В.П. ФИЛАТОВ

ИЗБРАННЫЕ ТРУДЫ

РЕПРИНТНОЕ ИЗДАНИЕ

МОСКВА

УДК 617.7:617-089.844
ББК 56.7

Данное репринтное издание было инициировано Международным фондом развития биомедицинских технологий им. В.П. Филатова с целью популяризации научного наследия академика Владимира Петровича Филатова, его трудов по тканевой терапии и других его открытий среди медицинского сообщества. Книги будут переданы безвозмездно в библиотеки медицинских вузов РФ и общественные библиотеки.

ISBN 978-5-6053162-3-7

9 785605 316237 >

Международный фонд развития
биомедицинских технологий им. В.П. Филатова

В. П. ФИЛАТОВ

ИЗБРАННЫЕ ТРУДЫ

В ЧЕТЫРЕХ ТОМАХ

Репринтное издание Книга 2

ТОМ 3
ТОМ 4

Международный фонд развития биомедицинских технологий им. В.П. Филатова
Москва, 2025

Печатается по постановлению Совета Министров Украинской ССР

Редакционная коллегия:
А. И. Данилевский, Р. Е. Кавецкий (председатель),
И. А. Кореневич, А. Ф. Макарченко, И. И. Меркулов,
Н. А. Пучковская, В. В. Скородинская

Ответственный редактор тома
И. А. Кореневич

ОТ РЕДАКТОРА

Труды Владимира Петровича Филатова, представленные в третьем томе, распределены по семи разделам офтальмологии. В них, как и в других работах автора, всюду проявляются пытливость, наблюдательность и творческая научная инициатива.

Первый раздел составляют семь работ о пластических операциях при помощи круглого мигрирующего стебля. Этот новый метод операций был впервые применен В. П. Филатовым в 1914 г. и описан им в № 4–5 «Вестника офтальмологии» в 1917 г.

Уже в этой первой своей работе о круглом стебле, успешно примененном для пластики нижнего века, В. П. Филатов предполагает, что осуществленный им новый принцип обеспечения питания пересаживаемого лоскута найдет себе применение не только в офтальмологии, но и в пластической хирургии вообще.

И действительно, уже через 10 лет после опубликования В. П. Филатовым нового метода пластики виднейший отечественный хирург проф. Н. Н. Петров на II Украинском съезде хирургов в 1927 г. заявил, что круглый стебель Филатова начал «новую эпоху в пластической хирургии лица».

К настоящему времени опубликовано много сотен отдельных работ и монографий отечественных и иностранных авторов, посвященных применению филатовского круглого стебля в пластической хирургии. Филатовский стебель с успехом используется и в экспериментальной хирургии.

Печатаемые в третьем томе работы о круглом стебле дают четкие представления об истории развития метода, особенностях техники операций и о показаниях к его применению.

Второй раздел представлен 19 работами о глаукоме (ранняя диагностика, выяснение причин и лечение).

Вопросам глаукомы как наиболее частой причины слепоты В. П. Филатов всегда уделял много внимания в своей практической и научной деятельности.

Большинство работ написано на тему хирургического лечения глаукомы и ставит своей задачей установление показаний для того или иного вида операций, профилактики и лечения возможных при операции осложнений (например, экспульсивной геморрагии).

Большой личный клинический опыт и блестящая способность к анализу привели Владимира Петровича к заключению, что терапия глаукомы должна быть

активной; если консервативное лечение не приводит к снижению внутриглазного давления до нормы, больного необходимо срочно оперировать. Необходимо постоянное наблюдение за состоянием глаз больных глаукомой. В целях своевременной установки диагноза глаукомы нужно совершенствовать методы ранней ее диагностики.

В соответствии с этим по инициативе В. П. Филатова в 1931 г. при глазной клинике Одесского медицинского института был организован первый в Советском Союзе глаукоматозный диспансер. Такие диспансеры в настоящее время есть уже во многих городах и районных центрах.

В. П. Филатов предложил новый метод диагностики глаукомы, так называемую эластотонометрию, которая оказалась одним из лучших способов ранней диагностики глаукомы. Разработка этого метода дала в дальнейшем возможность проф. С. Ф. Кальфа, ученику Владимира Петровича, построить новую теорию патогенеза глаукомы.

В. П. Филатов (совместно со своими учениками И. Г. Ершковичем и В. Е. Шевалевым) установил, что мышечная работа содействует понижению внутриглазного давления; это имеет практическое значение для режима больных глаукомой.

В. П. Филатовым дан ряд новых предложений и по вопросу о консервативном лечении глаукомы (тканевая терапия, инъекции рыбьего жира, витамина B_1).

Третий раздел тома включает 10 работ по вопросам глазного травматизма и военно-полевой офтальмологии.

Исходя из того, что срочное оказание помощи при травмах глаз существенно снижает значение травмы как фактора слепоты, Владимир Петрович заботится об организации скорой помощи при глазных травмах. По его инициативе при глазной клинике Одесского медицинского института в 1932 г. была организована первая в Советском Союзе круглосуточно работающая станция скорой глазной помощи с мощной электромагнитной установкой. Такие станции в настоящее время имеются уже во многих промышленных центрах Советского Союза.

Помимо работ организационного характера в разделе печатается ряд статей, в которых В. П. Филатов разбирает некоторые частные вопросы ранений и повреждений глаза (техника удаления осколков стекла из передней камеры, техника энуклеации глаза, оптическая коррекция дефектов глазного протезирования и т. д.), внося много своих предложений.

Четвертый раздел представлен четырьмя работами, в которых В. П. Филатов подробно говорит о разработанной им технике операций при удалении злокачественных опухолей орбиты, вышедших из ее пределов (внеглазничная орбито-синуальная экзентерация).

В пятом разделе (4 работы) описаны некоторые частные вопросы исследования глаза, в разработку которых В. П. Филатов внес много собственных предложений (диагностика окостенения глаза, исследование глаза в проходящем свете с применением лупы, модификация офтальмодинамометра Баяра и т. д.).

В шестом разделе — «Болезни век и конъюнктивы» (5 работ) — В. П. Филатов дает подробное описание симптомов и лечения впервые им описанных в отечественной литературе блефарокератоконъюнктивитов, обусловленных расстройством функции мейбомиевых желез; две статьи посвящены лечению блефаритов бриллиантовой зеленью, введенной В. П. Филатовым в практику отечественных окулистов.

Седьмой раздел включает 8 работ В. П. Филатова по вопросам организации борьбы с трахомой (2 работы) и методам ее лечения (6 работ).

Работы, представленные в этом разделе, явились большим вкладом в дело борьбы с трахомой. Предложенный В. П. Филатовым метод лечения трахомы повторными выдавливаниями зерен нашел повсеместное применение у окулистов Советского Союза и значительно способствовал успешной борьбе с трахомой, утрачивающей сейчас свое значение фактора слепоты.

В целом третий том дает четкое представление о многосторонности интереса В. П. Филатова к вопросам практической офтальмологии и о значении его научной деятельности в развитии отечественной офтальмологии.

Почти нет такого раздела офтальмологии, в который Владимир Петрович Филатов не внес бы своих новых оригинальных предложений, оправдавших себя в практике советского здравоохранения

И. Кореневич

КРУГЛЫЙ СТЕБЕЛЬ

ПЛАСТИКА НА КРУГЛОМ СТЕБЛЕ[1]

Сообщение I

Я позволю себе предложить вниманию врачей метод пластики, основой которого является подготовка круглой стебельчатой питающей ножки для того кожного лоскута, который требуется для закрытия дефекта. Этот метод был применен мною пока только в одном случае. Из описания последнего и будет явствовать способ его выполнения.

Больной В., 62 лет, поступил в глазную клинику Новороссийского университета в сентябре 1916 г. с раковой изъязвленной опухолью нижнего века правого глаза, разрушившей около половины протяжения края века и достигавшей с конъюнктивальной стороны почти переходной складки; рубцы в окружности рака и анамнез свидетельствовали, что дело идет о рецидиве новообразования, уже подвергавшегося операции путем пластики (сдвигание лоскута). При обсуждении вопроса об операции я нашел, что необходимо удалить вместе с опухолью две трети века (во всю толщу) почти до края орбиты и с захватом части кожи на скуловой кости; дефект подлежал пластическому закрытию.

Для этой цели я прибег к лоскуту, взятому с шеи больного на круглом стебле, образование которого было мной еще ранее испробовано на кролике.

Первая операция. На правой стороне шеи от сосцевидного отростка до грудинного конца ключицы, по ходу сосцевидно-грудинно-ключичной мышцы, я наметил при помощи йодной тинктуры широкую полосу кожи (в 5 см) по краям ее был впрыснут 1%-ный раствор новокаина с адреналином. Захватив намеченную полосу кожи в складку, помощник удерживал ее двумя руками, а я проводил через основание складки в поперечном направлении толстые швы на двух иглах и завязывал их.

При постепенном перемещении рук помощника я простегал таким образом всю складку от начала до конца восемью швами, после чего складка сама уже не расправлялась. С одной стороны (с медиальной) я прорезал кожу от начала до конца складки впереди швов, после этого прорезал у верхнего конца складки кожу другой (внешней) стороны ее и пилообразными движениями скальпеля освободил складку от шеи, проводя его впереди швов до грудинного ее конца.

Таким образом получилась кожная лента (с подкожным жирным слоем), оставшаяся в связи с шеей вверху у сосцевидного отростка и внизу у грудины. Длинная рана на шее благодаря предварительно проведенным швам почти не зияла. Произведено тщательное соединение швами кожной раны шеи.

Кожная лента по всему ее протяжению превращена в круглый тяж-стебель сшиванием краев ее друг с другом.

Большая повязка на шею (укрепленная через подмышечные области и вокруг черепа) с согревающим компрессом на область операции. Стебель уложен на кожу шеи без про-

[1] Впервые опубликовано в журн. «Вестн. офтальм.», т. XXXIV, № 4–5, 1917.

слойки марли для лучшего согревания его. Во избежание сдавливания стебля вдоль него были положены валы из ваты.

На этом был закончен первый акт будущей пластики, составляющий основу метода. По данным моих экспериментов на кроликах, кожный стебель должен приспособиться к новым условиям кровообращения, в нем должны развиться необходимые анастомозы между перерезанными в подкожном слое сосудами, и по наступлении этого момента он должен явиться солидной питающей ножкой для лоскута.

Послеоперационное течение. Через двое суток (11.IX) при первой перевязке оказалось, что стебель имеет хороший вид: в верхней половине он не отечен, застоя нет, а в нижней немного опух и чуть-чуть побагровел; при легком прижатии пальцем он бледнеет, а по отнятии пальца опять розовеет.

13.IX, через четверо суток, отмечено, что нижняя треть стебля сделалась более багровой, в связи с чем на нем сделано около 10 скарификаций кончиком скальпеля; вследствие этого он легко кровоточил.

15.IX, через шестеро суток, произошло некоторое осложнение чисто случайного характера, ничего общего с сущностью метода не имеющее: края шейной раны покраснели на середине ее длины, несколько швов нагноилось; вследствие этого заразилась и средняя часть линии шва стебля, который в этом месте покраснел и опух; инфицированные швы были немедленно сняты (с шеи и со стебля), повязка наложена так, чтобы стебель не касался шейной раны, которая отдельно прикрыта вощеной бумагой поверх марли. Несмотря на это случайное осложнение, стебель не пострадал, что указывает на его большую жизнеспособность.

Через 11 дней после операции шейная рана вполне зажила узким рубцом, стебель имел превосходный, здоровый вид, отечности не было, на ощупь он очень мягок вверху и несколько плотнее, но все же мягок, в нижней половине. Нижняя половина его несколько толще верхней, что обусловлено тем, что при выкраивании ленты линии разрезов по недосмотру несколько разошлись книзу, вследствие чего лента здесь была чуть шире.

Вторая операция. 29.IX произведена подготовка будущего лоскута. Под местной анестезией от нижнего конца стебля проведен разрез кожи длиной около 3,5 *см* и к концу его — другой разрез, слегка дугообразный, под прямым углом. Угол кожи, очерченный этими разрезами, отсепарован, и на заднюю поверхность этого лоскута пришита слизистая оболочка с губы; швы наложены по краю лоскута и у его основания (сквозные на двух иглах). Лоскут, подбитый слизистой оболочкой, положен на место и прихвачен одним швом, чтобы не отворачивался. Повязка.

Третья операция. $^{2}/_{3}$ .X, т. е. через четверо суток, произведена пластика века под местной анестезией; $^{2}/_{3}$ нижнего века во всю толщу удалены; нижняя граница дефекта приходится почти на край орбиты, где сохранена часть m. orbicularis; дефект кожи распространяется отчасти и на область восходящего отростка скуловой области. На груди разрез продолжен дугообразно к началу ножки стебля, лоскут отсепарован до ножки, и последняя отрезана; поперечный срез ножки явился как бы пяткой лоскута.

На поверхности лоскута и на поверхности его пятки можно было отметить некоторую кровоточивость.

Стебель перекинут через щеку, и лоскут уложен в дефект. Он пришелся хорошо, но для свободного помещения пятки пришлось немного резецировать кожу скуловой области, после чего края лоскута и пятки пришиты к краям дефекта. Край верхнего века оживлен и сшит с верхним свободным краем лоскута.

При прижимании лоскута пальцем он белеет и вновь несколько розовеет при отнимании пальца, что указывает на наличие в нем некоторого кровообращения. Повязка: сухая марля, вата на область орбиты и поверх нее металлическая проволочная шина во избежание сдавливания лоскута и конца стебля; шина опирается только углами, чтобы не стеснять кровообращения кожи по окружности; середина стебля подхвачена марлевой полосой, которая приклеена, как суспензорий, коллодием к коже виска; все укрыто ватой, вощеной бумагой, бинтом. При последующих перевязках оказалась удобной подвешивающая повязка: марлевая полоса охватывает стебель, встретившиеся части ее скалываются американской булавкой; нижний свободный конец

идет под челюстью до встречи с верхним концом (идущим через висок и темя), с которым и связывается; на виске марля приклеивается коллодием. При первой перевязке через сутки лоскут и стебель имеют прекрасный вид, не бледны и почти не багровы.

6.X, через трое суток, осложнение, которое я рассматриваю как случайность: инфекция лоскута со стороны конъюнктивального мешка. Лоскут опух, из-под наружной половины его появился гной; конец стебля отечен, несколько побагровел; в ближайшие дни нагноились швы по верхнему краю лоскута, который некротизировался на небольшом протяжении; несмотря на эту инфекцию (происхождение которой, может быть, зависело от того, что задняя поверхность лоскута была недостаточно защищена слизистой оболочкой от конъюнктивального секрета), лоскут по своему нижнему краю и у внутреннего конца прижил вполне удовлетворительно (per primam), края пятки тоже прижили хорошо. Конечно, такое благополучное окончание инфекционного заболевания лоскута возможно было только благодаря тому, что питающий стебель превосходно выполнил свою задачу снабжения лоскута кровью. Во время болезни лоскута стебель опух в верхней своей трети, несколько гиперемировался. при скарификациях кровоточил; при перевязках был и такой случай, когда вследствие неудачно наложенной повязки (суспензория) на стебле образовалась перетяжка, выше которой он опух; после удаления суспензория и согревания грелкой он быстро приобрел нормальный вид. Болезнь лоскута окончилась через 9 дней.

Четвертая операция. Через 3 недели после операции пластики была сделана дополнительная пересадка слизистой оболочки с губы на край лоскута, где имелась грануляционная поверхность.

Пятая операция. Через неделю после дополнительной пластики стебель перерезан у основания лоскута косым разрезом; так как наружный конец трансплантата был слишком толст, то с задней поверхности его срезана излишняя ткань, и он пришит после этого на место. Заживление per primam.

Что касается стебля, то непосредственное наблюдение за ним после перерезки показало, что на разрезе он в первый момент был бледен, но через несколько секунд стал кровоточить; анемия его конца, видимо, носила спастический характер; при осмотре среза макроскопически было видно, что в его центре содержится жировая клетчатка. Я предполагал использовать стебель так: разрезать кожу шеи по линии рубца, а стебель — по его рубцовой линии, истончить составляющую его кожу и, распластав ее в виде ленты, уложить опять на прежнее место — на шею. Но больной на это не согласился.

Ввиду этого, отрезав кусок стебля для микроскопического исследования, я сшил края ампутированного конца стебля тремя швами и оставил его висеть вдоль шеи, защитив его повязкой. Нижний конец стебля несколько опух и побагровел, но только в течение двух дней, а затем цвет его стал опять нормальным; линия шва зажила per primam, что указывает на важное обстоятельство: стебель прекрасно питается кровью, доставляемой с одного конца его.

Через 6 дней я ампутировал стебель и у верхнего его конца, но предварительно сделал несколько поперечных сечений его в разных местах. При этом я констатировал, что по всему его протяжению из него происходит не только капиллярное кровотечение, но и на каждом срезе имеются три сосуда уже более значительных размеров; при ампутации из среза основания стебля кровь из трех сосудов уже брызгала и их пришлось защемить. Я заметил интересное явление: при всяком поперечном сечении стебель моментально бледнел на протяжении 2 *см* от места разреза и через 1–2 минуты вновь розовел (рефлекторный спазм сосудов?). Кстати добавлю, что волосы на стебле, сбритые с кожи шеи перед первой операцией, отросли[2].

Состояние больного ко дню выписки (20.XI) было таково: на шее узкий рубец от сосцевидного отростка до средины рукоятки грудины; движения рук и шеи не стеснены; нижнее веко вполне достаточных размеров; глазная щель чуть шире, чем на здоровой стороне, хорошо закрывается, рельеф новообразованной части века больше, чем его неудаленной части; в утолщении его путем дополнительной операции истонче-

[2] У кролика, которому год назад был сделан шнур из бритой кожи спины (от плеч до хвоста), волосы выросли и имеют и ныне нормальный вид.

Предварительное микроскопическое исследование «стебля» моего больного, еще незаконченное, показало, что в состав стебля, кроме кожи и подкожной жировой клетчатки, местами входят волокна и m. platysmae, довольно много артерий и вен (не капилляров).

ния пересаженной кожи (что легко было бы сделать) нужды нет; цвет кожи соответствует цвету окружающих покровов, кожа гладкая; край века и часть задней поверхности его покрыты слизистой оболочкой; в остальных местах задняя поверхность эпителизировалась; искривления века по направлению к глазу нет; свод конъюнктивы вполне достаточный; трения века по глазу нет.

На основании описанного случая я полагаю, во-первых, что образование стеблеобразной круглой питающей ножки для лоскута, произведенное заблаговременно, обеспечивает питание последнего в весьма совершенной форме и, во-вторых, что при такой круглой стеблеобразной ножке совершенно устраняется опасность инфекции ее на протяжении от корня до лоскута. Это свойство ее особенно ценно, когда лоскут берется издалека и ножку его приходится перекидывать через места, которые трудно держать в асептическом состоянии, например через волосистую часть щеки (которая в нашем случае, как и волосистая часть головы, была поражена экземой). Для возможности внедрения инфекции поле, так сказать, суживается, ограничиваясь лишь областью самого лоскута (который ни при каком методе пластики принципиально от нее не гарантирован).

Эти два обстоятельства позволяют с помощью стебельчатой ножки пользоваться более свободно лоскутами, взятыми далеко от места пластики, что особенно важно при операциях на лице, где так желательно избегать лишних разрезов. Кто получил когда-нибудь при сложной пластике на лице (например, при пластике век по Фрике) нагноение лоскута и некроз его, тот, конечно, оценит такую возможность по достоинству.

Время, которое было затрачено на больного, было довольно значительно, но его удлинили; оно может быть для каждого послеоперационного периода сокращено на несколько дней.

Насколько мне известно, круглая стеблеобразная питающая ножка при пластических операциях на веках не предлагалась. И в хирургической литературе мне не удалось найти предложения превращать кожную ленту в «стебель» (предварительным сшиванием).

Так как при обсуждении предлагаемого способа в том виде, в каком он был применен у моего больного, мысль читателя может обратиться к способу Снайдекера (Snydecker) и его видоизменению по модификации Моракса (Morax), которые имеют, на первый взгляд, сходство с предлагаемым мною, то я позволю себе провести между ними параллель.

Способ Снайдекера состоит в образовании кожной ленты на шее, идущей от угла челюсти к ключице, по ходу грудинно-ключичной сосковой мышцы длиной 12 *см* и шириной 2 *см,* нижний свободный конец которой разрезается продольно и получившиеся лоскутки идут на образование верхнего и нижнего век; лентообразная ножка, перекинутая через щеку, перерезается на шестой день и может быть возвращена, если нужно, на место.

Моракс для широких пластик внес в метод Снайдекера следующие изменения: лоскут с кожи шеи может быть сделан длиннее (даже ниже головки ключицы) и шире (до 5–7 *см),* нижний конец ленты (без расщепления) кладется на дефект (образованный при удалении части рубцов или части новообразования на лбу, на веке); когда лоскут приживет хорошо, через 12–15 дней после первой операции делается вторая, которая состоит в том, что перекинутая с шеи через щеку кожная лента перерезается далеко от места пластики, остальная часть рубцов вырезается, свободный конец ленты загибается и кладется на новый дефект; с задней поверхности ленты при этом счи-

щают ложкой грануляции; питание этого конца ножки происходит теперь уже со стороны ранее пересаженного конца ее. Моракс пользовался этим способом для образования двух век для закрытия дефектов при удалении обширного невуса лба.

Основным моментом в способах Снайдекера и Моракса является образование кожной ленты; от обычных пластик на ножке они отличаются лишь длиною ножки и местом ее выкройки; в описываемом мною способе — ножка круглая, стеблеобразная. Не отвергая многих прекрасных свойств способа Снайдекера, я полагаю, однако, что из всех пластик на ножке он должен больше всего внушать опасения за судьбу как лоскута, так и ножки из-за отдаленности пути для крови и большой площади лоскута. Высказывая эти теоретические опасения, я подчеркиваю разницу в принципе устройства питающей ножки, лучше защищенной от инфекции и лучше обеспечивающей питание лоскута.

Выкраивание кожи на шее для данного случая пластики века, описанного мною, конечно, сделано было на основании способа Снайдекера, и простегивание складки перед ее выкраиванием является лишь технической деталью, значительно, правда, уменьшающей драматизм операции и опасность инфекции раневой поверхности на шее, являющейся в способе Снайдекера — Моракса очень обширной вследствие расхождения краев раны.

Образование круглой стеблеобразной питающей ножки при пластике в том виде, как это было применено в описанном случае, нельзя рассматривать только как видоизменение способа Снайдекера. Речь идет о новом принципе обеспечения питания пересаживаемого лоскута. Описывая мой случай, я предлагаю не столько способ пластики века, сколько метод образования питающей ножки, — безразлично, какая бы пластика ни применялась и где бы она ни применялась, если, конечно, есть нужда в лоскуте на длинной ножке; ею можно воспользоваться для различных пластик век, губ, носа и т. д. Если наблюдения подтвердят мои надежды на стебельчатую круглую ножку (а к этому имеются все основания), то пластические операции (не только офтальмологические, но и некоторые хирургические) значительно упростятся. Не предрешая области применения круглой стебельчатой ножки, я уже теперь могу наметить некоторые дополнения и изменения при пользовании ею.

1. Если дело идет о пластике обоих век, то можно пользоваться или выкраиванием лоскута у конца стебля такой ширины, чтобы, разрезав его по Снайдекеру, уложить раздвоенный лоскут на оба дефекта, или же, ограничившись сперва пластикой одного века, образовать другое по способу Моракса, т. е., перерезав стебель достаточно далеко от века, распластать свободный конец и уложить его на новый дефект. Мне думается, что этот способ предпочтительнее.

О способе пластики века по Мораксу я, кстати, замечу, что он, конечно, не является только дополнением способа Снайдекера, ибо применим вообще ко всякой сложной пластике с длинной ножкой; в частности, он применим, например, к операции Фрике — так сделал однажды проф. Головин (независимо от работы Моракса) в одном случае пластики обоих век по Фрике (случай не опубликован). Замечу также, что способ Моракса является частным случаем применения так называемого странствующего лоскута, уже использованного в общей хирургии (Таккер, Штайнталь).

2. Второе изменение, которое можно внести в образование стебельчатой ножки, таково: если дело идет об очень длинной ножке, как, например, в случае, подобном описанному, то полезно не выкраивать ее сразу во всю длину, а луч-

ше, мне кажется, оставить складку не отделенной от шеи кожи посредине, что облегчит питание отдельных участков ее, а через несколько дней следует легко отделить перешеек ее от шеи, что задержит послеоперационное течение на незначительное время, но зато упростит операцию и уход.

3. Пользуясь принципом странствующего лоскута, быть может, удастся изменить операцию и так: ножку делать не длинную (для века, например, до средины шеи); когда она «отдохнет», отрезать нижний конец и вшить его на время где-нибудь на средине пути от уха до века в разрез кожи; по истечении некоторого времени (10–15 дней) вырезать верхний конец стебля у уха с лоскутом и перекинуть его на дефект одного века, а если нужно делать и второе, то воспользоваться тем концом, что на щеке.

Этому предположению дает полное основание то обстоятельство, что в нашем случае конец свободно висевшей ножки зажил per primam; он, конечно, прирастет и к разрезу щеки. Лоскут сделает, так сказать, несколько шагов.

4. Возможно, что к питающей стебельчатой ножке при нешироких пластиках не нужно будет добавлять лоскута, а удобнее просто распластывать кожу ее на дефекте.

5. В конец ножки или в лоскут при ней можно вшивать хрящ, кость и т. п. или брать их вместе с ним.

6. Максимальная длина ножки, конечно, не предрешена моим случаем. Ширину выкраиваемой кожной ленты можно также менять в зависимости от случая.

ПЛАСТИКА НА КРУГЛОМ СТЕБЛЕ[3]

Сообщение II

Три года назад я предложил новый метод хирургической пластики, основой которого является подготовка круглой стебельчатой питающей ножки для того кожного лоскута, который требуется для закрытия дефекта. В настоящей статье я вновь возвращаюсь к этой теме, чтобы подкрепить мое первое предложение новыми наблюдениями.

Способ пластики на круглом стебле разделяется на следующие главные моменты:

I. Образование «стебля».

II. Пластика.

III. Окончание пластики.

Дополнительные правила и видоизменения основного метода:

1) длина ленты, превращаемой в «стебель», может быть значительной — например, от сосцевидного отростка до ключицы (для пластики век); 2) лента выкраивается по возможности по ходу кожных сосудов; 3) для крупных пластик кожа берется с подкожной клетчаткой, для мелких — без нее; 4) минимальная ширина ленты — 4 *см*; 5) «стебель» обязательно защищается проволочной шиной от сдавливания повязкой, иначе может наступить некроз; 6) если необходимо, то лоскут, назначенный для трансплантации, может быть заблаговременно подшит слизистой оболочкой или снабжен костью, хрящом и т. д.; 7) после приживления трансплантата можно пользоваться проксимальным концом стебля для дополнительной пластики (например, для образования второго века); 8) размеры площади лоскута на конце стебля нельзя считать окончательно установленными: они зависят от длины и толщины стебля и условий пластики. При окружности стебля 5 *см* и длине 25 *см* оказывалось возможным брать лоскут в 45 $см^2$; 9) стеблеобразная ножка вполне допускает применение принципа странствующего лоскута; в этом случае стебель можно брать короткий, сроки между отдельными этапами операции можно сократить до 10 дней, число «шагов» неограниченно; 10) лоскут у конца стебля можно выкраивать двояко: или конец стебля служит пяткой лоскута, или лоскут очерчивается разрезом вокруг конца стебля, и последний питает его с середины; возможно ленту выкраивать на конце

[3] Впервые опубликовано в журн. «Врач. дело», № 16–21, 1921.

широкую и пользоваться для пластики утолщенным концом образованного из нее стебля, распластывая его.

КЛИНИЧЕСКИЕ НАБЛЮДЕНИЯ

1. В. П. Филатов. Стебель от сосцевидного отростка до ключицы (лента шириной 5 *см).* Лоскут на конце стебля подшит слизистой оболочкой. Пластика всей толщи нижнего века на протяжении $^2/_3$ его. Исход отличный. Это первое наблюдение описано в журнале «Вестник офтальмологии» (апрель, 1917); больной демонстрирован на заседании Одесского офтальмологического общества в ноябре 1916 г.

2. В. Н. Новиков. Дефект кожно-хрящевой части носа. Стебель на плече, в конце его вшита костяная пластинка. При первой пластике приживление не наступило. Конец стебля вшит в щеку. Проксимальный конец использован для пластики носа (без кости) с идеальным результатом («Известия Красного креста», Одесса, 1918).

3. В. П. Филатов. Стебель от сосцевидного отростка до ключицы (ширина ленты 4 *см).* Лоскут очерчен вокруг конца «стебля». Пластика кожи всего нижнего века (без слизистой). Веки (по оживлении краев) временно сшиты. Впоследствии сделано утончение трансплантата («Протоколы Хирургического и Офтальмологического обществ», Одесса, 1920).

4. В. П. Филатов. Короткий стебель (12 *см)* с шеи, с нижним концом у ключицы. Через две недели — вшивание конца стебля (дистального) в кожу у угла челюсти. Второй шаг — проксимальный конец на скуловую область, третий шаг — дистальный конец (распластанный) на дефект кожи всего нижнего века. Впоследствии сделано истончение трансплантата («Протоколы Хирургического и Офтальмологического обществ», Одесса, 1921; «Журнал чистого и прикладного знания», Одесса, 1921, т. 1, в. 1).

5. В. А. Волошинов. Пластика дефекта кожи нижней губы лоскутом на стебле (от сосцевидного отростка до ключицы). Превосходный результат. Величина лоскута 9 5 *см* («Протоколы Хирургического общества», Одесса, 1921).

6. Д. О. Кранцфельд. Удачная пластика сквозного дефекта щеки после номы, оперированной раньше безуспешно по другому методу. Стебель входит в лоскут с середины, что, как подчеркнул Кранцфельд, особенно выгодно для питания (Ibid.).

7. Дорон. Пластика дефекта кожи локтя, плеча и предплечья лоскутом на стебле, сделанном на животе. Частичное омертвение лоскута (слишком большого). При второй операции конец стебля ампутирован, распластан и употреблен для закрытия части оставшегося дефекта. При третьей операции ампутирован конец стебля и вшит в плечо. При четвертой операции проксимальный конец стебля (с живота) перенесен на остаток дефекта. Результат превосходный.

8. Я. В. Зильберберг. Стебель на спине. Удачная пластика дефекта кожи передней стороны шеи больного, безуспешно оперированного два раза другими методами. Другой случай пластики (на колене) окончился неудачей («Протоколы Хирургического общества», Одесса, 1921).

9. П. Т. Часовников. Стебель на шее. Пластика (удачная) дефекта кожи спинки носа и щеки. Пластика (удачная) дефекта щеки после номы («Протоколы Офтальмологического общества», Одесса, 1921).

ВЫВОДЫ ИЗ КЛИНИЧЕСКИХ НАБЛЮДЕНИЙ И ЭКСПЕРИМЕНТА

Стеблеобразная ножка защищена от инфекции и очень хорошо обеспечивает питание трансплантата; в ней развивается хорошая сеть сосудов, преимущественно по оси. Применение ее показано во всех тех случаях, когда нужна пластика с далеких дистанций. В особенности она полезна для пластик на лице. Мнение, которое я составил себе о ее практической пригодности как общего метода пластики, подкреплено отзывами одесских хирургов (Зильберберга, Кранцфельда, Волошинова, Дорона, Часовникова, Серапина, Новикова). Потеря во времени вознаграждается во многих случаях верностью результата и возможностью брать кожу в удобных местах. В общем методе пластики на стебле возможны по теоретическим соображениям дальнейшие модификации и усовершенствования (например, захватывание в стебель крупных сосудов, нервов, органов и т. д.).

О ПЛАСТИКЕ НА КРУГЛОМ СТРАНСТВУЮЩЕМ СТЕБЛЕ[4]

Основой предложенного мною в 1917 г. метода хирургической пластики является подготовка круглой стебельчатой ножки для того кожного лоскута, который требуется для закрытия дефекта.

Способ пластики на длинном круглом стебле состоит из следующих главных моментов.

I. Образование «стебля».

II. Пластика.

III. Окончание пластики.

В ряде предыдущих статей, посвященных пластике на круглом стебле, я изложил технические подробности метода, возможные его видоизменения и дополнения.

Стеблеобразная ножка защищена от инфекции и очень хорошо обеспечивает питание трансплантата. Кроме меня, круглый стебель успешно применялся рядом хирургов: В. Н. Новиковым — для пластики носа, Я. В. Зильбербергом — для пластики на шее, В. А. Волошиновым — для пластики нижней губы, Дороном — для пластики на локте и предплечье, Д. О. Кранцфельдом — для пластики после номы, П. Т. Часовниковым — для пластики на щеке и спинке носа, С. В. Лигиным — для пластики после номы.

В моих прежних сообщениях я указывал на то, что стеблеобразная ножка должна быть весьма пригодна для пластик по принципу странствующего лоскута, применявшегося Ашером, Штайнталем, Розенштейном, Мораксом и др. К приведенному мною ранее случаю применения странствующего стебля я могу добавить еще одно наблюдение.

Больная Г. страдала рубцовым выворотом век правого глаза вследствие сибирской язвы. Верхнее веко приходилось своим краем в наружной его трети, у края орбиты, нижнее — было вывернуто несильно. Глазная щель не закрывается, причем не заметно ни малейшего сокращения m. orbicularis не только в пределах пальпебрального его участка, но и в области орбитального его пояса; роговица по краю кое-где инфильтрирована; рубцы простираются с нижнего века на щеку широкой втянутой бледной полосой; незакрывающаяся глазная щель и в особенности рубцы на щеке сильно обезображивают лицо больной, что и беспокоит ее больше, чем нарушение защитительной функции век. Первая

[4] Впервые опубликовано в журн. «Врач. дело», № 9–10, 1923. Печатается с незначительными сокращениями.

операция состояла в пластике верхнего века по Фрике. Успех ее был вполне удовлетворительным (но функция m. orbicularis не восстановилась).

Для исправления выворота нижнего века и устранения рубцового обезображивания щеки решено было прибегнуть к методу странствующего стебля; основанием для этого явились следующие соображения: пластика по Фрике уже была сделана и повторять ее было невозможно; для других способов лоскутного метода дефект был слишком обширен; метод Тирша дал бы сомнительный косметический эффект, тем более, что рубцы лежали прямо на кости; для мигрирующего же метода имелось одно из главных условий — время, которым располагала больная.

Первая операция этой серии состояла в образовании горизонтального стебля на правой стороне груди, несколько ниже ключицы, длиною 12 *см,* ширина ленты — 6 *см;* по сокращении кожи вследствие эластичности ее ширина ленты равнялась 5 *см,* кожа взята с частью подкожной клетчатки; края ленты сшиты друг с другом без натяжения непрерывным петлеобразным швом, подкрепленным отдельными швами; рана на груди зашита непрерывным швом после предварительной отсепаровки краев ее; близ концов ленты сделаны косые надрезы кожи груди для того, чтобы края раны везде сошлась наглухо. Заживление раны груди per primam, но впоследствии рубец подвергся некоторому коллоидному разращению. Края кожной ленты срослись per primam.

Вторая операция произведена через 3 недели. Грудинный конец стебля отсечен с небольшой каймой кожи вокруг него и вшит в разрез кожи на середине боковой стороны шеи. Из конца стебля заметно кровотечение — как из кожи, так и из стебля подкожной клетчатки.

Третья операция. Через 2 недели нижний конец стебля отделен с небольшой каемкой кожи от груди и вшит в разрез кожи над горизонтальной ветвью нижней челюсти у угла ее. Кровотечение из стебля порядочное. Prima intentio.

Четвертая операция произведена через 3 недели. Шейный конец отделен и вшит в разрез кожи выше скуловой дуги. Кровотечение из конца больше, чем при второй операции. Prima intentio.

Пятая операция произведена через 3 недели. Веки по оживлении краев их сшиты между собой. Рубцы удалены. Получился обширный дефект длиной от внутреннего угла глазной щели до наружного края орбиты и шириной, считая от нижней четверти нижнего века, 5 *см;* m. orbicularis отсутствует, на кости почти не осталось мягких тканей. Нижний конец стебля отсечен от кожи близ угла нижней челюсти, он живо кровоточит. Стебель, начиная от свободного конца, распластан по старому рубцу продольным разрезом на протяжении $^2/_3$ своей длины; по открывшейся при этом разрезе подкожной клетчатке сделаны еще два продольных разреза, что расправило свободно кожу стебля; из всех разрезов хорошее кровотечение. Образовавшийся лоскут обрезан ножницами соответственно форме дефекта, уложен на место и пришит; вид его идеальный, никакого нарушения кровообращения даже на конце, у угла глазной щели, не заметно. Повязка с шиной. При перевязке через трое суток вид лоскута безукоризненный. Через 7 суток — всюду prima intentio; только в том месте, где лоскут переходит в стебель, имеется маленькая грануляционная площадка.

Шестая операция произведена через 3 недели. Питающий стебель срезан от лоскута. Разрезом по всей нижней полуокружности лоскут вновь очерчен, отсепарован почти до верхней полуокружности и истончен срезанием излишка жировой клетчатки. Prima intentio.

При *седьмой* операции удален стебелек, оставленный на щеке для наблюдения, и разъединены сшитые веки. Кожа, покрывающая дефект, мягкая, здорового вида; в углу глазницы идеальное приживление; глазная щель средней ширины; закрывание ее неполное вследствие отсутствия m. orbicularis.

В описанном случае представляют интерес следующие подробности: 1) «стебель» сделал четыре шага до места назначения, причем с каждым шагом кровоснабжение его улучшалось; 2) будучи распластан, он хорошо расправился; 3) для питающей ножки оказалось вполне достаточным сохранить $^1/_3$ стебля; 4) странствуя, стебель несколько укоротился по ходу своего продольного рубца, но при распластывании и обрезании краев лоскута это укорочение исчезло; 5) питание лоскута по распластании стебля было отличным; 6) времени потра-

чено было на все лечение больше, чем нужно было по существу дела, вследствие случайных причин (я не всегда имел возможность оперировать больную в намеченные сроки); я думаю, что свободно можно было бы делать шаги стебля через две недели каждый.

На основании настоящего случая и прежних данных я прихожу к заключению, что «стебель» весьма пригоден для мигрирующего метода пластики. Выгода его в смысле экономии кожи и возможности избежать крупных рубцов — очевидна. Конечно, если больной не имеет времени, а равно и для более крупных пластик сохраняет свое значение пластика на длинном стебле. Большим преимуществом «мигрирующего» стебля является возможность амбулаторного применения его, хотя бы для части этапов. В некоторых случаях можно почти не терять времени: если имеется язвенная поверхность (после сибирки, ожогов), то, пока она еще не допускает пластического закрытия, можно заблаговременно начать шаги мигрирующим стеблем к месту будущей пластики. «Странствующий» стебель имеет очевидные преимущества перед мигрирующим лоскутом, который не защищен от инфекции. Длина и ширина ленты, образующей стебель, снабжение его по концам добавочными лоскутами и другие усовершенствования техники — дело находчивости хирурга в каждом конкретном случае. Укажу еще на одну полезную, как мне кажется, возможность: если дефект, подлежащий закрытию, очень обширен, то все лечение можно, думается мне, сократить путем одновременной подготовки нескольких стеблей; они могут быть двинуты на будущее операционное поле сразу с нескольких сторон; только первый этап — приготовление нескольких стеблей — и последний — покрытие дефекта — явятся значительными операциями, а промежуточные акты (шаги стеблей — их «наступление») представятся мелкими вмешательствами. Если почему-либо желательно уменьшить число рубцов по дороге стеблей к будущему дефекту, можно пустить стебли по одному направлению, следом друг за другом; конец заднего стебля вшивается в разрез, оставшийся от шага переднего; при такой модификации времени будет потрачено больше и дефект будет покрываться по частям.

ПЛАСТИКА НА МИГРИРУЮЩЕМ КРУГЛОМ СТЕБЛЕ[5]

В начале 1917 г. в журнале «Вестник офтальмологии» (апрель — май) я описал новый метод хирургической пластики, основой которой является подготовка круглой стебельчатой ножки для того кожного лоскута, который требуется для закрытия дефекта.

Больной, оперированный мною по этому поводу 9.IX 1916 г. в глазной клинике, был демонстрирован на заседании Одесского офтальмологического общества 22 ноября 1916 г.

Со времени моего первого сообщения, касавшегося пластики нижнего века стеблем от сосцевидного отростка до ключицы, накопилось немало наблюдений удачного применения длинных стеблей для различных пластик. Так, я еще раз применил стебель для пластики века; В. Новиков воспользовался стеблем для пластики носа, В. Волошинов — для пластики губы и щеки, Д. Кранцфельд — для пластики щеки после номы, Дорон — для пластики дефекта кожи локтя, плеча и предплечья, П. Часовников — для пластики дефекта кожи спинки носа и щеки и для пластики щеки, Я. В. Зильберберг — для пластики дефекта передней стороны шеи. Общего мнения поименованных хирургов о пригодности круглого стебля как превосходно питающей лоскут ножки, защищенной от инфекции, не изменил и один неудачный случай проф. Зильберберга (пластика на колене), когда стебель омертвел в первом этапе операции, быть может, из-за поперечного натяжения кожи.

По вопросу о пластике на «круглом стебле» имеется и иностранная литература. В статье М. Ф. Арбукле «Plastic surgery of the face», которую мне недавно удалось прочитать, в числе успехов, достигнутых в хирургии лица, описывается метод пластики на круглом стебле («Tubued pediluled flap.»), предложенный Н. Д. Гиллисом и не отличающийся от моего способа; благодаря любезности проф. Алексиса Карреля я получил литературную справку, данную по этому поводу д-ром Мартином — издателем «Surgery, Gynecology and Obstetrics», который сообщает, что первой работой на английском языке о пластике на круглом стебле без широкого изучения вопроса является сооб-

[5] Впервые опубликовано в журн. «Вестн. хирургии погранич. областей», т. III, в. 8 и 9, 1924. Печатается в сокращенном виде.

щение Гиллиса, который применил этот метод в сентябре 1917 г. Где была опубликована эта работа, Мартину не известно, но метод широко применялся, как он сообщает, английскими и французскими хирургами. Далее Мартин сообщает список работ по указанному вопросу (Гиллис, 1920; Дюфурмантель, 1918, 1920, 1922; Фирлой, Броир). Таким образом, мой первый больной был оперирован, и сообщение о нем было сделано в Одесском офтальмологическом обществе и опубликовано в печати раньше первого случая Гиллиса.

Уже в первой моей русской работе я указывал на пригодность метода круглого стебля для применения принципа странствующего лоскута (Гаккер и др.). Странствующий стебель можно брать короткий (10–12 *см),* далеко от места, подлежащего закрытию, и, делая шаги то одним, то другим концом, подводить его к дефекту, над которым он и распластывается.

По этому принципу я оперировал следующие случаи.

1. Выворот нижнего века рубцового происхождения. Стебель 12 *см* длиной приготовлен в нижней половине шеи; первый шаг стебля (нижним дистальным концом) — в разрез кожи над углом нижней челюсти; второй шаг (проксимальным концом) — в разрез кожи скуловой области; третий шаг (дистальным концом) — на дефект века, причем стебель распластан; впоследствии — ампутация стебля и истончение трансплантата с косметической целью.

2. Выворот нижнего века и рубцовое обезображивание щели. Стебель 12 *см* длиной на грудной клетке, ниже ключицы и параллельно последней; ширина кожной ленты, послужившей для образования стебля, 5 *см* (по сокращении кожи); первый шаг стебля (грудинным концом) — на середину боковой поверхности шеи; второй шаг (наружным, проксимальным концом) — на угол челюсти; третий шаг (грудинным, дистальным концом) — на висок; четвертый шаг (проксимальным концом) — на дефект, который простирается от внутреннего угла до наружного края орбиты и имеет в ширину посредине 5 *см;* для покрытия дефекта стебель распластан на протяжении двух третей длины одним разрезом по продольному рубцу и двумя разрезами по подкожной клетчатке; прекрасное кровоснабжение, приживление per primam; впоследствии ампутация остатка стебля и косметическое истончение трансплантата. Шаги делались в сроки от двух до трех с половиной недель; удлинение срока свыше двух недель обусловливалось не состоянием стебля, а случайными внешними обстоятельствами.

3. Третий, еще не опубликованный, случай применения странствующего стебля я позволю себе привести вкратце здесь.

Больной Д. поступил в глазную клинику Женских медицинских курсов при Одесском военном клиническом госпитале 31.XII 1920 г. После язвы (вероятно, сибирской) у него остались укорочение кожи верхнего века (незначительное и не требовавшее операции) и механический ptosis вследствие рубцов над областью слезного мешка и над боковой поверхностью спинки носа, которые опускали верхнее веко и не позволяли ему подниматься; часть рубцов в виде возвышающегося тяжа прикрывала конец глазной щели наподобие epicantus. Задача пластики у внутреннего угла всегда трудна, и при решении ее особенно необходимо, чтобы лоскут, положенный на дефект, образовавшийся по удалении рубцов, лежал без всякого натяжения и питался в совершенстве и чтобы было обеспечено приживление per primam его краев, особенно заднего, обращенного к глазной щели, где сшивание крайне трудно.

20.IV.1921 г. я приготовил стебель на нижней половине шеи длиной 12 *см;* первый шаг через 2 недели был сделан на угол челюсти, второй — на висок (через 10 дней); при четвертой операции рубцы были вырезаны, конец стебля отделен от щеки (над

углом челюсти), стебель распластан на протяжении нескольких сантиметров; он хорошо кровоточил; подкожная клетчатка в значительной степени срезана; распластанный конец стебля обрезан по форме дефекта и уложен на последний без всякого натяжения; швы у заднего края дефекта клались петлеобразные, на двух иглах; у самого конца глазной щели сшивание было, конечно, невозможно вследствие наличия питающей ножки. Повязка, как всегда при пластике со стеблем, с проволочной шиной во избежание сдавливания стебля. Приживление per primam. Через 20 дней — ампутация стебля, отделение пересаженного лоскута по линии сращения настолько, насколько это было нужно для того, чтобы свободно отвернуть его; удаление грануляций у внутреннего конца глазной щели; срезание жировой клетчатки с лоскута; поперечный надрез его у конца глазной щели; петлеобразный шов (на двух иглах) через средину дефекта и через средину лоскута с целью прижать последний ко дну дефекта; сшивание кожи по краю дефекта с краями лоскута. Лоскут закрывал дефект отлично. Заживление per primam. Ptosis благодаря описанной операции устранен. Лоскут долгое время несколько выдавался над уровнем окружающих частей и отличался от них по цвету; первое явление постепенно сгладилось при массаже, а второе — при загаре на солнце.

Мои наблюдения убедили меня в превосходных условиях кровообращения, которые устанавливаются в мигрирующем стебле; мне даже кажется, что с каждым шагом они улучшаются. Объяснением этого служит то обстоятельство, что по оси стебля, вдоль его продольного рубца, развивается система довольно крупных сосудов; от момента приготовления до момента укладывания на место стебель укорачивается на стороне рубца, искривляется; это явление не имеет большого значения: при распластывании и удалении продольного рубчика кожа опять приобретает прежнюю длину.

Метод круглого длинного стебля требует от больного некоторой затраты времени; еще большей затраты времени требует метод круглого мигрирующего стебля; но там, где это условие выдержано, и тот, и другой метод весьма удобны, каждый со своими показаниями.

Мигрирующий стебель допускает и амбулаторное выполнение части операций. И не всегда применение этого метода действительно вызывает трату лишнего времени. Например, если дефект кожи произошел от ожога или язвы, можно начать шаги стебля заблаговременно, пока процесс гранулирования и воспаления еще не позволяет проводить пластику. Мигрирующий стебель применим не только для сравнительно небольших пластик. Если будущий дефект кожи, подлежащий закрытию, обширен, то можно заблаговременно приготовить несколько странствующих стеблей, а потом двигать их к месту будущей пластической операции или широким фронтом, или один за другим; последним актом этого «наступления стеблей» будет распластывание и укладывание их на дефект. При этой методике только первая и последняя операции требуют более или менее значительной затраты времени.

О ПЛАСТИКЕ НА КРУГЛОМ СТЕБЛЕ В ОФТАЛЬМОЛОГИИ[6]

Метод пластики на круглом стебле был предложен мною в 1916 г.; первый больной, оперированный мною по этому методу 9.IX 1916 г. в Одесской глазной клинике, был мною демонстрирован на заседании Одесского офтальмологического общества 22.XI 1916 г., и его история болезни, а равно и описание метода, были напечатаны в № 4–5 журнала «Вестник офтальмологии». Уже в первом моем сообщении я высказал надежду, что метод круглого стебля, которым я воспользовался впервые при пластике века, даст полезные результаты не только в офтальмологии, но и в самых различных отделах хирургии.

С 1918 г. начали появляться в русской литературе статьи с описаниями применения круглого стебля в общехирургической практике. Сюда относятся работы и сообщения: В. Н. Новикова (1918, 1924) по поводу пластики носа, Дорона (1921), П. Т. Часовникова (1921), Я. В. Зильберберга (1921), Дыбана и Динермана (1925), проф. Джанелидзе (1924), В. А. Волошинова (1923, 1925), Баккала (1927) и др.

Перечисленными хирургами стебель применялся в самых разнообразных случаях (пластика носа, щек, губ, лица, шеи, на конечностях и т. д.), и в настоящее время круглый стебель занял в русской хирургии определенное место среди других методов пластики.

В странах Запада круглый стебель имеет свою историю. По свидетельству д-ра Франклина Мартина (Martin) — редактора «Surgery, Gynecology and Obstetrics» (частное сообщение), д-р Гиллис (Gillice) в сентябре 1917 г. применил впервые метод круглого стебля, идентичный с предложенным мною; таким образом, Гиллис (которому, очевидно, не была известна русская литература) произвел свою операцию через 5 месяцев после появления моего описания метода круглого стебля в «Вестнике офтальмологии» и через год после моей первой операции по этому методу. На заседании Одесского хирургического общества 12.IV 1923 г. мой приоритет по этому вопросу был установлен вне всякого сомнения. Во Франции первая работа по вопросу о методе круглого стебля принадлежит Дюфурмантелю (1918); из дальнейших работ хирургов Запада и Америки упомянем еще работы Эльвассера (Elvesser), Айви

[6] Впервые опубликовано в журн. «Liječnički vjesnik», Br. 2, 1928.

(Jvy), Мура (Moure), Блера (Blaire) и др. Из имеющихся в литературе статей, как хирургических, так и офтальмологических, видно, что метод круглого стебля является уже широко известным. Но он далеко еще не изучен в деталях, не очерчены границы его применения, не исчерпаны различные возможности его модификаций и новых пластических задач, которые могут быть возложены на него; в частности, еще далеко не определено его место в офтальмологии, в которой, кроме меня, только несколько авторов касались этого вопроса (Одинцов, Дыбан и Динерман). В связи с этим я и позволю себе остановиться на круглом стебле в офтальмологии (и в пограничной с нею хирургии лица), причем я сообщу и все те практические детали, которые по моему опыту полезно знать при выполнении различных актов метода.

Круглый стебель известен в двух модификациях: в виде длинного стебля и в виде короткого странствующего стебля. Я остановлюсь на каждом из них в отдельности.

Круглый длинный стебель

Первый акт. Образование стебля. Правильное выкраивание кожной ленты является важным условием успеха метода. Расстояние между параллельными разрезами, которыми очерчивается лента, различно в зависимости от сократимости кожи данной области. Полоса кожи после проведения разрезов по сокращении своем, но до отсепаровки, должна иметь в ширину не менее 4,5 *см,* а лучше 5 *см,* т. е. расстояние между разрезами должно равняться приблизительно 6,5 *см;* при небольших пластиках и относительно коротких стеблях можно ограничить ширину полосы по ее сокращении до 4 *см,* но лучше этого не делать. Конечно, надо выкраивать ленты на удобных для этого местах, где кожа податлива, растяжима. Для пластики на веках и лице излюбленным местом является шея; иной раз пользуются внутренней поверхностью плеча и подводят его на третьем этапе операции к лицу; я лично не сторонник этой комбинации с итальянским методом, так как полная иммобилизация руки трудна, и больные иногда отрывают конец стебля.

Длина кожной ленты в 25 *см* (например, от сосцевидного отростка до ключицы) применялась неоднократно. Если бы потребовалась большая длина, я рекомендовал бы, как указал еще в первой своей работе, делать два стебля и через 1–2 недели превратить в стебель оставшуюся между ними перемычку.

При отсепаровке ленты следует брать ее с подкожной клетчаткой, которая, однако, не должна быть в слишком большом количестве. У концов ленты делают по два косых разреза, облегчающих сшивание краев ее между собой. Сшивать можно непрерывным швом с подхватыванием каждого стежка ниткой; понятно, что допустим любой шов. При сшивании не должно быть никакого поперечного натяжения кожи ленты, иначе вероятность омертвения велика; если натяжение есть, нужно или подстричь подкожную клетчатку, или распустить часть швов. Несоблюдение правила о ширине кожной полосы и о поперечном натяжении кожи погубило немало стеблей.

Сшивание кожной раны ведется по обычным правилам, с применением освобождающих разрезов, если это нужно. Под «стебель» кладется марля. Безусловно необходимо охранить от сдавливания стебель при помощи шины или ватных валиков, положенных по бокам его.

При перевязках в случае застойных явлений делаются скарификации, иногда требуется распустить часть швов.

Второй акт. Пластика. Через 12–15 дней подлежащие пластическому закрытию участки, пораженные болезненным процессом (опухолью, рубцами и т. п.), удаляются; у конца стебля выкраивается лоскут кожи нужной величины и формы, переносится на раневую поверхность и пришивается к краям ее по общим правилам хирургии (следует остерегаться плохого прилегания лоскута, его натяжения, гематом под ним и т. д.). Лоскут у конца стебля можно выкраивать различной квадратуры; при длине стебля 25 *см,* ширине ленты 4,5 *см* хорошо приживали лоскуты в 54 *см*^{2} и несколько большие; чрезмерные задачи возлагать на стебель нельзя. Но можно значительно увеличить размер лоскута, если образовать к нему два стебля.

Выкраивание лоскута можно делать двояко: либо так, что конец стебля явится пяткой лоскута, либо, как это указано впервые Кранцфельдом, лоскут очерчивается вокруг конца стебля, и последний питает его с середины (особенно полезно при пластике щеки после номы); можно, наконец, совсем не присоединять лоскут к стеблю, а самый стебель образовывать расширенным на одном конце и пользоваться им для пластики, распластывая его. Конечно, при пластике иногда требуется подшить лоскут слизистой оболочкой или эпидермисом, что делается заблаговременно; возможно и включение в конец стебля кости, хряща.

Третий акт. Окончание пластики. По приживлении лоскута (через 10–12 дней) питающий его стебель резецируется, резекционная рана трансплантата (излишек которого, если он имелся, отсекается) зашивается; стебель или ампутируется у конца, или применяется для других пластик (если они требуются); можно, если нужно, не отсекать стебель от трансплантата и применять его другой конец для пластики по принципу блуждающего стебля, например для образования второго века. Понятно, что по окончании пластики в «грубом» виде следует сделать дополнительные операции (истончение трансплантата и т. д.), что уже не относится непосредственно к методу круглого стебля.

Блуждающий стебель

При образовании блуждающего стебля соблюдаются все те же правила, которые указаны выше. Вся разница заключается в меньшей длине стебля. Первоначальное положение стебля, длина которого обычно колеблется между 12 и 20 *см,* должно быть так рассчитано, чтобы при своих шагах к месту пластики стебель не слишком круто перегибался. К концу стебля при первом шаге его можно присоединять лоскут кожи, но предпочтительнее рассчитывать на покрытие дефекта самим стеблем, который для этого распластывается на последнем этапе своего «путешествия» (если стебель применен без лоскута). При каждом шаге стебля необходимо у конца его все же брать небольшой бордюр кожи, который должен окружать конец стебля со всех сторон; это необходимо для облегчения вшивания стебля в тот разрез кожи, который делается в нужном месте для принятия совершающего шаг конца стебля. Если стебель идет издалека, то постепенно он укорачивается на стороне линии швов, если заживление стебля при его образовании было не per primam. Если такое явление наступило, нужно двумя параллельными разрезами иссечь весь рубец и сшить наново края кожи; это даст возможность шагнуть концом удлинившегося стебля на более отдаленное место. Но чтобы избежать такого укорочения стебля, надо по возможности не образовывать его слишком далеко от места будущей пластики и не слишком медлить с шагами стебля; каждый шаг можно свободно

делать через 2 недели, если вживление конца было без осложнений. По дороге, если нужно, стебель может захватывать нужные участки кожи (например, с волосистой части головы для образования усов, бровей и т. п.). Мои наблюдения показали, что с каждым шагом кровоснабжение стебля улучшается вследствие развития крупных сосудов по линии шва. Если дефект не может быть покрыт одним стеблем (который, кстати сказать, может быть при покрытии дефекта распластан на $^2/_3$ своей длины, конечно, если он не несет на себе лоскута), то следует заблаговременно приготовить несколько стеблей, которые и двигаются постепенно к месту будущего дефекта.

Странствующий стебель в совершенстве осуществляет принцип блуждающего лоскута Геккера (Hacker); единственным его недостатком является трата большого количества времени, но зато он более выносливый, чем длинный стебель, позволяет более свободное маневрирование, наконец, при нем тратится меньшее количество кожи; в некоторых случаях потери времени можно совершенно избежать; так, если имеется такая раневая поверхность (например, после ожога и т. п.), которую в данное время покрывать кожей еще нельзя, то можно заблаговременно заняться приготовлением стеблей и вести их к месту назначения; некоторые шаги блуждающего стебля могут быть выполняемы и амбулаторно.

Метод круглого, длинного и блуждающего стеблей открыл новые перспективы в пластической хирургии: в частности, русские хирурги расширили рамки его применения и дали различные его модификации; так, интересен блуждающий стебель на трех ножках, оригинальна попытка пластического восстановления пищевода с помощью петли тонкой кишки, включенной в широкий блуждающий стебель (Шамов и др.).

Изложив все хирургические основы метода круглых стеблей, я перехожу к месту этого метода в офтальмологии. Показания к применению его, естественно, колеблются в зависимости от того, стоит ли перед оператором только задача пластики век в чистом виде, или же окулисту предстоит комбинированная пластика век и лица; в последнем случае показания к применению стебля гораздо шире.

Конечно, при обсуждении задачи офтальмологической пластики надо дифференцировать показания между стеблем, пересадкой свободной кожи, пересадкой эпидермиса, пластикой лоскутами с лица на ножке (пластику по итальянскому методу я исключаю как практически малоприменимую при образовании век).

Есть случаи, когда пластика стеблем является принципиально показанной: наличие рубцовых обезображиваний лица, мешающих применить лоскутную пластику на ножке, дает стеблю явное преимущество перед последней; свежая подвижная кожа, приносимая стеблем, конечно, красивее и функционально ценнее также и по сравнению с покрытием эпидермисом, а верность приживления дает преимущество стеблю и перед свободной пластикой, далеко не всегда успешной при посадке на места, подвергшиеся сильным рубцовым изменениям; преимущества стебля перед свободной пластикой становятся очевидными, когда необходимо восстановление внутреннего угла глазной щели; само собою разумеется, что свободная пластика кожи и эпидермис совершенно неприменимы, когда нужно восстановить всю толщу века или щек.

В тех случаях, когда возникает необходимость пластической операции на молодом лице, особенно у женщины, когда нелегко решиться на взятие лоску-

тов на лице или когда больной категорически от такой операции отказывается, дифференцировать показания нужно между стеблем и свободной пересадкой, так как покрытие эпидермисом дает некрасивый результат; против свободной пересадки в таком случае возражать трудно, но все же есть известные преимущества на стороне стебля: принесенная им кожа менее бледна; я не говорю, конечно, о большей верности приживления ее; и конечно — победа за стеблем, если нужно делать пластику всей толщи века.

В случаях, когда косметических препятствий к выкраиванию лоскутов на лице нет — нет и очевидных преимуществ на стороне стебля по сравнению с лоскутным методом, а также с другими; но за ним остается его преимущество по сравнению со свободной пластикой в его большей верности, а также неприменимости свободной пластики при необходимости образования века во всю толщу; по сравнению с лоскутной пластикой имеет преимущественное значение то обстоятельство, что в лоскутной пластике имеется известная доля риска: кто наблюдал когда-нибудь некроз лоскута Фрике, тот знает, как неприятно такое осложнение. При стебле рискуешь меньшим. Но во всяком случае надо помнить, что при лоскутных пластиках с лица стебель может быть не только конкурентом, но и союзником: он может быть применен для покрытия того дефекта, который иногда должен остаться на месте взятого лоскута.

Следует упомянуть и о пластике на длинной ленте по Снайдекеру (Snydecker) и Мораксу (Morax); в силу трудности ухода за лентой вряд ли она широко применима, а способ Эссера (Esser) — пластика на сосудистом пучке, примененный Мораксом для века, еще мало изучен и имеет ограниченное поле применения.

Если, кроме исправления век, имеются еще и другие задачи пластики лица, которые входят в компетенцию офтальмолога (а я не вижу причин, почему он должен был бы ограничивать себя слишком узкими рамками), например, если имеются обезображивания носа, щек, губ, костные дефекты и т. д., одним словом, если дело идет о комбинированном пластическом восстановлении век (или глазничной впадины) и лица, то стебель является избранным методом, к которому хирурги прибегают охотно.

Я пользовался стеблевым методом при различных пластиках век; особенно убедили меня в пользе стебля трудные пластики век и угла глазной щели.

Если по тем или иным соображениям применение стеблей решено, то какой из них выбрать — длинный или странствующий? Каждый из них имеет свои преимущества и недостатки.

Длинный стебель надо брать на шее, от сосцевидного отростка до ключицы; у старого нежирного человека на это можно решаться без затруднений: кожа податлива, заживление будет per primam, функции шеи не нарушаются, косметика не важна; но у молодых след на шее — это косметический минус, с которым нужно считаться, тем более, что при натянутости кожи линия сшивания ее легко дает на шее келоиды (не имеющие, к слову сказать, принципиальной связи с методом стебля).

Если при операции у старика надо взвесить только вопрос о том, стоит ли по размерам подлежащего дефекта расходовать такое большое количество кожи (правда, этот расход не столь уже важен), то при операции у молодого субъекта надо принимать в расчет косметическую сторону дела.

Быть может, в некоторых случаях допустимо прибегнуть к стеблю в комбинации с итальянским методом, если имеется возможность заранее приучить больного к неудобной позиции руки и наложить аппарат так, чтобы иммобилизация руки и стебля была идеально обеспечена.

Если в косметическом отношении вопрос стоит остро или на шее кожа очень жирна, а комбинацию с итальянским методом решено не применять, то выступает на сцену метод странствующего стебля, который, впрочем, почти во всех случаях может быть предпочитаем длинному стеблю, если больной и оператор располагают временем. Этот фактор имеет огромное значение при выборе метода пластики, и все вышеприведенные доводы в пользу стебля по сравнению с другими методами теряют всякое практическое значение, если вопрос о дифференциальных показаниях к пластике нужно решить под неустранимым давлением недостатка времени. Так и при дифференциации между длинным и странствующим стеблем все зависит от этого обстоятельства. Если время есть, то пластика век странствующим стеблем — избранный метод. Как правило, стебель делается на грудной клетке спереди, параллельно ключице: первый шаг — на боковую поверхность шеи, второй — на угол челюсти, третий — на висок у края орбиты, четвертый — на дефект, причем стебель распластывается. При распластывании надо иссекать линию рубца и разрезать подкожную клетчатку несколькими продольными разрезами; если нужно (при сквозной пластике) покрыть стебель слизистой, то это делается после распластывания и за стеблем ведется такой же уход, как за лоскутом Фрике (Fricke), при заблаговременном подшивании последнего слизистой оболочкой; самая пластика производится после приживления слизистой. Возможны, мне кажется, и другие направления ходов стебля; так, например, можно подводить его к веку в перпендикулярном направлении (сверху или снизу), распластывая конец его; если стебель сделан из достаточно широкой ленты, то образование века таким образом очень удобно; так поступил я в упомянутом уже случае сложной пластики века, носа, губы и щеки, предпринятой для замены обширного naevus flammeus.

Если при наличии у больного рака век нежелательна потеря времени, идущего на приготовление стебля (в особенности странствующего), то допустимо в некоторых случаях удаление опухоли в то время, когда еще только начинается подготовка стебля; когда последний будет готов или подведен к месту пластики, наново вырезаются грануляции или рубцы, и дефект закрывается лоскутом на стебле или распластанным концом стебля.

Если по каким-либо причинам пластика не удалась, а оставшийся стебель достаточно длинен, то конец его может послужить для повторной пластики; на время, пока раневая поверхность области пластики освободится от патологического процесса, мешающего приживлению, конец стебля можно вшить в разрез кожи на пути к месту пластики либо оставить стебель свободно висеть; иногда, если неудача постигла длинный стебель и он из-за некроза укоротился, его можно превратить в странствующий и добиться успеха.

Настоящая статья имеет целью не исчерпать все возможные модификации пластики стеблем в офтальмологии и пограничной с нею хирургии лица, а лишь привлечь внимание офтальмологов к этому методу, поэтому я и позволяю себе ограничиться вышеприведенными данными моего личного опыта.

КРУГЛЫЙ СТЕБЕЛЬ В ОФТАЛЬМОЛОГИИ[7]

ПРЕДИСЛОВИЕ

Офтальмология располагает многочисленными методами пластических операций, применяемыми для восстановления век и конъюнктивального мешка. Полное изложение их не входит в задачу настоящей статьи; с ними можно ознакомиться в глазных руководствах, особенно в «Глазной хирургии» под редакцией проф. Орлова и проф. Одинцова (1933).

Целью настоящей статьи является ознакомление окулистов и хирургов только с теми пластическими операциями в области офтальмологии, которые могут быть выполнены при помощи круглого стебля.

Круглый стебель хорошо известен хирургам, но для офтальмологических задач он применяется недостаточно часто, а между тем он нередко может оказать хирургу и окулисту ценные услуги.

Настоящая статья дает систематизированное изложение стеблевой методики для глазной восстановительной хирургии.

ИСТОРИЧЕСКИЙ ОБЗОР

Пластические восстановительные операции представляют собой исключительно важный раздел хирургии. Значение этой отрасли хирургии было осознано человечеством еще на заре его культуры, и разработка методов пластики началась в очень древние времена.

Если нашим далеким предшественникам в области хирургии пластические операции нужны были для закрытия ран, полученных во время войн, а также в борьбе с природой и дикими зверями, для устранения последствий этих несчастий и для восстановления носов, утраченных от болезни, то с развитием человеческого общества количество задач для восстановительной хирургии все более и более увеличивалось, так как не только умножались ранения, но возрастали и требования в отношении восстановления красоты, нарушенной теми или иными последствиями патологических процессов. Эти «косме-

[7] Впервые опубликовано в сб. «Восстановительная хирургия в дни Великой Отечественной войны», Ташкент, 1944.

тические» задачи выросли даже в особую отрасль пластической хирургии, которая посвящена исправлению дефектов, являющихся не только патологическими, но и врожденными недочетами. Еще более важным фактором, который выдвигает много задач перед пластической хирургией, является промышленность во всех ее видах, начиная от работ в шахтах и кончая тонким искусством точного механика.

Бурный рост индустрии, подчиненный буржуазным классовым интересам, далеко опередил возможности обезопасить труд рабочего от несчастных случаев, которые приводят потерпевшего к таким видам инвалидности, исправление которых возможно только при применении методов восстановительной хирургии. Нет никакого сомнения, что у нас, в стране победившего социализма, необходимость в пластической хирургии благодаря все увеличивающейся заботе о человеке будет с каждым годом уменьшаться.

Пока человечество не избавлено от войн, они дают время от времени настоящие взрывы травматических повреждений, требующих восстановительной хирургии, настоящие «эпидемии травм». Эти повреждения военного времени, поражающие и армии, и население, оставили далеко позади себя травмы битв прежних времен и по количеству, и по сложности. Современные войны требуют от хирургов и знания уже установленных канонов восстановительной хирургии, и большой изобретательности, находчивости и творчества. Последствия болезней, разрушающих органы и ткани организма, травматические повреждения бытового характера, травмы промышленные, травмы военные, дефекты развития, нарушающие трудоспособность, дефекты красоты, врожденные и приобретенные, даже вопросы половой жизни (нарушенной болезнями или травмами мирного и военного времени) требуют частой помощи и беспрерывного усовершенствования восстановительной хирургии.

Естественно, что, начиная от древнего индусского врача и кончая передовыми советскими хирургами, на развитие восстановительной хирургии потрачено немало ума и изобретательности.

Восстановительная хирургия включает в себя восстановление дефектов тканей и органов в функциональном и в анатомическом отношении и изменение их взаимоотношений принципиально в любом отделе организма, где бы это ни потребовалось. Очень значительную часть восстановительной хирургии составляют пластические операции, т. е. такие, при которых исправление дефекта производится при помощи вживления какой-либо ткани. Пластическая хирургия является более узким понятием, чем восстановительная хирургия. Так, например, если я удаляю помутневший хрусталик (катаракту), то я, несомненно, произвожу восстановительную операцию — восстанавливаю функцию зрения, но пластики я при этом не произвожу. Но пластические операции в тесном смысле этого слова составляют большую часть восстановительной хирургии.

Значительную часть пластической хирургии как таковой составляет пластика при помощи покровных тканей человеческого тела. Эта пластика имеет целью главным образом восстановление самих кожных покровов; но, с другой стороны, приемы покровной пластики могут служить в качестве вспомогательных методов при пластике в глубине человеческого тела.

Так как в настоящей статье главное место занимают пластические операции при помощи покровных тканей, и притом главным образом при помощи кожи, то я позволю себе дать здесь классификацию методов кожной пластики.

Хирургия, развивавшаяся на протяжении тысячелетий, дала три основных принципа пластики при помощи кожи.

Индийский метод заключается в перемещении кожного лоскута на питающей его ножке на подлежащий закрытию дефект. Ближайшим подвидом индийского метода, в котором питающая ножка имеет два края, является способ (или метод) Цельса, при котором дефект закрывается сдвиганием соседней кожи, очерчиваемой одним разрезом, с отсепаровкой от подлежащих тканей.

Итальянский метод состоит в выкраивании лоскута кожи не по соседству с дефектом, а на верхней конечности. Перемещая конечность к месту дефекта (например, к голове), переносят на него конец лоскута. Когда он приживает, ножка отрезается от конечности, и пришиванием ее края к краю дефекта покрытие последнего заканчивается. Принципиально этот метод есть лишь видоизменение метода индийского. Но ввиду оригинального оформления его принято называть методом итальянским (поскольку он разрабатывался главным образом в Италии с XVI в.).

Пластика свободными кусками кожи. Сущность этого метода — в перенесении на дефект цельного куска кожи, взятого у самого больного (например, на плече); подкожная клетчатка с лоскута снимается. Метод этот носит название метода Лефора — Вольфа — Краузе.

Если на дефект переносятся только кусочки эпидермиса, то этот прием носит название метода (или способа) Ревердена. По Тиршу, дефект закрывают более обширными кусками эпидермиса.

К этим трем методам пластики кожными покровами, которые считаются основными (но имеют много разновидностей), в начале нынешнего столетия присоединен еще один метод — а именно метод круглого стебля, который предложен автором настоящей работы.

Этот метод является разновидностью индийского, но может быть причислен к основным методам пластики наряду с итальянским методом в силу того, что он даже в большей мере, чем последний, усовершенствовал индийский принцип.

Первой печатной работой, посвященной пластике на круглом стебле, является моя статья под заглавием «Пластика на круглом стебле», помещенная в «Вестнике офтальмологии», № 4–5 за 1917 г. В этой статье даны описания основной техники предлагаемого мною метода круглого стебля и описание случая применения этого нового вида пластики. Мною также указаны дальнейшие перспективы развития этого пластического метода.

Из этой статьи видно, что в том случае применения пластики на круглом стебле, который я называю первым, больной был мною оперирован 9.IX 1916 г. Дело шло об успешном восстановлении нижнего века после удаления раковой опухоли. Стебель был образован на шее. Для этого была выкроена лента кожи от сосцевидного отростка до грудинного конца ключицы. Края ленты были сшиты друг с другом, и, таким образом, кожная лента превращена на всем ее протяжении в круглый тяж-«стебель». Кожная рана под стеблем зашита. Через 3 недели у нижнего конца стебля образован лоскут кожи, который своим основанием примыкал к концу стебля. Лоскут, долженствовавший заменить собою веко, покрыт слизистой оболочкой, взятой с губы. Через несколько дней нижнее веко было удалено. Нижний конец стебля отделен вместе с лоскутом, лоскут перенесен на стебле на дефект века, к краям которого и пришит.

Восстановление века было безукоризненным благодаря тому, что за те 3 недели, которые протекли со времени образования стебля до момента отделения нижнего конца последнего, в стебле развилась хорошая сеть сосудов; питание лоскута при закрытой от инфекции питающей ножке было вполне обеспечено.

Я указал на возможность пользования для закрытия дефекта распластыванием самого стебля, на возможность выкраивания длинных стеблей с временным оставлением середины кожной ленты в не отделенном от подлежащих тканей состоянии. Мною указано также на возможность образования «мигрирующего» стебля, который, «шагая» то одним, то другим концом по направлению места дефекта, может покрыть последний, будучи распластан по своей длине или же принеся с собой лоскут кожи. Я указал также на возможность включения в стебель для пластических целей хряща, кости и т. п. Моему предложению, которое является совершенно оригинальным, не пришлось войти в обиход офтальмологов и хирургов легко и безболезненно.

Во время первой мировой войны 1914–1918 гг. обмен литературными источниками с зарубежными странами происходил весьма несовершенно. В 1920 г. Гиллис опубликовал в книге «Plastic surgery of the face» способ пластической операции, идентичный моему методу круглого стебля, причем он назвал его «трубчатым лоскутом».

Предложение Гиллиса распространилось в зарубежных странах под его именем. Когда в 1922 г. работа Гиллиса стала известна мне, возник вопрос о приоритете. Упомянутая выше моя статья появилась в печати задолго до первой публикации Гиллиса. В первом клиническом случае больной был оперирован Гиллисом через год после первого моего случая и через полгода после выхода в свет моей статьи. Вопрос о приоритете был рассмотрен на заседании Одесского хирургического общества 12 апреля 1923 г., на котором было вынесено следующее постановление:

«Рассмотрев представленные профессором В. П. Филатовым документы (истории болезни, протоколы Одесского офтальмологического и Хирургического общества, отдельные оттиски статей, журнал «Вестник офтальмологии» и письмо издателя «Surgery, Gynecology and Obstetrics» доктора Мартина) по истории вопроса о «Пластике на круглом стебле», Одесское хирургическое общество в заседании 12 апреля 1923 г. пришло к следующему выводу: проф. В. П. Филатов предложил метод хирургической пластики на круглом стебле, несомненно, раньше д-ра Гиллиса, который рекомендовал тот же метод, очевидно, не имея русской литературы по этому вопросу. Первый случай был оперирован проф. Филатовым 9 сентября 1916 г., тогда как первая операция Гиллиса сделана была, как видно из письма Ф. Мартина — издателя указанного органа, в сентябре 1917 г. Проф. В. П. Филатов доложил о методе пластики на круглом стебле в Одесском офтальмологическом обществе 22 ноября 1916 г., а напечатал о нем статью под заглавием «Пластика на круглом стебле» в книжке за апрель — май в журнале «Вестник офтальмологии», 1917 г. Таким образом, исторически приоритет проф. В. П. Филатова в этом вопросе стоит вне всяких сомнений. Метод круглого стебля был предложен проф. Филатовым не только для целей офтальмологических, но и для общехирургических и нашел себе приложение в хирургии уже в 1917 г. для пластики носа (доцент В. Н. Новиков, «Медико-санитарный сборник Красного креста», Одесса, № 3, 1918), а с 1921 г. был применен, кроме проф. Филатова, целым рядом хирургов, высказавшихся о методе проф. Филатова как о ценном хирургическом методе на заседаниях Одесского хирургического общества (В. А. Волошинов,

д-р Дорон, проф. Зильберберг, П. Г. Часовников, Д. О. Кранцфельд, проф. К. П. Сарагин) 23 января и 30 января 1921 г. Таким образом, метод круглого стебля вошел в русскую хирургию по инициативе проф. В. Филатова. Председатель Одесского хирургического общества Я. В. Зильберберг».

Нет оснований отвергать то, что Гиллис изобрел метод круглого стебля самостоятельно, не зная моей русской статьи, но ясно, что исторический приоритет принадлежит мне. Гиллис долгие годы не упоминал в своих работах о моих работах, как первой русской, так и последующих, печатавшихся на русском и иностранных языках, и только через 16 лет — в 1935 г. — он признал, что я опубликовал метод круглого стебля раньше него («Surgery, Gynecology and Obstetrics», December, 1935).

В изложенном споре есть одна деталь, которая еще более утверждает приоритет моей идеи. В примечании к моей первой статье я указываю следующее: «У кролика, которому год назад был сделан шнур из бритой кожи спины (от плеч до хвоста), волосы выросли и ныне имеют нормальный вид». Ясно, что идея круглого стебля уже имелась у меня раньше и была осуществлена в эксперименте.

В вопросе о приоритете я сам причинил себе лишние затруднения, В упомянутой статье своей я пишу (на стр. 149): «Этот метод был применен мною пока только в одном случае». На самом деле этот случай был вторым. В 1914 г. я уже имел случай применения идеи круглого стебля. Считая свой первый случай недостаточно убедительным, потому что лоскут кожи, примененный на стебле, прижил некробиотически, да и самый стебель подвергся постепенно частичному некрозу, я не только не опубликовал этого случая, но даже не упомянул о нем в своей статье, посвященной второму, а не единственному, как я писал, случаю применения стебля у человека. Следовало, конечно, в статье упомянуть о случае 1914 г. и об экспериментах (которые были сделаны еще до 1914 г.) на кроликах, не сводя данные об опытах к одной фразе в примечании. А лучше всего было бы, если бы свою идею круглого стебля, которую я уже имел в 1914 г., я доложил в Обществе или опубликовал в печати вместе со своими удачными экспериментами и со своим клиническим случаем, хотя бы и недостаточно убедительным по исходу.

Привожу здесь сокращенную историю болезни этого первого клинического случая применения круглого стебля.

Глазная клиника Новороссийского университета. Больной С., 40 лет (ист. бол. № 1186), 29.X 1914 г. поступил с явлениями полного выворота нижнего века и опущения верхнего века, обусловленного рубцами у наружного края орбиты, которые оттягивали веко книзу. Рубцы были еще свежие, инфильтрированные, и на виске имелись фистулы, из которых выдавливалось некоторое количество гноя. Два месяца назад больной перенес сибирскую язву.

Я решил применить больному пластику на круглом стебле, который экспериментально был мною изучен на кроликах. 3 .XI сделана операция подготовки круглого стебля из кожи шеи. От сосцевидного отростка проведены два параллельных разреза кожи по направлению к головке ключицы. Длина этих разрезов, отстоящих друг от друга на 5 *см,* равнялась приблизительно двум третям расстояния от сосцевидного отростка до головки ключицы. Очерченная ими кожа отсепарована, и полученная лента, не отрезанная у концов, превращена в «стебель» путем сшивания ее краев. Кожный дефект зашит.

22.XI, через 19 дней, произведено дальнейшее приготовление стебельчатой ножки, состоявшее в ее удлинении: от нижнего конца ее проведены два параллельных разреза до головки ключицы, и лента, ими очерченная, превращена в продолжение стебля.

1.XII произведена операция пластики век. Сделано оживление краев век. Рубцы вырезаны, веки сшиты между собою. У нижнего конца стебля выкроен лоскут кожи,

на треть больший, чем дефект на веках. Он перенесен на стебле на веки и, будучи разрезан вдоль, покрыл дефект на обоих веках.

В послеоперационный период развилась экзема лоскута и стебля, закончившаяся изъязвлением. Лоскут прижил некробиотически. Стебель также подвергся некробиозу на части своего протяжения Успех операции в отношении выворота нижнего века и рубцового опущения верхнего недостаточен. Причина осложненного течения объясняется, с одной стороны, тем, что стебель был слишком тонок для слишком большого лоскута, который он должен был питать, а с другой — тем, что почва, на которую был посажен лоскут, была неблагоприятна (слишком недавно была сибирская язва).

При докладах мною предъявлялась фотографическая копия истории болезни.

На основании вышеизложенного материала русской литературы и признания Гиллиса можно считать мой приоритет точно установленным.

Круглый стебель, рожденный в офтальмологии, быстро распространился не столько среди окулистов, сколько в среде хирургов. Я как автор круглого стебля и сам посвятил своему предложению несколько работ, в которых описывал применение круглого стебля для пластики век и для сложных пластик век и лица. Но главная масса работ о круглом стебле принадлежит хирургам. В настоящее время имеется около 150 работ на русском и украинском языках. Круглый стебель прочно вошел в обиход советских хирургов[8].

За границей число работ, посвященных стеблю, также велико. Автором «трубчатого лоскута», как за границей именуют круглый стебель, называют главным образом Гиллиса, иногда Дюфурмантеля, иногда Блера (и того, и другого без достаточных оснований). Но со времени признания Гиллиса приоритет проф. Филатова упоминается чаще и чаще. Так, в американской книге «Plastic surgery Sbasky» автор принимает, как точно установленный, приоритет Филатова и приписывает Гиллису лишь широкое распространение и пропаганду стебля (за границей). В Германии известный хирург Кирхнер называет круглый стебель филатовским, не упоминая Гиллиса.

На русском языке первые статьи о круглом стебле принадлежат В. Н. Новикову, В. А. Волошинову, Джанелидзе, Е. Ю. Крамаренко и Преображенскому (1926). В последней работе дается первая сводка клинических случаев филатовского стебля на основании анкеты, разосланной советским хирургам. Из более крупных работ по стеблю можно указать на монографии Алмазовой «Пластическое замещение дефектов лица» (Саратов, 1925), Гусынина «Восстановительная хирургия» (Казань, 1937), Карташова «Восстановительная хирургия лица» (Ростов, 1935), Франкенберга «Восстановительная хирургия лица» (Госмедиздат, 1936). Наконец, в 1941 г. вышло большое руководство по восстановительной хирургии проф. Богораза (Ростов), в котором пластике круглым стеблем отведено очень много места.

Как уже было упомянуто, я предложил метод круглого стебля в двух модификациях: в виде длинного стебля, который непосредственно закрывает дефект лоскутом на своем дистальном конце (или самим дистальным расщепленным концом), и в виде короткого стебля, который подходит к дефекту, «шагая» к последнему то одним, то другим концом (я назвал его «мигрирующим» стеблем). Принцип миграции был в свое время (в 1888 г.) предложен Гаккером для обыкновенных кожных лоскутов. Я применил этот принцип и для своего круглого стебля.

---

[8] Свой метод пластики я назвал «круглым стеблем». Гиллис именует его «трубчатым лоскутом». Это название не отвечает сущности метода, ибо в стебле нет никакой трубки. Так же неудачно название, данное Лексером, — «Hencelstiel», иначе — «чемоданная ручка».

Таким образом, замечание Франкенберга, что мигрирующий стебель был предложен в 1888 г. Гаккером, неточно и дает без основания повод думать, что Гаккер предложил идею стебля.

Нам остается остановиться на вопросе о том, предшествовали ли рождению идеи моего стебля в истории пластических операций какие-либо наводящие факты. Некоторые авторы склонны считать прототипами круглого стебля те кожные ленты, которые являются ножкой лоскута, если раневая поверхность их стягивается при затянувшейся пластике рубцовой тканью, благодаря чему они превращаются в некоторое подобие стебля.

Так бывает, например, при применении принципа Гаккера при пользовании кожными лентами. Дюфурмантель получал сворачивание ножек лоскутов как некое приближающееся к цилиндру образование после окончания пластики обычными лоскутами. Распластывая их, он пользовался этими остатками для добавочной пластики по соседству. Я не знал об этих сморщивающихся лоскутах и закругляющихся остатках. Дюфурмантель не сделал вывода, что это изобретение метода круглого стебля. Да и его статья, посвященная пластике лица, появилась лишь в 1918 г. на французском языке. Таким образом, случайное стягивание лоскутов, отмеченное в литературе, если кем и считается прототипом моего круглого стебля, то мне эти сморщивающиеся остатки были неизвестны, а те хирурги, которым они были известны, стебля не предложили. Блеру принадлежит лишь дополнительный принцип стебельчатого метода — так называемое «воспитание» лоскута на конце стебля путем его предварительной отсепаровки. Но не является ли прототипом стебля метод Таглио-Коччи? Этот итальянский хирург в последней четверти XV в. славился изготовлением носов. Он приготовлял кожную ленту на предплечье; подложив под нее марлю, он давал ей «созревать» и применял ее, когда она покрывалась грануляциями и частью рубцевалась. Отрезав один конец ее, он подводил конечность к лицу больного и покрывал ею окровавленную поверхность оперативного дефекта.

И этот старинный источник не был известен мне, хирурги же и из опыта Таглио-Коччи, весьма мало напоминающего стебель, не сделали никакого вывода для выработки круглого стебля. По указанию Гусынина, Киллиан в 1917 г. для пластики трахеи, по примеру Ганцера, применил круглый стебель. Доклад Ганцера был сделан в Ларингологическом обществе в Берлине 30 марта 1917 г., а протокол опубликован 5 ноября 1917 г. в «Berl. klin. Wochenschr.», № 45. Таким образом, мне, сделавшему первую операцию в 1914 г., а вторую — в сентябре 1916 г., доложившему в Офтальмологическом обществе об этой последней операции в ноябре 1916 г. и опубликовавшему статью в 1917 г. в апрельско-майской книжке «Вестника офтальмологии», этот автор не является предшественником, а тем более Киллиан.

Возможно, конечно, что при поисках в литературе удастся найти мне какого-нибудь предшественника. Но я утверждаю, что я предложил круглый стебель, не зная прецедентов, и сделал мое предложение, не опираясь на те случайные сморщивания лоскутов, о которых говорилось выше. Кроме того, несомненно, что основой для распространения принципа круглого стебля и для внедрения его в хирургию всего мира явились работы мои и Гиллиса, так как они сознательно вводили круглый стебель в хирургию как новый общехирургический метод.

Что касается того, как возникла у меня идея метода круглого стебля, то я могу привести следующие данные по этому вопросу. Мне предстояло еще

в начале 1914 г. сделать пластическую операцию на лице молодого красивого пациента, у которого угол рта был оттянут в сторону безобразными рубцами (после ожога). Не желая производить пластику сдвиганием соседних лоскутов (что могло повести к нарушению косметики лица), я производил выбор между применением «странствующего» лоскута Гаккера и длинной кожной лентой, взятой на шее от сосцевидного отростка до ключицы (способ Моракса).

Мне были очевидны опасности того и другого метода: необеспеченность питания длинной ленты Моракса и легкая возможность инфицирования кожной ленты и в способе Моракса, и в способе Гаккера. При пальпации шеи в целях ориентировки в возможности взять ленту с шеи я взял кожу в складку, и в тот момент идея круглого стебля в совершенно отчетливом виде возникла у меня в форме яркой догадки.

Таким образом, основой возникновения идеи круглого стебля послужил учет недостатков хирургической пластики, дотоле существовавшей. Никакие «прототипы» стебля в ходе творческого создания стебля мною использованы не были. Указанный пациент мною оперирован не был, но я тогда же приступил к экспериментам на кролике.

Я остановился на вопросе о приоритете по следующим основаниям. Выяснение истории возникновения или введения в практику нового метода является нужным, конечно, в интересах того или иного научного работника, заявляющего о своем приоритете. Признание приоритета является для автора предложения вполне заслуженной радостью и гордостью. Но я рассматриваю вопрос о приоритете более глубоко. В данном случае установление моей роли в деле возникновения нового принципа пластической хирургии выясняет роль советской офтальмологии или, шире говоря, советской науки в этом вопросе. Мой приоритет — ее приоритет. Вот почему, уяснив мою роль в деле возникновения идеи круглого стебля, я исполняю мою обязанность по отношению к советской науке. Упоминание вокруг метода круглого стебля нескольких лиц, самостоятельно почти одновременно со мной подошедших к его изобретению, свидетельствует еще раз о том, что на известных этапах развития научной культуры в умах исследователей возникают сходные идеи.

Я считаю для себя величайшей честью то, что советские хирурги оценили мою роль в деле создания метода круглого стебля.

Один из корифеев хирургии Советского Союза акад. Н. Н. Петров в своем выступлении на съезде хирургов в Днепропетровске в 1927 г. выразился по поводу филатовского круглого стебля следующим образом: «Чем крупнее открытие, тем меньше слов надо для его характеристики. Круглый стебель — эпоха в пластической хирургии лица». Весьма благоприятные отзывы даны о нем на основании многолетнего клинического опыта проф. Лимбергом, проф. Париным, братьями Крамаренко, Джанелидзе, Франкенбергом, Карташовым и др. Пластика носа, век, щек, губ, пластика на конечностях, на туловище, на черепе, пластика челюстная — всюду с успехом был испробован круглый стебель. А проф. Н. А. Богораз, славному юбилею которого посвящена эта статья, широко применивший стебель для различных целей, создал ему своеобразный апофеоз — пластическую реставрацию мужского полового члена, исправно функционирующего — задача, которой до него никто не мог разрешить.

Ныне круглый стебель совершил блестящую карьеру в хирургии благодаря работам ряда авторитетов советской хирургии.

Круглый стебель нашел также применение для заживления незаживающих ран и язв. Проф. Богораз демонстрировал на заседании Конференции хирур-

гического общества и объединения хирургов госпиталей в Ташкенте превосходные примеры излечения при помощи стебля застарелых ран у бойцов. Круглый стебель может найти применение в экспериментальной медицине и в экспериментальной биологии. Так, он может быть удобен при изучении вопросов парабиоза (сшивание двух особей). Проф. Бабкин первый предложил включить в круглый стебель сонную артерию для изучения (на собаках) кровяного давления, а д-р Преображенский предложил для этой цели специальную муфту, которая охватывает стебель со включенной в него артерией и позволяет записывать пульс последней с помощью кимографа. На стебле легко получить участок кожи, лишенный длинных нервных путей, для изучения вопросов иннервации сосудов, для изучения регенерации нервов, процессов всасывания и т. п.

В задачу настоящей статьи не входит описание техники различных способов пластических операций при помощи круглого стебля. «Круглый стебель» — это метод и как таковой он предоставляет широкое поле для изобретательности хирургов в создании конкретных способов для достижения того или иного пластического эффекта. Как на почве индийского метода выросли способы операции Диффенбаха, Фрике, Лексера, Израэля и др., так на методе круглого стебля основаны способы операций Волошинова, Крамаренко, Лимберга, Джанелидзе, Парина, Богораза и многих других. Круглый стебель знаменует собой новую обширную главу пластической хирургии.

В данной статье я ограничусь изложением только общей методики круглого стебля.

Как автор метода круглого стебля я позволяю себе посвятить мой метод восстановительной хирургии, использованный и усовершенствованный советскими хирургами на протяжении 25 лет, нашей славной, героической Красной Армии.

МЕТОДИКА И ТЕХНИКА КРУГЛОГО СТЕБЛЯ

Основным типом круглого филатовского стебля является такой круглый стебель, который, будучи создан в некотором отдалении от места имеющегося или будущего дефекта, применяется для покрытия последнего при помощи дистального его конца; проксимальный же его конец остается на месте.

Понятно, что длина такого стебля будет зависеть от расположения той области поверхности тела, в которой стебель приготовлен. В некоторых случаях он может быть коротким, в других (и это чаще) длинным, например при использовании для пластики на липе кожи в подключичной области, переносимой на стебле, идущем от сосцевидного отростка до ключицы. Такой стебель можно назвать простым или первичным.

Вторым типом стебля является вторичный, который, будучи образован вдали от места, подлежащего пластике, перемещается к нему, делая «шаги» то одним, то другим своим концом. Этот тип стебля я назвал в свое время «блуждающим». Мне кажется правильным предложение Франкенберга разделить вторичный тип стебля на два вида: только что упомянутый стебель можно назвать «шагающим», а другой вид вторичного стебля должен получить название «мигрирующего» или «странствующего», поскольку этот стебель, образованный вдали от места будущей пластики, приближается к нему посредством верхнего или нижнего конца и вшивается одним своим концом.

Наконец, третий тип стебля отличается от предыдущих той особенностью, что приготовляется не заблаговременно, а в течение той операции, при которой имеют в виду как образование дефекта, так и его покрытие. Выкроив кожный лоскут, превращают ножку его в стебель сшиванием ее краев, а самый лоскут укладывают на дефект.

Ясно, что этот вид стебля лишен того преимущества, которым характеризуются заблаговременно заготовленные так называемые «хронические» стебли: в этом «остром» стебле нет той мощной сети сосудов, которые развиваются в стеблях, заблаговременно приготовленных. Единственным преимуществом «острого» стебля перед простой кожной ножкой лоскута служит бóльшая гарантия от инфекции.

Первичный стебель может быть длинным, коротким, толстым или тонким. Общая техника приготовления круглого стебля и основная методика применения его лучше всего обрисовываются на примере первичного длинного стебля.

Первичный длинный стебель

Выбор места для образования стебля представляется важным моментом для хода всей операции.

Нет необходимости в этой общей части работы разбирать многочисленные казуистические комбинации, которые имеются в этом вопросе. Достаточно указать на основные принципы, которыми надо руководствоваться.

Необходимо учитывать кровоснабжение кожи, идущей на образование стебля, и ее растяжимость, а также расположение нервов, повреждение которых может вызвать расстройство чувствительности.

По вопросу о кровоснабжении кожи хирурги принимают в расчет расположение и направление крупных кожных сосудов, а также характер и обилие их анастомозирующих ветвей. Валькером в свое время изучены были системы кожного кровообращения в различных участках тела. Данные Валькера приведены в ряде работ как его, так и хирургов, занимавшихся пластикой на стебле.

Имеются прямые указания, в каких направлениях можно (или не следует) выкраивать стебли на груди, животе, спине и других областях тела. Так, Линденбаум не советует выкраивать стебель по средней линии передней поверхности грудной клетки и живота; он относится отрицательно и к поперечным стеблям, переходящим с одной половины живота или грудной клетки на другую. По личному опыту я вполне согласен с Богоразом, что даже такие стебли вполне жизнеспособны. Лимберг, Рауэр, Джанелидзе охотно берут стебли на конечностях. Рекомендуется в некоторых случаях выкраивать стебли так, чтобы в проксимальный конец входила относительно крупная ветка артерий. Понятно, что эти правила должны быть соблюдаемы тем строже, чем более длинным предполагают сделать стебель.

Растяжимость кожи имеет значение потому, что в зависимости от ее степени можно выкроить ленту для стебля той или иной ширины; ею определяются также размеры дефекта на месте выкраивания ленты.

Надо считаться также с косметическими последствиями образования стебля. Так, выкраивание стебля на шее нередко ведет к развитию келоидов, поэтому у молодых людей лучше избегать этой области. Надо беречь и косметику груди. Карташов не без основания более 50 % своих пластических операций производил длинным первичным стеблем, сделанным на спине.

Минимальная длина первичного стебля не должна быть меньше 10 *см*. Максимальная длина стебля, по Франкенбергу и Богоразу, может достигать 30–35 *см.* Понятно, что чем длиннее стебель, тем шире должна быть лента, из которой он строится. Если стебель должен быть длинным, то полезно, как я указал в моей первой статье («Вестник офтальмологии», 1917), сделать два стебля, концы которых отделены друг от друга неотсепарованной кожей. Через две недели этот участок отсепаровывается и превращается в стебель, который соединяет концы прежде приготовленных стеблей, благодаря чему и получается единый длинный стебель, дистальный конец которого идет на пластику.

Ширина ленты, из которой приготовляется стебель, должна быть такова, чтобы при сшивании ее краев не было тугого натяжения кожи. Большее или меньшее натяжение последней зависит от количества жировой клетчатки, включаемой в стебель, и от эластичности кожи. В этом пункте огромное значение имеют искусство и опыт хирурга. Как очень общее правило, я дал такие указания: ширина кожной ленты не должна быть меньше 5,5 *см* по сокращении кожи после выкраивания ленты. Для живота, например, следует проводить разрезы, очерчивающие ленту на расстоянии 7,5–8 *см* друг от друга.

Парин предлагает для определения ширины ленты захватить кожу пальцами в складку и отметить положение пальцев. Этот совет имеет относительную ценность в зависимости от развития жировой подкладки.

От указанного общего правила, касающегося ширины ленты, бывают, однако, отступления в некоторых случаях. Например, некоторые авторы (Милостанов) для небольших пластик (например, крыла или кончика носа) пользовались очень тонкими стеблями, почти не заключая в них жировую клетчатку. По данным Богораза, Подзоловым для образования кончика носа была взята лента кожи для стебля, ширина которой была равна 1 *см,* а Богоразом для оторочки ушной раковины взята лента шириной 2,5 *см.*

Выкраивание ленты. Выбрав место, проводят разрез, соответствующий намеченной длине стебля, проникая ножом на некоторую глубину в подкожную клетчатку. Параллельно первому разрезу в соответственном месте с таким расчетом, чтобы кожная лента имела желаемую ширину, проводят второй разрез. Некоторые авторы рекомендуют ставить нож несколько косо в направлении оси будущего стебля. Отсепаровав всю ленту (или до отсепаровки), прибавляют к каждому из четырех концов разрезов по косому добавочному разрезу под тупым углом, открытым кнаружи от ленты. Эти разрезы, предложенные мною, облегчают сшивание раны, образовавшейся на месте выкраивания ленты. Кожа по сторонам дефекта отсепаровывается достаточно широко. Подкожной клетчатки на ленте оставляется ровно столько, сколько нужно, чтобы сведение краев ленты не сопровождалось натяжением. Излишнее срезание клетчатки опасно для питания стебля. По мнению некоторых хирургов, полезно включать в стебель и полоску апоневроза там, где жировая клетчатка не слишком толста. На шее, где ее мало, в состав стебля входит platysma myoides.

Богораз не видит выгоды во включении апоневроза в стебель. Карташов горячо его рекомендует. Удалив излишнюю жировую клетчатку с ленты, ее сшивают, то поддерживая на широких тупых крючках, то выворачивая. Этот процесс сшивания стебля довольно кропотлив и требует большого внимания для того, чтобы вкол иглы на одном краю ленты приходился точно

против выкола на другом. Парин предлагает для лучшей подгонки краев ленты производить вырезывание из кожи у краев лоскута, по обе стороны от него, по небольшому треугольнику с закругленными углами. Кроме того, у концов ленты он накладывает по одному петлеобразному шву, служащему для выворачивания нижней линии шва кверху и свертывания всей кожной ленты в трубку, что облегчает сшивание краев ее. Сшивание должно быть производимо очень тщательно, чтобы не оставалось незашитых участков. Если стебель багровеет, надо распустить кое-где швы, чтобы он приобрел свою нормальную окраску. У начала и конца стебля останутся небольшие участки, не покрытые кожей, и это может затянуть заживление. По образовании стебля зашивается рана на месте выкраивания ленты по общим правилам хирургии. В качестве подспорья к обычным швам полезны швы петлеобразные или на пластинках. Полезно накладывать толстые кетгутовые швы на подкожную клетчатку.

В качестве шовного материала для стебля и кожи Лимберг, Парадоксов и др. широко пользуются конским волосом. Богораз предпочитает тонкий шелк.

Так как нередко натяжение краев раны бывает значительное, то полезным предложением надо считать встречные треугольные лоскуты Лимберга. Как при всяких пластических операциях, так и при пластике на стебле плохое общее состояние больного, в особенности наличие у него сифилиса, является неблагоприятным моментом для исхода. Подъем питания, лечение сифилиса крайне необходимы. Полезна терапия по предложенному мною методу — применение консервированных тканей до образования стебля (инъекции водного экстракта консервированной на холоду плаценты или консервированных в темноте листьев алоэ).

В последнее время я ввел следующие два приема, облегчающие сшивание краев ленты и закрытие дефекта под нею:

1. После проведения двух разрезов, необходимых для выкраивания ленты, последнюю не отсепаровывают. В один из краев этой неотсепарованной ленты проводят несколько (4–5) швов, и обе нити каждого шва берут на пеаны; совершенно симметрично этим швам проводят столько же швов сквозь другой край ленты. Взяв в руку швы того и другого края, приподнимают их все вместе кверху и, натягивая таким образом ленту кверху, отсепаровывают ее со слоем жировой клетчатки, что удается очень легко. Уложив ленту опять на место, просовывают каждый шов (оба его конца) под лентой навстречу соответствующему ему шву другого края ленты и связывают оба конца с обоими концами другого шва. Благодаря точному соответствию швов не получается скашивания кожи краев ленты, как это бывает при обычном сшивании. Теперь, выворачивая слегка стебель при помощи этих швов, кладут промежуточные швы в нужном количестве.

2. Вместо зашивания широкого дефекта под стеблем я с успехом закрываю его при помощи куска трупной кожи, сохраненной при температуре 3° в течение семи суток. Соответствующей величины и формы кусок такой кожи освобождается от подкожной клетчатки и кладется на дефект. У краев дефекта, отступя на 2–3 *мм,* проводят швы, захватывающие только поверхностные слои кожи; игла переносится на другую сторону дефекта, и там тоже проводится только сквозь поверхностные слои кожи, после чего концы шва связываются. Такие перекидные швы кладутся в количестве 5–6. Через 1–2 суток они удаляются. Повязки делаются ежедневно. Поверхность трансплантата ежедневно смазывается 1%-ным раствором бриллиантовой зелени

в 70° спирту. Кожа временно приживает. Поверхностные слои ее постепенно высыхают, темнеют; их не надо удалять. Через несколько недель, когда они отпадут, под струпом обнаружится розовая нежная ткань — регенерат соединительной ткани и эпидермиса кожи хозяина.

Этот прием представляет собой частный случай предложенной мною тканевой терапии. Основным положением этого метода является следующее: отделенные от организма животные и растительные ткани (листья) подвергаются при воздействии факторов среды, которые затрудняют жизненные процессы, биохимической перестройке. Вследствие этой перестройки в тканях происходит выработка веществ, которые являются стимуляторами жизненных процессов в породивших их тканях. Указанные биогенные тканевые стимуляторы, будучи введены в организм, являются стимуляторами для тканей последнего. Повышая клеточный метаболизм, они тем самым повышают физиологические функции организма, что в случае болезни организма усиливает его регенеративные свойства и способствует борьбе с болезнью. В данном случае дело идет об усилении вживления дефекта регенератом соединительной ткани кожи и ее эпидермиса, а отчасти благодаря ускорению рубцевания.

Тканевая терапия применима (в форме пересадок, имплантаций, инъекций экстрактов из консервированных на холоду тканей животных и инъекций экстрактов из консервированных в темноте листьев растений) при очень многих болезнях. Литература, принадлежащая мне и моим ученикам, обнимает свыше 100 источников.

Уход за стеблем. С каждой стороны стебля кладется по длинному валику из марли. Покрыв область операции слоями марли, приклеиваемой по краям клеолом, кладут сверху проволочную шину соответствующей формы. Такая повязка предохраняет стебель от какого бы то ни было сдавливания. При ежедневных перевязках надо следить за кровенаполнением стебля. В случае венозной гиперемии (побагровение стебля) надо сделать скарификацию или снять те или иные швы. Если не было осложнений, то через $2^1/_2$–недели стебель годен для покрытия дефекта.

Если для покрытия дефекта предполагается использовать самый стебель, то со второй недели начинают «воспитывать» его дистальный конец. Его перетягивают марлей, резиновой полоской и т. п. (сперва на несколько минут, а потом и на несколько часов) для того, чтобы кровообращение в стебле происходило с его проксимального конца.

Полезным типом является «провесной стебель». Проведя «воспитание» стебля, отрезают его дистальный конец и сшивают края ампутационного среза. Для того чтобы не слишком затруднить кровообращение в таком перерезанном стебле, его укладывают в выправленном состоянии так, чтобы свободный конец его лежал на одном уровне с проксимальным концом, затем дают ему несколько дней повисеть свободным концом вниз; наконец, свободный конец подводят на несколько дней к месту будущей пластики. Лишние 7–10 дней вознаграждаются абсолютной уверенностью в жизнеспособности стебля и устранением некоторого риска, который имеет место, когда на образованную для пластики рану переносится стебель, не подвергшийся такой максимальной подготовке. Понятно, что и «воспитание» стебля перетяжками, и провесной стебель применяются тогда, когда пластику имеют в виду делать распластанным концом. Если же для пластики должен служить лоскут у конца стебля, то «воспитывать» надо не стебель, а лоскут. Его, по Блеру, отсепаровывают и опять кладут на место на несколько дней, после чего опять отделяют и переносят с концом стебля на место пластики.

При пользовании «шагающими» стеблями также применимы провесные стебли. Если покрытие дефекта производится при помощи самого дистального конца, последний расщепляется на нужную длину. Тогда площадь его может достигнуть 250 и даже 400 *см*^{2}. Если же желательно перенесение лоскута кожи, он выкраивается у конца стебля. Конец стебля составляет либо пятку лоскута, либо приходится на его середину (циркулярный лоскут). Величина лоскута на конце стебля может достигать даже 50 *см*^{2}, конечно, при условии достаточной толщины стебля.

Уложив стебель или лоскут на дефект, пришивают его края к краям дефекта и накладывают шинную повязку или же пользуются методом прижимания лоскута при помощи баллона, в который накачивается воздух под давлением 30 *мм* рт. ст. Метод этот охотно применяет Лимберг.

Мы уже упоминали о возможности включения в стебель различных материалов, необходимых для пластики (хрящ, кость, кровеносные сосуды). В качестве примеров такого включения можно указать на случай Крамаренко, который включил в стебель артерию. При пластике носа большинство операторов предпочитает вводить хрящ или кость в уже образованный стеблем нос.

Если требуется подбить лоскут слизистой, то это делается за некоторое время до окончательной операции. Очертив за несколько дней до нее кожу у конца стебля и отсепаровав ее, переносят на раневую поверхность кожи слизистую оболочку, взятую с губы. Можно также подбивать лоскут кожей или эпидермисом, или (если необходимо иметь толстый кожный покров, например для покрытия внутренней поверхности щеки при ее пластике) лоскут на конце стебля выкраивать настолько широким, чтобы его можно было сложить вдвое.

Техника первичного короткого стебля не требует особого описания.

«Шагающий» стебель

«Шагающий» стебель (раньше называвшийся мной «блуждающим») был мною предложен в первом моем сообщении. Он очень широко применяется в хирургии, так как обладает целым рядом преимуществ. При его помощи можно приготовить на месте операции кожу из любого участка тела, притом с относительно малой затратой материала.

При выборе места для взятия стебля руководствуются принципами, которые были указаны выше; кроме того, принимают во внимание расстояние от места будущей пластики, заботясь о возможном сокращении пути стебля в целях выигрыша времени (из расчета две-три недели на каждый «шаг» стебля). Наиболее удобными местами для пластики «шагающими» стеблями на лице являются грудь, верхняя часть живота, спина. «Шагающий» стебель обычно делается коротким — в 10–12 *см,* но можно пользоваться и довольно длинными стеблями. Если применяется длинный стебель, то сроки между «шагами» надо брать не в две, а лучше в четыре недели (Карташов). В этих случаях я рекомендую образовывать два стебля по 12 *см* длиной каждый. Эти стебли не доходят своими концами друг до друга на некотором протяжении. Через три недели отдаленные друг от друга концы стеблей отрезаются и передвигаются в направлении будущей пластики. Через три недели участок кожи между сближенными концами стеблей отделяется и переносится на новое место в направлении к месту пластики.

В указанном методе для пластики должна служить средняя часть очень длинного стебля.

Если желательно, то в длинном стебле, выкроенном с указанной временной перемычкой, может быть применен для пластики один из его концов; он может быть либо снабжен кожным лоскутом, либо распластан в момент пластики[9]. Весьма рациональной формой «блуждающего» стебля является стебель на трех ножках, которые делают «шаги» по направлению к месту пластики, а также крестовидный стебель (по Крамаренко).

Если предполагается закрыть дефект «блуждающим» стеблем, то при большой величине дефекта выгодно применить несколько стеблей и пустить их в дефект либо широким фронтом с разных сторон, либо «кильватерной колонной».

«Мигрирующий» (или «путешествующий», «странствующий») стебель

«Мигрирующим» стеблем является нижеследующий подвид вторичного стебля. Вместо того чтобы проделывать длинный путь по поверхности тела, «шагая» в направлении места будущей пластики, стебель, выкроенный обычно на животе, одним своим концом вшивается в разрез кожи, сделанный на предплечье или на кисти (в этом случае пользуются обычно «анатомической табакеркой»). По истечении трех недель отрезают стебель от туловища и переносят этот конец на дефект, прибинтовав верхнюю конечность к голове пациента, как при итальянском способе пластики. Понятно, что такое перенесение стебля очень сокращает срок его «путешествия», а перед чисто итальянским методом представляет значительное преимущество в отношении ухода за больным и условий для приживления стебля. Для взятия стебля, переносимого на верхней конечности, обычно выбирается грудь или живот пациента, но возможно иногда брать стебель и в других местах. Близко к этому «странствующему» стеблю стоит стебель, выкроенный прямо на верхней конечности. По Джанелидзе, концы его лежат на передней поверхности плеча и предплечья.

Острый стебель

В тех случаях, когда пластика кожным лоскутом предполагается на длинной ножке, иногда прибегают к сшиванию ее краев друг с другом, чтобы закрыть ее раневую поверхность. Такое закрывание ножки, несомненно, весьма полезно для уменьшения опасности инфицирования ножки лоскута.

Конечно, в таком круглом стебле, сделанном ex tempore, во время самой пластики, нет того огромного преимущества, которым характеризуются стебли, выдержанные три недели до момента пластики. Отсутствует та мощная сеть питающих сосудов, которая имеется в выдержанных, или «хронических» (так их иногда называют) стеблях. Однако благодаря избавлению раневой поверхности от инфекции и раздражения питание лоскута может быть косвенно улучшено. Таким образом, острый стебель может быть полезен, но надо помнить, что ножка не должна быть слишком узкой и слишком длинной.

---

[9] Указание на возможность пользоваться для закрытия дефекта не лоскутом, а распластанным стеблем сделано мною много лет назад. Так, например, в моих статьях, помещенных в «Вестнике офтальмологии» (1917) и в «Arch. für klin Chirurgie» (1927), говорится об этом.

БИОЛОГИЯ СТЕБЛЯ

Питание стебля происходит в первые дни при помощи сосудистой сети кожи и оставшихся неповрежденными сосудов подкожной клетчатки. С течением времени развивается в нем, вдоль его оси или линии сращения, с обоих его концов несколько крупных артерий и вен; стебель получает, таким образом, питание, как некое подобие органа. Нередко при перерезке стебля кровотечение происходит с пульсацией, настолько артерии крупны. При очень долгом существовании стебля сосуд, если он длинен, посередине становится тоньше. Если стебель остается долгое время не распластанным на дефект, то, как отметил Богораз, он становится вялым, истончается. Линия сращения краев ленты, послужившей для образования стебля, в случае безукоризненного послеоперационного течения заметна в виде узкой рубцовой полоски. При не совсем спокойном заживлении имеется более или менее широкая рубцовая полоса, могущая (при длительных «странствованиях» стебля) повести к его скручиванию, вследствие чего «шаги» стебля будут очень маленькие. Вот почему сшивание краев ленты при образовании стебля должно производиться со всей тщательностью техники и асептики. Если укорочение стебля произошло, необходимо иссечь всю рубцовую полоску и сшить кожные края; стебель благодаря устранению рубца удлиняется на своей вентральной стороне.

В первичном стебле чувствительность концов сохраняется. В «блуждающем» стебле она, понятно, утрачивается, но если такой стебель остается надолго неотрезанным, то чувствительность медленно восстанавливается. В случае Богораза весь стебель длиной в 8 *см* через четыре года оказался чувствительным. Мне не приходилось наблюдать атрофии стебля и при очень долгом его существовании. «Лоскут, принесенный стеблем, или конец стебля, распластанный над дефектом, несколько уменьшается в объеме из-за уменьшения явлений отека, но затем он не подвергается процессу атрофии. Благодаря этому и возможно такое хорошее построение носа, губ, век, которое дает стебель. Иногда для носа не требуется даже включения хряща, настолько ткани стебля плотны. Часто при пластике кожа стебля берется в избытке, в таком случае при дальнейшей косметической формовке надо иссечь излишек подкожной клетчатки посаженного лоскута, но делать это надо в меру, не удаляя всю клетчатку во избежание атрофии кожи или рубцового ее стяжения.

КРУГЛЫЙ СТЕБЕЛЬ В ОФТАЛЬМОЛОГИИ

Если методы восстановительной хирургии, в частности пластика кожными покровами, так широко необходимы общему хирургу в военное время на всем протяжении тела, то и офтальмологические восстановительные операции составляют значительную задачу для борьбы с последствиями военных травм в силу того, что орган зрения чрезвычайно часто подвергается ранениям или в изолированном виде, или в комбинации с ранениями различных частей тела, особенно лица и головы. При полном признании высокой полезности всех классических методов пластических восстановительных операций я полагаю, что значительную ценность в деле ликвидации военных травм придатков органа зрения может представлять и круглый стебель.

Казуистика применения круглого стебля в офтальмологии была дана мною и другими авторами в ряде статей. В настоящей статье я приведу краткий систематический очерк этого вопроса.

Пластика век

Офтальмология обладает большим разнообразием способов восстановления век, созданных по принципу лоскутного индийского метода, а отчасти итальянского и метода свободной аутопластической пересадки кожи. Способы Фрике, Диффенбаха, Кунта, Бурова, Ирме, Вульфе — Краузе, Тирша и др. дают окулисту богатые средства для восстановления дефектов век и для исправления выворота их. Но встречаются случаи, когда по тем или иным соображениям желательно или необходимо применить пластику на круглом стебле. Чаще всего это случается тогда, когда окружающие части лица не могут быть использованы для выкраивания лоскутов вследствие рубцовых изменений кожи, а также в случаях обширных пластик век после ожогов; она показана в случаях, когда на успех свободной пересадки кожи трудно рассчитывать (например, после люпуса) или когда свободная пересадка неприменима для восстановления всей толщи век. Наконец, стебель необходим при сложных пластиках лица (век, носа, губ). Если вспомнить, что взятие лоскутов на лице в некоторых случаях (правда, редких) дает некроз, что создает тяжелое положение и для больного, и для врача, то иногда во избежание какого бы то ни было риска в отношении порчи лица предпочтительно прибегнуть к стеблю. Но, конечно, не надо забывать, что метод круглого стебля требует значительно большего времени, чем лоскут на обычной ножке.

Стебель, приготовляемый по принципам, изложенным выше, может быть первичным длинным, первичным коротким и вторичным «шагающим»; «мигрирующий» стебель применим только в случае возможности наложения безукоризненной повязки, удерживающей руку на голове.

В качестве места для приготовления длинного первичного стебля служат:

Шея. Ею можно пользоваться свободно для приготовления длинного первичного стебля у пожилых людей; у молодых нередко приходится отказываться от этого из-за соображений косметических. Лента берется от сосцевидного отростка до надключичной области.

Спина или грудь. Проксимальный конец стебля — в области надплечья. Длина определяется при помощи ленты марли. Для короткого «шагающего» стебля служат у мужчин грудь (если она не слишком волосиста), нижняя треть шеи, спина; то же — и у пожилых женщин; у молодых женщин — спина. Для длинного «шагающего» стебля и у мужчин, и у женщин служит боковая сторона живота, спины.

Так как в общей части настоящего очерка техника приготовления стебля рассмотрена достаточно полно, я перехожу к рассмотрению отдельных задач пластики век стеблем в предположении, что стебель, будет ли он первичный или «шагающий», уже готов.

Несквозная пластика при рубцовом вывороте нижнего века: а) вся рубцово измененная область иссекается с возможным сохранением волокон круговой мышцы. После иссечения рубцов веко должно свободно занимать свое нормальное положение. Чтобы оно находилось под лоскутом в расправленном состоянии, можно поступить двояко:

Первый вариант. Окровавливают межреберные пространства этого и другого века и сшивают их между собою, проводя вколы и выколы иглы в межреберном пространстве; швов проводится 3–4; цель — сращение век между собою. Через 2 недели веки освобождают друг от друга несколькими сечениями ножниц.

Второй вариант. Сквозь всю толщу края нижнего века проводят 3–4 петлеобразных шва (на двух иглах каждый). Каждый из этих швов проводят через

кожу лба и, связывая концы нитей, несколько подтягивают край века кверху — так, чтобы он несколько надвинулся на верхнее веко (ресницы которого, понятно, сбриты). Если через несколько дней швы начнут на веке прорезаться, надо их заменить новыми; через 10 дней можно их снять.

б) Самая тщательная остановка кровотечения (лигатуры!).

в) Отсечение дистального конца стебля. Берется лоскут кожи надлежащей величины или распластывается конец стебля с приданием ему нужной формы. При этом не надо слишком состригать подкожную клетчатку.

г) Укладывание лоскута или распластанного конца стебля на раневую поверхность. Полезно провести сквозь ее дно 2–3 петлеобразных шва на двух иглах и провести их сквозь кожу стебля. Сделав это, тщательно пришивают края кожи стебля к краям раны и завязывают петлеобразные швы, чтобы вызвать хорошее прилегание раневых поверхностей.

д) Повязка. Кладут ватные валики вдоль стебля. Если он свисает, полезно подхватить его полоской марли, прикрепив ее к повязке или к коже виска (коллодием). На область века я предпочитаю класть проволочную шину типа сетки Фукса.

е) Ежедневные перевязки. Скарификация в случае застойных явлений. Швы снимаются постепенно, начиная с шестого дня.

ж) Отсечение стебля. Через 2 недели стебель отсекается от лоскута. Швы на рану лоскута. Ампутированный конец стебля либо вшивается в разрез кожи на лице (если желательно использовать дистальный конец его для другой пластики), либо ампутационная рана зашивается и стебель сохраняется для другой пластики (этим же концом) как провесной. Он может быть удлинен на своем проксимальном конце. Можно, не отрезая стебля от лоскута, использовать его проксимальный конец для пластики, скажем, другого века (через 2 недели).

з) Формовка. Новообразованное веко, если оно толсто, через 3–4 недели отсепаровывается и освобождается от излишней клетчатки, часть которой непременно надо сохранить во избежание атрофии или рубцевания.

Несквозная пластика верхнего века при рубцовом вывороте. Все, что было сказано о нижнем веке, относится и к пластике верхнего. Следует подчеркнуть, что при вырезании рубцовой ткани надо помнить о круговой мышце и о мышце, поднимающей верхнее веко; оттягивание века швами производится, понятно, книзу.

Несквозная частичная пластика век производится при помощи стебля редко; главным показанием являются рубцы у внутреннего угла глазной щели. Здесь стебель очень удобен. Лоскут или распластанный конец стебля можно разрезать вдоль, если это нужно по ходу операции.

Несквозная пластика обоих рубцово вывернутых век. При пластике обязательно после удаления рубцов срезание эпидермиса с межреберного пространства того и другого века и сшивание век между собою (ресницы должны быть, понятно, сбриты или лучше выдернуты). Можно покрыть раневые поверхности век одним большим лоскутом, разрезав его по срединной его линии соответственно сшитой глазной щели. Но применение такого большого лоскута или самого стебля для закрытия обоих дефектов допустимо только при условии мощного, толстого, хорошо «воспитанного» стебля (или лоскута). Тщательное пришивание лоскутов к краям дефектов и ко дну их. Если стебель не очень мощный, лучше сделать сперва одно веко, а потом, через две недели, другое при помощи проксимального конца стебля.

Несквозная пластика всего века при помощи короткого первичного стебля. Я неоднократно пользовался с успехом стеблем, модифицируя операцию Фрике. За 2 недели до предполагаемой пластики выкраивается лента длиною в 7 *см.* Начало ее — на уровне глазной щели, конец — над серединой брови; лента превращается сшиванием в стебель; рана под стеблем сшивается. Через 2 недели на дистальном конце стебля выкраивается лоскут, несколько шире, чем дефект, и переносится на поверхность дефекта, где и пришивается по указанным выше правилам (после предварительного вырезания рубцов, пришивания века к другому веку или растягивания его швами). Спустя следующие 2 недели дистальный конец стебля отсекается, стебель разрезается по вентральной своей поверхности, укладывается после разреза кожи виска и лба на старое место, где и пришивается. Впоследствии — утончение лоскута, если он избыточен. Выгоды такого способа перед обычным способом Фрике заключаются в лучшем обеспечении питания лоскута и в отсутствии необходимости делать «дорожку» для ножки лоскута близ наружного угла глазницы. Еще более упрощается дело, если рану под стеблем не зашивать, а покрыть куском трупной консервированной кожи или консервированной плаценты. Таким способом был мною оперирован, например, в апреле 1943 г. боец. Лоскут кожи лба на питающем его стебле перенесен на дефект нижнего века, образовавшийся вследствие удаления рубцов, выворачивавших его. Результат очень хороший.

Несквозная пластика всего века после удаления опухолей делается по вышеуказанным правилам.

Сквозная пластика всего (одного) века. При сквозной пластике века дело осложняется необходимостью покрытия раневой поверхности лоскута слизистой оболочкой (или, если глаза нет, — эпидермисом).

а) Оперативная помощь начинается с подготовки лоскута у дистального конца стебля. Он выкраивается или так, что конец стебля будет составлять пятку лоскута, или так, что конец стебля придется на его середину. Величина лоскута берется с избытком. Форма повторяет приблизительно форму века. Лоскут отсепаровывается, понятно, только до конца стебля. На раневую поверхность накладывается большой кусок слизистой оболочки губы или щеки того же больного. С лоскута слизистой состригаются предварительно железки. Несколько швов.

На вырезании слизистой я не останавливаюсь. Напоминаю только, что кровь надо на месте ее взятия остановить хорошо (если надо — лигатуры!), но рану можно не зашивать; она хорошо заэпителизируется сама. Лоскут, подбитый слизистой, кладется на место, и края его несколькими швами не туго прикрепляются к краям окружающей кожи. Обычная или шинная повязка. Ежедневные перевязки. Через 10 дней, если лоскут не багровый, можно перенести его на место пластики. Можно пользоваться и самим дистальным концом стебля. Стебель должен быть на конце своем шире, должен быть «воспитан». Для посадки слизистой он расщепляется у своего дистального конца, который отсекается через 10 дней после пересадки слизистой. Если глаза нет, то и в первом, и во втором случае производится пересадка по Тиршу.

б) Отсечение века производится в зависимости от особенности случая. Если века уже не было, производится оживление краев дефекта. Межреберное пространство другого века, если оно есть, оживляется.

в) Лоскут переносится на место дефекта, и край его сшивается как с краями дефекта, так и с межреберным пространством другого века. Через 10 дней линия сращения век рассекается.

г) Если веко имеет наклонность заворачиваться, то его укрепляют введением полоски хряща (ребра) в тоннель, сделанный под кожей.

д) При избытке кожи или жира — дополнительное вмешательство.

Сквозная пластика обоих век. Производить ее одним лоскутом вряд ли возможно. Если век уже нет (вследствие, например, отрыва), задача сводится к образованию сперва одного века, а потом к пластике другого при помощи проксимального конца стебля, как сказано выше. Но если веки надо удалить по поводу рака (при наличии глаза), надо попытаться сделать одно веко стеблем (как сказано выше), а другое — одновременно способом Фрике (с заранее подготовленным лоскутом, покрытым слизистой оболочкой) или же вторым, тоже заранее подготовленным стеблем. Считаю полезным до момента образования век предварительно временно покрыть роговицу лоскутом конъюнктивы склеры, взяв его широко на наружной половине глазного яблока и перекинув на роговицу эпителиальной стороной. Конъюнктива склеры соответственно внутренней половине глаза полуциркулярно надрезается, и внутренний край разреза сшивается с краем лоскута. Это предосторожность не лишняя во избежание непредвиденных осложнений, которые могут повести к трению века о роговицу.

Частичная сквозная пластика века может изредка потребоваться при удалении опухолей, при травматических и врожденных дефектах, при дефектах после язв. Для образования края века можно прибегнуть к тоненькому стебельку, взятому с волосистой части головы и перенесенному на веко первичным или вторичным стеблем, «пришедшим» на место в виде «шагающего» стебля. Тонким стеблем возможна и несквозная пластика края века (например, при выворотe его в результате блефарита).

Проф. Колен, подобно Милостанову, Подзолову, Богоразу и Дубову применявший микростебли для частичной пластики носа и ушной раковины, пользовался такими короткими стеблями для офтальмологических целей. Мое указание на применимость таких стебельков для пластики век опубликовано в брошюре «Круглый стебель в офтальмологии» (Медгиз, 1943) почти одновременно со статьей проф. Колена.

Я обращаю внимание на то, что в некоторых случаях можно при сквозных и несквозных пластиках век пользоваться лоскутным (индийским) методом для образования века (например, по Фрике, Диффенбаху), а дефект на месте взятия лоскута закрывать приготовленным заранее стеблем.

Пластика век одного глаза при помощи века другого глаза. Иногда, особенно в военное время, встречаются такие случаи, когда на одном глазу — зрячем или таком, на котором может быть сделана операция для возвращения зрения (удаление катаракты, пересадка роговицы и т. п.), необходимо сквозное восстановление века; на другой же стороне глаз отсутствует. В таком случае могут быть показания к использованию части или всего века другой стороны. Для этой цели на лбу образуется неширокий стебель, конец века приходится на подлежащее перенесению веко. Через 3 недели веко резецируется на нужном протяжении и переносится на стебле на дефект века зрячего глаза. Такая операция дала хороший результат у двух бойцов.

У больного К. имелось полное бельмо на единственном — правом глазу, развившееся вследствие повреждения при взрыве. Ему предстояла пересадка роговицы. Явным препятствием для этой операции являлось недостаточное смыкание глазной щели вследствие отсутствия на значительном протяжении края верхнего века. Я сделал ему 14.VII 1943 г. стебель из кожи лба и конец его через некоторое время вшил в конец нижнего века левого глаза. Спустя несколько недель я отрезал значительную часть нижнего века с краем его и частью слизистой оболочки. Резецировав обрубцованный край верхнего

века правого глаза, я перенес указанный лоскут века на стебле на дефект и укрепил его там швами. Понятно, что край века оказался направленным книзу, как и требовалось. Результат очень хороший.

У больного Л. была катаракта на левом, единственном, глазу травматического характера. Так как у него отсутствовал край верхнего века на значительном протяжении, то я и восстановил его при помощи края века, взятого с правой стороны (глаз отсутствовал). Стебель был заготовлен на лбу, причем в его образовании участвовала и кожа верхнего века. Через некоторое время край правого верхнего века перенесен на дефект верхнего века левого глаза. Результат хороший.

Такое использование век одного глаза для восстановления век другого, единственного, глаза не встречает возражений, если соответствующие условия для протеза отсутствуют и имеются вследствие наличия рубцов только слабые надежды на восстановление конъюнктивального мешка. Но если бы последний и был достаточен для вставления протеза, то жертва этой возможности вполне оправдывается важностью задачи восстановления века на единственном глазу. Но, понятно, что специальные операции можно предпринять для целей протезирования, обеспечив сперва судьбу зрячего глаза.

Комбинированная пластика век и других частей лица

Окулисту, которому пришлось делать пластику век больному с другими дефектами лица (губ, щек, носа), не приходится, особенно в военное время, отказываться от пластического исправления последних. Невозможно представить здесь все различные способы относящихся сюда пластических операций. Я ограничусь лишь приведением нескольких примеров с целью показать, какой безукоризненный материал представляет собой круглый стебель. В схематическое описание и изображение обоих случаев не вошли различные дополнительные операции в виде утончения лоскутов с косметической целью.

В одном случае, описанном мною еще в 1926 г., речь шла о молодом человеке, у которого на правой стороне лица имелся обширный naevus flammens. Последний занимал бóльшую часть щеки, нижнее веко, правую половину губы, правую половину носа. Безобразное пятно угнетало психику пациента, мечтавшего о семейной жизни и убеждавшегося в том, что оно являлось для него препятствием в достижении этой цели. Лечение впрыскиваниями спирта и углекислотой не дало успеха, и больной готов был на любую операцию. Оперативное лечение начато было с образования стебля длиной в 20 *см* на груди. Стебель доведен был до угла нижней челюсти. Отсюда его дистальный конец пошел на затылок и захватил лоскут кожи с волосами. Лоскут этот по удалении той части naevus, которая занимала губу, уложен на дефект. Через 2 недели проксимальный конец отсечен от угла челюсти и, будучи рассечен продольно с вентральной стороны, закрыл дефект, оставшийся после удаления той части naevus, которая занимала нижнее веко и часть щеки. Спустя следующие 2 недели проксимальный конец стебля перерезан, стебель с вентральной стороны разрезан вдоль и им покрыт дефект, оставшийся после удаления остальной части naevus на щеке и носу. Дистальный коней стебля отсечен от губного лоскута и распластан на щеке близ носогубной складки. Косметический эффект получился весьма удовлетворительный, и наш пациент благополучно обзавелся семьей.

Во втором случае речь шла о молодом человеке, у которого вследствие волчанки образовался выворот обоих нижних век и частичный выворот правого верхнего века; разрушен был большой участок кожно-хрящевой части носа с перегородкой. На не защищенных веками роговицах часто вспыхивали воспаления и имелись помутнения, близкие к стойкому состоянию. Стебель, приготовленный на груди, «дошагал» до левого нижнего века, которое он образовал своим проксимальным концом. Дистальный конец отрезан от угла челюсти и, будучи перекинут через нос больного, пошел на пластику нижнего века правой стороны и исправление частичного выворота верхнего века. Отрезав стебель от правого века, я вшил дистальный конец его в разрез кожи лба. Через 2 недели проксимальный коней отрезан от нижнего века левой стороны, ампутационная

рана зашита, и стебель оставлен на несколько недель висеть («провесной стебель»). Конец стебля через некоторое время распластан, и раневая поверхность покрыта по Тиршу. Получившееся лопатообразное расширение конца стебля рассечено двумя разрезами на три части, раневые поверхности покрыты эпидермисом. Средняя узкая часть должна была пойти на образование носовой перегородки, две широкие боковые — на образование крыльев носа.

Следующая операция произведена так. На вентральной стороне стебля, начиная от эпителизированной поверхности его распластанной части, сделан продольный разрез, проникший неглубоко в вещество стебля. Перпендикулярно к этому разрезу у верхнего конца его сделан поперек стебля разрез, также неглубокий; кожа стебля отсепарована в стороны. По всей окружности носового отверстия проведен разрез, проникший на 0,5 *см* в глубь тканей. На спинке носа, начиная от края носового отверстия, кверху на 1,5 *см* сделан разрез, проникший сквозь толщу кожи. Перпендикулярно к нему у конца его сделан поперечный разрез по спинке носа; кожа вдоль этих разрезов отсепарована в стороны на 0,5 *см.* Стебель положен своей окровавленной поверхностью на окровавленную поверхность носа, и отсепарованные закраинки кожи носа и стебля сшиты друг с другом. Средняя часть разрезанной лопатки стебля загнута вниз, и ее оживленный конец вшит в дефект, сделанный над губой у края носового отверстия. На несколько недель тканям дан отдых. После этого в стебле по его центральной стороне сделан глубокий разрез до его прикрепления на лбу; такой же разрез сделан по спинке носа, и кожа последней отсепарована в стороны; края распластанного стебля сшиты с краями отсепарованной кожи спинки носа. Несколько дополнительных операций с косметической целью.

Нос получился вполне удовлетворительный, и больной остался им доволен.

Эти примеры показывают, как можно маневрировать стеблем на лице и какой благодарный материал он собой представляет.

Пластика глазницы

Пластикой в области глазницы мы можем преследовать различные цели. Так, может потребоваться закрытие пустой глазницы после ее экзентерации для ускорения послеоперационного заживления и для создания лучшего косметического состояния ее. Такая же цель может быть поставлена при операции орбито-синуальной экзентерации, произведенной по методу Головина или Филатова. Далее может потребоваться такая пластическая операция, которая позволила бы ношение протеза. В некоторых случаях может оказаться необходимым восстановление стенки орбиты даже при наличии глаза и т. п. Я рассмотрю здесь некоторые из этих задач.

А. Закрытие полости глазницы после ее экзентерации. Это мероприятие может потребоваться, если удалены веки; при наличии последних достаточно, удалив конъюнктиву и края, вернуть их внутрь орбиты. При отсутствии век покрытие стенок орбиты лоскутом, выкроенным на лбу и виске, вполне показанное у старых людей, нежелательно у молодых, так как оно вносит новые косметические дефекты

Закрытие орбиты на стебле распадается на следующие акты: 1) подготовка толстого стебля с широким лоскутом, окружающим ножку стебля. Стебель может быть сделан или первичный длинный, или же «шагающий». Лоскут должен быть «воспитан»;

1) экзентерация глазницы без сохранения век — простая или поднадкостничная;

2) лоскут переносится в глазницу, и края его пришиваются к коже у краев орбиты;

3) через месяц, не раньше, стебель отсекается от лоскута. Если же последний не выстлал всю поверхность глазницы, то проксимальный конец отсекается

и, распластанный, идет на дополнительное пластическое закрытие орбитальной стенки (об использовании стебля для восстановления век см. ниже).

Б. Закрытие полости с целью ускорения заживления ее после орбито-синуальной экзентерации по Головину или Филатову. При обширности раневой поверхности, распространяющейся далеко за пределы глазницы, лоскут на стебле должен быть большим (со стеблем в середине его), а самый стебель — достаточно мощным. Перед укладыванием лоскута в полость необходимо сделать разрезы вдоль наружного и внутреннего краев орбиты кверху и книзу и мобилизовать лобный (кожномышечный) и подглазничный лоскуты. Края стеблевого и указанных лоскутов сшиваются друг с другом. Дополнительные швы на стеблевой лоскут и кожу около глазничной раны. Лоскут должен свободно лежать на раневой поверхности. В случае расхождения линии сращения можно через несколько недель использовать проксимальный конец стебля для дополнительного покрытия. Закрытие глазницы стеблем было произведено впервые Новиковым.

В. Восстановление края орбиты. Приготовив стебель и «воспитав» его конец или лоскут, удаляют рубцы на месте дефекта и выполняют последний лоскутом или стеблем, не иссекая подкожную клетчатку, чтобы создать достаточный рельеф Через 2 недели имплантируют под лоскут хрящ ребра (если это нужно). Спустя следующие 2 недели — резекция стебля.

Г. Пластика глазницы в целях ношения протеза при наличии век. Если веки при экзентерации сохранены, то непосредственно после экзентерации вводят в глубь орбиты циркулярный лоскут на стебле и сшивают по возможности края его с остатками мягких тканей корня век. Через несколько недель — резекция стебля в такой степени, чтобы искусственный глаз сидел на культе.

Д. Пластика глазницы в целях ношения протеза при отсутствии век. В этом случае непосредственно после экзентерации вводят в глазницу циркулярный лоскут на мощном длинном стебле, как сказано выше (см. п. А.). По окончании приживления лоскута отсекают проксимальный конец стебля и поворачивают его так, чтобы стебель, надрезанный продольно, лег вдоль верхнего края орбиты, уже надрезанного. Сшивание краев надреза стебля с краями надреза края орбиты. Через 2–3 недели — отсечение дистального конца от лоскута, лежащего в орбите, и пришивание надрезанного продольно стебля к нижнему краю орбиты. При этом, понятно, необходим ряд дополнительных операций.

Е. Пластическое протезирование глазницы. Если после ранений или оперативных вмешательств (по поводу опухолей) имеется уже покрытая кожей или рубцами впадина неопределенной формы и размеров с нарушением целости костных краев глазницы, то пластику по вышеуказанным способам вряд ли стоит предпринимать. В таком случае допустима попытка восстановить до некоторой степени косметику, придерживаясь следующей идеи, принадлежащей мне и моему ученику и заместителю по Украинскому экспериментальному институту глазных болезней д-ру Тиваровскому.

Наш план состоит в том, чтобы доставить на место пластики уже готовый рельеф глазницы и век вместе с протезом

На животе кожа берется в две складки и в образовавшуюся между ними впадину вкладывается протез для примерки. У носового и височного краев протеза поверхности соприкасающихся складок окровавливаются и тщательно сшиваются. Для обеспечения сращения сквозь основание этой искусственной кожной «надглазницы» проводятся петлеобразные швы. Через некоторое время

справа и слева от «надглазницы» образуют два мощных стебля, из которых тот, который соответствует носовому краю протеза, — короткий, а височный — длинный. Через 2 недели книзу от «кожной надглазницы» проводится полукруглый разрез кожи, и «надглазница» вместе с очерченным довольно высоким лоскутом отсепаровывается от подлежащих тканей. Сверху от «надглазницы» проводится слегка изогнутый разрез, дающий незначительной высоты лоскут. Нижний лоскут проводится под «надглазницей» и сшивается с верхним лоскутом, благодаря чему «надглазница» оказывается покрытой сзади кожей. По истечении двух недель сперва один стебель доводится до «надглазницы», а через следующие 2 недели — и другой. Теперь «надглазница» оказывается включенной в длинный стебель. По принципу «шагающего» стебля «надглазница» доводится до орбитальной впадины, и окровавленный конец носового стебля вшивается в разрез на лбу пациента (в области glabella). Позднее, отвернув «надглазницу», надрезают кожу, покрывающую ее сзади, и отсепаровывают ее; окровавливают (путем отсепаровки кожи или рубцов) глазничную впадину и укладывают «надглазницу» в последнюю (швы). В дальнейшем — ампутация стеблей с распластыванием их остатков. Дополнительные операции.

Из перечисленных глазнично-пластических операций первые четыре (пункты А, Б, В, Г) достаточно обоснованы, так как аналогичные операции выполнялись с применением обычных лоскутов по индийскому методу (операции Головина, Романо-Катанья и др.), а операция по пункту Б выполнена и со стеблем. Следует вспомнить о возможности применения стебля для закрытия дефектов, оставшихся после взятия лоскута, по индийскому методу. Операции по пунктам Д и Е являются только предложениями, еще не имеющими аналогии в области пластики лоскутами, но они настолько теоретически обоснованы, что допустима попытка осуществить их на деле в подходящем случае.

Может возникнуть вопрос о целесообразности пластического восстановления орбиты для косметических целей при неуверенности в достаточно удовлетворительном результате. Однако те, которые видели пациентов с обезображенными лицами (в частности, при невозможности ношения протеза), хорошо знают, как жадно мечтают пострадавшие о восстановлении, чтобы иметь возможность носить протез. Значение косметических операций надо оценивать не только с точки зрения обезображенного. Часто его самочувствие, психика угнетены безобразием, и улучшение или устранение его возвращают больному бодрость и работоспособность. Конечно, не надо вдаваться в уродливые формы косметической хирургии, надо индивидуализировать каждый случай, и нередко удается разъяснительной беседой убедить пациента не пускаться в утомительный путь множественных пластических операций при отсутствии гарантии успеха. Но иногда косметическая операция, если она уже более или менее верна, крайне необходима не только для самочувствия, но и для профессиональных целей. Разве не полезно сохранить внешний вид, например, глаза или самый глаз артисту (как это сделал проф. Головин артисту Г.) при помощи неврэктомии?

Глазничная пластика еще не может похвастать большими достижениями. Да индийский метод и не мог дать их. Возможно, что круглый стебель расширит рамки нашего искусства, и нет оснований останавливаться перед трудностями: что невозможно было сегодня, будет достигнуто в будущем, но только благодаря настойчивому труду!

Другие офтальмологические задачи, решаемые при помощи круглого стебля

Из них я упомяну лишь об одной, а именно о модификации операции крыловидной плевы (pterygium) по Эльшнигу.

Основой этой операции является закрытие дефекта на месте pterygium (на внутренней половине склеры) при помощи конъюнктивы склеры, взятой на ее наружной половине, которая, по предположению Эльшнига, не должна иметь наклонности к патологическому росту. Конъюнктива эта выкраивается в виде лоскута на двух ножках.

Можно разбить эту операцию на два этапа. Сперва приготовляется лента из конъюнктивы с началом у верхней прямой мышцы и концом у будущего лоскута; рана под лентой сшивается в круглый стебель. Через несколько дней pterygium удаляется с полосой конъюнктивы от лимба до полулунной складки, у конца стебля выкраивается лоскут конъюнктивы и переносится на дефект, где и укрепляется.

ЗАКЛЮЧЕНИЕ

Обычно принято считать, что офтальмология является ветвью хирургии. Это не совсем точно. Офтальмология, как видно из манускриптов и клиновидных надписей древних народов, так же стара, как и другие ветви медицины. Но верно то, что когда началось более или менее правильное преподавание хирургии в университетах, то учение о глазных болезнях преподавалось хирургами. Когда офтальмология окрепла на руках старшей сестры, она встала своими ногами на ту почву физики, химии и биологии, которая питает всю медицину, и идет к истине самостоятельно, не забывая помощи, оказанной ей хирургией. Поскольку в изобретении круглого стебля я участвовал как офтальмолог, я радуюсь тому, что офтальмология не только отплачивает хирургии стеблем за гостеприимство, но и вновь тесно связывается с нею при помощи стебля. Хирурги дали ему мощное развитие. В настоящее время стебель призван сыграть особенно большую роль в деле оказания помощи славным защитникам нашей социалистической Родины. Я буду счастлив, если настоящая работа будет способствовать распространению метода круглого стебля в восстановительной хирургии военного, а также мирного времени.

К ВОПРОСУ О ПЛАСТИЧЕСКОМ ВОССТАНОВЛЕНИИ ВЕК ПРИ ПОМОЩИ КРУГЛОГО СТЕБЛЯ[10]

Для сквозной и несквозной пластики век можно применять или обычный круглый стебель, приведенный к месту операции издалека, или же микростебли, образованные на лице.

Подобно Милостанову, Подзолову, Дубову и Богоразу, применявшим микростебли для частичной пластики носа и ушной раковин, Колен («Военно-санитарный сборник Среднеазиатского военного округа», 1943) пользовался такими короткими стеблями для офтальмологических восстановительных операций. Мое указание на применимость таких стебельков для пластики век опубликовано в брошюре «Круглый стебель в офтальмологии», 1943) почти одновременно со статьей проф. Колена[11].

В названной брошюре я указывал на то, что неоднократно пользовался коротким круглым стеблем для несквозной пластики всего века, модифицируя метод Фрике. За 2 недели до предполагаемой пластики выкраивается лента шириной 7 *см.* Начало ее на уровне угла глазной щели, конец — на середине брови. Лента превращается сшиванием краев в стебель; рану под стеблем сшивают. Через 2 недели на дистальном конце стебля выкраивают лоскут несколько шире дефекта, образовавшегося после удаления рубцов и растягивания дефекта при помощи швов, проведенных сквозь край века и кожу щеки или лба. Лоскут переносят на поверхность дефекта. Через 2 недели дистальный конец стебля отсекают, стебель разрезают по вентральной поверхности, укладывают после разреза кожи виска и лба на старое место, где и пришивают. Впоследствии приходится утончать лоскут, если он велик.

Выгода такого способа по сравнению с обычным способом Фрике заключается в лучшем обеспечении питания лоскута и в отсутствии необходимости делать «дорожку» для ножки лоскута близ наружного угла глазницы. Невыгодна некоторая трата времени, окупающаяся, однако, тем, что каждая из опе-

[10] Впервые опубликовано в журн. «Вестн. офтальм.», т. XXIV, в. 3, 1945.

[11] Брошюра подписана к печати в июле 1943 г.

раций упрощена. Еще более упрощается дело, если рану под стеблем не зашивать, а покрыть куском трупной консервированной кожи; под ним рана заживает без осложнений розоватой, полурубцовой тканью.

Круглый стебель может найти применение еще в одной форме, а именно при помощи стебля можно восстановить веко одного глаза, использовав веко другого глаза. Такая операция дала мне хорошие результаты у двух бойцов в N-ском госпитале в Ташкенте[12].

[12] Описание этих случаев дано в статье «Круглый стебель в офтальмологии», помещенной в настоящем сборнике.

ГЛАУКОМА

СУТОЧНЫЕ ИЗМЕНЕНИЯ ЭЛАСТОТОНОМЕТРИЧЕСКОЙ КРИВОЙ[13]

Вопрос о диагностике глаукомы, принимая во внимание распространенность заболевания и наличие большого количества слепых от нее, чрезвычайно актуален.

Раннее распознавание глаукомы и изучение существующих для этого методов представляют собой главные пути, по которым теперь может быть направлена борьба с этим заболеванием.

В данной работе мы коснемся главным образом одного из новых методов диагностики глаукомы — эластотонометрии и только мимоходом, для сравнения, приведем кривые суточных колебаний внутриглазного давления.

Как известно, методика эластотонометрии такова: после предварительной эпибульбарной анестезии, которая проводится так же, как и для обыкновенной тонометрии, измеряется внутриглазное давление четырьмя тонометрами Маклакова с разным грузом (5, 7,5, 10 и 15 *г*). Далее данные, полученные от измерения каждым тонометром в миллиметрах ртутного столба, наносятся в виде кривой на систему координат (Этот метод предложен проф. Филатовым и детально разработан его учеником проф. Кальфа).

Проф. Кальфа с помощью эластотонометрических исследований получил чрезвычайно интересные и оригинальные данные, на основе которых целый ряд фактов в патогенезе и диагностике глаукомы приобрел новое правильное решение.

Эластотонометрические исследования дали возможность проф. Кальфа внести также существенные изменения в теорию тонометрии тонометрами сплющивания. Он доказал, что тонометры сплющивания в момент тонометрии повышают внутриглазное давление.

Далее проф. Кальфа на основе данных эластотонометрических исследований выдвинул новую теорию глаукомы. Суть этой теории такова: по мнению автора, в глазу есть сосудисто-нервный рефлекс, который регулирует внутриглазное давление с помощью сосудов сосудистой

[13] Совместно с С. Б. Розовской. Впервые опубликовано в «Сборн., посв. 40-летию науч. деятельности проф. В. П. Филатова», 1938 (на укр. яз.).

оболочки. Специфическим раздражителем рефлекса является внутриглазное давление или, точнее, изменения его в том или ином направлении от нормы, характерной для данного глаза. Нарушением нормальной функции рефлекса автор объясняет развитие глаукомы. Все эти утверждения построены на соответствующих эластотонометрических исследованиях. Далее, как это допускали и мы (В. П. Филатов), проф. Кальфа доказал, что эластотонометрические исследования играют большую роль в диагностике глаукомы.

В то время как в нормальном глазу эластотонометрическая кривая имеет вид восходящей прямой, которая равняется в среднем 9,9 *мм* (Кальфа), в глаукоматозном глазу эластотонометрическая кривая изменяет свой характер: она или чрезмерно удлинена, или искривлена. Этот факт имеет огромное практическое значение для диагностики глаукомы, особенно при невысоком внутриглазном давлении.

Исследование глаукомного или подозреваемого на глаукому больного без применения эластотонометрии затрудняется, а иногда становится невозможным в амбулаторных условиях. Больных приходится помещать в стационар для исследования суточной кривой, применять провокационные методы и т. д.

Измерение эластотонометрической кривой значительно облегчает и упрощает диагностику, так как очень часто, даже при однократном исследовании, дает возможность установить наличие заболевания на самых ранних стадиях. Этим не исчерпывается значение эластотонометрии для диагностики глаукомы.

Влияние миотиков и антиглаукоматозных операций также отражается на форме и длине эластотонометрической кривой. После операции последняя в глаукоматозных глазах заметно укорачивается, иногда в несколько раз. То же наблюдается при использовании миотиков.

Следовательно, на основе формы и величины эластотонометрической кривой можно судить о степени регуляции внутриглазного давления, устанавливать показания для того или другого вида лечения и проверять влияние антиглаукоматозных операций и медикаментов. Не совсем ясным был для нас вопрос о суточных изменениях эластотонометрических кривых, чем мы и занимались в данной работе. Как известно, внутриглазное давление колеблется в течение суток. Утром оно выше, вечером ниже. По мнению авторов (Тиль, Кельнер, Гаген), которые опирались, в свою очередь, главным образом на исследования Вессели и Горовица, утреннему повышению внутриглазного давления благоприятствует перераспределение крови в организме, что зависит от горизонтального положения ночью во время сна. При этом, по мнению вышеуказанных авторов, изменяется кровенаполнение сосудов глаза, в них образуется застой и внутриглазное давление повышается. Масленников говорит, что ночью во время сна кровяное давление падает, активная мышечная деятельность снижается, образуется застой в отводящей системе глаза, и в результате — повышение внутриглазного давления. Кроме того, по его мнению, отсутствие в течение ночи деятельности прямых мышц глаза и мышц век, которые делают при сокращении массаж глаз и тем активизируют обмен внутриглазных жидкостей, благоприятствует утреннему повышению внутриглазного давления. По исследованиям Вебера, во время сна за счет кровенаполнения увеличивается объем периферических частей организма и мозга и уменьшается объем органов брюшной полости, что ведет к повышению внутриглазного давления. Этим не исчерпываются все существующие теории, предложенные для объяснения суточных колебаний внутриглазного давления, но на других теориях, менее

значительных, мы останавливаться не будем и перейдем к взглядам на этот вопрос, возникшим в нашей школе.

Проф. Кальфа в своей диссертации «Эластотонометрические исследования» по этому поводу говорит: «Настоящее давление в норме и утром остается без повышений, но повышение кровяного давления в сосудах и определенный венозный застой приводят к тому, что рефлекс, который регулирует внутриглазное давление, не может в полном объеме справиться с повышением давления тонометром, так как условия оттока затруднены. Это обнаруживается высшей цифрой тонометрического давления утром до вставания».

Было высказано предположение (В. П. Филатов), что во время мышечной работы вырабатываются вещества, возбуждающим образом действующие на рефлекс, который регулирует внутриглазное давление. Ночью мышечная работа останавливается, продукты, которые вырабатываются во время нее, не поступают в кровь и возбудимость рефлекса немного снижается; иначе говоря, происходит небольшое торможение рефлекса, и вследствие этого образуется утреннее повышение внутриглазного давления. Это привело к предположению, что эластотонометрическая кривая, которая по сути является выразителем функционального состояния рефлекса, утром также будет немного иной, чем вечером, когда рефлекс находится в состоянии повышенной возбудимости вследствие скопления продуктов, вырабатываемых во время мышечной работы.

Наши исследования суточных колебаний эластотонометрической кривой проводились на глаукоматозных и здоровых глазах дважды в сутки. Параллельно для сравнения у того же субъекта исследовалась кривая суточных колебаний внутриглазного давления (исключение составляли три кривые нормальных глаз). Утреннее измерение проводилось в 7–7.30 мин. утра до вставания больного с постели, вечернее — между 7–9 час. Эластотонометрическая кривая исследовалась только дважды: один раз утром, другой раз вечером. Суточная кривая исследовалась в течение нескольких суток. Техника использовалась обычная. Вместо краски применялся водно-глицериновый раствор бисмаркбраун. Для анестезии мы пользовались 1%-ным раствором голокаина или 0,5%-ным раствором пантокаина.

Так мы исследовали 15 глаз. Из них 3 целиком здоровых глаза были у трех субъектов, 3 глаза, хотя и здоровые, принадлежали больным, у которых на втором глазу была явная глаукома, и 9 глаукоматозных глаз с разной формой и разным состоянием глаукоматозного процесса. Так, у трех из этих девяти была абсолютная и почти абсолютная глаукома; у шести была glaucoma evolutum. Во всех случаях глаукомы измерение проводилось под миотиками. Материал специально не подбирался. Исследовали обычно больных, которые поступили в клинику для операции.

Уже первые наблюдения показали, что существуют колебания эластотонометрической кривой в течение суток. Для примера рассмотрим такой случай.

У больной П. на правом глазу почти абсолютная глаукома, на левом — хроническая воспалительная. Получала миотики 4 раза в день: первый раз в постели до измерения внутриглазного давления, последний — перед сном. Анализ эластотонометрической кривой показывает, что даже на правом глазу с почти абсолютной глаукомой вечером резких отклонений от нормы нет. Вечерняя эластотонометрическая кривая правого глаза больной находится на нормальном уровне, не искривлена, 10 *мм* длиной. Рано утром картина резко меняется. Эластотонометрическая кривая приобретает резко дегенеративную форму, которая встречается только в тяжелых случаях глаукомы. Она размещается на высоком уровне (свыше 40 *мм)* и при этом резко искривлена. Кроме того, она больше, чем

втрое короче вечерней кривой. На левом глазу больной эластотонометрическая кривая вечером 10,3 *мм* длиной, находится на уровне 15–26 *мм,* слегка изогнута. Утренняя эластотонометрическая кривая этого глаза имеет значительные изменения. Она размещается выше вечерней — между 21–34 *мм* — и резко искривлена, т. е. имеет явно патологический характер.

Анализ суточной кривой в этом случае показывает, что на правом глазу имеются очень резкие суточные колебания внутриглазного давления — от 21 до 51 *мм.* На левом глазу при четырехразовом закапывании пилокарпина колебания внутриглазного давления значительно меньшие, но все-таки они носят явный патологический характер, т. е. достигают 8 *мм* рт. ст.

Этот случай позволяет нам сделать ряд интересных выводов, которые были подкреплены и целиком подтверждены дальнейшими исследованиями.

Прежде всего мы убедились, что существуют суточные изменения характера эластотонометрической кривой, т. е. в одном и том же глазу эластотонометрическая кривая может вечером быть нормальной, а рано утром — резко патологической. Этот факт имеет большое клиническое значение, так как показывает, что эластотонометрическая кривая, полученная вечером, не доказательна, если она не имеет патологического характера. В этих случаях следует повторить исследования рано утром. Далее мы видим, что данные, полученные при исследовании эластотонометрической кривой, совпадают с данными, полученными при исследовании суточной кривой внутриглазного давления. Так, в описанном выше случае на правом глазу наблюдаются резкие суточные колебания внутриглазного давления, и эластотонометрическая кривая также очень резко отличается при вечернем и утреннем исследовании.

На левом глазу суточные колебания внутриглазного давления не очень резкие (до 8 *мм).* То же наблюдается при исследовании эластотонометрических кривых левого глаза: разница между утренним и вечерним измерениями значительная, но выражена менее резко, чем на правом глазу. Этот полный параллелизм в ходе суточных кривых внутриглазного давления с суточными эластотонометрическими кривыми также представляет значительный интерес.

Прежде всего он доказывает, насколько ценны эластотонометрические исследования, данные которых целиком совпадают с данными, полученными при исследовании суточных кривых внутриглазного давления, до сих пор считающиеся одним из лучших методов диагностики глаукомы. При одинаковой ценности обоих методов методика эластотонометрии имеет большие преимущества в том отношении, что не требует исследования больного в течение нескольких суток, что необходимо при исследовании суточной кривой.

Нам остается выяснить еще вопрос, как быстро эластотонометрическая кривая изменяется после вставания больного с постели (так как с этого времени она начинает улучшаться) для того, чтобы еще более организационно улучшить условия исследования глаукоматозного больного. Решение этого вопроса является нашей ближайшей задачей. Раньше, чем сделать окончательные выводы, рассмотрим еще две кривые — глаукоматозную и здоровую.

Больная Х. На правом глазу почти абсолютная глаукома, левый глаз здоров. Повышение эластотонометрической кривой на правом глазу вечером равняется 17 *мм,* рано утром — 36,5 *мм.* Разница очень большая. Суточная кривая внутриглазного давления у этой же больной на правом глазу показывает, что колебания доходят до 20 *мм* и выше; на левом здоровом глазу утренняя и вечерняя эластотонометрические кривые ничем не различаются и не имеют отклонений от нормы. Суточная кривая, исследованная в течение

$7^1/_2$ суток, показывает, что колебания внутриглазного давления все время не превышали 1–2 *мм,* и только один раз колебание равнялось 4 *мм.*

Следовательно, в здоровом глазу эластотонометрическая кривая в течение суток не изменяется и внутриглазное давление почти не изменяется, т. е. наблюдается полное совпадение данных обоих методов. Все другие случаи целиком подтверждают сделанные нами выводы.

Результаты исследований других здоровых глаз не отличаются от описанного выше. Между утренней и вечерней эластотонометрической кривой разницы или совсем нет, или она очень незначительна. В то же время суточные кривые этих самых глаз вполне нормальны. При исследовании глаукоматозных больных картина изменяется. Выявляется разница между утренней и вечерней эластотонометрической кривой, более или менее выражены патологические колебания суточной кривой. При этом почти всегда, при более выраженных суточных колебаниях внутриглазного давления, проявляется более резкая разница между утренней и вечерней эластотонометрическими кривыми.

Выводы

1. Эластотонометрическая кривая изменяется в течение суток в одном и том же глазу. Вечером она может быть вполне нормальной, а утром иметь явно патологический характер.
2. Суточные изменения эластотонометрической кривой резче выражены в глазах глаукоматозных, в глазах здоровых разницы может совсем не быть или же она очень незначительна.
3. На основе исследования эластотонометрической кривой в глазах глаукоматозных вечером не надо делать выводов, если кривая нормальна. Нужно повторить измерения утром.
4. Исследование эластотонометрической кривой может заменить исследование суточной кривой внутриглазного давления, так как на нашем материале эти методы дают равноценные данные.

ВЛИЯНИЕ НЕКОТОРЫХ ФИЗКУЛЬТУРНЫХ УПРАЖНЕНИЙ НА ВНУТРИГЛАЗНОЕ ДАВЛЕНИЕ[14]

В Советском Союзе физкультуре уделяется много внимания. Вопрос о физкультурном воспитании широких масс трудящихся является предметом заботы и государства, и советской общественности. В соответствии с развитием физкультуры вообще усиленно разрабатываются также различные стороны врачебного контроля и лечебной физкультуры.

Но если влияние физкультурных упражнений на функцию ряда органов и систем изучено хорошо, то воздействие их на глаз, и, в частности, на внутриглазное давление, остается почти неисследованным. По крайней мере в доступной нам литературе мы не нашли прямых указаний по этому поводу.

Вместе с тем имеются основания предполагать, что те изменения, которые происходят в организме при различных физических напряжениях и, естественно, также при физкультурных упражнениях, должны тем или иным образом сказываться на внутриглазном давлении. Особенно значительная роль здесь принадлежит острым повышениям кровяного давления, которыми сопровождается большинство физкультурных упражнений.

Работами главным образом Вессели определенно установлено, что если хроническое повышение кровяного давления мало или совсем не влияет на внутриглазное давление, то при быстро проходящих повышениях кровяного давления, при сильных физических напряжениях внутриглазное давление может кратковременно повышаться. Это повышение у предрасположенных субъектов может иногда вызывать даже острый приступ глаукомы (Вессели).

В 1902 г. Энгельманом было отмечено значительное повышение внутриглазного давления на нормальных глазах во время опыта Вальсальвы. В последнее время опыт Вальсальвы был даже использован с успехом одним из нас (И. Г. Ершкович) как провокационный метод для ранней диагностики глаукомы.

Кроме того, Энгельманом было исследовано влияние мышечной работы на внутриглазное давление. Он приводит наблюдение, когда у исследуемого в результате четырехминутной мышечной работы (вытягивание неподвижно укре-

---

[14] Совместно с И. Г. Ершковичем и науч. сотр. А. Г. Фишером. Впервые опубликовано в «Вестн. офтальм.», т. XI, в. 2. 1937.

пленной гуттаперчевой трубки) максимальное кровяное давление повысилось с 134 до 179 *мм,* а внутриглазное — с 23 до 29 *мм* рт. ст.

В 1925 г. Комбергом и Штевером было также указано на возможность повышения внутриглазного давления при напряжении мышц груди и брюшного пресса.

Таким образом, уже эти данные показывают, что физкультурные упражнения должны оказывать определенное воздействие на внутриглазное давление.

При изучении этого вопроса мы остановились на таких упражнениях, которые были наиболее типичными с точки зрения их физиологического воздействия на организм. В качестве таковых мы брали бег, упражнения с металлическими гантелями, функциональную пробу Мартинэ, пробу Арнольди и игру в медицинский мяч (медбол).

Объектами исследования являлись лица, занимавшиеся в спортзале (75 %), а также случайные посетители кабинета медицинского контроля (25 %), которые в большинстве были либо мало, либо совсем не тренированными.

Наши исследования были проведены на 35 лицах в возрасте от 15 до 34 лет. Мужчин было 24, женщин — 11. Из 70 исследованных глаз в 58 была эмметропия, в 10 — легкая степень гиперметропии до 1,0D и в двух — миопический астигматизм в 2,0 D.

До опыта производилось исследование переднего отдела глаза и глазного дна, определение рефракции и тонометрия, а также клиническое исследование сердечно-сосудистой системы, определение кровяного давления и пульса. Тонометрия проводилась тонометром Маклакова, принятым в Одесской глазной клинике особенно для научных исследований ввиду постоянства показаний и наименьшего предела ошибок по сравнению с другими типами тонометров.

Техника тонометрии была обычной: исследуемого укладывали на кушетку с низким изголовьем, анестезировали трехкратно 1%-ным раствором голокаина; для окраски площадок тонометра употреблялся густой водно-глицериновый раствор бисмаркбраун.

Для определения внутриглазного давления производились два измерения, бралась средняя между ними величина, причем тонограмма считалась годной лишь в том случае, если разница диаметров площадки сплющивания не превышала 0,2 (Головин), чаще даже 0,1 *мм.*

Кровяное давление (максимальное и минимальное) определялось по методу Короткова при помощи аппарата Буллита, показания которого сверялись с показаниями сфигмоманометра Рива-Роччи.

По окончании упражнения тотчас же производилось измерение внутриглазного кровяного давления и пульса, которое повторялось через 5, 10, 15 или 20–30 мин. Кровяное давление и пульс нередко измерялись и чаще, чтобы уловить момент наступления реституции.

Гимнастический бег

Мы проводили гимнастический бег в помещении по овалу со скоростью 180–200 шагов в минуту с 10-секундным интервалом для закапывания раствора голокаина. Продолжительность бега для мужчин — 5, для женщин — 3 мин. Как известно, бег является характерным упражнением в скорости, а в наших условиях он к тому же представляет собой еще упражнение на выносливость.

Всего было подвергнуто исследованию 11 лиц, из них 6 мужчин в возрасте 19–34 лет и 5 женщин в возрасте 15–22 лет. Из 22 исследованных глаз было 16

эмметропических, 4 — со слабой степенью гиперметропии до 1,0D и 2 — с миопическим астигматизмом в 2,0D.

После бега наблюдалось понижение внутриглазного давления в 19 глазах, т. е. в большинстве исследований. В остальных трех случаях внутриглазное давление повысилось через 5 мин. после бега, причем лишь в одном из них отмечалось повышение в 2 *мм* рт. ст. (с 21 до 23 *мм),* которое уже выходило за пределы ошибки тонометра (составлявшей для этой величины давления 1,4 *мм);* в двух других случаях повышение внутриглазного давления было незначительным (0,3 и 0,7 *мм)* и не выходило за пределы погрешности самого тонометра.

Из 19 случаев в 14 понижение внутриглазного давления явно выходило за пределы ошибки тонометра, причем в 10 случаях оно было больше 3 *мм* рт. ст. (от 3,1 до 6,3 *мм).*

Параллельные измерения кровяного давления и пульса показали, что реакция сердечно-сосудистой системы на бег у всех исследуемых была довольно интенсивная. В среднем у мужчин максимальное кровяное давление поднялось с 108 до 145 *мм,* а минимальное понизилось с 63 до 51 *мм.* Пульсовое давление возросло с 45 до 94 *мм.* Пульс дал учащение с 72 до 122 ударов в минуту. У женщин максимальное кровяное давление поднялось с 104 до 124 *мм,* минимальное понизилось с 69 до 56 *мм,* пульсовое давление возросло с 35 до 68 *мм,* пульс участился с 89 до 114.

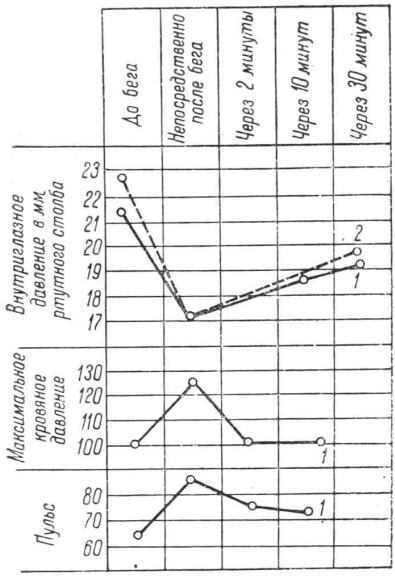

Рис. 1. Бег 3 мин.
1 — правый глаз, 2 — левый глаз.
Оба глаза — эмметропия.

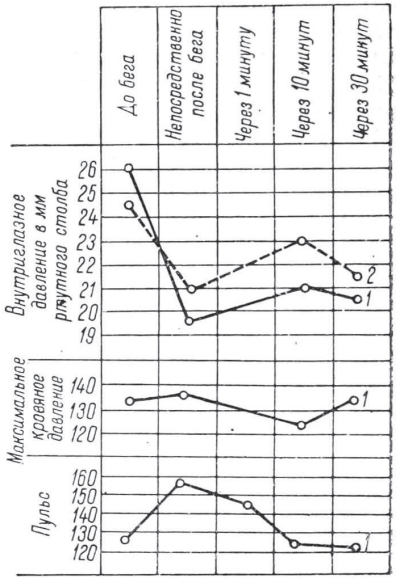

Рис. 2. Бег 3 мин.
1 — правый глаз, 2 —левый глаз.
Оба глаза — эмметропия.

Реституция кровяного давления наступала через 2–5 мин., в некоторых случаях — через 10–15 мин. Реституция пульса наступала в те же сроки, что и кровяного давления, за исключением одного мужчины и двух женщин, у которых реституции не было и по прошествии 30 мин.

На рис. 1 в виде примера показаны колебания внутриглазного кровяного давления и пульса после трехминутного бега у студентки М. Б., 21 года. Внутриглазное давление непосредственно после бега понизилось на правом глазу на 4,5 *мм,* на левом же — на 5,5 *мм* рт. ст., причем еще через полчаса после бега это понижение ясно выражено. Максимальное кровяное давление повысилось с 100 до 125 *мм.* Реституция его наступила уже через 2 мин. Только в одном случае из 11 мы не наблюдали повышения максимального кровяного давления. Непосредственно после бега и через 1 мин. оно оставалось на том же уровне, через 30 мин. вернулось к исходной величине. Одновременно значительно понизилось внутриглазное давление: до 6,8 *мм* на правом глазу и до 3,5 *мм* — на левом. Внутриглазное давление и в этом случае через полчаса после бега далеко еще не достигало своей первоначальной величины (рис. 2).

Таким образом, из наших наблюдений следует, что внутриглазное давление в результате бега в большинстве случаев понижается, несмотря на повышение максимального кровяного давления.

Реституция внутриглазного давления, с одной стороны, кровяного давления и пульса — с другой, совершается во времени неодинаково. В то время как кровяное давление и пульс возвращаются к исходной величине часто уже через несколько минут, понижение внутриглазного давления удерживается еще и через полчаса после бега.

Упражнения с металлическими гантелями

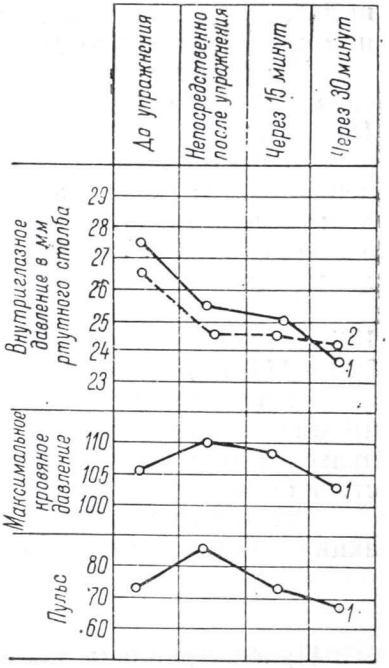

Рис. 3. Гантели 11 мин.
1 — правый глаз, 2 — левый глаз.
Оба глаза — эмметропия.

Эти упражнения производились следующим образом: исследуемый сидел, опираясь на спинку стула, и, держа в каждой руке металлические гантели весом в 1 *кг,* поочередно сгибал руки в локтевых суставах до полного утомления. Темп упражнений индивидуальный, не быстрый. При наступлении утомления исследуемый отдыхал 30 мин., после чего упражнения возобновлялись. В первых трех опытах упражнение производилось непрерывно в течение пяти минут. В последующем с целью усиления нагрузки продолжительность упражнений была увеличена до 10–12 мин. Данное упражнение является упражнением на выносливость, но в отличие от бега работа производилась небольшими группами мышц и возникавшее утомление носило не общий, а местный характер. В силу этого и реакция сердечно-сосудистой системы не была такой интенсивной.

Из девяти исследуемых мужчин четверо было в возрасте 18–20 лет, женщин было 5 в возрасте 16–25 лет. Из 18 исследованных глаз в 14 была эмметропия, в четырех — легкая степень гиперметропии.

Понижение внутриглазного давления после упражнения наступило на 10 глазах, повышение — на четырех и на четырех глазах внутриглазное давление оставалось без изменений.

Колебания внутриглазного давления были менее выражены, чем после бега, и в значительном большинстве случаев находились еще в пределах ошибки тонометра.

Из 10 понижений 8 находились в пределах ошибки (понижение от 0,7 до 1,7 *мм)* и только 2 выходили за эти пределы. Из четырех повышений внутриглазного давления только одно выходило за пределы ошибки тонометра.

Максимальное кровяное давление у мужчин поднялось в среднем со 108 до 124 *мм,* минимальное понизилось с 64 до 50 *мм,* пульсовое давление возросло с 44 до 74 *мм;* пульс участился с 75 до 89.

Максимальное кровяное давление у женщин увеличилось с 110 до 117 *мм,* минимальное уменьшилось с 73 до 51 *мм,* пульсовое давление возросло с 37 до 66 *мм;* пульс участился с 81 до 98 ударов в минуту.

Реституция кровяного давления наступала через 1–2 мин., в трех случаях она задержалась до 15 мин. Реституция пульса произошла через 2–3 мин. у всех исследуемых, кроме двух женщин, у которых она наступила через 15 мин.

На рис. 3 представлены колебания внутриглазного кровяного давления и пульса у больного Ф. И., 20 лет, после упражнения с гантелями в течение 11 мин. с двумя перерывами по 30 мин. Внутриглазное давление, понизившись непосредственно после упражнения на 1,7 *мм* на правом и на 2,1 *мм* на левом глазу, продолжает дальше понижаться и через полчаса достигает уже понижения на 3,7 *мм* на правом глазу и на 2,5 *мм* на левом глазу.

Наши немногочисленные наблюдения показывают, что при физкультурных упражнениях этого вида при повышении кровяного давления отмечается понижение внутриглазного давления, правда, значительно менее выраженное, чем при беге.

Проба Мартинэ

Проба Мартинэ была взята как нагрузка, значительно менее интенсивная по сравнению с предыдущими упражнениями. Эта проба выполнима во всяком возрасте, она применима в условиях обычного кабинета и может быть легко дозирована.

Мы проводили полную пробу Мартинэ — 20 приседаний в течение 40 мин. Было исследовано четверо мужчин-эмметропов в возрасте 18–28 лет.

После пробы отмечалось небольшое понижение внутриглазного давления в пяти глазах, из которых только в одном оно выходило за пределы ошибки тонометра. В остальных трех случаях внутриглазное давление повысилось, из них в двух — на величину, уже выходящую за пределы ошибки.

Максимальное кровяное давление поднялось в среднем с 126 до 153 *мм,* минимальное опустилось с 74 до 42 *мм,* пульсовое возросло с 52 до 111 *мм,* пульс участился с 73 до 93 ударов.

Реституция кровяного давления в трех случаях наступила через 15 мин., в одном случае ее не было и по истечении 30 мин. Реституция пульса в двух случаях наступила ранее 15 мин. и в двух случаях не наступила и через 30 мин.

Вся эта группа была не тренирована и дала сравнительно резкую реакцию со стороны сердечно-сосудистой системы.

Проба Арнольди

Проба Арнольди заключалась в переходе из лежачего положения в сидячее 20 раз в течение минуты, причем исследуемый, опускаясь, совершал глубокий вдох, подымаясь, делал выдох. Данная нагрузка, естественно, являлась самой легкой из всех примененных нами. Среди четырех исследуемых было трое мужчин и одна женщина в возрасте 15–28 лет. Из восьми исследованных глаз было шесть эмметропических и два с легкой гиперметропией. После пробы понижение внутриглазного давления наблюдалось на шести глазах, причем в четырех оно выходило, хотя и незначительно, за пределы ошибки измерений, на одном глазу оно не изменилось и на одном незначительно повысилось. Максимальное кровяное давление в среднем поднялось с 114 до 125 *мм,* минимальное — с 60 до 63, пульсовое — возросло с 54 до 62 *мм,* пульс участился с 78 до 88 ударов. Реституция кровяного давления и пульса наступила через 5 мин., в одном случае задержалась до 15 мин.

Слишком малое количество исследований по поводу влияния пробы Мартинэ и Арнольди на внутриглазное давление не дает нам возможности составить определенное мнение в отношении этих проб, однако и в данном случае имеется явная тенденция внутриглазного давления к понижению.

Игра медицинским мячом

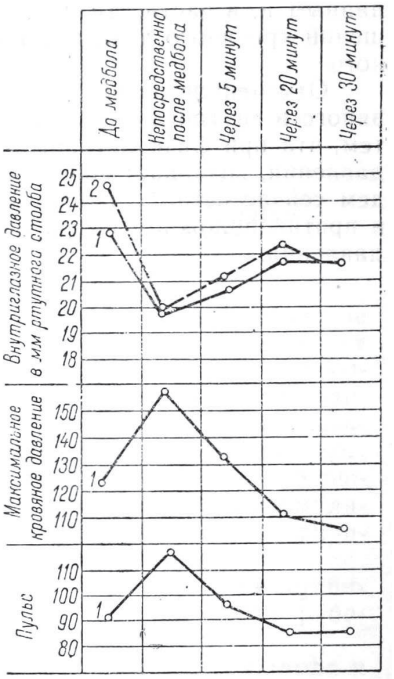

Рис. 4. Медбол 5 мин.
1 — правый глаз, 2 — левый лаз. Оба глаза — эмметропия.

Игра проводилась мячом весом 2 *кг.* Мяч выбрасывался приемом броска от груди в продолжение четырех минут с перерывом в 10 секунд для закапывания голокаина и приемом броска через голову также с перерывом в 10 секунд. Общая продолжительность игры составляла 5 мин.

Игра носила соревновательный характер со счетом штрафных очков и проводилась в очень живом темпе.

Характерной особенностью всякой игры является высокая эмоциональность. В данном случае эмоциональный подъем сочетался с большой мышечной нагрузкой, зависящей от быстрого темпа бросков, довольно большого веса мяча и отягощения за счет самой позиции броска. Этим объясняется сильная реакция сердечно-сосудистой системы у всех исследуемых.

Всего проведено 7 опытов на 14 эмметропических глазах. Все исследуемые были мужчины в возрасте 18–27 лет.

Во всех случаях после упражнения наблюдалось понижение внутриглазного давления, причем только в двух глазах это понижение находилось близко

к пределу ошибки тонометра, в остальных 12 глазах оно явно выходило за пределы ошибки. На пяти глазах было отмечено понижение внутриглазного давления свыше 3 *мм* (от 3,2 до 5 *мм),* которое держалось некоторое время и еще было достаточно выражено через 30 мин. после упражнения.

Максимальное кровяное давление поднялось в среднем с 110 до 156 *мм,* минимальное опустилось с 76 до 53 *мм,* пульсовое возросло с 84 до 103 *мм,* пульс участился с 76 до 112 ударов в минуту. Реституция кровяного давления наступила в двух случаях через 15 мин., в одном — через 20, в двух — через 30 и в двух не наступила по истечении 30 мин. Реституция пульса имела место в одном случае через 15 мин., в трех — через 30 и в трех не наступила после 30 мин.

На рис. 4 представлены в виде примера колебания внутриглазного кровяного давления и пульса после пятиминутной игры в медбол у студента Педагогического института В. А., 22 лет. После игры внутриглазное давление понизилось на правом глазу на 3,2 *мм,* на левом — на 5 *мм.* Понижение еще заметно по прошествии получаса.

Таким образом, согласно нашим наблюдениям, медбол также вызывает наряду с повышением максимального кровяного давления ясно выраженное понижение внутриглазного давления. Понижение внутриглазного давления наступало при этом упражнении с большей закономерностью, чем при упражнении с гантелями и при пробах Мартинэ и Арнольди. Следовательно, по своему воздействию на внутриглазное давление медбол очень близок к бегу.

Резюмируя наши исследования по вопросу влияния вышеуказанных физкультурных упражнений и проб на внутриглазное давление, мы можем прийти к заключению, что вопреки ожиданиям внутриглазное давление понижалось при одновременном повышении максимального кровяного давления. Это понижение наиболее закономерно наступало после бега и игры и в меньшей степени было выражено после упражнения с гантелями и при пробах Мартинэ и Арнольди.

Наибольшее понижение внутриглазного давления наблюдалось непосредственно после упражнений, затем оно постепенно уменьшалось, однако часто еще ясно определялось и через полчаса после упражнения.

Реституция кровяного давления и пульса по времени не совпадала с реституцией внутриглазного давления, которая часто наступала значительно позднее.

Наши наблюдения ни в коем случае не противоречат литературным данным и, в частности, подчеркнутому Вессели значению острых повышений кровяного давления и соответствующего повышения внутриглазного.

Отмеченное расхождение в параллелизме между колебаниями кровяного и внутриглазного давления следует, как мы полагаем, объяснить тем, что при физкультурных упражнениях, помимо влияния кровяного давления, возникает еще ряд факторов (на природе которых мы не будем сейчас останавливаться), действующих на внутриглазное давление в противоположном направлении и пересиливающих влияние кровяного давления.

ЗНАЧЕНИЕ МЫШЕЧНОЙ РАБОТЫ ДЛЯ РЕГУЛЯЦИИ ВНУТРИГЛАЗНОГО ДАВЛЕНИЯ ПРИ ГЛАУКОМЕ[15]

Задумываясь над вопросом о том, почему внутриглазное давление даже у людей со здоровыми глазами, а тем более при глаукоме бывает утром выше, чем вечером, я предположил, что вследствие отсутствия мышечной работы ночью в кровь перестают поступать в достаточном количестве вещества, участие которых, быть может, наряду с другими факторами необходимо для регуляции давления в глазу. Я задал себе вопрос, не требует ли рефлекторный аппарат глаз, регулирующий, согласно теории проф. Кальфа, внутриглазное давление, каких-то веществ, стимулирующих возбудимость этого аппарата аналогично тому, как это, например, делают, по мнению проф. Кальфа, пилокарпин и эзерин.

О том, что эти гипотетические вещества, способные влиять на внутриглазное давление, действительно могут быть связаны с мышечной работой, свидетельствуют некоторые литературные данные.

Из опытов Ремера, Ремера и Кохмана и в особенности Вольфа и де Ионга известно, что при судорогах, вызванных тем или иным путем, внутриглазное давление у нормальных животных падает. По данным Вольфа и де Ионга, сыворотка крови перенесших судороги животных, будучи введена в вену контрольного животного, вызывает у последнего падение давления.

На основании этих данных, которые, правда, свидетельствовали лишь о судорожных состояниях организма как об условии для появления веществ, понижающих внутриглазное давление (которые Вольф и де Ионг обозначили названием «антитонона»), допустимо было сделанное мной предположение, что и обычная, несудорожная, мышечная деятельность может способствовать падению внутриглазного давления через посредство каких-то веществ утомления или гормонов, возникающих при мышечной работе.

Исходя из этой гипотезы и из того факта, что ночью человек делает меньше, чем днем, мышечных сокращений, допустимо было предположить, что эти регулирующие внутриглазное давление вещества к утру оказываются в крови в недостаточном количестве, что особенно ярко сказывается в виде больших утренних подъемов давления у глаукомных больных. Проверка этой гипотезы

[15] Впервые опубликовано в «Вестн. офтальм.», т. XI, в. 2, 1937.

об участии мышечной работы в регуляции суточных колебаний внутриглазного давления, а также о значении мышечных сокращений внутриглазного давления у глаукомных больных вообще должна была пойти как по линии эксперимента, так и по линии наблюдения на здоровых людях и на больных глаукомой. Первым этапом на пути этого исследования явилось для меня следующее клиническое наблюдение.

Больная Р. (ист. бол. № 4441) явилась в марте 1935 г. с абсолютной глаукомой на правом глазу и хронической воспалительной — на левом глазу. Из анамнеза выяснилось, что больная много лет назад стала иногда замечать появление радужных кругов вокруг лампы перед левым глазом. С 1926 г. появление радужных кругов стало сопровождаться головной болью. С 1932 г. больная находилась под наблюдением одной из клиник. В это время функции обоих глаз (по данным лечащего врача) были в хорошем состоянии. Поле зрения нормальное. Острота зрения с коррекцией 1,0. В 1933 г. больная перенесла тяжелый приступ глаукомы на правом глазу. Через некоторое время зрение, упавшее до движения руки перед глазом, поднялось до 0,7. В силу ряда обстоятельств больная на месяц переехала в другой город, где также поступила в глазную клинику. По прошествии месяца больная возвратилась уже с абсолютной глаукомой на правом глазу.

На левом глазу приступы ранее были изредка, но за последнее время значительно участились, несмотря на применение миотиков по 4–5 раз в день. Внутриглазное давление колебалось от 27 до 37 *мм* (по данным наблюдавшего больную врача). Приступы глаукомы начали возникать вследствие любого волнения и после каждой тонометрии, из-за чего было прекращено инструментальное измерение давления.

Больная (анамнез) не подвергалась операции, несмотря на повышенное давление и очень частые приступы, так как лечащие окулисты считали данную форму глаукомы злокачественной и не советовали делать операцию

К моменту появления больной у нас (март 1935 г.) объективные данные были следующие: правый глаз — абсолютная глаукома; левый — хроническая воспалительная глаукома. Роговица тусклая, эпителий истыканный, сосок зрительного нерва неясно виден, бледноватый. Острота зрения 0,6 с коррекцией. Тензия +2.

13.III 1935 г. больная поступила в стационар. Несмотря на частое применение миотиков, тензия ни на одном, ни на другом глазу не снизилась, приступы наблюдались ежедневно. С 17.III мной было назначено больной ежедневно по утрам ходить по коридорам и лестницам в продолжение 1–2 часов. В остальном режим не менялся. 18.III приступ глаукомы продолжался всего час. Обнаружено было субъективное и объективное улучшение (зрение поднялось до 0,7). 20.III приступ продолжался 3 часа. Затем приступы глаукомы прекратились, внутриглазное давление значительно снизилось, и 28.III 1935 г. мной была сделана больной операция Эллиота. Послеоперационное течение прошло без осложнений. Зрение поднялось до 0,8. Внутриглазное давление снизилось, и образовалась хорошая «подушечка».

По сведениям, поступавшим от больной до октября 1936 г., в течение полутора лет глаз ее не беспокоил, приступов не было. Функции в хорошем состоянии.

Таким образом, в данном случае усиленное хождение способствовало падению давления и прекращению приступов, что позволило спокойно оперировать больную.

Вслед за этим я наблюдал еще два аналогичных случая, когда под влиянием усиленного хождения у глаукомных больных наступало снижение внутриглазного давления.

Эти клинические наблюдения больных будут, конечно, продолжаться мною и далее, но в ожидании соответствующих данных я приступил к выполнению остальных частей вышеуказанной программы. Мной совместно с И. Г. Ершковичем и А. Г. Фишером были произведены исследования влияния той или иной мышечной работы на внутриглазное давление у здоровых людей. Результаты этих исследований излагаются нами в специальной работе. Не останавлива-

ясь на их изложении, укажу на главный результат: тотчас после бега кровяное давление у здоровых людей оказывается повышенным, а внутриглазное пониженным. Этот факт является новым.

Эксперименты, произведенные мной совместно с И. Г. Ершковичем и В. Е. Шевалевым на кроликах, утомляемых бегом в колесе, показали, во-первых, что внутриглазное давление после бега оказывалось пониженным, а, во-вторых, сыворотка утомленного бегом кролика, будучи введена в вену контрольного кролика (в количестве 30 *см*^{3}), вызывала у последнего понижение внутриглазного давления.

По моему предложению В. Е. Шевалев и И. Г. Ершкович проделали соответствующие опыты на собаках и получили аналогичные результаты. Эксперименты эти были произведены с любезного согласия акад. А. А. Богомольца в руководимом им институте Наркомздрава УССР в Киеве.

Все эти данные еще больше подкрепили предположение об участии вещества утомления в регуляции внутриглазного давления.

Я подчеркиваю, что наши опыты произведены не при судорожных состояниях организма, как у Вольфа и де Ионга, а при мышечной работе, не выходящей еще за пределы физиологических напряжений.

Изучение условий, влияющих на появление в крови веществ, способствующих понижению давления в глазу, а также выделение этих веществ из крови методами биохимии являются задачей наших дальнейших работ. В программу их входят исследования суточных кривых внутриглазного давления у лиц, физически работающих ночью, с целью выяснения вопроса о том, можно ли действительно привлечь накопляющиеся в крови при мышечной работе вещества к объяснению суточных колебаний тензии. Не считая еще этот вопрос решенным нашими наблюдениями, я могу пока сделать на основании данных нашей школы следующие главные выводы:

1) мышечная работа может способствовать регуляции тензии при глаукоме;

2) у человека при физических упражнениях, дающих повышение давления крови в сосудах, внутриглазное давление падает;

3) при утомлении животных бегом давление в глазу падает;

4) кровь таких животных приобретает свойство при введении ее контрольным животным понижать у последних тензию глаза.

ЭКСПЕРИМЕНТАЛЬНЫЕ ИССЛЕДОВАНИЯ ПО ВОПРОСУ О ВЛИЯНИИ МЫШЕЧНОЙ РАБОТЫ НА ВНУТРИГЛАЗНОЕ ДАВЛЕНИЕ[16]

Механизм регуляции внутриглазного давления до последнего времени не вполне ясен. Разработка этого вопроса, являющегося основным для разрешения патогенеза глаукомы, была значительно продвинута вперед исследованиями проф. С. Ф. Кальфа. При помощи метода эластотонометрии, предложенного одним из нас (В. П. Филатов), проф. С. Ф. Кальфа удалось доказать существование в глазу рефлекса, регулирующего внутриглазное давление. Специфическим раздражителем для этого рефлекса являются колебания внутриглазного давления в ту или иную сторону от свойственной данному глазу нормы. Нарушение указанного рефлекса расстраивает регуляцию и создает характерную для глаукомы лабильность внутриглазного давления.

Открытие рефлекса, регулирующего внутриглазное давление, и вытекающая отсюда новая теория патогенеза глаукомы как заболевания условия рефлекторного аппарата глаза, безусловно, представляются крупным шагом вперед в разрешении проблемы глаукомы.

Являясь большим достижением, теория Кальфа оставляет, однако, открытым вопрос о том, какие условия необходимы для нормальной функции рефлекса, регулирующего внутриглазное давление.

При выяснении этого вопроса, которое позволило бы ближе подойти к сущности проблемы глаукомы, было высказано предположение проф. В. П. Филатов), что для нормальной деятельности рефлекса, отвечающего сосудистой реакцией на колебания внутриглазного давления, нужны какие-то вещества. То, что в присутствии определенных веществ нарушенная деятельность регуляторного аппарата может выравниваться, видно хотя бы на примере влияния миотиков на внутриглазное давление. Был поставлен далее вопрос о том (В. П. Филатов), в каких процессах, происходящих в организме, следует искать источник выделения этих веществ. Целый ряд теоретических соображений,

[16] Совместно с ассист. И. Г. Ершковичем и В. Е. Шевалевым. Впервые опубликовано в «Вестн. офтальм.», т. XI, в. 2, 1937.

а также клинические наблюдения за глаукомными больными позволили предположить, что вещества, стимулирующие функцию рефлекса, регулирующего внутриглазное давление, являются продуктами, связанными с мышечной деятельностью.

Ввиду того, что эти соображения изложены в специальной работе, мы не будем на них останавливаться. Изложим вкратце те литературные данные, которые могут служить подтверждением указанного взгляда.

Гейне и Краузе было обнаружено понижение внутриглазного давления при диабетической коме. Это понижение давления, как показали Ремер и Кохман, может быть перенесено на животное при впрыскивании ему сыворотки коматозного пациента. Понижающее влияние не присуще ни нормальной, ни диабетической сыворотке. Лишь во время комы в сыворотке появляются те продукты, которые оказывают гипотоническое воздействие на глаз. При экспериментальном панкреатическом диабете сыворотка также приобретает эти свойства только тогда, когда у животного наступает кома.

Более подробно этот вопрос был освещен в нескольких работах Вольфа и де Ионга, вышедших из фармако-терапевтической лаборатории Амстердамского университета. Указанные авторы доказали прежде всего, что свойство сыворотки понижать внутриглазное давление при диабетической коме не зависит от содержания сахара в крови, так как у животных, отравленных инсулином, при низком содержании сахара наступало понижение внутриглазного давления. В процессе дальнейших исследований Вольфу и де Ионгу удалось установить, что у отравленных инсулином кроликов без наступления судорог давление не меняется: оно понижается только после наступления судорог. Зависимость понижения внутриглазного давления от судорог была подтверждена Вольфом и де Ионгом в опытах, когда судороги были вызваны не только инсулином, но и целым рядом других веществ (стрихнин, кокаин, пикротоксин, камфора). Этими же авторами были поставлены опыты с интравенозным введением сыворотки кролика после инсулиновых судорог другому кролику. У последнего наступало понижение внутриглазного давления, которое было выражено еще и через 2 дня. Контрольные опыты с впрыскиванием сыворотки здорового кролика не давали у другого кролика понижения внутриглазного давления. При введении сыворотки от кролика, у которого судороги были вызваны не инсулином, а одним из перечисленных выше веществ, понижение давления наблюдалось не всегда. Это обстоятельство авторы связывали с различной продолжительностью судорог, которые от инсулина были особенно длительны, при введении же других ядов — более кратковременны ввиду быстрого наступления смерти или выздоровления.

Впрыскивание сыворотки после судорог, вызывая у другого животного понижение внутриглазного давления, вместе с тем не оказывает никакого влияния на кровяное давление и дыхание, что было установлено еще Ремером. Впрыскивание сыворотки подкожно в противоположность внутривенному не оказывало влияния на внутриглазное давление другого животного. Субконъюнктивальное впрыскивание в большой дозировке давало явно понижающий эффект.

Для выяснения механизма понижения внутриглазного давления при впрыскивании сыворотки, взятой от животного после судорог, были предприняты опыты с перерезкой пограничного ствола симпатического нерва и удалением верхнего шейного узла, которые никакого влияния на действие сыворотки не оказали. Далее авторы установили, что вещество, понижающее внутриглазное давление, не связано с белком сыворотки, полное удаление которого не лиша-

ет сыворотку указанных свойств. Добывание этого вещества, названного им «антитононом», связано с большими трудностями. Во втором своем сообщении авторы останавливаются на физических и химических свойствах антитонона, не указывая, однако, его химической структуры.

Интересно также, что при исследовании органов кролика после инсулиновых судорог на наличие антитонона последний был найден в печени и мышцах и не был обнаружен в мозгу.

Вольф и де Ионг, подводя итоги своим исследованиям, делают заключение, что механизм понижения внутриглазного давления под влиянием антитонона так же неясен, как и низкое давление при диабетической коме, так как при этом не наблюдается ни понижения кровяного давления, ни сужения зрачка.

Приступая к настоящей работе, мы исходили, с одной стороны, из указанных соображений проф. В. П. Филатова, с другой — из результатов исследований Вольфа и де Ионга, а также из данных нашей работы «О влиянии некоторых физкультурных упражнений на внутриглазное давление».

Как следует из этой работы, бег является одним из наиболее эффективных упражнений, понижающих внутриглазное давление у человека. Поэтому мы начали наши исследования на кроликах именно с бега. Кролика помещали в закрытое колесо, которое вращалось вокруг горизонтальной оси. Колесо имело в окружности 4,65 *м* и было внутри выложено ступеньками для того, чтобы кролик во время бега имел опору и не скользил. Количество оборотов колеса — от 6 до 10 в минуту.

Опыты ставились следующим образом: сначала измерялось внутриглазное давление, для чего мы пользовались тонометром Маклакова, который мы считаем с точки зрения точности показаний наиболее пригодным для научных исследований. Предварительно кролику закапывался трехкратно 1%-ный раствор голокаина и накладывался шов на третье веко. До бега для большей точности внутриглазное давление измерялось два или три раза и бралась средняя величина из четырех — шести кружков сплющивания. При получении неудовлетворительной тонограммы последняя не учитывалась, и тонометрия повторялась. Необходимо отметить, что при тонометрии на кролике, которая технически труднее выполнима, чем у человека, можно встретиться с внезапными подъемами тензии. Эти подъемы зависят от сжатия глаза, которое происходит, по-видимому, при сокращении ретрактора, когда кролик втягивает глаз в орбиту. Поэтому тонометрию нужно производить только тогда, когда кролик выпускает глаз и полностью расслабляет мышцу. После тонометрии кролика помещали в колесо, которое вращалось в различных опытах в течение 3–10 мин. По окончании бега проводилась однократная тонометрия, которая повторялась через определенные промежутки.

Опыты с исследованием влияния бега на внутриглазное давление были проведены на восьми кроликах (16 глаз). Это количество мы считали достаточным ввиду типичных результатов, которые с большим постоянством были получены во всех исследованиях и совпадали с данными Вольфа и де Ионга в отношении судорог. Поэтому в дальнейшем при применении бега, который входил как необходимый предварительный момент во все последующие опыты, внутриглазное давление уже не регистрировалось.

Приведем для краткости описание только двух опытов.

Протокол опыта от 7.V 1936 г. Кролик № 27, вес 2200 *г.* Внутриглазное давление до бега на правом глазу 22,1 *мм,* на левом — 22,5 *мм* рт. ст. (средняя величина из двух измерений). В 8 час. 27 мин. кролик посажен в колесо. В течение 10 мин. колесо при вращении сделало 60 оборотов. В 8 час. 37 мин. кролик вынут из колеса. Внутриглазное давление

после бега упало на правом глазу на 7 *мм* (с 22,1 до 15,1 *мм),* на левом — на 8,5 *мм* (с 22,5 до 14 *мм).* Через полчаса это понижение еще держится на правом глазу; на левом глазу начинается уже восстановление тензии. Спустя 1 час. 5 мин. давление достигает приблизительно первоначального уровня. Ход внутриглазного давления показан на рис. 1. Как пример более резкого понижения внутриглазного давления, которое было достигнуто интенсивным повторным бегом, может служить опыт от 19.IV 1936 г. В данном опыте, кроме исследования влияния бега на внутриглазное давление, преследовалась цель использования кровяной сыворотки утомленного кролика для введения ее другому кролику, ввиду чего целесообразно было достигнуть максимального утомления.

Кролик № 31, вес 2450 *г* (рис. 2). Средняя величина внутриглазного давления до бега на правом глазу 23,2 *мм,* на левом — 22,2 *мм.* Кролик находился в колесе от 8 час. 30 мин. до 8 час. 46 мин. За это время сделано 100 оборотов колеса. Внутриглазное давление на правом глазу через 8 мин. после бега понизилось до 14 *мм* (на 9,2 *мм),* через 48 мин. оно равнялось 15,3 *мм,* а через час — 19,8 *мм,* т. е. не достигло еще первоначального уровня. На левом глазу давление через 5 мин. после бега равнялось 14 *мм* (понижение на 8,2 *мм),* через 25 мин. — 15,3 *мм,* через 68 мин. — 19,8 *мм,* т. е. также еще не восстановилось до первоначальной величины.

В 9 час. 50 мин. кролик вновь посажен в колесо, которое вращалось в течение 5 мин. и проделало 45–50 оборотов. Через 5 мин. после второго бега давление упало на правом глазу до 12,5 *мм,* на левом — до 13,9 *мм.* В 10 час. 02 мин. кролик в третий раз посажен в колесо, которое вращалось в течение 20 мин. Внутриглазное давление на правом глазу было равно 8,9 *мм,* на левом — 8,2 *мм.* Аналогичные результаты были получены и в остальных опытах с бегом.

Интересно было выяснить также влияние бега на внутриглазное давление атропинизированного глаза. С этой целью был поставлен следующий опыт. Кролику № 36 после измерения тензии дважды был введен в правый глаз кристаллик атропина. Зрачок расширился с 6,5 до 9 *мм* в диаметре. Внутриглазное давление после бега понизилось на правом атропинизированном глазу приблизительно на такую же величину, как и на левом, неатропинизированном. Кривая внутриглазного давления на обоих глазах в течение всего опыта имеет одинаковый тип (рис. 3).

Следовательно, атропин в данном опыте не оказал задерживающего влияния на понижение внутриглазного давления, вызываемого бегом.

Таким образом, как видно из приведенного, внутриглазное давление после бега, так же как и после судорог, закономерно понижается на значительную величину, колеблющуюся в зависимости от интенсивности и продолжительности бега. Атропин не оказывает, по-видимому, задерживающего влияния на понижение давления, наступающего после бега. Хотя параллельные измерения кровяного давления не были произведены по техническим причинам, однако факт повышения кровяного давления после интенсивного бега настолько известен, что вряд ли можно поставить понижение тензии в глазу в зависимость от кровяного давления. Скорее нужно рассматривать понижение внутриглазного давления в результате бега как явление, не зависящее от кровяного давления, тем более что это было установлено в подобного рода исследованиях на людях[17].

Понижение внутриглазного давления находит объяснение, если исходить из предположения (проф. В. П. Филатов), что в результате мышечной деятельности вырабатываются какие-то вещества, раздражающие рефлекторный аппарат, регулирующий внутриглазное давление. Эти вещества, накопляясь в процессе работы в мышцах, переходят в общий ток кровообращения и с кровью уже переносятся в глаз.

---

[17] См. статью «О влиянии некоторых физкультурных упражнений на внутриглазное давление», помещенную в настоящем сборнике.

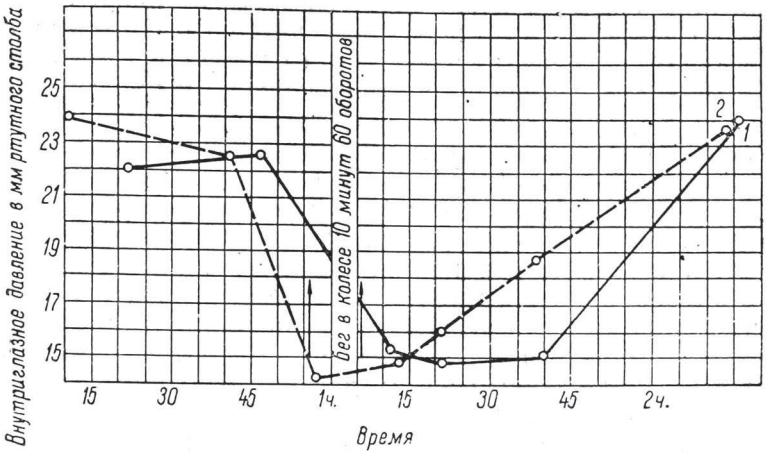

Рис. 1. Кролик № 27.

1 — правый глаз, 2 — левый глаз.

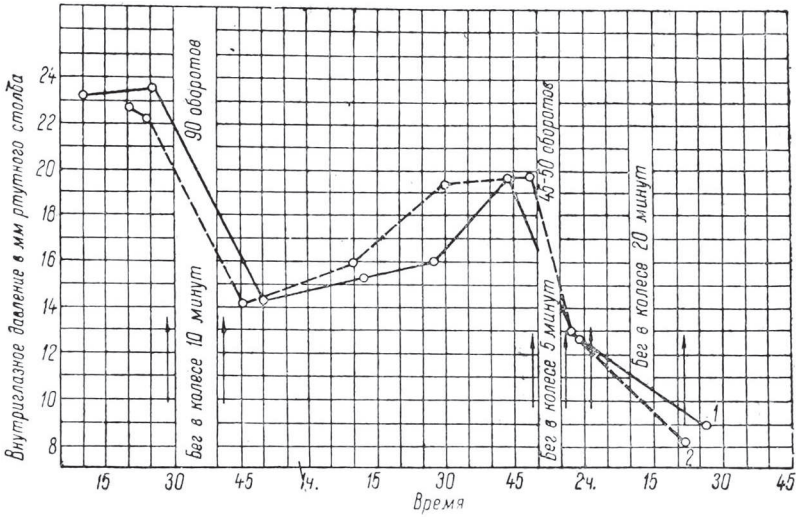

Рис. 2. Кролик № 31.

1 — правый глаз, 2 — левый глаз.

Для проверки этой гипотезы мы решили поставить ряд опытов с введением мышечного экстракта и кровяной сыворотки, взятых от кроликов, утомленных интенсивным бегом, другим кроликам. Эти опыты были немногочисленны и носили ориентировочный характер.

Экстракт приготовлялся следующим образом: мышцы кролика, убитого после того как он подвергся усиленному бегу в колесе, продолжавшемуся до полного изнеможения, тщательно размельчались в стерильных условиях, к мыш-

цам добавлялась $^1/_3$ физиологического раствора по весу, смесь в продолжение 12 часов отстаивалась на холоду и центрифугировалась перед употреблением. Контрольные посевы роста не давали.

Было поставлено два опыта с закапыванием мышечного экстракта в глаза подопытного кролика. В первом опыте экстракт закапывался один раз по 2–3 капли в каждый глаз; во втором — шесть раз по 2–3 капли в течение получаса. После закапывания тензия измерялась через 15, 30, 45, 60 и 70 мин. Понижения давления в результате закапывания не наступило, скорее намечалась тенденция к небольшому повышению тензии.

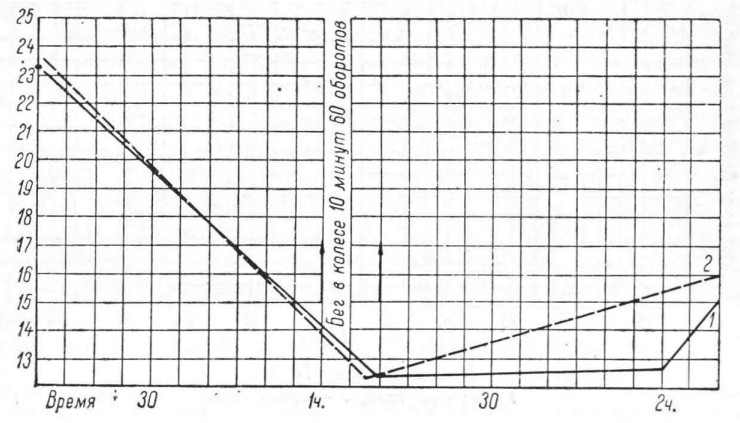

Рис. 3. Кролик № 36.
1 — правый глаз, 2 — левый глаз.

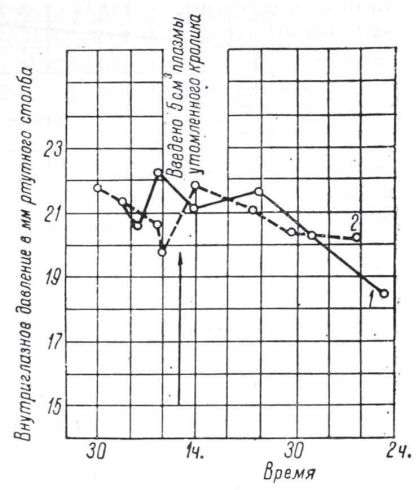

Рис. 4. Кролик № 71.
1 — правый глаз, 2 — левый глаз.

Был проведен опыт с субконъюнктивальным впрыскиванием 1 *см*^{3} мышечного экстракта в правый глаз кролика. Одновременно для контроля в левый глаз впрыснуто такое же количество физиологического раствора.

Внутриглазное давление не обнаружило сколько-нибудь заметных колебаний как в том, так и в другом глазу. Ничего определенного также нельзя было вынести из опыта с внутривенным впрыскиванием 1 *см*^{3} мышечного экстракта.

Нужно заметить, что нами совершенно не была разработана дозировка вводимого экстракта, которая, возможно, должна была быть значительно повышена. Это обстоятельство в соответствии с незначительным числом опытов не дает нам возможности делать какие-либо заключения о влиянии экстракта из

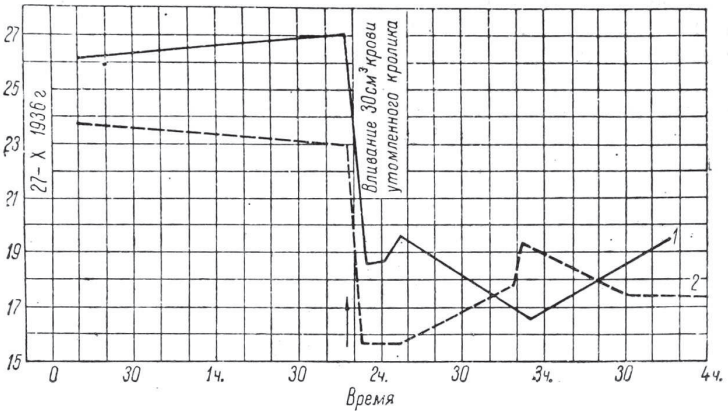

Рис. 5. Кролик № 74.

1 — правый глаз, 2 — левый глаз.

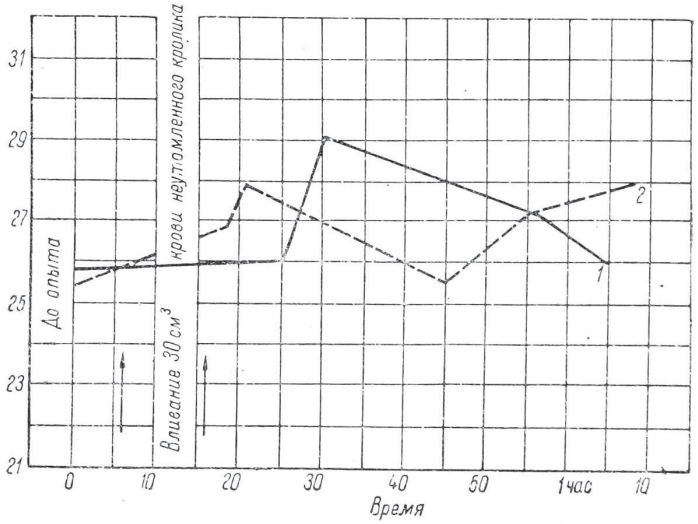

Рис. 6. Кролик № 171.

1 — правый глаз, 2 — левый глаз.

утомленных мышц на внутриглазное давление, которые были бы слишком преждевременны.

Следующим этапом наших исследований являлось изучение влияния на внутриглазное давление крови утомленного кролика в различных ее видах (кровяная сыворотка, плазма, дефибринированная кровь) при введении ее другому кролику. В этих исследованиях нами уже делались поиски дозировки вводимой крови, необходимой для получения понижающего эффекта.

Вначале был поставлен опыт с введением кролику 5 $см^3$ сыворотки утомленного кролика.

Кролик № 71, вес 2980 *г.* Внутриглазное давление на правом глазу 19,5 *мм,* на левом — 9,8 *мм.* В 3 часа 24 мин. в ушную вену впрыснуто 5 *см*^{3} сыворотки. Внутриглазное давление сначала понижается, достигая на правом глазу 15,7 *мм* (понижение на 3,8 *мм),* а на левом — 16,3 *мм* (понижение на 3,5 *мм),* затем постепенно повышается, переходя через 70 мин. после введения сыворотки уже за первоначальную величину (рис. 4).

В другом опыте с впрыскиванием в ушную вену кролика 5 *см*^{3} кровяной плазмы утомленного кролика внутриглазное давление понизилось через час на правом глазу на 2,5 *мм,* на левом понижение было незначительным и не выходило за пределы ошибки тонометра.

Внутривенное введение кролику 10 *см*^{3} дефибринированной крови дало также небольшое кратковременное понижение внутриглазного давления на 2 *мм.* Через 55 мин. после впрыскивания давление уже восстановилось до первоначальной величины.

Нерезкое понижение внутриглазного давления в приведенных опытах, которое, однако, наблюдалось во всех случаях, навело нас на мысль о необходимости повышения дозировки вводимой крови.

В следующих трех опытах уже вводилось в ушную вену кролика 30 *см*^{3} крови утомленного кролика, что дало более ярко выраженное понижение внутриглазного давления. В качестве примера приведем опыт от 27.X 1936 г.

Кролик № 74, вес 2230 *г.* Внутриглазное давление до опыта 26,2 *мм* на правом глазу и 23,8 *мм* — на левом. В 7 час. 20 мин. в ушную вену впрыснуто 30 *см*^{3} крови утомленного бегом кролика (рис. 5). Внутриглазное давление на обоих глазах понизилось приблизительно на 7,5 *мм,* достигнув на правом глазу 18,7 *мм,* на левом — 16 *мм.*

Давление с небольшими колебаниями продолжало оставаться пониженным еще и через 2 часа после введения крови.

Для проверки того, какое влияние оказывает на внутриглазное давление самое впрыскивание такого количества крови, был проделан опыт с внутривенным введением кролику 30 *см*^{3} крови неутомленного кролика (рис. 6).

Исследование показало, что при соблюдении всех прочих условий, какие имели место в предыдущих опытах, впрыскивание этого количества крови неутомленного кролика вызывает выраженное повышение внутриглазного давления.

Таким образом, из наших немногочисленных исследований можно сделать заключение, что введение большого количества крови утомленного интенсивным бегом кролика другому кролику вызывает у последнего понижение внутриглазного давления. Так как это свойство присуще только крови утомленного кролика, то, по-видимому, понижение давления зависит от веществ, вырабатывающихся в процессе мышечной работы и поступающих в кровь, что подтверждает наш взгляд.

Понижающее действие этих веществ, по-видимому, значительно, так как оно пересиливает то повышение внутриглазного давления, которое можно было ожидать от введения в кровяное русло кролика большого количества крови, чисто механически повышающего кровяное давление, а через него и внутриглазное давление. Это повышение внутриглазного давления мы в действительности и наблюдаем при введении большого количества крови неутомленного кролика.

Вольф и де Ионг оставляют открытым вопрос о механизме действия антитонона, выделенного ими из крови животного, перенесшего судороги.

С точки зрения нашей гипотезы становится понятным механизм действия антитонона как продукта, связанного с мышечной деятельностью.

Получают новое освещение опыты Ремера с переносом понижения внутриглазного давления от животного после судорог на другое животное.

Настоящей работой еще далеко не исчерпывается вопрос о влиянии на внутриглазное давление продуктов, вырабатывающихся во время мышечной деятельности. Для более детальной разработки этой гипотезы (проф. Филатов) открыто еще широкое поле деятельности. Необходимы дальнейшие, более углубленные исследования, особенно в отношении экстракта из утомленных мышц.

Остается совершенно невыясненным характер веществ, понижающих внутриглазное давление, которые необходимо выделить из числа прочих продуктов, развивающихся в процессе мышечной работы. Наши исследования мы рассматриваем как начало изучения этого большого вопроса, разрешение которого может приблизить нас к пониманию сущности глаукомы.

КЛИНИКА ГЛАУКОМЫ

(О подходе к глаукомному больному и показаниях к антиглаукоматозной операции)[18]

Борьба с глаукомой является самой актуальной и в то же время весьма трудной задачей советской офтальмологии. Эти трудности возникают вследствие различных причин.

Первая причина трудности борьбы с глаукомой состоит в том, что симптомология глаукомы, особенно в начальной стадии, в большинстве случаев бывает нерезко выражена и поэтому требует трудоемкого и внимательного исследования (тщательного, направленного анамнеза, эластотонометрии и тонометрии, особенно суточной, исследования слепого пятна на кампиметре, применения нагрузок и т. п.).

Следует помнить, что субъективные симптомы начальной глаукомы бывают часто неопределенными и локализуются сплошь и рядом больным не в самом глазу, а в голове и окружающих глаз частях. При этом больные жалуются на чувство тяжести в голове, головные боли, утомление при работе на близком расстоянии и т. п. Эти симптомы не всегда привлекают внимание окулиста, и больной по поводу их нередко или сам обращается к невропатологу, или его направляет к нему окулист. В качестве примера может послужить следующий случай.

Больной К., юрист, около трех лет лечился у невропатологов Киева по поводу неврастении. Неясные жалобы на затруднения при работе, чувство тяжести в голове, усиливающееся и мешающее больному при длительных занятиях, заставили при отсутствии объективных неврологических симптомов трактовать больного как неврастеника. Несмотря на лечение, явления не исчезли, и больной во время пребывания в санатории в Одессе обратился в глазную клинику Одесского медицинского института, прося выписать ему очки. При исследовании была обнаружена простая глаукома с резко выраженной экскавацией на левом глазу. Зрение на этом глазу упало до нуля. На правом глазу при нормальной остроте зрения была обнаружена глаукоматозная экскавация. Поле зрения сужено, размеры слепого пятна увеличены.

Второй случай еще более показателен. Больная И. неоднократно обращалась к окулисту с жалобами на периодические головные боли, часто возникающие после переутомления, а также на ослабление зрения вблизи. Окулист ограничился выпиской пресбиопических очков. Однако больная продолжала страдать головными болями, особенно при напряженной работе Прослушав лекцию по радио о глаукоме, больная сама заподозрила у себя глаукому и приехала в клинику за помощью.

---

[18] Совместно с С. Ф. Кальфа. Впервые опубликовано в «Вестн. офтальм.», т. XXIX, в. 2, 1950.

При исследовании обнаружено следующее: правый глаз — внутриглазное давление колеблется от 23 до 33 *мм,* давление левого глаза — от 29 до 36 *мм,* поле зрения сужено, особенно слева.

Подобные случаи, к сожалению, встречаются часто и указывают на необходимость тщательно искать глаукому еще до развития ярко выраженных симптомов ее при стойкой декомпенсации.

Нужно помнить, что каждый пациент после 40–45 лет может страдать начальной формой глаукомы и должен быть тщательно обследован при малейших подозрениях на глаукому. Всякие жалобы в этом возрасте на затуманивание, периодически повторяющиеся головные боли заставляют провести полное клиническое обследование с целью исключить глаукому, даже если больной обратился к окулисту по другому поводу, например вследствие конъюнктивита, за назначением пресбиопических очков и т. п.

Вторая причина трудности борьбы с глаукомой тесно переплетается с первой. Она состоит в том, что не всегда удается начать лечение на ранней стадии глаукомы вследствие запоздалой диагностики. Между тем глаукому можно излечить или длительно поддерживать внутриглазное давление в нормальных границах и сохранить функции глаза даже без операции.

Изучение влияния тканевой терапии на начальных стадиях глаукомы показывает не только улучшение функций больного глаза, но в ряде случаев и полное урегулирование внутриглазного давления.

Больная К. поступила в глазную клинику Одесского медицинского института 6.X 1948 г. с обострением хронической воспалительной глаукомы на левом глазу, наступившим, несмотря на систематическое закапывание миотиков два раза в день; на правом глазу была начальная глаукома. Под влиянием усиленного применения пилокарпина и прозерина внутриглазное давление понизилось на левом глазу с 44 до 26 *мм,* но суточные колебания его доходили до 9 *мм* на левом и до 7 *мм* на правом глазу. Больной были назначены ежедневные инъекции тканевого препарата «пелоидодистиллата» по 1,0 *мл.*

Уже через две недели суточные колебания внутриглазного давления на обоих глазах стали совершенно нормальными, т. е. не превышали 2–3 *мм* рт. ст. При повторном через три месяца стационарном исследовании больной обнаружены не только нормальная суточная эластокривая, но и слепое пятно, которое при первом пребывании больной в клинике было значительно расширено, сократилось до нормальных размеров.

Подобных примеров эффективности тканевого лечения, равно как и других методов консервативной терапии на ранней стадии глаукомы, можно привести много. Это является аксиомой, известной каждому окулисту.

Приводя этот случай, мы лишь подчеркиваем значение лечения глаукомы в ранние периоды ее. При ранней диагностике глаукомы с большой уверенностью можно рассчитывать если не на полное излечение, то на длительную компенсацию глаукоматозного процесса и вместе с тем на длительное сохранение функции глаза на высоком уровне.

Третья причина, затрудняющая борьбу с глаукомой, заключается в недооценке нашими специалистами организационных мер борьбы с глаукомой. Организация глаукоматозных диспансеров не нашла широкого распространения, несмотря на инструктивное письмо Министерства здравоохранения СССР, рекомендующее организовать подобные диспансеры во всех областях. Мешает этому и недостаток специалистов в районных центрах, отсутствие аппаратуры, особенно тонометров и эластотонометров.

Четвертой и, по нашему мнению, самой главной причиной, мешающей борьбе с глаукомой, является неправильная установка врача при назначении тех или иных методов лечения и отсутствие или недостаточный контроль за

состоянием глаза глаукомного больного. К сожалению, очень часто врач, поставив диагноз глаукомы, считает достаточным назначить больному миотики и отпускает его, не указав ему на всю важность систематического наблюдения за состоянием глаз. Даже после оперативного вмешательства, которое предпринимается при резком нарушении компенсации, больной, требующий постоянного наблюдения, нередко предоставляется самому себе, т. е. его отпускают на все четыре стороны или осматривают от случая к случаю без применения всех современных методов исследования глаукомного больного.

Такое недопустимое отношение к методике исследования и к наблюдению за больным приводит в результате к неправильной оценке состояния больного. Вследствие отсутствия систематического наблюдения и тщательных повторных исследований показания к операции ставятся очень поздно. Нередко даже опорочивается значение оперативного вмешательства при глаукоме.

В конечном счете это приводит к тому, что больной, получив от врача рецепт на пилокарпин или выписавшись из стационара после антиглаукоматозной операции, забывает о своем заболевании или считает себя уже «излеченным от глаукомы», в то время как полной регуляции внутриглазного давления у него не наступило. Вследствие этого периодические повышения внутриглазного давления, которых больной не замечает, постепенно приводят ко все большему распаду функций глаза и слепоте. Как много таких постепенно слепнущих больных, «отпущенных на все четыре стороны» с рецептом на пилокарпин и с неурегулированным внутриглазным давлением, приходится встречать каждому внимательному окулисту.

Этот неправильный подход к глаукомному больному, снимающий с врача необходимость тщательного исследования, как это требуется, особенно для постановки показания к операции, заслуживает всеобщего осуждения. Однако в последнее время появляются теоретические установки, которые оспаривают вообще значение оперативного вмешательства при глаукоме и служат оправданием указанного выше подхода к глаукомному больному.

В № 1 «Вестника офтальмологии» за 1949 г. помещены статьи проф. А. Я. Самойлова и врача В. С. Садиковой, вызвавшие у нас тревогу в связи с некоторыми взглядами, с нашей точки зрения не только неправильными, но и ложно ориентирующими врачей. Так, проф. А. Я. Самойлов в своей статье «Вопросы патогенеза и терапии глаукомы в трудах профессора В. П. Одинцова» стремится на основании разбора в исторической последовательности работ В. П. Одинцова показать, как Одинцов постепенно отходил от своих прежних взглядов о необходимости применения при глаукоме оперативного воздействия и приближался в своих теоретических воззрениях на патогенез глаукомы к взглядам автора статьи.

По концепции проф. А. Я. Самойлова, глаукома является процессом, в котором основную роль играет отек сетчатой оболочки, не связанный с повышением давления в глазу, а предшествующий таковому. При этом снижение функций и даже слепота могут наступить и при низком давлении. Это теоретическое положение, проходящее красной нитью во всех прежних работах Самойлова и его учеников, приводит автора к выводу, что оперативное вмешательство при глаукоме, направленное на снижение внутриглазного давления, является нецелесообразным, так как действует не на основную причину, ведущую к падению функции глаза.

Мы не можем согласиться ни с этой концепцией, ни с утверждением автора, будто Одинцов ее разделял. В последнем своем труде «Консервативное и хирур-

гическое лечение глаукомы» В. П. Одинцов пишет: «В своих лекциях за прошлые годы, касаясь вопроса патогенеза глаукомы, я указывал на тесное отношение глаукомы к расстройствам сосудов и их вегетативной иннервации. Это основное в патогенезе глаукомы было намечено еще в конце прошлого столетия Головиным, потом основательно забыто и лишь в последние годы снова всплыло на свет и теперь все больше привлекает к себе внимание». И дальше: «Мы уже знаем, что в основе ее (глаукомы) лежат расстройства регулирующего аппарата, заложенного в стенках сосудов сосудистого тракта». (Где здесь говорится о ретинальном отеке? — *В. Ф.)* «Конечно, по этому вопросу единомыслия нет, и каждый автор, предлагая новую теорию или гипотезу, исходя из общих положений о связи глаукомы с состоянием сосудов и вегетативной системы, дает этим отношениям различное толкование. Из теоретических соображений о патогенезе вытекают соображения и о необходимой терапии».

Проф. Одинцов совершенно правильно не только оценил этими словами разделяемый им взгляд на первенствующую роль нервно-сосудистой регуляции в возникновении глаукомы, но также указал на большое значение теоретических взглядов на сущность глаукомы, на поведение врача при лечении глаукомного больного.

Из работ Одинцова не вытекает также и другого положения, защищаемого проф. Самойловым, настаивающим на том, что при постановке показаний к операции при глаукоме нужно считаться с состоянием функции глаза, не обращая внимания на офтальмотонус. Что Одинцов не разделял такой точки зрения, видно хотя бы из того, что при оценке в вышеуказанной статье значения того или иного лекарственного средства он исходил из влияния его на внутриглазное давление. Например, о действии адреналина Одинцов пишет: «На глазное давление, как это доказано исследованиями, адреналин действует понижающим образом. На этом и основано его терапевтическое действие».

Приписывая первенствующую роль повышению внутриглазного давления при развитии нарушения питания зрительно-нервного аппарата, проф. Одинцов уделяет этому симптому главное внимание при оценке всех описываемых им средств.

Понятно, сохранение хорошей функции глаза является той основной целью, которую ставит перед собой лечащий врач, но возможность сохранения ее при повышенном внутриглазном давлении весьма проблематична. Функция глаза может полноценно осуществляться только при наличии нормальных условий питания сетчатки и зрительного нерва, а это возможно в глазу, где внутриглазное давление равняется давлению в капиллярах сетчатки или даже несколько выше.

При глаукоме мы постоянно встречаемся с повышением внутриглазного давления; при этом наступают условия, очень неблагоприятные для питания сетчатки. Кровь не может свободно циркулировать по капиллярам, стенки которых сдавлены повышенным внутриглазным давлением, вследствие чего кровообращение в сетчатке нарушается. Лишь в единичных случаях комбинации глаукомы и повышения давления в сосудах сетчатки кровообращение в капиллярах сетчатки продолжает осуществляться благодаря артериальной гипертонии. Повышенное кровяное давление и дает ту добавочную энергию, которая поддерживает нужный ток крови в сосудах сетчатки, несмотря на повышенное внутриглазное давление. На этой точке зрения стоит и проф. Одинцов. Говоря о значении кровопускания при глаукоме, он пишет: «Где между диастолическим давлением крови и внутриглазным давлением имеется небольшая разница,

при таком состоянии питание глаза, в частности сетчатки и зрительного нерва, находится в плохих условиях, и снижение артериального давления, уменьшая эту разницу, ставит глаз в худшие условия».

По-видимому, сохранением баланса между кровяным и внутриглазным давлением можно объяснить длительное сохранение зрения в случае, описанном Одинцовым, в котором функции в глаукоматозном глазу сохранялись на протяжении 20 лет, несмотря на давление в 40 *мм* рт. ст. Однако проф. В. П. Одинцов не делает из этого единичного наблюдения обобщений и правильно указывает, что, «конечно, этот случай можно считать счастливым исключением». Поэтому нам совершенно не понятен подход к глаукомному больному, рекомендуемый проф. А. Я. Самойловым на основании этого редкого наблюдения. Так, Самойлов, приведя этот случай, пишет: «Здесь он (Одинцов) ярко показывает, что задачей окулиста должна явиться не столько нормализация офтальмотонуса глаукоматозного глаза, сколько забота о сохранении его функции. Такая установка являлась чрезвычайно смелой и прогрессивной по сравнению даже с современными высказываниями многих окулистов, видящих предел своих достижений в нормализации тонуса глаукоматозного глаза и совершенно упускающих из виду жизненные интересы больного». По-видимому, этой фразой А. Я. Самойлов хотел подчеркнуть свое отрицательное отношение к оперативному вмешательству при глаукоме. Это отношение видно и из того, что проф. Самойлов помещает без редакторских примечаний статью В. С. Садиковой, которая приводит следующие соображения по поводу операций при глаукоме: «Основное положение, которого в настоящее время придерживаются все офтальмологи, заключается в том, что снижение внутриглазного давления не приостанавливает процесса глаукомы и глаз продолжает слепнуть».

Эти взгляды, которые пропагандируются всесоюзным «Офтальмологическим журналом», являющимся для большинства, особенно периферийных, окулистов руководством к практике, совершенно не отражают современных положений офтальмологической науки, а являются личными взглядами авторов статей.

Конечно, в науке можно придерживаться тех или иных воззрений по тем или другим вопросам, и мы не собираемся лишать этого права проф. А. Я. Самойлова и В. С. Садикову. Но это возможно лишь до тех пор, пока эти взгляды не противоречат основному критерию правильности научных теорий — практике. В данном же случае они не только противоречат повседневным наблюдениям окулистов, но, неправильно ориентируя практических врачей, могут привести к увеличению слепоты вследствие глаукомы.

Приведем один пример. Больной В. обратился в Институт глазных болезнен им. акад. В. П. Филатова в 1941 г. по поводу обострения хронической воспалительной глаукомы на левом глазу. Под влиянием миотиков давление удалось значительно снизить, но оно все же оставалось повышенным. Суточные колебания внутриглазного давления значительно превышали норму. Функции обоих глаз в пределах нормы. Больной, которому прооперировали левый глаз (операция Эллиота), ушел из института с нормальной тензией и с нормальными функциями обоих глаз. Во время пребывания в эвакуации у него появилось нарушение регуляции внутриглазного давления на правом глазу. Больной был с успехом прооперирован в Новосибирске проф. А. А. Коленом, и давление у него снизилось. К сожалению, на этом глазу наступила поздняя инфекция, однако благодаря своевременно принятым мерам она была быстро ликвидирована. К этому времени больной переселяется в Киев. Перенесенная инфекция, как это часто бывает, привела к ухудшению условий фильтрации, и внутриглазное давление на правом глазу снова поднялось. Во время посещения Киевской глазной клиники, со слов больного, у него было обнаружено на правом глазу давление в 40 *мм* рт. ст., но больному было заявлено, что его глаз уже

привык к такому давлению и ему нечего беспокоиться, следует только систематически закапывать пилокарпин. Больной послушался этого совета, но в бытность свою в Одессе в 1946 г. зашел в институт. При исследовании обнаружено: острота зрения правого глаза снижена до светоощущения, внутриглазное давление правого глаза — 42 *мм,* давление левого глаза — 22 *мм* рт. ст., острота зрения и поле нормальны. Несмотря на большой распад функций, который не позволял надеяться на восстановление их, больному была повторно произведена операция на правом глазу. Через три года давление на правом глазу находилось в пределах нормы, зрение не повысилось, но светоощущение сохранилось. На левом глазу давление в границах нормы при полной сохранности как остроты зрения (единица при миопической коррекции), так и поля зрения.

Этот случай с очевидностью показывает, что при обычных условиях глаз не может привыкнуть к давлению в 40 *мм* и в то же время при нормальной тензии (в результате операции) глаз может сохранить зрение и трудоспособность пациента на протяжении восьми лет. Нужно думать, что этот больной был бы слепым или инвалидом, если бы к левому глазу подойти с таким же критерием, как к правому, т. е. что глаз может привыкнуть к давлению в 40 *мм.*

Для доказательства правильности своего отношения к глаукомному больному мы не будем останавливаться на единичных примерах и позволим себе привести статистически обработанный материал Одесской глазной клиники и Института глазных болезней им. акад. В. П. Филатова, Материал этот имеет то преимущество, что он не только охватывает большое количество случаев с длительными сроками наблюдения (свыше года), но и все приведенные ниже случаи до и после операции исследовались в стационарных условиях, что позволило обследовать их со всей тщательностью, принятой в нашей школе.

Нами обработано 174 истории болезни с количеством оперированных глаз 223. По формам и стадиям глаукоматозного процесса случаи распределялись следующим образом.

Воспалительная глаукома

Начальная		31
в том числе:	субкомпенсированная[19]	10
декомпенсированная	21	
Выраженная		126
в том числе:	субкомпенсированная	36
	декомпенсированная	90

Операция произведена в состоянии острого или затянувшегося приступа в 28 случаях.

Простая глаукома

Начальная		4
Выраженная		28
в том числе:	субкомпенсированная	9
	декомпенсированная	19
Глаукома юношеская		6

[19] Под субкомпенсированной глаукомой мы понимаем форму, при которой внутриглазное давление колеблется между 28 и 34 *мм* рт. ст., суточные колебания не превышают 8 *мм* (от 6 до 8 *мм)* и эластотонометрическая кривая обнаруживает небольшие отклонения от нормы. Под декомпенсированной глаукомой — такую, при которой повышение тензии или суточных колебаний выше указанных цифр и эластотонометрическая кривая обнаруживают значительные отклонения от нормы.

Интересно проследить, что происходило с функцией глаз у бывших под нашим наблюдением больных. Как правило, почти все больные до обращения в клинику или институт систематически применяли миотики, однако, несмотря на это, значительное большинство из них страдало тем или иным изменением функции глаз, особенно резко выраженным в тех случаях, когда нарушение регуляции внутриглазного давления длительно существовало до операции.

При начальных формах глаукомы зрение было нормальным в 31 глазу, поле зрения было сужено на 10–15° только на девяти глазах, слепое пятно увеличено на 12 глазах. Таким образом, мы можем считать, что при начальных формах глаукомы показателем нарушения физиологических процессов в глазу в первую очередь является нарушение внутриглазного давления, а не нарушение функции глаза.

Совсем другая картина наблюдалась при анализе материала, относящегося к выраженной глаукоме. В этот период почти во всех случаях мы наблюдали то или иное нарушение функций глаза: зрение от счета пальцев до 0,03 наблюдалось 17 раз, от 0,04 до 0,1 — 34 раза, от 0,2 до 0,5 — 39 раз и свыше 0,5 — 64 раза.

Таким образом, значительное нарушение центрального зрения, которое при глаукоме поражается в последнюю очередь, наблюдалось в 64,5 % при выраженной глаукоме. Что касается поля зрения, то нормальное поле зрения наблюдалось только в 11 случаях, а в 54 случаях от поля зрения сохранилась только незначительная часть. Таким образом, нарушения поля зрения были чаще и больше выражены, чем падение центрального зрения.

Эти данные убедительно говорят о том, что длительное существование расстройств внутриглазного давления не безразлично для сохранения функций органа зрения. Только на начальных стадиях мы встречаемся с полной сохранностью последних. Чем дольше существует и чем резче выражено расстройство регуляции внутриглазного давления, как это мы наблюдаем во всех случаях выраженной глаукомы, тем чаще бывает падение остроты зрения и изменение поля зрения, которые в далеко зашедших случаях граничат со слепотой. Только в 11 случаях выраженной глаукомы мы видели сохранившиеся функции, а в остальных 143 случаях они в той или иной мере пострадали

Однако если зрение после операции при урегулированном внутриглазном давлении продолжает ухудшаться, то тогда, действительно, падение функций зависит в основном не от повышения давления, а от каких-либо других причин. Поэтому позволим себе перейти к анализу нашего операционного материала.

Остановимся на случаях со сроком наблюдения не меньше года после оперативного вмешательства, поскольку этот срок обычно бывает достаточным для заключения о падении или сохранении функции.

По срокам наблюдения наш материал распределялся так:

Срок наблюдения	Количество глаз
До 1 месяца	30
от 1 до 4 месяцев	47
» 4 до 12 »	24
» 1 года до 3 лет	74
» 3 лет» 6 »	16
» 6 » » 10 »	20
» 10 » » 15 »	9
Свыше 15 лет	3

Таким образом, свыше года под нашим наблюдением было 122 глаза, среди них мы могли отметить ухудшение функций в 26 глазах, что составляет 21,3 %. Если сравнить этот процент ухудшения функций с тем процентом ухудшения, который наблюдается при выраженной глаукоме, то оказывается, что последнее наступает после оперативного вмешательства в три раза реже. Кроме того, при более детальном рассмотрении материала этот процент должен оказаться значительно ниже.

Действительно, посмотрим, отчего наступило падение остроты зрения в глазах после оперативного вмешательства, которое делалось нами с целью снизить давление и создать этим условия для питания сетчатки, приближающиеся к нормальным. Мы, как правило, производили фистулизирующие операции, и только в единичных случаях при острых приступах глаукомы производилась антиглаукоматозная иридэктомия.

Как мы уже говорили, понижение зрения наблюдалось на 26 глазах. Причины понижения зрения были следующие:

Отсутствие регуляции внутриглазного давления	10 глаз
Образование катаракты	4 глаза
Поздняя инфекция	3 »
Тромбоз центральной вены сетчатки	1 глаз
	Итого 18 глаз

Эти случаи необходимо исключить, так как понижение зрения в них произошло либо потому, что не удалось урегулировать тензию (10 глаз), либо вследствие причин, не связанных с глаукомой (8 глаз).

Таким образом, только в восьми случаях из 26 нельзя было связать дальнейшее ухудшение функций с нарушением регуляции внутриглазного давления. Нужно отметить, что большинство этих больных обратилось за помощью уже тогда, когда функции были значительно нарушены, что делало прогноз даже при оперативном вмешательстве очень плохим:

Острота зрения					Количество случаев
При узком поле зрения				0,05	1
»	»	»	»	0,11	2
»	»	»	»	0,2	1
»	»	»	»	0,4	1
При нормальном поле зрения				1,0	3

Из приведенных данных видно, что только в трех случаях до операции функции были хороши — зрение равнялось единице при нормальном поле зрения. В остальных пяти случаях операция была произведена на далеко зашедшей стадии заболевания, и эти случаи могли бы быть исключены из числа ухудшений. Однако мы этого намеренно не сделали, чтобы отвести от себя упрек в необъективности. Но даже при таком расчете процента ухудшений он остается исключительно малым по сравнению с ухудшением функций при повышенном внутриглазном давлении. Если в последнем случае имеется значительное понижение зрения (64,5 %), то при урегулировании внутриглазного давления понижение функций наступило только в 10 раз реже. Понижение зрения глаукоматозных глаз при низком давлении является относительно редким явлением и требует дальнейшего изучения. Но мы можем определенно сказать, что по-

вышенное давление в большинстве случаев предшествует понижению функций глаза. Стоит только вспомнить, что совершенно здоровый глаз после травмы, сопровождавшейся анатомическими изменениями в переднем отделе, вызвавшими повышение офтальмотонуса, слепнет, хотя раньше не страдал никаким отеком сетчатки.

Развивающиеся симптомы со стороны поля зрения, остроты зрения и глазного дна при этом вполне совпадают с явлениями, наблюдаемыми при первичной глаукоме, и никто не будет оспаривать, что они наступили в результате повышения внутриглазного давления.

Мы позволяем себе сделать только один вывод из всего вышеизложенного. Повышение внутриглазного давления угрожает пациенту слепотой. Поэтому при наличии расстройств внутриглазного давления, если с ними нельзя справиться назначением консервативных средств, необходимо для сохранения функции глаза прибегнуть к операции. Только операция может в громадном большинстве случаев сохранить зрение и предотвратить неизбежное наступление слепоты.

ПО ПОВОДУ ОПЕРАЦИИ ЭЛЛИОТА[20]

В настоящей статье я хочу поделиться с товарищами по специальности теми впечатлениями от операции Эллиота (Elliot), которые я вынес исключительно на основании моего личного клинического знакомства с нею Имея в виду такую узкую цель, я нахожу возможным совершенно опустить общий литературный обзор, касающийся этой операции, тем более что со времени статьи П. М. Галли в русской печати (преимущественно в «Вестнике офтальмологии») появилось уже несколько работ, посвященных названной операции; в них главнейшие литературные данные о ней нашли достаточно полное отражение. Опубликование же моих немногочисленных наблюдений я оправдываю надеждой на то, что некоторые детали их, быть может, послужат известным материалом для тех русских коллег, которые имеют в виду приступать к производству операции Эллиота. Операцию Эллиота я начал применять с осени 1912 г. и за истекшие два года произвел ее 33 раза (на 32 глазах). Мои наблюдения соединены в приведенной ниже краткой таблице.

Излагая мой материал, я остановлюсь главным образом на технике операции Эллиота, на послеоперационном периоде и на влиянии операции на тензию.

ТЕХНИКА ОПЕРАЦИИ ЭЛЛИОТА В МОИХ СЛУЧАЯХ

У значительного большинства моих больных я производил операцию по плану. Я избирал местом для операции область около верхненаружной четверти окружности роговицы, причем трепанационное отверстие делалось ближе к концу вертикального, чем горизонтального, меридиана роговицы. Два раза я делал операцию прямо кверху, и всего один раз я произвел ее книзу — кнутри. Направление книзу (а равно кнаружи или кнутри) я считаю принципиально неподходящим, так как нередко образующийся над областью произведенной трепанации в подконъюнктивальной ткани хемотический возвышающийся рубец недостаточно защищен здесь от внешних влияний (откуда — большая возможность поздних инфекций), он портит внешний вид глаза, и, кроме того, комбинация такой трепанации

[20] Впервые опубликовано в журн. «Вестн., офтальм.», т. XXX11, № 2, 1915. Статья представляет собой несколько дополненный доклад, сделанный на заседании Одесского офтальмологического общества в мае 1914 г.

№ п. п.	Фамилии больных	Главные симптомы	Tensio	Visus	Продолжительность наблюдения	После операции	
						Tensio	Visus
		I. Glaucoma chronicum					
1	Ш.	Gl. fere, absol.; отек роговицы, глубокая экскавация; боли	+ 2 В	1/∞ p. inc.	$1^1/_2$ мес.	+ 0,5 В	$^1/_{200}$
2	Т.	Coloboma artefactum; глубокая экскавация; круги, туман	60 *мм*	0,3	14 »	18 *мм*	0,6
3	С.	Экскавация; вялая реакция зрачка; круги, туман	60 *мм*	0,3	$7^1/_2$ »	21 *мм*	0,7
4	Г.	Coloboma artefactum; глубокая экскавация; круги, туман	23 *мм* (после эзерина)	0,5	5 »	18 *мм*	0,5
5	Л. o. s.	Экскавации нет; острый приступ; уже давно круги, туман	+ 3 В	1/∞ p. c.	40 сут.	+ 1 В	0,02
6	Л. o. d.	Экскавации нет; мелкая камера; круги, туман	+ 1 В	1	21 »	8 *мм*	1
7	Р.	Частичная краевая экскавация; круги, туман	36 *мм*	0,7	42 »	23 *мм*	1
8	Б.	Краевая экскавация; артериальный пульс; круги, туман	82,5 *мм*	1	7 мес.	36 *мм*	1
9.	Д.	Краевая экскавация; круги, туман	44 *мм*	$^4/_{60}$	11 »	5 *мм*	$^4/_{60}$
10.	Ш.	Глубокая краевая экскавация; отек роговицы: зрачок почти не реагирует	+ 2 В	$^2/_{60}$	8 »	7 *мм*	$^4/_{60}$
11.	С.	Краевая экскавация; coloboma artefactum	+ 1 В	1/∞	24 сут.	N.	
12.	З. o. s.	Краевая экскавация; круги, туман (o. d. ослеп без операции)	+ 1 В	0,9	7 мес.	18 *мм*	0,9
13.	Ц.	Начало краевой экскавации; круги, туман	28 *мм* (после эзерина)	0,5	3 »	19,5 *мм*	0,5
14.	У.	Глубокая краевая экскавация; кровоизлияния в сетчатке; круги, туман	66 *мм*	$^3/_{60}$	3 »	42 *мм*	$^3/_{60}$
		II. Glaucoma simplex					
15.	Х. o. d.	Coloboma artefactum; краевая экскавация	42 *мм*	$^2/_{60}$	14 сут.	+ 1 В	$^2/_{60}$

№ п. п.	Фамилии больных	Главные симптомы	Tensio	Visus	Продолжительность наблюдения	После операции	
						Tensio	Visus
16.	Х. o. s.	Gl. fere absol.; глубокая краевая экскавация	+ 2 В	1/∞	10 мес.	21 *мм*	
17.	П.	Краевая экскавация; значительная атрофия зрительного нерва	55 *мм*	0,5	$19^1/_2$	11,5 *мм*	0,7
18.	Т.	Gl. fere absol; глубокая краевая экскавация	+ 1 В	$^1/_{60}$	28 сут.	- 1 В	
19.	Б.	Краевая экскавация; сосочек атрофирован	42,5 *мм*	0,2	1 мес.	-	0
20.	Т.	Coloboma artefactum; начинающаяся краевая экскавация	35 *мм*	0,8	7 »	15 *мм*	0,8
21	Т.	Colob. artef.; начало краевой экскавации	26 *мм* (после) эзерина	0,7	7 »	25 *мм*	0,7
		III. Glaucoma acutum					
22.	Д.	Gl. absol.; неглубокая экскавация (1 месяц)	+ 2 В	1/∞	11 сут.	+ 0,5 В	»
23.	В. o. s.	Мидриаз, частичная экскавация; (артериальный пульс, перикорнеальная инъекция (3 месяца)	59 *мм*	$^2/_{60}$	7 »	13 *мм*	0,3
24.	Б. o. d.	Типичный приступ	+ 3 В	1/∞	1 »	20 *мм*	0,8
25.	З.	Coloboma artefactum; артериальный пульс, отек роговицы (рецидив)	66,5 *мм*	0,1	8 сут.	21 *мм*	0,9
26.	П.	Отек роговицы, мидриаз, перикорнеальная инъекция (1 месяц)	59 *мм*	$^2/_{60}$	7 »	42,5 *мм*	0,5
27.	Д.	Отек роговицы, мидриаз, перикорнеальная инъекция (1 месяц)	27 *мм* (после эзерина)	0,3	21 »	21 *мм*	1
28.	П.	Отек роговицы, мидриаз, боли, инъекция (2 недели)	+ 3 В	$^2/_{60}$	1 »	27 *мм*	0,6
		IV. Glaucoma consecutivum					
29.	П.	Gl. fere leuc. adhaerens aphakia	+ 1 В	1/∞	9 »	N_7	$^1/_{60}$
30.	К.	Gl. absol. staphyl. partial	+ 2 В	0	7 мес.	- 1 В	0
31.	Г.	Gl. absol. leuc. adhaer. aphakia	+ 2 В	1/∞	5 »	+ 1 В	0

№ п. п.	Фамилии больных	Главные симптомы	Tensio	Visus	Продолжительность наблюдения	После операции	
						Tensio	Visus
32.	Ф.	Gl. f. absol. (haemm. retin.,) colob. artef., occlusio papillae)	+ 2 B	1/∞	8 сут.	+ 1 B	0
33.	Ф.	Gl. absol., эктатический рубец (второй раз), боли	+ 2 B	0	5 мес.	+ 1 B	0

Примечание. В графе «Tensio» литера B обозначает давление по Боумену, а число миллиметров — измерение тонометром Шьетца.

с полной иридэктомией (намеренной или заранее не предусмотренной) дает колобому против глазной щели, что невыгодно в оптическом отношении. В том единственном случае, когда я произвел трепанацию книзу — кнутри, я сделал это потому, что оперировал глаз воспаленный, у неспокойного больного, и притом такой глаз, в котором угол камеры был закрыт припаянной к роговице радужкой почти всюду, кроме указанного места и участка против имевшейся колобомы (вверху); трепанировать склеру против колобомы я считал рискованным для хрусталика, принимая в расчет болезненность глаза и беспокойство больного. Место кверху — кнаружи я считаю наиболее удобным в смысле доступности.

Первый акт операции состоял в отсепаровке конъюнктивального лоскута высотой около 4–4,5 *мм* и длиной около 1,25 *см*; по совету Эллиота, разрез конъюнктивы должен быть параллелен лимбу; так я обычно и делал, но иногда это правило почему-либо не удавалось соблюсти; надо соразмерять очень точно места захватывания конъюнктивы пинцетом; при некотором недостатке внимания, особенно если больной неспокойный, легко ошибиться и приблизить концы разреза к роговице; если они слишком подойдут к последней, то это обстоятельство может, как указано Эллиотом, отразиться впоследствии на оттоке.

Отсепаровка лоскута от склеры (вместе с подконъюнктивальной тканью, что важно) совершалась до лимба ножницами; далее отсепаровка делалась или ножницами, или скальпелем; ножницы отсепаровывают более поверхностно, нож позволяет отслаивать и поверхностный слой лимбальной (роговичной) ткани, что предпочтительно по мнению Эллиота и невыгодно по мнению Меллера (Meller).

Я нахожу, что удобнее отсепаровывать конъюнктиву близ лимба и над последним, не отворачивая ее на роговицу, а, наоборот, натягивая лоскут навстречу ножницам; больной должен при этом смотреть книзу — кнутри (или книзу, если операция делается кверху); при таких условиях концы ножниц видны сквозь конъюнктиву, не образующую складок, и не могут ранить ее: она легко отсепаровывается до самого своего конца без помощи скальпеля; если желательно с конъюнктивой отсепаровать и слой лимбальной ткани, то, конечно, нужен под конец отсепаровки скальпель (лучше копьевидный нож); лоскут тогда нужно оттянуть уже к роговице.

Дважды я при отсепаровке ножницами прорезал конъюнктиву (только что изложенный прием не был в этих случаях соблюден); это не помешало окончить операцию, но швы пришлось наложить несколько иначе (см. ниже), в одном случае, не вошедшем в таблицу, конъюнктива настолько легко рвалась, что я не решился делать трепанацию и ограничился обычной иридэктомией.

Первый акт операции достаточно безболезнен при капельной анестезии 5%-ным кокаином; для уменьшения кровотечения перед отсепаровкой впускался обычно кипяченый раствор адреналина (1 : 1000), и, если было нужно, его капали и во время операции на раневую поверхность; иногда я делал и подконъюнктивальную инъекцию смеси 2%-но-го новокаина с адреналином.

Второй акт — трепанация производилась мною во всех почти случаях ручным трепаном в 1,5 *мм* в диаметре. К трепану большей ширины я не обращался, ибо опасался поранения цилиарного тела. В вопросе о ширине трепана надо считаться с анатомическими условиями операционного поля, которое нешироко. В этом отношении заслуживают внимания исследования Ле Магуру из клиники проф. Лагранжа. Он производил измерения макроскопические (циркулем) и микроскопические (микрометрическим окуляром) расстояний от конца сухожилия (tendon) цилиарного мускула до того места на лимбе, до которого конъюнктива могла быть отслоена (ножницами и шпателем) без разрыва. Оказалось, что при макроскопическом измерении расстояние это у верхнего конца вертикального меридиана колеблется между *2,5 мм* (1 глаз из 20) и 1,5 *мм* (6 глаз из 20), что в среднем дало 1,75 *мм; у* нижнего конца вертикального меридиана среднее расстояние оказалось равным 1,45 *мм* (колебания от 1,75 до 1,25 *мм),* по концам горизонтального меридиана расстояние в среднем равно лишь 1 *мм!* Микроскопические измерения дали для вертикального меридиана в среднем вверху 1,763 *мм,* а внизу — 1,315 *мм.*

Из приведенного среднего числа миллиметров у концов вертикального меридиана на долю склеральной ткани приходится вверху 0,75 *мм* (остальные 0,75 *мм* — на роговичную ткань, участвующую в строении лимба); внизу на склеру приходится 0,65 *мм* (остальные 0,8 *мм* — на роговичную ткань).

Эти измерения, может быть, дают размеры несколько меньшие действительных [Магуру (Magourou) пользовался фиксированными формалином глазами, и, кроме того, известное влияние на размеры могло оказать отсутствие внутриглазного давления], но во всяком случае цифры эти заставляют быть осторожным при выборе ширины трепана. Конечно, если отслоить скальпелем роговичную ткань за пределы лимба, то и широкий трепан установится, но выгоду для иссечения склеральной ткани это дает малую, а увеличение отверстия за счет роговичной ткани не представляет, в силу наклонности ее к пролиферации, преимуществ для длительности сохранения фильтрационных или фистулезных свойств трепанационной раны. Цифры Магуру заставляют вместе с тем придерживаться верхнего отдела лимба уже не с одной только той точки зрения, что была высказана выше. Для меня лично они служат побудительной причиной подвинуть место приложения трепана еще ближе к концу вертикального меридиана.

Приступая к трепанации, я ставил передний край трепана обычно на обнаженный лимб Во время иссечения склеро-корнеального диска я обращаю внимание на то, что больной стремится поворачивать глаз навстречу трепану, а сам я пинцетом оттягиваю лоскут книзу кнутри (или книзу, если трепанация делается прямо кверху); при такой комбинации сил просекание удается легче, чем когда больной уводит глаз из-под трепана, а оператор удерживает его за лоскут.

В большей части случаев иссечение лимбо-склерального диска удавалось очень легко, без отнимания трепана, но иногда приходилось отнимать его и вновь устанавливать в начатый уже круглый разрез лимба и склеры. Не всегда кусочек иссекался по всей своей окружности — иногда он оставался соединенным со склерой или роговицей в одном пункте и откидывался в виде клапанчика; его приходилось дорезать ножницами. Такое иссечение диска не сразу по всей окружности гарантирует его от попадания в камеру; этот прием не всегда удается; чтобы выполнить его, надо нажимать одним краем трепана сильнее (лучше, мне кажется, задним, чтобы диск остался в связи с роговицей, а не со склерой). Два раза диск попал в переднюю камеру. В первом случае (№ 10 таблицы) диск проскользнул на переднюю поверхность радужки (подвергавшейся иссечению) книзу от трепанационного отверстия; я не делал попыток к его удалению (больной был беспокойный), и он остался там на долгое время. В сильно уменьшенном виде диск был заметен на поверхности радужки даже еще и через 4 месяца; осложнений никаких не было, только водянистая влага на третий день была как будто мутновата. Во втором случае (№ 19) склеральный диск проскочил в камеру; после произведенной периферической иридэктомии оказалось, что он переместился в область колобомы; при попытках извлечь диск это в конце концов удалось, причем выяснилось, что он остался при помощи какого-то волоконца в связи с подконъюнктивальной тканью задней поверхности лоскута; за это волоконце он и был извлечен. Этот случай окончился панофтальмитом (см. ниже); весьма вероятно, что приключение со склеральным диском и дало повод к инфекции.

Вместо ручного трепана я в четырех случаях пользовался трепаном Гиппеля (Hippel), для которого была заказана коронка 1,5 *мм* в диаметре. Он несколько тяжел и громоздок и требует привычки, но иссекает склеру хорошо. В некоторых случаях иссечение склеры сопровождалось затруднениями: на дне иссеченного отверстия оставалась пластинка ткани, вероятно, слоя перекладин угла камеры, и вход в последнюю получался плохой; такое несовершенное иссечение повлияло на результат операции, сведя его к нулю.

В тех случаях, в которых отверстие произведено было хорошее, через него, как правило, показывалась пузырем радужка, причем камера не опорожнялась. Выпавшая радужка подверглась частичному иссечению у корня в 19 случаях, после которого вправлялась сама собою (в нескольких случаях острой глаукомы вправление, даже и шпателем, было несовершенное). В 9 случаях произведена была полная иридэктомия. Наконец, в остальных случаях радужка не была иссечена: она или не выпадала, или же вправлялась сама собою. В нескольких случаях вслед за иридэктомией была hyphaema.

Вслед за вправлением радужки операционное отверстие накрывалось конъюнктивой. Край лоскута в большинстве случаев сшивался с периферическим краем конъюнктивального разреза двумя или тремя швами, причем иногда нити проводились далеко отступя от краев (по соображениям нижеуказанным); швы удалялись на четвертый день. Если лоскут у корня был надорван, то я оставлял его без швов, но несколько сближал края раны конъюнктивы в продольном направлении, чтобы уменьшить ее зияние.

ПОСЛЕОПЕРАЦИОННОЕ ТЕЧЕНИЕ

Из числа произведенных операций значительная часть (24) может быть выделена в группу с вполне гладким послеоперационным течением. В этих слу-

чаях передняя камера восстанавливалась в первые 3–4 дня после операции, радужная не воспалялась.

В остальных случаях бывали те или иные отклонения или осложнения. Они касаются прежде всего продолжительного невосстановления камеры, которое наблюдалось в девяти случаях: в трех случаях (№ 10, 12, 25) она восстановилась через 5 суток, в одном (№ 18) — через 7 суток, в одном (№ 3) — через 9 суток, в одном (№ 6) — через 10 суток, в одном (№ 30) — через 11 суток и в одном (№ 5) — через 21 сутки.

Судя по частоте замедленного восстановления камеры, надо признать это явление довольно закономерным; главным из обусловливающих его факторов служит наличие широкого оттока под конъюнктиву. Из указанных восьми случаев в пяти не было других осложнений, в двух случаях был легкий ирит, который, согласно указаниям авторов (Аксенфельд и др.), можно поставить на счет именно невосстановления камеры; в одном случае (где камера отсутствовала три недели!) ирит был довольно тяжелый; как частное явление в картине острой глаукомы ирит был у этого больного уже и до операции, и возможно, что долгое невосстановление камеры лишь способствовало тяжести его течения.

В случае № 18 продолжительное невосстановление передней камеры сопровождалось тяжелыми осложнениями, причиной которых оно, вне сомнения, и являлось. История болезни в этом случае такова:

Больной Т., 51 года, хромой, маленького роста, истощенного вида, поступил в глазную клинику 18.IX 1912 г. с явлениями простой глаукомы на обоих глазах; зрачки расширены, почти не реагируют на свет, глубокая краевая экскавация, сосочки бледны; тензия + 1B; visus = $^{1}/_{50}$.

21.IX 1912 г. трепанация склеры по Эллиоту чуть кнаружи от верхнего конца вертикального меридиана. Широкий конъюнктивальный лоскут. Иссечение склеры очень легкое (трепаном 1,5 *мм),* без проскакивания трепана в камеру; о травматизации хрусталика не могло быть и речи; полное иссечение радужки, показавшейся из отверстия; швов не наложено

Послеоперационное течение: конъюнктивальная рана срослась скоро, конъюнктива над отверстием приобрела позднее слегка хемотический вид. Трепанационное отверстие оставалось видимым сквозь конъюнктиву в течение всего 30-дневного пребывания больного в клинике. За все это время передняя камера вполне так и не восстановилась; до восьмого дня она отсутствовала совершенно, а позднее некоторое количество водянистой влаги можно было отметить лишь по периферии камеры. Уже на четвертый день роговица в центре, в месте соприкосновения с хрусталиком, начала мутнеть; на шестой день началось помутнение хрусталика у его переднего полюса и вялый ирит с синехиями. Ко времени выписки (на 30-й день) помутнение роговицы (в задних слоях) несколько уменьшилось, а хрусталик помутнел настолько, что дно глаза не было видно; ирит стих; остались задние синехии и прилипание радужки к задней поверхности роговицы; больной выписан с тензией — 1 . Visus = $1/\infty$ pr. certa. Произведенная впоследствии экстракция катаракты (и дисцизия секундарной катаракты) улучшения зрения не дала; позднее отмечены признаки начинающейся атрофии глаза.

В этом случае причиной развития катаракты надо считать соприкосновение хрусталика с роговицей вследствие отсутствия камеры. Может быть, благоприятным условием для невосстановления камеры и для быстрого помутнения хрусталика послужила общая слабость и дряхлость больного.

Окончательную потерю глаза отнести за счет операции Эллиота вряд ли возможно, так как были на этом глазу и другие операции. На основании этого наблюдения и указанных выше случаев ирита (который в случаях с быстрым восстановлением камеры не наблюдался ни разу) я полагаю, что длительное невосстановление камеры (свыше 5 суток) — явление нежелательное; судя по

моим наблюдениям, обычное сшивание разреза конъюнктивы не оказывает существенного влияния на быстроту восстановления камеры; в нескольких случаях я намеренно проводил шов далеко от краев разреза, чтобы туже натянуть конъюнктиву: как будто, такой способ скорее ведет к быстрому восстановлению камеры.

Что касается других осложнений, то они были таковы.

В случае № 1 (с абсолютной глаукомой) на пятый день произошло кровоизлияние в стекловидное тело. В случае № 12 было не столько осложняющее, сколько встревожившее меня и больного явление: кровь, появившаяся в небольшом количестве в камере при операции, через день переместилась в зрачок и закрыла его настолько, что зрение временно упало до светоощущения. Наконец, в случае № 19 произошло тяжкое осложнение — инфекция операционной раны; глаз потерян. История болезни такова:

Больная Б., 66 лет, поступила в глазную клинику 15.X 1914 г. с явлениями простой глаукомы на обоих глазах, причем на правом глазу сосочек был бледен и представлял собой незначительную краевую экскавацию; тензия по Шьетцу (Schiötz) = 42,5 *мм,* visus = 0,2, поле зрения сужено со всех сторон, больше снутри. Конъюнктива нормальна, слезный мешок также. 20.X трепанация по Эллиоту. Анестезия 5%-ным кокаином, подконъюнктивальной инъекции новокаина с адреналином не было; отсепаровка лоскута легкая; после трепанации, которая совершилась легко, радужка выпала, как обычно, причем было замечено, что склеральный диск попал в камеру. После периферического иссечения радужки последняя вправилась, а диск переместился в колобому; его удалось извлечь из камеры за какое-то волоконце, которым он был соединен с подконъюнктивальной тканью задней стороны лоскута. Эзерин; повязка.

Камера восстановилась через сутки. Через двое суток — отек края верхнего века, хемоз, перикорнеальная инъекция; под слегка приподнятой над отверстием конъюнктивой виден желтый инфильтрат, распространяющийся и в ближайшие части роговицы, в ее глубокие и поверхностные слои; вокруг инфильтрата, уже изъязвившегося, роговица мутна. Трепанационное отверстие не видно, конъюнктива над ним сероватого цвета; конъюнктива лоскута сильно гиперемирована, припухла; слегка зияющий разрез конъюнктивы (который не был сшит при операции) покрыт серо-желтоватым налетом; конъюнктивальный секрет в виде мутной жидкости с примесью гнойных нитей; водянистая влага мутна, ирит; зрачок закрыт экссудатом; тензия резко повышена; visus = 1/∞ pr. certa. Боли. Температура повышена.

Бактериологическое исследование гноя, взятого с язвы роговицы и из инфильтрата над трепанационным отверстием, показало наличие исключительно пневмококков в виде диплококков и коротких цепочек.

Прижигание термокаутером всей области инфильтрации со вскрытием передней камеры сопровождалось выходом из трепанационного отверстия капли мутного стекловидного тела; перекись водорода; термофор; 1%-ный этил-гидро-купреин каждый час. Процесс, ослабевший было в первые сутки, прогрессировал. Гнойный инфильтрат распространился, тензия вновь поднялась. Через 5 суток роговица широко вскрыта по краю, hypopion выпушен. Гнойный процесс принял вялое течение, прогрессируя во внутренние отделы глаза; глаз был красен, тверд, болел день и ночь, visus исчез; температура тела все время повышена. На 18-й день после операции произведена экзентерация глаза, при которой оказалась гнойная инфильтрация всех внутренних оболочек глаза и стекловидного тела. После этого больная вскоре выписалась.

Известного интереса заслуживает процесс заживления в месте трепанационного отверстия.

В ряде случаев (сроки наблюдения 21 мес., $19^1/_2$ мес., 14 мес., 11 мес., 8 мес., $7^1/_2$ мес., 7 мес., 7 мес., 7 мес., 7 мес., 7 мес., $1^1/_2$ мес., 1 мес., 1 мес., 24 сут., 21 сут., 9 сут.) образовалось возвышение конъюнктивы над отверстием, в толще этого полупрозрачного бугра видны какие-то перекладины, а в глубине что-то темне-

ет, производя впечатление трепанационного отверстия[21]; в других случаях конъюнктива лежала гладко, но сквозь нее видно было трепанационное отверстие (сроки наблюдения 28 сут., 11 сут., 7 мес., 10 мес.). Бывали случаи, когда сквозь гладкую конъюнктиву к концу наблюдения отверстия не было видно или почти не было видно (сроки наблюдения $1^1/_2$ мес., 5 мес., 3 мес., 14 сут., 7 мес., 5 мес., 5 мес.); в некоторых из этих случаев конъюнктива вначале была выпячена, а потом сглаживалась; в двух случаях развился в области операции эктатический пигментированный рубец; эти рубцы сейчас же сами собой сглаживались, как только больным производились вторичные операции (иридэктомия, склеротомия).

РЕЗУЛЬТАТЫ ОПЕРАЦИИ ЭЛЛИОТА В МОИХ СЛУЧАЯХ В ОТНОШЕНИИ ВНУТРИГЛАЗНОГО ДАВЛЕНИЯ

Интереса заслуживает, конечно, вопрос о частоте и длительности понижения тензии — главной цели, для которой операция Эллиота предложена. В моих наблюдениях не всегда тензия измерялась тонометром; но все же большая часть случаев могла быть использована для суждения об эффекте операции с достаточным основанием, так как в этих наблюдениях тонометр был применен хотя бы после операции или же пальцевое исследование было достаточно убедительно[22].

В пределах срока наблюдения давление было урегулировано (т. е. сведено к средней норме или ниже ее) в 21 глазу; в нижеследующем перечислении после номера случая по таблице обозначен срок наблюдения, затем тензия до операции (цифра в скобках) и тензия по окончании наблюдения (цифра без скобок).

a) Glaucoma chronicum: № 2, 14 мес. (60 *мм)* 18 *мм;* № 3, $7^1/_2$ мес. (60 *мм)* 21 *мм;* № 4, 5 мес. (22,5 *мм* после эзерина) 18 *мм;* № 6, 21 день (+ 0,5 В) 8 *мм,* № 7, 42 суток (36 *мм)* 23 *мм;* № 9, 11 мес. (44 *мм)* 5 *мм;* № 10, 8 мес. (+ 2 В) 7 *мм;* № 11, 24 дня (+ 1 В) N.; № 12, 7 мес. (+1 В) 18 *мм;* № 13, 3 мес. (28 *мм* после эзерина) 19,5 *мм.*

b) Glaucoma simplex: № 16, 10 мес. (+ 2В) 21 *мм;* № 17, 19 $^1/_2$ мес. (55 *мм)* 11,5 *мм;* № 20, 7 мес. (35 *мм)* 15 *мм;* № 21, 7 мес. (26 *мм* после эзерина) 25 *мм.*

c) Glaucoma acutum et subacutum: № 23, 7 мес. (59 *мм)* 13 *мм;* № 24, 1 мес. (+ 3 В) 20 *мм;* № 25, 8 мес. (66,5 *мм*) 21 *мм;*№ 27, 21 мес.(27 *мм* после эзерина) 21 *мм*, № 28, 1 мес. (+ 3 В) 28 *мм.*

---

[21] Шло ли дело именно об отверстии свободном или рыхлой ткани, выполняющей его, сказать с уверенностью, не применив гистологического исследования, нельзя; в дальнейшем термин «отверстие» я применяю лишь с этой оговоркой. Надо заметить, что гистологически незаращение отверстия в склере почти через месяц после операции установлено было (у человека) Меллером.

[22] Позволю себе привести сводку некоторых тонометрических данных, заимствованную мною из обзора Г. Шуте в «Lubarsch u. Ostertag's Ergebnisse der allgem Pathologie», 1914 г., т. XVI, Ergänzungsband, отдел 1 (Flüssigkeitswechsel, Glaucoma, Ophthalmomalacie), стр. 65–66. При помощи тонометра Шьетца тензия нормального глаза найдена равной 12–27 *мм* [Шток (Stock), 1910], 12–27 (Точинский, 1912), 12–27 [Гейльбрун (Heilbrun), 1911], 13–26 [Любс (Lübs), 1912], 13–25 [Боит (Boit), 1912], 13–20 [Вегнер (Wegner), 1911], 13,5–27 [Олбинг (Olbing), 1910], 15–20 [Руата (Ruata), 1911], 15-27 [Марпль (Marple), 1910], 15,5–25 (Шьетц, 1909), 18–25 [Ролле и Куртиль (Rollet et Gurtil), 1911], 18–27 [Лангенган (Langenhan), 1909], 20–26 *мм* [Ф. Гольбен (Holben), 1911]; Шьетц (1907) находил в виде редкого исключения тензию 33–35 *мм* в нормальном глазу. В течение дня Шьетц (1907 и 1909) и Гейльбрун (Heilbrun, 1911) находили давление в нормальном глазу почти без изменений, между тем как глаукоматозные глаза нередко утром бывают значительно тверже, чем вечером (сравн. работу Масленникова в «Вестнике офтальмологии», 1905, о суточном колебании тензии при глаукоме). Руата (1911) находил тензию в нормальных глазах утром выше на 3–5 *мм,* чем вечером; между тензиями обоих глаз одного и того же субъекта он находил, как и Кнапп (Knapp, 1912), иногда разницу в 1–3 *мм.* Гейльбрун (1911), который не находил дневных колебаний тензии, отмечал разницу тензии в разные дни.

d) Glaucoma consecutivum: № 29, 9 суток (+ 1 B) N.; № 30, 7 мес. (+ 2 B) - 1 B.

Анализируя перечисленные выше случаи, мы должны выделить из них такие, в которых прочность достигнутого понижения тензии недостаточно убедительна.

Прежде всего, конечно, внушают вполне основательное сомнение те, которые были под наблюдением слишком короткое время (менее двух месяцев), а именно № 6 (21 сут.), 7 (42 сут.), 11 (24 сут.), 24 (1 мес.), 28 (1 мес.), 29 (9 сут.); кроме краткости, наблюдения этих шести случаев ничем более не обесценены. Эти кратковременные наблюдения можно, мне кажется, ad libitum или исключить совсем из материала для суждения об эффекте операции, или же, что предпочтительнее, отнести к группе условно благоприятного влияния операции на тензию.

Из остальных 15 случаев особого рассмотрения заслуживает № 13; в этом случае (3 месяца) тензия по Шьетцу держится около 19,5 *мм,* но субъективно больной начал последнее время замечать легкие явления затуманивания, исчезнувшие было после операции; так как отверстие не видно сквозь конъюнктиву, лежащую гладко, то случай начинает внушать опасения за будущее, и я отношу его лишь к группе условно благоприятных эффектов.

Прочие 14 случаев я считаю такими, в которых действие операции на тензию надо признать, безусловно, очень хорошим (сроки наблюдения от 5 до 21 мес.); из них один приходится на острую глаукому двухнедельной давности и четыре — на острую глаукому, затянувшуюся от 1 до 3 месяцев. Среди этих 14 случаев есть такие, в которых иридэктомия, ранее произведенная, дала лишь временный эффект (№ 2, 4, 20, 21, 25), и такие, в которых операция Эллиота дала падение тензии ниже минимальной физиологической нормы. Таковы случаи № 9 (тензия стоит 11 мес. на 5 *мм),* № 17 ($19^1/_2$ мес. — тензия 11,5 *мм), №* 10 (8 мес. — тензия 7 *мм).* Столь низкая тензия внушает некоторые опасения: не вредна ли она? По-видимому, нет, ибо в этих случаях функции глаза не только не ослабели, но visus даже постепенно возрос (в № 17 на 0,2; в № 10 на $^2/_{60}$), причем поле зрения расширилось, зрачок стал лучше реагировать.

Если проследить значение иридэктомии в разобранных выше вполне хороших случаях, то заметим, что полная (от корня до сфинктера включительно) иридэктомия была сделана четыре раза (№ 4, 23, 27 и 30), причем в № 4 она послужила лишь ничтожной добавкой к бывшей уже колобоме, в № 23 колобома удалась технически плохо (узкая, кривая вследствие атрофичности радужки); только в № 27 и 30 она была удовлетворительная; ввиду этого я полагаю, что в моих случаях понижение тензии должно быть отнесено почти всецело на счет самой трепанации.

Что касается рубца, то из числа этих 14 случаев в 12 он получился хемотический, с более или менее заметным отверстием в глубине его; в двух — конъюнктива лежала гладко, но отверстие все же было видимо сквозь нее (№ 4 и 16).

Случаев, когда операция оказала лишь временное действие на тензию, которая поднялась потом выше средней нормы, было 10. Из них при разборе следует исключить четыре таких, в которых неуспех нельзя поставить на счет операции Эллиота. Так, в случаях 32 и 33 дело шло о больном, у которого осенью 1913 г. одним из товарищей-окулистов были констатированы кровоизлияния в ретине; в январе ирит, occlusio pupillae glaucoma absolutum с болями; иридэктомия широкая с временным успехом, операция Эллиота с возвратом глаукомы через 8 суток; склеротомия с временным успехом; вторично операция Эллиота: тензия несколько понизилась, глаз успокоился, но через пять месяцев энукле-

ация ввиду образования желтовато-серой массы, выполнявшей стекловидное тело (подозрение на tumor или туберкулез); в этом случае для операции Эллиота дана была принципиально неподходящая задача. В случаях № 15 и 31 неуспех явился следствием того, что операция произведена была не lege artis — отверстия почти не получено.

Что касается остальных шести случаев, то из них в № 8 (gl. chr.) непосредственный эффект удовлетворительный: тензия с 82,5 *мм* упала до нормы, через $1^1/_2$ мес. она равнялась 28 *мм,* через $2^1/_2$ мес. — 33 *мм,* через 7 мес. — 36 *мм;* visus сохранился, кругов почти нет (при применении эзерина); случай надо признать неуспешным и требующим вторичной операции; замечательно, что на месте операции получился типичный хемотический бугор, но рубец конъюнктивального разреза (неправильно сделанного) подходил своими концами близко к лимбу и, таким образом, отгораживал область фистулы от остального подконъюнктивального пространства; в этом, видимо, и причина неуспеха.

В № 14 (далеко зашедшая глаукома с кровоизлияниями на дне глаза, срок наблюдения 3 мес.) тензия, равнявшаяся в конце месяца после операции 25 *мм,* с этого времени начала расти (до 42 *мм),* причем на дне глаза отмечены новые кровоизлияния; конъюнктива в области операции гладкая, отверстия не видно, одна ножка колобомки подтянулась к рубцу; причина неуспеха, видимо, в облитерации отверстия.

В случае № 26 (затянувшийся приступ острой глаукомы, срок наблюдений 7 мес.) через месяц после операции тензия была 17 *мм,* но через 4 мес. — 33 *мм,* а через 7 мес. — уже 42,5 *мм.* Отверстие к этому времени почти закрылось, конъюнктива лежит гладко.

В случае № 1 (gl. f. absol., срок наблюдения $11/_2$ мес.) тоже быстро закрылось отверстие. В № 5 (срок наблюдения 40 сут.) операция была произведена на глазу, страдавшем хронической глаукомой, во время острейшего приступа с явлениями ирита, который тянулся долго и после операции; отверстие скоро заросло, рубец образовался эктатический; явления глаукомы (и выпячивания рубца) исчезли лишь после иридэктомии с последующим применением эзерина. В случае № 22 (gl. f. absol.) причина неуспеха не ясна.

Подводя итог влиянию операции Эллиота на тензию в моих случаях, из которых (за вычетом двух осложненных и четырех оговоренных выше безуспешных) для оценки могут быть использованы 27, мы имеем: условно благоприятных эффектов операции — 7 (из них 2 при острой глаукоме, 1 — при последовательной); вполне хороших эффектов — 14 (из них при острой глаукоме 3, при последовательной 1); недостаточное действие было в шести случаях. Тяжелых осложнений на 33 операции получено 2 (1 катаракта, 1 ранний панофтальмит).

Имеющийся литературный материал создал склерокорнеальной трепанации по Эллиоту весьма благоприятную репутацию.

Несомненно, что операция способна давать длительные, свыше года, результаты (у Эллиота имеются трехлетние наблюдения); хотя частота этих хороших исходов далеко еще не установлена, но все же, принимая во внимание отсутствие указаний на какую-либо особую опасность операции и имея в виду легкость ее техники, надо признать за операцией Эллиота в настоящее время большое практическое значение. Займет ли она первое место среди теперешних противоглаукоматозных операций, еще нельзя сказать с уверенностью. Статистики не дают еще достаточно прочных указаний в этом вопросе. Поэтому личные впечатления от практического знакомства с операцией еще могут иметь известное значение при оценке ее.

В отношении действия операции на тензию я вынес то впечатление, что оно значительно.

Надежда моя на частоту достижения хорошего эффекта несколько поколеблена моими шестью безуспешными случаями; но, анализируя их, я вижу, что из них один (№ 8) был оперирован не lege artis и что в трех (№ 1, 22, 14) глаукома зашла уже слишком далеко; эти три случая заставят меня не рассчитывать на особый успех в запущенных случаях глаукомы. Но в общем при обычных формах хронической глаукомы я предлагаю больным операцию Эллиота с большей уверенностью в успехе относительно тензии, чем иридэктомию.

Что касается другой стороны операции Эллиота — ее безопасности для глаза, то литература содержит немало случаев тяжких осложнений после этой операции; процентное отношение их к числу произведенных операций еще не может быть установлено с достаточной точностью, но в общем оно не настолько велико, чтобы удерживать нас от применения этой операции, пока мы не будем иметь операции столь же действенной, но менее безопасной. Из тех двух осложнений, которые мне выпало на долю наблюдать, первое — катаракта явилось следствием операции Эллиота как таковой; второе — ранняя инфекция — роковой в большем или меньшем проценте случаев спутник всех вообще наших операций, при которых мы вскрываем глаз; конечно, инфекция не щадит глаза и при операции Эллиота; при ней мы образуем широкую раневую поверхность и производим значительное вскрытие угла камеры, в которую проникаем трепаном, а при нужде и другими инструментами.

ОБ ОПЕРАТИВНОМ ЛЕЧЕНИИ ПЕРВИЧНОЙ ГЛАУКОМЫ[23]

На прошлых лекциях и на практических занятиях перед вашими глазами прошел ряд случаев так называемой первичной глаукомы, т. е. развивавшейся без видимых предварительных патологических изменений в глазу, которые могли бы дать ей начало. Я надеюсь, что вы хорошо помните основные типы этой тяжкой болезни: и острую глаукому с быстрым нарастанием внутриглазного давления и бурной клинической картиной, в несколько дней (или даже часов) приводящую глаз к слепоте, и хроническую воспалительную глаукому, при которой постепенное прогрессивное повышение давления прерывается то ремиссиями, то периодическими усилениями, сопровождающимися припадками болей, появлением радужных кругов вокруг пламени и туманов, и при которой медленно, но верно развивается краевая экскавация зрительного нерва и упадок зрения, и коварную простую глаукому, коварную потому, что, не давая больному знать о себе никакими субъективными расстройствами, она делает свое губительное дело, вызывая атрофию и экскавацию зрительного нерва и ослабление зрения. Вы помните, конечно, и больных с абсолютной глаукомой (этим финалом всех предыдущих форм), из которых некоторые, измученные жестокими болями, умоляли удалить им ослепший глаз.

Вызывая в вашей памяти главнейшие формы первичной глаукомы, я едва касаюсь симптоматологии этой болезни и оставляю в стороне разновидности ее, стадии развития, переходные формы, осложнения и т. д. Все они неудержимо ведут больного к печальному концу: каждый, кто имел несчастье заболеть двусторонней глаукомой (а это так обычно и бывает), рано или поздно (через несколько недель, месяцев, лет) слепнет. При сильном распространении глаукомы она дает государству массу инвалидов, в особенности у нас, где она в ряду этиологических моментов слепоты занимает второе место — следом за трахомой; по данным переписи населения 1897 г., ослепших от глаукомы на оба глаза было 50 тысяч, а сколько не слепых еще, но уже сделавшихся не способными к труду калеками, сколько ослепших на один глаз! Ясно, что глаукома — это социальное бедствие и борьба с нею представляет собой задачу большой важности.

---

[23] Впервые опубликовано в журн. «Соврем. медицина», № 7–9, 1924.

Что можем мы сделать в этом отношении?

Профилактики глаукомы, увы, еще не существует из-за сложности и тонкости причин возникновения этой болезни, и мы можем говорить лишь о лечении пораженных ею больных.

Вы уже слышали неоднократно о принципах лекарственного и оперативного лечения глаукомы: и то и другое направлено к устранению того патологического расстройства в жизни глаза, которое лежит в основе всех остальных явлений глаукомы, т. е. повышенного внутриглазного давления. Так как настоящая лекция посвящена исключительно хирургическим методам лечения глаукомы, то в изложении лекарственной терапии я буду краток. Правда, великое благодеяние человечеству оказал Лякер (Laqueur), который в 1877 г. ввел в практику лечения глаукомы эзерин; этим алкалоидом, а также пилокарпином спасены сотни тысяч больных; но при всей полезности этих средств, регулирующих во многих случаях внутриглазное давление, они часто бессильны остановить процесс прогрессирования болезни; они менее надежны, чем операция, для которой они служат лишь полезным подспорьем. Правда, в части случаев действие миотических средств так хорошо, что зрение стойко сохраняется до смерти больного; правда, есть и ныне авторы, которые доходят до отрицания операции, по крайней мере при хронической и простой глаукоме; но громадное большинство офтальмологов уже твердо стоит на той точке зрения, что операция должна при современном состоянии знаний занимать в терапии глаукомы первое место. Я придерживаюсь этого же взгляда. Я был бы рад, если бы и вы усвоили его и при встрече с глаукомными больными не ставили бы своей задачей уклониться от операции, отложить ее в долгий ящик, а тщательно исследовали бы пациента и, убедившись, что перед вами не исключительно благоприятно протекающий случай, настойчиво предлагали бы больному операцию. Громадное большинство глаукомных больных должно быть оперировано. Лучше оперировать слишком много, чем слишком мало, чересчур полагаясь на миотические средства или опираясь на расчет, что больной, обычно старый, умрет раньше, чем ослепнет. Конечно, иногда, при строгой индивидуализации случая, при оценке сил больного и различных местных условий, нам приходится складывать наше оружие — скальпель, но он должен быть у нас наготове. Некоторые авторы доводят принцип оперативного вмешательства до крайности и считают, что всякий глаукоматик подлежит операции; есть и такие, которые при наличии глаукомы на одном глазу делают профилактическую операцию на другом, здоровом. Если я не очень далек от первых, хотя и считаю их взгляд увлечением, то безусловной ошибкой признаю мнение вторых. Правда, глаукома часто двусторонняя, и на другом, якобы здоровом глазу часто при тщательной проверке давления и поля зрения удается найти признаки болезни, но если он заведомо здоров и признаков глаукомы нет, то операция — излишний риск: сплошь и рядом мы встречаем глубоких стариков с глаукомой на одном глазу при здоровом другом, и профилактического впускания капель в этих случаях, как иногда и в случаях, представляющих продромальные явления глаукомы, достаточно для предотвращения болезни.

Очевидно, скажете вы, если офтальмологи так решительно смотрят на оперативное лечение глаукомы, то они имеют в своем распоряжении верные и безопасные операции? Увы, это не совсем так! Я вам сказал, что операция лучше, чем выжидательный метод, но я не говорил, что операция — идеал нашей терапии; операции, как мы увидим ниже, не абсолютно верны в смысле устране-

ния глаукомы и не абсолютно безопасны для глаза; предлагая ее больному, мы советуем ему из двух зол выбрать меньшее: при выжидании, говорим мы ему, громадное количество шансов, если не все, на слепоту; при операции — большинство шансов на выигрыш, а опасность потери глаза вследствие операции определяется всего несколькими процентами.

По существу своему операции, как и лекарства, не исцеляют глаукомы, не уничтожают ее скрытой причины, а лишь устраняют главный симптом, и в этом смысле они паллиативны; но если этот результат стоек, то практически он равносилен для больного исцелению.

Каких бы теорий глаукомы мы ни придерживались (а их, как вы знаете, немало), мы можем сойтись на одном общем положении: повышение давления — основной симптом ее — происходит вследствие нарушения равновесия между притоком и оттоком жидкостей из глаза — при глаукоме глаз относительно переполнен жидкостью.

Операции могут быть, принципиально говоря, направлены на уменьшение притока или на увеличение оттока жидкостей из глаза (или на то и другое). Всех типов операций, предложенных при глаукоме, имеется свыше двух десятков. Вот список главнейших из них:

1) прокол передней камеры, 2) задний прокол склеры, 3) передняя склеротомия, 4) задняя склеротомия, 5) иридосклеротомия, 6) расщепление угла передней камеры, 7) отделение корня радужки, 8) иридэктомия, 9) склероиридэктомия, 10) базальная иридэктомия, 11) ущемление радужки, 12) склерэктомия (операции Лагранжа, Эллиота и др.), 13) дренаж передней камеры, 14) надрезы склеры, 15) перерезка цилиарного тела, 16) удаление nervi trochlearis, 17) иссечение симпатического нерва.

Почти у каждой из этих операций имеются разновидности; в список не внесены операции при абсолютной глаукоме, которая в программу нынешней лекции не входит.

Как видите, выбор велик, и положение ваше при решении вопроса о том, какую же операцию надлежит применять против глаукомы, нелегко, тем более что если вы возьметесь за статьи авторов, предлагающих ту или иную из них, то окончательно собьетесь с толку среди хвалебных и отрицательных отзывов: даже опытные специалисты еще далеко не закончили своих споров относительно достоинств некоторых операций.

В настоящей лекции я поставил своей задачей помочь вам хотя бы отчасти разобраться в вопросе о значении операций, предложенных против глаукомы. Конечно, я не буду рассматривать всех операций, стоящих в нашем списке. Я ограничусь изложением классической операции — иридэктомии и постараюсь дать очерк развития того нового принципа, который лег в основу некоторых новейших, уже широко распространившихся операций — именно принципа «фистулизации» передней камеры. Из операций этого типа я остановлюсь подробно только на операции Эллиота (Elliot).

Конечно, литературные данные дали мне основания для суждения о сравнительных качествах антиглаукоматозных операций; конечно, в качестве руководителя клиники, призванной следить за успехами офтальмологии, я испытывал многие из них на больных с глаукомой. Но по преимуществу я в течение целого ряда лет производил в клинике операцию Эллиота, и те сотни наблюдений, которыми я располагаю, естественно, дали мне наибольшие знания относительно именно этой операции. Я полагаю, что если в основание моей лекции будет положен мой личный опыт относительно операции Эллиота, то это даст

вам больше, чем более или менее беглое (мы ведь ограничены временем!) литературно-статистическое сравнение многих способов.

Итак, рассмотрим, как возникали и развивались главные оперативные методы лечения глаукомы, а затем перейдем к сравнительной оценке иридэктомии и операции Эллиота; других методов я буду касаться лишь вскользь.

1856 год навсегда должен быть памятен всякому офтальмологу: в этому году Альбрехт Грефе (Graefe) дал страждущему человечеству операцию против глаукомы — иридэктомию. Не случайно открыл он ее, как пытались утверждать некоторые. Оперируя больных с бельмами и делая им иридэктомию с оптической целью, Грефе заметил, что у таких больных глаз, бывший до операции твердым (глаукома нередко осложняет сращенные бельма), после нее был длительно мягким. Это наблюдение дало Грефе гениальную мысль применить операцию на глазах с первичной глаукомой и в первую очередь — с глаукомой острой.

Успех превзошел ожидания: иридэктомия дала блестящие результаты при острой глаукоме, хорошие — при хронической и, по тогдашним впечатлениям, при простой. Трудно передать восторг, который охватил врачебный мир, когда стало ясно, что против глаукомы есть оружие, и не выразить словами радость больных, получивших исцеление от руки Грефе!

Классическая техника иридэктомии заключается в следующем:

1. Под местным (реже общим) наркозом, удерживая веки векоподъемником, а глаз — фиксационным пинцетом за конъюнктиву склеры в нижнем ее отделе, проходят копьевидным ножом в переднюю камеру; вкол острия ножа делается в склере около верхней части лимба на расстоянии 2 *мм* от него, по вертикальному меридиану глаза; сперва плоскость ножа стоит под углом 40–50° к поверхности глаза, когда же склера почти прорезана, пятка ножа отклоняется назад и острие продвигается в камеру параллельно плоскости радужки; когда разрез склеры достиг достаточной ширины (7–8 *мм),* нож извлекается из камеры; при этом акте необходимо отклонить пятку ножа еще более назад, чтобы кончик ножа отошел от хрусталика, так как хрусталик при несоблюдении этого правила может наткнуться на острие ножа. При извлечении ножа водянистая влага вытекает, и передняя камера опорожняется.

2. В разрез вводится ирис-пинцет, которым захватывается в широкую складку радужка, извлекается из раны и у самой склеры отсекается ножницами (кривыми или pince-ciseaux) Вэккера (Wecker). Получается дефект в радужке — так называемая колобома.

3. С помощью шпателя, вводимого в разрез, отодвигают ножки колобомы, если они ущемлены в разрезе, и освобождают их; при правильной иридэктомии, без ущемления, форма колобомы такова, что к лимбу она расширяется, а зрачковые углы радужки стоят ровно; при ущемлении один из углов стоит выше другого или оба стоят слишком высоко.

4. Повязка (monoculus).

В этой классической форме операции существенным признаком является разрез в склере (а не в лимбе) и широкая и полная (т. е. идущая до корня радужки) колобома. Было сделано, конечно, немало видоизменений этого прототипа; мы не будем останавливаться на них, укажем только как полезное одно — разрез не копьевидным, а линейным ножом Грефе; вкол и выкол ножа делаются приблизительно как при экстракции катаракты, но непременно в склере и притом, конечно, выше, с таким расчетом, чтобы длина разреза была равна 7–8 *мм.* Разрез этот особенно полезен при мелкой передней камере, когда копьевидный нож провести трудно

Непосредственный эффект операции вам, конечно, понятен; раз выпущена водянистая влага, естественно, внутриглазное давление падает, как оно падает и при проколе роговицы; понятно, что некоторое время после операции, пока разрез не сросся, водянистая влага может оттекать через него, что и не позволяет тензии подниматься. Но почему же иридэктомия дает (хоть и не всегда) длительный эффект? Должен вам скромно сознаться, что не знаю, да и никто толком не знает. Существует целый ряд теорий для объяснения действия иридэктомии на глаукому; эти теория выдвигают на первый план то один, то другой из тех трех элементов, из которых состоит операция иридэктомии: рубец на месте разреза, истечение водянистой влаги при операции, иссечение радужки. Истечение водянистой влаги, конечно, может в исключительных случаях острой глаукомы само по себе сыграть целебную роль: давление пало, данный приступ прошел, а в дальнейшем не было у больного поводов к расстройству регуляции тензии; но для объяснения большинства случаев острой глаукомы и в особенности хронической, конечно, этот фактор недостаточен. Иссечение радужки, по взглядам иных авторов, влияет на тензию благодаря тому, что удаление куска ее уменьшает секреторную площадь радужки (из которой выделяется часть водянистой влаги); по мнению других, в радужке улучшается кровообращение (так как на краю колобомы артерии якобы прямо переходят в вены), по мнению третьих, при иссечении радужки в ней пересекается нервное циркулярное сплетение, что ведет к уменьшению секреции водянистой влаги; четвертые полагают, что вследствие иссечения куска радужки она становится менее напряженной, всасывающие поры ее раздаются и всасывание водянистой влаги увеличивается (согласно взгляду, по которому водянистая влага уходит не только через угол камеры, но и через радужку) и т. д.

Ниже я вернусь еще раз к вопросу о значении иссечения радужки для теории действия операции иридэктомии, а сейчас остановлю ваше внимание на третьем факторе операции — на операционном рубце. Было время, когда ему придавали огромное значение по почину Беккера, который учил, что вся суть иридэктомии Грефе сводится к тому, что на месте разреза образуется не плотный рубец, а рыхлый, который способен пропускать водянистую влагу, фильтрующуюся из камеры под конъюнктиву. Согласно этому взгляду, иссечение радужки в операции Грефе — лишний акт, и достаточно только разрезать склеру, чтобы получить тот же эффект; этот взгляд привел и Веккера, а также Кваглино и Штельвага (Quaglino, Stellwag) к предложению против глаукомы операции передней склеротомии, т. е. простого разреза склеры около лимба. В настоящее время взгляд Веккера считается необоснованным: рубец склеры не имеет фильтрирующего значения и плотен, как все рубцы. В чем же хотя бы наиболее вероятное объяснение действия иридэктомии? Мне кажется, что лучше всего обоснованными на этот предмет взглядами являются взгляды Кельнера (Köllner). По его мнению, у людей, склонных к припадкам глаукомы, существует наклонность радужки прикрывать своим корнем угол камеры, т. е. прекращать отток водянистой влаги; иридэктомия дает вновь путь для оттока; при хронических формах глаукомы правильно положенный склеральный разрез проходит через угол передней камеры; это ведет к лучшему оттоку водянистой влаги через разрезанный ligamenturn pectinatum. Экскурсии в теории иридэктомии интересны для нас, конечно, как попытка осмыслить действие этой операции, но для клинической оценки ее важно знать одно — что на глаукому она действует; как часто — мы увидим дальше, при обсуждении вопроса о выборе операции.

Предложение Веккера о развитии на месте разреза фильтрационного рубца в свое время сыграло видную роль. Этот взгляд, неверный по существу, оказал, однако, влияние на дальнейшее развитие противоглаукоматозных оперативных методов. Этот взгляд был выражением той, смутной еще, идеи, что для понижения давления в глаукоматозном глазу необходимо дать излишку жидкости внешний выход из глаза. И эта верная идея, не осуществлявшаяся на самом деле при иридэктомии и склеротомии (их эффект объясняется другими факторами), была постепенно воплощена в действительность. Уже давно, вскоре после появления иридэктомии, некоторые офтальмологи стали пытаться усовершенствовать отток жидкости из глаза. Побуждение к этим попыткам дано было тем обстоятельством, что после первых триумфов иридэктомии убедились, что цель ее — понижение давления и остановка дальнейшего развития глаукомы — достигается не во всех случаях. Изобретя иридэктомию, А. Грефе покрыл себя заслуженной славой, но наблюдения показали, что врагу — глаукоме — нанесен только тяжкий удар, до полной победы оказалось еще далеко.

Замечательно, что природа сама как бы подсказывала, что нужно сделать, чтобы усовершенствовать фильтрирующее действие рубца, вернее, чтобы создать отток жидкости из глаза на его поверхность, под конъюнктиву.

Иногда операторы получали на месте разреза при иридэктомии и при склеротомии так называемый кистозный рубец, через который водянистая влага явно проникала под конъюнктиву, приподнимая ее в виде просвечивающего бугра; почти необходимым условием для развития таких рубцов, действительно пропускавших жидкость, служило ущемление в них радужки или даже выпадение ее; в таких случаях внутриглазное давление оказывалось сильно и стойко пониженным; подчеркиваю, что такие подконъюнктивальные фистулы не имели ничего общего с предположенным Веккером «фильтрационным рубцом» и являлись случайным осложнением операции. Некоторые операторы, несмотря на такой благодетельный эффект, боялись вида выпяченной радужки и набухшей конъюнктивы; опасаясь, что истонченные, плохо питающиеся ткани (конъюнктива, радужка) могут инфицироваться и дать дорогу микробам внутрь глаза (что иногда действительно случалось), эти операторы нередко брались за пакелен и разрушали то, что природа давала им — понижение давления и путь к усовершенствованию операции: они прижигали выпячивание, чтобы образовать плоский рубец. Но другие, более вдумчивые офтальмологи угадывали в этих кистовидных рубцах путь для усовершенствования оттока, и еще в 1859 г. (до Веккера) Кокциус и Критчет (Coccius, Critchet) указывали на необходимость намеренного ущемления радужки при иридэктомии для получения таких рубцов, явно пропускающих жидкость. Идеи их не нашли отклика; только почти через 40 лет из попыток Бадера и Герберта (Bader, Herbert) родился целый ряд операций, в основу которых положен принцип ущемления радужки в рубце склеры для получения оттока водянистой влаги из передней камеры под конъюнктиву сквозь разрез, плотному зарубцовыванию которого было оказано препятствие ущемленной радужкой. Сюда относятся операции Шлессера (Schlösser), Гольта (Holth), Бортена (Borthen), дающие, как показывают статистики, довольно хорошие результаты.

На почве указанных только что идей об увеличении пропускной способности операционного рубца возник другой принцип для решения задачи: он состоит в создании подконъюнктивальной фистулы путем образования окна, ведущего в камеру. Этот деликатный метод был опубликован проф. Лагранжем (Lagrange).

Историческая справедливость требует упомянуть, что первый, кто подумал о создании подконъюнктивальной фистулы путем иссечения склеры, был известный русский окулист, проф. А. Н. Маклаков-старший. Он произвел иссечение куска склеры у лимба с целью обеспечить неполное заживление разреза (так называемая косая склеротомия); но, к сожалению, дав краткое описание своего единственного случая применения этой операции в статье, посвященной не специально этому вопросу, а вопросу об офтальмотонометрии, проф. Маклаков похоронил свою идею в недрах литературы; не возвратившись к ней впоследствии ни разу, он, очевидно, и сам недооценил всего значения своей операции. А посему истинным инициатором нового метода оперативного лечения глаукомы путем образования подконъюнктивальной фистулы надо признать проф. Лагранжа из Бордо, который предложил его в 1905 г. совершенно независимо от Маклакова, не зная о его единственной попытке. Он внес свое предложение, отчетливо сознавая ценность его, и настойчиво его пропагандировал.

Склерэктомия Лагранжа состоит из следующих актов: 1) разреза склеры у верхнего лимба линейным ножом Грефе, длиною несколько менее четверти окружности роговицы; разрез весь лежит в склере; производится он технически аналогично разрезу при экстракции катаракты (который, конечно, гораздо длиннее); при окончании разреза, когда лезвие ножа выходит уже под конъюнктиву, последняя не перерезается; ножом, положенным плашмя на склеру, выкраивают лоскут конъюнктивы, который оказывается, таким образом, длиннее, чем лоскут склеры; его отворачивают на роговицу; 2) вершина склерального лоскута отсекается ножницами, что дает образование щели, ведущей в переднюю камеру; 3) радужка извлекается и иссекается (производится полная или частичная иридэктомия) или же заправляется на место (что, конечно, хуже, так как она может потом выпасть в рану); 4) конъюнктиву кладут на место и прикрывают ею фистулу, ведущую в камеру; водянистая влага имеет теперь свободный отток под конъюнктиву, откуда и рассасывается при посредстве лимфатических путей; конъюнктива образует над фистулой полупрозрачный бугор (так называемую «водянистую подушечку»).

В операции Лагранжа принцип фистулизации камеры выражен в большей мере, чем при операциях ущемления радужки. Измерения внутриглазного давления при помощи тонометра скоро показали, что операция Лагранжа дает большой эффект в смысле понижения давления и притом эффект длительный.

Операция была встречена офтальмологами с большим интересом; из-за некоторой технической трудности выполнения были предложены различные модификации ее; среди них на первом месте стоит, конечно, трепанация склеры Эллиота, которая в силу присущих ей ценных свойств настолько распространилась, что начинает побеждать свой прототип. Победа той или иной операции еще не решена окончательно, но большинство окулистов применяет ныне модификацию Эллиота, что, конечно, не умаляет заслуги проф. Лагранжа, имеющего несомненный приоритет в этом важном вопросе.

Операция Эллиота схематически сводится к образованию специальным трепаном круглого отверстия, занимающего край склеры и лимба, которое прикрывается лоскутом конъюнктивы; суть ее та же, что и операции Лагранжа, но техника, как видите, иная.

Я даю вам полное описание этой операции, так как она является тем главным методом оперативного лечения глаукомы, который применяется у нас в клинике и который я намерен пропагандировать; те ходовые пособия, кото-

рыми вы, по условиям времени, пользуетесь, нередко не содержат в себе описания этой полезной операции.

Так как в операции Эллиота много детальных модификаций, то я изложу ее в том виде, в каком я сам произвожу ее, отмечая, если нужно, разновидности выполнения ее актов различными операторами.

Первый акт состоит в образовании конъюнктивального лоскута. Делается разрез конъюнктивы параллельно верхней части окружности лимба, отступя от него на 5–8 *мм*, длиною в 1,25–1,5 *см.* Концы разреза не должны приближаться к лимбу, чтобы рубец не отгородил область фистулы от окружающих подконъюнктивальных пространств. Конъюнктива отсепаровывается от склеры вместе с эписклерой по направлению к лимбу и тщательно отделяется от последнего до линии своего прикрепления. Если желательно, как это советуют некоторые авторы, можно, достигнув лимба, расщепить дисцизионной иглой ткань его и роговицы так, чтобы при конъюнктивальном лоскуте осталась боуменова оболочка и поверхностные слои роговицы.

Второй акт — трепанация корнеосклерального пояса. Избегая ранения корня конъюнктивального лоскута, ставят ручной трепан Эллиота на корнеосклеральный пояс так, чтобы нижняя часть края трепана стояла у предела отслоенной конъюнктивы. По правилу Эллиота, ось трепана не должна быть направлена к центру глаза, а слегка отклоняется к ногам пациента; при таком положении трепана роговичный край его просекает роговицу скорее, чем склеральный склеру, благодаря чему иссеченный склеро-лимбальный диск остается отчасти связанным со склерой и откидывается в виде клапанчика, эта методика часто предохраняет от проскакивания диска в переднюю камеру, что, впрочем, не опасно; диск не надо извлекать: он бесследно постепенно рассосется. Ввиду того, что расстояние между роговичным краем лимба и цилиарным телом даже вверху очень невелико [по Магуру (Magourou) — от 1,5 до 2,5, в среднем 1,75 *мм*], то большинство авторов применяет трепан в 1,5 *мм* в диаметре; я пользуюсь иногда и трепаном в 2 *мм,* если глаз у пациента большой и лимб широкий; но в этом случае я отклоняю верхний конец трепана несколько назад, как бы целясь им в камеру, чтобы не поранить цилиарное тело. В других местах лимба берется трепан в 1 *мм.* При иссечении диска больной должен поворачивать глаз навстречу трепану, а лоскут оттягивается книзу; при такой комбинации сил просекание легче, чем тогда, когда больной уводит глаз из-под трепана, а оператор удерживает его за лоскут.

Третий акт — иридэктомия. Когда склеро-лимбальный диск иссечен, из отверстия выскакивает периферия радужки, которую выпячивает водянистая влага, причем камера не опорожняется. Можно делать неполную — окончатую иридэктомию или полную; что лучше — окончательно еще не решено. Если делается первая, то верхняя часть выпяченной радужки берется осторожно пинцетом и почти без вытягивания отсекается, сейчас же вытекает влага, и остальная часть радужки уходит в камеру сама или ее заправляют шпателем; у корня ее образована окончатая колобома; если желательна полная иридэктомия, то перед иссечением радужка извлекается еще больше. После иридэктомии склеральный диск, если он имел вид клапанчика, отсекается. Без иридэктомии оперировать не следует, так как корень радужки может закупорить трепанационное отверстие.

Четвертый акт. Трепанационное отверстие покрывается лоскутом конъюнктивы, который кладут на место; швы излишни (такова методика Эллиота), но можно и сшить разрез, как делают некоторые операторы.

По окончании операции обязательно впускается атропин (который необходим и в первые дни после операции) для предупреждения ирита, который сравнительно легко возникает; для неоперированного глаукоматозного глаза атропин, как вы помните, яд, но при наличии широкого оттока через отверстие в склере опасаться приступа глаукомы нечего.

При успешном исходе операции над местом трепанации образуется такая же водяная подушечка конъюнктивы, как при операции Лагранжа, водянистая влага уходит из нее понемногу в лимфатические подконъюнктивальные пути.

Какая же операция лучше — иридэктомия или операция Эллиота? Какую из них и когда следует применять? Вот вопросы, которые вы готовы задать мне. На них нельзя ответить одним словом. Вопрос о сравнительной ценности упомянутых операций решен далеко не во всех пунктах. При оценке клинических качеств антиглаукоматозных операций необходимо принимать в расчет следующие элементы: 1) силу и длительность эффекта в отношении давления; оно должно быть понижено до нормы и стойкость этого понижения должна быть проверена по крайней мере не менее года при помощи тонометра (пальцевая тонометрия дает слишком произвольные данные и ими в таких тонких вопросах руководствоваться нельзя); 2) сохранение зрительных функций глаза (острота зрения, поле зрения); 3) опасность операции для глаза.

Имея в виду эти соображения, мы составляем свое мнение о той или иной операции на основании статистических данных авторов об успехах, неудачах и осложнениях, встречающихся при ней, а также опираясь на свой личный опыт.

Иридэктомия подвергается, если можно так выразиться, сильному напору со стороны своих конкурентов, в особенности со стороны операции Эллиота; часть позиций она сдала безвозвратно, другие, по-видимому, сдаст, но одну она удержала прочно: при острой глаукоме иридэктомия, по мнению большинства авторов, действует не хуже, но даже, как многие считают, лучше, чем фистулизирующие операции. Я не считаю последнее доказанным, но полагаю, что при острой глаукоме следует делать иридэктомию Грефе, так как выполнение более кропотливых фистулизирующих операций на воспаленном, плохо поддающемся анестезии глазу слишком трудно и для больного, и для врача, да и дает больше поводов для осложнений. При острой глаукоме иридэктомия дает до 80 % успеха в смысле длительного сохранения зрения и урегулирования давления, если, конечно, случай не слишком запущен; уже одно- и двухнедельное выжидание делает шансы на стойкий успех малыми. Обычно после операции стихают боли, зрение быстро восстанавливается; как правило, послеоперационный период протекает гладко, если не сделано технических погрешностей, которые, к сожалению, возможны, так как техника операции во время приступа нелегка; одно из главных условий для облегчения ее — это хорошая анестезия глаза; надо не только вкапывать 5%-ный кокаин, но и впрыскивать 1%-ный новокаин с адреналином под конъюнктиву или, по совету Фромаже (Fromaget), 3–4 кубика этого раствора вводится за глаз, к цилиарному узлу. Хотя иридэктомия при острой глаукоме — операция выбора, но не будет, конечно, ошибкой сделать операцию Эллиота; ее даже следует предпочесть в тех случаях, когда передняя камера настолько мелка, что проведение ножа (копьевидного или линейного) кажется слишком трудным.

При простой глаукоме результаты иридэктомии настолько плохи, что она, по мнению некоторых авторов, менее успешна, чем миотические средства, хотя и последние мало действенны. По данным Шмидт-Римплера (Schmidt-Rimpler, относящимся к 1908 г.), который собрал огромный статистический материал,

сохранение функций глаза достигалось иридэктомией в 33 % случаев. Кому охота делать операцию, которая из трех больных дает успех только у одного?

При хронической воспалительной глаукоме шансы иридэктомии стоят несколько выше, а именно: по Шмидт-Римплеру, длительное сохранение зрения достигалось при иридэктомии в 50 % случаев. Для суждения о влиянии иридэктомии на тензию мы не располагаем хорошими, т. е. основанными на большом числе тщательно проверенных наблюдений, статистиками. Обширная статистика Шмидт-Римплера, выясняющая значение иридэктомии для сохранения зрения (а не тензии), охватывала подсчет операций в то время, когда тонометрического определения давления не делали, а довольствовались пальцевой методикой; да и более поздние статистики, подводящие итоги старым материалам клиник, грешат обычно тем же недостатком; такова, например, статистика Утгоффа (Uthoff). Обычно упадок зрения, развивающийся, несмотря на операцию, зависит от недостаточной регулировки давления. Таким образом, процент влияния иридэктомии на тензию должен быть не выше указанных для сохранения функции цифр, а скорее ниже, так как многие глаукоматозные глаза в пределах срока наблюдения могли сохранить функции не вследствие влияния операции, а благодаря применению миотических средств.

Что касается операции Эллиота, то она обследована в значительно лучшей степени; и в отношении понижения тензии, т. е. той главной цели, для которой она предназначена, она стоит, видимо, значительно выше при простой и хронической глаукоме, чем иридэктомия. Если взять цифры для обеих этих форм глаукомы вместе (многие авторы не разделяют их в своих подсчетах), то оказывается, что процент длительных успехов в среднем показывается авторами равным 80; я на своем материале (на 42 длительных наблюдениях) имел успех в 78 %. По тем же статистикам, которые дают обработку простой и хронической воспалительной глаукомы отдельно, цифровые данные получаются такие: при первой Эллиот дает 81 % успеха, при второй — 83 %; я получил его при простой — в 78 % и при хроническом воспалительной — в 83 %. Таким образом, ясно, что эллиотовская операция дает лучшие результаты, чем иридэктомия, в особенности при простой глаукоме.

В это сравнение нужно внести некоторое ограничение: процент успеха в отношении тензии не всегда совпадает с процентом успеха в отношении сохранения зрения; у части больных (около 10 %) оно падает, несмотря на урегулированную тензию, что объясняется тем, что операция сделана слишком поздно. Осторожность требует заметить, что в последнее время для иридэктомии статистика некоторых авторов (Утгоффа в особенности) дала высокий процент успеха при хронической и простой глаукоме в смысле сохранения зрения. Но во всяком случае эти два замечания не изменяют общего вывода ряда крупных специалистов о том, что операция Эллиота дает гораздо более верный путь для борьбы с хронической глаукомой, чем иридэктомия. Я лично уже давно разочаровался в последней.

Значение метода Эллиота увеличивается еще тем обстоятельством, что в случае неуспеха можно добиться результата повторением трепанации в другом месте лимба.

По-видимому, и другие фистулизирующие операции [иридэнклейзис Гольта (Holt), склерэктомия Лагранжа] дают высокий процент успеха.

Но нет ли в операции Эллиота каких-либо теневых сторон? Удовлетворяет ли она требованиям безопасности? Теневые стороны есть.

Рассмотрим больного, который сидит здесь перед вами. Можно сказать, что операция Эллиота спасла его. На обоих глазах у него развилась простая первичная глаукома, которая, несмотря на миотические средства, привела к сильному расстройству зрения: острота зрения понизилась более чем наполовину, поле зрения сузилось, причем, как это и бывает обычно при глаукоме, по преимуществу в верхневнутреннем квадранте; передняя камера и радужка были нормальны, как это часто бывает при простой глаукоме; зрачок реагировал удовлетворительно; при офтальмоскопировании сосочек зрительного нерва представлялся бледным, с глаукоматозной экскавацией, характеризующейся перегибом сосудов на самом краю сосочка; тензия при определении по Шьетцу (Schiötz) оказалась умеренно повышенной — до 30 *мм* рт. ст.; давление это не держалось постоянно на одном уровне, а колебалось в разные дни и разное время дня на 4–5 *мм,* что слишком много для здорового. Ни болей, ни радужных кругов вокруг пламени, ни тумана — этих характерных припадков хронической воспалительной глаукомы — больной никогда не замечал. После операции Эллиота, сделанной ему более трех лет назад, давление стоит низко (16 *мм),* без колебаний, вполне урегулировано; ни дальнейшего упадка остроты зрения, ни увеличения дефектов поля зрения нет. На месте операций в обоих глазах типические водяные подушечки; в глубине полупрозрачного бугра конъюнктивы около лимба темнеет предполагаемое отверстие, ведущее в переднюю камеру; я говорю «предполагаемое», потому что не всегда мы имеем после трепанации настоящее окно, ведущее в камеру; нередко трепанационное отверстие занято соединительнотканными перекладинами, образующими широкопетлистый фильтр, легко проходимый для влаги передней камеры; последний факт доказан прямыми опытами Вессели (Wessely), при которых окрашенная жидкость, введенная в камеру, проходила легко в подушечку. Как будто все благополучно у нашего больного. Но посмотрите, как сильно выпячена конъюнктива на вершине подушечки, как она истончена; обратите внимание на эпителий, как он шероховат и даже слегка слущен. Подушечка у нашего больного чрезмерно развита, вследствие чего в области операции создалось место наименьшего сопротивления; здесь, в эту рыхлую, дурно питающуюся ткань подушечки легко может проникнуть инфекция (с конъюнктивы, с рук больного, при засорении глаза) и распространиться затем в камеру и радужку, что может повести к потере глаза.

Эта инфекция, развивающаяся, как правило, через долгие сроки после операции, когда подушечка уже сильно растянута, носит название «поздней инфекции»; она и есть тот минус операции Эллиота (а равно и Лагранжа), который многих удерживает от нее. Страх перед инфекцией, несомненно, преувеличен: она встречается всего в 3 % случаев. Сопоставляя блага операции и вероятность инфекции, конечно, не следует отказываться от операции, тем более что значительная часть инфекций подушечки при энергичном лечении кончается благополучно; я лично встретил ее в первой сотне моих операций четыре раза, и ни разу пациент глаза не потерял, хотя в двух случаях эффект операции и пострадал. Я не считаю возможным из-за поздней инфекции возвращаться к иридэктомии, при которой она не встречается. Но, конечно, это осложнение должно заставить офтальмологов искать пути к предупреждению его, и некоторые из последних уже намечаются (например, в виде покрытия трепанационного отверстия двойным слоем конъюнктивы).

Не свободна операция Эллиота и от других осложнений (ранняя инфекция, выпадение стекловидного тела, геморрагия на дне глаза, экспульсивная гемор-

рагия и т. д.). Но так как в этом она мало отличается от других операций, сопряженных со вскрытием глаза, то я обойду эти осложнения молчанием.

Я надеюсь, что вы составили себе достаточное представление об операции Эллиота при первичной глаукоме. Мне остается сказать два слова о показаниях к ней. Нет необходимости делать ее при острой глаукоме, когда показана иридэктомия; главное поле для ее применения и притом в возможно ранней стадии болезни — при хронической воспалительной и простой глаукоме; она несколько опасна (как и все, впрочем, операции) при буфтальме, при котором показана скорее склеротомия; при абсолютной глаукоме результаты операции Эллиота не блестящи (как и всех, впрочем, операций со вскрытием глаз), и здесь показана цилиарно-оптическая неврэктомия — операция, изложение которой не входит в программу сегодняшней лекции.

Вы проследили, конечно, как от иридэктомии совершился переход к методу фистулизации; я позволю себе весьма бегло коснуться принципов, которые были положены авторами в основу предложенных ими при глаукоме операций.

Принципов этих имеется пять. Один из них — простое выпускание жидкости из глаза — явно не имеет значения для стойкого устранения повышения давления; операции по этому принципу (пункция передней камеры, стекловидного тела) годны лишь как подготовительный акт для больших операций. Второй принцип — усовершенствование оттока водянистой влаги по внутриглазным путям — породил целый ряд операций, при которых водянистой влаге дается более совершенный отток через угол передней камеры в шлеммов канал или же (путем отслоения цилиарного тела от склеры) в супрахореидальное пространство; этот принцип отчасти лежит в основе иридэктомии (объяснение действия которой, как мы видели, довольно сложно); операции по этому принципу не заслужили широкого распространения в силу неопределенности результата. Третий принцип состоит в искусственном увеличении растяжимости стенок глаза (склеры); делая их более уступчивыми действию внутриглазного давления, предполагали достигнуть уменьшения давления на зрительный нерв; операции по этому принципу (надрезы склеры) не дали успеха. Четвертый принцип — воздействие на иннервацию глаза с целью уменьшения секреции жидкости в глаз; этот принцип лежит в основе операции иссечения верхнего шейного узла симпатического нерва — операции, оставленной ввиду неопределенности и временности результата; другие операции по этому принципу тоже безрезультатны, привлечение этого принципа к объяснению действия иридэктомии — проблематично. Наконец, пятый принцип состоит в образовании оттока жидкости из глаза во вне, под конъюнктиву; идея фильтрационного рубца оказалась нереальной, зато фистулизация дала очень хорошие результаты. Не все операции по этому принципу равноценны, но во всяком случае жизненность этого принципа — внешнего оттока —доказана рядом операций, и одним из главных представителей этих операций является, как мы видели, операция Эллиота.

Ни она, ни сходные с нею операции не представляются идеалом, к которому мы стремимся: мы хотим добиться стопроцентного успеха и ни одного процента осложнений. Но для данного времени операция Эллиота является хорошим оружием против исконного врага человечества — глаукомы, которое я вам и рекомендую.

МАТЕРИАЛЫ ДЛЯ СУЖДЕНИЯ ОБ ОПЕРАЦИИ ЭЛЛИОТА ПРИ ГЛАУКОМЕ[24]

Когда Альбрехт Грефе (Graefe) в 1856 г. предложил против глаукомы операцию иридэктомии, он покрыл себя еще раз заслуженной славой. Он дал офтальмологам, до тех пор беспомощно стоявшим перед этой страшной болезнью, оружие для борьбы с нею.

С течением времени выяснилось, однако, что Грефе нанес врагу только тяжкий удар, но не победил его. Наблюдения показали, что иридэктомия [а равно и предложенная Штелльвагом (Stellwag), Кваглино (Quaglino) и де Веккером (de Wecker) склеротомия] дает остановку глаукоматозного процесса далеко не во всех случаях. Даже оптимисты признали это. Если мы обратимся, как к авторитету в вопросе о глаукоме, к проф. Шмидт-Римплеру (Schmidt-Rimpler), которому принадлежит известная монография об этой болезни (в Handbuch d. ges. Ophthalm. v. Graefe — Sämisch) и которого можно считать офтальмологом, «расположенным к иридэктомии», то найдем у него следующие цифровые данные: на 1310 случаев применения иридэктомии различными авторами, оценивая результаты по сохранению функций оперированных глаз, Шмидт-Римплер вывел для острой глаукомы 80 % успеха, для хронической воспалительной — 52 % и для простой — 33 %.

Если для острой глаукомы успех в 80 % еще придает большую бодрость оператору, то на 52 % или 33 % успеха офтальмологическая мысль, конечно, не могла успокоиться. Хорошо сознавая несовершенство статистики (особенно в дотонометрическое время), но подкрепляя ее клиническим опытом повседневного наблюдения, офтальмология стала искать лучших путей, чем тот, который был указан Грефе в то время, когда никаких путей не было.

При всем разнообразии взглядов на патогенез глаукомы, как известно, огромное большинство окулистов уже издавна сходится на той общей теории, которая гласит, что повышение внутриглазного давления при глаукоме зависит от нарушения равновесия между притоком и оттоком жидкостей из глаза; другими словами, благодаря усиленному притоку или недостаточному оттоку глаз при глаукоме относительно переполнен жид костью.

---

[24] Впервые опубликовано в «Рус. офтальм. журн.», т. IV, № 1, 1925. Печатается в сокращенном виде.

То обстоятельство, что при глаукоме путем иридэктомии, правда, не всегда, но хотя бы в некоторой части случаев достигалось длительное понижение внутриглазного давления, лежащее в основе сохранения функции глаза, требовало, понятно, объяснения, и недостатка в теориях полезного действия иридэктомии при глаукоме нет. Сам Грефе считал действие ее на глаукому сложным и не выдвигал ни одного из составляющих эту операцию элементов (разрез, иссечение радужки, выпускание водянистой влаги) в качестве исключительного причинного фактора для устранения повышения тензии. Современники Грефе и последующие авторы дали свыше 10 типов теорий иридэктомии [Кельнер (Köllner)]. Среди них особенно распространен был взгляд Веккера, согласно которому действие иридэктомии сводилось к образованию на месте разреза склеры рыхлого сравнительно с плотностью склеры рубца, через который и происходила фильтрации водянистой влаги, что обусловливало улучшение оттока жидкости из глаза («фильтрационный рубец»). Кельнер, обозревая данные за и против этого взгляда, приходит к выводу, что в громадном большинстве случаев разрезы склеры дают самые обыкновенные, не фильтрационные рубцы, и, таким образом, теория оттока Веккера (упразднявшая даже необходимость иридэктомии, которую была призвана заменить склеротомия) оказалась недостаточной для объяснения операции Грефе. Но теория Веккера имела большое историческое значение, направляя внимание исследователей на вопрос о создании оттока водянистой влаги из передней камеры под конъюнктиву. Мысли не о проблематичном профильтровывании водянистой влаги через рубец на месте разреза, а о настоящем просачивании ее под конъюнктиву рождались уже давно, еще до Веккера. Практика сама подсказывала пути для этого: иногда операторы получали на месте разреза так называемый кистозный рубец, через который водянистая влага явно проникала под конъюнктиву, приподнимая ее в виде просвечивающего бугра; почти необходимыми условиями для развития таких рубцов служили ущемления или выпадения радужки. В таких случаях внутриглазное давление оказывалось сильно и стойко пониженным.

Некоторые операторы боялись, что истонченные, дурно питающиеся ткани (конъюнктивы и радужки) могут дать дорогу микробам внутрь глаза, а это иногда и бывало. Другие офтальмологи предвидели в этих кистовидных рубцах путь для усовершенствования оттока, и еще в 1859 г. Кокциус (Coccius) и Критчет (Critchet) указывали на необходимость намеренного ущемления радужки при иридэктомии для получения таких рубцов. Только через 20 лет, в 1881 г., к этим идеям вернулся Бадер (Bader), также не имевший последователей, а позднее (еще через 20 лет, в 1903 г.) — Герберт (Herbert); из этих основных попыток родился ряд операций, в основу которых положен принцип ущемления радужки в разрезе склеры для оттока жидкости из передней камеры под конъюнктиву через разрез [Холт (Holth), 1906; Бортен (Borthen), 1909; Шлессер (Schlösser)]. Герберт пытался препятствовать заращению разреза ущемлением в нем лоскута конъюнктивы и безуспешно прибегал к прямому дренированию разреза с помощью стеклянного капилляра, как это еще раньше (в 1894 г) делал Пфлюгер (Pfluger). На почве этих идей об увеличении пропускной способности операционного рубца возник и другой принцип для решения задачи — создание подконъюнктивальной фистулы путем иссечения куска склеры около лимба.

Первым, кто создал подконъюнктивальную фистулу путем иссечения склеры, был известный русский окулист проф. А. Н. Маклаков-старший. Он произвел иссечение куска склеры у лимба с целью обеспечить неполное заживление разреза путем так называемой косой склеротомии. Но Маклаков недооценил

значения своей операции и впоследствии ни разу не возвращался к этой идее. Поэтому настоящим инициатором метода оперативного лечения глаукомы путем образования подконъюнктивальной фистулы надо признать проф. Лагранжа (Lagrange, 1905). Он отчетливо сознавал ценность своего предложения и настойчиво его пропагандировал.

Измерения внутриглазного давления при помощи тонометра скоро показали, что операция Лагранжа дает сильный эффект в смысле понижения давления и притом эффект длительный. Противники операции стали приводить в качестве аргумента против нее то обстоятельство, что плохо питающаяся конъюнктива водяной подушки иногда инфицируется после операции. Эта так называемая «поздняя инфекция» не смогла, однако, остановить развития принципа Лагранжа, который оттеснял постепенно иридэктомию на второй план. Были сделаны попытки внести в основную операцию Лагранжа изменения: сюда относятся модификации Холта и др.; на первом месте среди них стоит операция Эллиота (Elliot), которая в силу ценных ее свойств настолько распространилась, что начинает побеждать свой прототип. Большинство окулистов применяет ныне модификацию Эллиота, что не умаляет заслуги проф. Лагранжа в этом важном вопросе[25].

Операцию Эллиота производят схематически так: 1) отсепаровывают лоскут конъюнктивы у верхнего лимба; 2) трепаном от 1 до 2 *мм* в диаметре вырезают кружок склеролимбальной ткани; 3) выпавшую из отверстия радужку отсекают вполне или отчасти, или заправляют; 4) лоскут конъюнктивы кладут на место и прикрывают ею подконъюнктивальную фистулу, через которую и совершается отток водянистой влаги из камеры в «водяную подушечку» и оттуда — в лимфатические пути конъюнктивы. Операция Эллиота технически легче операции Лагранжа. Соблюдается ли при ней принцип образования фистулы так же хорошо, как при операции Лагранжа? В этом вопросе есть деталь, заслуживающая внимания. При операции Лагранжа отверстие лежит целиком в склере, а при операции Эллиота край отверстия отчасти состоит из ткани лимба, пролиферация которой происходит легче, чем ткани склеральной, а следовательно, отверстие скорее может зарасти. Только длительный клинический, опыт, подкрепленный микроскопическим исследованием человеческих глаз, может решить этот спор и выяснить, какая из двух операций лучше действует при глаукоме, каков процент успеха их при этой болезни сравнительно с иридэктомией и т д

В настоящей работе я не предполагаю углубляться в эти вопросы, требующие больших статистических материалов. Я ограничусь сообщением только тех данных и впечатлений об операции Эллиота, которые были получены мною лично.

Для оценки значения операции Эллиота при глаукоме надо на первое место поставить вопрос: достигается ли действительно этой операцией та цель, для которой она предназначена, т. е. длительное понижение внутриглазного давления? Вопрос о том, насколько сохраняются функции глаза при удачной операции в смысле тензии, должен играть второстепенную роль, ибо операция явно не предназначена для остановки слишком далеко зашедших стадий дегенерации зрительно-нервного аппарата. Второй вопрос — это вопрос о несчастных исходах операции; он может быть разделен на две части: возможны неудачи

[25] В качестве руководящего источника по вопросу об операции Эллиота из новейшей литературы можно указать монографию Вессели (1922). В русской литературе вопроса о названной операции касались Галли, Алексеева, Буйвид, Филатов, Гинзбург, Канкров, Иванов, Остроумов, Шенгер, Одинцов.

(ухудшение или потеря зрения) вследствие механического вредного влияния операции на глаз (геморрагия, отслойка внутренних оболочек и т. д.) и возможны неудачи вследствие инфекций; те и другие неудачи относятся не к сущности операции как акта для понижения давления: они характеризуют ее лишь с точки зрения опасности ее проведения.

Почти исключительно с точки зрения длительного влияния на тензию я и буду оценивать операцию Эллиота, затронув, конечно, и вопрос о степени ее безопасности.

Для того чтобы следить за изменениями тензии, необходима, разумеется, тонометрия. Гиппель (Hippel) в своей работе «Aufgaben d. Glaucombehandlungunter der Kontrolle d. Schitzschen Tonometers» привел основы методологии работы тонометром при изучении глаукомы. Работы новейших авторов, особенно Кельнера, сильно развили ее. Выполнение программы Гиппеля и др. в полной мере в тех условиях действительности, в которых протекает наша клиническая работа, невозможно. Частые перерывы амбулаторной и клинической деятельности, расстройство путей сообщения и почтовых сношений и т. д. — все это слишком затрудняло систематическое обследование больных тонометром. Но все же для многих случаев имеются достаточные данные, полученные тонометром Шьетца (Schiötz), общепринятым ныне в клинической офтальмологии.

Тензия отмечалась до операции обычно после впускания миотических средств. Отмеченная при окончании наблюдения тензия исследовалась, как правило, без них. В одних случаях она проверялась несколько раз за несколько дней, в других, к сожалению, приходилось довольствоваться однократным измерением; но повторные измерения, производившиеся мною в случаях длительного наблюдения до его окончания, нередко подкрепляли своим постоянным результатом значение однократного измерения, сделанного по окончании срока наблюдения.

Для суждения о длительных эффектах операции мне необходимо было принять какой-нибудь срок за мерило достижения стойкого результата; в качестве такового я принял один год на том основании, что, как показало наблюдение, рецидивы глаукоматозного повышения давления обычно наступали до истечения этого периода, и после этого срока, за редкими исключениями, эффект можно было считать уже прочным.

Часть материала, разбираемого в настоящей статье, я уже опубликовал в работе «По поводу операции Эллиота» («Вестник офтальмологии», 1915); я беру его ныне опять для разбора, ибо многие больные были под наблюдением долгое время после опубликования статьи, и трактовка наблюдений, данная в 1915 г., изменилась.

Среди 33 случаев применения операции у меня было тогда наблюдений с продолжительностью в 5 месяцев — 1, в 7–8 месяцев — 9, в 10 месяцев — 1, в $19^1/_2$ месяцев — 1 и в 21 месяц — 1.

Но я отбрасываю из него, как и из нового моего материала, все случаи последовательной глаукомы на том основании, что сложность этих случаев делает оценку эффективности операции затруднительной, тем более что дело шло в упомянутых наблюдениях по большей части об очень запущенных стадиях глаукомы.

С 1913 по 1920 г. у меня под наблюдением было 100 операций Эллиота, из них одна произведена проф. Головиным.

Прежде чем перейти к оценке действия операции Эллиота на тензию в моих случаях, я остановлюсь на технической стороне ее.

ТЕХНИКА ОПЕРАЦИИ

Избрав для трепанации место у верхнего конца вертикального меридиана, согласно указанию Эллиота (основания для этого см. ниже), я приступаю к отсепаровке конъюнктивально-эписклерального лоскута. Вершина конъюнктивального разреза кладется на расстоянии 5–8 *мм* от лимба; разрез параллелен лимбу; длина его около 1,25 *см;* если фактически понадобится, можно несколько увеличить длину его, но разрез Эллиота (концы которого приходятся на 1–2 *мм* ниже линии, проведенной касательно к концу вертикального меридиана), как указывает Вессели (Wessely), излишне длинен, с чем и я согласен; концы разреза не должны приближаться к лимбу, чтобы рубец в таких условиях не отгородил фильтрационную подушечку от окружающих подконъюнктивальных пространств, так как это может быть вредным для оттока. Отсепаровку конъюнктивы с эписклерой я делаю, как и Эллиот, тупоконечными ножницами; Вессели и другие авторы рекомендуют отделять эписклеру скребцом; отсепаровка эписклеры должна быть начата на расстоянии не менее 5 *мм* от лимба; эписклера отделяется в ширину настолько, насколько нужно, чтобы натяжение ее боковых волокон не мешало достижению лимба. По моему мнению, при приближении к лимбу полезно не отворачивать лоскут на роговицу, а, наоборот, натягивать его навстречу ножницам; больной поворачивает при этом глаз книзу; в таких условиях концы ножниц видны сквозь натянутую конъюнктиву, не образующую складок, и не могут ранить ее; она легко отсепаровывается до самого лимбального предела своего или тупым путем, или маленькими сечениями; если желательно с конъюнктивой отсепаровать слой лимбальной ткани, то, конечно, тогда нужно, достигнув лимба, расщепить ткань роговицы так, чтобы при конъюнктивальном лоскуте осталась боуменова оболочка и поверхностные слои роговицы; такое расщепление, предложенное Эллиотом, производится концом ножниц, иглой для дисцизии, специальными инструментами и т. д.; расщепление это одними операторами (Одинцов и др.) признается полезной деталью операции, позволяющей дальше войти в роговицу и дать большую плотность лоскуту, закрывающему трепанационное отверстие; другие, как, например, Вессели, Меллер (Meller) и т. д., находят его излишним, так как обнажение лимба в достаточной степени достигается и простой отсепаровкой конъюнктивы, а «расщепление» нередко ведет к излишнему повреждению ткани роговицы. Я не придерживаюсь расщепления роговицы, опасаясь более легкого заращения отверстия вследствие пролиферации отчасти прикрывающей его пластины роговицы.

Прорезание конъюнктивы, которое иногда случалось, несмотря на все предосторожности, обычно не давало серьезных последствий; только в одном случае камера очень долго (три недели) не восстанавливалась из-за этого, но все кончилось благополучно. Первый акт операции достаточно безболезнен при капельной анестезии 5%-ным кокаином; первое вкапывание кокаина (вместе с эзерином) производится за 25 мин. до операции для возможного обезболивания радужки; полезно применение адреналина (1 : 1000); если глаз раздражен или больной очень чувствителен, я делаю инъекцию 5%-ного кокаина около лимба под конъюнктиву (два деления шприца).

Второй акт операции — трепанация корнеосклерального пояса — производился мною с соблюдением следующих деталей: трепан ставился на склеру и сдвигался вниз на роговицу настолько, насколько позволял край конъюнктивального лоскута, чтобы не поранить случайно складочки последнего; по

правилу Эллиота, ось трепана должна быть отклонена слегка к ногам пациента; при таком направлении трепана нижний край его просекает роговицу скорее, чем верхний склеру; иссекаемый корнеосклеральный диск при этом нередко остается связанным со склерой и откидывается в виде клапанчика; эта методика предохраняет от проскакивания кружка в переднюю камеру. Во многих случаях я придерживался этой техники Эллиота. В других случаях, особенно при работе трепаном в 2 *мм,* я наклонял верхний конец трепана так, что ось трепана была направлена в переднюю камеру; при таком способе опасность затронуть цилиарное тело уменьшается; кружок часто остается связанным с роговицей или лимбом и откидывается клапанчиком вперед или несколько вбок. Нередко кружок иссекался сразу по всей окружности; в таких случаях он иногда попадал в переднюю камеру, где и оставался; обычно осложнение это значения не имело и диск в камере через долгое время рассасывался бесследно, даже если он попадал на хрусталик в пределах колобомы. В одном случае я вытащил его из камеры за волоконце, на котором он держался, и получил панофтальмит; вероятно, я занес инфекцию, вводя инструмент в камеру. Лучше диск из камеры не удалять.

Трепанацию я производил в ранних моих случаях (до 1915 г.) ручным трепаном в 1,5 *мм* в диаметре; я не обращался к трепану большей ширины, опасаясь повреждения цилиарного тела. Я считался с анатомическими условиями операционного поля, которое нешироко, судя по данным Магуру (Magourou) из клиники Лагранжа. Он производил измерения (макроскопические циркулем и микроскопические — микрометрическим окуляром) расстояния от конца сухожилия цилиарного мускула до того места на лимбе, до которого конъюнктива могла быть без разрыва отслоена ножницами и шпателем. Оказалось, что при микроскопическом измерении расстояние это у верхнего конца вертикального меридиана колеблется между 2,5 *мм* (1 глаз из 20) и 1,5 *мм* (6 глаз из 20), что в среднем дает 1,75 *мм;* у нижнего конца вертикального меридиана среднее расстояние оказалось равным 1,45 *мм* (колебания от 1,75 до 1,25 *мм);* по концам горизонтального меридиана расстояние в среднем равно лишь 1 *мм;* микроскопические измерения дали для вертикального меридиана в среднем вверху 1,763 *мм,* а внизу — 1,315 *мм.* Из приведенного выше среднего числа миллиметров у концов вертикального меридиана на долю склеральной ткани приходится вверху 0,75 *мм* (остальные 0,75 *мм* — на роговичную ткань, участвующую в строении лимба); внизу на склеру приходится 0,650 *мм* (остальные 0,8 *мм* — на роговичную ткань). Эти измерения дают размеры, которые, может быть, несколько ниже действительных (Магуру пользовался глазами, фиксированными формалином, и, кроме того, известное влияние на размеры могло оказать отсутствие внутриглазного давления). Прежде, исходя из этих данных, я опасался трепана в 2 *мм,* но после нескольких проб убедился, что он применим, если ставить передний конец его на лимб у самого переднего края отслоенной конъюнктивы; трепан в 2 *мм* применим только вверху; в нижней части окружности роговицы безопаснее пользоваться трепаном в 1 *мм,* а на боковых операцию лучше не делать.

Операция Эллиота в случае неуспеха может быть по почину Шнаудигеля (Schnaudigel) повторена, что и мне приходилось несколько раз делать; для повторных трепанаций благоразумнее держаться в пределах верхней трети окружности роговицы ввиду приведенных выше измерений.

Я считаюсь обычно с реальными условиями операции; если глаз большой, лимб широкий и легко обнажается, я охотно беру трепан в 2 *мм,* при мало обна-

женном лимбе предпочитаю ограничиваться трепаном в 1,5 *мм.* Из новейших авторов Вессели и Одинцов высказываются только за трепан в 1,5 *мм.* На более чем 200 операций я только один раз попал трепаном на цилиарное тело, отростки которого и были отсечены вместе с радужкой (проверка микроскопом); глаз (с абсолютной последовательной глаукомой) легко перенес операцию; трепан в 2 *мм* по неосторожности был поставлен слишком склерально.

Во время иссечения корнеосклерального диска я обращаю внимание на то, чтобы больной стремился поворачивать глаз навстречу трепану, а сам я пинцетом оттягиваю лоскут книзу; при такой комбинации просекание удается легче, чем если больной уводит глаз из-под трепана, а оператор удерживает его за лоскут.

Трепан Гиппеля (заводной) преимуществ не представляет. В некоторых случаях иссечение склеры сопровождалось затруднениями; на дне иссеченного отверстия оставалась пластинка ткани, вероятно слой перекладин угла камеры, и вход в последнюю получался плохой; такое несовершенное иссечение делало операцию безуспешной.

Третий акт операции сводился к манипуляциям над радужкой, которая, как правило, выпячивается из отверстия, причем камера не опорожняется.

Если склеральный диск откинут в виде клапанчика, то, по правилу Эллиота, для получения базальной (неполной) колобомы (которой, на его взгляд, следует довольствоваться) нужно захватить пинцетом выпавшую радужку вместе со склеральным кружком и отсечь их сразу ударом ножниц. Далеко не всегда это удается. Поэтому я в тех случаях, когда производил неполную иридэктомию, независимо от того, имелся ли клапанчик или же кружок был иссечен весь, брал осторожно верхнюю часть выпяченной радужки и отсекал ее; остальная радужка после этого легко вправлялась сама собой в камеру; после этого я отсекал склеральный клапанчик (если он был); если желательно было произвести полную иридэктомию, то радужку я слегка вытягивал и отсекал у самой поверхности склеры. Я не считаю окончательно решенным вопрос о том, следует ли делать только базальную эксцизию радужки или же полную колобому. Проф. Одинцов в своей работе подробно останавливается на соображениях, по которым он считает достаточным производство периферической иридэктомии, в числе сторонников которой мы видим и Вессели. Конечно, сохранение круглого зрачка представляется очень заманчивым, но нельзя оставить без внимания и мнения таких авторитетов, как Аксенфельд (Axenfeld) и Меллер, которые выступают за полную иридэктомию; последний опирается на цифровые данные: число рецидивов у него при полной иридэктомии было меньше, чем при частичной (7,5 против 18 %). Ввиду такой неопределенности вопроса я пользовался обоими методами для накопления сравнительного материала, который пока еще недостаточен.

Четвертый акт операции состоял во вправлении радужки на место (если это было нужно) при помощи легкого массажа или при помощи шпателя и в покрытии отверстия конъюнктивальным лоскутом. В большинстве случаев я не накладывал швов на конъюнктиву (такова методика Эллиота); некоторые операторы накладывают их.

По окончании операции обязательно впускается атропин, весьма полезный для предупреждения ирита, который сравнительно легко возникает; применения его (при наличии отверстия в склере), конечно, опасаться нечего; впускается он в течение нескольких дней.

ПОСЛЕОПЕРАЦИОННОЕ ТЕЧЕНИЕ

В огромном большинстве случаев послеоперационное течение было гладкое, т. е. передняя камера восстанавливалась быстро (в первые 3–4 дня после операции), радужка не воспалялась. В меньшинстве случаев бывали те или иные отклонения или осложнения:

а) иногда приходилось наблюдать продолжительное невосстановление передней камеры от 5 до 21 и даже в одном случае до 30 суток; в этих случаях иногда отмечались явления ирита, кончавшегося благополучно; в одном случае, уже описанном мною, невосстановление передней камеры закончилось развитием осложненной катаракты;

б) иногда без тяжелых последствий отмечалась геморрагия в стекловидное тело и в переднюю камеру;

в) инфекция операционной раны в ближайшие дни после операции наблюдалась мною один раз; она закончилась панофтальмитом; вероятно, инфекция была внесена при повторных попытках извлечь склеральный кружок, попавший в камеру; случай этот подробно описан в моей статье «По поводу операции Эллиота»;

г) поздняя инфекция операционной области встретилась мне 4 раза на все 100 наблюдений. Случаи эти таковы.

1) Больная С. Через три недели после операции область водяной подушечки стала мутной и поверхность ее слегка слущенной; к этим явлениям присоединились признаки ирита; в конъюнктиве процесс затих скоро, в радужке тянулся несколько недель и закончился образованием значительного количества задних синехий; через $1^1/_2$ года тензия, которая до операции равнялась 33, держалась в пределах 25; у этой больной через $^3/_4$ года после операции возник паренхиматозный кератит, вероятно, на почве подагры; он оставил несколько помутнений, что и дало понижение зрения от 0,6 до 0,1; раньше такой же кератит был на другом, ослепшем от глаукомы глазу. 2) Больной Н. До операции тензия =42, краевая экскавация, visus = 0,5; glaucoma simplex; после операции через 3 $^1/_2$ месяца инфекция подушечки с желтоватой инфильтрацией ее; ирит и циклит с несколькими синехиями и довольно обильными помутнениями в стекловидном теле; лечение состояло в смазывании подушечки 2%-ным раствором ляписа и применении колларголя (местно); процесс затих, помутнения в стекловидном теле остались в довольно обильном количестве и по сей день (4 года); подушечка после этой инфекции сгладилась, тензия держится на 30, зрение = $^3/_{60}$. 3) Больной П. Левый глаз: до операции тензия = 36, краевая экскавация, центральная скотома, сужение поля зрения, visus = 0,03, простая глаукома; после трепанации (2 *мм)* через 2 года при случайном катаральном конъюнктивите инфекция подушечки с желтоватой инфильтрацией и слущиванием эпителия (гипопион); лечение состояло в смазывании конъюнктивы век и подушечки 2%-ным ляписом; выздоровление без уплощения подушечки; через 7 лет тензия держится на 16. 4) Больной П. До операции тензия = 55, атрофия зрительного нерва, глаукоматозная экскавация, простая глаукома; через 6 лет инфильтрация подушечки; при смазывании подушечки ляписом все прошло; в течение последнего года наблюдений (седьмого) атрофический процесс в нерве усилился, а отверстие постепенно заросло и подушечка уплостилась; развилась катаракта; дело закончилось слепотой при явлениях повышения тензии.

Последняя инфекция подушечки представляет собой то осложнение, которое дискредитирует в глазах некоторых операторов операции Лагранжа и Эллиота. Вессели указывает на основании статистического материала процент таких инфекций равным приблизительно 2; сам он на своем материале из 116 операций встретил инфекцию 3 раза, из которых в одном случае дело окончилось гибелью глаза; Брандт (по Одинцову) определяет процент инфекции равным 3,2; Одинцов на своем материале получил процент инфекций равным 2,6; на основании моего опыта я вполне схожусь во мнении с Вессели,

что начавшаяся инфекция нередко может быть еще остановлена правильным лечением;

д) осложнение развитием катаракты отмечено один раз (см. пункт а);

е) в одном случае развилась glaucoma malignum; у больного М. с тензией 59 и visus = 0,6 поле зрения было сужено концентрически (до 15°); операция трепаном в *1,5 мм (с* полной иридэктомией) протекала благополучно, но при первой перевязке через двое суток visus оказался равным 0 при явлениях резкого повышения тензии; глазного дна нельзя было видеть из-за мути в стекловидном теле (геморрагия); иридэктомия тензии не понизила;

ж) у одного больного с абсолютной глаукомой трепанация дала отслойку сосудистой оболочки в виде двух бугров при резком понижении давления; отслойка за время наблюдения (4 недели) не исчезла, но глаз не атрофировался. Возможно, что отслойка сосудистой оболочки происходила нередко, но я ее не наблюдал, так как не офтальмоскопировал больных до седьмого–восьмого дня после операции, к каковому времени легкие случаи отслойки могли исчезнуть. По указанию проф. Одинцова, Гаген (Hagen), пользуясь методом диафаноскопии склеры, находил отслойку в 76 % случаев; в громадном числе случаев она проходит бесследно. Иногда был нерезкий ирит, оставлявший немногочисленные синехии.

Таким образом, на 100 наблюдений имелось три тяжелых осложнения, закончившихся гибелью глаза (ранняя инфекция с панофтальмитом, осложненная катаракта, glaucoma malignum); осложнение поздней инфекцией с ослаблением зрения было один раз, и один раз инфекция привела к рецидиву глаукомы; таким образом, прямые потери глаза вследствие операции были в 3 % случаев.

РЕЗУЛЬТАТЫ ОПЕРАЦИИ ЭЛЛИОТА В ОТНОШЕНИИ ВНУТРИГЛАЗНОГО ДАВЛЕНИЯ

С 1913 по 1920 г. операция Эллиота сделана 100 раз (операции после 1920 г. в настоящую статистику не включены). За это время в моей практике было 9 случаев острой глаукомы, 12 — простой, 75 — хронической воспалительной на различных стадиях и 4 — абсолютной.

Среди моего материала имеется 46 случаев, прослеженных не менее года (от одного до двух лет — 19, от двух до трех лет — 9, от трех до четырех 9, от четырех до пяти — 4, от пяти до шести — 1, от шести до семи — 3, от семи до восьми лет — 1 случай), когда нормальное давление сохранилось. Из всего моего материала (100 операций) я нашел 13 таких случаев, когда уже в более или менее короткие сроки получился рецидив повышения тензии или она была понижена недостаточно. Так как значительная часть случаев (41) исчезла из-под наблюдения до года, то, очевидно, точное вычисление процента успеха и неуспеха операции невыполнимо, но приблизительно составить себе представление о нем все же возможно. Если сопоставить 13 неуспешных исходов и 46 случаев длительного успеха, то процент неудачных исходов равен 22. Истинный процент неуспехов, скорее всего, колеблется между 13 и 22. Я полагаю, что процент неуспехов должен быть значительно уменьшен по следующим соображениям: неудачи (рецидивы глаукомы) развиваются обычно рано, в первые месяцы наблюдения; таким образом, главная масса их была уже выделена в группу неудачных; а кроме того, если больному становится худо, он обычно стремится показаться врачу, поэтому я полагаю, что если бы весь скрывшийся материал появился, то повысил бы значительно процент успеха. Конечно, случаи гибели

глаза вследствие операции в счет неудачных по тензии случаев не вошли. Таким образом, операция Эллиота дала мне, во всяком случае, не менее 78 % успеха (для всех видов глаукомы суммарно).

По родам глаукомы успехи и неудачи распределяются так: из 75 случаев хронической глаукомы имелось длительных наблюдений от одного года до шести лет с хорошим успехом — 35, неуспешных — 7; из 12 случаев простой глаукомы длительных успехов было 7, неуспехов — 2; из девяти случаев острой глаукомы было 3 длительных успеха и 1 неуспешный случай; случаев абсолютной глаукомы было 4, в трех тензия до нормы не понизилась, а в одном урегулировалась, или в процентах: при хронической воспалительной + 83 и — 17; при простой + 76 и — 22; при острой + 75 и — 25; при абсолютной + 30 и — 70.

Если исключить из статистики 4 случая абсолютной глаукомы, которые вообще мало пригодны для оценки операции, то общий процент успехов повысится до 84.

Разбор неуспешных случаев показывает следующее: у больного Б. (хроническая воспалительная глаукома) получился хороший хемотический бугор, но рубец конъюнктивального разреза (неправильно сделанного) подходил своими концами близко к лимбу и, таким образом, отгораживал область фистулы от остального подконъюнктивального пространства; в этом, видимо, и причина неуспеха; вторичная операция дала хороший эффект. У больной З. (хроническая воспалительная глаукома) операция сделана при затянувшемся приступе, отверстие вскоре заросло гладким рубцом. У больной Р. (хроническая воспалительная глаукома) на месте операции получился маленький прозрачный пузырек конъюнктивы. Дело шло о далеко зашедшей глаукоме, иридэктомированной, с многочисленными синехиями и прилипанием корня радужки к роговице, оперированной во время затянувшегося приступа. У больной З. была почти абсолютная глаукома с огромной экскавацией: visus = 1/∞. Операция сделана при приступе; тензия упала, visus поднялся до $^{2}/_{60}$, но потом отверстие заросло. У больного М. (хроническая воспалительная глаукома) подушечка за время наблюдения (1 месяц) не развилась, и больной ушел с повышенной слегка тензией. У больного Л. (хроническая воспалительная глаукома) операция произведена на глазу при затянувшемся приступе, осложненном иритом, который долго тянулся и после операции; отверстие скоро заросло, рубец получился эктатический; явления глаукомы (и выпячивания рубца) исчезли лишь после иридэктомии и последующего применения эзерина. У больного У. (хроническая воспалительная глаукома) с далеко зашедшей геморрагической глаукомой одна ножка колобомы подтянута к рубцу, который был гладким. У больной Х. (с простой глаукомой) операция произведена не lege artis — отверстие было не по всей площади сквозное, остались задние пластины угла камеры. У больного Г. (простая глаукома) была далеко зашедшая глаукома с геморрагиями на дне глаза, при visus, равном $^{1}/_{60}$, подушечки не получилось. У больной П. был затянувшийся приступ острой (?) глаукомы (1 месяц) с visus, равным $^{2}/_{60}$, через семь месяцев visus = 0,5, но тензия = 42; отверстие заросло. Остальные 3 неудачных случая были с абсолютной или почти абсолютной глаукомой.

Подводя итог этим случаям неуспеха, можно заметить, что в большинстве случаев (шесть из девяти) — при хронической воспалительной или простой глаукоме — он получен в очень запущенных стадиях глаукомы; два раза виной неуспеха были технические погрешности, один раз видимых оснований не было; неудача в одном случае острой глаукомы объясняется давностью присту-

па: случай принял хроническое течение; наконец, три остальные неудачи относятся к абсолютной глаукоме.

Анализируя детали удачных случаев, я остановлюсь прежде всего на состоянии области операции ко времени окончания наблюдения.

Типическая «водяная подушечка» наблюдалась мною почти во всех удачных случаях. Над областью трепанационного отверстия имелось возвышение конъюнктивы в виде полупрозрачного бугра, в толще которого виднелись перекладины, а в глубине темнело что-то, производя впечатление трепанационного отверстия. Шло ли дело именно об отверстии или рыхлой ткани, выполняющей его, сказать с уверенностью, не применив гистологического исследования, нельзя; выражение «отверстие» я применяю с этой оговоркой; надо заметить, что гистологическое незаращение отверстия в склере после операции почти через месяц впервые было установлено у человека Меллером; Одинцов наблюдал его при микроскопическом исследовании через 6 месяцев.

Одинцов справедливо замечает, что вряд ли возможно говорить о настоящей подконъюнктивальной фистуле, как о правиле; вероятно, неизмеримо чаще мы имеем дело с рыхлым фильтрационным рубцом, легко проходимым для водянистой влаги. Проходимость эта, помимо клинических данных, доказывается следующими пробами:

а) опыт Зайделя (Seidel): раствор флюоресцеина, накапанный на поверхность глаза, легко смывается с поверхности подушечки пропотевающей водянистой влагой;

б) Вессели у больной, шесть лет назад оперированной по Эллиоту, сделал следующий опыт: он набрал в шприц 2%-ный раствор флюоресцеина и вылил его так, что следы краски остались только по стенкам шприца; иглой шприца Вессели прошел через роговицу в переднюю камеру, отсосал два деления влаги и, не вынимая шприца, впрыснул ее, уже окрашенную, обратно в камеру; таким образом, давление в камере не было повышено, но окрашенная жидкость сейчас же показалась под подушечкой;

в) проф. Одинцов наблюдал в одном случае глаукомы прохождение пигментных зерен из передней камеры в подушечку.

В некоторых случаях выпячивание конъюнктивы над областью операции было очень сильно, она была вполне прозрачна; в ширину (по направлению кверху) область выпячивания конъюнктивы простиралась иногда на 0,25–0,5 *см;* невольно возникало опасение за судьбу глаза, но целый ряд случаев, когда такое резкое выпячивание было, ни разу не имел осложнений вот уже несколько лет; конечно, больные с такими выпячиваниями подвергаются значительному риску получить инфекцию при катаре конъюнктивы, и им нельзя работать в пыли и грязи.

В других случаях широкой водяной подушечки не было, а над отверстием имелся маленький прозрачный пузырек конъюнктивы. В третьей группе конъюнктива лежала гладко и отверстия не было видно; в некоторых случаях отверстие было закрыто корнем неиссеченной радужки, черневшей сквозь конъюнктиву — получилось нечто вроде операции iridencleisis. Таким образом, у огромного большинства больных имелся хемогический рубец (водяная подушечка); если сопоставить это обстоятельство с тем, что почти у всех больных с рецидивами конъюнктива лежала гладко над отверстием (которое, по-видимому, заросло), то значение подконъюнктивальной фистулы для понижения тензии выступает очень рельефно; надо, впрочем, заметить, что, по

данным Меллера, хорошие результаты в смысле понижения тензии возможны и при гладко лежащей конъюнктиве.

Не лишне будет заметить, что я могу подтвердить наблюдения тех авторов, которые признают за массажем глаза после операции большое значение для развития хемотической подушечки. Если оно не идет хорошо, а тензия оказывается не низкой или повышенной, то через две недели я приступаю к массажу по Домеку (massage pression); больной закрывает один глаз, а другим смотрит прямо перед собой; указательным пальцем я слегка толкаю через веко роговицу, и такие легкие толчки делаю раз 25 (в начале), а потом довожу число их до 50. Такой массаж понятливые больные делают иногда и сами. Неоднократно я убеждался в пониженной тензии и в развитии подушечек.

Что касается иридэктомии, то хорошие по длительности эффекты встречались как при полной иридэктомии, так и при периферической; окончательного суждения о значении той или иной формы ее я не имею; быть может, оно выступит более ясно при накоплении очень большого числа наблюдений. Во всяком случае я полагаю, что оперировать совсем без иридэктомии не следует; это явствует из данных Меллера (без иридэктомии у него было 23 % неуспеха, тогда как при неполной иридэктомии — 18 и при полной — 7,5 %); соображение проф. Одинцова о закрывании корнем иссеченной радужки трепанационного отверстия я признаю вполне правильным.

У четырех больных тензия годами держалась очень низкой (7–8 *мм* по Шьетцу) без вреда для функции глаза.

РЕЗУЛЬТАТЫ В ОТНОШЕНИИ ФУНКЦИИ ЗРЕНИЯ

Неоднократно отмечалось авторами, что успех в отношении понижения тензии путем операций (иридэктомия, операция Эллиота) не всегда обеспечивает сохранение зрения Так, Одинцов на своем материале отмечал ослабление зрения при простой глаукоме в 22 % случаев и при воспалительной глаукоме — в 16, т. е. в среднем в 18 % случаев У Вессели в 52 случаях хронической глаукомы с урегулированным давлением (путем операции Эллиота) в 10 случаях зрение и поле зрения медленно падали (на 16,6 %).

Мой материал при рассмотрении его в отношении функций показывает следующее.

Из 33 случаев хронической воспалительной глаукомы, в которых давление урегулировано и зрение отмечено, последнее сохранилось за период наблюдения от одного до семи лет без перемен в 13 случаях, улучшилось в 16 и ухудшилось в четырех случаях.

Улучшение наблюдалось обычно непосредственно после операции и сводится в огромном большинстве случаев к устранению операцией острого или подострого приступа; но в одном случае улучшение зависело не от этого: у больной со зрением $^{2}/_{60}$ и глубокой экскавацией трепанация дала тензию 7 *мм,* которая и держалась годы (наблюдение продолжалось четыре года); зрение улучшалось (и поле зрения расширялось) очень постепенно; visus достиг $^{4}/_{60}$.

Из четырех случаев ухудшения в одном зрение медленно упало с 0,8 до 0,6 за четыре года без ясных объективных данных; в одном случае в зависимости от повторных геморрагий на дне глаза у склеротического субъекта 76 лет (с 0,2 до $^{1}/_{60}$) — в течение одного года; у одной больной ослабление развилось вследствие ирита на почве инфекции подушечки, и упадок зрения развивался медленно (с 0,5 до 0,3–0,4) — в течение пяти лет, причем сильно сузилось поле зрения.

В пяти случаях простой глаукомы с урегулированной тензией (прослеженной от года до семи лет) было два улучшения и три ухудшения. Последние в двух случаях зависели от атрофического процесса в нерве, в одном из них ослабление началось через три года, а в другом — через шесть лет. Один раз причина состояла в помутнениях в стекловидном теле после инфекции подушечки и в атрофии зрительного нерва (с 0,5 до $^{2}/_{60}$); незначительное улучшение (с 0,05 до 0,1 и с 0,03 до 0,05) наблюдалось на обоих глазах больного со скотомами, у которого тензия с 46 и 36 была понижена операцией до 16; у него улучшилось немного и поле зрения. При острой глаукоме в трех удачных случаях visus поднялся значительно; в четвертом, когда тензия не была вполне урегулирована, он поднялся с $^{2}/_{60}$ до 0,5, но потом снизился до 0,3.

Из указанных семи случаев в одном зрение ухудшилось от случайного осложнения — инфекции подушечки. Остается шесть случаев ослабления зрения, которое надо объяснить как следствие того, что дегенеративные изменения в зрительном нерве и сетчатке продолжались, несмотря на пониженное давление; но в части этих случаев ослабление наступило через годы (4–5–6); из 38 случаев хронической и простой глаукомы эти ухудшения наблюдались, таким образом, в 13 % случаев.

При обсуждении судьбы функций глаза после операции Эллиота (как и всякой другой) следует различать следующие виды упадка зрения:

1. Упадок и гибель зрения вследствие инфекции непосредственно после операции.

2. То же вследствие поздних инфекций подушечки.

3. Ослабление зрения, появившееся в ближайшее после операции время вследствие послеоперационного астигматизма, широкой колобомы.

4. Упадок и гибель зрения вследствие того, что глаз дурно перенес операцию: разные осложнения неинфекционного характера, травматическая катаракта, геморрагии, упадок зрения без видимых причин (разрывы нервных волокон); сюда же относятся glaucoma malignum, экспульсивная геморрагия и т. д.

Понятно, что при отсутствии видимой причины для упадка зрения со стороны глазного дна должно быть совершенно исключено наличие элементов, указанных в пункте 3.

5. Ослабление зрения вследствие усиления развития имевшейся катаракты.

6. Падение зрения вследствие того, что регулировка давления не достигнута или достигнута недостаточно; для установления как факта регулировки давления необходим контроль давления утром и вечером, кривые давления за несколько дней (по Кельнеру) и т. д.

7. Падение зрения более или менее быстрое, совершающееся в глазу с вполне урегулированным давлением, по исключении всех предыдущих причин и всяких новых болезней (катаракта и т. д.).

Очевидно, пункты 1 и 2 характеризуют инфекционную опасность операции; пункт 4 и отчасти 5 характеризуют, так сказать, оперативную опасность ее; пункт 3 определяет чисто оптические дефекты операции; пункт 6 входит, в сущности, в вопрос о частоте достижения цели операции — понижения тензии; только пункт 7 устанавливает влияние регулировки давления на сохранение функции. Хотя, конечно, наблюдения авторов, в том числе и мои, грешат против пунктов 6 и 7 (недостаточное обследование больных), все же несомненно, что нормировка давления не всегда останавливает дегенерацию зрительно-нервного аппарата. По пунктам 1, 2, 3, 5 и 6 оценка операции сделана по моему материалу выше.

СРАВНЕНИЕ ПРОЦЕНТА УСПЕХОВ У АВТОРОВ, ПРИМЕНЯВШИХ ОПЕРАЦИЮ ЭЛЛИОТА

Вот несколько цифр, которые мне удалось найти в имевшихся у меня литературных источниках. Материал не совсем однороден и требует анализа. Некоторые авторы считали длительным успехом случаи, наблюдавшиеся 3 месяца, другие — 6 месяцев, большинство — 1 год; относительно одних авторов имеются в рефератах сведения, при каких формах глаукомы они получили те или иные результаты, относительно других я знаю лишь общий процент успеха по всем родам глаукомы; наконец, часто неизвестно число случаев, а дается лишь процент результатов. Вот эти данные (по наблюдениям свыше года)[26]: Меллер дает общий процент успеха — 72; Гуннутсен (Gunnutsen) на 80 случаев — 86; Лундсгаард (Lundsgaard) на 40 случаев — 80; Шур (Schur) на 65 случаев — 78; Эванс и Гаррисон (Evans, Harrison) — 87; Хегнер (Hegner)) на 52 случая — 71; Литтль (Little) — 80; Бирх-Гиршфельд (Birch-Hirschfeld) на 65 глаз при простой и хронической глаукоме — 80; Вессели на 60 случаев — 86,6; Попович — 81; Гетцкий (Gaetzki) — 89; Грюнерт (Grünert) на 202 глаза 76,2 — для хронической воспалительной глаукомы, 71,4 — для простой; Эрдес (Erdös) — 86,1 для хронической воспалительной глаукомы и 86,2 — для простой; Заттлер (Sattler) на 75 случаев хронической воспалительной глаукомы — 78,76, на 28 случаев простой — 67,85; Пиллат (Pillat) — 56; этот автор, давший для операции Эллиота такой низкий процент, а для иридэктомии — свыше 80 % (!), получил при операции Эллиота 18 % (!) поздних инфекций.

Манолеску (Manolesku) получил на 84 случая при хронической воспалительной глаукоме 87%, при простой — 57 %, при абсолютной — 20 %; в среднем для всех форм — 66,6 %, Хербарн (Herburn) в 140 случаях — 90 %.

По данным проф. Одинцова, непосредственный успешный результат получился на 87 случаев хронической воспалительной глаукомы (не абсолютной) в 96 %, при продромальной (11 случаев) — в 100 %, при острой (6 случаев) — в 83,67 %, при простой (9 случаев) — в 100 %, при абсолютной (6 случаев) — в 50 %; длительный (свыше года) эффект был таков: при продромальной глаукоме (4 случая) — в 100 %, при острой (3 случая) — в 100 %; при хронической воспалительной (24 случая) — в 83,3 %; при простой (6 случаев) — в 100 %; при абсолютной (1 случай) — 0 %; в среднем на 121 случай непосредственный успех составлял 92,6 %, а длительный (на 38 случаев) — в 87 % случаев.

Таким образом, средний процент показывается авторами равным 80 с колебаниями от 56 до 100[27].

Было бы в высшей степени важно сравнить эти цифры с таковыми же для иридэктомии. К сожалению, это пока что невозможно в сколько-нибудь значительных размерах. Дело в том, что для операции Эллиота, возникшей уже в тонометрическое время, авторы дают оценку обычно по достигнутой тензии, т. е. по той цели, для которой операция назначена; для оценки же иридэктомии статистические данные дотонометрического времени основаны на наблюдениях за судьбой зрения или же на пальцевой тонометрии; даже новейшие статистики часто не основаны на тензии, измеренной тонометром, так как касаются старых материалов клиник [например, статистика Утгоффа (Uhthoff), 1919]. Сравнение этих операций по тензии, установленной тонометром, в общем дало бы достаточно ясный результат; сравнение же по исходам в отношении функции

[26] Цифры взяты большей частью из Centralbl. f. d. ges. Ophth., 1922–1924.

[27] Я подчеркиваю «показывается», ибо цифры не говорят об истинном среднем проценте.

требует тщательного очищения литературного материала и представляет собой поистине египетскую работу.

Не для точного сравнения, а для справки я позволю себе привести несколько цифр, характеризующих влияние иридэктомии на сохранение зрения, и в большинстве случаев — данные пальцевой тонометрии. Шмидт – Римплер дает для острой глаукомы 80 % успеха, для хронической воспалительной — 52 %, для простой — 33 %, Фукс (Fuchs) — от 38 до 62 %; Гейне (Heine) — 46,5 %, Сафар (Safar) — 88,8 %, Пиллат (Pillat) при воспалительной глаукоме — 88 %, при простой — 80 %, Литтль (Little) — 62 %; Бутлер (Buttler) — 45 %, Утгофф при хронической воспалительной — 80 %, при простой —77 %, Лагранж — 30 %.

В среднем процент успешности иридэктомии показывается авторами равным 69 с колебаниями от 30 до 89. Я лично на стороне пессимистов.

При несовершенстве медицинской статистики эти цифры имеют очень приблизительное значение, в особенности средние цифры из столь разнородных данных; о малой пригодности их без специального анализа свидетельствуют и самые колебания от 30 до 90 %, с этими оговорками я и привожу их.

Соревнование между операцией Эллиота и иридэктомией, а равно и с другими антиглаукоматозными операциями не закончено. Пока мы дождемся убедительных статистик, приходится опираться на свой личный опыт.

Применяя операцию Эллиота с 1913 г., я продолжаю считать ее (как и операцию Лагранжа) ценным средством в борьбе с глаукомой, более действенным, чем иридэктомия. На основании как настоящего материала, так и тех наблюдений, которые не вошли в настоящую статью (с 1920 г.), я полагаю, что производить операцию Эллиота при почти абсолютной и абсолютной глаукоме не стоит, а если она производится, то вводить эти случаи в статистику не следует. Операция Эллиота показана на ранних стадиях глаукомы и производить ее лучше в спокойные периоды, при возможно пониженном давлении; при сильном сужении поля зрения (до 10–15°) она может вызвать, как и другие операции, резкое падение зрения (кроме упомянутого выше случая glaucoma malignum, я имел в неопубликованной серии операций случай резкого упадка центрального зрения при вполне гладко прошедшей операции). Случаи ранних инфекций возможны при операции Эллиота, как и при всякой другой операции, сопряженной со вскрытием глаза. Поздние инфекции встречаются при операции Эллиота (и Лагранжа) не настолько часто, чтобы отказываться от применения этих полезных операций. Сравнительно легкая возможность повторения операции Эллиота составляет ее большое преимущество в борьбе с упорными формами глаукомы.

Резюмируя все сказанное, я считаю, что родившаяся на почве метода Лагранжа операция Эллиота является большим шагом вперед при лечении глаукомы для понижения тензии. Но, конечно, мы еще далеки от идеала, и офтальмологам надлежит как усовершенствовать эти операции, так и искать новых, более верных путей для борьбы с глаукомой.

КАК НАДО ОПЕРИРОВАТЬ ОСТРУЮ ГЛАУКОМУ[28]

Едва ли не самой трудной и ответственной операцией является операция острой глаукомы. Вынужденность вмешательства, боли в глазу, нервозность больного, воспалительное состояние и болезненность глаза, слабость действия местных анестезирующих веществ, отечность конъюнктивы и мелкость передней камеры — все это вместе взятое крайне затрудняет операцию и придает ей высокий драматизм.

Много раз приходилось мне на протяжении моей продолжительной офтальмологической деятельности переживать минуты крайнего психически-нервного напряжения, связанного с трудностью и риском операции. Вполне естественно, что я охотно испытывал все те методы, которые могли бы облегчить операцию, и я считаю своей обязанностью поделиться с товарищами, особенно с теми из них, кто еще не имеет большого навыка в проведении глазных операций, моим опытом в этом вопросе.

Прежде чем излагать самую технику операции, я считаю необходимым сказать несколько слов о показаниях к операции при острой глаукоме и о предварительной подготовке к ней больного.

Термин «острая глаукома» требует некоторого пояснения. Под острой глаукомой следовало бы, собственно говоря, понимать острый приступ глаукомы на глазу, на котором раньше глаукомы не было. Такие случаи, вообще говоря, очень редки. Правильная тонометрия, скотометрия и исследование зрительных функций в их современном выполнении доказали, что отсутствие глаукомы в анамнезе является обычно только кажущимся. Обычно острый приступ глаукомы разыгрывается на глазу, уже страдающем хронической или продромальной глаукомой. Нередко по исчезновении приступа мы убеждаемся, что у пациента имеются даже объективные изменения глаза, свойственные хронической глаукоме, в виде, например, экскавации зрительного нерва, которую мы не могли заметить в разгар приступа. Вообще говоря, наилучший прогноз в смысле эффективности операции для длительного устранения глаукомы дают случаи острого припадка ее на глазах, ранее здоровых и лишь предрасположенных к глаукоме (т. е. в глазах с несовершенной регуляцией внутриглазного давления); далее следуют случаи с хронической глаукомой без объективных изменений и, нако-

[28] Впервые опубликовано в «Рус. офтальм. журн.», т. XIV, 1931.

нец, наихудший прогноз дает острая глаукома (острый припадок глаукомы) на глазах с таковыми изменениями.

Эта общая прогностика, конечно, не всегда оправдывается в частных случаях, так как в игру вступает и целый ряд трудно учитываемых факторов, вроде, например, ломкости сосудов, степени порчи регуляторного аппарата глаза и т. д. Так или иначе острый приступ глаукомы всегда надо считать угрожающим явлением, и устранение его требует от окулиста максимальной заботы о больном. Если больной уже подвергался достаточно энергичному лечению миотическими средствами, а приступ затянулся и явного улучшения нет, то операция должна быть сделана безотлагательно. Если же больной еще не подвергался лечению, то необходимо применить весь арсенал мирного лечения: впускание пилокарпина и эзерина (до 12 раз в сутки), кровоизвлечение из виска, венесекцию, глауберову соль и т. д. Если это лечение после первых же часов его применения окажет на приступ явное благоприятное действие, то можно выжидать с операцией до тех пор, пока улучшение явно продолжается; если явного улучшения в течение первых шести — восьми часов не наступило или оно в дальнейшем замедлилось, а тем более остановилось, то с операцией больше ждать нельзя

Условное выжидание, о котором я только что говорил, имеет то преимущество, что операции в некоторых случаях удается избегнуть совсем, а если нет, то она может быть произведена на глазу, более спокойном и не столь твердом, как в разгар приступа.

Я повторяю, что отодвигание срока операции показано только при несомненном, исследованием проконтролированном прогрессировании улучшения (падение тензии, уменьшение инъекции и отека и улучшение зрения); нет слов для порицания откладывания операции без указанного основания!

Но вот необходимость операции установлена. Не касаясь вопросов подготовки операционного поля (я лично смазываю края век, их поверхность и окружность глазницы 1%-ным раствором бриллиантовой зелени в 70–96° спирту и изолирую область операции стерильной салфеткой с прорезью), остановлюсь на следующих пунктах.

Акинезия. Трудно достаточно выпукло охарактеризовать в кратком очерке все благодетельное значение акинезии, в особенности при острой глаукоме. Если больной не находится в состоянии общего наркоза, то рефлекторные сжимания век являются столь важным препятствием для техники операции, что риск последней доводится до крайнего предела; никакие «уговаривания» и «окрики», производящие неприятное впечатление на окружающих и нервирующие оператора, его помощников и больного, обычно не достигают цели; акинезия же действительно прекращает сжимание век. Введя у себя в операционной метод ван Линта почти при всех полостных операциях (да и при некоторых операциях по поверхности глаза), я констатировал такое облегчение техники, которое заставляет меня считать, что отказ от акинезии является ничем неоправданным отказом от уменьшения риска глазных операций вообще, а при острой глаукоме в особенности.

Введение акинезии составляет эпоху в деле облегчения техники операций, и я настойчиво рекомендую молодым операторам идти не тернистым путем прежней техники, а более гладкой современной дорогой рационализированной техники.

Акинезия производится в глазной клинике Одесского медицинского института следующим образом. Первый укол иглы шприца производится у наружного

конца брови. Игла подвигается при постепенном выпускании 1%-ного новокаина с адреналином (подмышечно) до точки, отстоящей на 1 *см* от нижненаружного угла глазницы по линии продолжения нижнего орбитального края. Второй вкол делается в указанной только что точке, и игла проводится подмышечно при выпускании новокаина до внутреннего конца нижнего орбитального края; если длина иглы сказалась недостаточной, то область около внутреннего конца нижнего орбитального края пропитывается при помощи нового укола; число кубических сантиметров новокаина, нужных для акинезии, равняется 4–6. При одноградмовом шприце число уколов несколько увеличивается или же игла оставляется на месте Действие акинезии наступает не ранее чем через 4 минуты; наступление пареза круговой мышцы контролируется глазом. Если по окончании операции глазная щель зияет, то надо впрыснуть через конец верхнего века в его толщу 1 *см*^{3} новокаина или просто физиологического раствора. Этот прием основан на предложении Ашера, который впервые указал на возможность ослабления леватора при помощи инъекции новокаина через верхнюю переходную складку[29].

Анестезия. Общий наркоз может, конечно, оказать в соответствующих случаях драгоценные услуги; но, вообще говоря, он сопряжен с целым рядом неудобств (стеснение поля операции, необходимость иметь наркотизатора, возможность рвоты и других осложнений в опасные моменты операции, известная опасность метода и т. д.), которые практически отодвинули его на второй план по сравнению с местной анестезией.

Местная анестезия, конечно, должна быть при острой глаукоме совершенной. Простая капельная кокаинизация, хотя бы и «усиленная», безусловно, не в состоянии обезболить глаз настолько, чтобы поведение больного не мешало операции. Дополнение капельной анестезии подконъюнктивальной инъекцией новокаина также не устраняет боли при операции, ибо эта боль зависит и от раздражения нервов радужки и цилиарного тела. Поэтому я уже давно перешел к системе ретробульбарных инъекций новокаина, которые не должны, однако, простираться слишком далеко в глазницу; эти инъекции делаются короткими иглами во избежание ранения зрительного нерва и причинения кровоизлияния близ него; первый укол иглы (на глубину 3 *см*) делается через кожу верхнего века у верхненаружного угла глазницы по направлению к заднему полюсу глаза (1 *см*^{3} 1%-ного новокаина), второй укол такой же иглой — через кожу нижнего века у нижненаружного угла глазницы по направлению к заднему полюсу глаза (1 *см*^{3} новокаина); эта инъекция аналогична инъекции Дюверже и Вельтера, производимой через конъюнктиву; третья инъекция — такая же через кожу внутренней половины нижнего века; эта инъекция, аналогично инъекции Эльшнига, производится через конъюнктиву касательно к экватору глаза близ полулунной складки, по направлению к заднему полюсу глаза; вышеприведенные три инъекции орошают задний отдел глаза и входящие в него цилиарные нервы; оперировать надо не ранее чем через 5 мин. после последней инъекции; можно, конечно, сделать все эти инъекции через конъюнктиву, но при этом надо вкалывать иглу близ экватора, а не у места прикрепления мышц; при первом способе вкола новокаин попадает внутрь мышечной воронки к заднему полюсу глаз, при втором он не пройдет далеко; полезно сделать также четвертую инъекцию, чтобы пропиталась и область сухожилия m. rectus superior в целях наложения уздечного шва (см. ниже).

---

[29] Подробно с вопросом акинезии можно ознакомиться в статьях Монастырской (Klin. Mbl. f. A, 1929 и «Рус. офтальм. журн.», 1931) и Дыбана (1927).

Совершенная анестезия является краеугольным камнем операции. Сколько опасностей, ненужных и вредных волнений, криков и стонов позволяет она избежать!

Иммобилизация глаза. Уздечный шов Аксенфельда — Эльшнига на верхнюю прямую мышцу — это важное приобретение оперативной техники последних десятилетий — должен накладываться почти при всех внутри глазных операциях и безусловно во всех случаях операций при острой глаукоме. При его накладывании полезно не забывать некоторых технических подробностей. Вставив векорасширитель и сделав, если нужно, инъекцию новокаина (2–3 деления) в области прикрепления сухожилия верхней прямой мышцы, ставят пинцет Эльшнига (или другой какой-либо острозубчатый пинцет) в закрытом виде на область сухожилия, прижимают конец пинцета к поверхности конъюнктивы и только тогда раскрывают пинцет; в таких условиях конъюнктива разглаживается и сквозь нее легче захватить сухожилие; в том, что оно захвачено хорошо, надо убедиться, попробовав подвигать глаз; если захватывание сделано хорошо, то конъюнктива не оттягивается от глаза, а глаз послушно следует за движениями пинцета; взяв пинцет из правой руки в левую (не опуская его, конечно), проводят иглу через конъюнктиву и сухожилие (впереди, позади или под пинцетом — помнить о склере!). Когда показывается конец иглы, оператор или помощник берет его иглодержателем и продергивает; очень важное правило: ни в коем случае нельзя выпускать сухожилие из пинцета в течение всего акта проведения иглы; уздечный шов должен быть достаточно длинным, чтобы рука помощника не мешала оператору. Уздечный шов позволяет оператору владеть положением глаза пациента настолько, что самое вредное движение его — закатывание кверху — парализуется.

Скольких волнений, утомительных уговоров и окриков позволяет избежать этот простой прием! Принцип иммобилизации глаза уздечным швом, данный Аксенфельдом и Эльшнигом, можно применять в расширенном виде, т. е. накладывать уздечный шов на ту или иную из остальных прямых мышц, даже на все. Я охотно пользуюсь несколькими уздечными швами, например в некоторых случаях пересадки роговицы, а особенно при острой глаукоме, если у пациента отмечается хоть малейшая несдержанность; зачем оставлять излишние элементы риска, когда можно их устранить без всякого вреда для больного. Понятно, что уздечным швом, а тем более швами, надо маневрировать внимательно, не слишком вытягивая глаз из орбиты, чтобы не повышать внутриглазного давления. При одном-двух швах нужна фиксация пинцетом (место для пинцета — в зависимости от типа операции).

Акинезией, ретробульбарной анестезией и уздечным швом глаз поставлен в наивыгоднейшие условия операции. На какой же операции остановиться?

Замечания по поводу выбора и техники операции. При острой глаукоме я пользуюсь тремя операциями: иридэктомией, операцией Лагранжа и операцией Эллиота.

Иридэктомия по общему признанию сохраняет славу избранной операции при острой глаукоме. Описывать классическую технику ее излишне, с ней можно ознакомиться в любом руководстве, но так как цель моей статьи заключается в сообщении возможных усовершенствований в процессе операции или упрощения ее опасных моментов, то я позволю себе сделать несколько указаний на приемы, которые я считаю полезными.

При очень мелкой передней камере разрез копьевидным (или линейным) ножом труден и опасен: легко поранить хрусталик. Ввиду этого я пользуюсь одним из следующих способов разреза.

1. Брюшистым скальпелем я несколько надсекаю склеру (не насквозь, не до вскрытия камеры), в надрез ввожу конец копьевидного ножа и провожу его в переднюю камеру; благодаря тому, что склера надрезана, сопротивление оставшихся слоев невелико, и нож легко, беспрепятственно попадает в камеру. Если камера сравнительно глубокая, то нож вводится на нужную глубину; но обычно при мелкости камеры я вынимаю нож, как только его кончик показался в передней камере, и ввожу в нее через начатый разрез другой копьевидный нож, конец которого округлый по форме и тупой (на остальном протяжении края лезвия острые); такой нож проводится насколько надо без опасности ранить радужку или десцеметову оболочку; при вынимании ножа разрез склеры может быть увеличен; тупоконечный нож легко сделать, затупив конец обыкновенного ножа.

2. При отсутствии камеры можно делать разрез и так: надрезав конъюнктиву склеры (несколько отступя от лимба), ставят нож Грефе (или скребец, брюшистый скальпель) лезвием па склеру и пилообразными движениями разрезают склеру снаружи внутрь, пока его лезвие не проникнет в переднюю камеру; при этом способе разреза опасность ранения хрусталика тоже устраняется; метод этот был рекомендован Гайе в 1884 г.[30]

Остальные акты операции проводятся согласно общеизвестным правилам.

Операция Лагранжа. Перед разрезом склеры отсепаровывается конъюнктивальный лоскут с основанием у лимба и откидывается или оттягивается на роговицу. Разрез делается одним из вышеуказанных способов и должен отстоять от лимба на 2 *мм.* Отсекание куска передней губы раны производится или кусачками, или ножницами; это иссечение производится до иридэктомии, если радужка не начала выпадать; если она выпадает, то иссечение склеры делается после иридэктомии; по заправлении ножек колобомы лоскут ставится на место и укрепляется одним или двумя швами; узел делается однократный (но туго), и нитка обрезается коротко; такой однократный узел достаточен для удержания лоскута от заворачивания в течение нескольких часов; обычно он сходит сам (развязывается).

Операция Эллиота производится по общепринятым правилам. В качестве деталей укажу на следующие: а) когда радужка выпятилась через трепанационное отверстие, не нужно спешить с ее отсечением, а следует капнуть на нее 5%-ным кокаином. В течение 1 мин. радужка обезболивается, что позволяет внутриглазному давлению понизиться не сразу, а в два приема; это замечание относится и к предыдущим операциям, если радужка выпала; б) пришивание лоскута (не обязательное, если лоскут лежит хорошо) делается также однократными узлами.

После операций Эллиота и Лагранжа впускается атропин.

Операции Эллиота и Лагранжа я произвожу охотно в случаях затянувшихся приступов острой глаукомы, так как создание подконъюнктивальной фистулы обеспечивает более длительное понижение давления. Я не рассчитываю, однако, на то, что отверстие сохранится навсегда: при острой глаукоме оно зарастает довольно быстро. На все три операции при острой глаукоме я смотрю лишь как на средство прекратить приступ. Для радикального же излечения, если приступ был на фоне хронической глаукомы, нередко требуется повторение той или иной операции, если окажется, что процесс продолжается (контрольная тонометрия).

По какому бы способу ни была произведена операция при острой глаукоме, основой благополучного и правильного выполнения ее являются акинезия,

[30] Jahresbericht d. Ophthalmologie, 1884.

анестезия и иммобилизация глаза в той постановке, как это было указано выше.

С тех пор как в глазной клинике Одесского медицинского института введено тщательное и строгое пользование этой методикой, операция острой глаукомы потеряла всю драматичность, которая ей была присуща ранее: нет ни криков, ни волнений!

Я настойчиво советую ввести эту методику при острой глаукоме тем товарищам, которые этого еще не сделали. Труд, затраченный на подготовку к операции, вознаграждается сторицею.

При острой глаукоме значение этой методики достигает своего апогея. Составляющие ее три элемента (акинезия, ретробульбарная анестезия и иммобилизация уздечным швом или швами) могут во всей совокупности потребоваться и при некоторых других операциях. Что касается акинезии и метода уздечного шва, то область их комбинаций очень широка.

Указанная методика подготовки к операции (применяемая полностью или частично) является залогом того облегчения техники глазных операций, которое так необходимо для того, чтобы сделать ее менее трудной для лиц, специализирующихся по офтальмологии.

Я полагаю, что во всех тех учреждениях, где происходит подготовка офтальмологических кадров, необходимо тщательное изучение этой методики, которую я считаю крупным шагом в рационализации оперативной техники.

В ПОИСКАХ НОВЫХ ПРИНЦИПОВ ДЛЯ ОБЕСПЕЧЕНИЯ ФИСТУЛИЗАЦИИ ПЕРЕДНЕЙ КАМЕРЫ ПРИ ГЛАУКОМЕ[31]

Метод образования фистулы из передней камеры под конъюнктиву склеры, введенный в оперативное лечение глаукомы Лагранжем в 1905 г.[32] и получивший широкое распространение главным образом в виде корнеосклеральной трепанации по Эллиоту, является в настоящее время главным оружием офтальмологов в борьбе с хронической глаукомой. Приблизительно в 75 % случаев хронической первичной глаукомы удается при помощи операции Эллиота достигнуть стойкого урегулирования внутриглазного давления. По сравнению с прежними методами такой результат надо признать весьма утешительным. Но окулисты не могут отказаться от надежды на получение еще большего успеха при первичной глаукоме и ревностно ищут усовершенствований в области оперативного лечения глаукомы.

Еще больше оснований для поисков новых методов и способов операций дают случаи вторичной глаукомы, развившиеся в глазах, перенесших тяжелые воспалительные процессы. Глаукома при обширных бельмах (особенно с началом буфтальма, стафиломами и эктазиями) и при грубых заращениях зрачка (с образованием шварт) поддается лишь в незначительном проценте случаев оперативным способам лечения; имеющаяся в подобных случаях облитерация угла передней камеры делает особенно показанной именно операцию Эллиота (или Лагранжа), но как раз подконъюнктивальная фистулизация в указанных формах глаукомы часто разбивается о заращение резекционного отверстия.

Существует немало попыток воспрепятствовать заращению отверстия, долженствующего отводить жидкость из передней камеры под конъюнктиву. Некоторые из них привели к образованию самостоятельных операций, другие являются дополнением к операции Лагранжа — Эллиота. Среди них я упомяну:

1) операцию иридэнклейзиса (Гольт), суть которой сводится к ущемлению в разрезе склеры радужки, которая накрывается конъюнктивой;

[31] Впервые опубликовано в «Сов. вестн. офтальм», т. 4, 1934.

[32] Предшественником Лагранжа, по данным С. С. Головина, был А. Н. Маклаков.

2) проведение через склеру у лимба металлических нитей (из золота);

3) пересадку в трепанационное отверстие слезного канальца, взятого у того же субъекта;

4) ущемление в разрезе склеры у лимба конъюнктивального лоскута;

5) ущемление лоскута подконъюнктивальной ткани в разрезе склеры у лимба (метод Чемолосова).

Из перечисленных способов операция Гольта заняла почетное место в терапии первичной глаукомы наряду с операцией Лагранжа и операцией Эллиота. Операция Чемолосова еще слишком молода для суждения об ее эффективности, а остальные не привились в практике.

И я лично задался целью поискать способы, которыми можно было бы воспрепятствовать заращению инцизионного или резекционного отверстия, сделанного для образования подконъюнктивальной фистулы. Результатом моих попыток в этом направлении являются следующие предположения, часть которых я высказываю теоретически, в виде предварительного сообщения.

ГОМОПЛАСТИЧЕСКОЕ ДРЕНАЖИРОВАНИЕ ФИСТУЛЫ

Из наблюдений в клинике известно, что если после операции экстракции катаракты камера долго не восстанавливается, то нередко причиной этого является ущемление между губами раны сумки хрусталика. Известно также, что образование фистулы при прободающих язвах роговицы происходит вследствие выпячивания десцеметовой оболочки, которая, лопнув, ущемляется в отверстии и препятствует его рубцеванию.

Исходя из этих фактов, я предположил, что ущемление в разрезе склеры, сделанном при операции по поводу глаукомы, может способствовать фистулизации. Практическое значение такой метод мог бы иметь только при пользовании гомопластическим материалом. Из опыта пересадки роговицы мне был также известен тот факт, что десцеметова оболочка, как показала патологическая анатомия, при гомопластических пересадках оказывается весьма стойкой. Такой же стойкой при пересадке роговицы гомопластического характера оказывается и боуменова оболочка. Из этих соображений я и счел теоретически обоснованной попытку использовать при глаукоме для дренажирования разреза склеры у лимба указанные ткани в форме гомопластики.

Фистулизирующий дренаж десцеметовой оболочкой

Техника операции: 1) Подготовка трансплантационного материала: отрезав роговицу глаза-гостя (энуклеированного у другого пациента или трупа) с каймой склеры, кладут ее на конец пальца эпителиальной поверхностью так, чтобы задняя ее поверхность выпятилась; срезают ножом Грефе задний слой роговицы в виде очень тонкого пласта, имеющего приблизительно форму диска или овала; ножницами вырезают из этого пласта ленту шириной в 2 *мм,* имеющую форму незамкнутого круга (вроде ландольтовского «кольца»). Вырезанная таким образом лента кладется под чашку Петри. 2) Конъюнктива склеры отсепаровывается до лимба так же, как это делается при операции Эллиота. 3) Ножом Грефе делаются пункция и контрпункция вблизи лимба и пилящими движениями ножа производятся два разреза склеры, каждый размером в 2,5–3 *мм;* между внутренними концами разрезов оставляется перемычка склеры,

для чего нож своевременно извлекается. 4) Если нужно и возможно, то производится иридэктомия. 5) Из одного разреза в другой через камеру про водится тонкий ирис-пинцет и, когда концы его покажутся наружу, ими захватывают конец роговичной ленты и протаскивают ее обратным движением пинцета так, чтобы концы ее торчали из разрезов склеры. Благодаря своей форме «прерванного кольца» лента выскочить из камеры не может. 6) Конъюнктивальный лоскут кладется на место и прикрывает концы ленты, выступающие из разрезов. Швы на конъюнктиву склеры. Атропин, повязка. Швы снимаются на третий-четвертый.

Мною была произведена операция в только что указанном виде у больного, страдавшего глаукомой, развившейся после того, как ему была заживлена фистула бельма путем тектонической частичной сквозной пересадки роговицы. При тензии +4 и болях трансплантат взят от трупа; иридэктомию невозможно было делать вследствие приращения радужки к задней поверхности бельма; имелось выпадение стекловидного тела (у больного была афакия). Глаукома была устранена. Выпячивание трансплантата исчезло. Продолжительность наблюдения — девять недель.

Я полагаю, что при желании можно, сделав один из разрезов достаточно большим, отсечь его переднюю губу кусачками (по типу гольтовской модификации операции Лагранжа) и получить таким образом более широкое отверстие. Для суждения о судьбе трансплантированного заднего слоя роговицы необходимы эксперименты, которые и намечены к производству в ближайшее время.

Фистулизирующий дренаж сумкой хрусталика

Техника операции такая же, с той лишь разницей, что через разрезы склеры проводится сумка хрусталика. Последняя может быть получена при экстракции катаракты у другого больного, при энуклеации глаза у другого пациента или у трупа.

Эту операцию я произвел у больной К., страдавшей упорной глаукомой, развившейся на почве туберкулезного хориоидита и сопровождавшейся буфтальмом. Предпринимавшаяся против глаукомы операция Эллиота (два раза) сопровождалась быстрым заращиванием фистулы и рецидивом глаукомы; очень кратковременный эффект дала операция иридэнклейзиса и задняя трепанация по Ремеру. Ввиду такого упорства глаукомы я 17.II 1933 г. произвел указанную операцию фистулизирующего дренажирования сумкой хрусталика (сумка была взята почти целиком от хрусталика трупа). Понижение давления наступило хорошее, держалось дольше, чем при прежних операциях, но через три недели наступил рецидив. Водяной подушечки не образовалось. Второй раз я сделал эту операцию больной 17.III 1933 г. Больная находилась под наблюдением 50 дней: 44 дня давление было нормально, а в последние 6 дней был намек на повышение. Способ подлежит и клинической и экспериментальной разработке.

Фистулизирующий дренаж боуменовой оболочкой

Техника операции такая же, как и при дренажировании десцеметовой оболочкой. Передние слои роговицы надо срезать возможно более тонким пластом.

Эта операция предполагается мною только теоретически.

СТВОРЧАТАЯ КОРНЕОСКЛЕРАЛЬНАЯ ПОДКОНЪЮНКТИВАЛЬНАЯ РЕЗЕКЦИЯ

Идея этой операции заключается в использовании десцеметовой оболочки оперируемого глаза для дренажирования фистулы.

Техника операции: 1) Отсепаровка конъюнктивы склеры в виде лоскута, как при операции Эллиота. 2) Скребцом отделяются передние слои роговицы на 2,5 *мм* от лимба. Полученный таким образом конъюнктивально-роговичный лоскут отворачивается на роговицу. 3) Копьевидным ножом делается небольшой разрез склеры у лимба; через переднюю губу его проводится тонкий шов на двух иглах. 4) Натянув слегка шов, вводят в разрез ножницы и продолжают сделанный в лимбе разрез на протяжении 6 *мм.* 5) У проведенного через роговицу шва делают меридиональный надрез роговицы ножницами на 2 *мм,* из этого надреза ножницами же делают разрез роговицы, параллельный лимбальному разрезу и такой же длины. Благодаря этим разрезам получится лента лимбально-роговичной ткани. 6) Лента отворачивается на склеру за шов, концы которого выводятся через верхний край конъюнктивальной раны. 7) Радужка, если надо, отрезается. 8) Лоскут кладется на место и пришивается. 9) Концы шва, отворачивающего роговичную ленту, связываются. Швы снимаются на четвертый день.

Описанной операцией создается узкое, но длинное отверстие в переднюю камеру. Заживление его должно быть затруднено вследствие того, что десцеметова оболочка выносится из передней камеры под конъюнктиву на роговичной ленте, отвернутой в виде створки.

Эта операция была мною произведена три раза.

1. У больной К. вследствие безуспешности дренажирования передней камеры сумкой хрусталика я произвел 2.I 1933 г. створчатую корнеосклеральную подконъюнктивальную резекцию. Технически она удалась безукоризненно. Эффект от нее был лучше, чем от какой-либо из предшествовавших операций, и внутриглазное давление держалось ниже нормы в течение 38 дней. Но в конце этого срока началось опять повышение давления, сменявшееся в течение месяца понижением его до нормы.

2. У больной К. (ист. бол № 3692) на правом глазу была сделана 4.I 1933 г. частичная сквозная пересадка роговицы по поводу полного бельма с фистулой посередине; внутриглазное давление до операции понижено; зрение = 0. Трансплантат прижил хорошо, но через два месяца и шесть дней развилась глаукома, которая, быстро нарастая, привела к появлению резких болей, не поддававшихся миотическим средствам. Ввиду отсутствия камеры и приращения радужки к бельму (о чем можно было догадаться по осмотру через полупрозрачную периферию бельма) на стойкость результата при операции Эллиота надежд было мало, и поэтому 10.III 1933 г. была произведена створчатая корнеосклеральная подконъюнктивальная резекция.

Операция протекала без особых затруднений, но произошло выпадение стекловидного тела. Оно не воспрепятствовало ходу операции.

Послеоперационное заживление было гладкое. Давление на ощупь представлялось нормальным в течение всего времени наблюдения (семь недель), боли исчезли. По отъезде больная сообщала в письмах в течение двух недель, что болей у нее совершенно нет. Проследить развитие водяной подушечки в пределах времени наблюдения не удалось, но некоторая припухлость конъюнктивы в оперированной области, несомненно, существовала.

3. Больному А (ист. бол. № 3446) 28.II 1932 г. была сделана операция пересадки роговицы (частичной сквозной) на левом глазу, представлявшем явление полного бельма; только у верхнего края его имелся небольшой участок полупрозрачной ткани; в центре бельма — очаги дегенерации в виде желтых пятен; лимб растянут, зрение — почти 1/∞ (движение руки); тензия нормальна. Трансплантат прижил и представлялся настолько прозрачным, что через него хорошо была видна катаракта.

14.V 1932 г. сделана операция удаления катаракты через широкий разрез ро-

говицы (на границе склеры и лимба с образованием конъюнктивального лоскута). Удаление хрусталиковых масс и обрывков радужки совершалось с трудом. После операции у больного началось постепенное развитие глаукомы, внутриглазное давление, несмотря на миотики, временами повышалось, и тогда трансплантат становился мутным, а эпителий делался истыканным; иногда на трансплантате образовывались пузыри; прозрачность на части его протяжения была очень хороша и позволяла видеть секундарную катаракту; зрение в течение года после операции держалось близко к $^{1}/_{180}$.

20.V 1933 г. сделана ввиду наклонности глаукомы к прогрессированию створчатая корнеосклеральная подконъюнктивальная резекция. Она удалась технически вполне хорошо, без выпадения стекловидного тела.

В течение 20 дней у больного были циклитические явления, по временам осложнявшиеся повышением давления. Затем глаз успокоился, тензия стала нормальной и осталась таковой в пределах срока наблюдения (70 дней). Поверхность трансплантата стала в это время гладкой, образование пузырей не повторялось, зрение поднялось до $^{1}/_{120}$. Водяной подушечки не образовалось.

ПОДКОНЪЮНКТИВАЛЬНАЯ ЭПИТЕЛИЗАЦИЯ КОРНЕОСКЛЕРАЛЬНОЙ ФИСТУЛЫ

По исследованиям Маршана и Кодинского, в заживлении сквозных трепанационных ран склеры принимает значительное участие эписклера. При операции Эллиота задняя поверхность конъюнктивального лоскута и остатки эписклеры в области операции, несомненно, дают материал для заполнения отверстия, особенно если возник воспалительный процесс.

Мне представилось возможным обеспечить незаживление трепанационного отверстия, поставив препятствие прилеганию отсепарованного конъюнктивального лоскута к окружности и краям отверстия и доставив к отверстию эпителий, который мог бы обрасти раневую поверхность трепанационного канала. Этой задаче удовлетворяло бы оставление около трепанационного отверстия полосы эпителия роговицы, лимба и конъюнктивы склеры с покрытием этого участка конъюнктивальным лоскутом. Такая задача могла бы быть выполнена разными способами.

Двухмоментная эпителизация корнеосклеральной подконъюнктивальной фистулы

Оперативный метод распадается на две независимые друг от друга операции, отделенные промежутком в три недели.

Техника операции. *Первый момент.* 1) Конъюнктива склеры надрезается скальпелем по заднему краю лимба, отступя на 1 *мм* на протяжении одной трети окружности роговицы. Сперва скальпелем, а потом ножницами конъюнктива склеры отсепаровывается с эписклеральной тканью по направлению к экватору, приблизительно до начала сухожилия верхней прямой мышцы. 2) По верхней границе области отсепаровки делается сквозной разрез конъюнктивы, концентрический с лимбом, и широкая лента конъюнктивы мобилизуется дополнительной подсепаровкой настолько, чтобы при потягивании за нижний край она легко надвигалась бы на роговицу. 3) На роговице, отступя от лимба, делают при помощи пакелена дугообразный ожог, концы его достигают лимба, середина дуги отстоит от лимба на 2–2,5 *мм*; расстояние между концами дуги (на лимбе) — 4 *мм.*

Ожог проходит эпителий, боуменову оболочку и поверхностные слои роговицы, причем он оставляет желобок с передним крутым берегом и задним поло-

гим; ширина желоба — 1,5 *мм.* Образование раневой поверхности на роговице может быть сделано ножом.

Техника этого варианта такова. Лезвием скальпеля или ножа Грефе проводят по роговице неглубокий разрез в виде хорды, середина которой отстоит от лимба на 2,5 *мм,* а концы переходят на лимб; положив нож на роговицу плашмя, в несколько приемов срезают ее поверхностные слои в направлении от лимба к указанному выше разрезу; получается дефект в виде желоба, передний край которого крутой, а задний — пологий.

В середине нижнего края конъюнктивальной ленты проводится тонкая шелковая нить на роговичной круглой игле; последняя вкалывается в середину переднего крутого берега роговичного прожога и проводится через поверхностные слои роговицы, что удается легко. Несколько отступя от первого, делаются два таких же шва на конъюнктиву и роговицу. Швы завязываются, благодаря чему край конъюнктивы плотно прилегает к дну желоба. С целью облегчить работу роговично-конъюнктивальных швов делаются два дополнительных шва по Кунту на конъюнктиву около лимба, справа и слева от области операции. Верхняя конъюнктивальная рана не зашивается или сшивается поперек; накладывается повязка.

В послеоперационный период надо следить за положением конъюнктивы на роговице и за швами. Если они прорезались и боковые конъюнктивальные швы недостаточно подтягивали конъюнктиву, то последняя может съехать, и операция кончается безрезультатно. Если все идет благополучно, то роговичные швы можно снять через семь дней. При хорошем приживлении конъюнктива через три недели имеет вид ложного птеригиума.

Возможны, теоретически говоря, и другие способы покрытия роговицы, которые могут быть заимствованы из метода Кунта (например, по способу Левенштейна). Может быть, возможно обойтись и без роговичных швов, но я пока считаю последние лучше обеспечивающими плотность прилегания конъюнктивы к дну желоба, что важно для герметичности приживления.

Будет ли произведена операция по тому или другому способу в большем или меньшем объеме, но суть метода должна заключаться в образовании ложного птеригиума с погребением под ним участка лимба и роговицы с их эпителиальным покровом. Через три недели можно приступить ко второму моменту оперативного лечения.

Техника операции. *Второй момент.* 1) Ножницами делается длинный разрез конъюнктивы на уровне сухожилия верхней прямой мышцы, как для операции Эллиота; разрез концентричен; конъюнктива отсепаровывается по направлению к роговице. У лимба под лоскутом оказывается площадка, покрытая конъюнктивальным и роговичным эпителием. Лоскут осторожно, чтобы не порвать его связь с роговицей, отворачивают вниз. 2) Трепанация роговицы и лимба трепаном (лучше диаметром в 2 *мм)* — как при операции Эллиота. 3) Иридэктомия (если она вообще выполнима); лоскут кладется на место и пришивается к верхнему краю конъюнктивальной раны; атропин, повязка. По этому способу двухмоментной эпителизации корнеосклеральной подконъюнктивальной фистулы мною была произведена операция.

У больного Ф. (ист. бол. № 3550) после гнойной язвы роговицы образовалось обширное эктатическое бельмо; роговица в верхней своей трети сохранила полупрозрачность на небольшом участке, сквозь который можно было видеть спаяние радужки с бельмом; камера вверху мелкая. Вследствие возникшего вскоре повышения давления проекция света стала неправильной. Появились сильные боли, не поддававшиеся миотическим средствам и требовавшие морфия.

20.I 1933 г. был сделан первый момент операции согласно сделанному выше описанию, но с пятью швами на роговице.

В послеоперационный период с одного края два шва прорезались и конъюнктива слегка сползла; в этом месте была сделана дополнительная термокаутеризация. Швы с роговицы сняты на десятый день. Приживление конъюнктивы к роговице произошло хорошо.

Так как в послеоперационный период указанной операции у пациента продолжались сильнейшие боли, связанные с продолжавшимся повышением внутриглазного давления, то 28.IV ему была сделана задняя трепанация по Ремеру (под сухожилием нижней прямой мышцы), которая временно понизила давление и облегчила боли; однако уже через 15 дней давление вновь повысилось и боли возобновились. Через 36 дней после подготовительного покрытия роговицы произведен второй момент операции. По отсепаровке конъюнктивального лоскута обнаружен участок лимба и роговицы, покрытых эпителием. Трепанация удалась (трепаном в 2 *мм).* Легко удалось отсечь выпятившуюся радужку; лоскут уложен на место, и край его пришит к верхнему краю конъюнктивальной раны. Атропин.

Послеоперационный период протекал вполне гладко. Боли исчезли вскоре после операции, давление сразу понизилось и уже не повышалось ни разу в течение всего периода наблюдения (50 дней). К этому времени можно было отметить очень хорошо выраженную водяную подушечку, которая своим диаметром значительно превышала область трепанации и распространялась на склеру; при исследовании щелевой лампой хорошо было заметно просвечивание подушечки, которая была наполнена жидкостью. Бельмо стало более плоским. Приращение конъюнктивы и роговицы по всему краю хорошее. Тензия нормальна. Зрение равно неправильной проекции.

Изложенные выше попытки обеспечения стойкости подконъюнктивальной фистулизации я назвал в настоящей статье «поисками новых принципов». Конечно, при малом количестве оперированных мною случаев о практическом значении выработанных мною типов операций судить преждевременно. Операциям не хватает также и экспериментальной разработки для выяснения вопроса о том, соответствуют ли патологоанатомические изменения е области операции моим теоретическим ожиданиям, согласно которым десцеметова и боуменова оболочки должны играть роль дренажа, а эндотелий и эпителий роговицы (и отчасти лимба) должны покрыть стенки резекционного отверстия. В последнем из предложенных мною способов даны, мне кажется, благоприятные условия для развития так называемого губовидного свища.

Я решил, однако, изложить возникшие у меня идеи потому, что если они заинтересуют коллег, то выяснение их клинической ценности произойдет скорее, чем при разработке сотрудниками одного учреждения. Экспериментальная разработка описанных новых принципов фистулизации уже начата в настоящее время под моим руководством Скородинской и Розовской.

Настоящая статья есть не более как предварительное сообщение. Я подчеркиваю, что изучаемые мною новые принципы антиглаукоматозных операций имеют своей основной задачей борьбу прежде всего с глаукомой вторичного происхождения, главным образом при полных бельмах роговицы; такие глаза, как я уже указывал, не годятся для пересадки роговицы до тех пор, пока глаукома не устранена; мой личный опыт привел меня к заключению, что победа над нею в таких случаях — дело редкой удачи. Таким образом, большое количество больных с бельмами обречено на невозможность восстановить зрение. Применение на них новых принципов фистулизации оправдывается тяжестью положения. Если бы возлагаемые надежды оправдались в указанных случаях, возможно было бы обратиться и к случаям упорной первичной глаукомы, когда оказались безуспешными другие методы. Понятно, что двухмоментная эпителизация субконъюнктивальной фистулы может быть применима только в случаях глаукомы, терпящих отлагательство.

Эта операция, по-видимому, обещающая быть наиболее эффективной из исследуемых мною, в техническом отношении не лишена подводных камней: линия сращения конъюнктивы и роговицы может не выдержать длительного напора жидкости из передней камеры, конъюнктива может истончиться и оторваться. На эту сторону и должно быть направлено главное внимание при разработке операции. Надо считаться также с возможностью инфекции[33].

Если бы операция практически оправдала себя, то можно было бы развить ее и дальше; можно было бы оставлять длинную узкую полоску конъюнктивы склеры, идущую от лимба к экватору глаза, погребая его под конъюнктивой склеры. Такое «погребение» можно было бы делать либо при первом моменте операции, либо в форме добавочной операции, которая делала бы всю операцию трехмоментной.

Предварительное сообщение о разрабатываемых мною принципах антиглаукоматозных операций я считаю достаточно обоснованным теоретическими соображениями и оформлением оперативной техники, и проведением операций у ряда больных в глазной клинике Одесского медицинского института.

ТЕХНИКА ОПЕРАЦИИ

Надрез склеры. Оттянув лоскут на роговицу и осушив склеру, делают на склере надрез скребцом Грефе, отступя на 2–2,5 *мм* от лимба, длиной 3–4 *мм,* параллельно лимбу; концы разреза можно несколько приблизить к лимбу; разрез склеры проникает в склеру лишь приблизительно на $^3/_4$ ее глубины или же настолько, чтобы дно разреза стало черным.

Смысл этого разреза подготовительный: при его наличии копьевидный нож очень легко проникает в переднюю камеру, даже если кончик ножа не идеально острый (а с этим, увы, приходится считаться в настоящее время!).

Вскрытие передней камеры. Удерживая глаз пинцетом, поставленным с противоположной разрезу стороны у лимба, и уздечными швами, проникают кончиком копьевидного ножа в камеру; лоскут при этом отклоняют сперва слегка на роговицу, а затем в сторону разреза, чтобы видеть, как кончик ножа проникнет в угол камеры. Как только кончик покажется в камере, нож перестают продвигать в нее и извлекают. В разрез, ведущий в переднюю камеру, вводят тупоконечный копьевидный нож. Этот инструмент представляет собой обыкновенный копьевидный нож, кончик которого затуплен и закруглен, боковые же лезвия его отточены остро. Будучи введен кончиком в камеру, нож может быть продвинут вперед, к зрачку, вполне безопасно — без риска поранить радужку или хрусталик; пройдя в камеру, нож легко режет склеру по линии ее надреза, сделанного скребцом; если нужно, боковыми движениями ножа (что не сопровождается никаким риском) разрез склеры увеличивают в ту и другую сторону. По окончании разреза нож извлекают.

Отсечение склеры. Если радужка выпала, ее заправляют шпателем. Для отсечения склеры захватывают переднюю губу разреза тем пинцетом, кото-

---

33 На заседании научной конференции Московской глазной больницы 3.IX 1933 г. моими оппонентами сделаны были замечания, что врастание эпителия в канал может повести к тому, что эпителий покроет и стенки передней камеры, что может вызвать облитерацию ее угла; с теоретической стороны отвергать такую возможность нельзя; вопрос может быть решен только опытным путем. Было высказано и опасение, что прижигание бельма может вызвать припадок глаукомы; если опыт подтвердит эту возможность, то можно комбинировать операцию с каким-нибудь антиглаукоматозным мероприятием.

рый применяется для захватывания склерального диска при операции Эллиота. Удерживая его крепко, отсекают склерокорнеальный лоскут ножницами Лагранжа (сильно искривленными); если нет ножниц Лагранжа, то годятся и обычные малые куперовские ножницы (но не pince-cisaux). Отсекать лучше одним уверенным смыканием ножниц, но можно отсекать и в два-три приема, а именно так: надсекают лоскут у одного конца разреза, режут его роговичное основание и отсекают у другого конца. Отсеченный лоскут состоит или из одной склеры, или из склеры с участком роговицы (расслоенной при образовании конъюнктивального лоскута). Конъюнктивально-роговичный лоскут при отсечении склеры помощник должен оттягивать на роговицу, чтобы ножницы не надрезали его корня. Надрез корня конъюнктивального лоскута требует специального наложения швов, о чем мы скажем ниже. При правильном наложении швов прорез основания лоскута угрожающего значения не имеет.

Извлечение и рассечение радужки. Ирис-пинцетом, введенным в камеру, захватывают радужку вблизи края зрачка по возможности широко, радужку извлекают из раны настолько, чтобы стала видна задняя пигментированная сторона радужки. При помощи pince-cisaux радужку рассекают от вершины вытянутой складки до корня последней. Лоскуты рассеченной радужки сдвигают ирис-пинцетом к концам разреза.

Репозиция конъюнктивального лоскута. Конъюнктивальный лоскут возвращается на свое место. Предварительные швы стягивают без образования второго узла. Рану тщательно закрывают еще несколькими швами; швы накладывают хирургические, но без добавочных узлов; такие неполные хирургические швы достаточны для удерживания краев раны и вместе с тем легче снимаются (через пять-шесть дней).

ПОСЛЕОПЕРАЦИОННЫЙ ПЕРИОД

Атропин в течение шести-семи дней.

Если операция предполагается на глазу, внутриглазное давление которого мало поддается миотическим средствам (особенно если глаз этот единственный), то я, как правило, прибегаю к описанной мной профилактической склеротомии.

В 1915 г. Вергеф описал случаи оперативной помощи при экспульсивной геморрагии. Помощь эта состоит в иссечении куска склеры для образования отверстия, сквозь которое кровь, изливающаяся между склерой и сосудистой оболочкой из лопнувшей длинной задней цилиарной артерии, должна иметь боковой выход, вследствие чего и должно прекратиться выталкивание содержимого глаза изливающейся кровью. Вполне признавая приоритет идеи Вергефа, я, не зная его работы (напечатанная во время войны, она не вошла даже в реферативные справочники), предложил и применил в клинике эту же самую операцию; разница заключалась лишь в технике. Но я указал на склерэктомию как на средство профилактики экспульсивной геморрагии. Эта операция отличается от операции Вергефа как по цели, так и по технике. При имеющемся уже экспульсивном кровотечении образование окошек в склере очень просто: прорезается ли склера ножом Грефе (как рекомендует Вергеф) или трепаном Эллиота (как делаю я), инструмент попадает в супрахориоидальное пространство без риска ранить отслоенную (кровью) от склеры сосудистую оболочку.

При профилактической цели техника операции иная. После разреза и отсепаровки конъюнктивы склеры обнажают последнюю от эписклеры

(скребцом Грефе); остроконечным скальпелем (или ножом Грефе) делают два небольших разреза склеры (по 2–3 *мм),* встречающиеся друг с другом под углом; взяв конец лоскута пинцетом и помогая себе шпателем, отворачивают склеральный лоскут и отсекают его у основания ножницами; получается, как у Вергефа, треугольный дефект склеры, сквозь который несколько выпячивается сосудистая оболочка. Швы на конъюнктивальный разрез. Если дело идет об образовании профилактического отверстия перед экстракцией катаракты, то последняя производится в дальнейшем как обычно. Если предстоит операция Эллиота или Лагранжа (или Лагранжа — Гольта), то сперва делают большой разрез конъюнктивы, подготовляют лоскут конъюнктивы, накладывают провизорные швы; затем делают профилактическую склерэктомию, как только что описано, и выполняют операцию Эллиота или Лагранжа — Гольта, как описано выше.

Довольно удобно делать иссечение склеры трепаном Филатова — Марцинковского (диаметром 2–2,5 *мм).* Если при склерэктомии случится осложнение в форме сквозного надреза сосудистой оболочки, то нужно, прикрыв область склерэктомии тампончиками, закончить операцию Лагранжа — Гольта; в редких случаях приходится прекратить дальнейшее действие, ограничиться получившейся задней сквозной трепанацией и отложить операцию Лагранжа — Гольта на некоторое время.

Излагая указанную методику профилактической склерэктомии, применяемой мной, я не могу, конечно, обойти молчанием вопрос об ее целесообразности и обоснованности. С теоретической стороны операция вполне обоснована. При наличии отверстия в склере кровь, если случился разрез длинной цилиарной артерии, конечно, устремится под конъюнктиву. Но случаев, когда такая геморрагия произошла бы при наличии отверстия, у меня не было. Таким образом, «спасительное» значение склерального отверстия при этих условиях не доказано. Это не мешает мне, опираясь на правильность теоретического обоснования и на полезное значение склерэктомии, сделанной после начала экспульсивной геморрагии (успешные случаи Вергефа и мои), все же делать эту профилактическую операцию перед антиглаукоматозными операциями. Но есть и другое соображение в пользу профилактической склерэктомии. После образования отверстия в склере внутриглазное давление тотчас падает значительно, оставаясь некоторое время в пределах 25–26 *мм.* При таком давлении операция (экстракция, операция Эллиота, Лагранжа и т. д.) с технической стороны не затруднена. Снижение давления происходит при склерэктомии «поэтапно», со ступеньки на ступеньку. Благодаря этому на стенку длинной цилиарной артерии ложится меньшая нагрузка, чем при «одномоментном» падении давления при опорожнении передней камеры во время иссечения склеры (при операциях Эллиота, Лагранжа и т. д.). Если образование отверстия в склере имеет целью дать выход для крови из супрахориоидального пространства в случае происшедшего разрыва стенки длинной цилиарной артерии, то постепенное падение давления является, быть может, одним из существенных моментов в профилактике самого разрыва. Идея снижать давление перед операциями со вскрытием передней камеры была высказана еще Фромаже, но он предлагал делать сквозное отверстие в стенке глаза; понятно, что при таких условиях внутриглазное давление очень сильно падает и операция (например, экстракции) уже технически затруднена вследствие мягкости глаза, да и самое падение давления в силу своей значительности и одномоментности может вызвать геморрагию. Кроме того, прорезание внутренних оболочек глаза в случае наступившего разрыва

цилиарной артерии может, мне кажется, дать отчасти ход току крови в стекловидное тело, что исключено при наличии отверстия в склере, ведущего только в супрахориоидальное пространство. Выше было упомянуто, что вследствие технической погрешности может быть нарушена целость внутренних оболочек при образовании склерального отверстия. Такой случай является досадным осложнением, но он не должен быть возводим в принцип.

Итак, предупреждение экспульсивной геморрагии путем предварительного образования отверстия в склере, хотя и не доказано достаточно фактами, обосновано теоретически; не доказано фактами и спасительное значение указанного отверстия при происшедшем разрыве цилиарной артерии; в моих случаях не было ни одной экспульсивной геморрагии, когда бы я делал предварительное склеральное отверстие. Но принимая во внимание как указанные теоретические соображения, так и спасительное значение образования склеральной геморрагии (случаи Вергефа и мои), я охотно прибегаю к моей «профилактической» склерэктомии и настоящей статьей привлекаю к ней в первую очередь внимание тех коллег, кому приходилось переживать много тревог при экспульсивной геморрагии.

Понятно, что все остальные меры, могущие снизить шансы на это тяжкое осложнение, должны быть приняты.

Я считаю необходимым упомянуть еще об одном мероприятии, которым я пользуюсь при полостных операциях, в частности при операции Лагранжа — Гольта. Обширный оперативный материал показал мне, как тканевая терапия снижает количество послеоперационных инфекций, улучшает состояние светоощущения в, казалось бы, «безнадежных» глазах; к такому же убеждению пришли и проф. Кальфа, и доц. Ершкович, и ряд других моих сотрудников и учеников.

В учреждениях, где мы работаем, мы уже давно не делаем глазных полостных операций без проведения тканевой терапии. При глаукоме нам удавалось видеть убедительные случаи регуляции внутриглазного давления, не удававшейся при применении только миотиков. И я полагаю, что тканевое лечение, оказывающее такое могучее лечебное действие при глазных и неглазных болезнях, оздоравливает и сосудисто-нервную систему организма в целом, и в частности глаза. Таким образом, возможно, тканевая терапия имеет и профилактическое значение для экспульсивной геморрагии. Доказательства в пользу этой мысли могут быть даны только многочисленными сравнительными наблюдениями.

ЛЕЧЕНИЕ ГЛАУКОМЫ[34]

Борьба с глаукомой является одной из наиболее актуальных задач советской офтальмологии.

Прежде чем приступить к непосредственному изложению темы статьи, позволим себе проанализировать то положение, которое существует па сегодняшний день в вопросах ранней диагностики и лечения глаукомы, тесно связанных между собой.

Нужно признать, к сожалению, что вопросом ранней диагностики глаукомы у нас занимаются недостаточно. Этому важному вопросу, являющемуся краеугольным камнем борьбы с глаукомой, не уделяется должного внимания. Даже в крупных офтальмологических учреждениях нередко мало применяют метод тонометрии или пользуются исключительно тонометрами Шьетца или даже Фик-Лившица, дающими огромный процент ошибки и совершенно не пригодными для ранней диагностики глаукомы.

Можно ли оправдать кропотливостью измерений пренебрежение к выдающемуся достижению отечественной офтальмологии — тонометру Маклакова, значение которого, как лучшего в мире и наиболее точного инструмента для тонометрии, в настоящее время неоспоримо? Несомненно, это является большим заблуждением. Больше того, отсутствие всякой тонометрии менее вредно, чем пользование неполноценными тонометрами, гипнотизирующими нас неверными данными, могущими иметь роковое значение для больного.

Далее, допустима ли ссылка на организационные трудности налаживания в глазных стационарах метода суточных измерений внутриглазного давления, одного из наиболее ценных методов ранней диагностики глаукомы, предложенного Масленниковым и являющегося крупным достижением отечественной офтальмологии в изучении глаукомы? Совершенно недопустимо, что этот важный метод до настоящего времени не только не получил достаточно широкого распространения, но и не применяется даже в некоторых клиниках.

Крайне слабое применение находит метод эластотонометрии Филатова — Кальфа, огромное значение которого для ранней диагностики глаукомы, особенно в амбулаторных условиях, является общепризнанным.

Метод эластотонометрии, как и метод суточных измерений офтальмотонуса, дает нам представление о динамике внутриглазного давления, поэтому с его

---

[34] Доклад на совещании по глаукоме при Центральном офтальмологическом институте им. Гельмгольца 28 января 1952 г. Впервые опубликовано в «Офтальм. журн.», № 2, 1952.

помощью можно выявить начинающуюся глаукому, когда давление является еще не стойко повышенным и однократная тонометрия не может выявить расстройства регуляции внутриглазного давления. По своей ценности этот метод следует поставить наряду с суточной тонометрией, а применение его должно быть признано обязательным во всех случаях, подозрительных на глаукому.

Однократная тонометрия, как метод определения внутриглазного давления в статике, не может дать достаточно ценных данных для постановки диагноза, особенно в случаях индивидуально низкой физиологической нормы давления, и является уже пройденным этапом в методике тонометрии.

Несмотря на это, методы суточных измерений тензии и эластотонометрии мало пропагандируются, и даже в наших руководствах по офтальмологии им уделяется недостаточно внимания.

Практические окулисты, а тем более врачи других специальностей, уделяют мало внимания жалобам больных, характерным для глаукомы. Только этим можно объяснить то обстоятельство, что мы встречаемся с больными, у которых диагноз глаукомы был поставлен спустя несколько месяцев после появления первых жалоб, несмотря на их неоднократное обращение за медицинской помощью

Многие окулисты забывают о простой глаукоме, протекающей длительное время без жалоб со стороны больного, и не проводят, как правило, офтальмологического исследования у всех пациентов, обращающихся по поводу других заболеваний или для подбора очков, что особенно важно в отношении пациентов в возрасте свыше 40 лет.

Не уделяется должного внимания методам функционального исследования, недостаточно систематически проводится периметрия и почти игнорируется ангиоскотометрия и адаптометрия.

Не учитывается, что не так уже редко встречается глаукома при катаракте, и поэтому каждый катарактальный больной должен быть исследован в этом направлении. Особенно бросается в глаза запоздалая диагностика глаукомы при высокой миопии, когда нарушение зрительных функций объясняют миопическими изменениями глазного дна и не прибегают к методам диагностики глаукомы. Мало помнят о юношеской глаукоме, секундарной глаукоме при сращенных бельмах, задних синехиях, заращении зрачка.

Все указанное приводит к поздней или значительно запоздалой диагностике глаукомы, когда наши лечебные мероприятия уже гораздо менее эффективны.

Помимо ошибочной или несвоевременной диагностики глаукомы, следует указать и на другой крупный недостаток, значительно понижающий эффективность лечебных мероприятий. Мы имеем в виду отсутствие систематического и правильно поставленного контроля результатов проводимой терапии при уже диагностированной глаукоме.

К сожалению, нам не так уж редко приходится встречаться с таким недопустимым явлением, когда врач, поставив диагноз глаукомы и назначив больному миотики, считает, что он выполнил все возможное и этим назначением его врачебный долг перед больным исчерпан. Не фиксируется внимание больного на необходимости систематического наблюдения за состоянием глаз, и больной надолго уходит из-под врачебного контроля. Создается атмосфера благодушия и самоуспокоенности как со стороны врача, так и со стороны больного, который считает себя уже излеченным от глаукомы полученными каплями. Иногда больной исследуется от случая к случаю, но и это исследование производится неполноценно, не в динамике, а из функциональных исследований доволь-

ствуются только определением остроты зрения, которая, как известно, может долгое время оставаться высокой, несмотря на прогрессивное ухудшение поля зрения и адаптации.

По данным глаукоматозного диспансера при глазной клинике Одесского медицинского института, обработанным ассистентом С. Б. Розовской, у 430 больных глаукомой, наблюдавшихся свыше года (856 глаз), миотики вызывают полную нормализацию внутриглазного давления только в 30 % случаев и главным образом на ранних стадиях заболевания. В остальных 70 % случаев компенсация внутриглазного давления под влиянием миотиков не наступила, и необходимо было добавлять другие методы консервативного лечения, а в случаях недостаточности их переходить к оперативному вмешательству.

Эти данные с очевидностью указывают на всю несостоятельность бесконтрольного назначения миотиков или, что равносильно, неполноценного контроля за их действием.

Из-за отсутствия систематических наблюдений и тщательного изучения больного с применением вышеуказанных методов исследования показания к операции ставятся поздно.

Такой недопустимый подход к глаукомному больному часто оказывается для него роковым и приводит к постепенному, но прогрессивному падению зрения, вплоть до наступления полной слепоты.

Путь бесконтрольного назначения миотиков для других консервативных методов лечения, случайные и неполноценные исследования тензии и зрительных функций, что ведет к несвоевременному назначению операции, равно как и отсутствие контроля после операции заслуживают строгого осуждения.

Переходя к основной теме статьи — лечению глаукомы, — следует прежде всего остановиться на вопросе о том, что нужно считать основным проявлением глаукомы, на устранение которого должны быть направлены наши лечебные мероприятия.

Не подлежит никакому сомнению, что при всей сложности патологических изменений, происходящих как в самом глазу, так и в организме больного глаукомой, на первый план в качестве основного, ведущего симптома заболевания выступает расстройство регуляции внутриглазного давления. Именно расстройство регуляции внутриглазного давления является причиной ряда дальнейших изменений, ведущих к нарушению зрительных функций глаза. Поэтому борьба с повышением внутриглазного давления является первоочередной задачей при лечении глаукомы.

Правильность такой установки, которой придерживались все крупные русские офтальмологи, начиная с А. Н. Маклакова, повседневно подтверждается практикой, которая является основным критерием для проверки наших теоретических рассуждений.

Не было бы необходимости останавливаться здесь более подробно на этом неоспоримом для большинства окулистов тезисе, если бы в последнее время не выдвигалось другое положение, противоречащее нашему представлению о ходе глаукоматозного процесса и наносящее ущерб практическим мероприятиям по борьбе с глаукомой.

Мы имеем в виду защищаемую проф. А. Я. Самойловым концепцию, согласно которой в глаукоматозном процессе основную роль играет не расстройство регуляции внутриглазного давления, а отек сетчатки, не связанный с повышением офтальмотонуса, а предшествующий ему. Отсюда следует неправильный вывод, что оперативное вмешательство при глаукоме, имеющее целью пониже-

ние внутриглазного давления, якобы нецелесообразно, так как оно направлено не па основную причину, вызывающую ухудшение зрительных функций.

В статье, опубликованной в «Вестнике офтальмологии» за 1949 г., проф. А. Я. Самойлов указывает, что «задачей окулиста должна явиться не столько нормализация офтальмотонуса глаукоматозного глаза, сколько забота о сохранении его функции». Анализируя труды своего учителя В. П. Одинцова по вопросам патогенеза и терапии глаукомы, А. Я. Самойлов неправильно приписывает этот взгляд проф. Одинцову.

В той же статье проф. Самойлов бросает упрек многим окулистам, по его словам, «видящим предел своих достижений в нормализации тонуса глаукоматозного глаза и совершенно упускающим при этом из виду жизненные интересы глаукомного больного».

В пределах настоящей статьи нет возможности углубляться более детально в сущность концепции проф. Самойлова, но уместно было бы задать вопрос, что ценного дает концепция проф. Самойлова для практики, что противопоставляет он отказу от оперативного лечения глаукомы и к чему сводятся те практические меры, которые он предлагает проводить «во имя жизненных интересов больного» для сохранения зрительных функций? Проф. Самойлов таких методов лечения, которые могли бы заменить оперативное вмешательство, не предложил. Пропагандируемые им взгляды неправильно ориентируют практических окулистов в основных вопросах борьбы с глаукомой.

То же относится и к высказыванию В. С. Садиковой в ее работе, опубликованной в том же номере «Вестника офтальмологии». Доктор Садикова пишет: «Основное положение, которого в настоящее время придерживаются все офтальмологи, заключается в том, что снижение внутриглазного давления не приостанавливает процесса глаукомы и глаз продолжает слепнуть».

Аналогичный тезис выдвигается проф. А. Я. Самойловым в его докладе на совещании по глаукоме. Из его доклада следует, что после антиглаукоматозных операций, при длительном наблюдении — от трех до шести лет, зрение сохранилось только у 29 % оперированных больных, а у 71 %, несмотря на нормализацию внутриглазного давления, зрение прогрессивно понижалось. Такая оценка эффективности антиглаукоматозных операций, идущая в разрез со многими статистическими данными, в том числе и с нашими, могла возникнуть только в результате неполноценной методики тонометрии, когда исследование внутриглазного давления производится не динамически (суточная и эластотонометрическая кривые), а однократно. Кроме того, А. Я. Самойловым не был дан анализ причин понижения зрительных функций, которое, помимо, отсутствия регуляции внутриглазного давления после операции, нередко зависит от ряда других, привходящих причин, непосредственно не связанных с прогрессированием глаукоматозного процесса (катаракта, поздняя инфекция, тромбоз центральной вены сетчатки и др.).

Как видно, одним росчерком пера из учения о глаукоме выбрасывается как ненужный весь раздел хирургического лечения, и эта точка зрения доктором Садиковой приписывается всем окулистам. Нечего и говорить, что такие взгляды, не отражающие действительного положения вещей, являются неприемлемыми.

Мы на основании большого опыта нашей школы утверждаем:

1) длительное сохранение зрительных функций при нарушении регуляции внутриглазного давления, как правило, невозможно;

2) нормализация офтальмотонуса при глаукоме в громадном большинстве случаев приостанавливает распад зрительных функций и является тем ос-

новным путем, по которому в настоящее время должна быть направлена наша лечебная помощь больному глаукомой.

Для подтверждения указанных положений приведем фактические данные.

Мы совместно с проф. Кальфа подвергли анализу истории болезни 174 больных глаукомой. По стадиям развития глаукоматозного процесса до операции из 185 глаз на 31 была начинающаяся глаукома, причем в одной трети случаев субкомпенсированная. На всех этих глазах (31) зрение было нормальным, поле зрения оказалось незначительно суженным только на девяти глазах, слепое пятно увеличенным — на 12 глазах.

Таким образом, в начальной стадии глаукомы, когда расстройство регуляции внутриглазного давления существовало недолго и во многих случаях было нерезко выражено, зрительные функции хорошо сохранились.

Иная картина наблюдается при выраженной и далеко зашедшей глаукоме, когда число случаев декомпенсации тензии составляло более двух третей.

В табл. 1 представлено понижение зрительных функций при выраженной и далеко зашедшей глаукоме у неоперированных больных, которое происходило вследствие прогрессирования глаукоматозного процесса. Случаи понижения зрения вследствие других причин (например, катаракты и т. д.) были исключены.

Таблица 1

Понижение зрительных функций при выраженной и далеко зашедшей глаукоме

Острота зрения	Исследовано глаз	Поле зрения	Исследовано глаз
Счет пальцев — 0,03	17	Нормальное	11
0,04–0,1	34	Значительно сужено	89
0,1–0,5	39	Сохранилась незначительная часть	54
0,6–1,0	64		
Всего глаз	154	Всего глаз	154

Как видно из таблицы, нарушение центрального зрения, которое при глаукоме страдает в последнюю очередь, наблюдалось в выраженной и далеко зашедшей стадиях в значительном проценте случаев.

Поле зрения было нарушено на 143 из 154 глаз, в том числе на 54 глазах поле зрения сохранилось лишь в незначительной части. Только на 11 глазах поле зрения сохранилось нормальным.

Отсюда должен быть сделан вывод, что чем дольше существует расстройство регуляции внутриглазного давления, тем чаще мы наблюдаем понижение зрительных функций, тем глубже идет их распад.

Таким образом, нарушение нормальной регуляции внутриглазного давления неблагоприятно отражается на состоянии зрительных функций, и борьба за жизненные интересы глаукомного больного, за сохранение его зрения — это в первую очередь борьба за нормализацию внутриглазного давления.

Рассмотрим второе наше положение о том, что нормализация внутриглазного давления в громадном большинстве случаев влечет за собой сохранение

зрительных функций. Правильность этого положения особенно убедительно доказывается результатами антиглаукоматозных операций.

В группе больных, которые подверглись антиглаукоматозным фистулизирующим операциям, было прооперировано 122 глаза со сроком наблюдения после операции свыше года. Из этого числа ухудшение зрительных функций мы отметили на 26 глазах, что составляет 37,7 %. Указанный процент в 3 раза ниже того, который отмечается при выраженной и далеко зашедшей глаукоме в случаях, не подвергшихся операции.

Если рассмотреть причины понижения зрения в указанных 26 глазах, то оказывается, что в 10 глазах отсутствовала регуляция внутриглазного давления, в четырех отмечалось образование катаракты, в трех была поздняя инфекция, в одном — тромбоз центральной вены. Следовательно, в 18 глазах ухудшение зрения произошло либо вследствие того, что операцией не удалось нормализовать внутриглазное давление, либо вследствие причин, не связанных с глаукомой.

Таким образом, из 122 оперированных глаз с длительным сроком наблюдения прогрессирующее понижение зрения при урегулированной тензии произошло в 8 глазах (6,5 %). В 5 из 8 указанных глаз глаукома была на далеко зашедшей стадии развития — операция была сделана слишком поздно.

И. Г. Ершкович, анализируя результаты антиглаукоматозных операций, пришел к таким же выводам. Из 69 длительно прослеженных им случаев оперированной глаукомы ухудшение зрения отмечалось в 12 глазах, причем в пяти не было достигнуто регуляции внутриглазного давления, в трех понижение зрения наступило вследствие развития катаракты или послеоперационного астигматизма, и только в четырех глазах оно могло быть поставлено в связь с прогрессированием глаукоматозного процесса. Это составляет почти такой же процент, который был получен в нашей работе, проведенной совместно с проф. С. Ф. Кальфа.

Из приведенного фактического материала следует, что нормализация внутриглазного давления, как правило, обеспечивает сохранение зрительных функций. Отдельные случаи понижения зрения, несмотря на полную компенсацию тензии, следует рассматривать как исключение, которое ни в коем случае не может понизить значения оперативного вмешательства или других лечебных мероприятий, направленных на нормализацию внутриглазного давления.

Переходя непосредственно к лечению глаукомы, следует отметить, что мы не ставили себе задачу в настоящей статье охватить полностью все лечебные мероприятия. Мы остановимся только на тех из них, которые считаем наиболее существенными.

Лечение глаукомы, к которому приступают после всестороннего обследования организма, начинается с назначения миотиков. Как уже было отмечено, действие миотиков наиболее эффективно главным образом на ранних стадиях заболевания, при наличии субкомпенсации внутриглазного давления. Однако в некоторых случаях удается добиться нормализации внутриглазного давления и на последующих стадиях развития глаукомы и при декомпенсации, хотя и значительно реже.

Поэтому при установлении диагноза глаукомы начинать лечение с миотиков следует во всех случаях заболевания, но каждый больной подлежит тщательному изучению, желательно в условиях стационара, с применением суточных измерений тензии и суточной эластотонометрии. Назначать миотики чаще трех, максимум четырех раз в день, как правило, нецелесообразно, так как опыт

показывает, что более частое применение их не соблюдается с достаточной регулярностью, тем более что там, где трехкратное закапывание миотиков не приводит к компенсации внутриглазного давления, более частое их применение редко дает полноценные результаты.

Считаем нужным отметить, что среди большого числа различных миотических средств все еще видное место занимает пилокарпин. Поэтому выращиванию растения *Pilocarpus Jaborandi* следует уделить максимальное внимание.

Исходя из наших представлений о глаукоме, как о заболевании, вызываемом нарушениями во всем организме, мы не можем, естественно, ограничиться только местным лечением. Мы должны широко использовать методы воздействия на весь организм, и в первую очередь — на нервную систему, ведущая роль которой в развитии и течении глаукоматозного процесса не подлежит сомнению. С этой точки зрения, безусловно, целесообразно назначение препаратов брома, усиливающих торможение коры головного мозга. Не следует забывать также о целебной роли сна, который, как это уже давно известно, может купировать острый приступ глаукомы.

Поэтому подлежит изучению лечебное значение охранительного торможения при глаукоме, что и проводится в настоящее время в Украинском экспериментальном институте глазных болезней и глазной клинике Одесского медицинского института.

Одним из методов консервативного лечения глаукомы, влияющих на весь организм и в первую очередь на нервную систему и ее высшие отделы — кору головного мозга, является тканевая терапия, которая проявила себя как ценный вспомогательный метод лечения этого заболевания.

Применение тканевой терапии при глаукоме было начато нами с 1939 г. сначала в виде внутримышечных инъекций рыбьего жира, затем мы перешли к трансплантациям консервированных тканей (кожи, плаценты, селезенки, мышцы и др.), а в последнее время применяются главным образом инъекции тканевых экстрактов (листами алоэ, плаценты), пелоидодистиллата и других препаратов в чистом виде или в комбинации с имплантациями консервированных и автоклавированных тканей.

Наблюдения (В. П. Филатов с сотрудниками И. Г. Ершковичем и С. Б. Розовской), проведенные на клиническом материале, охватывающем свыше 200 больных первичной глаукомой на различных стадиях развития глаукоматозного процесса, указывают на значительную ценность тканевой терапии как вспомогательного метода лечения глаукомы.

В табл. 2 представлены сводные результаты применения тканевой терапии при глаукоме. Из 227 больных (368 глаз), подвергшихся тканевой терапии по различной методике, было получено улучшение регуляции внутриглазного давления на 105 глазах (28,5 %), ухудшение тензии на восьми глазах (2,2 %). Влияние на зрительные функции оказалось более эффективным. Улучшение остроты зрения было получено в 41,8 %, а расширение поля зрения — в 51,1 %. Понятно, что ухудшение регуляции внутриглазного давления происходило не вследствие тканевой терапии.

Благоприятное влияние тканевой терапии на внутриглазное давление наблюдается чаше всего при начинающемся заболевании с субкомпенсацией внутриглазного давления или в случаях оперированной глаукомы, когда после операции не наступило полной компенсации внутриглазного давления.

Таблица 2

Результаты применения тканевой терапии при глаукоме

Вид тканевой терапии	Число больных	Число глаз	Влияние на тензию		Влияние на зрительные функции	
			улучшение	ухудшение	улучшение остроты зрения	улучшение поля зрения
Инъекции рыбьего жира	25	49	8	2	15	25
Экстракт алоэ, имплантация кожи	27	46	17	4	23	13
Трансплантация и имплантация консервированных тканей	21	36	13	2	7	11
Экстракт алоэ и плаценты	22	32	6	–	17	20
Пелоидодистиллат	28	42	21	–	21	27
Экстракт алоэ, плаценты, пелоидодистиллат, имплантация консервированных тканей	104	163	40	–	71	92
Всего	227	368	105 (28,5 %)	8 (2,2 %)	154 (41,8 %)	188 (51,1 %)

Приведу в качестве примера больного К. (ист. бол. № 10287/25174453). Поступил в институт впервые в январе 1948 г. по поводу конгестивной выраженной декомпенсированной глаукомы правого глаза и далеко зашедшей декомпенсированной глаукомы левого глаза. Левый глаз в феврале 1948 г. подвергнут антиглаукоматозной операции. Правый глаз не был оперирован и оставался при шестикратном закапывании пилокарпина. Под влиянием тканевой терапии, проведенной на протяжении свыше трех лет, наступила полная компенсация внутриглазного давления при тех же миотиках. Внутриглазное давление с 35–36 *мм* понизилось до 24–25 *мм*, суточные колебания с 10 *мм* уменьшились до 1–2 *мм*, эластотонометрическая кривая приобрела нормальный вид.

Срок наблюдения — $3^1/_2$ года.

Более резко выражено и отмечается с большей закономерностью влияние тканевой терапии при глаукоме на зрительные функции, которые могут значительно улучшиться и при повышенном внутриглазном давлении. Это улучшение сказывается в повышении остроты зрения, расширении поля зрения, уменьшении величины скотом и повышении адаптации.

Особенно ценно влияние тканевой терапии на функции глаукоматозного глаза в случаях далеко зашедшего процесса с резким распадом зрительных функций. Под влиянием тканевого лечения, несмотря на высокое внутриглазное давление, не поддающееся действию миотиков, наблюдается улучшение остроты зрения и расширение поля зрения. После антиглаукоматозной операции достигнутое тканевой терапией улучшение функций сохраняется в течение продолжительного срока наблюдения. Но для этого лечение необходимо проводить повторно, в среднем три-четыре курса в год.

Примером благоприятного влияния тканевой терапии на функцию глаза может служить больная С. (ист. бол. № 805/9625), которая находится под наблюдением института с 1946 г. по поводу хронической конгестивной выраженной субкомпенсированной оперированной глаукомы обоих глаз. В результате повторных курсов тканевой терапии зрительные функции сохраняются, несмотря на наличие субкомпенсации внутриглазного давления. На правом глазу на протяжении четырех лет зрение остается равным 0,5. На левом глазу зрение было равно 1,0, но на протяжении четырех лет несколько раз снижалось до 0,85 и после каждого курса тканевой терапии вновь повышалось до 1,2. Поле зрения правого глаза, которое было резко сужено до лечения, после тканевой терапии расширилось до нормы. Слепое пятно также пришло в норму. Срок наблюдения — 4 года 3 месяца.

Тканевую терапию следует применять и как подготовку к операции, и в послеоперационный период. Наши многолетние наблюдения показывают, что тканевая терапия, применяемая в дополнение к миотическим средствам или антиглаукоматозной операции, является ценным вспомогательным средством лечения глаукомы.

Другим полезным вспомогательным лечебным мероприятием при глаукоме является усиленная мышечная работа, на значение которой нами было указано в 1937 г. Задумываясь над вопросом о причинах суточных колебаний внутриглазного давления, мы предположили, что во время мышечной работы в крови накопляются вещества, понижающие внутриглазное давление.

Проверка этой гипотезы должна была пойти, с одной стороны, по линии эксперимента, с другой — в направлении проведения клинических наблюдений на здоровых людях и больных глаукомой. Первым этапом на пути этого исследования явилось следующее клиническое наблюдение.

Больная Р. (ист. бол. № 4441) явилась в марте 1935 г. с абсолютной глаукомой на правом глазу и хронической конгестивной на левом.

Из анамнеза выяснилось, что больная много лет назад стала изредка замечать появление радужных кругов вокруг лампы перед левым глазом. С 1926 г. появление радужных кругов стало сопровождаться головной болью. С 1932 г. больная находилась под наблюдением одной из клиник. В это время функции обоих глаз (по данным лечащего врача) были в хорошем состоянии. Поле зрения нормальное. Острота зрения с коррекцией = 1,0. В 1933 г. больная перенесла тяжелый приступ глаукомы на правом глазу. Через некоторое время зрение, упавшее до такого уровня, когда воспринималось только движение руки перед глазом, поднялось до 0,7. В силу ряда обстоятельств больная на месяц переехала в другой город, где также поступила в глазную клинику. По прошествии месяца больная возвратилась уже с абсолютной глаукомой на правом глазу.

На левом глазу приступы бывали ранее изредка, но за последнее время значительно участились, несмотря на применение миотиков по четыре-пять раз в день. Внутриглазное давление колебалось от 27 до 37 *мм.* Приступы глаукомы начали возникать вследствие любого волнения и после каждой тонометрии, из-за чего было прекращено инструментальное измерение давления.

Больная не подвергалась операции, несмотря на повышенное давление и очень частые приступы, так как лечащие окулисты считали данную форму глаукомы злокачественной и не советовали делать операцию.

К моменту появления больной у нас (март 1935 г.) объективные данные были следующие: правый глаз — абсолютная глаукома, левый — хроническая конгестивная. Роговица тусклая, эпителий истыканный, сосок зрительного нерва неясно виден, бледноватый. Острота зрения = 0,6 с коррекцией. Тензия + 2.

13.III 1935 г. больная поступила в стационар. Несмотря на частое применение миотиков, тензия ни на одном, ни на другом глазу не снизилась, приступы наблюдались ежедневно. С 17.III больной было назначено ежедневное по утрам хождение по коридорам и лестницам в продолжение одного-двух часов. В остальном режим не менялся. 18.III приступ продолжался всего час. Обнаружено было субъективное и объективное улучшение (зрение поднялось до 0,7) 20.III приступ продолжался 3 часа. Затем приступы глаукомы прекратились, внутриглазное давление снизилось, и 28.III больной была сделана операция Эллиота. Послеоперационное течение прошло без осложнений. Зрение поднялось до 0,8. Внутриглазное давление снизилось, и образовалась хорошая «подушечка».

По сведениям, поступавшим от больной до октября 1951 г., т. е. на протяжении 16 лет, глаз ее не беспокоил, приступов не было. Функции сохранились в хорошем состоянии.

Таким образом, в данном случае хождение способствовало падению давления и прекращению приступов, что позволило спокойно оперировать больную.

Кроме того, мы наблюдали еще два аналогичных случая. Далее, нами совместно с И Г. Ершковичем и А. Г. Фишером было исследовано влияние мышечной работы на внутриглазное давление у здоровых людей. Эти исследования показали, что тотчас же после мышечной работы, например бега, кровяное давление оказывается повышенным, а внутриглазное — пониженным. Этот факт является новым.

Эксперименты, проведенные нами совместно с И. Г. Ершковичем и В. Е. Шевалевым на кроликах при беге их в колесе, подтвердили, во-первых, понижение внутриглазного давления после бега, а, во-вторых, показали, что сыворотка утомленного бегом кролика, будучи введена в вену контрольного кролика, вызывала у последнего понижение внутриглазного давления. Эти результаты были подтверждены и в опытах на собаках. Приведенные данные еще более подкрепили предположение об участии веществ, образующихся при мышечной работе, в регуляции внутриглазного давления.

По нашему предложению И. Г. Ершкович предпринял исследование влияния на внутриглазное давление мышечной работы в виде бега и усиленной ходьбы у 33 больных глаукомой. У восьми больных (13 глаз) после бега внутриглазное давление понизилось на шести глазах. У 25 больных (48 глаз) после усиленной ходьбы внутриглазное давление понизилось на 17 глазах, осталось без изменения на 27 и повысилось на четырех глазах. Усиленная ходьба как вид мышечной нагрузки, не вызывающий повышения кровяного давления, является более подходящим для глаукомных больных, чем бег. Так как наступающее в результате усиленной ходьбы понижение внутриглазного давления удерживается в течение нескольких часов, то ходьба может служить полезным подспорьем к применяемым миотикам. В этом нас убеждает ряд клинических наблюдений.

Так, например, у больной Г. (ист. бол. № 7967) с простой выраженной декомпенсированной глаукомой внутриглазное давление под пилокарпином каждый час до прогулки равнялось 33,6 *мм,* после усиленной ходьбы в течение часа — 28 *мм;* на следующий день: до прогулки — 29 *мм,* после ходьбы — 24,5 *мм;* на третий день: до прогулки — 31,2 *мм,* после прогулки — 24,5 *мм.* То же мы наблюдали и у многих других больных.

Таким образом, мышечная нагрузка в виде соответствующего моциона — прогулок на свежем воздухе и усиленной ходьбы — может быть рекомендована глаукомным больным как вспомогательное лечебное средство в дополнение к миотическим средствам.

В качестве вспомогательного средства консервативного лечения глаукомы заслуживает внимания B_1-витаминотерапия. Применение витамина B_1 при глаукоме было начато нами еще в 1939 г. После войны изучение влияния витамина B_1 при глаукоме было продолжено Н. Г. Гольфельд.

Исследования, проведенные на 40 больных (70 глаз) с первичной глаукомой на различных стадиях глаукоматозного процесса, показали, что под влиянием B_1-витаминотерапии наблюдается значительное повышение зрительных функций даже при неурегулированном внутриглазном давлении, аналогично тому, как это отмечается при применении тканевой терапии. Улучшение регуляции внутриглазного давления наблюдалось только в единичных случаях.

Из 70 исследованных глаз на 40 имело место улучшение зрительных функций. Расширение поля зрения наблюдалось в 40 % случаев и почти так же часто повышение остроты зрения и адаптации.

В качестве примера можно привести больную Г., 52 лет (ист. бол. № 7433), с конгестивной далеко зашедшей субкомпенсированной оперированной глаукомой. При поступлении в институт у больной зрение правого глаза = 0,01, поле зрения сужено до 5–20°, адаптация понижена. На левом, лучшем глазу зрение = 0,3, поле зрения сужено до 20–30°, адаптация понижена. После первого курса витаминотерапии отмечалось только расширение поля зрения на обоих глазах. После второго курса улучшилось зрение с 0,01 до 0,05 на правом глазу и с 0,3 до 0,45 на левом, повысилась адаптация. Больная прослежена в течение 2 лет 9 месяцев.

Стимулирующее влияние витамина B_1 на зрительные функции при глаукоме дает основание характеризовать его как полезное вспомогательное средство в консервативной терапии глаукомы.

Нечего и говорить, что огромное значение в терапии глаукомы имеет правильный режим больного, нормальный образ жизни, устранение нервных напряжений и психических эффектов, вызывающих очаги возбуждения в коре головного мозга. Необходимо рекомендовать больному не переутомляться, следить за нормальной функцией кишечника, соблюдать щадящую диету, а также ограничивать потребление жидкости и избегать других факторов, вызывающих повышение кровяного давления и предъявляющих повышенные требования к нервному аппарату, регулирующему внутриглазное давление.

Перечисленные методы консервативного лечения глаукомы наиболее эффективны, как мы уже указывали, на ранних стадиях развития заболевания. Если при их применении не достигается компенсация внутриглазного давления, то глаукоматозный процесс продолжает развиваться и переходит из начинающейся стадии в выраженную, а затем в далеко зашедшую, когда уже наступают необратимые анатомические изменения в нервных элементах глаза и путях оттока камерной влаги. Поэтому при отсутствии компенсации внутриглазного давления необходимо прибегать к оперативному вмешательству возможно раньше — до наступления указанных изменений.

Это подтверждается данными, полученными И. Г. Ершковичем при анализе результатов 119 длительно прослеженных антиглаукоматозных фистулизирующих операций со сроком наблюдения свыше года.

Из табл. 3 видно, что при начинающейся глаукоме полная компенсация внутриглазного давления наступила в 83 %, при выраженной — в 78 %, а при далеко зашедшей — в 65 % случаев, т. е. по мере прогрессирования глаукоматозного процесса результаты операции ухудшаются. То же наблюдается и в отношении зрительных функций. Наилучшие результаты достигаются при начинающейся глаукоме. С этой точки зрения длительное выжидание с операцией, несмотря на отсутствие компенсации внутриглазного давления, якобы из опасения понижения в результате операции еще хорошо сохранившихся зрительных функции является неправильной тактикой, заслуживающей порицания.

А между тем, мы нередко встречаемся именно с таким неправильным подходом к антиглаукоматозным операциям со стороны ряда окулистов.

В начале своей статьи мы указывали на то, что подобная тактика окулистов приводит к непоправимым последствиям для больного, вплоть до наступления полной слепоты. Даже потеря зрения на одном глазу не всегда побуждает врача стать на путь оперативного лечения другого глаза с декомпенсацией внутриглазного давления, что мотивируется опасностью операции.

Таблица 3

Результаты антиглаукоматозных фистулизирующих операций в зависимости от стадии развития глаукоматозного процесса (длительные наблюдения)

Стадия развития глаукомы	Число глаз	Регуляция внутриглазного давления			Функции	
		компенсированного	субкомпенсированного	декомпенсированного	улучшение	ухудшение или без изменения
Начинающаяся	24	20 (83,3 %)	4 (16,7 %)	– –	23 (95,8 %)	1 (4,2 %)
Выраженная	46	36 (78,3 %)	10 (21,7 %)	– –	37 (80,4 %)	9 (19,6 %)
Далеко зашедшая	49	32 (65,3 %)	14 (28,5 %)	3 (6,2 %)	39 (79,7 %)	10 (20,3 %)
Всего	119	88 (75,6 %)	28 (22,3 %)	3 (2,5 %)	99 (85,3 %)	20 (14,7 %)

Наряду с недопустимым откладыванием операции существует и другой неверный путь — отказ от операции в случае далеко зашедшей глаукомы с резким сужением поля зрения, которое рассматривается как противопоказание к оперативному вмешательству. Угроза потери зрения вследствие операции при резком сужении поля зрения, несомненно, преувеличена. Конечно, при операциях на глазах с далеко зашедшей глаукомой, при которой имеются значительные изменения со стороны нервных элементов и сосудистой системы глаза, мы вправе ожидать более частых и более серьезных осложнений в послеоперационный период. Но это не может служить мотивом для отказа от операции, особенно на последнем глазу, а должно только побудить нас проводить тщательную подготовку к операции, в которой огромную роль играет тканевая терапия. Основной операции следует предпосылать операцию задней профилактической склерэктомии, о которой еще будет речь впереди.

К сожалению, этой тактики не придерживаются во многих, в том числе и в некоторых крупных офтальмологических, учреждениях, что ведет к увеличению слепоты вследствие глаукомы.

Значительный опыт нашей школы в оперативном лечении далеко зашедшей глаукомы подтверждает целесообразность и необходимость оперативного вмешательства и в случаях резкого сужения поля зрения.

Таким образом, при отсутствии полной компенсации внутриглазного давления оперативное вмешательство показано во всех случаях глаукомы, независимо от стадии развития глаукоматозного процесса.

Переходим к выбору типа антиглаукоматозных операций. Классическая антиглаукоматозная иридэктомия сохраняет свое значение и в настоящее время, но только при острой глаукоме, а не при остром приступе хронической конгестивной глаукомы, что не одно и то же.

При острой глаукоме, которая, кстати, встречается довольно редко, антиглаукоматозная иридэктомия, купируя приступ, тем самым в большинстве случаев ведет к выздоровлению. При остром же приступе, возникающем на фоне хронической конгестивной глаукомы, антиглаукоматозная иридэктомия разрешает лишь одну задачу — ликвидировать приступ, но после прекращения приступа глаукоматозный процесс продолжает развиваться. Поэтому мы предпочитаем в этих случаях производить операцию Эллиота, которая не только устраняет явления острого приступа, но может надолго нормализовать внутриглазное давление. Как обязательный предварительный акт, всегда следует производить в остром приступе заднюю профилактическую склерэктомию.

Не приходится останавливаться на том, что оперативное вмешательство при остром приступе должно проводиться в экстренном порядке, и если консервативное лечение не дает перелома, то с операцией никак не следует выжидать более одних суток. Это правило, к сожалению, не всегда соблюдается некоторыми окулистами, в результате чего к нам еще и до сих пор попадают больные с затянувшимся приступом глаукомы, когда наступают уже необратимые изменения в зрительно-нервном аппарате со стойким понижением зрительных функций.

При хронической конгестивной и простой глаукоме мы считаем наиболее эффективными фистулизирущие операции. Мы не можем здесь не упомянуть, что принцип фистулизации передней камеры с антиглаукоматозной целью выработан известным русским офтальмологом А. Н. Маклаковым, который задолго до Лагранжа впервые произвел и опубликовал в 1892 г. свою фистулизирующую операцию, названную нм косой склеротомией. Поэтому приоритет русской офтальмологии в столь благодетельной идее, как фистулизирующие операции, не подлежит сом нению.

Кроме операции Эллиота, мы охотно производим комбинированную операцию Лагранжа — Гольта в предложенной нами модификации, которая была опубликована в «Вестнике офтальмологии» в 1946 г.

Не останавливаясь на технике этой операции, укажем только, что в указанной модификации устранены технические трудности, а главное — опасность ранения хрусталика. Кроме того, при проведении указанной операции удается избежать той неприятной стороны операции Гольта — ущемления радужки, которая заключается в том, что понижение внутриглазного давления после нее наступает не сразу, а иногда только спустя две-три недели. Операция Лагранжа, дающая сразу отток водянистой влаги, обеспечивает непосредственное понижение давления, а ущемление радужки по Гольту создает условия для образования фильтрирующего рубца и длительного понижения тензии.

Операцию циклодиализа мы почти не применяем, так как, согласно нашим наблюдениям, эффект от этой операции бывает, как правило, кратковременным. Фистулизирующие же операции обеспечивают нормализацию давления и сохранение зрительных функций на протяжении многих лет.

Мы можем привести примеры стойкого эффекта указанных операций, удерживающегося более десяти лет.

Больной А., 34 лет (ист. бол. № 6239), поступил в глазную клинику в феврале 1933 г. по поводу простой глаукомы обоих глаз. На левом глазу — резкая декомпенсация внутриглазного давления, на правом глазу — субкомпенсация. В феврале 1933 г. была произведена операция Эллиота на левом, а в марте — на правом глазу. При осмотре больного в январе 1952 г. обнаружена полная компенсация давления без миотиков на обоих глазах. Зрение на правом глазу сохраняется равным 1,0; поле зрения расширилось. Срок наблюдения — 19 лет.

Больная Л., 47 лет (ист. бол. № 7045), поступила в глазную клинику в октябре 1939 г. по поводу острого приступа глаукомы на левом глазу. Операция Эллиота купировала приступ, но через месяц возник повторный приступ. 27 декабря 1939 г. произведена операция Лагранжа — Гольта. В 1951 г. зрение сохраняется равным 0,2, как и до операции, поле зрения расширилось почти до нормальных границ, имеется полная компенсация внутриглазного давления под пилокарпином (три раза в день). Срок наблюдения — 12 лет.

Ранее уже упоминалось, что в случаях значительного повышения давления, превышающего 35–40 *мм* по Маклакову, мы, как правило, перед основной операцией производим как предварительный акт заднюю склерэктомию, предложенную нами в 1933 г.

Вергеф в 1915 г. описал случай оперативной помощи при экспульсивной геморрагии, которая заключалась в иссечении куска склеры и образовании отверстия для выхода крови, изливающейся в супрахориоидальное пространство при разрыве длинной цилиарной артерии.

Наше предложение отличается от метода Вергефа не только по технике (он производит заднюю склерэктомию трепаном ФМ-3 с коронкой 2 *мм),* но главным образом по своей цели. Он указал на заднюю склерэктомию как на заранее приготовленный шлюз для оттока крови, если экспульсивная геморрагия произойдет. Но, кроме того, задняя склерэктомия может до известной степени и предотвратить геморрагию. После образования отверстия в склере, которое производится без повреждения сосудистой оболочки, последняя выпячивается в отверстие, что и вызывает снижение внутриглазного давления. Этим достигается «ступенеобразное» понижение давления, имеющее то значение, что на стенку длинной цилиарной артерии ложится меньшая нагрузка, чем в тех случаях, когда вскрытие передней камеры производится без предварительной склерэктомии. Это и должно, по нашему мнению, иметь большое значение в профилактике экспульсивной геморрагии. Но если экспульсивная геморрагия и произойдет, то при наличии заранее подготовленного отверстия в склере кровь сразу найдет выход из глаза, и мы значительно выиграем во времени, необходимом для распознавания наступившего кровотечения.

Предложение это принадлежит нам, а не акад. М. И. Авербаху, как неправильно указывает проф. Плетнева в своем учебнике и Иванов в одной из статей.

Из других осложнений, которые заслуживают внимания, мы позволим себе остановиться на длительном невосстановлении передней камеры в послеоперационный период, которое чаше всего возникает при появлении отслойки сосудистой оболочки.

Это осложнение совершенно неправильно оценивается еще до сих пор как легкое, и ему не уделяется должного внимания. Между тем дело обстоит значительно серьезнее. Длительное невосстановление передней камеры вызывает развитие катаракты вследствие нарушения питания хрусталика, а прилегание радужки к задней поверхности роговицы приводит к образованию передних синехий. Поэтому при невосстановлении передней камеры не позже, чем через 7 дней после операции необходимо активное вмешательство. Единственный

метод, при помощи которого можно добиться восстановления камеры, как указал проф. С. Ф. Кальфа, — это задняя склерэктомия, которая, снижая давление в стекловидном теле, быстро приводит к восстановлению передней камеры даже при отсутствии отслойки сосудистой оболочки.

Задняя склерэктомия оказывает благоприятное действие и при другом, более редком осложнении, сопровождающемся невосстановлением передней камеры. Мы имеем в виду блокаду трепанационного отверстия, при которой в отличие от отслойки сосудистой оболочки тензия резко повышена и, кроме того, отмечается выпячивание области трепанационного отверстия. Симптоматология этого грозного осложнения и борьба с ним описаны И. Г. Ершковичем в «Офтальмологическом журнале» в 1949 г.

Мы указали основные принципы консервативного и оперативного лечения глаукомы, которые осуществляются нашей школой. Опыт показывает, что, придерживаясь этих принципов, нам удается при нынешнем состоянии наших знаний о данном заболевании осуществлять достаточно эффективную помощь больным глаукомой и стабилизировать на долгие годы глаукоматозный процесс. Одновременно мы подчеркнули те недостатки, которые имеются еще в постановке борьбы с глаукомой.

В заключение следует отметить, что большую роль в эффективности наших лечебных мероприятий при глаукоме играет, помимо лечения, ранняя диагностика глаукомы (когда наша помощь больному может быть осуществлена наиболее полноценно), рациональная классификация глаукомы и правильная организация борьбы с ней через сеть глаукоматозных диспансеров.

Этому учреждению, которое впервые было организовано по нашей инициативе в 1932 г. при глазной клинике Одесского медицинского института, мы придаем особо важное значение во всей системе противоглаукоматозных мероприятий.

В настоящее время, когда благодаря исключительной заботе партии и правительства о здоровье трудящихся мы имеем все условия для широкого развертывания мероприятий по борьбе с глаукомой, для резкого снижения слепоты и инвалидности вследствие глаукомы, борьба за сохранение зрения у глаукомных больных является одной из наиболее актуальных и первоочередных задач.

ВВЕДЕНИЕ ВОЗДУХА ПОД КОНЪЮНКТИВАЛЬНЫЙ ЛОСКУТ ДЛЯ ОБРАЗОВАНИЯ КИСТОВИДНОГО РУБЦА ПОСЛЕ АНТИГЛАУКОМАТОЗНЫХ ФИСТУЛИЗИРУЮЩИХ ОПЕРАЦИЙ[35]

Исследования советских окулистов в области патогенеза глаукомы показали значительную роль нарушений центральной нервной системы в расстройстве регуляции внутриглазного давления и развитии глаукоматозного процесса. Однако разработка методов так называемой патогенетической терапии глаукомы дала пока еще весьма скромные результаты.

Наиболее эффективным средством лечения глаукомы (по-видимому, в силу рано наступающих местных изменений в глазу) все еще остаются антиглаукоматозные операции, среди которых первое место занимают операции, основанные на принципе фистулизации, предложенной А. Н. Маклаковым.

Значение кистовидного фильтрационного рубца после корнеосклеральной трепанации как одного из основных факторов, обеспечивающих эффект фистулизирующих операций при глаукоме, признается большинством офтальмологов (Маклаков, Одинцов, Филатов, Иванов, Покровский, Лагранж и др.). Мы на большом числе операций корнеосклеральной трепанации по Эллиоту, иридосклерэктомии по Лагранжу, операций ущемления радужки по Гольту и комбинированной операции Лагранжа — Гольта можем подтвердить закономерную связь между успешным исходом операции и хорошо выраженной кистовидной «подушечкой» в корнеосклеральной области.

Хотя полная регуляция внутриглазного давления после антиглаукоматозной операции иногда встречается и при наличии плоского послеоперационного рубца, такие случаи наблюдаются далеко не часто. В противоположность этому хороший антиглаукоматозный эффект при образовании порозного, кистовидного рубца встречается как правило.

---

[35] Совместно с д-ром мед. наук И. Г. Ершковичем. Впервые опубликовано в «Офтальм. журн.», № 2, 1953.

С целью создания благоприятных условий для образования кистовидного рубца мы ряду больных в первые дни после операции проводили инъекции физиологического раствора или стерильного воздуха под конъюнктивальный лоскут вблизи трепанационного отверстия, чтобы воспрепятствовать приращению конъюнктивального лоскута к краям отверстия. Однако эти впрыскивания, производство которых на свежеоперированных глазах со значительной инъекцией конъюнктивальных и эписклеральных сосудов представлялось технически трудным, не оправдали наших ожиданий. Тогда мы перешли к введению стерильного воздуха под конъюнктивальный лоскут во время самой антиглаукоматозной операции, проводя его как заключительный этап фистулизирующей операции.

В отечественной литературе имеются отдельные сообщения о применении методики вдувания кислорода в переднюю камеру при экстракции пленчатых катаракт (М. Г. Рабинович) и вдувания воздуха в переднюю камеру при операциях на переднем отделе глазного яблока (И. Ф. Копп). Кислород или воздух вводились в переднюю камеру для предупреждения выпадения стекловидного тела и устранения коллапса роговицы или глазного яблока во время операции, а также с целью профилактики образования передних синехий в послеоперационный период.

Примененная нами методика введения воздуха под конъюнктивальный лоскут, как уже указывалось, имела иную цель — способствовать образованию кистовидного рубца. По этому вопросу нам удалось найти только одну работу Мак-Миллана (1939), который шприцем вводил воздух в переднюю камеру и под конъюнктивальный лоскут с целью улучшения фильтрации жидкости из глаза, причем он находил, что инъекция воздуха способствует развитию хорошей фильтрирующей «подушечки».

Под нашим наблюдением в течение 1950–1951 гг. находилось 195 больных с первичной глаукомой, которым было произведено 220 операций на 217 глазах.

На 99 глазах произведена 101 операция с введением воздуха под конъюнктивальный лоскут, из них 86 корнеосклеральных трепанаций по Эллиоту и 15 операций склерэктомии по Лагранжу — Гольту в модификации В. П. Филатова.

Для сравнительной оценки на 118 глазах произведено 119 операций без введения воздуха под конъюнктивальный лоскут, в том числе 105 трепанаций по Эллиоту и 14 операций Лагранжа — Гольта. В большинстве случаев основная операция сопровождалась в качестве дополнительного акта задней профилактической склерэктомией, которая была произведена при операциях с введением воздуха в 73 случаях (72 %) и при операциях без введения воздуха — в 89 случаях (75 %).

Распределение 217 оперированных глаз по клинической форме, стадии развития глаукоматозного процесса и степени компенсации внутриглазного давления, согласно динамической классификации, принятой совещанием по глаукоме, представлено в табл. 1, из которой видно, что на весь клинический материал в 217 глаз наибольшее число — 145 глаз (66,8 %) —приходилось на застойную форму глаукомы, меньшее число — 53 глаза (24,5 %) — на простую и еще меньше — 19 глаз (8,7 %) — на юношескую глаукому.

По стадиям развития глаукомы было почти одинаковое число случаев развитой (43,7 %) и далеко зашедшей (44,8 %) глаукомы и значительно меньшее число случаев (11,5 %) начинающейся глаукомы.

Чаще всего оперативному вмешательству подвергались больные с некомпенсированной глаукомой — 169 глаз (77,9 %), реже в состоянии субкомпенсации — 32 глаза (14,8 %) и еще реже при декомпенсации — (острый приступ) — 16 глаз (7,3 %).

При сравнении обеих групп операций — с введением воздуха под конъюнктивальный лоскут и без такового — видно, что по клинической форме в первой группе было большее число случаев простой и юношеской глаукомы, в то время как в группе операций без введения воздуха было больше случаев застойной глаукомы.

Таблица 1

Клиническая форма	Стадия развития	Количество глаз						Всего
		при оперировании с введением воздуха			при оперировании без введения воздуха			
		без субкомпенсации	в состоянии некомпенсации	глаукома недекомпенсированная	без субкомпенсации	в состоянии некомпенсации	глаукома недекомпенсированная	
Застойная глаукома	Начинающаяся	4	6	—	4	5	—	19
	Развитая	1	21	4	7	30	4	67
	Далеко зашедшая	—	22	1	1	29	6	59
Простая глаукома	Начинающаяся	1	2	—	1	—	—	4
	Развитая	2	9	—	1	7	—	19
	Далеко зашедшая	3	11	—	2	14	—	30
Юношеская	Начинающаяся	—	1	—	—	1	—	2
	Развитая	1	5	—	1	1	1	9
	Далеко зашедшая	3	2	—	—	3	—	8
Всего		15	79	5	17	90	11	—
		99 глаз (101 операция)			118 глаз (119 операций)			

По стадиям развития в первой группе было больше начинающейся глаукомы, почти равное число случаев развитой и далеко зашедшей глаукомы. По степени компенсации обе группы мало разнятся.

Таким образом, клиническая характеристика больных глаукомой, подвергшихся операции с введением воздуха и без такового, обнаруживает значительное сходство обеих групп, что позволяет провести сравнительную оценку полученных результатов.

Наши клинические наблюдения, как уже было указано, охватывали 220 операций, которые были разделены на две группы: первая — 101 операция с введением воздуха под конъюнктивальный лоскут и вторая — 119 операций без введения воздуха.

Результаты операций в каждой из этих групп в отдельности были изучены в отношении характера послеоперационного рубца и состояния регуляции внутриглазного давления.

Мы различали три вида послеоперационных рубцов:

1. Выраженный кистовидный рубец (так называемая кистовидная «подушечка»).
2. Умеренно кистовидный послеоперационный рубец.
3. Плотный рубец.

Под выраженным рубцом мы понимаем такое состояние рубца, когда после операции имеет место образование кистовидной подушечки над трепанационным отверстием, причем последнее хорошо просвечивает через конъюнктиву. Возвышаясь над корнеосклеральной областью, подушечка, как правило, по направлению кверху постепенно уплощается. Такой вид рубца является характерным для большинства случаев. Изредка отмечалось некоторое нависание подушечки над лимбом. В единичных случаях рубец имел вид резко выбухающей подушечки со значительным истончением конъюнктивы, которое могло даже вызвать опасение поздней инфекции.

Умеренно кистовидный послеоперационный рубец характеризуется меньшей величиной и выстоянием кистообразной подушечки. Сюда мы отнесли различные по своему виду послеоперационные рубцы. В некоторых из них возвышающаяся над лимбом подушечка только вблизи лимба носила кистовидный характер, а затем без резкой границы переходила в более плотную ткань. В других случаях рубец, который мы обозначали как «ограниченную кистовидную подушечку», отличался от выраженного кистовидного тем, что, будучи меньшим по величине, кроме того, не постепенно переходил в окружающую конъюнктиву, а отграничивался от нее полоской рубцовой ткани. В этих случаях иногда конъюнктива вокруг лимба образовывала отдельные кистовидные выпячивания, которые при исследовании щелевой лампой имели вид своеобразных «фестонов». Наблюдались также случаи, когда конъюнктива над лимбом, хотя и не образовывала отчетливой кистовидной подушечки, представлялась приподнятой на широком протяжении, что можно было обозначить как «разлитую отечность конъюнктивы».

Характерным для всех видов послеоперационных рубцов, которые мы отнесли к умеренно кистовидным, являлось просвечивание через конъюнктиву трепанационного отверстия.

К третьему виду — плотных рубцов — мы отнесли все те случаи, когда послеоперационные рубцы не носили кистовидного характера и представлялись либо в виде утолщенных, либо в виде более плоских, но в том и другом случае плотных рубцов, через которые не просвечивало трепанационное отверстие.

Результаты операций в отношении характера послеоперационного рубца и степени компенсации внутриглазного давления в обеих группах операций (с введением воздуха и без такового) представлены в табл. 2, из которой видно, что в первой группе — с введением воздуха — преобладают выраженные кистовидные рубцы — 61,4 % (плотных рубцов — 26,7 %). Во второй группе — без введения воздуха, — наоборот, плотные рубцы встречаются чаше (46,2 %), чем выраженные кистовидные (36,2 %).

Сравнивая обе группы операций по частоте отдельных видов послеоперационных рубцов, мы видим, что в первой группе выраженные кистовидные рубцы после операции встречаются в 61,4 %, во второй группе — только в 36,2 % случаев. Во второй группе наблюдается большее число умеренно кистовидных рубцов (17,6 % по сравнению с 11,9 %) и еще большее число плоских рубцов (46,2 % по сравнению с 26,6 %).

Таблица 2

Характер послеоперационного рубца и степень компенсации внутриглазного давления после операции[36]

Характер операции	Выраженный кистовидный рубец				Умеренно кистовидный рубец				Плотный рубец				Итого
	компенс.	субкомпенс.	некомпенс.	всего	компенс	субкомпенс.	некомпенс.	всего	компенс.	субкомпенс.	некомпенс.	всего	
С введением воздуха	59	3	—	62 (61,4 %)	6	6	—	12 (11,9 %)	11	8	8	27 (26,8 %)	101
в том числе с пилокарпином	3	3	—	6	1	6	—	7	5	6	8	19	32
Без введения воздуха	39	4	—	43 (36,2 %)	16	5	—	21 (17,6 %)	16	28	11	55 (46,2 %)	119
в том числе с пилокарпином	3	4	—	7	4	5	—	9	4	28	11	43	59

Что касается степени компенсации внутриглазного давления, то при выраженных кистовидных рубцах мы, как правило, наблюдаем компенсацию внутриглазного давления, и чаще без миотиков. Так, в первой группе из 62 операций компенсация наступила в 59, а во второй группе — из 43 операций в 39.

При умеренно кистовидных рубцах число случаев компенсации уменьшается (6 из 12 операций первой группы и 16 из 21 операции второй группы) за счет увеличения числа случаев субкомпенсации, причем последняя достигалась при применении миотиков.

При плотных рубцах число случаев компенсации еще более уменьшается (11 из 27 операций первой группы и 16 из 55 операций второй группы). Одновременно увеличивается число случаев субкомпенсации внутриглазного давления (8 из 27 операций первой группы и 28 из 55 операций второй группы) и наблюдаются случаи некомпенсации (8 в первой группе и 11 во второй группе), несмотря на частые инстилляции миотиков.

Таким образом, при операциях с введением воздуха под конъюнктивальный лоскут образование кистовидного рубца, который, как правило, обеспечивает компенсацию внутриглазного давления, наблюдается на 25 % чаше, чем при обычной методике операции, и соответственно увеличивается число случаев полной компенсации внутриглазного давления.

Для окончательного суждения о значении методики введения стерильного воздуха под конъюнктивальный лоскут, кроме вида антиглаукоматозной операции и характеристики глаукоматозного процесса в соответствии с новой классификацией первичной глаукомы, что нами уже было рассмотрено выше, может иметь значение еще и ряд других факторов, как например осложнения во время операции и в послеоперационный период.

Обычно встречающиеся осложнения во время производства операции (прорезывание конъюнктивального лоскута при рубцовых изменениях конъюнктивы,

[36] Таблица подвергнута редакционной обработке.

кровотечение из сосудов радужки) и в послеоперационный период (гифема, легкий иридоциклит, замедленное восстановление передней камеры, отслойка сосудистой оболочки) наблюдались почти в одинаковом числе случаев в обеих группах. Те редкие больные, у которых осложнения не укладывались в рамки обычно встречающихся (тяжелый иридоциклит, рецидивирующие кровоизлияния в переднюю камеру, блокада трепанационного отверстия), были нами исключены из данной работы.

По срокам наблюдения операция распределялась следующим образом: из 101 операции с введением воздуха под конъюнктивальный лоскут нами наблюдались до 1 месяца 43, от 1 до 3 месяцев —12, от 3 до 6 месяцев — 16, от 6 месяцев до 1 года — 17 и свыше года — 13.

Из 119 операций, произведенных по обычной методике, наблюдались до 1 месяца 44, от 1 до 3 месяцев — 20, от 3 до 6 месяцев — 6, от 6 месяцев до 1 года — 12 и свыше года — 37.

Для оценки результатов операций в отношении образования кистовидного рубца и регуляции внутриглазного давления представляло также интерес изучение отдельных больных, у которых на одном глазу производилась операция с введением воздуха под конъюнктивальный лоскут, на другом глазу — по обычной методике.

Под нашим наблюдением таких больных было восемь. У трех из них на обоих глазах послеоперационные рубцы получились одинаковые, у больного С. (ист. бол. № 10441) на обоих глазах образовались плотные рубцы и наступила субкомпенсация внутриглазного давления. У больного К. (ист. бол. № 9167) на обоих глазах образовались кистовидные рубцы, причем на одном глазу была получена компенсация, а на другом — субкомпенсация внутриглазного давления.

У остальных пяти больных (Д. — ист. бол. № 10048; С. — № 7883, С. —№ 6886; З. —№ 9365; К. — № 10636) на том глазу, в который воздух не вводился, образовался плоский рубец и наступила субкомпенсация, а в одном случае — некомпенсация внутриглазного давления.

Эти сравнительные данные указывают на несомненное значение введения воздуха под конъюнктивальный лоскут и подтверждают наш вывод, полученный на основании анализа всего представленного клинического материала, что метод введения стерильного воздуха под конъюнктивальный лоскут, будучи технически простым, способствует образованию кистовидного рубца, наступлению полной регуляции внутриглазного давления и является полезным мероприятием при антиглаукоматозных фистулизирующих операциях.

ВЫВОДЫ

1. При введении стерильного воздуха под конъюнктивальный лоскут при антиглаукоматозных операциях наблюдается более частое образование кистовидного рубца, чем при операциях по обычной методике.

2. По нашим данным, на 101 операцию с введением воздуха под конъюнктивальный лоскут образование хорошо выраженного кистовидного рубца имело место в 61,4 % случаев, в то время как в контрольной группе на 119 операций — только в 36,2 %. Таким образом, в опытной группе операций образование выраженного кистовидного рубца отмечалось на 25 % чаще, чем в контрольной, и соответственно повысилось число больных с полной компенсацией внутриглазного давления.

3. Методика введения воздуха под конъюнктивальный лоскут, способствуя образованию хорошего кистовидного рубца, вместе с тем по своей технике проста, доступна, не требует специального инструментария. В связи с этим она может быть рекомендована для широкого применения.

ЗАДНЯЯ СКЛЕРЭКТОМИЯ КАК МЕТОД БОРЬБЫ С ОТСЛОЙКОЙ ХОРИОИДЕИ[37]

В послеоперационный период после внутриглазных, особенно антиглаукоматозных операций частым осложнением является отслойка сосудистой оболочки. Оно нередко не распознается хирургом, так как в первые дни после операции офтальмоскопия обычно не проводится из-за раздражения глаза. По данным Фукса и Одинцова, процент отслойки сосудистой после антиглаукоматозных операций близок к 10. Однако В. П. Одинцов считает, что этот процент должен быть несколько выше. Так, он пишет (1934): «Вероятно, она встречается значительно чаще, но ускользает от наблюдения благодаря или краткости существования, или слишком периферическому положению».

Руберт (1930) наблюдал отслойку сосудистой почти у каждого второго больного, подвергшегося операции Эллиота (21 раз на 50 операций, т. е. в 42 % случаев).

На нашем опыте мы убедились, что это осложнение встречается очень часто. На 230 антиглаукоматозных операций мы отмечали его 57 раз, т. е. в 20,5 % случаев. Частота отслойки не одинакова при разных типах антиглаукоматозных операций. Так, при операции Эллиота отслойка сосудистой была в 27 % всех случаев операций (49 раз на 181 операцию), в то время как при операции Лагранжа — Гольта в модификации Филатова — в 16 % случаев (8 раз на 49 операций). По-видимому, это объясняется тем, что к операции Эллиота мы прибегали, как правило, при декомпенсированной глаукоме с внутриглазным давлением выше 40 *мм* рт. ст., а к операции Лагранжа — Гольта — при субкомпенсированном давлении. Кроме того, при операции Эллиота отток из передней камеры непосредственно после операции осуществляется значительно легче и полнее, чем при иридэнклейзисе, в силу чего в глазу непосредственно после операции создаются условия, способствующие более сильному снижению внутриглазного давления и затрудняющие накопление в передней камере водянистой влаги.

Однако, несмотря на частоту данного осложнения, окулисты не уделяют ему достаточного внимания. Это, по-видимому, объясняется тем, что у офтальмологов выработался неправильный взгляд на отслойку сосудистой оболочки

[37] Совместно с проф. С. Ф. Кальфа. Впервые опубликовано в «Вестн. офтальм.», т. XXXII, № 5, 1953.

как на безобидное осложнение, бесследно исчезающее в течение того или иного времени и не требующее особого лечения.

К сожалению, такая оценка прогноза этого осложнения обычна, и наблюдающееся при отслойке сосудистой ухудшение в состоянии глаза офтальмологи склонны относить только за счет проведенного оперативного вмешательства. Однако тщательное наблюдение установило характерную клиническую картину глаза с отслойкой сосудистой после внутриглазной операции, редко отличающуюся от той, которая наблюдается при отсутствии этого осложнения. Особенно отчетливо выступает эта картина при длительном существовании отслойки, когда могут возникнуть столь сильные изменения, что наступает слепота, а иногда приходится производить энуклеацию глаза.

Поэтому нельзя согласиться со взглядом на отслойку сосудистой оболочки как на невинное осложнение, не требующее никакого вмешательства, как это трактуется в основной литературе, посвященной данному вопросу. Так, в руководстве по глазной хирургии В. П. Одинцов пишет: «Каких-либо мероприятий в виде давящей повязки, постельного содержания и т. п. она не требует. Лишь в редких случаях отслойка держится очень долго — несколько недель».

Зарубежные авторы также указывают на хороший прогноз при этом осложнении, придерживаясь в этом отношении установок Фукса, высказанных им в 1900–1902 гг. Он пришел к неправильному выводу на основании того, что ни у кого из 37 бывших под его наблюдением больных с отслойкой сосудистой не было осложнений и не отмечалось повышения давления, как у трех других больных, о которых он сообщал ранее. Авторитет Фукса, по-видимому, сыграл роль в трактовке прогноза при отслойке сосудистой.

Однако наблюдения за течением послеоперационного периода, особенно после антиглаукоматозных операций, показывают, что прогноз при этом осложнении не всегда благоприятен.

Наиболее характерно при отслойке сосудистой исчезновение передней камеры. Если передняя камера в течение длительного времени не восстанавливается, в глазу возникают тяжелые изменения, которые могут привести к значительному снижению зрения и даже к слепоте; это объясняют не влиянием отслойки, а относят за счет неудачного исхода операции. Для иллюстрации процессов, разыгрывающихся при этом осложнении, приводим одно наблюдение.

Больная Ф., 58 лет, обратилась в клинику глазных болезней 13.VII 1942 г. по поводу выраженной конгестивной декомпенсированной глаукомы обоих глаз. Внутриглазное давление правого глаза поднялось до 41,7 *мм,* острота зрения = 0,5, поле зрения резко сужено. Левый глаз: острота зрения = 1,0, поле зрения — небольшое сужение с носовой стороны; внутриглазное давление 38,5 *мм.* Произведена операция Эллиота, сначала на правом глазу (без осложнений), затем на левом. В послеоперационный период отмечено длительное невосстановление передней камеры на левом глазу. В результате образовалась довольно широкая синехия между нижним краем зрачка, передней сумкой хрусталика и задней поверхностью роговицы и задние синехии по остальной части зрачка. Внутриглазное давление на левом глазу после операции низкое — 14,2 *мм.*

Уже к моменту выписки больной из клиники в сентябре 1942 г. у нее развилась катаракта и зрение упало до светоощущения на этом глазу; камера все время оставалась мелкой. Постепенно роговица левого глаза стала мутнеть, в основном за счет отека эпителия. В 1949 г. у больной по временам появлялись боли, слезотечение, ощущение инородного тела в левом глазу. При осмотре обнаружены пузыри на поверхности роговицы в области передней синехии, в некоторых местах

слущенные, с эрозиями. В последнее время частота появления и длительность тягостных симптомов рецидивирующей эрозии роговицы резко усилились и настолько тяготили больную, что она просила удалить ей левый глаз.

Правый глаз весь этот период был совершенно спокоен, зрение и внутриглазное давление оставались без изменений. Лишь в последнее время зрение в правом глазу стало немного снижаться в связи с образованием катаракты.

У больной возникли самые тяжелые осложнения, характерные для отслойки сосудистой, сопровождающейся длительным невосстановлением камеры: ирит с выпотом в переднюю камеру, передние и задние синехии, катаракта и в дальнейшем — рецидивирующая эрозия.

Наиболее тягостно для больного, помимо потери зрения, появление рецидивирующей эрозии. Развитию ее, по нашему мнению, в основном способствуют передние синехии, которые возникают вследствие поражения эндотелия роговицы и отсутствия передней камеры. Нарушение питания эндотелия вызывается изменением правильного притока водянистой влаги. Эндотелий задней поверхности роговицы играет существенную роль в процессах обмена, протекающих в роговице. При нарушении целости эндотелия водянистая влага проникает в роговицу, что вызывает отек ее ткани. Через некоторое время начинает страдать эпителий поверхности роговицы. Вначале он только периодически отекает и теряет прозрачность, в дальнейшем отек и потеря прозрачности усиливаются, делаются стойкими, зрение значительно снижается и в отечном эпителии появляются пузыри. При слущивании пузырей и возникновении эрозии у больных появляется ощущение инородного тела вследствие обнажения поверхностных нервных окончаний. Передние синехии являются источником постоянных патологических рефлексов, обусловливающих развитие и поддержание дистрофических процессов в роговице.

Образование катаракты также можно связать с невосстановлением передней камеры. Постоянная циркуляция водянистой влаги необходима для правильного питания хрусталика и расположенного под его передней поверхностью эпителия. Когда прекращается приток водянистой влаги к передней поверхности хрусталика (что всегда наблюдается при отсутствии передней камеры), нарушается обмен между водянистой влагой и хрусталиком и образуется катаракта.

Большое значение в возникновении отслойки сосудистой оболочки имеет возраст больного. В пожилом возрасте значительно уплотняется склера. Это препятствует адаптации к изменившемуся объему содержимого глаза после вытекания водянистой влаги во время операции. В момент операции нарушение приспособления глаза проявляется либо западением — коллапсом роговицы, либо проникновением воздуха в переднюю камеру. У больных в молодом возрасте этого никогда не бывает. Среди наблюдавшихся нами больных отслойка сосудистой чаще всего отмечалась у лиц 50–70 лет, но ни разу не встречалась у лиц моложе 40 лет.

Состояние компенсации также имеет значение в возникновении отслойки: последняя при декомпенсированной глаукоме бывает гораздо чаще, чем при субкомпенсированной.

Отслойка сосудистой не всегда возникает непосредственно после операции: она часто появляется в период между вторым и восьмым днем после операции.

Клиническая картина выраженной отслойки сосудистой весьма характерна: первое, что бросается в глаза, — это исчезновение или уплотнение камеры. Внутриглазное давление при отслойке, если она не вызвана субхориоидальным

кровоизлиянием, заметно снижено. После фистулизирующих операций отсутствию камеры в первые дни после операции обычно не придают значения, так как связывают его с хорошим исходом операции. Такой взгляд совершенно неправилен: если фистула не сообщается с конъюнктивальной полостью, как это бывает, когда конъюнктивальный лоскут повреждается во время операции, то восстановление камеры мы обнаруживаем уже при первой перевязке. Поэтому отсутствие камеры всегда заставляет думать об отслойке сосудистой.

Большая отслойка выявляется уже при боковом освещении как светло-коричневое выпячивание, иногда простирающееся до середины зрачка. При осмотре в проходящем свете и наличии двух бугров, наружного и внутреннего, красный рефлекс глазного дна получается в виде тонкой линии между двумя буграми. Видимый контур бугра соответствует не его заднему краю, а вершине, за которой скрывается задняя часть отслойки. Более плоскую отслойку иногда в проходящем свете увидеть невозможно; удается только отметить, что рефлекс делается более темным, когда освещается отслоенная область. При офтальмоскопии в этом случае выявляется не только темный участок отслойки, но и ее задний край, который в силу контраста кажется темнее. Задний край отслойки достигает иногда середины расстояния между соском и периферией глазного дна, сосуды сетчатки изгибаются, переходя через край отслойки.

Совершенно плоские отслойки по своему цвету почти не отличаются от остального глазного дна, но край отслойки тоже выделяется в виде дугообразной темной линии.

Иногда отслойка сосудистой оболочки сопровождается отслойкой сетчатки в этой области. Тогда при офтальмоскопии бугор вместо серовато-красного имеет белесовато-серый оттенок, поверхность бугра делается складчатой, как при отслойках сетчатки. Отслойка сетчатки держится обычно недолго и исчезает вместе с отслойкой сосудистой оболочки, не требуя добавочных вмешательств.

Отслойка сосудистой не распространяется на заднюю часть глазного дна, а останавливается у экваториальной зоны. Объясняется это тем, что вортикозные вены своими эмиссариями удерживают сосудистую оболочку.

Самопроизвольное прилегание отслойки наступает в разные сроки. Из 35 больных с отслойкой сосудистой она прилегла до 5 дней у четырех больных, до 10 дней — у 11, до 15 дней — у 11, до 20 дней и больше — у 9. Таким образом, более чем у половины больных отслойка держалась дольше 10 дней — срок, вполне достаточный для возникновения осложнений.

Восстановление камеры не всегда совпадает с моментом исчезновения отслойки, часто она восстанавливается ранее. Так, из числа наблюдавшихся нами 30 больных у 20 камера восстановилась одновременно с исчезновением отслойки, у трех — за 2–3 дня до исчезновения отслойки, у пяти — за 4–5 дней, у пяти — за 6–7 дней, у двух — за 8–9 дней.

Восстановление камеры — благоприятный симптом при отслойке сосудистой, и ему надо способствовать. К сожалению, спонтанное восстановление камеры не всегда наступает в сроки, необходимые для предотвращения указанных выше осложнений. Поэтому в целях борьбы с отслойкой сосудистой и задержкой восстановления камеры мы решили использовать заднюю склерэктомию, исходя из следующих соображений. После задней склерэктомии уменьшается давление в заднем отделе глаза; вследствие значительного уменьшения объема заднего отдела глаза после выпускания жидкости, скопившейся между сосудистой оболочкой и склерой, радужная оболочка и хрусталик отодвигаются кзади и жидкость скопляется в передней камере.

В настоящее время мы пользуемся следующей техникой задней склерэктомии при невосстановленной камере и отслойке сосудистой. Если камера не восстанавливается в течение 5–7 дней, мы прибегаем к оперативному вмешательству. Операция в более поздние сроки (10–14 дней) обычно уже не может предотвратить осложнения в послеоперационный период. Почти всегда камера восстанавливается на следующий или на второй день после задней склерэктомии. Мы наблюдали задержку восстановления камеры у тех больных, у которых склерэктомия производилась поздно — на 10–14-й день отслойки сосудистой. По-видимому, восстановлению препятствовало склеивание фибрином поверхности радужки с задней поверхностью роговицы. Поэтому при задержке восстановления камеры, особенно при наличии воспалительных явлений, операцию ни в коем случае нельзя откладывать, так как при воспалении в камеру выпотевает особенно много фибрина, способствующего процессам склеивания.

Операция проводилась нами по методу задней склерэктомии (В. П. Филатов) как профилактическое мероприятие или метод борьбы с экспульсивной геморрагией.

После эпибульбарной анестезии под конъюнктиву склеры в области отслойки впрыскивают 1 *мл* 2%-ного новокаина. Отступя на 6 *мм* от лимба, параллельно ему делают разрез между прямыми мышцами. Тщательно очищают в этом месте склеру от субконъюнктивальной ткани, двухмиллиметровым трепаном ФМ-3 производят трепанацию склеры, отступя на 7 *мм* от лимба. В момент удаления трепана собравшаяся там жидкость иногда обильной струей вытекает из супрахориоидального пространства. В некоторых случаях обнаруживается примесь крови к этой жидкости, что свидетельствует о кровотечении из мелких капиллярных сосудов и не указывает на склонность к экспульсивной геморрагии. Если после трепанации склеры жидкость из трепанационного отверстия не показывается или вытекает в незначительном количестве, для усиления эффекта разгрузки заднего отдела глаза необходимо линейным ножом надрезать сосудистую оболочку и выпустить некоторое количество стекловидного тела. Если стекловидное тело не вытекает, а только слегка выпячивается в трепанационное отверстие, необходимо отсечь это выпячивание ножницами; тогда стекловидное тело обычно начинает оттекать в достаточном количестве; лишь в единичных случаях приходится повторить отсекание несколько раз.

Поскольку склерэктомия делается в плоской части цилиарного тела, можно не опасаться отслойки сетчатки; в этом месте она плотно прикреплена.

Мы оперировали таким методом 24 больных. У всех (за исключением трех человек, у которых склерэктомия была сделана позже 14-го дня) отслоенная сосудистая оболочка прилегла на следующий день после операции и камера восстановилась. Никаких осложнений как в момент операции, так и после нее не наблюдалось.

На основании наших наблюдений мы рекомендуем склерэктомию как средство устранения отслойки сосудистой оболочки и восстановления передней камеры. Это позволяет предотвратить ряд тяжелых осложнений, возникающих после внутриглазных операций в связи с отслойкой сосудистой оболочки; борьба с такими осложнениями обычными терапевтическими мероприятиями недостаточно эффективна.

Если, несмотря на принятые меры, возникают передние синехии, то необходимо добиться их рассасывания даже после восстановления камеры. Наиболее эффективным методом рассасывания передних синехий является планомерное и длительное проведение тканевой терапии.

ФИСТУЛЫ КОНЪЮНКТИВАЛЬНЫХ РУБЦОВ КАК ОДНО ИЗ ОСЛОЖНЕНИЙ ФИСТУЛИЗИРУЮЩИХ ОПЕРАЦИЙ[38]

В 1920 г. Зайделем была описана флуоресцеиновая проба. Эта проба была введена автором для того, чтобы подтвердить фильтрационную способность конъюнктивального рубца после произведенных фистулизирующих операций.

В 1920 г. Зайдель описывает случай, когда через долгое время после фистулизирующей операции он наблюдал при помощи инстилляции в конъюнктивальный мешок 2%-ного раствора флуоресцеина ток жидкости в виде зеленой полоски, стекающей по роговице. На этом глазу отмечена была гипотония. В дальнейших своих статьях (1921 г.) Зайдель пишет о многих случаях, когда через несколько лет после фистулизирующих операций им также при помощи флуоресцеина было обнаружено истечение жидкости в конъюнктивальный мешок. Об этой пробе Зайделя имеется указание в руководстве по хирургии Одинцова и Орлова, у Эльшнига и др.

Такую свободную фильтрацию в область конъюнктивы Зайдель считал физиологическим явлением, встречающимся в немалом количестве случаев, а поэтому он не фиксировал особого внимания на таких больных.

В глаукоматозном отделении Украинского экспериментального института глазных болезней им. акад. В. П. Филатова давно проводятся наблюдения за состоянием фильтрационных рубцов и отмечено в отдельных случаях наличие свободной фильтрации в конъюнктивальный мешок.

В ряде случаев при особо обильной наружной фильтрации после предварительной дикаинизации применялось прижигание 4–10%-ным раствором азотнокислого серебра. На основании проведенных нами наблюдений за окраской флуоресцеином фильтрующих, хорошо выраженных конъюнктивальных «подушек» у 45 больных (53 глаза) на 39 глазах мы не обнаружили свободной фильтрации в конъюнктивальный мешок (в отдельных случаях окрашивалась в зеленый цвет влага передней камеры). На восьми глазах имелась обильная

[38]Совместно с канд. мед. наук Л. Д. Данчевой. Доложено на заседании Одесского офтальмологического общества в июне 1955 г. Впервые опубликовано в «Офтальм. журн.», № 6, 1955.

фильтрация в конъюнктивальный мешок, жалоб эти больные не высказывали. Шесть больных обратились к нам с определенными жалобами, о которых мы скажем ниже, и у них при помощи флуоресцеиновой пробы были обнаружены перфорации «подушек».

Из восьми больных с истечением жидкости в конъюнктивальный мешок трем, с особо выраженной фильтрацией, было произведено прижигание 10%-ным раствором азотнокислого серебра. Истечение жидкости прекратилось, но через различные промежутки времени эти больные прибыли с острой инфекцией со стороны «подушки», с наличием гипопиона. Все эти случаи при энергичном и своевременном применении антибиотиков закончились ликвидацией инфекции.

Эти наблюдения свидетельствуют о том, что больные с обильной наружной фильтрацией «подушки» подлежат длительному тщательному наблюдению и лечению.

Особого внимания заслуживают шесть больных, у которых диагностирована перфорация конъюнктивальных «подушек», описанная Арруга.

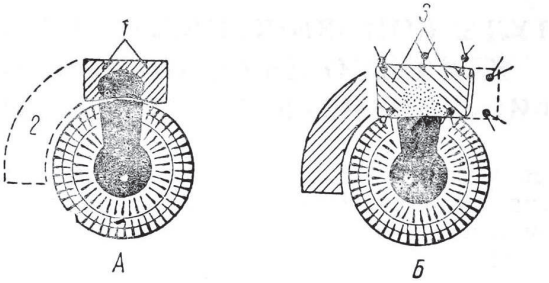

Схема техники операции:

А — глаз до операции во время флуоресцеиновой пробы;

Б — глаз после нового покрытия,

1 — участок иссечения «подушки» вместе с окружающей слизистой,

2 — конъюнктивальный лоскут для покрытия,

3 — вновь образованное конъюнктивальное покрытие.

Симптоматология этого осложнения такова: жалобы на боль в глазу, слезотечение, снижение зрения; объективно отмечается резкая гипотония, инъекция области конъюнктивального рубца, мелкая передняя камера или почти отсутствие ее и дефект конъюнктивальной «подушки». В этих случаях, как указывает Арруга, необходимо производить конъюнктивальное покрытие, которое нужно пришить к конъюнктиве переднего края «подушки», предварительно освежив его.

Это осложнение остается часто нераспознанным, и, как это имело место у наблюдаемых нами больных, когда они по месту жительства обращались с вышеуказанными жалобами, им назначались миотики, что приводило к еще большей гипотонии глаза.

Возможно, нераспознанные подобные случаи со снижением давления при гипотонии могли быть отнесены к отрицательным результатам фистулизирующих операций.

У больных с указанным симптомокомплексом мы начали производить конъюнктивальное покрытие.

Вначале операция производилась без нарушения целости прежнего фильтрационного рубца, что не давало возможности раневой поверхности конъюн-

ктивы прирасти к эпителию «подушки». В дальнейшем, в отличие от операции Арруга, который, как мы уже упоминали, освежал только передние слои «подушки», было предложено срезать «подушку» с ее фистулой и создавать новое конъюнктивальное покрытие (В. П. Филатов), что и было произведено у трех больных на трех глазах.

Техника операции сводилась к следующему. После предварительной анестезии дикаином и субконъюнктивальной инъекции кнутри выкраивается конъюнктивальный лоскут длиной 12–14 *мм* и шириной 6–8 *мм.* Этот лоскут остается на одной ножке, поворачивается раневой поверхностью к конъюнктивальной «подушке» и на край его накладывается один шов по другую сторону «подушки» в ранее произведенный конъюнктивальный карман. Затем лоскут отодвигается кверху, «подушка» срезается ножницами Веккера или обычными ножницами, окружающие части конъюнктивы удаляются в виде полосы 5–6 *мм* шириной кверху от лимба. После этого конъюнктивальная лента укладывается на раневую поверхность, затягивается ранее наложенный шов и фиксируется со всех сторон еще четырьмя-пятью конъюнктивальными швами. Восемь дней применяется бинокулярная повязка. Перевязка через день. Швы снимаются на 8–10-й день.

Конъюнктивальную ленту можно брать не только сбоку, но и сверху, и снизу. Техника операции представлена на прилагаемой схеме.

Срок наблюдения за двумя больными — 6 месяцев, за третьим больным — 2 месяца.

Все это время внутриглазное давление остается нормальным, вновь образованное конъюнктивальное покрытие хорошо фиксировано и приподнимается в виде «подушки».

Хотя окончательное разрешение поднятого нами вопроса возможно только на основании большого количества клинических наблюдений с отдаленными результатами, на основании всего изложенного выше мы можем сделать следующие выводы:

1) всех лиц, подвергшихся фистулизирующим операциям, следует тщательно информировать о том, что оперированные глаза необходимо щадить при умывании и предохранять от загрязнений и пыли;

2) с целью профилактики подобных осложнений при производстве фистулизирующих операций необходимо выкраивать конъюнктиву вместе с подлежащей субконъюнктивой;

3) в случае падения зрения через определенные сроки после произведенной фистулизирующей операции необходимо широко пользоваться флуоресцеиновой пробой и вовремя диагностировать возможное послеоперационное осложнение — перфорацию конъюнктивальной «подушки»;

4) при диагностике этого осложнения необходимо создавать новое конъюнктивальное покрытие;

5) на основании наших наблюдений нам кажется, что следует пересмотреть вопрос о свободной фильтрации жидкости из передней камеры в конъюнктивальный мешок, установленной Зайделем как физиологическое явление; в связи с тем, что у трех из восьми больных с наружной фильтрацией жидкости возникла инфекция со стороны «подушки», такие больные подлежат особому наблюдению;

6) так как в настоящее время фистулизирующие операции являются наиболее действенными в борьбе с некомпенсированной глаукомой, необходимо вести борьбу и с этим послеоперационным осложнением.

ВИТАМИН «В» ПРИ ГЛАУКОМЕ[39]

(Предварительное сообщение)

Благоприятные результаты, полученные от применения витамина А при пигментном ретините и хориоретинитах (В. П. Филатов), побудили нас испробовать витаминное лечение и при глаукоме. Придерживаясь взгляда на глаукому как на заболевание местного сосудисто-нервного аппарата глаза, регулирующего внутриглазное давление, получившего твердое обоснование в работе проф. С. Ф. Кальфа, было предложено (В. П. Филатов) применять при глаукоме антиневротический витамин В.

Мы пользовались для наших наблюдений смесью витаминов B_1 и B_2, изготовленной и любезно предоставленной нам д-ром Рабиновичем. Витамин вводился под кожу ежедневно в количестве 2,0 *см*^{3}. Уже первые наблюдения показали определенное влияние витамина В на внутриглазное давление.

Случай 1-й. Больной М., 78 лет (ист. бол. № 635). Правый глаз ослеп четыре года назад и был удален по поводу резких болей. На левом глазу — оперированная хроническая воспалительная глаукома с высоким внутриглазным давлением, не регулирующимся при четырехкратном закапывании миотиков. На глазном дне — краевая экскавация соска зрительного нерва. Острота зрения = 0,06, с коррекцией астигматизма — 0,1. Поле зрения — в пределах нормы. Суточные колебания внутриглазного давления под пилокарпином достигают 12 *мм* рт. ст., уровень кривой — 35–47 *мм.* Эластотонометрическая кривая начинается высоко — с 28 *мм,* значительно изломана, подъем ее 11,3 *мм,* при абсолютной величине давления — 32 *мм.* Кровяное давление на art. brachial. $^{230}/_{90}$ *мм,* в центральной артерии сетчатки — $^{130}/_{55}$ *мм.* Лечебная пересадка кожи на область виска не понизила внутриглазного давления. Через сутки после первой инъекции витамина В внутриглазное давление, измеренное в те же часы, что и до инъекции, равнялось 25,4 *мм.* Эластотонометрическая кривая не изломана, начинается с 19,5 *мм,* подъем ее 10,5 *мм.* Через 6 час. после второй инъекции внутриглазное давление — 25,4 *мм.* В дальнейшем внутриглазное давление повысилось до 28,5–38 *мм.*

Случай 2-й. Больной П., 44 лет (ист. бол. № 631). Диагноз: пигментный ретинит обоих глаз и хроническая воспалительная глаукома левого глаза. Правый глаз: типичная картина пигментного ретинита, задняя полярная катаракта. Сосок зрительного нерва нормален. Острота зрения с — 6,0 D = 0,3. Поле зрения — концентрическое сужение до 6°. Внутриглазное давление — 21 *мм.* Суточные колебания не превышают 2,5 *мм.* Левый глаз: типичная картина пигментного ретинита, задняя полярная катаракта, краевая экскавация соска зрительного нерва. Острота зрения с — 6,0 D = 0,l.

---

[39] Совместно со ст. научн. сотр. И. Г. Ершковичем и асс. Е. А. Вербицкой. Впервые опубликовано в «Науч. материалах Ин-та эксперим. офтальм.», № 2, 1938.

Поле зрения концентрически сужено до 5°. Суточные колебания внутриглазного давления при трехкратном закапывании пилокарпина достигают 20 *мм* рт. ст., при утренних подъемах внутриглазного давления — до 48 *мм.*

19.V 1938 г. на левом глазу произведена операция Эллиота. В послеоперационном течении — иридоциклит. Через месяц после операции внутриглазное давление под пилокарпином — 43 *мм.* На месте операции — плоский рубец. Эластотонометрическая кривая резко искривлена, начинается с 35,2 *мм,* подъем ее за счет излома укорочен до 6 *мм.* Больному начаты инъекции витамина В и одновременно витамина А с целью воздействия на пигментный ретинит. Через сутки после первой инъекции внутриглазное давление, измеренное в те же часы, что и до инъекции, равно 31,5 *мм.* Эластотонометрическая кривая начинается с 28,5 *мм,* не изломана, подъем ее равен 8,2 *мм.* Одновременно отмечалось улучшение функций глаза: остроты зрения и адаптации. Через двое суток внутриглазное давление, измеренное в те же часы, равнялось 30 *мм.* В дальнейшем внутриглазное давление снова повысилось до 34–41 *мм.*

Случай 3-й. Больная А., 66 лет (ист. бол. № 718). Диагноз: простая глаукома обоих глаз. Правый глаз: передний отдел без изменений. На глазном дне начинающаяся краевая экскавация. Острота зрения с коррекцией = 1,0, поле зрения — небольшое концентрическое сужение. Суточные колебания внутриглазного давления при закапывании 1%-ного раствора пилокарпина три раза в день достигают 7 *мм,* уровень кривой — 20,5–27,5 *мм.* Эластотонометрическая кривая имеет вид ровной линии, подъем ее равен 9,5 *мм.*

Левый глаз: выраженная краевая экскавация зрительного нерва. Острота зрения с коррекцией = 1,0, поле зрения резко сужено: с носовой стороны до 8°, сверху — до 20°. Суточная кривая внутриглазного давления при трехкратном закапывании пилокарпина находится на уровне 26,5–41,0 *мм,* колебания в течение суток достигают 14,5 *мм.* Эластотонометрическая кривая начинается высоко — с 26,5 *мм,* изломана, подъем ее — 10,3 *мм.*

11.VII 1938 г. — одна инъекция 20 $см^3$ витамина В под кожу. Внутриглазное давление, измеренное утром в постели, через 24 часа понизилось на левом глазу с 41,0 до 31,0 *мм,* через двое суток оно равнялось 28 *мм,* через трое суток после второй инъекции — 24,5 *мм.* На правом глазу внутриглазное давление понизилось с 23,0 до 19 *мм.* Эластотонометрические кривые резко улучшились, особенно на левом глазу. Наблюдение прекращено из-за отъезда больной.

Временное понижение внутриглазного давления мы могли отметить также у больных М. (ист. бол. № 685), Б. (ист. бол. № 697), Ш. (ист. бол. № 464).

Излагая в порядке предварительного сообщения результаты наших первых наблюдений за действием витамина В при глаукоме, мы должны отметить, что факт понижения внутриглазного давления под влиянием витамина В, хотя бы даже и временного, заслуживает внимания и требует дальнейшей, более углубленной разработки вопроса витаминотерапии при глаукоме.

ВНУТРИМЫШЕЧНЫЕ ИНЪЕКЦИИ РЫБЬЕГО ЖИРА ПРИ ГЛАУКОМЕ[40]

Улучшение функции глаза, полученное вследствие применения внутримышечных инъекций рыбьего жира при пигментном ретините[41] и других заболеваниях зрительно-нервного аппарата (миопических хориоретинитах, атрофиях зрительного нерва), позволило применить этот метод и при глаукоме (В. П. Филатов). Расчет был в основном на влияние внутримышечных инъекций рыбьего жира на состояние регуляции внутриглазного давления у глаукомных больных. Результаты получились благоприятные. Для иллюстрации полученного эффекта приведем краткие выписки из двух историй болезни.

1. Больная К., 45 лет (ист. бол. № 1004). Диагноз: O. U. Glaucoma inflammator. Chron. operatum. 8 лет назад появились легкие приступы глаукомы на левом глазу, а 2 года назад — и на правом. В 1936 г. на левом глазу была произведена антиглаукоматозная иридэктомия, а на правом — циклодиализ. В 1938 г. и на левом глазу была операция циклодиализа. В настоящее время жалобы на затуманивание зрения.

Состояние глаз при поступлении. Правый глаз: на конъюнктиве глазного яблока соответственно семи часам на расстоянии 5 *мм* от лимба линейный рубец (после циклодиализа). Передняя камера мелка, радужка несколько атрофична, зрачок сужен, вяло реагирует на свет (пилокарпин). Сосок зрительного нерва розовый с большой физиологической экскавацией. Кнаружи и кверху от него располагаются мякотные волокна. Острота зрения — в норме. Слепое пятно при кампиметрии не увеличено. Цветоощущение — нормально. Темновая адаптация понижена. Суточные колебания внутриглазного давления при трехкратном закапывании 1%-ного раствора пилокарпина — 7–10 *мм,* но отдельные колебания достигают 14 *мм.* Уровень кривой — 20,0–34,0 *мм.* Эластотонометрическая кривая вечером слегка изломана, начинается с 15,0 *мм,* подъем — 8,3 *мм;* утром резко изломана и укорочена, начинается высоко — с 23,5 *мм,* подъем — 5,5 *мм.* Левый глаз: передняя камера мелкая, полная колобома радужки кверху, радужка несколько атрофична. Сосок зрительного нерва бледен, имеется перегиб сосудов по краю. Острота зрения без коррекции = 0,45, с цилиндрической коррекцией = 0,65. Поле зрения на белый цвет слегка концентрически сужено, на синий резко сужено с носовой стороны. Слепое пятно при кампиметрии — в пределах нормы. Адаптация значительно понижена.

Суточные колебания внутриглазного давления при трехкратном закапывании 1%-ного раствора пилокарпина достигают 6 *мм* рт. ст. Уровень кривой — 18,5–27,0 *мм.* Эластотонометрическая кривая вечером не изломана, начинается с 12,6 *мм,* подъем —

---

[40] Совместно с И. Г. Ершковичем. Впервые опубликовано в «Науч. материалах Укр. ин-та эксперим. офтальм.», 1939.

[41] В. П. Филатов и Е. А Вербицкая, «Науч. материалы Укр. ин-та эксперим. офтальм.», 1938.

12,2 *мм;* утром также не изломана, подъем — 10,8 *мм.* Общее кровяное давление — $^{110}/_{65}$.

С 14.III по 27.III больная получила семь внутримышечных инъекций рыбьего жира. Инъекции производились через день в ягодичную мышцу. Первая инъекция — 0,5, последующие — по 1,0 *см*^{3}. Под влиянием инъекций острота зрения слегка повысилась: на правом глазу — с 0,9 до 1,0, на левом — с 0,65 до 0,7. Поле зрения левого глаза на синий цвет расширилось до нормы. Темновая адаптация на обоих глазах повысилась. Одновременно с повышением функций наблюдалось улучшение регуляции внутриглазного давления. Суточные колебания внутриглазного давления после третьей инъекции снизились до 6,0 *мм* на правом и 4,5 *мм* на левом глазу, после пятой инъекции колебания на обоих глазах не превышают 3,0–3,5 *мм;* уровень кривой правого глаза — 18,5–22,5 *мм,* левого глаза — 19,7–26,0 *мм.* Эластотонометрические кривые так же, как и суточные, указывают на наступившую регуляцию внутриглазного давления.

2. Больной Б., 63 лет (ист. бол. № 478). Диагноз: O. U. Glaucoma, inflammat. Chron. operatum. В 1937 г. на обоих глазах была произведена операция Эллиота. В настоящее время больной жалуется на затуманивание и понижение зрения.

Состояние глаз при поступлении. Правый глаз: кверху от лимба хорошо выраженная конъюнктивальная подушечка после операции Эллиота. Передняя камера мелка. Периферическая колобома радужки. Хрусталик — помутнение в центре. Глазное дно видно в тумане. Рефракция — миопия. Острота зрения без коррекции = 0,06, с —5,0D+0,l. Поле зрения сужено концентрически, особенно сверху снаружи. Цветоощущение нормальное. Темновая адаптация понижена.

Суточные колебания внутриглазного давления при четырехкратном закапывании 2%-ного раствора пилокарпина достигают 9,5 *мм,* уровень кривой — 15,5–25,0 *мм.* Эластотонометрическая кривая не изломана, начало — 12,9 *мм,* подъем — 10,1 *мм.*

Левый глаз: хорошо выраженная конъюнктивальная подушечка после операции Эллиота, мелкая передняя камера, периферическая колобома радужки, помутнение хрусталика. Глазное дно не офтальмоскопируется. Миопия. Острота зрения = 0,02, коррекция не улучшает, поле зрения значительно концентрически сужено, имеется парацентральная скотома. Темновая адаптация понижена.

Суточные колебания внутриглазного давления при четырехкратном закапывании 2%-ного раствора пилокарпина достигают 6,5 *мм,* уровень кривой — 17,0–27,0 *мм.* Эластотонометрическая кривая слегка изломана, начало — 17,1, подъем — 11,8 *мм.* С 20 по 27.I 1939 г. произведено семь внутримышечных инъекций рыбьего жира: первые три инъекции — по 0,5 последующие — по 1,0 *см*^{3}.

Под влиянием инъекций поле зрения на обоих глазах значительно расширилось, особенно на правом глазу, где границы его приблизились к нормальным. Адаптация на правом глазу не изменилась, на левом глазу несколько повысилась. Острота зрения осталась без изменений.

После второй инъекции рыбьего жира суточная кривая внутриглазного давления приобрела вид нормальной. Колебания на обоих глазах не превышали 2–3 *мм,* уровень кривой правого глаза — 16,2–18,7 *мм,* левого глаза — 21,0–25,8 *мм*; улучшились также эластотонометрические кривые.

В указанных случаях внутримышечные инъекции рыбьего жира не только повысили функции глаза, особенно поле зрения и темновую адаптацию, но и улучшили регуляцию внутриглазного давления. Эти предварительные данные, свидетельствующие о значительной эффективности данного метода при глаукоме, дают основание для дальнейшей его разработки на большом материале.

ЛЕЧЕБНАЯ ИМПЛАНТАЦИЯ КОНСЕРВИРОВАННОЙ ПЛАЦЕНТЫ ПРИ ГЛАУКОМЕ[42]

В порядке проверки эффективности тканевых пересадок при различных заболеваниях, а также на основании значительного эффекта, полученного вследствие имплантации консервированных тканей (печени, плаценты) при пигментном ретините, мы начали применять имплантацию консервированной плаценты и при глаукоме с целью повлиять на функции глаза (В. П. Филатов). Попутно нами велось наблюдение за состоянием регуляции внутриглазного давления. Для иллюстрации полученных результатов приведем короткие выписки из двух историй болезни:

1. Больная У., 28 лет (ист. бол. № 977). Диагноз: oc. utr. глаукома молодого возраста. В 1935 г. обратилась к окулисту по поводу миопии. При исследовании было выявлено повышение внутриглазного давления и назначен пилокарпин в оба глаза.

Состояние глаз при поступлении. Правый глаз: передние цилиарные вены несколько расширены, роговая оболочка и передняя камера — норма, рисунок радужки слегка стушеван. Зрачок несколько неправильной формы, диаметр его 3 *мм,* реакция на свет отсутствует (пилокарпин). Сосок зрительного нерва розового цвета, имеется перегиб сосудов по краю соска соответственно 10 и 5 часам. Рефракция — миопия в 9,0 D. Острота зрения без коррекции = 0,1 с —9,0 D=0,3. Цветоощущение нормальное (табл. Штиллинга). Поле зрения — границы в пределах нормы, слепое пятно при кампиметрии не увеличено, темновая адаптация снижена. Суточные колебания внутриглазного давления при четырехкратном закапывании 2%-ного раствора пилокарпина и 0,25%-ного раствора эзерина достигают 10,5 *мм,* уровень кривой — 21,5–32 *мм,* эластотонометрическая кривая утром не изломана, начинается с 19,0 *мм,* подъем — 8,1 *мм,* вечером — также не изломана, подъем — 11,2 *мм* (от 14,2 до 25,2 *мм).*

Левый глаз: передняя камера — норма. Рисунок радужки несколько стушеван, зрачок неправильной формы, диаметр — 2 *мм,* не реагирует на свет (пилокарпин). На глазном дне — резко выраженная атрофия зрительного нерва с глубокой краевой экскавацией. Рефракция — миопия в — 9,0 D. Острота зрения — счет пальцев у лица эксцентрически в наружной части поля зрения, проекция света изнутри отсутствует. Поле зрения со свечой не удается определить. Суточные колебания внутриглазного давления при четырехкратном закапывании 2%-ного раствора пилокарпина и 0,25%-ного раствора эзерина достигают 17 *мм,* уровень кривой — 25,5–48 *мм.* Эластотонометрическая кривая изломана, начинается с 28 *мм,* подъем — 14,0 *мм.*

Общие исследования: моча — норма, общий анализ крови: лимфоцитов — 41 %, РОЭ первый час — 5 *мм,* второй — 13 *мм.* Реакция Вассермана отрицательная. Сахар в крови — 83 *мг*%, через 30 мин после нагрузки — 163, через час — 101, через 2 часа — 96 *мг*%.

[42] Совместно с И. Г. Ершковичем. Впервые опубликовано в «Науч. матер. Укр. ин-та эксперим. офтальм.», 1939.

Холестерин — 160 *мг%.* Каталаза — 16,3 *мг* H_2O_2. Кальций в сыворотке — 11,8 *мг%.* Со стороны внутренних органов изменений не обнаружено. Общее кровяное давление 115/65. При неврологическом исследовании найден нерезко выраженный реактивный вегетативный синдром. Менструации резко болезненны, наступают через три недели.

25.II 1939 г. произведена имплантация плаценты, консервированной на холоду в течение шести суток, под кожу живота.

Через 10 дней после имплантации острота зрения правого глаза повысилась с 0,3 до 0,5 при той же коррекции (– 9,0 D). Суточные колебания внутриглазного давления на правом глазу уменьшились до 4,5–5,0 *мм,* уровень кривой — 21,2–26,2 *мм.* В состоянии регуляции внутриглазного давления левого глаза изменений не произошло.

15.III повторная имплантация консервированной плаценты (срок консервации — восемь суток). Острота зрения и внутриглазное давление остаются такими же, как и после первой имплантации.

Темновая адаптация значительно повысилась, кривая ее приближается к нормальной.

Полученный эффект в отношении улучшения функций и регуляции внутриглазного давления остается в течение всего срока наблюдения (пять недель).

Интересно отметить изменение менструального цикла в связи с имплантацией. После первой имплантации резко уменьшились боли в предменструальный период и во время менструации, после второй имплантации менструации наступили не через три, а через четыре недели.

2. Больная Х., 49 лет (ист. бол. № 941). Диагноз: OD — Uveitis chronica Glaucoma consecutivum. OS — Atrophia bulbi. В 1934 г. больная утратила зрение на левом глазу вследствие метастатического увеита после рожистого воспаления и флегмоны левой руки. С 1938 г. появилось затуманивание зрения, покраснение и боли в правом глазу.

Состояние правого глаза при поступлении: роговица прозрачна, на задней поверхности ее большое количество мелких и более крупных преципитатов. Передняя камера мелка. Радужка несколько атрофична, зрачок сужен, вяло реагирует на свет (пилокарпин), на передней капсуле хрусталика пигментные отложения. Сосок зрительного нерва атрофичен, имеется глубокая краевая экскавация. Рефракция — гиперметропия в 3,0 D. Острота зрения без коррекции — 0,25, с коррекцией — 0,8. Поле зрения резко сужено: кверху — 10°, кнутри — 8°, книзу — 2°, кнаружи — 18°. Цветоощущение — в норме. Темновая адаптация понижена.

Суточные колебания внутриглазного давления при шестикратном закапывании 2%-ного раствора пилокарпина и 0,25%-ного раствора эзерина достигают 20 *мм* рт. ст., уровень кривой — 27,0–47,0 *мм.* Эластотонометрическая кривая резко изломана, начинается с 29,5 *мм,* подъем — 10,4 *мм.*

Данные общего исследования организма. Со стороны сердечно-сосудистой системы — Stenosis v. mitralis compensata. Arythmia extrasystolica. Общее кровяное давление —125/80 *мм.* Анализ мочи и формула крови — норма, РОЭ в первый час — 16 *мм,* во второй час — 35 *мм.* Реакции Вассермана и Манту отрицательны.

28.II 1939 г. больной произведена операция лечебной имплантации консервированной плаценты (консервация девять суток) под кожу живота. После операции было отмечено значительное рассасывание преципитатов. Острота зрения с коррекцией повысилась с 0,8 до 1,0. Поле зрения значительно расширилось: кнутри — до 25°, кнаружи — до 35°. Темновая адаптация повысилась. Колебания внутриглазного давления уменьшились до 8,5 *мм,* уровень кривой понизился до 26,5–35,0 *мм.* Через две недели повторена лечебная имплантация консервированной плаценты (консервация шесть суток). Полученный эффект в отношении улучшения функций глаза и регуляции внутриглазного давления удерживался в течение срока наблюдения (один месяц).

Значительное улучшение функций глаза (остроты зрения, поля зрения и адаптации) после имплантации консервированной плаценты под кожу живота, однако без влияния на регуляцию внутриглазного давления, мы смогли отметить и у больного С. с хронической воспалительной глаукомой (ист. бол. № 1035).

Приведенные случаи показывают, что имплантация консервированной плаценты не только благотворно влияет на функции глаза при глаукоме, что само по себе является весьма важным фактом, но также может улучшить регуляцию внутриглазного давления.

РЕЦЕНЗИЯ НА КНИГУ: «НОВОСТИ МЕДИЦИНЫ», ВЫП. 28, «ГЛАУКОМА»

Изд. АМН СССР, М., 1952, под редакцией члена-корреспондента АМН СССР проф. А. Я. Самойлова

Вышедшая под редакцией члена-корреспондента АМН СССР проф. Самойлова книга «Глаукома», являющаяся одним из выпусков издаваемой АМН СССР серии «Новости медицины», содержит ряд статей, затрагивающих наиболее актуальные проблемы глаукомы — методы диагностики, консервативное и оперативное лечение этого тяжелого заболевания.

Кроме статьи проф. В. П. Одинцова, напечатанной в «Вестнике офтальмологии» за 1939 г. и помещенной в настоящей книге с некоторыми сокращениями, в нее включены статья проф. А. Я. Самойлова и ряд статей сотрудников руководимой им клиники.

Таким образом, книга отражает то направление, которого придерживается А. Я. Самойлов и его сотрудники в трактовке основных вопросов, определяющих сущность глаукоматозного процесса, особенности клинического течения и лечения этого заболевания.

Уже самое построение книги, укомплектованной статьями одного только направления, возглавляемого проф. А. Я. Самойловым (которое, кстати, встретило серьезные возражения и не было принято на состоявшемся в январе 1952 г. в Москве совещании по глаукоме), вызывает недоумение. У читателя может создаться неправильное представление, что только направлением, защищаемым А. Я. Самойловым и его учениками, и определяется современное состояние этой проблемы и достижения отечественной офтальмологии в этой области.

Для того чтобы содержание книги действительно соответствовало заголовку «Новости медицины», следовало более объективно подойти к подбору статей, из которых составлялась книга. Правильнее было бы, наряду с указанными статьями, включить в нее и статьи другого, противоположного, направления во взглядах на сущность глаукомы, которое встретило полное одобрение и поддержку со стороны окулистов Советского Союза, участвовавших в упомянутом совещании по глаукоме.

Совещание, подводя итог результатам ряда исследований по изучению патогенеза глаукомы, пришло к заключению, что глаукома служит ярким при-

мером кортиковисцеральной патологии. Кардинальным признаком глаукомы является расстройство регуляции внутриглазного давления, которое в результате рефлекторных и трофических нарушений ведет к развитию всего симптомокомплекса этого заболевания.

Это положение весьма важно, оно определяет те основные направления, которых необходимо придерживаться при проведении практических мероприятий по борьбе с глаукомой.

Исходя из этого, совещание постановило, что для устранения имеющихся недостатков в организации и лечении глаукомы необходимо:

1. Основным проявлением глаукомы, требующим активного лечебного вмешательства, признать повышение внутриглазного давления.

2. Заключение о нарушении внутриглазного давления всегда основывать на исследовании внутриглазного давления в динамике (суточные измерения, эластотонометрии и суточная эластотонометрия).

3. При определении внутриглазного давления считать обязательным исследование с помощью наилучшего тонометра, предложенного А. Н. Маклаковым.

4. При наблюдении больного глаукомой и в целях ранней диагностики этого заболевания обязательно исследовать зрительные функции (определение остроты зрения, поля зрения, кампиметрия и др.).

5. Лечение больного глаукомой начинать с применения медикаментозной терапии.

6. Показателем эффективности терапии признать полную компенсацию внутриглазного давления.

7. Медикаментозную терапию в первую очередь направлять на снижение внутриглазного давления.

8. В случае отсутствия компенсации внутриглазного давления после применения медикаментозных средств, особенно при тенденции к ухудшению зрительных функций, не откладывая, прибегать к оперативному вмешательству.

9. Из оперативных вмешательств наиболее эффективными признать фистулизирующие операции, первично идея которых была дана отечественным автором А. Н. Маклаковым.

10. Кроме применения миотиков и операций, проводить при глаукоме общее лечение организма, регулирующее обмен веществ и оздоравливающее нервную систему больного и в первую очередь кору головного мозга. В этом отношении представляет ценность тканевая терапия по методу В. П. Филатова.

И. Контроль эффективности медикаментозного лечения как до, так и после операции проводить со всей тщательностью и с обязательным применением всех упомянутых выше методов исследования.

Как видно из изложенного, в резолюции совещания по глаукоме, наряду с общим лечением организма, уделено много внимания вопросам местного — медикаментозного или оперативного лечения глаукомы, что, однако, не противоречит взгляду на сущность глаукоматозного процесса как проявления кортиковисцеральных нарушений.

Ввиду того, что патогенетическая терапия глаукомы в настоящее время еще недостаточно разработана, лечебные мероприятия при этом заболевании должны быть в первую очередь направлены на устранение кардинального симптома глаукомы — повышения внутриглазного давления, являющегося постоянным источником патологических импульсов, идущих из глаза в центральную нервную систему и обусловливающих дальнейшее развитие трофических изменений в глазу.

С этой точки зрения понятно значение местного лечения и особенно антиглаукоматозных операций в стабилизации глаукоматозного процесса.

Мною намеренно приведена резолюция совещания по глаукоме, чтобы в дальнейшем показать, что изложенное на страницах книги «Глаукома» коренным образом отличается от общепринятых взглядов и тех требований, которые поставлены перед окулистами совещанием по глаукоме.

Перехожу к рассмотрению отдельных статей сборника.

В передовой статье проф. А. Я. Самойлова «Вопросы лечения глаукомы в свете современных патогенетических представлений» автор во вступительной части совершенно справедливо указывает на то благотворное влияние, какое оказало учение И. П. Павлова в изменении наших представлений о глаукоме.

В противоположность взглядам большинства зарубежных авторов, механистически подходящих к пониманию глаукомы как чисто местного заболевания, советские офтальмологи рассматривают глаукому как процесс, вызванный определенными сдвигами в состоянии нервной системы, осуществляющей регуляцию внутриглазного обмена.

Признавая ведущую роль нарушения центральной нервной системы в возникновении глаукомы, что общепризнано, проф. А. Я. Самойлов вместе с тем выдвигает своеобразную точку зрения, согласно которой главным и наиболее ранним проявлением глаукоматозного процесса является отек глаза и прежде всего его сетчатой оболочки. Значение повышения внутриглазного давления как основного проявления глаукомы он отвергает. По его мнению, «подчеркивание симптома гипертонии глаза среди всех других проявлений глаукомы представляется совершенно неоправданным» (стр. 4).

В защиту этого, с моей точки зрения, в корне неправильного положения А. Я. Самойлов приводит следующие соображения.

1. Возникающие на ранних стадиях заболевания функциональные зрительные расстройства связаны с отеком сетчатой оболочки. Они возникают раньше, чем объективные признаки глаукомы. «Да и в более поздних стадиях болезни, — пишет А. Я. Самойлов, — не эти объективные симптомы — экскавация соска зрительного нерва или повышение офтальмотонуса, но именно потеря зрения составляет ту грозную опасность, от которой всеми силами стремится избавить больного лечащий врач» (стр. 5).

2. Встречаются случаи, когда выраженный отек глаза, иногда вызывающий даже картину настоящего острого приступа глаукомы, не сопровождается гипертонией глаза. В доказательство этого А. Я. Самойлов приводит наблюдавшийся им случаи острого приступа глаукомы без повышения офтальмотонуса.

3. Достигнутая хирургическим путем нормализация внутриглазного давления не предохраняет от дальнейшего прогрессирующего понижения зрения, которое обусловливается, по мнению А. Я. Самойлова, нарастающим отеком сетчатки.

4. Возникновение отека сетчатки, как наиболее раннего и основного проявления глаукомы, подтверждается кампиметрическими исследованиями, проведенными в клинике, руководимой проф. А. Я. Самойловым.

В связи с тем, что защищаемое А. Я. Самойловым положение, выдвигающее на первый план значение отека сетчатки и отвергающее значение повышения офтальмотонуса в развитии глаукоматозного процесса, представляется крайне важным в практическом отношении, являясь фундаментом для выработки практических мероприятии по борьбе с глаукомой, я позволю себе несколько подробнее остановиться на разборе указанных обоснований этого положения.

1. Следует отметить, что не все функциональные нарушения, возникающие на ранней стадии глаукоматозного процесса, можно связать с отеком сетчатки. Так, например, появление радужных кругов, безусловно, связано с отеком эпителия роговой оболочки, а не с ретинальным отеком. Ведь при отеке сетчатки, вызванном ее сотрясением при застойном соске или других состояниях, сопровождающихся резким ретинальным отеком, который можно установить офтальмоскопически, мы никогда не встречаемся с жалобами больных на появление радужных кругов.

Кроме того, утверждение А. Я. Самойлова, что главная опасность не в повышении офтальмотонуса или в развитии глаукоматозной экскавации соска зрительного нерва, а в потере зрения, звучит парадоксально. Отчего же возникает потеря зрения, как не от развития глаукоматозной экскавации и последующей атрофии зрительного нерва вследствие повышенного внутриглазного давления? Если А. Я. Самойлов, вопреки непреложным фактам, пытается доказать, что потеря зрения при глаукоме может произойти и при нормальном офтальмотонусе (на чем мы остановимся ниже), то отвергать установленное многолетним клиническим опытом значение глаукоматозной экскавации, сопровождающейся атрофией зрительного нерва, в потере зрения при глаукоме просто нелогично. Едва ли нужно объяснять, что потеря зрения, например при застойном соске, происходит не из-за отека как такового, а вследствие наступившей уже дегенерации волокон зрительного нерва.

Наконец, утверждение А. Я. Самойлова, что ретинальный отек при глаукоме — первичное проявление заболевания, якобы возникающее ранее других признаков глаукомы, в том числе и повышение офтальмотонуса, легко опровергается известным опытом Гельмгольца, а также исследованиями С. Ф. Кальфа и М. Б. Вургафта.

Последние доказали, что при давлении на глаз офтальмодинамометром Баяра силой 60–80 *г* отмечается выпадение поля зрения, начинающееся с носовой стороны, увеличение слепого пятна, понижение темновой адаптации и нарушение цветового чувства[43]. Указанные функциональные расстройства аналогичны по своему характеру изменениям, наблюдаемым при глаукоме.

Приведенные исследования могут служить достаточным подтверждением того, что повышение офтальмотонуса является первичным, а функциональные расстройства развиваются вторично как результат повышения внутриглазного давления.

Кстати подчеркну, что при расширении слепого пятна в глаукоматозном глазу офтальмоскопически констатировать отек сетчатки не удается, а между тем явления отека сетчатки легко устанавливаются при неврите, застойном соске, тупых травмах сетчатки (берлиновское помутнение) и т. д

2. В подтверждение своей концепции, что не повышение офтальмотонуса, а отек — основное проявление глаукомы, А. Я. Самойлов приводит редкий случай развития острого приступа глаукомы при нормальном офтальмотонусе, который он сам же относит к казуистике.

Не вдаваясь в рассуждения по поводу этого случая, описание которого сделано не столь подробно, чтобы можно было составить полное представление о картине данного заболевания, я могу только отметить, что мне лично на протяжении свыше 50 лет офтальмологической практики не приходилось встречать случаев острой глаукомы, протекавших при нормальном или пониженном внутриглазном давлении.

---

[43] «Офтальмологический журнал», № 4, 1948.

Кроме того, следует указать, что столь важное положение, отвергающее значение повышенного офтальмотонуса как основного проявления глаукомы, не может основываться на единичном наблюдении.

3. Проф. А. Я. Самойлов в соответствии со своими взглядами на ретинальный отек как на основное проявление глаукомы рассматривает и оперативное вмешательство как противоотечное средство. Декомпрессивные операции он считает более мощным противоотечным средством по сравнению с миотиками.

«Вопреки тому, — пишет он, — что нам приписывают акад. Филатов и проф. Кальфа, мы в своей практической работе широко применяем антиглаукоматозные операции в соответствии с общепринятыми установками» (стр. 6).

Более того, проф. А. Я. Самойлов даже недопустимо, с моей точки зрения, расширяет показания к оперативному вмешательству. Если при стойкой гипотонии в оперированном глазу вновь восстанавливается отечная скотома, несмотря на применение миотиков и антиглаукоматозного режима, то, по мнению А. Я. Самойлова, «налицо все показания для повторного оперативного вмешательства» (стр. 6).

Я полагаю, что подобное расширение показаний к оперативному лечению, базирующееся только на состоянии отечной скотомы и не учитывающее состояния внутриглазного давления, расширение показаний, позволяющее производить операцию при нормальном внутриглазном давлении, недопустимо. Такая установка не имеет ни достаточных теоретических обоснований, ни подтверждений на соответствующем клиническом материале. Отсюда следует, что проф. А. Я. Самойлов применяет антиглаукоматозные операции даже шире, чем это диктуется общепринятыми установками. Но вместе с тем, как это ни странно, он одновременно широко пропагандирует отказ от антиглаукоматозных операций.

Его выступление на совещании по глаукоме, данные, изложенные в статье его сотрудников Г. К. Гребенниковой, К. В. Дормидонтовой, О. Б. Ченцовой и В. Г. Черкасовой, а также в статье М. К. Брянцевой, помещенной в этой же книге, нельзя квалифицировать иначе, как призыв воздержаться от антиглаукоматозных операций.

Так, в статье Г. К. Гребенниковой и др. «Влияние декомпрессивных операций на течение глаукомы» приводятся данные о том, что после трепанации склеры спустя 3–6 лет нормализация внутриглазного давления была отмечена у 83 % больных, в то время как острота зрения сохранилась лишь у 29 % больных, подвергшихся этой операции. Эти данные резко расходятся с существующими статистическими данными о результатах антиглаукоматозных операций, в том числе и с нашими.

При разборе приведенного авторами материала выясняется следующее. Не указано, каким методом тонометрии они пользовались, но из двух историй болезни, которые иллюстрируют их данные, видно, что наблюдение за внутриглазным давлением проводилось при помощи однократной тонометрии в амбулаторном порядке, динамические методы исследования внутриглазного давления (суточные измерения, эластотонометрия) применялись не всегда.

В настоящее время, когда неполноценность однократной тонометрии общепризнана, мы не можем считать приведенный цифровой материал достаточно обоснованным. Кроме того, авторы не дают анализа причин понижения зрения, которое, как показывают наши данные, часто зависит не от прогрессирования глаукоматозного процесса, а от других привходящих причин (развитие катаракты, поздняя инфекция, тромбоз центральной вены и др.)

Все это делает выводы авторов о прогрессирующем понижении зрительных функций после декомпрессивных операций, несмотря на нормализацию внутриглазного давления, еще более необоснованными.

По той же причине нельзя признать сколько-нибудь обоснованными данные, приведенные в статье М. К. Брянцевой, которая нашла, что из 60 больных, подвергшихся трепанации склеры, через 10 лет нормализация внутриглазного давления наблюдалась у 90–92 %, в то время как зрительные функции сохранились только у 11 % больных.

На основании этого автор приходит к выводу, что «достигаемое хирургическим вмешательством стойкое (на долгие годы) снижение давления приводит нередко лишь к временному исчезновению отека сетчатки, не останавливает последовательного развития дегенеративного процесса и не гарантирует глаукоматозного больного от дальнейшего падения зрения и сокращения поля зрения вплоть до состояния полной необратимой слепоты» (стр. 55).

Это высказывание М. К. Брянцевой находится в полном противоречии не только с литературными данными и результатами антиглаукоматозных операций, полученными в руководимой мною клинике, но и с утверждением А. Я. Самойлова, считающего декомпрессивные операции мощным противоотечным средством и широко применяющего их на практике.

В самом деле, каким же мощным фактором в борьбе с ретинальным отеком представляются декомпрессивные операции, если действие их только временное и они не приостанавливают наступления слепоты? При такой оценке результатов операции, если бы они соответствовали действительности, не имело бы никакого смысла хирургическое лечение глаукомы. Однако уже то обстоятельство, что А. Я. Самойлов, несмотря на такую оценку эффективности оперативного вмешательства, сделанную на материале руководимой им клиники, все же широко оперирует, говорит о несоответствии между установками и приведенным материалом, а это лишний раз подчеркивает неполноценность фигурирующих в указанных работах цифровых данных.

Остается непонятной позиция проф. А. Я Самойлова в вопросе об оперативном лечении глаукомы, являющемся одним из наиболее важных в практическом отношении.

Признавая необходимость широкого применения оперативного лечения, он вместе с тем не считает операцию мероприятием, способным стабилизировать глаукоматозный процесс и предотвратить наступление слепоты.

Для доказательства несостоятельности антиглаукоматозных операций он не довольствуется материалом, приведенным в работах его сотрудников, и прибегает к неправильному цитированию данных, взятых из работ, опубликованных мною и моими сотрудниками.

Проф А. Я. Самойлов пишет: «Акад. Филатов и проф. Кальфа приводят в своей работе данные, касающиеся оперированных ими по поводу глаукомы больных, находившихся под наблюдением в течение трех лет и более. Но у этих сравнительно недлительно прослеженных больных отмечается отсутствие нормализации внутриглазного давления в 14 случаях из 48, в то время как прогрессивное падение функций отмечено в 26 случаях» (стр. 7).

Фактически, как это четко написано в нашей статье, отсутствие нормализации внутриглазного давления отмечалось на 10 глазах не из 48, а из 122 глаз, наблюдавшихся свыше года. Понижение зрения наступило на 26 глазах из указанных 122, причем на 18 глазах причины понижения зрительных функций не

могли быть поставлены в связь с прогрессированием глаукоматозного процесса (а зависели от катаракт, поздней инфекции и др.).

Таким образом, понижение зрительных функций из-за дальнейшего развития глаукомы было отмечено только на 8 глазах из 122, т. е. в 6,5 %.

Насколько эти данные отличаются от того, что было процитировано А. Я. Самойловым, предоставляю судить читателю.

Такое же пристрастное отношение было проявлено А. Я. Самойловым при цитировании работы И. Г. Ершковича.

Он пишет: «В своей работе в 1950 г. он (Ершкович) приводит данные, касающиеся 69 больных глаукомой, оперированных в Институте имени акад. Филатова и находившихся под наблюдением от 1 года до 9 лет. Декомпенсация внутриглазного давления наступила лишь у одного больного, в то время как понижение функций отмечено у 12 больных» (стр. 7).

При ознакомлении с этой работой нетрудно убедиться в том, что отсутствие регуляции внутриглазного давления (декомпенсация и субкомпенсация) имело место на трех глазах, а понижение зрительных функций от причин, не связанных с глаукомой, еще на трех глазах.

Таким образом, понижение зрительных функций, связанное с прогрессированием атрофии зрительного нерва, наблюдалось лишь на 4 из 69 оперированных глаз, причем на трех глазах оно могло быть поставлено в связь с обызвествлением внутренней сонной артерии. Но если даже считать, что на всех четырех глазах понижение зрительных функций зависело от прогрессирования глаукоматозного процесса, то и тогда понижение зрения при нормальном внутриглазном давлении наступило в 5,8 % случаев.

Вслед за таким необъективным подходом к цитированию данных из наших работ А. Я. Самойлов делает из них вывод: «Они (эти данные) лишь подтверждают приведенные выше слова акад. Филатова и его сотрудницы Розовской, что достигнутое хирургическим путем снижение давления глаукоматозного глаза не предохраняет его от дальнейшего прогрессивного падения зрения» (стр. 7).

В этой фразе А. Я. Самойлов ссылается на цитату из моей работы, опубликованной в 1925 г.: «...нормировка давления не всегда останавливает дегенерацию зрительнонервного аппарата», однако неправильно передает ее смысл.

Можно ли ставить знак равенства между словами: «не всегда останавливает» и «не предохраняет». В эти слова вложены совершенно разные понятия. Я действительно считаю, что успешная антиглаукоматозная операция не всегда предохраняет от дальнейшего распада зрительных функций, если она производится при далеко зашедшем процессе, но в громадном большинстве случаев именно операция, давшая успех в отношении нормализации офтальмотонуса, останавливает ухудшение зрительных функций и предохраняет от наступления слепоты.

В заключительной части своей статьи А. Я. Самойлов пишет: «Нам думается, что правильная ориентировка советского врача должна заключаться отнюдь не в том, чтобы всячески затушевывать и скрывать от него этот факт (речь идет о том, что достигнутое хирургическим путем снижение внутриглазного давления не предохраняет от дальнейшего прогрессирующего падения зрения), но в том, чтобы, сигнализируя о несовершенстве имеющихся в нашем распоряжении методов лечения глаукомы, не давать врачу успокаиваться, когда он наблюдает восстановление нормального внутриглазного давления у оперированного больного, а побуждать его в каждом отдельном случае искать и находить пути борьбы за сохранение зрительной функции глаукоматозного глаза» (стр. 7).

Я вполне согласен с проф. А. Я. Самойловым, что правильная ориентировка советского врача является важнейшим мероприятием в борьбе за сохранение зрения при глаукоме. Но правильная ориентировка врача как раз должна заключаться не в том, чтобы сигнализировать о несовершенстве имеющихся в нашем распоряжении антиглаукоматозных операций на основании материалов, обработанных без тщательной проверки регуляции внутриглазного давления (с помощью методов динамического исследования тензии).

Запугивание практического врача несовершенством антиглаукоматозных операций, наряду с заявлением самого А. Я. Самойлова о том, что операция является мощным средством борьбы с отеком, а следовательно, и лечения глаукомы, которым он широко пользуется, — это и есть те противоречивые установки, которые могут только дезориентировать врача в его практической работе.

Прав А. Я. Самойлов, говоря далее о необходимости фиксировать внимание врачей на том, что удачно произведенная операция еще не излечивает от глаукомы и больной нуждается в систематическом наблюдении и лечении.

Мы в своей практической работе широко применяем у больных после антиглаукоматозных операций, особенно при далеко зашедшей глаукоме, различные виды стимулирующей терапии (тканевую терапию, витамин B_1 и др.).

Вместе с тем в статье Г. Р. Хлусера из клиники А. Я. Самойлова, посвященной нехирургическому лечению глаукомы, в которой он старается на ряде примеров показать несостоятельность антиглаукоматозных операций, мы, к нашему удивлению, не могли найти указаний на применение в случаях прогрессирующего понижения зрения после операции стимулирующей терапии, целесообразность которой доказана нами на значительном количестве больных.

Это обстоятельство говорит не только об игнорировании опыта применения стимулирующей терапии при глаукоме, накопившегося в руководимых мною учреждениях, но идет вразрез и с приведенным нами высказыванием А. Я. Самойлова.

Следует отметить, что в статье Г. Р. Хлусера, так же как и в упомянутых статьях А. Я. Самойлова, К. М. Брянцевой, Г. К. Гребенниковой и др., проводится активный призыв к отказу от антиглаукоматозных операций.

«Лечение глаукомного больного, — пишет Хлусер (стр. 81), — по существу, слагается из двух элементов: лечения острой вспышки — приступа и лечения глаукоматозного состояния», и далее: «Если для решения первой задачи хирургическое вмешательство продолжает еще поныне оставаться главенствующим, то вторая задача требует в основном мероприятий терапевтического характера».

Из дальнейшего изложения видно, что произвольным термином «глаукоматозное состояние» автор безо всяких на то оснований подменяет понятие о хронической глаукоме, поэтому выходит, что при хронически протекающей глаукоме, по его мнению, преобладающее значение принадлежит терапевтическим мероприятиям.

Умаление роли антиглаукоматозных операций в лечении глаукомы, проводимое не только в статье Г. Р. Хлусера, но и в статьях А. Я. Самойлова, М. К. Брянцевой, Г. К. Гребенниковой и др., объясняется упомянутой выше концепцией А. Я. Самойлова об основном значении в развитии глаукоматозного процесса ретинального отека и второстепенности симптома повышения офтальмотонуса.

А так как из указанных работ следует, что антиглаукоматозные операции являются в основном эффективным средством борьбы с повышением офтальмотонуса, не имеющим якобы большого значения в развитии глаукомы, то от-

сюда логически вытекает отход от оперативного лечения; это может принести огромный вред практическим мероприятиям по борьбе с глаукомой.

Защищаемая проф. А. Я. Самойловым концепция, из которой следует, что «подчеркивание симптома гипертонии глаза среди всех других проявлений глаукомы представляется совершенно неоправданным», находит дальнейшее развитие в статьях его сотрудников.

Так, например, в статье М. К. Брянцевой (стр. 51) сказано: «...в литературе имеется ряд авторитетных указаний, что гипертония глаза не может рассматриваться как обязательный признак глаукомы».

Это утверждение М. К. Брянцевой находится в полном противоречии с резолюциями совещания по глаукоме, происходившего недавно в Москве, в которых указывается, что основным проявлением глаукомы следует признать повышение внутриглазного давления.

Какие же имеются более авторитетные указания по сравнению с постановлением совещания по глаукоме, отражающим современные взгляды на сущность глаукомы наиболее авторитетных представителей советской офтальмологии?

4. М. К. Брянцева пишет далее: «На основании наших исследований мы смогли установить, что гипертензия далеко не так часто встречается при начинающейся глаукоме и довольно большой процент случаев протекает без повышения внутриглазного давления и в более поздних стадиях глаукомы» (стр. 52).

На основании большого опыта руководимых мною Института глазных болезней и глазной клиники Одесского медицинского института я могу утверждать как раз обратное, что во многих случаях начинающейся глаукомы, при явно повышенном внутриглазном давлении, мы при самых тщательных кампиметрических исследованиях без применения пилокарпина не находим признаков ретинального отека.

Утверждение М. К. Брянцевой можно объяснить только игнорированием тонометрического метода и особенно динамического исследования внутриглазного давления, являющегося основным условием современной тонометрии.

Так же глубоко ошибочны утверждения Е. Д. Шиваровой, которая на основании патологоанатомических исследований глаз, удаленных по поводу абсолютной долорозной глаукомы, приходит к заключению, что ряд изменений при глаукоме, в том числе и глаукоматозная экскавация соска зрительного нерва, не находится в причинной зависимости от повышенного офтальмотонуса.

Наряду с этими утверждениями, являющимися результатом игнорирования тонометрического метода, в некоторых статьях имеется даже стремление опорочить этот метод.

Так, М. К. Брянцева пишет (стр. 51): «В настоящее время известно, что все методы, применяемые для исследования внутриглазного давления (глазные тонометры), очень неточны».

Это совершенно голословное заявление могло быть обусловлено только слабым знакомством с тонометром Маклакова, который, как установлено исследованиями руководимой мною школы и подтверждено многими авторитетными окулистами, является точным инструментом, дающим верное представление о величине офтальмотонуса и значительно превосходящим все модели тонометров, предложенных зарубежными авторами.

Нельзя ставить в один ряд все глазные тонометры, как и нельзя одним росчерком пера отбросить замечательное достижение нашей отечественной офтальмологии — тонометр Маклакова, ценность которого как наиболее точного прибора для тонометрии в настоящее время общепризнана.

В статье Г К. Гребенниковой, К. В. Дормидонтовой, О. Б. Ченцовой и В. Г. Черкасовой (стр. 77) сказано: «Следует, очевидно, признать, что данные тонометрии теряют свое значение, когда мы имеем дело с оперированными глаукоматозными глазами. В таких случаях более показательным должно считаться кампиметрическое исследование». М. К. Брянцева же идет еще дальше по этому пути, когда пишет (стр. 58): «Поскольку же колебания давления в глаукоматозном глазу не всегда связаны, как мы видели, со снижением функций, постольку тот сугубо «тонометрический» подход к изучению глаукомы, который до сих пор еще распространен среди окулистов, никак не может быть оправдан».

Полагаю, что в настоящее время, когда огромная ценность тонометрического метода для ранней диагностики, характеристики глаукоматозного процесса и оценки лечебных мероприятий при этом заболевании не подлежит сомнению, подобного рода высказывания, принижающие значение тонометрии, могут причинить значительный вред делу борьбы с глаукомой.

Я не сторонник «сугубо тонометрического» подхода, равно как отвергаю и «сугубо кампиметрический» подход к изучению глаукомы, хотя придаю существенное значение методам функционального исследования. Но я утверждаю, что распространять среди окулистов взгляды, умаляющие значение гипертонии глаза как ведущего проявления глаукомы и ценность тонометрии — этого общепризнанного метода исследования глаукоматозного глаза, — совершенно недопустимо.

Заканчивая свою рецензию, я должен сказать, что огромное значение творческих дискуссий для развития нашей советской науки неоспоримо; книга же построена так, что именно этой творческой дискуссии и нет в ней, а приводятся лишь взгляды авторов статей, придерживающихся одной точки зрения.

Кроме того, нельзя одобрить распространение через печать малообоснованных теорий (особенно, если они исходят от руководителей кафедр), не помещая статей авторов, высказывающих другие взгляды, так как молодые кадры могут получить одностороннее представление о проблеме глаукомы.

Настоящий сборник, который, судя по названию, ставит своей задачей представить то новое, что внесено в проблему глаукомы за последнее время, состоит почти целиком из статей, односторонне трактующих наиболее важные вопросы глаукомы с позиций, коренным образом отличающихся от тех, которые были даны на совещании по глаукоме.

С этой точки зрения ряд исследований, изложенных в этой книге, не только теряет свою ценность, но может причинить ущерб как теоретической разработке, так и практическим мероприятиям по борьбе с глаукомой.

Несмотря на то, что почти во всех статьях, помещенных в книге, защищается концепция, расходящаяся со взглядами большинства советских окулистов на основные вопросы глаукомы, они печатаются не в порядке дискуссии, а преподносятся читателю в виде неправильных положений, представленных как неоспоримое достижение советской офтальмологии под общим названием «Новости медицины».

Исходя из всего изложенного, я полагаю, что Академия медицинских наук СССР, издав книгу «Глаукома», вышедшую под редакцией члена-корреспондента АМН СССР проф. А. Я. Самойлова без предварительной рецензии со стороны авторитетных окулистов и без ссылки на дискуссионный характер помещенных в ней статей, поступила неправильно.

ГЛАЗНОЙ ТРАВМАТИЗМ

СТАНЦИИ МАГНИТНОЙ ПОМОЩИ («МАГНИТНЫЕ ЦЕНТРЫ») ПРИ ПРОМЫШЛЕННОМ ТРАВМАТИЗМЕ[44]

Вопрос о повреждениях глаз заслуживает самого серьезного внимания как со стороны органов здравоохранения и охраны труда, так и со стороны всех трудящихся.

Среди повреждений глаз, которые составляют около 15 % всех повреждений организма вообще, особенно важное значение по своей тяжести имеют те, при которых осколки твердых материалов попадают внутрь глаза, пробив его стенки. Если осколки (отлетающие при некоторых сверлильных работах и т. д.) застревают на поверхности глаза (например, в роговице), то они не представляют еще очень большой опасности для него; но инородные тела, проникшие внутрь глаза, ведут почти неизбежно к его гибели. Извлечение из глаз осколков камня, меди и целого ряда других материалов удается чрезвычайно редко. Но если внутрь глаза попадает осколок железа, стали или некоторых сортов чугуна (а осколки именно этих металлов встречаются наиболее часто), то электромагниты представляют собой наиболее ценный способ для их извлечения. Однако электромагнитная операция должна быть произведена быстро и умело.

Для того чтобы электромагнитная операция давала максимальный процент успеха, необходимо соблюдение многих условий, из которых главными являются следующие.

Операция должна быть произведена как можно быстрее после попадания осколка в глаз; можно сказать, что вероятность спасения глаза падает с каждым часом; правда, самое извлечение осколка удается во многих случаях даже и через долгий промежуток времени после ранения, но такое извлечение является, однако, очень часто только формальным успехом, так как долгое пребывание осколка в глазу вызывает в нем непоправимые изменения. Вторым условием является точное распознавание наличия и местоположения осколка (рентген, сидероскопия). Третьим условием является хорошая работа магнитов. Четвертое важное условие — достаточная квалификация окулиста в отношении техники магнитных операций.

---

[44] Совместно с С. Ю. Кальфа и Б. С. Бродским. Впервые опубликовано в «Сов. вестн. офтальм.», т. I, в. 7, 1932.

Как же реализовались эти условия до настоящего времени и как их следует реализовать?

Прежде всего количество лечебных учреждений, в которых имеется достаточное оборудование электромагнитами, крайне невелико. Конечно, более или менее мощные магниты имеются в крупных, по преимуществу университетских центрах Советского Союза, но число таких учреждений явно недостаточно. Так, например, на Украине имеется всего четыре таких пункта. Целый ряд промышленных городов и новостроек лишен магнитного оборудования для извлечения осколков из глаза. Потерпевшим приходится совершать далекие поездки, чтобы подвергнуться магнитной операции. Такой недостаток пунктов магнитной помощи в условиях нынешнего роста нашей промышленности недопустим. Однако этим обстоятельством не ограничивается еще несовершенство помощи пострадавшему рабочему.

Приехал ли рабочий из другого города, обратился ли за помощью на месте — он не всегда обеспечен быстрым выполнением операции. Раньше чем пострадавший достигнет операционной, он должен потерять часы, а иногда и дни, проходя через пункты первой помощи и поликлиники. По опыту Одессы мы знаем, что в глазную клинику, где имеется магнитное оборудование (единственное в области), пострадавшие попадают нередко через 3–5, даже через 10 дней и более.

В значительной мере потери времени имеют место вследствие задержки в получении снимка в рентгеновских кабинетах, которые не работают круглосуточно. Получение снимка нередко задерживается на несколько дней (если рентгеновской установки не имеется при самом учреждении, оборудованном магнитами). Но и этим еще не исчерпываются дефекты организации магнитной помощи. Если даже потерпевший и попал в учреждение, имеющее магнитное оборудование, то он все еще не обеспечен немедленным производством операции: в учреждении иногда нет дежурства (в течение круглых суток) квалифицированного, умеющего делать магнитные операции врача; рентгеновский снимок, привезенный больным, может оказаться негодным для целей операции и его приходится повторить.

Вышеуказанным не исчерпываются еще все дефекты магнитной помощи при попадании инородных тел в глаз. Конечно, возможно, что существуют лечебные учреждения, где она стоит на надлежащей высоте, но такие учреждения пока только единичны.

Чтобы извлечение осколков из глаз рабочих было поставлено на надлежащую высоту по всему Советскому Союзу, необходимо признать, что эта операция является одним из видов скорой неотложной помощи. Для этих операций должны быть созданы такие же условия, какие имеются для спешных операций при станциях скорой помощи и в отделениях неотложной хирургии.

Учитывая все указанные дефекты организации магнитной помощи рабочим в Одессе и в Одесской области, у одного из нас (В. П. Филатов) возникла идея организации в Одессе так называемого «магнитного центра» (или станции), в основу которого положена мысль о комбинате нескольких функций, направленных к обеспечению рабочего быстрой и квалифицированной помощью при попадании магнитных осколков в глаз.

Магнитный центр должен, по нашему мнению, представлять собой следующую организацию.

1. Прежде всего для него необходимо оборудование операционной лечебного учреждения, являющегося центральным для данного пункта промышлен-

ности или для города с тяготеющими к нему районами, соответствующей аппаратурой для извлечения инородных тел. Электромагниты должны быть трех родов: типа гигантского магнита Гааба (или Фолькмана), типа среднего магнита Гиршберга и типа магнита с внутренним магнитным полем Меллингера. Необходимы все три типа, ибо особенности случая нередко требуют пользования то одним, то другим типом; так, например, если осколок не удается перевести из глубины глаза в переднюю камеру с помощью магнита Гааба, то извлечение его через разрезы в склере удобнее делать в поле действия магнита Меллингера.

2. Для диагностических целей при каждом магнитном центре в особом помещении необходимо иметь сидероскоп.

Что касается рентгена, являющегося наряду с данными квалифицированного клинического исследования важнейшим методом для диагностики, то его организация может быть двоякой: если рентгеновская установка имеется при глазном отделении, то вопрос о согласовании его работы с работой операционной решается просто; если же рентгеновской установки нет, то с операционной должна быть согласована работа рентгеновских кабинетов других учреждений. Для этого необходимо, чтобы рентгеновские кабинеты, находящиеся вне лечебного учреждения, производящего магнитные операции, принимали раненых с осколками в глазу вне очереди (часы их работы должны быть известны местной операционной); они должны быть так оборудованы, чтобы снимки производились с максимальной скоростью. Снимки всех рентгеновских кабинетов должны быть унифицированы в отношении методики, проработанной рентгенологом совместно с окулистами. Несогласованность в этом вопросе крайне вредна для пострадавшего. Понятно, что оборудование рентгеновских кабинетов должно отвечать современным офтальмологическим требованиям: пластинки высшего качества увеличивают число удачных снимков, рентгено-стереография необходима для локализации инородного тела в глазу (что важно для техники операции) и т. д.

3. Важным условием удачной электромагнитной операции является быстрая доставка раненого с места повреждения. Необходимо, чтобы рабочий с пункта первой помощи направлялся по ордеру врача предприятия или пункта непосредственно в магнитную операционную, минуя поликлиники и рентгеновские кабинеты во избежание потери дорогого времени. Не беда, если врач (который не всегда может быть в состоянии решить вопрос, находится ли осколок в глазу или нет) иногда пошлет на рентген наряду с сомнительными случай без инородного тела. Но понятно, что врачи должны быть инструктированы об основаниях отправки раненых рабочих в магнитную операционную.

4. Само собою разумеется, что прием в стационарное отделение при магнитной операционной должен быть обеспечен для раненого рабочего круглые сутки и круглый год операционная должна работать, будучи бесперебойно обеспечена током и квалифицированным персоналом. При магнитной операционной должен находиться дежурный врач, умеющий извлекать осколки магнитом или же нужно обеспечить вызов квалифицированного специалиста, если дежурный врач недостаточно квалифицирован. Нельзя ждать, если у раненого в глазу лежит осколок железа.

Магнитный центр не должен носить амбулаторного характера, ибо извлечение осколка из глаза является операцией для глаза серьезной и раненый должен лежать после нее хотя бы несколько дней (до перевода в другое учреждение); но нередко и до операции стационарное содержание раненого является неизбежным, особенно приезжего.

5. Помощь должна быть действительно квалифицированной. Магнит, особенно сильный, в руках неопытного врача является опасным оружием: осколок ранит и рвет ткани глаза и не выходит из него.

Только тогда, когда все вышеперечисленные условия фактически осуществлены, можно считать, что помощь рабочему, получившему осколок стали или железа внутрь глаза, помощь, которая в случаях свежих ранений является неотложной, действительно обеспечена. Комбинат указанных условий при определенном учреждении и заслуживает наименования «магнитного центра», или станции[45].

Глазная клиника Одесского медицинского института вошла в горпрофсовет и секцию охраны здоровья Одесского горсовета с ходатайством о необходимости устройства магнитного центра при глазной клинике. Указанные организации постановили создать такой центр и комитет содействия этой организации из представителей профсовета, секции здравоохранения, соцстраха, Красного креста, Института гигиены и патологии труда, охраны труда, Медицинского института, глазной клиники и т. д. Общественность была ознакомлена с новым начинанием статьей (В. П. Филатов) под названием «Магнитный центр» в декабрьском номере журнала «Шквал».

Таким образом, Одесса приступила к организации первого в Советском Союзе магнитного центра. Следует заметить, что, принимая во внимание наличие квалифицированных сил в Одесской клинике, магнитному центру приданы были более широкие функции, чем те, что указаны были выше. А именно: на магнитный центр в Одессе предположено было возложить обучение окулистов магнитным операциям; в то же время глазная клиника, при которой он должен был находиться, должна заняться разработкой всех научных вопросов, связанных с организацией, оборудованием и деятельностью магнитного центра; последняя задача признана была Наркомздравом настолько важной, что он поручил глазной клинике разработать тему «Стандартизация магнитных центров» совместно с Институтом гигиены и патологии труда. Понятно, что педагогические и научные функции должны быть возложены на все крупные офтальмологические учреждения.

Первой трудностью при создании магнитного центра в Одессе (как и подобных ему центров в других местах Украины) явилась проблема производства электромагнитов силами советской техники. Комитет содействия для одесского магнитного центра обратился к мастерской Одесского медицинского института, которая и взяла заказ на изготовление электромагнита с внутренним полем (соленоид типа Меллингера). По вопросу же о производстве магнитов для других центров велась переписка (В. П. Филатов) с врачебно-профилактическим сектором Наркомздрава.

Мы обратились также за содействием в деле конструирования магнитов к акад. А. Н. Крылову в Ленинграде, по просьбе которого акад. П. П. Лазарев представил наше письмо со своим заключением на рассмотрение физико-математической группе Академии наук. Группа постановила поручить П. П. Лазареву образовать под его председательством комиссию из московских физиков: акад. Мандельштама, акад. Вавилова и проф. Аркадьева — для выработки наиболее рационального типа электромагнитов и наладить их производство. На сессии Академии наук (25–30.III 1932 г.) П. П. Лазарев доложил, что комиссией выработана новая рациональная конструкция глазного электромагнита.

---

[45] Мы подчеркиваем, что магнитный центр, или станция, не представляет собой специального учреждения: он является непременной составной частью того или иного больничного или клинического учреждения.

В вопросе об изготовлении отечественных магнитов произошел сдвиг в благоприятном направлении. Киевский филиал Всесоюзного электротехнического общества начал по заданию Харьковского института офтальмологии их производство[46].

Можно считать, что вопрос об оборудовании магнитного центра магнитами в Одессе и в других пунктах удастся разрешить в ближайшем будущем. Дальнейшей задачей является снабжение магнитных центров сидероскопами и дополнительное оборудование связанных с центрами рентгеновских кабинетов. Следует, однако, подчеркнуть еще раз, что оборудованием магнитных операционных и рентгеновских кабинетов вопрос о магнитных центрах еще далеко не решается.

Магнитных центров как комбинатов согласованных функций нет еще ни в Одессе, ни в других пунктах Советского Союза. Возможно, что где-либо (например, в крупных столичных городах) постановка магнитной помощи и находится на должной высоте, но как обобщающая идея, как идея, руководящая созданием планомерной магнитной помощи рабочим, идея магнитных центров еще не вошла в практическую жизнь, и почин в этом принадлежит Одессе и Наркомздраву Украины. Удастся ли Одессе первой осуществить и практическую работу магнитного центра или же ее опередят в этом отношении другие пункты СССР, — это вопрос, решение которого зависит от местных условий и энергии заинтересованных лиц, учреждений и организаций. Но если бы магнитные центры начали функционировать в других городах раньше Одессы, последняя с удовлетворением отметила бы только, что идея, зародившаяся в Одесском медицинском институте, начала претворяться в жизнь.

Но жизненна ли идея магнитных центров? Нет ли других способов решения вопроса об оказании скорой и квалифицированной помощи рабочим, которым попало в глаз инородное тело? Нужна ли централизация скорой магнитной помощи в административном или промышленном районе? Не лучше ли рассеять магнитную помощь по отдельным частям города, по отдельным больницам, по отдельным заводам, даже по цехам? Мы считали бы нашу задачу — привлечь внимание к идее магнитных центров — выполненной односторонне, если бы не ответили на эти вопросы.

Мы никоим образом не возражаем против устройства в очень больших городах нескольких очагов оказания магнитной помощи, но при условии, чтобы каждый из них удовлетворял условиям магнитного центра, указанным выше, т. е. чтобы он состоял из оборудованной операционной (с квалифицированным персоналом и стационаром), функционирующей круглые сутки круглый год в тесном контакте с рентгеновским кабинетом, и чтобы быстрая доставка раненых в нее была обеспечена. Может быть, допустимо чередование времени работы таких частных центров, о чем всегда можно давать информации в газетах. Но если каждый из очагов не является центром или работа их не согласована и для рабочего скорая помощь не обеспечена, следует предпочесть единый магнитный центр. Организация пункта магнитной помощи по отдельным заводам возможна, очевидно, только в виде исключения и явно неэкономна, так как каждый пункт должен быть хорошо оборудован и иметь квалифицированного окулиста.

Магниты сами не оперируют. Внутриглазные осколки извлекаются тем лучше, чем лучше оборудование и чем искуснее руки, производящие операцию. Магниты в цехах и на заводах при отсутствии указанных выше условий годятся

[46] См. статью Рабкина в газ. «Известия» от 19.III 1932 г.

лишь как подспорье для извлечения инородных тел, не проникших внутрь глаза (застрявших в роговице).

По нашему убеждению, помощь рабочим при попадании инородных тел внутрь глаза должна быть легкодоступной, несложной, бесперебойной, искусной и может быть достигнута только организацией магнитных центров, которые в крупных пунктах имеют научное и учебное значение.

КЛИНИЧЕСКИЕ ЗАМЕТКИ[47]

К ТЕХНИКЕ УДАЛЕНИЯ ОСКОЛКОВ СТЕКЛА ИЗ ПЕРЕДНЕЙ КАМЕРЫ

Извлечение инородных немагнитных тел, особенно осколков стекла, из передней камеры не всегда представляется легким.

Изложение основных способов распознавания и удаления переднекамерных осколков дано проф. Я. К. Варшавским в «Руководстве глазной хирургии», в главе «Хирургическое лечение глазных повреждений», и А. Л. Пригожиной в статье, посвященной переднекамерным осколкам стекла («Вестник офтальмологии», 1938).

Описываемые ниже случаи могут, мне кажется, послужить материалом для дальнейшей разработки операции извлечения переднекамерных стеклянных инородных тел.

Больной К., 25 лет, поступил в клинику 25.III 1934 г. по поводу болей в левом глазу. Четыре месяца назад оба глаза были повреждены осколками стекла при взрыве колбы. В правом глазу на 26-й день стекло было обнаружено в лимбе и удалено; в левом глазу, по словам больного, стекла не обнаружили.

При исследовании больного я нашел у него в центре роговицы небольшой рубец; на дне камеры оказалось три кусочка стекла. Глаз спокоен, но от действия света раздражается и беспокоит больного. Глазное дно нормально; острота зрения = 1,0. Правый глаз нормальный; острота зрения = 1,0.

4.IV — операция удаления осколков стекла (проф. Филатов): 1) акинезия, эпибульбарная и ретробульбарная анестезия. Уздечный шов на сухожилия всех прямых мышц; 2) через поверхностные слои роговицы в направлении 6 часов, отступя на 0,5 *мм* от лимба, проведен шов; 3) скребцом сделан разрез роговицы по лимбу длиною около $^1/_4$ окружности роговицы; 4) при помощи потягивания за шов рана широко раскрыта. Туалетным пинцетом удалено более крупное инородное тело, а затем шпателем вытолкнуты из угла камеры остальные два кусочка; 5) игла роговичного шва проведена через конъюнктиву и эписклеру, и шов завязан. Эзерин.

Операция проведена с помощью бинокулярной лупы Цейсса. Послеоперационный период без осложнений. На четвертый день снят шов. При выписке больного, на седьмой день, острота зрения = 0,9.

В этом случае благоприятными условиями для успеха операции послужили: большой разрез, отворачивание лоскута роговицы швом, бинокулярная лупа

[47] Впервые опубликовано в журн. «Врач. дело», № 1, 1939.

(без которой трудно было видеть осколки), применение шпателя для выталкивания осколков из угла камеры; возможное выпадение радужки было предупреждено швом.

Больной В. получил полтора месяца назад повреждение правого глаза осколками стекла при взрыве колбы с эфиром. В клинику поступил с явлениями травматической катаракты и вяло протекающего иридоциклита (инъекция, преципитаты), осложненного значительным повышением внутриглазного давления. На дне передней камеры — кусочек стекла, окруженный экссудатом.

21.XII 1937 г. операция удаления стекла (проф. Филатов): 1) акинезия, эпибульбарная анестезия; два уздечных шва (на верхнюю и нижнюю прямые мышцы); 2) скребцом сделан лимбальный разрез длиною около 6 *мм;* 3) несколько раз повторенные попытки удалить осколок шпателем не увенчались успехом, так как выпадало стекловидное тело, в результате чего выпятилась из разреза радужка; при этом угол камеры оказался закрытым и увидеть осколок было невозможно. Тогда я захватил радужку у зрачкового края, извлек последний из камеры и потянул вверх в расчете, что при этом натягивание корня радужки заставит осколок выйти из угла камеры. Осколок, действительно, был таким образом вытолкнут наружу. Радужка была заправлена шпателем, и в корне ее была сделана окончательная иридэктомия по Пфлюгеру — Гессу.

Послеоперационное течение гладкое, давление урегулировалось; ирит прошел; острота зрения = 0,9 с коррекцией афакии.

В этом случае при создавшемся тяжелом положении (одновременное выпадение радужки и стекловидного тела) удаление инородного тела было достигнуто особым приемом: осколок был «вытряхнут» из камеры натягиванием радужки кпереди (или, что то же, вверх). Описания этого приема мне не удалось найти. Я думаю, что он может оказать полезные услуги.

СЛУЧАИ УСПЕШНОГО УДАЛЕНИЯ ОСКОЛКА МЕДИ ИЗ ОБЛАСТИ ЗРАЧКА

Больная 9 лет поступила в клинику 26.X 1937 г. по поводу длительного воспаления правого глаза, болей в нем и потери зрения. Четыре года назад глаз был поврежден во время взрыва медного капсуля. После двухмесячного лечения в Новосибирске глаз успокоился, но зрение не восстановилось. Через некоторое время глаз опять воспалился. На протяжении четырех лет больная периодически лечилась в четырех крупных центрах. По словам матери, рентгена не применяли и об инородном теле в глазу речи не было. В апреле 1937 г. ввиду рецидива воспаления была предложена энуклеация.

При поступлении в клинику найдено: сильный блефароспазм и слезотечение правого глаза, сильная инъекция, плоская язва роговицы с желтовато-серой инфильтрацией дна и краев, ирит; в области зрачка видна коричневого цвета полоска, окруженная капсулей хрусталика и экссудативной пленкой; глазное дно не освещается, зрение равно светоощущению. Из-за невозможности вследствие светобоязни и блефароспазма детально рассмотреть, что именно имеется в области зрачка, была произведена акинезия и ретробульбарная анестезия; девочка позволила после этого произвести детальное исследование при помощи щелевой лампы; удалось убедиться в том, что в области зрачка находится конец инородного тела цвета красной меди. Эти данные совпали с рентгеновскими, показавшими наличие осколка в переднем отделе глаза.

Операция была произведена под общим наркозом: 1) надрез по лимбу от 9 до 11 часов скребцом, разрез закончен копьевидным ножом; тотчас опорожнилась камера и появились в ране стекловидное тело и радужка; радужка была отсечена; 2) пинцетом с чашеобразными концами инородное тело захвачено и извлечено с частью облепившей его пленки (из экссудата и сумки); дальнейшее удаление пленки, завернувшейся на поверхность радужки, не производилось, так как продолжалось выпадение стекловидного тела и глаз спался.

Послеоперационный период без осложнений. Глаз постепенно успокаивался, кератит прекратился, оставив после себя поверхностное помутнение роговицы. На радужке осталось бурое возвышение из свернувшейся в комок экссудативно-сумочной пленки. Зрение при выписке через месяц поднялось до 0,02.

Описанный случай представляется интересным в следующих отношениях:

1) латунный осколок, расположенный, видимо, в хрусталике, хотя и вызывал рецидивирующий циклит, не привел глаза к гибели в течение четырех лет;

2) в случаях, когда блефароспазм и раздражение глаза не позволяют произвести тщательное исследование с боковым освещением или при помощи щелевой лампы, можно с большой пользой прибегнуть к акинезии и к ретробульбарной анестезии.

РАНЕНИЯ И ПОВРЕЖДЕНИЯ ОРГАНА ЗРЕНИЯ[48]

В задачу настоящей главы не входит сколько-нибудь полное изложение военно-полевой травматологии органа зрения. Мы коснемся в ней только тех мероприятий, которые должны быть выполнены при военно-полевых повреждениях глаз врачом неспециалистом на различных этапах эвакуации до того момента, когда раненому окажет помощь врач-офтальмолог. Краткие сведения, помещенные здесь для ориентировки, имеют значение также для мало знакомых с офтальмологией хирургов. Для последних изложенные здесь указания должны послужить, с одной стороны, руководящей нитью при выполнении неотложных мероприятий с целью уменьшения последствий ранения; с другой стороны, они должны удержать врача от производства тех глазных операций, которые не являются безусловно неотложными и предпринятые неспециалистом и притом в условиях спешности и невозможности обеспечить раненому правильный послеоперационный уход могут оказаться вредными.

Мы рассмотрим последовательно те виды помощи при повреждениях глаз, которые должны входить в круг работы батальонного или полкового пункта медицинской помощи, дивизионного пункта медицинской помощи и дивизионного госпиталя.

ПОМОЩЬ ПРИ ПОВРЕЖДЕНИЯХ ГЛАЗ В РОТНОМ РАЙОНЕ

При наличии механического повреждения глаза следует применить индивидуальный пакет. В случае подозрения на проникающее ранение надо перенести пострадавшего на носилках, предварительно наложив повязку на оба глаза.

При повреждениях глаз ОВ следует промыть глаза 2–3%-ным раствором соды или просто водой (как можно раньше) и заложить за веки щелочную мазь. Пораженные стойкими ОВ должны быть направлены на ПСО после предварительной обработки пораженного участка противохимическим пакетом. Пораженные лакриматорами или дымами (чихательные ОВ) направляются после соответствующей обработки в свое подразделение. Если явления раздражения не прошли, то пораженных эвакуируют на ВПМ. При ожогах глаз следует также применить индивидуальный пакет, предварительно промыв глаза, и спешно эвакуировать

[48] Совместно с д-ром Бродским. Главы из «Материалов по военно-полевой хирургии», т. IX, 1949.

пострадавшего. При всех ожогах, кроме фосфорных, можно после промывания пораженного участка положить какую-нибудь индифферентную мазь.

ОФТАЛЬМОЛОГИЧЕСКАЯ ПОМОЩЬ НА БПМ

Больные с повреждениями глаз нуждаются, как правило, в специальных методах исследования и терапии. Врачу БПМ это будет не под силу, а главное, у него не будет соответствующих условий.

На БПМ как на первом этапе врачебной помощи необходимо осмотреть всех раненых, независимо от того, наложена или не наложена повязка. При наличии хорошо видимых поверхностно лежащих инородных тел на роговице и конъюнктиве следует попытаться их удалить при помощи влажной ваты, скрученной в виде палочки. Предварительно должна быть произведена анестезия 3–5%-ным раствором кокаина (несколько раз по одной-две капли). Если инородное тело удалить не удается, то после наложения повязки следует отправить пострадавшего на ППМ.

При наличии сильного кровотечения нужно попытаться остановить его путем наложения давящей повязки и предварительной тампонады.

Если имеется проникающее ранение глазного яблока (западение переднего отдела, кровь в передней камере, выпадение радужки или стекловидного тела), контузия глаза с резким понижением зрения или ранение глазницы с экзофтальмом, пострадавшего следует после наложения повязки на оба глаза (для создания большего покоя глазам) эвакуировать в лежачем положении на ДПМ.

ОФТАЛЬМОЛОГИЧЕСКАЯ ПОМОЩЬ РАНЕНЫМ НА ППМ

1. Прежде всего у раненого осматривают область лица, окружающую глазницу и веки. Если глазная щель не закрыта вследствие отека век и раненый, сохранивший сознание, не жалуется на боли в глазу, то довольствуются осмотром глаза без выворачивания век. Если жалобы есть и выворачивание верхнего века возможно, то, впустив 5%-ный кокаин, выворачивают веко для обнаружения и удаления инородных тел из конъюнктивального мешка; роговицу осматривают, оттягивая, если нужно, веки пальцами. При закрытии глазной щели вследствие отека необходимо развести веки векоподъемником, впустив, если нужно, две-три капли 5%-ного кокаина.
2. Если повреждения мягких тканей (веки, содержимое орбиты) сопровождаются обильным кровотечением, его останавливают тампонадой, в крайнем случае (пульсирующее кровотечение) — перевязкой сосуда или наложением пинцета.
3. Ранения наружных покровов подвергают туалету и дезинфекции, если они не комбинированы с химическими ожогами. Из раны удаляют все явно заметные инородные тела (осколки, песок, солома и т. д.). Зондирований предпринимать не следует. Поверхность раны и окружающие покровы смазывают 5%-ной йодной настойкой либо марганцевокислым калием (1 : 2000), либо лучше всего 0,5%-ным раствором бриллиантовой зелени на 40–70° спирту, который не раздражает тканей и является сильным дезинфицирующим средством (как для аэробов, так и для анаэробов и для спор).

По общим принципам хирургии необходимо впрыснуть раненому антистолбнячную или, в зависимости от показаний, противогангренозную сыворотку.

4. Какие бы ранения ни были обнаружены в конъюнктивальном мешке или в глазу, не следует прибегать ни к каким операциям; исключением является удаление поверхностно внедрившихся в роговицу и конъюнктиву инородных тел. Впустив 5%-ный кокаин и вставив векорасширитель, удаляют инородное тело желобоватым роговичным долотом, копьевидной иглой или другим острым предметом (острием скальпеля, иглой рекордовского шприца).

При всех повреждениях конъюнктивы, склеры и роговицы в конъюнктивальный мешок вводят 5%-ный кокаин и какое-нибудь не раздражающее глаз дезинфицирующее средство, например раствор сулемы (1 : 10 000), марганцевокислый калий (1 : 20 000); перед наложением повязки можно заложить мазь.

5. При повреждении роговицы надо затем ввести две-три капли 1%-ного атропина.

6. По выполнении указанных мероприятий принимают меры для защиты глаза. Если веки оторваны или если глазная щель зияет из-за паралича лицевого нерва, или если глаз не прикрыт веками вследствие выпячивания его или вывиха, то обычная повязка неприменима, так как она может повредить роговицу; в таких случаях на область глазницы кладется чашеобразная шина (из проволоки или картона), поверх нее накладывается клеенка или парафиновая бумага, а на нее — слой ва ты и бинт. При таких условиях глаз не высыхает. Можно покрыть глазницу стерильным американским вазелином.

Если раненый явился или был доставлен на ППМ с хорошо наложенной повязкой, отсутствуют указания на химическое отравление или в этом направлении уже была оказана соответствующая помощь, если больной находится в полном сознании и не жалуется на орган зрения, то в этих случаях можно больного не перевязывать, а транспортировать на следующие этапы.

Для ориентировки врача БПМ и ППМ при сортировке раненых после заполнения карточки передового района в отношении направления пострадавших на соответствующий этап эвакуации и характер дальнейшей транспортировки их нами предлагается следующая ориентировочная таблица.

Принцип сортировки на БПМ и ППМ раненых с повреждениями органа зрения

Локализация ранения	Этапы эвакуации	Способ транспортировки
Ранения в окружающие глазницу части, не проникающие в черепную полость, глазницу или придаточные пазухи (при отсутствии инфекционных осложнений)	На ПСЛ	Пешком или хозяйственным порожняком
Ссадины, разрезы кожных покровов без отрыва век	То же	То же
Поверхностные инородные тела роговицы иди конъюнктивы (удаленные на БПМ или ППМ)	На ПСЛ или в часть, 2-й эшелон	» »
Ранения век с их отрывом	На ДПМ	В сидячем положении

Локализация ранения	Этапы эвакуации	Способ транспортировки
Прободные ранения глазного яблока	На ДПМ или в ДГ	В лежачем положении
Ранения глазницы и придаточных пазух	На ДПМ или в ДГ	В лежачем положении (автотранспорт)
Поражение глаз ОВ. Стойкие ОВ (при упущении сроков ранней профилактической обработки)	В ПСЛ или ДПМ, в зависимости от тяжести поражения	Санитарным транспортом в сидячем положении
ОВ удушающего свойства (при развитых степенях отравления и при наличии показаний со стороны дыхательных путей и общего состояния организма)	На ДПМ	В лежачем положении (автотранспорт)
Лакриматоры	То же	То же

ОФТАЛЬМОЛОГИЧЕСКАЯ ПОМОЩЬ НА ДПМ

1. Если раненый попал непосредственно на ДПМ, не получив соответствующей помощи на предыдущих этапах, то на ДПМ следует произвести все указанные выше мероприятия; кроме того, на ДПМ могут быть показаны и некоторые другие мероприятия, определяющиеся более высокой квалификацией врача и обстановкой.
2. Если выпяченный глаз не прикрыт веками, следует сшить веки без освежения их краев между собой, прикрыв ими глаз при помощи двух-трех швов (лучше на двух иглах каждый); швы проводятся через кожу и мышцу у переднего ребра век.

Производят тщательный туалет раны, наружных покровов и конъюнктивального мешка (под кокаином), удаляя инородные тела и омертвевшие обрывки тканей. В случае отрыва век или зияющих разрывов их накладывают после туалета и дезинфекции раны соответственно разрывам швы; швами захватывают и края раны хряща; при сшивании необходимо стараться восстановить край века анатомически вполне точно, чтобы он не выворачивался и не заворачивался; надо избегать узлов на задней поверхности века, так как они вызывают ссадины роговицы.

Сквозные ранения склеры. Такие ранения вне области цилиарного тела требуют закрытия швами, что прекращает выпадение стекловидного тела и предотвращает опасность проникновения инфекции; сшивание краев склеральной раны представляет для неспециалиста большие трудности. К счастью, достаточно хорошие результаты получаются при проведении швов через конъюнктиву склеры вместе с эписклерой. Даже одно сшивание конъюнктивы над областью раны склеры достаточно обеспечивает ее заживление; швы надо проводить на 0,5 *см* от краев конъюнктивальной раны. Если даже рана склеры очень велика и глаз вследствие выпадения стекловидного тела сильно спался, не надо считать его погибшим и следует произвести сшивание конъюнктивы. Вопрос о судьбе глаза будет выяснен на дальнейших этапах эвакуации, куда раненый должен быть перевезен обязательно в лежачем положении.

Сквозные раны роговицы. Эти ранения сопровождаются, как правило, выпадением радужной, которая выпячивается из раны в виде темного бугра и не дает возможность краям раны прийти в соприкосновение. Так как, однако, в условиях ДПМ это не всегда выполнимо, необходимо в этих случаях позаботиться о дезинфекции конъюнктивального мешка путем впускания в него капель оксицианистой ртути или сулемы (1 : 10 000), марганцевокислого калия (1 : 5 000) и т. п.; впускают атропин (1 %) для расширения и иммобилизации зрачка; накладывают повязку. Раненый подлежит эвакуации на ГОПЭП.

Ранения цилиарного тела. Сквозные ранения склеры в области цилиарного тела почти неизменно ведут к гибели глаза. Однако если ранение невелико, то, учитывая хотя бы некоторую вероятность спасения глаза, следует произвести закрытие раны, предоставив решение судьбы глаза специалистам на дальнейших этапах эвакуации. Если рана захватывает роговицу, область цилиарного тела и склеру, цилиарное тело кровоточит или выпячивается из раны и глаз спался, то гибель его очевидна.

Так как сквозные ранения цилиарного тела, за редкими счастливыми исключениями, ведут к гибели поврежденного глаза и к тому же нередко сопровождаются симпатическим воспалением другого глаза (часто с печальным исходом), то при очевидном и тяжелом ранении цилиарного тела возникает вопрос об удалении глаза в целях предотвращения симпатического воспаления. Поскольку симпатическое воспаление обычно возникает не ранее чем через 8 дней после ранения, то в профилактических целях нет необходимости прибегать к удалению глаза на ДПМ. Но если разорванный, обреченный на гибель глаз при сложном повреждении глазницы и полости черепа является помехой хирургу в деле оказания помощи больному, глаз можно удалить.

ОФТАЛЬМОЛОГИЧЕСКАЯ ПОМОЩЬ В ДИВИЗИОННОМ ГОСПИТАЛЕ

Когда раненый попал в ДГ, следует выяснить не только характер повреждения глаза, но и то, какая помощь была ему уже оказана. Если помощь не была оказана раненому на ППМ и ДПМ, ее оказывают в ДГ (если нужно, в расширенном виде).

Сквозные ранения роговицы. В ДГ могут быть выполнены все необходимые мероприятия по поводу сквозных ранений роговицы, особенно если в ДГ будет врач-окулист.

При выпадении радужки производится отсечение ее. Впустив в конъюнктивальный мешок несколько раз по две-три капли 5%-ного кокаина (с промежутком в 2–3 минуты), промыв конъюнктиву дезинфицирующим раствором и вставив векорасширитель. фиксируют глаз фиксационным пинцетом и передают его помощнику, ирис-пинцетом (или вообще тонким пинцетом) берут выпавшую радужку, вытягивают ее немного из раны и отсекают тонкими ножницами на уровне поверхности роговицы.

Спастические сокращения круговой мышцы глаза и движения глаза сильно мешают при производстве этой операции, поэтому полезно использовать следующие приемы, которые очень облегчают операцию.

1. Производят акинезию круговой мышцы глаза, т. е. вызывают временный паралич ее (или парез) путем впрыскивания в ее толщу 1%-ного раствора новокаина с адреналином (одна капля на 5 *см*^{3}*);* вкалывают иглу шприца у наружного конца брови (продвигают ее конец до точки, отстоящей на 0,5 *см* от наружного угла глазной щели) и вводят здесь 2 *см*^{3} раствора; игла должна идти

почти по надкостнице; вынув иглу, вкалывают ее вновь у наружного угла глазницы и проводят несколько ниже нижнего края орбиты почти до области слезного мешка, идя в задних слоях мышцы. Вынимая иглу, вводят по всему ходу ее 2 *см*^{3} раствора. Парез наступает через несколько минут, что узнается по вялому закрыванию глазной щели, длится минут 5–10.

2. Накладывают на верхнюю прямую мышцу уздечный шов. После анестезии 5%-ным кокаином вставляют векорасширитель и предлагают больному повернуть глаз книзу. Если больной не выполняет этого, поворачивают глаз книзу пинцетом. Поставив хирургический пинцет на верхний отдел глаза в области сухожилия прямой мышцы, крепко схватывают конъюнктиву вместе с сухожилием. Через складку проводят шов, который проходит сквозь сухожилие или позади него; удерживая шов за концы, получают возможность повернуть глаз книзу насколько нужно, преодолевая некоординированное закатывание глаза кверху, которое так сильно мешает операции.

Эти два мероприятия, представляя незначительное усложнение в начале операции, чрезвычайно облегчают дело в самые ответственные моменты, что особенно важно для неспециалиста.

После отсечения радужки впускают атропин (1%-ный) и накладывают повязку.

При обширной сквозной ране роговицы края ее плохо прилегают один к другому, что создает условия, благоприятствующие инфекции. В таких случаях, отрезав радужку, покрывают рану конъюнктивой склеры по методу Кунта в модификации проф. Филатова, принятой в Одесской глазной клинике. Метод этот имеет огромное значение в процессе заживления сквозных ран роговицы, предохраняя от проникновения инфекции и ускоряя их заживление благодаря участию в последнем задней окровавленной поверхности, надвинутой на рану конъюнктивы. Техника операции по Филатову такова:

1. Выкраивают ленту из конъюнктивы склеры на противоположной от места ранения стороне так, чтобы она была приблизительно параллельна ране; ширина ленты 5–6 *мм;*

2. Ленту передвигают на рану и пришивают ножки ее к конъюнктиве склеры в месте перехода ее на роговицу четырьмя швами и к конъюнктиве глазного яблока у противоположного края лимба швом на двух иглах. Для лучшего закрывания раны накладывают еще два шва на конъюнктивальный лоскут. Края дефекта на месте взятия ленты не зашивают. Швы оставляют на пять дней, в течении которых задняя поверхность ленты успевает прирасти к краям раны. Через две недели ножки ленты перерезаются, и она постепенно атрофируется.

Техника классического способа Кунта такова:

1) выкраивают ленту из конъюнктивы склеры на стороне, соответствующей ранению. Лента берется шириной в 5–6 *мм,* параллельно лимбу;

2) ленту передвигают на рану и пришивают ножки ее к конъюнктиве склеры в месте перехода ее на роговицу четырьмя швами. Края дефекта на месте взятия ленты не зашивают.

Метод этот доступен и хирургу-неокулисту, и потому его следует применять в ДГ при стабильности госпиталя, когда не предвидится скорого его передвижения, пока ранение еще свежее. Послеоперационный уход состоит в обычном туалете и перевязках.

Удаление глаза. Если на ДПМ удаление глаза является показанным только в исключительных случаях, то в ДГ показания эти можно несколько расширить. Главным показанием для энуклеации являются в военно-полевой офтальмоло-

гии такие травмы глаза, которые угрожают симпатическим воспалением другому глазу. На первом месте среди них стоят сквозные ранения цилиарного тела.

Если сомнений в таком ранении нет (а о наличии его свидетельствует сквозная рана склеры в области цилиарного тела, кровотечение из цилиарного тела, выпячивание цилиарного тела из раны) и раненый по тем или иным причинам на может быть быстро эвакуирован, то глаз подлежит удалению; решение должно быть вынесено не позднее восьмого дня, до которого симпатическое воспаление обычно не начинается. Симпатическое воспаление может наступить и при сквозном ранении роговицы с выпадением радужки и образованием передней синехии; но такие случаи выпадения радужки не дают в ДГ показаний к энуклеации. Такие раненые должны быть, однако, как можно скорее переданы в руки окулиста армейского или фронтового района.

Производство энуклеации должно быть известно хирургу из руководства по офтальмологии. Вкратце техника ее такова:

1. Общий наркоз или местная ретробульбарная анестезия 1%-ным новокаином с примесью двух капель адреналина (1 : 1000) на каждые 5 *см*^{3} раствора; иглу вкалывают последовательно у четырех углов глазницы и направляют ее конец к оси и вершине орбиты, вводя каждый раз по 2 *см*^{3} раствора; добавочный укол поперек орбиты между ее нижним краем и глазным яблоком;

1. Отсепаровывают конъюнктиву склеры от окружности последней до экватора; отделять конъюнктиву надо от самого края роговицы, не жертвуя конъюнктивой, которая имеет большое значение для ношения протеза;

2. Каждая из четырех прямых мышц берется на тупой крючок и перерезается у склеры;

3. Вытягивают глаз сильно вперед пинцетом за остаток сухожилия, заводят за глазное яблоко кривые ножницы (тупоконечные), что удобнее делать снаружи, нащупывают концом их зрительный нерв, пересекают последний и, продолжая вытягивать глаз вперед, перерезают косые мышцы;

4. Накладывают кисетный шов на конъюнктиву.

Если уже имеется гнойная внутриглазная инфекция в виде панофтальмита, то энуклеация может осложниться менингитом вследствие занесения инфекции в межвлагалищные пространства зрительного нерва, сообщающиеся с полостью черепа; в этих случаях надо сделать экзентерацию глаза.

В редких случаях показанием к удалению глаза может быть его выпадение из глазницы при разрыве зрительного нерва и мышц.

Острая глаукома. В редких случаях при ранении глаза происходит приступ, выражающийся в твердости глаза вследствие повышения внутриглазного давления, болях, иногда рвоте, покраснении глаза, отеке роговицы и расширении зрачка. Глаукома может наступить вследствие обильного внутриглазного кровоизлияния (гемофтальм), набухания травматической катаракты или вывиха хрусталика в переднюю камеру. В первом случае надо сделать разрез роговицы длиной в 2–3 *мм* при помощи копьевидного или линейного ножа Грефе. В разрез вводится шпатель для облегчения опорожнения передней камеры. В дальнейшем назначается пилокарпин (1 %) или эзерин (0,5 %) в каплях. Во втором и третьем случаях надо выпустить хрусталик, сделав разрез роговицы длиной в 5–6 *мм.*

Инфекция. Если на ППМ и ДПМ меры по предупреждению инфекции не дали результатов, то в ДГ при благоприятных условиях приходится вести борьбу с ней.

Инфекция век и глазницы лечится по общим хирургическим правилам. Если приходится вскрывать абсцессы и флегмоны, то надо соблюдать следующие

правила. При гнойниках в толще нижнего века или таких гнойниках глазницы, путь к которым лежит через нижнее веко, последнее разрезается горизонтально, чтобы не ранить ветви лицевого нерва и самой орбикулярной мышцы; на верхнем веке горизонтальный разрез делается при поверхностных нарывах; при абсцессах в верхнем отделе глазницы к ним подходят через разрезы, проводимые по краю орбиты, выше мышцы, поднимающей верхнее веко. Если же надо идти через мышцу, то, сделав горизонтальный разрез века, идут вглубь, раздвигая волокна указанной мышцы в вертикальном направлении, чтобы не нарушить ее функцию.

Инфекционные процессы (конъюнктивиты) лечатся дезинфицирующими промываниями (Kalii hyperman., сулема и т. д.), вяжущими (0,5%-ный раствор цинка или 1%-ный раствор таннина в виде капель) и прижиганиями (2%-ным ляписом с выворачиванием век и смыванием излишка физиологическим раствором или водой).

При гнойных язвах и инфицированных ранах роговицы необходимо обеззаразить очаг инфекции, для чего применяют:

1) туширование язвы тампончиком, смоченным acido carbol. liquef. после впускания кокаина; прижигание можно повторить через один-два дня;

2) то же при помощи 20%-ного сернокислого цинка;

3) 1%-ный раствор бриллиантовой зелени;

4) термокаутеризацию тонким наконечником Пакелена или гальванокаутером.

Кроме того, применяют 1%-ный атропин, дезинфицирующие мази (5%-ный ксероформ), грелки, припарки, согревающие компрессы.

Инфекционные процессы внутри глаза в виде ирита и циклита требуют применения тепла, атропина и инъекций молока или аутогемотерапии.

Если процесс носит гнойный характер и переходит во флегмону внутренних оболочек глаза (панофтальмит), то клиническая картина такова: веки отечны, конъюнктива склеры красна и отечна, глаз выпячен, тверд, малоподвижен, в передней камере капля гноя, глазное дно не освещается, раненый жалуется на боли, повышается температура. В таких случаях надо делать экзентерацию глаза. Производится она следующим образом. Наркоз или ретробульбарная анестезия. Вставив векорасширитель, разрезают роговицу ножом Грефе у лимба и, взяв ее пинцетом, обрезают по всей окружности ножницами. Вводят внутрь глаза ложку и вычерпывают все его содержимое. Смазывают полость склеры йодной настойкой; нетугая тампонада на два-три дня.

Еще раз нужно напомнить, что при панофтальмите делать энуклеацию опасно.

Инородные тела в глазнице. Об инородных телах в конъюнктивальном мешке и на поверхности глаза было сказано выше. Раненые с инородными телами внутри глаза, если они диагностированы, подлежат направлению к окулисту армейского или фронтового района или же в госпиталь глубокого тыла, куда они должны срочно направляться во избежание симпатической офтальмии. Что касается инородных тел в глазнице, то такие случаи могут потребовать вмешательства со стороны хирурга и в ДГ, если инородные тела крупны, легко доступны или давят на зрительный нерв (вызывая упадок зрения) или на чувствующие нервы (вызывая боли). Удаление их через разрезы век и тканей глазницы должно производиться на основании данных рентгеновских снимков.

Комбинированные ранения глазницы и полости черепа относятся к общей хирургии.

Конечно, указанными мероприятиями не исчерпывается весь круг действия врача-хирурга в отношении глаза в ДГ. Но недостаток места не позволяет нам останавливаться на мероприятиях, носящих не слишком острый характер или являющихся уже делом специалиста-офтальмолога.

Разнообразие военных травм чрезвычайно велико, и окулисту армейского и фронтового районов надо иметь большую подготовку для такой работы. Повреждения хрусталика, разрывы сосудистой оболочки, отслойка сетчатки, травматические воспаления зрительного нерва, ранения двигательного аппарата в глазнице и полости черепа, поражения зрительных путей и центров, пульсирующий экзофтальм, дефекты век и конъюнктивы, поражения слезного аппарата и т. д. — все эти случаи требуют специальных знаний в области диагностики, лечения, оперативной техники; последняя должна достигать значительного совершенства, особенно в области восстановительной офтальмологической хирургии.

Хирургу в пределах войскового района (ППМ, ДПМ, ДГ) достаточно провести неотложные мероприятия и помнить, что основной его задачей является быстрая (без задержек) эвакуация раненых с серьезными глазными повреждениями в госпитали армейского и фронтового районов, где они получат уже специальную помощь.

ОФТАЛЬМОЛОГИЧЕСКАЯ ПОМОЩЬ ПРИ ПОРАЖЕНИЯХ ОВ

1. Если ОВ попали на наружные покровы (одновременно с ранением или без него), то необходимо произвести обезвреживание химического агента.

Если на кожу попал иприт или люизит и не был еще смыт, то необходимо сначала снять капельки этих веществ фильтровальной бумагой, свернутой в виде трубочки, или ватным тампоном, а затем протереть эти места (не втирая) несколько раз слегка отжатым тампоном (каждый раз беря новый тампон), смоченным бензином, керосином или четырех хлористым углеродом. Затем можно попытаться разрушить ОВ, попавшие в верхние слои кожи, с помощью разрушающих его средств (1%-ного раствора марганцевокислого калия или хлоризвесткового молока). После всего следует обмыть эти места теплой водой с мылом. Если стойкие ОВ попали также на раневую поверхность, то, сняв марлевыми или ватными тампонами ОВ, необходимо промыть раны раствором марганцовокислого калия (1 : 500 или 1 : 1 000).

После нейтрализации химических веществ производят туалет раны, как указано выше; но при этом следует пользоваться не йодом, а марганцевокислым калием.

2. При наличии ожога конъюнктивы или роговицы щелочью следует промыть конъюнктивальный мешок 1%-ным раствором уксусной кислоты, а при попадании кислоты — 2%-ным раствором соды.

При попадании иприта или люизита в самый глаз промывают конъюнктиву 2%-ным содовым раствором или раствором марганцевокислого калия (1 : 4 000) или 2%-ным раствором борной кислоты. Можно также промывать глаз 0,5%-ным раствором хлорамина. Растворы необходимо применять в большом количестве. При отсутствии специальных средств следует промыть глаза сильной струей воды. Затем можно закладывать за веки щелочную мазь.

При поражении лакриматорами промывают глаза физиологическим раствором или 2%-ным содовым раствором, или 2%-ным раствором борной кислоты. При болях следует впустить в глаз одну-две капли 2%-ного раствора кокаи-

на с адреналином, при резком слезотечении — 1%-ный атропин. Для уменьшения раздражения глаз желательно надеть очки-консервы. При блефароспазме следует закладывать за веки индифферентную мазь с кокаином.

При поражении удушающими веществами надо промыть конъюнктивальный мешок 2%-ным раствором соды. При поражении чихательными ОВ глаза промывают 2%-ным раствором борной кислоты или соды.

Освободив конъюнктивальный мешок от химических отравляющих веществ, производят дезинфекцию его и туалет, как указано выше.

ОФТАЛЬМОЛОГИЮ — НА СЛУЖБУ КРАСНОЙ АРМИИ![49]

На фронтах Отечественной войны славная Красная Армия ведет напряженную героическую борьбу с фашистами, пытающимися поработить нашу родину. Никто не сомневается в том, что победа будет за нами, но понятно, что вся страна всеми средствами должна оказывать помощь фронту. На службе Красной Армии должна работать и работает советская медицина.

Я являюсь главой одесской офтальмологической школы, которая ведет преподавание глазных болезней студентам, проводит обширную клиническую работу по оказанию помощи глазным больным и по предупреждению глазных заболеваний, воспитывает кадры глазных врачей и ведет научную разработку различных проблем борьбы со слепотой и глазной инвалидностью.

Базой для нашей работы была глазная клиника Одесского медицинского института и Украинский научно-исследовательский экспериментальный институт глазных болезней, который был организован несколько лет назад в Одессе по постановлению Совета Народных Комиссаров СССР для развития моих работ по ряду актуальных задач в области учения о глазных болезнях.

С начала военных действий значительная часть моих многочисленных ассистентов работает в действующей армии, применяя на практике методы помощи глазным больным, испытанные в моей школе; другая часть, потеряв с оставлением Одессы нашу родную базу для работы, нашла себе применение в различных лечебных учреждениях Советского Союза, по преимуществу в эвакогоспиталях. В настоящее время сам я с группой моих сотрудников работаю в одном из эвакогоспиталей в г. Ташкенте.

Претворение в жизнь тех достижений, которых добилась моя одесская школа на протяжении десятков лет, совершается двумя путями. Один из них — это передача достижений нашей школы широким массам глазных и неглазных врачей через печать, путем опубликования работ моих и моих учеников и последователей. Второй путь — это практическое выполнение наших достижений лично мною и моими непосредственными учениками.

---

[49] В основу брошюры положен доклад акад. В. П. Филатова о работе его офтальмологической школы на службе Красной Армии в дни Великой Отечественной войны, сделанный им командно-начальствующему составу в Окружном доме Красной Армии Среднеазиатского военного округа 10 мая 1942 г., Госиздат УзССР, Ташкент, 1942. Печатается в сокращенном виде.

Моя школа имеет много ценных достижений, которые приняты и в теорию, и в практику советской офтальмологии (учения о глазных болезнях), а также и других специальностей. Последнее обстоятельство объясняется тем, что я старался ставить теоретические и практические проблемы офтальмологии в такой форме, чтобы результаты разработки их имели значение для советской медицины в разных ее отделах.

В настоящем докладе я дам краткий обзор лишь самых главных результатов работы моей школы и притом только таких, полезность которых для использования в деле помощи раненым и больным бойцам нашей героической Красной Армии очевидна.

В первую очередь, я остановлюсь на так называемом «круглом стебле», который был предложен мною для восстановительных операций.

Восстановительные, или пластические, операции имеют целью восстановление утраченных в результате болезней или ранений тканей или органов человеческого тела (например, носа, губ, век, конечностей и т. д.). Главной задачей таких операций является восстановление деятельности поврежденного или пострадавшего органа. Но во многих случаях эти операции преследуют цель устранения обезображивания пострадавшего пациента. Такая цель вполне оправдывается тем, что обезображенный человек не только может плохо выполнять свои профессиональные обязанности, но и находится в таком удрученном из-за своего безобразия настроении, что трудоспособность его падает.

Очень часто обе цели пластических операций — восстановление деятельности органа и улучшение внешнего вида раненого — совпадают. Так, например, устранение выворота век, происшедшего после ожога или вследствие другой травмы, восстанавливает защиту глаза от внешних раздражителей (ветра, пыли) и в то же время исправляет вид лица.

Среди задач восстановительной хирургии огромное значение имеет пластическое восстановление утраченных частей кожи, в особенности на лице. Закрытие тех мест, которые лишены кожи, может быть комбинировано и с другими задачами кожной пластики.

Закрытие кожных дефектов, возникающих вследствие ранений, ожогов, изъязвлений или по необходимости вследствие операций, может быть достигнуто различными путями.

До 1917 г. хирургия располагала тремя основными методами кож ной пластики.

Первым является метод закрытия дефектов при помощи лоскута кожи, выкроенного по соседству с дефектом. Этот лоскут передвигается на место дефекта и укрепляется над ним при помощи швов. Дефект, образующийся на месте лоскута, закрывается стягиванием соседних участков кожи при помощи швов.

Лоскутный метод называют также индийским, так как применение его начато в Индии в древние времена — задолго до начала нашей эры.

Вторым методом является итальянский метод пластики, который состоит в том, что на верхней конечности выкраивается лоскут кожи и конечность прибинтовывается к области пластики так, чтобы лоскут мог быть пришит к краям дефекта. По приживлении лоскута питающая его ножка перерезается, конечность освобождается, а лоскут окончательно пришивается к дефекту своим краем.

Третьим методом является пересадка на место дефекта свободного куска кожи, у которого нет питающей его ножки, как в предыдущих методах. Кусок кожи, выкроенный у самого пациента в каком-либо месте его тела, перено-

сится на подлежащий закрытию дефект. Кожу можно брать только у самого пациента, так как кожа, взятая у животных и другого человека, не приживает. Близко к этому способу стоит покрытие дефекта пластами поверхностного покрова кожи.

Все три указанных метода представляют огромную ценность, и умелое применение их хирургами давало блестящие результаты. Но каждый из них имеет и свои недостатки.

Свободная пластика кожи, взятой во всю ее толщу, не всегда обеспечивает результат, и как она, так и пересадка эпидермиса часто дают такое приживление, которое имеет вид бледной заплаты, некрасивой на вид.

Итальянский метод очень кропотлив, требует трудного вынужденного положения больного и годится не для всех мест тела.

Индийский, лоскутный, метод требует дополнительных разрезов, которые вносят новый косметический дефект, что, в особенности для лица, не желательно. Омертвение лоскута вследствие недостаточного питания его через кровеносные сосуды ножки (что иногда наблюдается) может привести к тяжелому обезображиванию области операции, что особенно неприемлемо для лица. Наконец, иногда по соседству с дефектом нельзя выкроить лоскут из-за наличия рубцов, а если он выкраивается вдали от пластики, например для пластики носа на шее, с ножкой в виде длинной ленты, то опасность инфекции окровавленной поверхности ножки и необеспеченности питанием лоскута усугубляется.

Ввиду этих недочетов я выработал четвертый, новый принцип для пластических операций, который позволяет брать лоскут вдали от места, подлежащего пластическому закрытию, и притом на такой ножке, которая избавлена от опасности инфекции и в совершенстве обеспечивает питание пересаживаемого лоскута через систему хорошо развитых кровеносных сосудов.

Сущность моего метода заключается в следующем. На коже делаются два параллельных разреза большей или меньшей длины. Полоска кожи, между ними находящаяся, отделяется от подлежащей ткани с некоторым количеством жировой клетчатки. Концы образованной таким способом кожной ленты не перерезываются, а края ее сшиваются друг с другом, благодаря чему лента превращается в «стебель». Рана, оставшаяся на месте выкраивания ленты, зашивается.

Через три недели, когда в «стебле» разовьется хорошая сеть кровеносных сосудов, около одного из концов «стебля» выкраивается лоскут кожи, соединенный со «стеблем», и по освобождении от тканей переносится на дефект, подлежащий закрытию, к краям которого и пришивается. Когда через 10–12 дней приживление пересаженного лоскута заканчивается, конец питающего его «стебля» отрезается, и остаток либо отсекается, либо применяется для других пластик. Можно обойтись при пластике «стеблем» и без добавочного лоскута кожи, распластав на дефекте конец самого «стебля».

Если «стебель» необходимо приготовить вдали от места будущей пластики, то прибегают к так называемому «блуждающему» (или «шагающему») круглому «стеблю». «Стебель» заблаговременно образуют, например, для восстановления век, щеки, носа на груди или на животе. По истечении трех недель один из концов «стебля» перерезается и вшивается в разрез кожи, сделанный ближе к месту предполагаемой пластики. Еще через три недели отрезают другой конец «стебля» и вшивают в разрез кожи, сделанный еще ближе к месту будущей операции. Сделав несколько таких шагов то одним, то другим концом, «стебель» достигает, наконец, намеченной цели. Такой способ чрезвычайно удобен, но требует затраты времени.

Можно и ускорить прибытие «стебля» на место пластики способом «мигрирующего» (или «путешествующего») стебля. «Стебель», приготовленный на животе, вшивают одним концом в разрез кожи на предплечье и через три недели переносят к месту пластики, приблизив к нему предплечье и прибинтовав соответствующим образом верхнюю конечность.

В том или ином виде «стебель» является прекрасной питательной ножкой для лоскута благодаря тому, что в нем развивается мощная сеть сосудов и создается гарантия от инфекции.

«Круглый стебель» охотно применяется хирургами как Советского Союза, так и за пределами его. Особенно много внесли в разработку этого метода советские хирурги. Свыше 100 работ посвящено этому методу, среди них монографии Франкенберга, Гусынина, Алмазовой, Карташева, много внимания уделено «стеблю» в руководстве проф. Н. А. Богораза.

Хирурги пользуются ныне «стеблем» на трех ножках, вшивая в него различные ткани (например, кость и хрящ), необходимые для пластической операции. Благодаря «стеблю» значительно развились такие отделы хирургии, как восстановление носа, щек, губ, век, челюстей, исправление конечностей, пластика половых органов и т. д. Нет возможности изложить здесь все те остроумные способы, которые изобретены советскими хирургами на базе метода «круглого стебля».

Впервые метод «круглого стебля» был применен мною в 1914 г., но описал я лишь второй случай, а именно операцию, произведенную 9 сентября 1916 г., и опубликовал его, когда результаты данной операции были мною уже вполне проверены, в майской книжке «Вестника офтальмологии» за 1917 г.

«Круглый стебель» как метод, в дальнейшем развитый и углубленный советскими хирургами, является целиком достоянием советской медицины.

В военное время «круглый стебель» особенно нужен для оказания помощи нашим славным бойцам, получившим ранения в боях при защите социалистической Родины.

Благодаря любезности доктора Обуховой я имею возможность демонстрировать здесь ряд больных бойцов, которым были произведены доктором Обуховой и доцентом Парадоксовым пластические операции при помощи метода «круглого стебля».

Бойцу В. также была произведена пластическая операция. Вся спинка носа у него была вырвана осколком. Теперь его нос восстановлен при помощи «круглого стебля».

У бойца У. была оторвана нижняя губа; обезображивание сопровождалось постоянным истечением слюны. Теперь больной после операции имеет хорошо оформленную нижнюю губу, приготовленную из «круглого стебля». Слюнотечение прекратилось.

У одного больного до операции было ужасное обезображивание лица — отрыв всего носа с образованием обширного отверстия в полость носа и в обе гайморовы полости.

При помощи «стебля» у больного произведено превосходное закрытие зияющего провала. Уже теперь на первой стадии оперативного лечения нет обезображивания, производившего удручающее впечатление на посторонних и в особенности на самого больного. На созданной кожной стенке провала в ближайшем будущем при помощи «стебля» будет создан новый нос с использованием остатков кончика носа и крыльев его.

Вторая проблема моей школы, которая может и должна быть поставлена на службу Красной Армии, это вопрос об извлечении, стальных и железных осколков, попавших внутрь глаза, при помощи магнита.

При военных травмах в глаз могут попадать, пробив его стенку, осколки самых различных материалов, начиная от меди, свинца и кончая стеклом.

Наличие металлических осколков в глазу распознается различными способами исследования глаза, в особенности при помощи рентгеновских снимков.

К сожалению, рентген не помогает нам при инородных телах из камня, дерева и стекла[50]. Извлечение инородных тел, не притягиваемых магнитом, редко удается, и в большом проценте случаев попадания этих осколков вызывают гибель глаза.

Лучше обстоит дело со стальными, железными и иногда с чугунными осколками: их можно в значительном числе случаев извлечь из глаза при помощи мощного электромагнита.

Обыкновенно пользуются так называемыми гигантскими магнитами длиной 0,5 *м* при диаметре 10–15 *см.* Такой магнит состоит из стержня мягкого железа, обмотанного многими слоями изолированной проволоки. При прохождении тока в стержне магнита развиваются магнитные силовые линии. Магнит, монтированный на рычагах, подводят к глазу, и осколок либо выходит в переднюю камеру глаза, откуда и удаляется через разрез роговицы, либо выходит через сделанный в склере разрез.

Электромагниты, особенно гигантские, неудобны тем, что требуют электрического тока, что в военных условиях затрудняет работу с ними. Поэтому чрезвычайную ценность имеет предложение моих учеников Бродского и Кальфа, которые дали образцы магнита, работающего без электрического тока. Такие магниты предлагались и раньше, но не нашли применения, так как были слабы. Бродский и Кальфа, по совету лауреата Сталинской премии Кикоина, использовали особый сплав железа с алюминием, никелем и кобальтом, который не теряет силы долгое время. Постоянный магнит Кальфа и Бродского, которым располагала глазная клиника Одесского медицинского института, имеет вид стержня диаметром 2 *см* и длиной 10 *см.* В силу его небольших размеров им чрезвычайно удобно пользоваться. В практике глазной клиники извлечение из глаза этим маленьким магнитом удавалось при определении местонахождения осколка так же часто, как гигантским магнитом.

В хорошо оборудованных операционных должны быть оба типа магнитов, но во всяком случае окулисты госпиталей должны быть снабжены хотя бы магнитом Кальфа — Бродского.

Гигантских магнитов у нас мало, и стоимость их выражается в тысячах рублей, а магнит Кальфа — Бродского должен обходиться в несколько сот рублей. Необходимость помощи со стороны соответствующих инстанций для дальнейшей разработки проблемы постоянных магнитов очевидна.

Третьей проблемой, которая разрабатывалась нами в связи с вопросом военного травматизма глаз, является проблема удаления глаза и глазного протезирования, т. е. вставления искусственного глаза.

Основным стремлением глазного врача, которому приходится иметь дело с заболеванием или повреждением глаза, является желание сохранить глаз пациента, даже если он потерял зрение; но нередки случаи, когда окулисты вынуждены удалять заболевший или поврежденный глаз.

---

[50] Только при специальной методике рентгеном выявляются осколки камня, дерева и стекол. — *Ред.*

В тех случаях, когда в глазу имеется злокачественная опухоль, он подлежит удалению, даже если зрение еще не угасло. Если глаз слепой, но терзает больного болями, то также нередко приходится его удалять. Иногда глаз подлежит удалению, если он имеет безобразный вид, который нельзя исправить косметическими операциями. Часто к удалению глаза ведут травмы.

Особенно важной причиной для удаления глаза, подвергшегося травматическому повреждению, служит такое его состояние, которое делает его опасным для судьбы другого, неповрежденного глаза.

Заболевание одного глаза при повреждении другого носит название сочувственного или симпатического воспаления. Это симпатическое воспаление, представляющее собой воспаление внутренних оболочек глаза, является тяжким заболеванием, очень часто ведущим к слепоте.

Как бы ни было тяжело ранение глаза, первые дни после ранения поврежденный глаз еще не опасен для своего здорового соседа, но вскоре возникает опасность симпатического воспаления другого глаза, и эта опасность не угасает никогда. Другой глаз может оставаться и год, и 5, и 20 лет, и даже дольше здоровым, и все же он может внезапно заболеть под влиянием своего поврежденного соседа и погибнуть.

Не всякое повреждение глаза грозит симпатическим воспалением; так, не опасны в этом отношении тупые травмы глаза и повреждения роговицы и хрусталика, если при них нет ранения внутренних оболочек глаза. В некоторых случаях и ранения внутренних оболочек не представляют опасности. Но огромную опасность представляют прободающие ранения глаза с поражением так называемого ресничного тела — важного органа питания глаза.

Нет возможности изложить здесь все основы для решения вопроса о том, представляет ли данный поврежденный глаз опасность для другого глаза. Я могу дать лишь очень общий принцип отношения к поврежденному глазу: он должен быть признан опасным, если на сохранение зрения нет надежд, или если зрение утрачено, а вместе с тем глаз имел прободающее ранение с воспалением сосудистой оболочки, в особенности если это ранение было в области цилиарного тела.

Этот взгляд настойчиво проводится мною и моей школой в течение десятков лет в противовес тому взгляду, более миролюбивому на вид и более опасному, по сути, согласно которому раненый глаз, если внешний вид его еще удовлетворителен, признается не подлежащим удалению. Этот второй, нерадикальный, взгляд имеет видимую поддержку в том, что симпатическое воспаление другого глаза наступает далеко не часто, всего в нескольких процентах случаев сквозного ранения глаза. Разница в признании данного глаза опасным или не опасным для другого определяет и разницу в отношении врачей к вопросу о предупреждении симпатического воспаления.

Я и моя школа вместе с некоторыми другими школами стоим на радикальной точке зрения и настаиваем на удалении поврежденного глаза при малейших данных, угрожающих безопасности другого глаза. Удаление глаза — это единственная мера для того, чтобы навсегда застраховать другой глаз от грозящей ему, хотя бы и в нескольких процентах случаев, опасности.

Глазные врачи всемерно должны пропагандировать раннее удаление глаза и разъяснять бойцам вопрос о симпатическом воспалении, когда они не соглашаются на удаление своего поврежденного, негодного для зрения, а нередко и обезображенного на вид глаза.

Нередко бойцы отказываются от удаления глаза из-за боязни боли при операции. Такие опасения излишни. В настоящее время техника местного обезболивания глазницы при помощи системы впрыскиваний новокаина в глазницу настолько разработана офтальмологами, что операция удаления глаза производится при полном отсутствии боли. Я и моя школа изгнали боль из нашей операционной путем правильного выполнения местной анестезии.

Большое значение имеет и техника операции при глазном военном травматизме. Общепринятая техника удаления глаза заключается в том, что после отделения слизистой оболочки от поверхности глаза каждая из четырех прямых мышц, прикрепленных к глазу, захватывается крючком и перерезается, после чего пересекается зрительный нерв и оставшиеся две косые мышцы.

При военном травматизме очень часто имеются грубые рубцы в глазнице, препятствующие легкому выполнению операции по указанному способу. Мышцы трудно захватить крючком и нелегко освободить глаза вслепую от болезненных рубцовых сращений.

Гораздо выгоднее оперировать по моему способу, являющемуся модификацией старинного, забытого способа Тилло. Отделив слизистую оболочку от глаза и освободив ножницами внутреннюю половину глаза от мягких тканей, захватывают внутреннюю прямую мышцу крючком, перерезают ее, поворачивают глаз кнаружи, захватив пинцетом остаток сухожилия, перерезают зрительный нерв, сильно разводят веки векоподъемниками (очень нужный прием!), выворачивают глазное яблоко при помощи острого крючка задним полюсом вперед и отделяют от глаза остальные мышцы и рубцы сзади наперед под контролем зрения. Такая техника, которую не труднее усвоить, чем общепринятую, выгодна в отношении быстроты производства операции и уменьшения боли, так как чувствующие нервы глаза перерезаются в начале операции, а также в отношении легкости освобождения глаза от рубцовых спаек.

Когда глаз удален и наступило заживление, в глазничную впадину вставляют искусственный стеклянный глаз.

Конечно, подбор протеза, соответствующего по величине, форме и цвету оставшемуся у больного глазу, является очень важной задачей. Плохой, нехорошо сидящий искусственный глаз может угнетающе действовать на моральное состояние больного. Иногда приходится делать дополнительные операции, чтобы при тяжелых травмах глазницы, оставивших значительные рубцы, сделать глазничную впадину удобной для вставления протеза. Но если глазничная впадина даже и не плоха, все же нередки случаи, когда искусственный глаз либо мал, либо слишком велик, либо сидит слишком глубоко, либо слишком выступает вперед. В таких случаях вместо глаза, подбираемого из набора искусственных глаз, возможно изготовление глаза специально для данного больного на фабрике искусственных глаз, что, конечно, доступно далеко не всем лишенным глаза больным.

Во многих случаях, когда вид протеза неудовлетворителен, представляет ценность следующее мое предложение. Надо дать больному такие очки, в которых против здорового глаза стоит плоское стекло, а против протеза ставится стекло оптическое. Когда протез мал или западает в глазницу, подбирается выпуклое увеличительное стекло необходимой силы; когда протез слишком велик или слишком выступает вперед, дается стекло вогнутое, уменьшающее. Во многих случаях внешний вид протеза значительно улучшается. Иногда приходится добавлять к сферическому стеклу стекло цилиндрическое или призматическое. Оптическая коррекция пригодна вообще при всякой разнице в величине глаз.

Это предложение, нигде, по-видимому, не высказывавшееся до меня, является, как мы убедились на примере наших бойцов, очень полезным.

Следующей проблемой, разработанной в моей школе, является вопрос о лечении трахомы.

Трахома представляет собой инфекционное заболевание слизистой оболочки век, глазного яблока и роговицы. На слизистой оболочке появляются воспалительные очаги, так называемые трахоматозные зерна и фолликулы, которые, превращаясь в конце концов в рубцовую ткань, ведут к искривлению век и завороту их, причем ресницы начинают тереть поверхность глаза. В роговой оболочке при трахоме развивается воспаление с образованием кровеносных сосудов. Тяжелые формы ведут к образованию бельм и приводят больного в состояние инвалидности или к слепоте.

Трахоматозные пациенты, даже если тяжелые осложнения не наступили, не являются полноценными бойцами Красной Армии, так как в условиях походной жизни глаза их легко воспаляются. В силу этого большое значение имеет предупреждение развития трахомы среди населения, а также лечение трахоматозных больных до их призыва в армию. В этом направлении к способам, существовавшим ранее, мною добавлено два новых метода лечения, которые оказываются практически очень ценными.

Во-первых, я выработал систему так называемых повторных выдавливаний трахоматозных зерен. Выдавливание трахоматозных зерен путем разминания больной слизистой оболочки специальными пинцетами существовало уже давно, но применялось несистематически и в недостаточной мере. Я доказал, что если делать выдавливание трахоматозных зерен многократно, с промежутками в несколько недель, то процент выздоровлений трахоматозных больных повышается и срок лечения трахомы сокращается, причем лекарственное лечение отходит на второй план.

Польза такого лечения, проведенного моей школой и моими последователями, доказана тысячами наблюдений. В частности, в Ашхабаде д-р Барг провела такое лечение на большой группе призывников, из которых почти все через несколько месяцев были приняты в Красную Армию.

Во-вторых, я применяю при трахоме с большой пользой мой метод лечения консервированными тканями, о чем будет сказано ниже.

Теперь я перейду к вопросу о пересадке роговицы, разработка которого является самой блестящей страницей учения о глазных болезнях.

Пересадка роговицы применяется для возвращения зрения инвалидам и слепым, потерявшим его вследствие бельм.

Бельмом называется стойкое, не поддающееся лечению помутнение роговой оболочки. Такие помутнения развиваются вследствие изъязвлений и воспаления роговицы при инфекциях и повреждениях ее. Если бельмо занимает только часть роговицы и находится не против зрачка, то зрение при таком бельме не страдает; если бельмо, тоже частичное, занимает середину роговицы, то лучи света не проходят через зрачок, и зрение угасает тем сильнее, чем гуще бельмо, и нередко глаз делается практически слепым.

При таком центральном, частичном бельме издавна производится операция образования искусственного зрачка путем иссечения отверстия в радужной оболочке, вне пределов бельма. Лучи света проходят через искусственный зрачок мимо бельма, и зрение в большей или меньшей степени восстанавливается.

Если бельмо занимает всю площадь роговицы, то такая операция неприменима, и единственным путем для восстановления зрения служит замена мут-

ной, непрозрачной роговицы прозрачной, которую берут от глаза другого человека. Замена эта производится при помощи операции пересадки роговицы.

Идея пересадки роговицы возникла 120 лет назад и связана с именами Рейзингера и Гимли. Знаменитый хирург Диффенбах назвал ее самой смелой идеей, которая когда-либо приходила в голову хирургам. Развитие пересадки роговицы шло очень медленно. Технику ее значительно разработал германский окулист Гиппель в 70-х годах XIX в., выработав довольно хорошую технику этой операции. Однако первый, действительно успешный случай пересадки роговицы был получен только в начале нынешнего столетия Цирмом.

Дальнейшая разработка операции принадлежит пражскому профессору Эльшнигу, который к 1933 г. сделал пересадку роговицы в 203 случаях, причем получил действительно успешный результат, т. е. стойкое прозрачное приживление пересаженной роговицы, прослеженное более девяти месяцев, в 31 случае.

В 1923 г. я возобновил разработку пересадки роговицы, начатую мною в 1913 г. и прерванную первой мировой войной 1914–1918 гг. Мне удалось в значительной степени и даже радикально изменить и усовершенствовать технику операции, применявшуюся моими предшественниками.

Из разных способов пересадки роговицы наилучшей формой является так называемая частичная сквозная пересадка роговицы. Сущность ее сводится к иссечению в середине бельма круглого отверстия, в которое вставляется такой же величины и формы кусочек роговицы глаза донора.

Техника, которой пользовались по почину Гиппеля Цирм и Эльшниг, требовала огромного искусства со стороны оператора и была опасна для глаза пациента главным образом из-за того, что при иссечении отверстия в бельме трепаном, т. е. вращающимся цилиндром с острым режущим краем, легко можно было поранить хрусталик. Случалось также, что пересаженный кусочек роговицы донора выскакивал из отверстия. В технике операции были и другие недостатки.

Опасность ранения хрусталика я устранил совершенно при помощи трепана Филатова — Марцинковского (ФМ-3). Этот трепан имеет режущую коронку не цилиндрической, а цилиндро-конической формы: наружная поверхность коронки обточена на протяжении 0,75 *мм* от режущего края цилиндрически, а далее цилиндрическая обточка переходит в конус. Кроме того, в канале коронки на расстоянии 7,5 *мм* от режущего края имеется герметическая перегородка. Трепан, поставленный на бельмо, приводится в полувращательное движение (по ходу и против хода часовой стрелки) рукою, а не пружинным двигателем, который опасен. Когда режущий край коронки, пройдя бельмо, окажется в передней камере глаза, то жидкость не может вытекать из передней камеры по двум причинам: она не может показаться наружу, проникая между наружной поверхностью коронки и внутренней поверхностью стенки просеченного в бельме канала, так как конус коронки затыкает канал; жидкость не может проникнуть в сколько-нибудь значительном количестве и в канал трепана, так как там имеется воздух, который не впускает водянистую влагу. Благодаря указанному устройству встреча хрусталика с краем коронки совершенно устранена.

Трепан ФМ-3 — это «колумбово яйцо» техники операции пересадки роговицы, избавившие ее от главной опасности. Выпадение трансплантата устранено при помощи временного покрытия его лентой слизистой оболочки, выкроенной на поверхности глазного яблока.

Я не могу останавливаться на деталях техники операции, выработанной мною, и скажу только, что пересадка роговицы мной настолько упрощена и на-

столько избавлена от многих опасных сторон, что стала доступной каждому квалифицированному глазному врачу.

Пересадка роговицы потребовала от меня еще одного важного усовершенствования. Обычно роговицу для пересадки брали от тех глаз, которые удалялись у некоторых пациентов вследствие тяжелых заболеваний, если, конечно, роговица была прозрачна. Очень скоро я убедился, что кандидатов на операцию очень много, а глаз, взятых у других пациентов, роговицы которых годны для пересадки, было очень немного. Следовательно, пересадке роговицы грозил неизбежный кризис.

Естественно было обратиться к глазам трупов, что я и сделал. До меня трупными глазами пользовались в отдельных случаях, но результаты использования трупных роговиц были недостаточно убедительны. Я наново решил этот вопрос и доказал, что можно брать у трупов глаза через несколько часов после смерти, сохранять эти глаза на леднике при прохладной температуре (3–4° выше нуля) и потом применять их для пересадки, высекая из их роговицы кусочки прозрачной ткани.

Оказалось, что такая пересадка консервированного материала дала результаты лучшие, чем пересадка материала от глаз живых доноров. Когда я установил этот факт, то возможность получения материала для пересадки роговицы сильно увеличилась. С этого момента разработка пересадки роговицы пошла чрезвычайно быстро вперед. Я и мои ученики смогли прооперировать около 1000 глаз, т. е. больше, чем прооперировали все окулисты всех зарубежных стран за 120 лет существования этой проблемы. Проведение этой операции при поддержке органов здравоохранения широко распространилось по Советскому Союзу, и советская офтальмология заняла в вопросе пересадки роговицы ведущее место как по количеству операций, так и по количеству успешных результатов.

Если учесть глаза с бельмами, более или менее пригодными для операции, то общее количество успехов определяется в 50 %. Но если разделить материал на группы по степени пригодности глаз пациентов для пересадки, то успех при некоторых видах бельм достигает 80–100 % Таким образом, операция пересадки роговицы, о которой так мечтал в свое время Диффенбах, стала в настоящее время ходовым мероприятием для борьбы со слепотой и инвалидностью при бельмах.

Результат, который мы получаем, конечно, оценивается по той остроте зрения, которую дает операция. Острота зрения зависит от степени прозрачности пересаженного кусочка. Наряду с некоторой прибавкой зрения, которая возвращает пациенту возможность видеть пальцы на расстоянии нескольких метров и самостоятельно передвигаться, есть и случаи 100%-ного восстановления зрения с возвращением полной трудоспособности и даже боеспособности. Так, нашим пациентом был один летчик, вернувшийся к своей профессии после того, как мы сделали ему пересадку роговицы при бельме, которое образовалось у него в результате аварии. Я мог бы привести множество историй болезни, которые показали бы, как многие наши пациенты возвращались к умственному и физическому труду. Я ограничусь несколькими случаями.

У больного К. образовалось густое бельмо после перенесенного паренхиматозного кератита, в результате чего установилась полная инвалидность. Операцией пересадки роговой оболочки зрение восстановлено до 0,25–0,3 и стойко сохраняется в течение 3 лет 6 мес. Зрение позволило больному ликвидировать свою неграмотность и поступить на работу.

У больной Е. образовалось бельмо после перенесенного брюшного тифа. Операцией пересадки роговой оболочки зрение возвращено и держится в пределах 0,4 в течение

всего срока наблюдения (2 года 6 месяцев). Больная вернулась к своей прежней работе в совхозе.

У больного Х. были густые рубцовые бельма после перенесенной двусторонней язвы роговой оболочки. Зрение на правом глазу восстановлено до 0,8, на левом — до 1,0. В прошлом грамотный только по Брайлю, он после операции получил возможность учиться как зрячий. Стойкость приживления в данном случае прослежена нами в течение 4 лет 6 месяцев

У больного Б. образовались после перенесенного туберкулезного кератита на обоих глазах густые бельма, приведшие к полной инвалидности. Операцией пересадки роговой оболочки зрение на обоих глазах восстановлено до нормы (1,0). Восстановилось также и бинокулярное зрение. Больной получил возможность вернуться к своему прежнему труду печатника. Случай прослежен на протяжении 3 лет 6 месяцев.

У больного К. было рубцовое бельмо после ожога известью. После операции пересадки роговой оболочки зрение поднялось с 0,02 до 0,8; восстановилось также бинокулярное зрение. Больной получил возможность приступить к работе в качестве бухгалтера. Срок наблюдения 1 год 3 месяца.

Из практики одного эвакогоспиталя я могу привести следующий случай. У больного бойца П. на обоих глазах были бельма, занимавшие всю площадь роговицы и развившиеся после ожога, полученного 10 месяцев назад. Зрение обоих глаз было понижено до 0,075, и боец был полным инвалидом. Четыре месяца назад ему была сделана частичная сквозная пересадка на левом глазу, закончившаяся прозрачным приживлением трансплантата, и зрение этого глаза теперь = 0,3. Срок наблюдения — 4 месяца.

На описанных случаях я задерживаться не буду и перейду к вопросу — насколько часто нужна пересадка роговицы.

Приблизительно можно подсчитать, сколько во всем мире имеется кандидатов на пересадку роговицы. Когда я начал работу по пересадке роговицы, то мне возражали, что пересадка роговицы не имеет того значения, которое я ей придаю, что эта операция представляет собой как бы хирургический курьез, который, правда, интересен, но не имеет практического значения, потому что эта операция редко применима. Это возражение является, конечно, глубоким заблуждением. Статистика причин слепоты показывает, что по меньшей мере 30 % всех слепых и инвалидов обязаны своим несчастьем наличию бельм. Парижская конференция по борьбе со слепотой лет 20 назад выяснила, что во всем мире имеется около 6 миллионов слепых и 15 миллионов глубоких глазных инвалидов. Если из этого числа 30 % отнести на бельма, то выходит, что число кандидатов на пересадку роговицы во всем мире надо исчислять несколькими миллионами (не менее пяти). К этому числу еще надо прибавить тех лиц, которые имеют бельма на одном глазу, а также и менее глубоких инвалидов, которые желали бы повысить свою профессиональную работоспособность. Таким образом, социальное значение пересадки роговицы очень велико.

Количество окулистов, занимающихся пересадкой роговицы, очень незначительно. Больше всего их у нас в Советском Союзе, потому что партия и правительство оценили вопрос с социальной стороны и создали условия для разработки проблемы путем организации Института глазных болезней в Одессе и дали возможность проходить курс пересадки роговицы окулистам Советского Союза, которые приезжали к нам для того, чтобы овладеть этой операцией.

Травмы и болезни военного времени причиняют бельма многим бойцам. Многие из них могут быть оперированы тогда, когда бельма приобретают уже стойкий характер и не поддаются лечению. Большое число нуждающихся в операции, я полагаю, будет по окончании войны. Многим из них заблаговременно необходимы подготовительные операции, улучшающие условия для производства пересадки роговицы в будущем — «мелиорация почвы».

Последний вопрос, который я затрону, — это лечебное применение консервированных на холоду тканей.

Сущность этой идеи заключается в следующем. Различные ткани (например, кожа, слизистая оболочка, плацента и др.), будучи отделены от организма и сохранены на холоду, приобретают целебные свойства и при введении в организм больного способствуют его выздоровлению.

Как родилась эта идея? Ответ на это дает нам история разработки пересадки роговицы.

Среди многих интересных явлений, наблюдаемых при пересадке роговицы, имеется еще одно, которое заслуживает величайшего внимания, так как именно оно привело меня к открытию тканевого лечения. Явление это состоит в следующем. Иногда после пересадки роговицы бельмо, до тех пор не поддававшееся никакому лечению, становится вокруг трансплантата прозрачным. Это явление, отмеченное уже давно (в конце прошлого столетия) Зеллербеком и другими, странным образом не было никем оценено по достоинству и описывалось изредка в литературе как какой-то курьез.

Ознакомившись с этим явлением на моем материале, я истолковал его так: очевидно, трансплантат приносит с собою какие-то вещества, возбуждающие регенерацию — восстановительные процессы — в ткани бельма глаза-хозяина. Я использовал этот просветляющий эффект с практической целью. В случаях, когда после пересадки роговицы трансплантат приживал недостаточно прозрачным, я попробовал вызвать его просветление, срезая около него поверхностные слои бельма и закрывая полученный дефект кусочком поверхностного слоя роговицы глаза донора. Результат такой просветляющей пересадки роговицы оказался успешным. Я опубликовал эту идею «подсадки роговицы» в 1933 г. Этим было положено начало тканевой терапии, которая в этом своем первоначальном виде носила характер пересадки гомопластического характера. Но вскоре я внес в нее существенное изменение.

Я уже сказал, что роговица, взятая от трупного глаза, сохраненного на холоду, лучше приживает и лучше сохраняет свою прозрачность, чем роговица глаза, взятого от живого человека и не подвергавшегося консервации. Этот неожиданный результат я объяснял тем, что при хранении глаза на холоду этот глаз, как и вообще всякие ткани, отделенные от животного организма, не умирает, а живет приглушенной, замедленной в результате голодания и холода жизнью; борясь за свое существование, «переживающая» ткань вырабатывает в себе из своих собственных тканевых материалов такие вещества, которые поддерживают, возбуждают ее биохимические процессы, а это смягчает встречу пересаженной ткани с чужой тканью будущего хозяина. Вследствие голодания ткань теряет также свои индивидуальные черты, и этим ослабляется тот антагонизм, который существует между тканями даже принадлежащих к одному и тому же виду существ.

С этим фактом я сопоставил следующее наблюдение. Пересаживая с оптической целью роговицу трупных консервированных глаз, я гораздо чаще стал наблюдать феномен просветления бельма вокруг трансплантата, и притом в более резкой степени, чем при применении роговиц от глаз живых доноров. Просветление наступало иногда в такой сильной степени, что при демонстрировании больного, которому была сделана удачная пересадка роговицы, приходилось слышать от осматривающих его окулистов выражение недоумения: зачем делали пересадку, когда роговица довольно прозрачна? Предъявление фотографии с изображением густого бельма, снятой до операции, разъясняло вопрос.

Это натолкнуло меня на следующую мысль: при консервации на холоду в роговице образуются вещества, которые не только повышают самозащиту трансплантата, но и влияют могучим образом на регенеративные свойства тканей хозяина.

Дальнейшие выводы понятны: для лечебной пересадки роговицы надо пользоваться кусочками роговицы, взятыми от консервированных на холоду глаз; применять эту лечебную пересадку надо не только для просветления помутневшего трансплантата, но и для чисто лечебных целей при болезнях роговицы, не связанных с пересадкой роговицы, а проявляющихся в форме ее воспалений и других болезней; надо испробовать, нельзя ли обобщить этот феномен для других тканей. Все мои предположения оправдались. Для лечебных целей я стал сажать кусочек консервированной роговицы где-нибудь на краю воспаленной роговицы. Я выбрал для этой цели очень тяжелое заболевание — так называемый паренхиматозный кератит, длящийся обычно месяцами, даже годами. Когда я пересадил роговицу на край больной роговицы, то уже через 10 дней воспалительный процесс затих, и все течение болезни закончилось полным выздоровлением глаза через несколько недель. Этот случай положил начало моему методу лечебного применения консервированных на холоду тканей пока в форме их пересадки.

Я очень скоро выяснил, что можно пользоваться почти любой тканью человеческого тела с лечебной целью, лишь бы она сохранялась на холоду некоторое время. Мною и моими последователями с успехом были испробованы кожа, плацента, слизистая оболочка, склера, сосудистая и сетчатая оболочки, хрящ, нервы, мозг, брюшина, подкожная клетчатка, яичко, мышцы и другие ткани. Они применялись либо в форме пересадок на дефект, сделанный у пациента, либо в форме имплантации, т. е. путем помещения кусочка под покровы пациента (под слизистую, под кожу).

Можно применять некоторые жидкости организма, полученные из консервированных тканей (например, выдавленные соки, водянистую влагу из консервированных глаз, кровь из консервированного трупа и т. п.); они вводятся в форме инъекций под кожу. Можно вводить измельченные в виде кашицы ткани в форме маленьких клизм.

Выяснилось, что при сохранении на холоду целебные свойства приобретают как ткани другого человека (живого донора или трупа), так и ткани самого пациента, а также ткани животных — кожа кроликов (Филатов, Вассерман, 1938). Этими последними я пока пользуюсь с большой осторожностью, но свободно применяю жидкости, полученные из консервированных тканей животных, водянистой влагой из консервированных бычьих глаз и рыбьим жиром, получаемым из печени трески, поскольку эти жидкости почти не содержат белка. Выяснилось, что целебные свойства консервированных тканей и жидкостей не исчезают при их пастеризации, т. е. при нагревании до 65–70° по часу в течение трех дней. В последнее время я замечал успех и при имплантации консервированных тканей после их стерилизации в автоклаве, но этот способ требует еще изучения в отношении дозировки.

Основным методом является пересадка ткани. Как пример я опишу применение кожи.

Кожу берут или от трупа, или от живого донора (другого пациента, когда ему приходится делать ампутацию), или от самого пациента. После того как кожа вырезана, кусочек помещается в стерильной банке, без прибавления жидкостей, на поверхность льда в ледник, где температура около 2–4° выше нуля.

Спустя 7 суток из этой кожи выкраивается овальный кусок площадью 12–16 *см*^{2}, укладывается в дефект или в разрез кожи пациента. Кожа прекрасно приживает, если она взята у самого пациента. Кожа другого субъекта приживает, но постепенно рассасывается и изменяется регенерированными тканевыми элементами реципиента, отдавая ему свои целебные вещества. Иногда через 4–5 недель пересадка повторяется.

Я прилагаю два списка тех болезней, которые были подвергнуты тканевому лечению. В эти списки вошли не все материалы нашей школы.

Лечебная пересадка при глазных заболеваниях (см. табл. 1) охватывает около 20 форм болезней глаза. Сюда входят:

1) большая группа болезней роговицы (помутнения после воспалений, помутнения трансплантата, язвы, паренхиматозный кератит, туберкулезное воспаление роговицы, акне-розацеа, герпетическое воспаление, кератоконус, золотушные воспаления);

2) группа заболеваний сосудистой и сетчатой оболочек (воспаления сосудистой оболочки, помутнения стекловидного тела, симпатическое воспаление, заболевания внутренних оболочек у близоруких, пигментный ретинит и др.);

3) атрофии зрительных нервов;

4) болезни краев век;

5) весенний конъюнктивит;

6) трахома;

7) глаукома и др.

Из этого списка, с которым хорошо знакомы глазные врачи по моим специальным докладам, я упомяну лишь отдельные формы.

Я подчеркну значение тканевой терапии при тяжелых болезнях роговицы, встречающихся нередко у бойцов, часто в зависимости от ожогов и травм. В отношении раненых, прошедших в эвакогоспиталях через мои руки и руки моих учеников, было немало примеров пользы этого лечения; то же относится к воспалениям сосудистой оболочки и помутнениям стекловидного тела, возникающим у бойцов вследствие травм; даже симпатическое воспаление — тяжкая болезнь, о которой я упоминал выше, — поддается тканевому лечению, в чем нас еще раз убедил случай излечения больного Т. в одном и эвакогоспиталей.

Немаловажной является не только для гражданского населения, но и для армии возможность лечения трахоматозного поражения роговицы, понижающего выносливость бойца в походной жизни.

Огромное значение имеет, конечно, возможность борьбы при помощи тканевого лечения с такими часто встречающимися болезнями, как изменения сетчатки у близоруких, пигментный ретинит и атрофия зрительного нерва; это тяжкое заболевание нередко наблюдается и у бойцов вследствие травм.

На материале эвакогоспиталей мы видим немало успешных случаев применения тканевой терапии, а именно: в 14 случаях увеитов был получен прекрасный эффект в одном из госпиталей и в значительном числе случаев при этом заболевании в другом госпитале.

Таблица 1

Лечебное применение консервированных тканей при глазных заболеваниях

Заболевание	Метод терапии	Общее число случаев	Число успешных случаев	Без результата	Авторы
Помутнение трансплантата	Послойная частичная пересадка роговицы, имплантация плаценты под конъюнктиву, пересадка кожи, инъекции рыбьего жира	16	2	4	Филатов, Петросянц, Вассерман, Скородинская
Паренхиматозный кератит	Лечебная пересадка роговицы	25	21	4	Филатов, Скородинская, Кашук
Туберкулезный кератит	Лечебная пересадка роговицы, пересадка кожи, инъекции рыбьего жира	40	28	12	Филатов, Скородинская, Кашук
Тяжелый скрофулезный кератит	Пересадка кожи, инъекции рыбьего жира	19	18	1	Филатов, Бродский, Кашук, Скородинская
Розацеа-кератит	Пересадка кожи, имплантация плаценты под конъюнктиву, инъекции сока консервированных листьев алоэ, инъекции экстракта консервированной плаценты	7	7	-	Филатов, Мачевариани, Скородинская
Кератоконус	Пересадка кожи, микроклизмы, имплантация плаценты, лечебная пересадка роговицы	7	7	-	Филатов, Андреева, Скородинская
Герпетический кератит	Имплантация плаценты под конъюнктиву, имплантация роговицы под конъюнктиву, инъекции аутокрови, инъекции водянистой влаги, инъекции сока консервированных листьев алоэ, инъекции экстракта консервированной плаценты	21	16	5	Филатов, Барг, Копп, Скородинская

Заболевание	Метод терапии	Общее число случаев	Число успешных случаев	Без результата	Авторы
Помутнение роговицы	Пересадка роговицы, имплантация плаценты под конъюнктиву	13	13	-	Филатов, Андреева
Язва роговицы	Имплантация плаценты под конъюнктиву, инъекции рыбьего жира, инъекции сока консервированных листьев алоэ, инъекции аутокрови	23	22	1	Филатов, Кашук, Скородинская, Розовская, Быков
Воспаление сосудистого тракта	Пересадка кожи, имплантация плаценты, микроклизмы, инъекции экстракта консервированной плаценты	33	27	6	Филатов, Дайновская, Спиваковский, Ершкович
Помутнение стекловидного тела	Имплантация плаценты под конъюнктиву, имплантация плаценты под кожу, пересадка кожи, инъекции экстракта консервированной плаценты	45	35	10	Филатов, Скородинская, Каменецкая, Кашук, Хорошина
Симпатическое воспаление	Пересадка кожи, имплантация плаценты под конъюнктиву	4	4	-	Филатов, Скородинская
Пигментный ретинит	Инъекции рыбьего жира, имплантация плаценты под конъюнктиву, имплантация плаценты под кожу, имплантация консервированной печени, пересадка кожи	110	88	22	Филатов, Вербицкая
Миопический хариоретинит	Инъекция рыбьего жира, имплантация плаценты под конъюнктиву, имплантация плаценты под кожу, инъекции сока консервированных листьев алоэ	141	125	16	Филатов, Заец, Скородинская, Драгомирецкий, Волокитенко
Атрофия зрительного нерва	Пересадка кожи, имплантация плаценты под конъюнктиву, микроклизмы, инъекции рыбьего жира, инъекции экстракта консервированной плаценты	121	86	35	Филатов, Бушмич, Скородинская, Кашук

Заболевание	Метод терапии	Общее число случаев	Число успешных случаев	Без результата	Авторы
Улучшение функций здорового глаза	Имплантация плаценты, пересадка кожи, пересадка слизистой губы, пересадка сосудистой оболочки, микроклизмы	34	33	1	Филатов, Бушмич
Глаукома	Инъекции рыбьего жира, пересадка кожи, инъекции тканевого экстракта	58	55	3	Филатов, Ершкович, Скородинская
Трахома	Имплантация хряща под конъюнктиву, имплантация слизистой под конъюнктиву, имплантация плаценты под конъюнктиву, пересадка кожи, пересадка конъюнктивы под склеру, пересадка слизистой губы, лечебная пересадка роговицы, инъекции рыбьего жира, инъекции соков консервированных листьев алоэ	180	172	13	Филатов, Костенко. Гриншпон, Шейн, Теремкевич, Скородинская, Бэр, Кашук
Блефарит	Пересадка кожи, инъекции экстракта консервированной плаценты	4	4	-	Филатов. Кашук, Скородинская
Весенний катар	Пересадка кожи	3	2	1	Филатов, Кашук

Два случая излечения симпатического воспаления свидетельствуют об успехе этого метода. В одном случае пролиферирующего ретинита также получен прекрасный эффект. Можно привести еще ряд примеров успешного применения тканевого лечения в эвакогоспиталях при глазных заболеваниях (роговицы, зрительного нерва, сетчатки, при трахоме и т. д.).

Всего в одном эвакогоспитале тканевая терапия по моему методу применена 372 раза. Случаи эти будут изложены в специальных работах.

Прекрасные результаты применения тканевого лечения получены в Средней Азии моими учениками и последователями: проф. Кальфа (Ашхабад), Вельтер (Фергана), Кашуком (Ашхабад), Ершковичем, Вассерманом, Бушмичем, Гольдфельд (Ашхабад), Ломшаковым (Семипалатинск), проф. Абдулаевым (Самарканд), Андреевой и др., а также в Ташкенте проф. Архангельским и доктором Быковым; остальные мои ученики распространяют этот метод по всему Советскому Союзу.

Большой интерес представляет также лечебное применение тканей, консервированных на холоду, при неглазных заболеваниях (см. табл. 2).

В списке перечислено около 40 различных заболеваний, из которых только при немногих тканевое лечение не дало успеха.

Конечно, я не могу останавливаться на всех болезнях, включенных в этот список. Я подчеркну, как общее правило, хорошее действие моего метода на разного рода язвенные и воспалительные процессы как на поверхности человеческого тела, так и внутри его, на язвы кожи туберкулезные, после травм, язвы сифилитические, язвы туберкулезные гортани, язвы желудка и двенадцатиперстной кишки. Я приведу лишь несколько примеров.

Таблица 2

Лечебная пересадка тканей при неглазных заболеваниях организма

Болезни	Применяемые материалы	Общее число случаев	Число успешных случаев	Без результата	Авторы
Волчанка	Кожа	21	17	4	Филатов. Вельтер, Крамаренко, Фельдман, Шмульян, Гольдштейн, Вассерман
Туберкулезные язвы	»	1	1	3	Филатов
Туберкулез гортани	»	7	4	—	Филатов
Туберкулез легких	»	14	14	—	Филатов, Томашевский, Бродский
Экспериментальный туберкулез (кроликов)	»	1	1	—	Филатов, Баженова, Глейберман
Язва кожи	Кожа, брюшина	20	15	5	Мещанинов, Крамаренко, Дунье, Соколов, Баринштейн, Ланда, Скляник
Гумма	Кожа	1	1	—	Филатов, Шмульян
Лепра	»	5	5	—	Филатов, Шевалев, Клопенко
Рубцы	»	7	7	—	Филатов, Вельтер, Шмульян
Контрактура суставов	Брюшина	13	10	3	Дунье
Контрактура Дюпюитрена	»	7	5	2	Соколов, Дунье, Скосогоренко
Межмышечная рубцовая контрактура	Плацента	3	3	—	Богуславский
Язва желудка и двенадцатиперстной кишки	Кожа, брюшина	21	17	4	Филатов, Кранцфельд, Дунье, Маршалкович, Крамаренко, Мещанинов

Болезни	Применяемые материалы	Общее число случаев	Число успешных случаев	Без результата	Авторы
Фурункулез	Кожа	1	1	—	Филатов, Вельтер
Акне обыкновенная	Плацента	5	4	1	Филатов, Вельтер
Красная волчанка	Кожа	4	3	1	Филатов, Вельтер
Склеродермия	»	5	5	—	Филатов, Ланда, Дунье
Псориаз	»	7	7	—	Филатов, Ланда
Кожный рак	»	4	4	—	Филатов, Коздоба
Радикулиты	»	5	5	—	Филатов, Маркелов, Богуславский, Вассерман
Люмбоишиалгии	Брюшина	72	62	10	Дунье
Невриты	»	11	8	3	Дунье
Травматические невриты	Кожа	1	1	—	Гриншпон
Миозиты	Брюшина	4	4	—	Дунье
Нейродермиты	Кожа, брюшина	9	9	—	Ланда, Дунье
Влияние на сахарный обмен	Кожа	1	1	—	Филатов, Можаровская
Бронхиальная астма	Кожа, брюшина	25	10	15	Филатов, Дунье
Воспалительные заболевания женской половой сферы	Кожа, плацента	70	68	2	Ровинская, Живатов
Болезненные костные мозоли	Брюшина	31	28	3	Дунье
Замедление сращения костей	»	1	1	—	Дунье
Ограниченная подвижность после травм и вывихов	»	24	24	—	Дунье
Первичные хронические артриты доброкачественные	»	24	20	4	Дунье
Злокачественные артропатии	»	6	6	—	Дунье
Туберкулез суставов	»	19	—	—	Дунье
Болезненное плоскостопие	»	1	1	—	Дунье
Пародонтозы	Плацента, кожа	6	6		Богуславский

Больная Р. лечилась несколько лет почти безуспешно общепринятыми способами от волчанки (туберкулезной) лица. Волчаночный процесс охватывал нос и щеки, причем имелись не только краснота и очаги инфильтрации, но и язвы; были также язвы кожи у углов нижней челюсти.

Я удалил одну из язв у угла правой половины нижней челюсти и заместил дефект куском трупной кожи, консервированной в течение шести суток. Уже через двое суток отмечено резкое улучшение. Увеличенная фотография носа на девятый день после операции демонстрирует огромный эффект пересадки. Через 28 дней больная была неузнаваема. К сожалению, она исчезла из-под наблюдения.

Прочность эффекта тканевого лечения при туберкулезных язвах доказывает следующее наблюдение. На руке больного Р. видны многочисленные туберкулезные язвы, расположенные на тыльной и на ладонной поверхностях кисти. Больной долго и безуспешно лечил их обычными способами. Уже спустя три дня после пересадки консервированной трупной кожи на тыл предплечья началось быстрое заживление язв, которое закончилось через месяц. Вид руки через два месяца после пересадки кожи — ни одной язвы ни на тыле кисти, ни на ладони, имеются лишь плоские туберкулемы, без наклонности к изъязвлению. Больной остается в таком виде под наблюдением вот уже три с половиной года

Тот, кто знает, как трудно поддаются лечению туберкулезные язвы и волчанка, оценит по достоинству эти случаи, а также случаи заживления язв гортани (горловую чахотку). Добавлю, что и на туберкулез легких лечебная пересадка кожи оказывает, несомненно, благоприятное действие. После пересадки консервированной кожи вблизи язвы последняя без специфического лечения через 14 дней почти зажила, а через 20 дней на ее месте остался только нежный, не спаянный с костью рубец.

Тканевая терапия ускоряет заживление язв вне зависимости от их происхождения: ее действие сказывается на организме больного, стимулирующий удар наносится по макроорганизму.

Не останавливаясь на других примерах язв, наблюдаемых мной, проф. Мещаниновым, проф. Кранцфельдом, доц. Шмульяном, проф. Ланда, проф. Фельдманом, д-ром Скляником, проф. Наливкиным, проф. Н. Н. Соколовым, проф. Крамаренко, доц. Дунье и многими другими, я остановлюсь на язвенных процессах у бойцов, подвергшихся тканевому лечению.

Уже много недель процесс покрытия грануляций эпидермисом прекратился. Когда я пересадил на конец голени вблизи язвы кусок консервированной кожи, через несколько дней началось размножение эпидермиса, и культя стала покрываться кожицей. Через несколько недель она совершенно закрылась, и боец получил протез. Замечательно, что рана на культе его другой ампутированной голени тоже быстро закрылась, что дало возможность дать больному протез.

Этот пример показывает, что не требуется сажать кожу непременно вблизи места очага болезни. Действие на организм распространяется через кровь на все его отделы.

Боец А. получил ожог серной кислотой головы и лица; язвы гноились и не заживали несколько недель. После подсадки ему кожи за ухо язвы лица быстро очистились, и через две недели были на пути к полному зарубцеванию.

Кроме этого феномена заживления язв, наблюдается еще одно интересное явление — рассасывание рубцов. Я представил Академии наук Украинской ССР одного больного — маляра С., который после ожога горячим паром не мог вследствие рубцов ни согнуть, ни разогнуть пальцы руки. Через несколько недель после пересадки ему кожи на предплечье он здоровался со мной за руку, а затем скоро вернулся к своей профессии, которой и занимался в течение нескольких лет наблюдения за ним.

Бойца Ш. я наблюдал в одном из эвакогоспиталей. Рот его после пулевого ранения не мог открываться более чем на 9 *мм,* что сильно затрудняло прием пищи. После пересадки кожи за ухо раскрытие рта стало быстро увеличиваться, через 21 день рот раскрывался уже на 14 *мм,* а затем настолько широко, что прием пищи стал производиться свободно.

Случаи подобного рода наблюдались в эвакогоспиталях проф. Крамаренко и др., а в практике мирного времени — многими хирургами: Дунье и Соколов наблюдали примеры пользы тканевого лечения при контрактуре Дюпюитрена — профессиональном сведении ладони.

Тканевое лечение нашло свое плодотворное применение в большой группе поражений периферической нервной системы, главным образом при воспалениях нервов (неврите). Так, я и особенно доцент Дунье (из Полоцка) имели блестящий успех при тканевом лечении поражений седалищного нерва (ишиас) — быстрое затихание в большинстве случаев болей и возвращение способности движения.

Наблюдения благоприятного влияния тканевого лечения на невриты проводились рядом специалистов, в том числе акад. Маркеловым. Я наблюдал в одном из эвакогоспиталей случай хорошего действия этого метода при каузальгии — очень упорной форме болей при неврите.

Боец Х. не мог до пересадки кожи сблизить указательный и большой пальцы; после пересадки кожи сближение осуществляется.

Важность применения тканевого лечения при невритах у бойцов, у которых они часто бывают вследствие травм (да и на почве ревматизма), нечего, мне кажется, и доказывать.

Из кожных болезней, поддающихся тканевому лечению, я укажу на склеродермию, нейродермиты, фурункулез, псориаз и красную волчанку.

Особенно поучительно наблюдение случая красной волчанки. Молодая женщина С. заболела во время беременности воспалительными инфильтратами, обезобразившими ее лицо и грудь; после рождения ребенка болезнь не прекратилась, а только усилилась, несмотря на лечение в течение многих месяцев, и это привело больную к попытке самоубийства. Я пересадил ей консервированную кожу, и через несколько недель больная выздоровела и вполне здорова вот уже 4 года.

Очень ценные результаты получены при лечении поражений суставов, болезненных костных мозолей, различных воспалительных заболеваний женской половой сферы (выпотные страдания в малом тазу и т. д.); нередки успехи лечения бронхиальной астмы и других заболеваний.

Вместе с доктором Скородинской и доктором Гульбасаровой я провел наблюдение 11 сыпнотифозных больных, которым производились микроклизмы из консервированной плаценты, инъекции водянистой влаги из бычьих глаз, консервированных на холоду; оказалось, что у этих больных падение температуры началось на несколько дней раньше и шло литически, и они не испытывали тяжелого нервного состояния, характерного для больных тифом. Тиф протекал в смягченной форме.

Я не буду задерживаться на дальнейшем умножении фактов, свидетельствующих о том, что тканевая терапия является ценным методом лечебной медицины и должна найти свое применение при лечении бойцов нашей славной Красной Армии. Но я должен остановиться на объяснении сущности действия этого метода.

Не время еще давать законченную теорию метода тканевого лечения. Я вынужден пока ограничиваться частичными обобщениями фактов из этой области и частными гипотезами.

Можно допустить, что из консервированной на холоду ткани в организм реципиента поступают вещества, возбуждающие в нем процессы рассасывания и регенерации и вызывающие такие процессы перестройки, которые при патологическом состоянии организма могут привести к его выздоровлению.

Эти вещества действуют в весьма разведенном состоянии. Разительным примером этого может служить следующее наблюдение: если при воспалении роговицы обоих глаз сделана лечебная пересадка на одном глазу, то иногда наблюдается улучшение процесса и в роговице другого глаза. Поясняю: трансплантат имел диаметр 4 *мм* и толщину 0,3 *мм.* Такой трансплантат имеет ничтожный вес. Так как он не рассосался, а прижил, то ясно, что из этого маленького кусочка в организм пациента поступило весьма малое количество веществ. Однако они оказали действие на другую роговицу, несмотря на то что были разведены общей массой крови и всех жидких составных частей организма. Таким образом, вещества, образующиеся в ткани при ее консервации, можно обозначить как очень активные в физиологическом смысле вещества.

Физиологические процессы организма протекают при участии в них различных стимуляторов и регуляторов ферментного, гормонального и витаминного характера. Вещества, образующиеся в консервированных на холоду тканях, поступая в организм пациента, являются для его биохимических процессов стимуляторами и регуляторами. Поскольку природа их неизвестна, я обозначаю их ничего не предрешающим термином «фактора консервации». Как они влияют на ткани организма, пока неизвестно. Вероятно, и непосредственно, и через нервную систему.

Факторы консервации довольно стойки к теплу. Так, терапевтическое действие эмульсии из плаценты при пастеризации (по-видимому, и при кипячении) не исчезает. То же относится к рыбьему жиру, к водному экстракту из консервированной плаценты или кожи. Консервированная ткань, нагретая до 100°, сохраняет свое действие как возбудитель роста тканевых культур.

Действие введенных в организм консервированных тканей и их дериватов чрезвычайно разнообразно и охватывает большой круг болезней. Это не покажется странным, если вспомнить, что главная роль факторов консервации — это удар по макроорганизму, мобилизация системы его разнообразных оздоровительных реакций. Ведь человек, принципиально говоря, может излечиться от любой болезни (а их множество).

Метод тканевого лечения, действующий на макроорганизм как раздражитель широкого диапазона, может, естественно, иметь большой круг применения, но, конечно, не всякий больной может быть излечен.

Подчеркиваю, что введение факторов консервации в организм влияет на весь организм. Я самым определенным образом утверждаю, что лечение консервированными тканями должно войти в медицину, становясь в длинный ряд ее лечебных достижений, и, конечно, должно быть комбинировано с ними.

Самым существенным в моем предложении является сохранение тканей в течение некоторого времени в состоянии «переживания»; низкая температура является условием для задержки распада ткани и для сохранения ее жизни.

Что касается происхождения факторов консервации, то я утверждаю, что они не являются продуктами распада мертвой ткани. При хранении на холоду ткани долго сохраняют жизнь. Это доказано много раз (анабиоз Бахметьева, опыты Морозова, пересадка консервированной роговицы, способность тканей давать культуру после сохранения при очень низкой температуре — даже при 25° ниже нуля — в опытах Баженовой, явления регенерации в изолированных тканях в опытах Пучковской, Скородинской, Пупенко, в моей лаборатории — сохранение явлений дыхания). Ткань, сохраняемая при относительно низкой температуре, несомненно, жива.

В лишенных кровоснабжения и иннервации клетках ткани биохимические процессы перестают протекать в тонкой и сложной связи с биохимическими процессами организма в целом. Скоро должен наступить момент, когда ткань, голодающая, но, несомненно, живая, должна подвергнуться перестройке. При этом, предполагаю я, должны образовываться иные активаторы, стимуляторы и регуляторы для ее биохимических процессов, чем те, которые играли роль, пока она была частью целого живого организма.

Полагая, что появление активных веществ, возбуждающих жизненные процессы консервируемой ткани, есть результат реакции ткани на затруднительные условия жизни, я высказываю предположение, что такой феномен должен иметь место не только в тканях животного происхождения, но и в тканях растительных и даже в целых животных и растительных организмах.

Я поставил себе задачу выяснить, нельзя ли доказать накопление в растениях в условиях, затрудняющих их метаболизм, активных веществ действующих аналогично моим факторам консервации на животные и растительные ткани.

Так как в качестве главного условия процессов синтеза зеленому растению необходим свет, то я предположил, что лишение зеленого листа именно этого фактора и должно способствовать развитию в нем активирующих его жизненные процессы веществ. Я проделал совместно с моим учеником Скрипченко ряд опытов с листьями алоэ. В первой серии опытов мы убедились, что сок из свежего листа алоэ, введенный в каплях в конъюнктивальный мешок кролика, которому произведено соскабливание эпителия всей роговицы, ускорил эпителизацию по сравнению с контрольным опытом. Сок из листа алоэ, консервированного в темноте при 3° выше нуля в увлажненной атмосфере в течение 15 суток и подвергнутый тиндализации, дал полную эпителизацию скорее, чем сок свежего листа.

Мы нашли с ассистентом Назаренко, что прибавка к питательному раствору Кнаппа экстракта из листьев алоэ, консервированных в течение 25 дней в темноте при 3° выше нуля, сильнее влияет на вырастание клеточных агрегатов на краю кусочка эмбрионального листа сирени, помещенного в эту смесь, чем прибавка экстракта из свежих листьев алоэ.

Мы попробовали также определить, как влияет удобрение почвы экстрактом свежих листьев алоэ и экстрактом из консервированных в темноте листьев алоэ на показатели роста семян овса. Оказалось, что при прибавке сока листьев консервированного алоэ количество всходов было на шестой день значительно большим, чем при удобрении соком свежих листьев и в контроле. Количество листиков, вышедших из гипокотилей на седьмой день, было также бóльшим; то же получилось с высотой растения, с количеством растений, вступивших в фазу двойного листа (за 13–17 дней) и с весом убранных растений (зеленой массы и воздушно сухой массы). Аналогичные результаты получены и в опыте с клубнями картофеля.

Мы попробовали с д-ром Скородинской сравнить лечебное влияние сока свежих листьев алоэ на течение туберкулезных язв у кролика с влиянием такого же сока из консервированных в течение 10 дней в темноте листьев. При двукратном впрыскивании указанного сока по 0,5 на расстоянии 2 *см* от края язвы она при применении соков неконсервированного алоэ только частично зажила; при впрыскиваниях сока консервированных листьев язва быстро зажила; у контрольного кролика язва не заживала.

Впрыскивания сока консервированных листьев алоэ привели к несомненным успехам при незаживающих язвах у раненых бойцов.

В качестве примера можно привести историю болезни больного К., у которого была незаживающая рана на спине в 16 *см* длиной и 6,6 *см* шириной. После шести инъекций консервированных листьев алоэ (в течение 12 дней) размеры язвы значительно уменьшились (длина 7 *см,* ширина 2,2 *см),* а вскоре рана совершенно зажила.

Дальнейший ряд наблюдений целебного действия сока алоэ проведен мной и проф. Кальфа.

Приведенные выше наблюдения указывают на большую активность сока консервированных в темноте листьев алоэ и свидетельствуют в пользу моего предположения о том, что затруднительные условия заставляют живую ткань переходить на другие стимуляторы ее жизненных процессов. Эта гипотеза дает основание для постановки ряда вопросов, подлежащих исследованию.

Не происходит ли такой переход на другие стимуляторы при выздоровлении? Я предполагаю, например, что кризис при тифе объясняется тем, что тогда, когда организм переходит в состояние, близкое к смерти, он продуцирует активные вещества, возбуждающие реактивные процессы в тканях. Больной выздоравливает потому, что начинает умирать.

Надо искать стимуляторы живой материи везде, где смерть близка, но еще не наступила.

Я полагаю, что всякое ухудшение условий жизни организма является таким фактором, на который, если интенсивность его не превысила известной границы, организм отвечает, претерпев, быть может, некоторое угнетение, перестройкой и вспышкой биохимических процессов, благодаря которым в нем появляются новые регуляторы его жизненных процессов. Я предполагаю, что эта биохимическая или биофизическая перестройка играет роль в эволюционном или мутационном процессе. Истории появления признака предшествует предыстория биохимической перестройки, передающейся по законам дарвинизма потомству, что лишь впоследствии выразится во внешних признаках.

Я предполагаю, что эти новые активаторы, которые можно было бы назвать «факторами сопротивления», появляются в этиолированных, т. е. выращиваемых в темноте, растениях. Они являются, полагаю я, стимуляторами ночного роста растений. При обработке лекарственных растений их следует ставить в такие условия, в которых могут появиться эти стимуляторы.

Не лежит ли в основе усиления всхожести семян и ранней выгонки клубней при воздействии охлаждения появление упомянутых веществ сопротивления, являющихся стимуляторами?

Ценность перегноя, полагаю я, заключается в тех стимуляторах, которые образовались не вследствие гниения, а до него, еще при жизни растительных организмов, особенно листьев.

Я предполагаю, что в какой-то мере лечебное значение грязей зависит от тех веществ сопротивления, которые организмы, принимавшие участие в образовании грязи, накапливали в себе перед своей гибелью.

Следует применить принцип консервации на холоду или в темноте (или при воздействии какого-либо другого фактора) для растительных трансплантаций.

Лечебный эффект от рентгеновских лучей, применяемых по методу Малле, объясняется с точки зрения выработки веществ сопротивления.

Я предполагаю, что можно сблизить влияние вводимой в организм реципиента консервированной кожи (которая живет в нем сравнительно долго) с влиянием привоя на подвой, установленным Мичуриным.

Я попытался изложить те основные достижения моей школы, которые могут быть применимы, да и применяются при лечении бойцов нашей героической Красной Армии.

Перед нами прошли: новый метод лечебной медицины, предложенный мной, — лечение консервированными тканями; я дал очерк пересадки роговицы как средства борьбы со слепотой и инвалидностью на почве бельм — борьбы, в которой советская медицина заняла ведущее место в мировом масштабе; я изложил новые пути лечения трахомы; я указал на то радикальное отношение к предупреждению сочувственного воспаления глаза, которое мы в нашей школе убежденно проводим в жизнь; я изложил новый способ удаления глаза и исправления дефектов глазного протезирования при помощи специальных очков; я коснулся важного вопроса конструкции постоянных магнитов, столь необходимых в условиях военного времени; я подробно описал тот метод пластических восстановительных операций, который предложен был мною и носит в хирургии название «филатовского круглого стебля». На этом последнем методе я позволю себе остановиться еще раз.

«Круглый стебель», по выражению крупного советского хирурга акад. Н. Н. Петрова, «представляет собой эпоху в пластической хирургии». В сентябре 1941 г. минуло 25 лет со дня его применения в хирургии. По инициативе Одесского хирургического общества советская хирургия должна была отметить двадцатипятилетний юбилей «круглого стебля» докладами в различных обществах, выпуском специальных сборников и юбилейных книжек и журналов, посвященных этому детищу советской хирургии. Война прервала организацию этого научного праздника, но нашлись представители советской медицины, которые по собственной инициативе отметили юбилей «круглого стебля». Так, проф. П. Ф. Архангельский как представитель Ташкентского общества глазных врачей посвятил «стеблю» специальное торжественное заседание. Медицинское общество в Перми также посвятило «круглому стеблю» торжественное юбилейное заседание под председательством хирурга проф. Парина. Возможно, что и в других местах Советского Союза юбилей «стебля» нашел отклик.

Находясь в Пятигорске, я позволил себе отметить двадцатипятилетнюю дату «стебля», разработанного нашими славными советскими хирургами, статьей, написанной по заказу газеты «Орджоникидзевская правда», и докладом.

Я пользуюсь настоящим собранием для следующего заявления: я мечтаю о том, чтобы «круглый стебель» все более совершенствовался в руках хирургов и далее служил для восстановления здоровья раненых бойцов. Я позволю себе посвятить мое изобретение героической Красной Армии.

К ТЕХНИКЕ ЭНУКЛЕАЦИИ[51]

Существует несколько способов энуклеации, которые в конечном счете имеют то общее, что перерезка прямых мышц предшествует перерезке зрительного нерва и только косые мышцы перерезаются после пересечения последнего.

Классическим методом, описанным во всех учебниках, является следующий: после отсепаровки конъюнктивы склеры каждая из прямых мышц берется на крючок и перерезается. Затем оператор вытягивает глаз кпереди и перерезает зрительный нерв, подходя к нему снаружи или изнутри, после чего перерезаются косые мышцы.

В условиях военной травматологии я нашел необходимым во многих случаях отойти от этого оперирования спереди назад и стал удалять глаза, если можно так выразиться, «сзади наперед». Этот принцип в свое время, лет 50 назад, был предложен французским хирургом Тилло. Он указывал на предпочтительность перерезания зрительного нерва тотчас после перерезания наружной прямой мышцы с последующим выворачиванием глазного яблока задним полюсом вперед и дорезанием всех остальных связей глаза с глазничными тканями сзади наперед. Он мотивировал свое предложение тем, что операция, производимая таким образом, протекает быстрее и менее болезненна, так как самым болезненным, по мнению Тилло, является начало операции, а кроме того, перерезка вместе со зрительным нервом цилиарных нервов ведет к анестезии впереди лежащих тканей, что также уменьшает болезненность последующих актов.

К принципу Тилло я обратился по двум соображениям. Во-первых, наличие при травматических боевых повреждениях глаз в значительном проценте случаев рубцов в глазнице сильно повышает чувствительность операционного поля. Хотя внимательная и аккуратная анестезия глазницы, как правило, и делает операцию энуклеации, даже и при наличии рубцов, безболезненной, в недостаточно опытных руках обезболивание может оказаться неполным, и для таких случаев облегчение техники и ускорение операции весьма ценны.

Во-вторых, наличие рубцов, спаивающих глазное яблоко с тканями глазницы, и рубцовая припайка мышц к глазному яблоку и к окружающим тканям глазницы делают очень затруднительным взятие каждой мышцы в отдельности на тупой крючок и отсепаровку поверхности глазного яблока от облекающей ее рубцовой ткани. Эти затруднения особенно неприятны тогда, когда глаз или разбит, или стенки его истончены.

---

[51] Впервые опубликовано в «Вестн. офтальм.», т. XXIII, в. IV, 1944.

Операция Тилло производилась мной десятки раз в эвакогоспитале с большим успехом: она действительно сокращает и облегчает удаление глаза при наличии рубцовых спаек, но она целесообразна и в случаях, когда предполагается отсутствие спаек, тем более что спайки встречаются иной раз тогда, когда их и не ожидаешь.

Техника операции Тилло, которая была описана им в его руководстве по топографической анатомии и оперативной хирургии несколько кратко, приводится мной в подробном виде, поскольку я могу основываться на моем личном опыте.

1. Анестезия глазницы инфильтрационно-регионарная; впрыскивание 0,5 *см*^{3} новокаина под кожу век соответственно четырем углам глазницы тонкой иглой. В этих же местах четыре инъекции по 1 *см*^{3} новокаина ретробульбарно по направлению продольной оси глазницы и четыре инъекции по 1 *см*^{3} длинной иглой, проведенной к вершине орбиты (точки вкола игл на тех же местах). Перед впрыскиванием дикаин в конъюнктивальный мешок не вводят, чтобы иметь возможность проверить наступление анестезии. После последней инъекции выжидают 12 мин. и, только убедившись прикосновением иголочкой к коже лба в наступлении анестезии, приступают к операции.

2. Конъюнктива склеры отсепаровывается от всей наружной поверхности склеры (от верхней прямой до нижней прямой мышцы) по направлению к экватору.

3. Наружная прямая мышца берется на крючок, и сухожилие ее перерезается позади крючка, чтобы на склере остался кусочек сухожилия, достаточный для захватывания его пинцетом.

4. Захватив крепким пинцетом сухожилие, поворачивают глаз к носу и вытягивают его в то же время кпереди.

5. Тупоконечными кривыми ножницами, проведенными ретробульбарно, нащупывают нерв и пересекают его.

6. Векорасширитель заменяется векоподъемниками (ими можно пользоваться и с самого начала), помощник сильно растягивает веки, а оператор, продолжая поворачивать глаз к носу, вводит ретробульбарно двойной острый крючок и, воткнув его острые бранши в склеру у заднего полюса (опасения проткнуть склеру излишни), вытягивает задний полюс глаза кпереди, как это делается при неврэктомии.

7. Захватив глаз за зрительный нерв пинцетом, отсепаровывают глаз от тканей, его облегающих, держась ножницами на поверхности склеры и перерезая сухожилия мышц, из которых первыми перерезаются косые мышцы. Кисетный шов на конъюнктиву.

Начинающий офтальмолог может встретить затруднения при выворачивании глаза задним полюсом вперед вследствие того, что косые мышцы действительно могут в некоторых случаях мешать повороту глаза. Не надо забывать о сильном растягивании век векоподъемниками и о том, что глаз надо не вытягивать из орбиты, а выворачивать из нее. Для лиц, производивших оптико-цилиарную неврэктомию, этот акт не представит затруднения, но учитывая возможность последнего, я предлагаю модификацию метода Тилло, состоящую в следующем.

1. После глазничной анестезии конъюнктива склеры широко отсепаровывается над всей внутренней половиной глазного яблока (от верхней до нижней прямой мышцы).

2. Производится перерезка сухожилия внутренней прямой мышцы по ту

сторону крючка (как описано выше). Захватив пинцетом сухожилие, вытягивают глаз кпереди и выворачивают его кнаружи.

3. Сильное растягивание век векоподъемниками (акт необходимый).

4. Перерезка зрительного нерва.

5. Выворачивание глазного яблока задним полюсом вперед при помощи двойного острого крючка и поворачивание глаза кнаружи за сухожилие. Обычно одного сильного растягивания век достаточно для того, чтобы глаз вышел из орбиты.

6. Отсепаровка глаза от всех его связей с тканями глазницы с перерезкой мышц сзади наперед. Конъюнктивальный шов.

При оперировании по моей модификации глаз выворачивается значительно легче.

Моя модификация не упраздняет способа Тилло, так как в случаях, когда рубцы пришивают глаз к внутренней стенке орбиты, показан основной метод Тилло.

Мой способ был испытан с успехом во многих десятках операций, проведенных на бойцах.

Обе модификации неоднократно оправдывали себя в применении на глазах со склеральными, и притом свежими, стафиломами и при рубцах глазницы.

Конечно, операции энуклеации по принципу Тилло, как и всякому способу, надо научиться, причем лучше всего учиться на трупе.

ОПТИЧЕСКАЯ КОРРЕКЦИЯ ДЕФЕКТОВ ГЛАЗНОГО ПРОТЕЗИРОВАНИЯ И РАЗНОВЕЛИКОСТИ ГЛАЗ[52]

Общеизвестен тот факт, что подбор искусственного глаза не всегда дает такой косметический результат, который удовлетворял бы требованиям больного. В таких случаях, правда, далеко не всегда, можно найти выход или при помощи каких-либо дополнительных оперативных вмешательств, или же путем индивидуального изготовления вставного глаза на фабрике. Если и тот и другой путь неприменимы или не дали желаемого результата, то больному и его окружающим приходится мириться с недостаточным косметическим эффектом протеза, что, понятно, очень часто влияет на психику больного. Для таких случаев я рекомендую пользоваться оптическими стеклами. Обычно нам приходится иметь дело со следующими видами дефектов протеза:

1) протез слишком мал или, наоборот, велик;
2) протез западает в глазницу или слишком выступает из нее;
3) глазная щель слишком узка или, наоборот, широка;
4) протез косит кнутри или кнаружи;
5) протез сидит выше или ниже другого глаза.

Внешний вид протеза может быть в значительной мере улучшен при помощи очков, в которых против него вставлено сферическое выпуклое, сферическое вогнутое, сферо-цилиндрическое, цилиндрическое стекло, а иногда, если нужно, и призматическое в комбинации с предыдущим. В самых простых случаях при малых или больших размерах протеза или при западании и выстоянии его применяются выпуклые или вогнутые сферические стекла силой до 8–12,0 D. Против другого глаза стоит плоское стекло или то стекло, которое назначено пациенту для коррекции имеющейся у него в этом глазу аномалии рефракции.

Понятно, что если на глазу приходится поставить против протеза какое-то стекло, например 9,0 D, чтобы протез показался наблюдателю сравнявшимся по величине и положению своему с соседним глазом, то при назначении для по-

[52] Доклад на заседании Ташкентского офтальмологического общества в марте 1942 г. Впервые опубликовано в «Вестн. офтальм.», т. XXII, в. 3, 1944.

следнего сферической коррекции к корригирующему протез стеклу надо прибавить или из него надо вычесть столько диоптрий, сколько потребовалось для коррекции оставшегося у пациента глаза. Если необходимо добиться, чтобы наблюдателю глазная щель казалась шире или уже, следует пользоваться цилиндрическими стеклами (одними или в комбинации со сферическими).

Выпуклый цилиндр, поставленный осью горизонтально, расширяет на вид глазную щель, а вогнутый цилиндр, поставленный горизонтально, ее суживает. Вертикальное положение цилиндров несколько влияет на длину глазной щели. Иногда цилиндрические стекла приходится ставить в косых положениях.

Исправление косины протеза возможно не в столь широких пределах, как исправление перечисленных выше дефектов; для исправления значительных степеней «косоглазия» протеза приходится применять очень толстые призмы, которые слишком тяжелы и слишком заметны наблюдателю.

Я, пользуясь назначением корригирующих стекол при дефектах протезирования довольно широко, многократно убеждался в том, что они удовлетворяли пациента и его окружающих.

Нет необходимости останавливаться на казуистике применения этого метода. Замечу, что в некоторых случаях перед оптической фабрикой может быть поставлена задача шлифовки стекол с различными радиусами кривизны в разных отделах стекла; например, при слишком глубокой орбито-пальпебральной складке верхняя часть стекла могла бы быть более выпуклой, чем остальные ее части. Понятно, что такая шлифовка стекла не требует той точности, которая необходима для оптических би- или мультифокальных стекол.

Разумеется, что малый или большой размер стекла подбирают в зависимости от особенности случая. В некоторых случаях полезно применение дымчатых или окрашенных стекол.

Само собой разумеется, что мое предложение распространяется не только на дефектные протезы, но и вообще на все случаи разницы глаз по величине, положению в орбите, ширине и длине глазной щели и т. д. Можно, например, соответствующей коррекцией увеличить малый глаз (небольшая степень микрофтальма, субатрофия глаза) или уменьшить большой глаз (буфтальм, сильно выступающий близорукий глаз с осевой миопией).

Возможно исправление небольших степеней косоглазия. Понятно, что такая оптическая коррекция вида глаза (а не протеза) возможна только тогда, когда у пациента глаз слеп либо нет бинокулярного зрения. В некоторых случаях оптическая коррекция такого разноглазия по величине (anisophthalmus) отменяет вопрос о косметической операции.

Оптическая коррекция дефектов протезирования может найти свое применение и при травмах, полученных в военное время.

ОБ ОПТИЧЕСКИХ ОПЕРАЦИЯХ НА СУБАТРОФИРОВАННЫХ ГЛАЗАХ[53]

Мой ученик и сотрудник И. Г. Ершкович опубликовал ряд случаев, характеризующих значение тканевой терапии как метода, могущего обеспечить благоприятный исход операции на глазах, тяжко пострадавших от травматического увеита. Применение тканевой терапии до операции давало в некоторых случаях повышение зрительной функции, сказывавшееся в превращении неправильной светопроекции в правильную, а операция давала уже и предметное зрение. Такие случаи наблюдались и мной.

В эвакогоспитале в Ташкенте я наблюдал много случаев травматических субатрофий глаза.

Подвергнув больных длительной тканевой терапии, которая давала восстановление светоощущения до большей интенсивности или даже до правильной проекции, я производил те или иные оптические операции; чаще всего это были дисцизии пленчатых катаракт; они производились по описанному мной методу корнео-капсуло(иридо)томии.

Оказалось, что случаи травматических субатрофий глаза не являются такими безнадежными в отношении восстановления зрения, как это принято считать. На 25 случаев субатрофий глаз в семи получено предметное зрение, в остальных случаях, почти без исключения, операция состояния глаза не ухудшила. Вот несколько наблюдений:

Больной Г., 24 лет (ист. бол. № 2418), ранен 25.IV 1942 г. осколками. Правый глаз отсутствует. Левый глаз спокоен; мелкие инородные тела под конъюнктивой глазного яблока; нижняя половина роговицы мутна, как матовое стекло. Бельмо спаяно с радужкой; нижняя половина роговицы и склеры явно уплощена; верхняя половина роговицы почти прозрачна, камера мелкая. Радужка атрофична. Тензия близка к норме. Зрение равно светоощущению при правильной проекции. В течение месяца проведено тканевое лечение больного (инъекции экстракта консервированной плаценты).

18.XI 1943 г. произведена мной операция иридэктомии, которая технически протекала удовлетворительно, если не считать кровоизлияния в переднюю камеру.

В послеоперационный период продолжена тканевая терапия (в форме повторных имплантаций консервированной плаценты под кожу). Зрение, равнявшееся вскоре после операции 0,01, теперь, через шесть месяцев после нее, достигло 0,03.

Красноармеец Г., 23 лет, (ист. бол. № 1378), ранен 9.VI 1942 г. в оба глаза осколками стекла. Левый глаз — полная атрофия, зрение = 0. Правый глаз: глазное яблоко

[53] Впервые опубликовано в «Сб. трудов Укр. эксперим. ин-та глазных болезней», Медгиз, 1947.

уменьшено в размерах; втянутый роговично-склеральный рубец на 10 часах; конец рубца выходит на склеру на 4 *мм,* а на роговицу — на 5 *мм.* Эта часть рубца спаяна с радужкой. Роговица в верхней половине уплощена; передняя камера неравномерной глубины; радужка атрофична; зрачок неправильной формы, затянут пленкой. Рефлекса глазного дна нет; зрение равно светоощущению при неправильной проекции. Тензия понижена. 5.XI 1942 г. энуклеирован левый глаз.

В течение 1943 г. проводилось тканевое лечение больного (повторные курсы экстракта из консервированной плаценты, повторные имплантации консервированной кожи и т. д.). Внутриглазное давление нормализовалось, проекция стала правильной.

18.V 1943 г. сделана операция иридэктомии. Послеоперационный период без осложнений. Тканевая терапия продолжалась.

Ко времени выписки больного (19.I 1944 г.), через 8 месяцев после операции, глаз спокоен, уменьшен в размерах, но не более чем до операции; имеется колобома неправильной формы, на периферии пигментная пленка. На дне глаза удается видеть атрофические очаги, зрение равно 0,02. Тензия нормальна

Только что описанные случаи, как и другие, сообщение о которых подготовляется к печати, свидетельствуют о том, что при субатрофии глаза, даже при неправильной проекции света, не следует опускать в бессилии руки. Вернуть в таких случаях хотя бы и незначительное зрение бойцу, потерявшему его в борьбе за родину, — почетная задача для офтальмологов. Важно соблюдение следующего условия. Нужно длительное выжидание после травмы при применении тканевого лечения до и после операции. Этот могучий лечебный метод, все более и более укрепляющий свою репутацию, заслуживает особого внимания при лечении боевых травм.

К ВОПРОСУ О ЛЕЧЕНИИ ОЖОГОВ КОНЪЮНКТИВЫ И РОГОВИЦЫ[54]

Дениг настойчиво советует прибегать при химических ожогах поверхности глаза к раннему удалению сильно обожженных участков конъюнктивы и к замещению их слизистой оболочкой с губы.

Такая методика позволяет предупредить развитие сращений век со склерой, удаление которых, раз они уже развились, представляется весьма затруднительным; вместе с тем ранняя пересадка слизистой благоприятно отражается и на судьбе роговицы.

Предложением Денига я воспользовался в следующем случае теплового ожога конъюнктивы и роговицы.

Больной К., 22 лет, работая на автогенной сварке, обжог правый глаз раскаленной проволокой 21.V 1930 г. При осмотре его в глазной клинике Одесского медицинского института 22.V найдено следующее: на коже нижнего века ожог второй степени в виде полосы; конъюнктива склеры по всей ее верхней половине представляется в состоянии ожога третьей степени: бледна, местами обуглена, суха, кое-где пропитана кровью. Конъюнктива верхнего века также в состоянии ожога второй-третьей степени; осмотр затруднителен, ибо веко нельзя вывернуть вследствие отека и болей; конъюнктива нижней половины глазного яблока хемотична, красна, кое-где пропитана кровью, поверхность ее тусклая; эпителий роговицы по всему протяжению белый, сухой, отстоит кое-где от боуменовой оболочки в виде сухих клочьев; боуменова оболочка в местах, где эпителий отстал, тускла, но не разрушена. Движения глазного яблока очень ограничены. Боли. Зрение определить трудно, равно приблизительно $^{1}/_{120}$.

В ближайшие дни развились явления реактивного воспаления в виде усиления красноты, хемоза; появилось отделяемое. Эпителий роговицы мутен, отслаивается. Мирное лечение представлялось мне очень мало обещающим; предстоял долгий период отторжения некротизированной конъюнктивы с развитием спаек между веками и глазом и помутнением роговицы, эпителий которой представлялся некротизированным; он слез с роговицы на всем ее протяжении, роговица уже оказалась тусклой. Ввиду мрачности прогноза я прибег к пересадке слизистой.

25.V 1930 г. я удалил под местной анестезией омертвевшую конъюнктиву всей верхней половины склеры, верхней переходной складки и конъюнктиву верхнего века. На обширный дефект перенес кусок слизистой губы и тщательно пришил ее к конъюнктиве по краям дефекта; наложены также петлеобразные швы, проводимые через веко, для образования верхнего свода; технически все удалось хорошо. Так как роговица представлялась совершенно лишенной эпителия, я решил попробовать сделать пересадку такового на об-

[54] Впервые опубликовано в «Рус. офтальм. журн.», т. XIV, 1931.

наженную боуменову оболочку. С роговицы энуклеированного глаза, имевшегося у меня по счастливой случайности, ножом Грефе снято несколько кусков эпителия; некоторые срезы заключали в себе очень тонкие пластины роговичной ткани. Куски эпителия уложены на роговицу пациента; оказалось, что они отлично прилипли к ее поверхности. Глаз прикрыт проволочной сеткой, поверх которой наложено несколько туров бинта. Послеоперационный период протекал как нельзя лучше. Слизистая прижила по всему протяжению, образовался очень хороший свод; особенно отрадно было то, что верхняя половина роговицы удержала на себе пересаженные куски эпителия; с нижней он слез; верхняя половина роговицы стала гладкой в первые же дни после операции; нижняя покрылась эпителием на внутреннем своем сегменте в течение пяти дней, а на наружном изъязвилась. Вскоре после операции появились поверхностные сосуды как в верхней половине, так и в области изъязвления; роговица довольно долго оставалась тусклой, язва выполнялась медленно, чему способствовало и то обстоятельство, что хрящ верхнего века искривился и развился трихиаз.

По истечении двух месяцев со дня операции я сделал пациенту операцию пересадки слизистой с целью устранения трихиаза, но неудачно — слизистая омертвела, что объясняется, вероятно, обилием конъюнктивального секрета; 23.IX я произвел пластику края века при помощи кожной полоски на двух ножках, на этот раз вполне успешно. Глаз быстро успокоился, язвочка роговицы зажила, сосуды стали уменьшаться в количестве, и роговица прояснилась в верхней половине значительно; зрение поднялось до счета пальцев на 3 *м.* Нижняя половина представляет явления ложного птеригиума, довольно еще сочного.

Еще через $1^1/_2$ месяца, т. е. через $5^1/_2$ месяцев после первой операции, у пациента после долгого пребывания в душной, жаркой и накуренной атмосфере образовался конъюнктивит и кератит; от края ложного птеригиума кверху появился поверхностный инфильтрат с истыканностью эпителия; до изъязвления дело не дошло, но помутнение после затихания процесса (атропин, ляпис, холод) только очень медленно уменьшалось, зрение понизилось до $^2/_{60}$, отмечена значительная инфильтрация ложного птеригиума.

Через 6 месяцев (т. е. через год после ожога) я сделал ему операцию Денига вдоль нижней полуокружности роговицы. В настоящее время зрение = $^3/_{60}$, роговица, к которой эпителий хорошо прирос, гладкая с хорошей прозрачностью.

ВЫВОДЫ

1. Для устранения возможных сращений после тепловых ожогов метод Денига весьма ценен.
2. Для избежания ложных птеригиумов нужно делать круговую пересадку и там, где состояние конъюнктивы склеры является сомнительным.
3. Гомопластическая пересадка эпителия роговицы, по-видимому, возможна и показана одновременно с методом Денига при некрозе эпителия роговицы.
4. Быть может, при тотальном некрозе эпителия допустима аутотрансплантация эпителия.
5. При поверхностных бельмах Валькер[55] предложил в свое время пересадку тонких пластин роговицы, срезанных ножом Грефе. Я же стремился к пересадке эпителия (и предлагаю ее); показание к этой операции совершенно другое, оно является расширением идеи Денига в отношении борьбы с последствиями ожогов.
6. В виде далекого предположения, быть может, можно подумать о способе Валькера в тех случаях, когда роговица на том или ином участке некротизирована; быть может, допустимо удаление этого участка и замещение его тонкими пластинами роговицы (если они есть под рукой). Мысль о таком вмешательстве является еще дальнейшим развитием идеи Денига, ибо некротический участок опасен, как почва для инфекций и как источник отравления окружающих тканей продуктами распада.

[55] Klin. Med. f. Aug., Bd. 60, S. 418, 1922.

ГЛАЗНЫЕ ОПЕРАЦИИ, СВЯЗАННЫЕ С УДАЛЕНИЕМ ГЛАЗА, И ОПЕРАТИВНЫЕ ВМЕШАТЕЛЬСТВА, ЗАМЕНЯЮЩИЕ ИХ[56]

Глаз удаляется или с целью избавления от той опасности, которой он угрожает организму (или другому глазу) пациента, или для избавления больного от страданий (болей), связанных с наличием патологически измененного глаза, или для целей косметических, наконец для оперативно-технических целей (в тех случаях, когда наличие глаза мешает производству внутриглазничной операции). В трех последних случаях удаление глаза иногда может быть заменено его уничтожением (полным или неполным) на месте.

Глаз представляет, как известно, для человека огромную косметическую ценность, и потому, когда возникает вопрос об удалении его, следует подумать о том, нельзя ли удовлетворить показаниям к удалению (или уничтожению) глаза каким-либо более или менее консервативным способом. В отдельных случаях действительно удаление (или уничтожение) глаза можно заменить такими операциями, при которых глаз может быть сохранен как косметический орган.

В настоящей главе мы рассмотрим: 1) операцию полного удаления глаза (энуклеацию); 2) уничтожение глаза путем удаления его содержимого (экзентерацию); 3) пластические операции, уменьшающие косметические последствия двух предыдущих операций; 4) способы частичного удаления глаза; 5) перерезку и иссечение зрительного и цилиарных нервов (невротомия и неврэктомия зрительного и цилиарных нервов).

ЭНУКЛЕАЦИЯ — ENUCLEATIO BULBI

ИСТОРИЧЕСКИЕ ЗАМЕЧАНИЯ

В древние времена и в Средние века удаление глаза производилось довольно примитивным способом: глаз вырезывался вместе с окружающими тканями глазницы; только в XIX ст. эта грубая операция, которая неминуемо должна

[56] Впервые опубликовано в «Руководстве глазной хирургии», т. I, Медгиз, 1933.

была сопровождаться значительным обезображиванием глазницы и конъюнктивального мешка, была заменена более деликатным приемом, а именно вылущиванием глаза из окружающих его тканей глазницы. Этот метод был предложен в 1841 г. французским хирургом Боннэ и независимо от него ирландцем Ферралем.

Арльт в 1859 г. и Грефе в 1860 г. придали операции форму, которую можно назвать классической. Дальнейшее развитие операции в ее сущности, т. е. в процессе удаления глаза, носило лишь технически детальный характер, но зато в нее был внесен новый принцип — улучшение косметических последствий операций, связанный главным образом с именами Мюльса (1885), Барракера (1901), Бартельса (1908) и др.

ПОДГОТОВКА ОРГАНИЗМА БОЛЬНОГО И ЕГО ГЛАЗА К ОПЕРАЦИИ

Операция удаления глаза с точки зрения хирургической не представляется тяжелой для организма, но психическая депрессия и страх перед операцией и во время ее проведения, а также возможность шока при перерезке зрительного нерва требуют от хирурга ясного представления об общем состоянии здоровья пациента; последнее может в некоторых случаях явиться противопоказанием к операции или потребовать предварительного урегулирования деятельности сердца и других органов; как и при всех вообще операциях, следует осведомиться о гемофилии, диабете и т. д. Операцию вполне возможно в большинстве случаев делать амбулаторно, но безусловно благоразумнее, если есть возможность, дать пациенту хотя бы сутки покоя в стационарном отделении, особенно если дело идет о старике или ребенке. Оперирующий должен ясно сознавать, какой глаз он будет энуклеировать. Заимствую у Чермака (1908) приводимую им цитату из Маутнера: «При энуклеации, производимой по случаю симпатического воспаления, главное это то, чтобы был удален надлежащий глаз. Этот совет может показаться лишним, почти шуткой; но тот, кто, как я, с содроганием присутствовал при том, как вместо слепого глаза хирург собирался удалить зрячий, не будет шутить при этих словах. Ошибка не покажется невероятной, если подумать, что энуклеация часто производится при уже развитом симпатическом циклите, что во внешнем виде обоих глаз не всегда существует заметная разница и что хирург, сосредоточив все свое внимание на операции и положившись вполне на ассистента, может начать операцию на том глазу, в который ассистент по ошибке вложил векорасширитель, а пациент не протестует, находясь в наркозе». Еще легче, говоря теоретически, такая ошибка может свершиться, если подлежащий удалению глаз по внешнему виду не изменен (как это бывает при злокачественной внутриглазной опухоли). Такая трагическая ошибка удаления здорового глаза, по свидетельству Затлера (1922), однажды уже произошла.

К производству энуклеации могут быть противопоказания со стороны операционного поля и окружающих частей. Недопустима операция при наличии дакриоцистита, фурункула, даже ячменя на веках, а также при остром конъюнктивите. Все эти процессы предварительно должны быть устранены; при хроническом конъюнктивите отделяемое должно быть уменьшено соответствующим лечением.

Анестезия. Общий наркоз в том или ином виде постепенно (и вполне рационально) вытесняется при энуклеации местной анестезией. Однако последняя еще далека от полной победы над своим конкурентом. На стороне общего наркоза при всех его недостатках имеется важное преимущество: он устраняет

элемент сознания и избавляет пациента от мучительного чувства страха. Бывают случаи, когда общий наркоз следует предпочесть местной анестезии: так, он необходим у детей и у очень нервных и неуравновешенных субъектов.

Местная анестезия может быть произведена различными методами. Те из них, которые особенно применимы при энуклеации, описаны выше. В дополнение к сказанному укажу, что не следует брать новокаин выше 1% во избежание интоксикации, которая при хирургических операциях на голове, производившихся при введении 2%-ного новокаина, приводила даже к смертельному исходу. При введении 1%-ного новокаина иногда бывают легкие явления интоксикации (рвота).

Достаточная анестезия достигается лишь через 15 мин. после последней инъекции. Чтобы вернее судить о наступлении анестезии от инъекций, не следует вкапывать перед ними кокаин в конъюнктивальный мешок. Тогда контроль за состоянием чувствительности роговицы путем прикосновения к ней тонкой проволокой (мандрен иглы) покажет момент, когда можно начать операцию.

Иногда при местной инъекционной анестезии бывают осложнения в виде кровоизлияния; не пугаясь его, надо выполнить все акты анестезии и не спеша приступить к операции. Регионарно-инфильтрационная анестезия вполне достаточна для безболезненного оперирования, если помнить, что не следует сильно вытягивать при операции мышцы; при несоблюдении этого правила боль, зависящая, вероятно, от натяжения задних сухожилий мышц, может быть значительной. Чтобы сделать анестезию еще более совершенной, а главное, чтобы приглушить психическое возбуждение, полезно впрыснуть больному за час до операции морфий (0,02) или дать веронал (1,0); наконец, в отдельных случаях можно добавить к местной анестезии оглушение во время операции.

Обработка операционного поля. Соответствующая часть лица, кожа век и края их основательно смазываются 1%-ным раствором бриллиантовой зелени (на 70%-ном спирту), которая, по исследованиям Баккала и по моему личному опыту, является наилучшим дезинфицирующим средством для кожи; весьма ценно то, что она не вызывает дерматита даже при повторном смазывании. За неимением ее годится 5%-ный спиртовый раствор йода.

ТЕХНИКА ОПЕРАЦИИ

Основной способ

В качестве такового мы опишем способ, который, представляя дальнейшее развитие способа Арльта — Грефе, применяется большинством операторов.

1. Вставив векорасширитель, захватывают хирургическим пинцетом конъюнктиву у верхнего края роговицы, надрезают ее ножницами и, введя одну браншу их в рану, отделяют конъюнктиву повторными сечениями по всей окружности роговицы у самого лимба. Приподняв затем отсепарованную конъюнктиву пинцетом, отделяют ее короткими ударами ножниц вместе с эписклерой и теноновой сумкой от поверхности склеры до экватора глаза и даже несколько дальше. Ножницы при этом нужно держать вогнутостью к склере и самые сечения производить как можно ближе к этой оболочке.

2. Крючком для косоглазия захватывают верхнюю прямую мышцу и отрезают ее между крючком и склерой от места прикрепления к последней. Так же поступают с наружной и нижней прямой мышцей. Сухожилие внутренней прямой мышцы отрезается позади крючка, чтобы на склере остался небольшой кусок сухожилия.

3. Оставшийся кусок сухожилия захватывают крепким пинцетом, вытягивают глаз вперед и в то же время поворачивают его кнаружи.

4. Слегка изогнутые крепкие куперовские ножницы вводят вдоль медиальной поверхности склеры за глаз, держа их бранши сомкнутыми, и нащупывают концом их зрительный нерв, который ощущается в виде плотно натянутого канатика. Ножницы несколько вытягивают обратно, раскрывают их, продвигают опять вперед и одним сечением перерезают нерв. При этом получается характерное ощущение. Нащупывание и перерезка нерва удаются легко, если следить за тем, чтобы пинцет, которым держат остаток сухожилия мышцы, вытягивал глаз строго по горизонтальной плоскости, а не отодвигал его несколько кверху или книзу. После перерезки глаз легко вытягивается пинцетом из орбиты; помочь этому можно, подталкивая его сзади сомкнутыми теперь ножницами. Когда глаз будет вытянут из орбиты, перерезают ножницами оставшиеся еще на нем соединения с теноновой фасцией и обе косые мышцы, причем все эти сечения нужно производить у самой поверхности склеры.

5. Если есть кровотечение, в глубину раны вводят марлевый тампон.

6. Конъюнктивальную рану сшивают по удалении тампона тремя вертикальными узловатыми (шелковыми или кетгутовыми) швами или же кисетным швом.

7. Накладывают слегка давящую повязку.

Осложнения и затруднения при производстве операции.

1. Случается, что конъюнктива легко рвется; в этих случаях надо быть очень осторожным при отсепаровке и не слишком тянуть ее пинцетом.

2. Если, как это бывает на глазах, перенесших тяжелое воспаление, конъюнктива сращена со склерой, нужно очень тщательно перерезать все спайки во избежание затруднений при вытягивании глаза.

3. Если глаз очень мягкий, то можно случайно прорезать склеру; в таком случае операцию надо продолжать, стараясь не давить на глаз, чтобы он не опоражнивался.

4. Если стенка глаза очень истончена, то она может лопнуть при неосторожном маневрировании; если в глазу был туберкулезный или гнойный процесс, то последствия могут быть печальные. Я видел такое осложнение у одного врача: хотя рана и была промыта сулемой, наступил гнойный менингит, и больной умер. При указанном осложнении следует промыть рану перекисью водорода или смазать ее бриллиантовой зеленью, ввести марлевую полоску в рану и оставить последнюю незашитой.

5. Если сухожилие внутренней прямой мышцы обрезано слишком коротко, то глаз надо выдвинуть из орбиты при помощи ложки Вельса (о чем ниже).

6. Если конец ножниц не встретил нерва, то нельзя резать наудачу, а надо, выдвинув ножницы назад, выправить положение глаза так, чтобы сухожилие стояло в горизонтальном меридиане глазницы, и тогда вновь направить ножницы к нерву.

7. При очень мягком глазе может случиться, что ножницы не пересекут нерв, а отрежут задний полюс глаза. В таких случаях необходимо окончить энуклеацию без давления на глаз, затампонировать рану, после остановки кровотечения (в случае надобности — тампон с перекисью водорода) отыскать в глубине зрительный нерв с держащимся на нем остатком задней стенки глаза и отрезать его. Если энуклеация делается в целях профилактики симпатического воспаления, это удаление остатка стенки с нервом становится крайне необходимым, так как оставление в глазнице хотя бы небольшой части ткани

увеального тракта уничтожает весь смысл операции в отношении профилактики. Легче всего избежать этой неприятной случайности, если, прежде чем перерезать нерв, продвинуть ножницы с раздвинутыми браншами, между которыми ощущается канатик нерва, как можно дальше кзади.

8. Если кровотечение необычайно велико (склероз), то надо захватить кровоточащие сосуды пеаном, который в очень редких случаях приходится оставлять на месте на сутки; в крайнем случае можно сделать прижигание термокаутером Пакелена.

9. Если глаз очень увеличен (буфтальм), то может потребоваться горизонтальное рассечение конъюнктивы склеры и даже наружной спайки (с последующим зашиванием).

10. В мягкий глаз можно заблаговременно впрыснуть новокаин чтобы сделать его плотнее.

Модификации основного способа

Различные видоизменения в технике энуклеации касаются главным образом способа перерезки мышц, перерезки нерва и улучшения подвижности культи.

Порядок перерезки мышц не имеет, конечно, существенного значения, однако для облегчения операции, в особенности если глаз закатывается кверху, лучше начинать перерезку с верхней прямой мышцы. Сухожилия мышц можно захватывать не крючком для косоглазия, а одной из браншей ножниц. Так делал Арльт (1859), который после отсепаровки конъюнктивы захватывал пинцетом наружную (на левом глазу) или внутреннюю (на правом) мышцу, подводил под нее браншу ножниц и перерезал ее. Захватив затем пинцетом остаток сухожилия и оттянув несколько глаз, он подводил одну браншу ножниц под сухожилие каждой из оставшихся мышц и отсекал их у склеры. При этом способе энуклеацию можно окончить очень быстро, но при неосторожном оперировании, особенно при очень мягком глазе, можно при перерезке верхней прямой мышцы повредить подниматель верхнего века и получить стойкий птоз. Надо, впрочем, заметить, что птоз может получиться и при основном способе, если недостаточно внимательно отнестись к захватыванию и перерезке верхней прямой мышцы. Особенно легко это может случиться при операции сильно уменьшенного в размерах глаза. Так как энуклеация при таких глазах очень часто делается только из косметических соображений, то остающийся птоз, конечно, уничтожает весь эффект операции.

Тилло предложил, перерезав в первую очередь наружную прямую мышцу, ввести ножницы в направлении зрительного нерва снаружи, перерезать его и, вывернув глаз задним полюсом из раны, пересечь остальные мышцы. Некоторое ускорение операции, которое действительно получается при этом способе, не компенсирует, однако, тех неудобств, которые создаются кровотечением, следующим за перерезкой нерва и затрудняющим дальнейший ход операции.

Перерезку нерва некоторые авторы предпочитают производить не с внутренней, а с наружной стороны. При этом получается, правда, больше простора, но путь до нерва длиннее.

Можно перерезать нерв также сверху, захватив глаз за оставленный на склере кусок сухожилия верхней прямой мышцы и повернув его книзу по плоскости вертикального меридиана глазницы. Этот способ, примененный когда-то Рюте (1845), был изучен в моей клинике Монастырской (1928). При нем нерв перере-

зается дальше от глаза, чем при подходе к нему изнутри или снаружи, а пересечение его возможно дальше от глаза необходимо при опасности симпатического воспаления и при внутриглазных опухолях.

Для облегчения вытягивания глаза из орбиты перед перерезкой нерва можно воспользоваться вместо хирургического пинцета кровоостанавливающим пинцетом Пеана или же вытягивать его, как это делал Яновский (1892), при помощи двух швов, проведенных через остатки сухожилий наружной и внутренней прямых мышц.

Дальше для этой же цели служит ложка Вельса. Ложку вводят за глаз, зрительный нерв попадает в ее расщепление. Надавливая ложкой на задний полюс глаза, оттесняют глаз кпереди, причем нерв натягивается, и перерезка его позади ложки удается легко. Ложка очень удобна при мягких глазах, когда есть опасность вместе с нервом отсечь часть задней стенки глаза. Особенно удобна ложка в тех случаях, когда грозит опасность прободения глаза (поранение передней стенки, язва роговицы). Ложка оказывает меньшее давление на стенку глаза, чем пинцет, который захватывает сухожилие мышцы, и потому опасность прободения уменьшается. Для облегчения нахождения и перерезки нерва были предложены различные ножницы — Ландольтом, Воллертом, Агабабовым (1908). Ножницы Агабабова изогнуты наподобие куперовских, и концы их несколько расширены, что облегчает нахождение нерва. Однако особых преимуществ эти ножницы, как и другие подобные инструменты, не имеют.

Мероприятия, имеющие целью дать протезу лучшее положение и большую подвижность, направлены главным образом на наложение швов. В этом отношении кисетный шов заслуживает предпочтения перед узловатыми, так как он меньше всего изменяет конфигурацию конъюнктивального мешка, и поэтому протезы обычной формы сидят после такого шва лучше, чем после линейного сшивания конъюнктивы.

Чтобы обеспечить протезу бóльшую подвижность, некоторые авторы сшивают концы сухожилий четырех прямых мышц с конъюнктивой. Сшивание Шмидт (1897) производил таким образом, что при перерезке каждой мышцы он проводил через ее сухожилие кетгутовую нить и надрезал над местом прикрепления мышцы конъюнктиву на протяжении 0,75 *см.* После энуклеации концы нитей проводятся через конъюнктиву у углов ее разрезов и здесь завязываются, а рана конъюнктивы сшивается концом кетгутовой нити непрерывным швом.

Пристлей Смит (1899) перед отсепаровкой конъюнктивы захватывает пинцетом сухожилия мышц, проводит через них шелковую нить и завязывает ее, а затем производит обычным способом энуклеацию, стараясь не надрезать наложенных швов. Кунт (1916) тоже пришивает мышцы к конъюнктиве. Он отсепаровывает конъюнктиву в нижненаружном квадранте, захватывает сухожилие наружной мышцы на крючок и пришивает его к конъюнктиве, а затем повторяет то же самое с остальными мышцами. По мнению Затлера, такое пришивание не дает заметного улучшения подвижности культи. Что касается сшивания крест-накрест сухожилий мышц друг с другом, как рекомендовали Краус (1920) и Иверсен (1909), то едва ли этот способ заслуживает применения, так как подвижность от этого скорее уменьшится, чем увеличится.

ПОСЛЕОПЕРАЦИОННЫЙ ПЕРИОД

Стационарное содержание больного в течение суток желательно, особенно после общего наркоза у стариков и детей, но не обязательно. Повязка меняется

ежедневно; швы удаляются на шестой день, на восьмой день повязка заменяется легким наглазником или занавеской; больной освобождается из-под наблюдения на восьмой-девятый день, если не было осложнений. В тех случаях, когда глаз удаляется из-за опасности симпатического воспаления, больного нельзя выпускать из-под наблюдения раньше, чем через две недели, так как симпатическое воспаление не исключено в течение указанного срока; я сам наблюдал такой случай.

При нормальном течении веки и конъюнктива представляются в первые пять-шесть дней опухшими вследствие отека и кровоподтека, умеренное слизистое отделяемое; иногда боли в первые сутки. В качестве осложнений можно указать на обильный кровоподтек (нужно положить холод) на расхождение швов (предоставить ране зажить рубцеванием) и на инфекцию раны. Последнее осложнение может остаться поверхностным и в конце концов, затянув заживление, кончиться благополучно. В редких случаях инфекция может пойти вглубь и по межвлагалищным пространствам зрительного нерва пройти в полость черепа.

О СОСТОЯНИИ КОНЪЮНКТИВАЛЬНОЙ ПОЛОСТИ ПОСЛЕ ЭНУКЛЕАЦИИ

По окончании заживления и по исчезновении отека конъюнктивальный мешок представляет собой соответственно местоположения глаза неглубокую впадину. Глазная щель представляется закрытой, что объясняется следующим обстоятельством: при наличии глазного яблока подниматель верхнего века, втягивающий веко (верхний край хряща) в орбиту, раскрывает глазную щель благодаря тому, что веко скользит по глазу, как по круглому шарниру; при отсутствии глаза происходит лишь некоторое затягивание корня века с едва заметным расширением глазной щели. Вместимость конъюнктивальной полости колеблется, по данным Затлера (1922), от 2,5 до 4,5 *см*^{3}.

Искусственный глаз, введенный в полость глазницы, имеет обычно тенденцию к западанию вследствие того, что глазничная клетчатка атрофирована и сморщена, особенно если дело идет о старике или о случае удаления объемистого глаза; пальпебрально-орбитальная складка представляется запавшей. Дно конъюнктивального мешка, которое спаяно с концами мышц, при сокращении последних слегка подвижно (в пределах только от 20 до 35°). Эти косметические дефекты энуклеации явились, как мы увидим ниже, поводом для целого ряда мероприятий, имеющих целью улучшить косметику искусственного глаза. Если больной не носит протеза, то нередко развивается хронический конъюнктивит, а конъюнктивальная полость уменьшается главным образом вследствие укорочения нижнего свода; с другой стороны, конъюнктивит может развиться и при ношении протеза, если последний сделан из нестойкого в химическом отношении материала, если он не подходит по форме или если пациент не соблюдает достаточной чистоты. Конъюнктивит является тяжелым препятствием для ношения протеза. При неблагоприятных обстоятельствах из-за изъязвлений и рубцевания переходных складок они могут настолько укоротиться, что ношение протеза становится невозможным и требуются специальные меры для восстановления полости (см. ниже). В редких случаях больные страдают невралгическими болями, вероятно, вследствие ущемления нервных веточек в рубцовой ткани.

Если глаз удален в детстве (тем более, если протез не носится), происходит постепенно замедление роста глазницы. Корнилович (1922) установил и изменение костей черепа (утолщение) на стороне энуклеации, произведенной

в детстве. Уменьшение глазничной впадины происходит благодаря утолщению костей; это явление может быть констатировано рентгеновским снимком (Дикинсон, 1921).

ОПЕРАТИВНЫЕ МЕРОПРИЯТИЯ ДЛЯ УЛУЧШЕНИЯ КОСМЕТИЧЕСКОГО ЭФФЕКТА ПОСЛЕ ЭНУКЛЕАЦИИ

1. Борьба с рубцовым сморщиванием конъюнктивальной полости, а также мероприятия при малых размерах ее, не позволяющих свободно вставить протез или совершенно не допускающих ношения протеза, не подлежат рассмотрению в настоящем разделе.

2. Имплантация различных материалов в тенонову сумку непосредственно после энуклеации. Чтобы создать для протеза достаточно объемистую и более подвижную культю, применяются вживление в тенонову сумку различных материалов — живых и неживых. Имплантация живых материалов разделяется на аутопластику (когда для пересадки берутся ткани самого оперируемого субъекта), на гомопластику (ткани другого человека) и гетеропластику (ткани животных). Имплантация неживых материалов называется аллопластикой.

Аллопластика. По идее Мюльса (1885) Фрост в 1886 г. предложил вкладывать в тенонову сумку стеклянный шар; пребывая в ней, он должен был служить культей для протеза; впоследствии были предложены рядом авторов другие материалы для этой цели, а именно: золотые шары, шары из прокаленной кости быка, куски губки, шары из обезызвествленной кости, шары из сердцевины бузины, куски угля, куски парафина, клубки шелковых ниток, фиксированный в формалин-алкоголе бычий хрящ и т. п.

Техника введения этих материалов в общем сводится к тому, что они вкладываются непосредственно после энуклеации в тенонову сумку и придерживаются в ней пинцетом (или специальным инструментом); тенонова сумка стягивается тонким кетгутовым швом; по удалении удерживающего инструмента шов сумки окончательно стягивается и завязывается; швы (или кисетный шов) на конъюнктивальную рану.

Я не вижу необходимости останавливаться на мелких различиях в технике введения неживых материалов в тенонову сумку главным образом потому, что вопрос об аллопластике нельзя считать достаточно обоснованным в положительном смысле в практическом отношении. Если, с одной стороны, по свидетельству солидных авторов, те или иные материалы вживляются легко и прочно, то, с другой стороны, имеется немало указаний и на то, что они в значительном проценте случаев выпадают, а некоторые из них рассасываются. По-видимому, из всех материалов наиболее целесообразными являются (Шмидт, 1896, 1906, 1907, 1909) шары из прокаленной кости или из телячьей кости, фиксированной формалином по Мажито (1922).

Мажито очень рекомендует также имплантировать в тенонову сумку после энуклеации большой кусок телячьего хряща с перихондрием. Хрящ берется из грудины, фиксируется в 20%-ном формалине в течение 8–10 дней, сохраняется в дистиллированной воде две недели, после чего годен к употреблению. Левенштейн указывает на необходимость менять воду ежедневно в течение четырех-шести недель; перед операцией необходимо опустить хрящ на 10 мин. в кипящую воду.

В 1928 г. Мажито рекомендовал для кости и хряща такую технику: 1) 14 дней в 20%-ном формалине; 2) 1–2 дня промывание в стерилизованной воде; 3) со-

хранение в стерилизованной воде; 4) за 24 часа до операции помещение в физиологический раствор и 5) на несколько часов в сыворотку.

Гетеропластика. Многократно пытались вживлять в тенонову сумку живые материалы, взятые у животных. По почину Шибре (1885), ряд авторов вживлял кроличьи глаза; пробовали также применять фиксированную в 60%-ном алкоголе головку бедренной кости собак или кроликов. В практическом отношении результаты нельзя признать достаточно верными, а потому я на них не останавливаюсь, отсылая интересующихся к статьям Лагранжа (1909) и Бонефона (1911).

Гомопластика. Некоторые авторы пробовали применять для вживания головки человеческих костей — плюсны или пясти. У Гансена (1915 и 1918) было четыре неудачи на 24 операции. Вряд ли можно рекомендовать этот метод, при котором нужна вдобавок крайняя осторожность из-за возможности переноса люэса и туберкулеза.

Аутопластика. Материалом для аутопластики служили: куски широкой фасции бедра (Клаузен, 1918), кожа с подкожной клетчаткой (Вихеркевич, 1918), слизистая оболочка губы эпителием внутрь (Бирх-Гиршфельд), реберный хрящ (Затлер, 1912), головка малой берцовой кости (Элекер, 1918; Гансен, 1922), наконец жир (Барракер, 1901).

Вопрос о вживлении большинства перечисленных материалов, за исключением жира, нельзя считать достаточно разработанным с точки зрения прочности и частоты положительных результатов. В частности, относительно имплантации реберного хряща или головки малой берцовой кости следует указать, что едва ли можно оправдать или рекомендовать эти вмешательства, требующие очень осторожного оперирования (опасность повреждения плевры, n. peroneus major). Улучшение косметического эффекта, которое имеется в виду при всех перечисленных имплантациях, в громадном большинстве случаев достигается наиболее простым способом — пересадкой жира. Этот способ из всех методов аутопластики наиболее разработан. На нем я остановлюсь подробнее.

Имплантация жира. Если операция производится под местной анестезией, то в глазницу впрыскивается перед энуклеацией не более 6 *см*^{3} 1%-ного раствора новокаина с адреналином. До начала энуклеации анестезируется место, на котором предполагают взять жир. Удобнее всего брать последний на наружной стороне бедра, в ягодичной области (в наружном ее отделе) или на стенке живота. Анестезия производится по обычному ромбовидному методу при помощи 1%-ного новокаина-адреналина. Не следует инфильтрировать жир, подлежащий взятию. До момента вырезания жира должно пройти минут 15–20. Энуклеация должна быть производима с как можно меньшим травмированием тканей вокруг глаза; кровотечение должно быть тщательно остановлено тампонадой, после чего проводится один кисетный кетгутовый шов через тенонову сумку, а другой, шелковый, через конъюнктиву. Для взятия жира проводится разрез кожи длиной в 2–3 *см;* кожа отсепаровывается скальпелем в стороны настолько, чтобы при разведении краев раны крючками было удобно вырезать жир; с возможно минимальным травмированием вырезают кусок жира, равный по величине глазному яблоку (около 8 *см*^{3}). Растянув тенонову сумку (тремя-четырьмя пинцетами или крючками), вводят жир в глубь полости и, удерживая его на дне последней, стягивают кисетный шов тенoновой сумки; перед самым окончанием стягивания шва извлекают пинцет; стягивают шов конъюнктивы; рану на бедре закрывают швами, проходящими через кожу и подкожную клетчатку, и поверхностными кожными швами.

Шов для теноновой сумки должен быть крепкий; если он лопнет при стягивании и жир выйдет наружу, то последний надо извлечь, положить в стерильный стаканчик и провести новый шов.

Швы с конъюнктивы снимаются на шестой-седьмой день. Искусственный глаз, который не должен быть слишком большим во избежание атрофии жира от давления, можно начать носить через три — шесть недель. Иногда случается, что швы через несколько дней расходятся и жир обнажается; если нет инфекции, то рана благополучно заживает гранулированием; можно и вновь сшить рану конъюнктивы. Жир вживляется тем лучше, чем меньше подвергался он и ткани глазницы вредным влияниям (травмирование, температурные колебания, кровотечения, инфекция и т. д.).

По данным Затлера (1922), на 104 операции пересадки жира после энуклеации в 91 заживление было безукоризненное; в восьми края раны временно расходились, но жир не отторгался; в трех случаях жир частично омертвел, и только в двух случаях весь имплантат выгноился; в последних пяти случаях были технические ошибки (плохое наложение швов); в одном случае выхода всего жира операция была повторена с успехом. По Затлеру, на 192 случая Лаубера, Гредля и Штайнера полное отторжение жира произошло 10 раз.

Таким образом, из общего числа почти в 300 операций неудача была в 4% случаев. Некоторое уменьшение объема жировой культи наблюдается только в течение двух месяцев.

Видоизменения основного способа пересадки жира. Бартельс (1908) накладывает только один кисетный (шелковый) шов, который он проводит до введения жира сразу через конъюнктиву и тенонову сумку. Это значительно упрощает операцию, но как при этом, так и при описанном выше способе наложения шва все же в большей части случаев наблюдается расхождение швов; это ведет к медленному гранулированию раны, а иногда и просто к отторжению пересаженного жира. Поэтому некоторые авторы главное внимание обращают именно на эту сторону дела, т. е. на хорошее укрепление тканей над жиром. С этой целью Лаубер (1910) и Преображенский (1916) берут концы прямых мышц перед перерезкой их на петлеобразные швы и связывают над жиром; затем уже накладывают швы на тенонову сумку и конъюнктиву. Чирковский (1912) описывает способ, применяемый в клинике Аксенфельда: через сухожилия прямых мышц проводится шелковый кисетный шов, который выводится с носовой стороны; шов по вложении жира стягивается, но не очень крепко; затем накладываются отдельные узловатые швы на конъюнктиву в вертикальном направлении. Головин (1917) рекомендует накладывать двухъярусный шов. Помощник удерживает пинцетом вложенный в полость жир, хирург накладывает три шва петли (один посередине и два по бокам), вкалывая иглы на 3–4 *мм* отступя от краев верхней губы конъюнктивальной раны и выкалывая их на таком же расстоянии от нижней губы. Затем накладывается несколько поверхностных конъюнктивальных швов. Швы-петли выдерживают на себе весь напор жировой ткани и не дают ране разойтись. Поверхностные швы снимаются на пятый-шестой день, швы-петли — на один-два дня позже. Одинцов считает вполне достаточным наложить один шов-петлю, глубоко захватывающий конъюнктиву и подконъюнктивальную ткань. По его мнению, этот шов-петлю следует удалять как можно раньше, не позже четвертого дня, чтобы избежать возможного впоследствии при таком глубоком сшивании укорочения нижнего свода конъюнктивы.

Не удовлетворяясь пересадкой жира в описанном выше виде, так как жир в значительной части случаев сильно сморщивается или рассасывается, Клау-

зен (1918) рекомендует делать пересадку полоски широкой фасции бедра вместе с держащимся на ней жиром. Полоска берется длиной 10–11 *см,* шириной 2,5–3 *см.* После энуклеации и остановки кровотечения полоска по продольной оси пришивается жиром вперед двумя швами к верхнему и нижнему краям конъюнктивальной раны. Затем через середину полоски проводят два шва с двумя иглами. Каждый шов проводится глубоко в воронку конъюнктивальной раны и выводится: первый — в верхнюю, второй — в нижнюю переходную складку, где швы и завязываются. Полоска ложится при этом так, что жир заворачивается внутрь. Выступающие над раной части полоски заправляются внутрь пинцетом или крючком для косоглазия; конъюнктива поверх полоски сшивается шелковым кисетным швом, который можно укрепить еще двумя-тремя швами, проводимыми через узел кисета. Из 26 операций по этому способу в четырех случаях отошли более или менее значительные куски фасции.

Более простой способ предложен Орловым (1931). Он берет жир из брюшной стенки, но разрез делает не через всю толщу кожи, а только через ее верхнюю треть, т. е. делает собственно надрез длиной только 5–6 *см.* По этому надрезу кожа расслаивается на поверхностный эпителиально-дермальный и глубокий — дермальный слой. Расслоение делается на такую величину, чтобы можно было получить из дермы овальный лоскут размером 3×2 *см.* Через среднюю часть намеченного дермального лоскута проводят поперек его два шва на расстоянии 1 *см* друг от друга. Натягивая эти швы, хирург вырезает намеченный кусок дермы и составляющий его продолжение кусок жира желаемой величины. Раздвинув широко верхний и нижний края конъюнктивальной раны, вводят в нее пересаживаемый кусочек дермальной поверхностью вперед и притом так, чтобы наложенные на него швы лежали в вертикальном направлении. На концы швов надевают иглы, проводят их через верхний и нижний края теноновой капсулы и конъюнктиву и завязывают нижний шов с нижним, верхний с верхним. Затем сшивают конъюнктиву. Если рана в послеоперационный период и разойдется, то обнажится не жир, а дерма. В результате получается культя, напоминающая по виду склеру.

Приблизительно так же поступают Вихеркевич (1913) и Сурдиль (1916), которые предложили пересаживать в тенонову сумку кожу с подкожным жиром. Пересадка слизистой губы, предложенная Бирх-Гиршфельдом (1916), может дать, конечно, лишь значительную по размерам культю.

Наконец, Лагранж (1919) предложил выполнять тенонову сумку лоскутом из подкожного слоя виска, взятым на ножке. Эта операция, названная им Anaplerosis orbitae (наполнение), производится следующим образом.

Первый акт операции заключается во взятии сухожилий прямых мышц во время энуклеации на швы; второй акт операции состоит в производстве Т-образного разреза в височной области; короткая ветвь разреза идет параллельно наружному краю орбиты, длинная ветвь — перпендикулярно к ней по направлению к виску; кожа отсепаровывается по направлению кверху и книзу от длинной ветви разреза; края раны растягиваются и из подкожной клетчатки выкраивается лоскут толщиной 2 *мм,* длиной 7–8 *см* и шириной 6–7 *см,* ножка которого связана с полоской кожи, находящейся между короткой ветвью разреза и углом глазной щели. В третьем акте тупоконечные ножницы вводят под этой полосой в орбиту и сквозь ткани последней прокладывают путь между мышцами в полость теноновой сумки; свободный конец лоскута проводят через образованный таким образом тоннель в тенонову сумку; когда конец лоскута покажется в последней, ему помогают поместиться в ней, захватив конец его

встречным пинцетом; лежа в теноновой сумке в складках, лоскут образует комок, по указанию Лагранжа, толщиной в 7 *мм.* В четвертом акте к лоскуту прикрепляют мышцы следующим образом: в середине лоскута делается сквозной разрез и через последний выводится за лигатуру сухожилие верхней прямой мышцы; через сквозной разрез наружной части лоскута вытягивается сухожилие наружной прямой; через сквозной разрез лоскута у его конца вытягивается сухожилие внутренней прямой; сухожилие нижней прямой вытягивается по нижнему краю лоскута; швы наружной и внутренней прямых связываются; связываются также и швы верхней и нижней прямых; швы на конъюнктиву; швы на височный разрез.

Имплантация различных материалов в тенонову сумку не непосредственно после энуклеации. Имплантационную культю можно создавать и спустя более или менее долгие сроки после энуклеации. Для достижения этой цели необходимо сделать горизонтальный разрез конъюнктивы на дне конъюнктивальной впадины и отсепаровать конъюнктиву широко во все стороны; после этого разрезаются рубцы на месте входа в тенонову сумку и, если нужно, удаляется то количество ткани, какое необходимо для создания достаточной величины полости; в последнюю вводится тот или иной имплантационный материал, лучше всего жир; сшивание краев хода в тенонову сумку и конъюнктивы применительно к вышеизложенным правилам. «Вторичная» имплантация труднее, чем «первичная», но и она, в особенности при пересадке жира, весьма полезна в косметическом отношении.

Лагранж и для вторичной имплантации рекомендует свою операцию анаплероза. Приготовив подкожный лоскут, как описано выше, проходят ножницами под конъюнктиву и освобождают ее (не прорезая) от тканей глазницы, особенно по направлению к верхнему своду; образовав достаточное пространство, проводят петлеобразный шов через конец лоскута и выводят оба конца нитки через внутренний конец верхнего века; потягивая за шов, втягивают лоскут в приготовленное ему ложе; шов завязывается, на ножку лоскута накладывается три кетгутовых шва, чтобы отделить глазничную полость от височной раны, которая зашивается.

Имплантация жира для исправления западания верхней (и нижней) орбитальной складки. Если имеется некрасивое западание верхней орбитальной складки, то можно исправить его имплантацией жира. Адам (1916) и др. имплантировали жир под кожу верхнего века через разрез, проведенный по брови. Затлер (1922) имплантировал жир (3–7 *см*^{3}) под надкостницу верхней стенки орбиты у края последней; надо избегать повреждения n. supraorbitalis; швы на надкостницу. Затлер производил также пересадку жира позади тарсо-орбитальной фасции. Опущение верхнего века, наблюдающееся после этих операций, происходит через два-три месяца; иногда сглаживанию западания верхнего века помогает, по Пихлеру (1920), частичная тарзорафия по Фуксу, благодаря чему глаз несколько приподнимается. Имплантация жира применима для исправления и других дефектов рельефа глазной впадины после энуклеации.

ЭКЗЕНТЕРАЦИЯ ГЛАЗА

Первые сообщения об экзентерации, т. е. опорожнении глаза от всего его содержимого, относятся уже к 1720 г. (Вульгуз), но особенно широко она распространилась благодаря Альфреду Грефе (1884), который рекомендовал про-

изводить ее вместо энуклеации, главным образом в тех случаях, когда производство последней связано с опасностью менингита (панофтальмит, гнойные процессы).

Подготовка к операции и анестезия производятся так же, как при энуклеации.

ТЕХНИКА ОПЕРАЦИИ

Основной способ Грефе

1. Конъюнктива отсепаровывается от склеры по всей окружности роговицы на глубину 1–1,5 *см.*

2. Нож Грефе вкалывается в склеру отступя на 1 *мм* от лимба, несколько выше наружного конца горизонтального меридиана роговицы; выкол ножа на соответствующем вколу месте склеры по другую сторону лимба; пилообразными движениями делается лоскутный разрез кверху, лежащий целиком в склере.

3. Пинцетом захватывают вершину роговично-склерального лоскута и небольшими изогнутыми ножницами отсекают нижнюю половину его от склеры.

4. Поручив ассистенту удерживать склеру двумя пинцетами (третьим пинцетом ее удерживает сам хирург), вводят плоскую ложку Бунге между склерой и сосудистой оболочкой и удаляют ею все содержимое глаза; правильному введению ложки (между склерой и сосудистой) можно помочь шпателем, которым слегка отделяют сосудистую от склеры. Пинцеты не должны захватывать сосудистой оболочки. По удалении содержимого глаза надо убедиться в том, что на склере не осталось обрывков сосудистого тракта; для этого тщательно осушают внутренность склерального мешка тампонами и, если будут обнаружены остатки ткани сосудистого тракта, выскабливают их ложкой Фолькмана. Для облегчения осмотра полости края склеры слегка выворачивают пинцетом. Оставление обрывков сосудистого тракта опасно из-за возможности симпатического воспаления.

5. Склеру надрезают по четырем косым меридианам между мышцами ножницами на глубину около 1 *см.* Этот прием, указанный Головиным (1917), способствует спадению склеры, лоскуты которой заворачиваются внутрь, и дает округлую культю. Без таких надрезов культя получается с несколько заостренными выступающими углами, что косметически некрасиво и затрудняет подбор подходящего протеза.

Лоскут склеры нет надобности сшивать, а если экзентерация делается по поводу гнойного воспаления (панофтальмит), сшивание прямо противопоказано.

6. Кисетный шов на конъюнктиву, который не накладывается только при панофтальмите.

Осложнения и затруднения при производстве операции. Если атрофический глаз сильно сморщен, то между складками склеры могут остаться обрывки сосудистого тракта; такие подозрительные места надо иссечь скальпелем, равно как и места перфорирующих ранений, если они пигментированы. Особо сильных кровотечений после экзентерации не наблюдается; обычно для остановки их достаточно давящей повязки.

Послеоперационный период. Повязка меняется ежедневно. Явления отека глазничных тканей и конъюнктивы и их опухание вследствие кровоизлияний бывают обычно выражены сильнее, чем после энуклеации. Уменьшить отек можно, если после операции затампонировать полость конъюнктивально-

го мешка марлей. Тампон удаляется на второй день. Во всяком случае процесс заживления и стихания реактивных явлений идет медленнее, чем после энуклеации, а ношение искусственного глаза можно начать не раньше, чем через 3–6 недель после операции.

Из осложнений в процессе заживления чаше других наблюдаются гематомы в полость склерального мешка, которые не имеют особого значения, и некрозы склеры. В последнем случае заживление затягивается надолго, куски омертвевшей склеры отторгаются лишь очень постепенно. Ускорить заживление можно, если иссечь омертвевшие части.

Иногда наблюдаются сильные воспалительные явления в тканях глазницы, сопровождающиеся болями и опуханием век и глазницы. Менингит после экзентерации, закончившийся смертельно, описан до сих пор только в одном случае (Клегг, 1914).

Наиболее серьезное осложнение после экзентерации — это развивающееся иногда симпатическое воспаление второго глаза. Во всех случаях, когда дело идет о глазе, могущем быть опасным в смысле симпатического воспаления, необходимо тщательно удалять все остатки сосудистого тракта: но более правильной точкой зрения будет отказ от экзентерации и производство энуклеации везде, где есть опасность для второго глаза. Подробнее об этом будет сказано ниже.

Исход операции. Склеральный комок под конъюнктивой, спаянный с нею, служит культей для искусственного глаза. В общем он мало отличается от культи, получающейся после обычной энуклеации, так как склеральный мешок сморщивается очень сильно. Благодаря тому, что естественные прикрепления мышц к склере сохраняются, после экзентерации культя получается более подвижная, чем после энуклеации. По измерениям Трюка (1892), разница в размахе движений достигает 12–15°, особенно при движении кнутри и книзу. Однако Колумб (1905) не находил почти никакой разницы; то же подтверждает Затлер, хотя его наблюдения касаются главным образом экзентерации после панофтальмита, при котором вследствие сильной воспалительной инфильтрации в окружности глаза наступает значительное сморщивание орбитальной ткани.

Другие способы экзентерации

1) Техника при панофтальмите. Если экзентерации подлежит глаз, находящийся в состоянии панофтальмита или гнойного хориоидита, то не следует в первом акте операции отсепаровывать конъюнктиву вокруг роговицы во избежание занесения инфекции в глазницу; в таких случаях надо ограничиться срезанием только роговицы по лимбу; удаление содержимого делается без излишнего травмирования внутренней поверхности склеры, «опорожнение» глазного яблока не должно превращаться в выскабливание его опять-таки во избежание занесения инфекции в зрительный нерв и в вены, проходящие через склеру; из соображений опасности занесения инфекции не следует делать меридиональных разрезов склеры после опорожнения глаза; наконец, нельзя зашивать рану; в склеральный мешок может вводиться турунда; но не туго, а рыхло, так как вынимать ее впоследствии очень затруднительно; склеральная полость в случаях экзентерации после офтальмита долго зияет; когда отделение гноя прекратится, можно отсепаровать конъюнктиву кисетным швом; это ускорит рубцевание склеры.

2) Если имеется в виду произвести пересадку — имплантацию неживых материалов в склеральный мешок после опорожнения склеры, то последняя на-

дрезается по косым меридианам неглубоко, но настолько, чтобы получившиеся языки склеры после проведения через них кетгутовых швов можно было сшить впереди имплантата.

3) В случаях негнойных некоторые авторы рекомендуют делать лоскутный разрез склеры; начало его у места прикрепления внутренней прямой мышцы, середина — несколько выше верхнего конца вертикального меридиана роговицы; конец — у прикрепления наружной прямой мышцы; склерально-роговичный лоскут отворачивается книзу, полость глаза выскабливается, рана зашивается; этот метод годится для вживления неживых материалов.

4) Никати (1903) предложил делать экзентерацию сзади: временная резекция наружной прямой, перерезка зрительного нерва и косых мышц; поворачивание глаза задним полюсом вперед, резекция заднего полюса, экзентерация, репозиция глаза, шов на мышцу и конъюнктиву. Эта операция вряд ли имеет практическую ценность сама по себе, но может быть использована для имплантаций.

ОПЕРАТИВНЫЕ МЕРОПРИЯТИЯ ДЛЯ УЛУЧШЕНИЯ КОСМЕТИЧЕСКОГО ЭФФЕКТА ПОСЛЕ ЭКЗЕНТЕРАЦИИ ГЛАЗА

1. Имплантация неживых материалов в склеральную полость может быть производима только непосредственно после операции. Для имплантаций пользуются одной из вышеуказанных модификаций экзентерации. Имплантируемые шары берутся диаметром 12–24 *мм;* мне кажется, не следует идти выше 20 *мм.* Стеклянным шарам следует предпочесть прокаленную или формалинизированную кость.

По свидетельству Затлера, в английской и американской литературе описано 15 случаев якобы симпатического воспаления после имплантации в склеральный мешок стеклянных или золотых шаров.

2. Имплантация живых материалов в склеральную полость.

3. Гетеропластические и гомопластические материалы для имплантаций не годятся.

4. Из аутопластических материалов для имплантации наилучшим является, по-видимому, жир, однако имплантация его в склеральную полость, открытую только спереди, как это предложил еще Барракер (а тем более в закрытую и спереди), недостаточно обеспечивает его питание. Наблюдается поэтому довольно нередко отторжение всего пересаженного куска. Кроме того, в случае приживления в дальнейшем пересаженный жир настолько сильно сморщивается, что культя мало чем отличается от культи без пересадки. Более целесообразно поэтому комбинировать имплантацию с резекцией склеральной стенки в заднем ее отделе. Зондерман (1919) предложил для этого следующий способ. После отсепаровки конъюнктивы и отрезания роговицы вместе с полоской склеры шириной в 5 *мм* делается обычная экзентерация. На конъюнктиву накладывается кисетный шов. В склере в 3–4 *мм* от экватора вырезается отверстие. Из этого отверстия ножницами делается круговой разрез склеры, причем задний отрезок склеры или оставляется (что Зондерман считает более целесообразным во избежание кровотечения из центральной артерии), или иссекается вместе с куском зрительного нерва. В оставшееся склеральное кольцо вкладывается кусок жира объемом около 3 *см*^{3}, и кисетный шов над ним стягивается.

Если требуется имплантировать жир через длительный срок после экзентерации, то лучше удалить склеральный комок и образовать новую полость. То же относится и к «вторичному» вживлению неживых материалов.

СПОСОБЫ ЧАСТИЧНОГО УДАЛЕНИЯ ГЛАЗА

С целью избежать энуклеации или экзентерации глаза производятся иногда частичные резекции переднего отдела глаза. Сюда относятся операции удаления полной стафиломы, ампутация цилиарного тела и комбинированная кератэктомия. Описание техники этих операций дано в первом томе настоящих трудов, в статье об операциях на склере и роговице.

ОПТИКО-ЦИЛИАРНАЯ НЕВРОТОМИЯ И НЕВРЭКТОМИЯ

Выше были изложены оперативные вмешательства, имевшие целью уменьшить косметические последствия энуклеации и экзентерации. Операции, описываемые в настоящем разделе, имеют своим назначением сохранение глаза в тех случаях, когда есть показания к уничтожению его. Таким образом, эти операции вполне заменяют энуклеацию и экзентерацию. Ниже мы увидим, при каких условиях следует или можно ими пользоваться. Таких операций две — оптико-цилиарная невротомия и оптико-цилиарная неврэктомия.

ИСТОРИЧЕСКИЕ ЗАМЕЧАНИЯ

В 1857 г. Грефе для предупреждения симпатического воспаления вместо энуклеации предложил перерезку зрительного нерва.

Рондо (1866) предложил и разработал на трупах перерезку зрительного и цилиарных нервов, тоже имея в виду предупреждение симпатического воспаления. Бушерон (1876) и Шелер (1877) применили ее с успехом на человеке. В 1878 г. Пфлюгер и Швейгер в связи с тем, что цилиарные нервы быстро регенерируются, предложил заменить простую перерезку их резекцией, что достигалось иссечением их вместе с куском зрительного нерва.

Обе указанные операции имели первоначально своим назначением предупреждение симпатического воспаления; это показание, как мы увидим ниже, в настоящее время признается необоснованным, но для уничтожения болей в подлежащем энуклеации глазу обе операции (первая — отчасти, вторая — вполне) пригодны и могут в этом отношении конкурировать с энуклеацией и экзентерацией. Само собой разумеется, что перерезка или резекция зрительного нерва, имевшая самодовлеющее значение при миграционной теории симпатического воспаления, в настоящее время лишена его и делается лишь потому, что перерезка или резекция цилиарных нервов (проводящих боль) легче производится вместе с перерезкой или резекцией зрительного нерва. Полагая, что сущность указанных операций заключается в уничтожении проводимости цилиарных нервов, Фик (1897) предложил перерезку только цилиарных нервов при сохранении зрительного нерва (что, впрочем, бывает необходимо только на зрячих глазах; на слепом глазу проще делать эту операцию, не щадя зрительного нерва). Виду указанной сущности невротомии и неврэктомии выяснились основания для перерыва проводимости цилиарных нервов неоперативным способом: так, Грютер (1918) предложил впрыскивание 80° алкоголя с носовой и височной стороны к зрительному нерву позади глаза. Эти инъекции описаны ниже в разделе о диагностических орбитальных операциях.

Из указанных двух операций невротомия уступила свое место вследствие непрочности результатов и технических затруднений более радикальной неврэктомии. Последняя операция в силу технических затруднений в конце XIX ст.

пришла почти в полное забвение, но благодаря трудам Головина, который разработал способ предупреждения кровотечения, нередко губившего исход операции, она снова получила надлежащую оценку и в настоящее время практикуется многими окулистами. В Германии в пользу ее высказались Лёлейн (1910), Аксенфельд (1918), у нас благоприятные отзывы о ней дал Лециниус (1912).

ОПТИКО-ЦИЛИАРНАЯ НЕВРЭКТОМИЯ

Анестезия и подготовка операционного поля ведутся совершенно так же, как при энуклеации.

Способ Головина

В качестве избранного способа этой операции я приведу тот, который применялся Головиным (усовершенствованный). Заимствую описание способа из работы Головина (1900):

«Операция в том виде, как я производил ее в своих случаях, распадается на следующие акты:

1. После вставления векоподъемника я делал разрез соединительной оболочки, за исключением первого случая, всегда кнаружи. Большинство авторов (Швейгер, Шеффельс и др.) традиционно предпочитает оперировать изнутри, так как изнутри путь до зрительного нерва короче. Это, конечно, верно, однако доступ в ретробульбарную область снаружи хотя и немного длиннее, но зато шире и свободнее. Кроме того, мне необходимо было начинать операцию снаружи для выполнения некоторых последующих актов. В первых своих случаях я производил послойно разрез слизистой оболочки и мышечного сухожилия, взяв предварительно последнее на нитку. Но убедившись, что пришивание наружной мышцы вызывает потом отклонение глаза в эту же сторону, я решил отказаться от этого, что к тому же и упрощало операцию: глубоко захватив крючковатым пинцетом соединительную оболочку и мышечное сухожилие, можно при небольшом навыке двумя-тремя сечениями ножниц сразу же сделать и достаточно большой разрез соединительной оболочки и перерезать сухожилие.

2. После перерезки сухожилия наружной прямой мышцы надо вытянуть глазное яблоко из глазницы. Во всех описаниях для этого рекомендуется двойной крючок, но тут же в числе осложнений упоминаются прокол склеры крючком и спадание глазного яблока. Я нашел удобным вместо этого пользоваться ложкой Вельса, хотя за неимением ее можно обойтись, конечно, и крючком. Ложка Вельса (употребляемая при энуклеации) вводится за глаз так, чтобы зрительный нерв попал в ее расщеп, и тогда глаз может быть без опасения вытянут насколько возможно из глазницы.

3. Чтобы предупредить кровотечение, источник которого составляют исключительно ветви глазной артерии, входящие в зрительный нерв или проходящие вблизи него, необходимо зажать зрительный нерв en masse. Веккер пользуется при резекции зрительного нерва особыми ciseau composseurs, которые разрезают нерв после его размозжения. Чтобы не пользоваться лишним и к тому же сложным инструментом, я воспользовался обыкновенным кровоостанавливающим пинцетом, удобнее всего для нашей цели пинцет Кохера малого размера. Оттянув глаз с помощью ложки Вельса, надо ввести пинцет за ложку, нащупать натянутый зрительный нерв и затем зажать его пинцетом. Не следует при этом заводить пинцет слишком далеко от глаза (приблизительно не далее

1,5 *см),* так как иначе пинцет захватит нерв дальше, чем в него входит центральная артерия, которая и может дать при перерезке кровотечение.

4. Если нащупывание и зажатие нерва пинцетом не совсем удаются, то следует сделать сейчас же расщепление ножницами наружной спайки век. Это особенно полезно при запавших глазах. В своих последних случаях я очень охотно уже с самого начала операции производил это несложное добавление: само по себе расщепление наружной спайки не вызывает каких-либо осложнений, а между тем оно существенно облегчает последующие акты операции; доступ к нерву настолько освобождается, что последний может быть иногда нащупан даже пальцем.

5. По наложении пинцета между ним и находящейся выше ложкой Вельса проводятся куперовские ножницы, которыми и перерезается зрительный нерв.

6. В то время как кровоостанавливающий пинцет остается на заднем отрезке нерва, глаз поворачивают задним полюсом вперед; тогда в промежутке между двумя натягивающимися косыми мышцами показывается кусок зрительного нерва, который и отрезается у самой склеры. Предварительно следует осмотреть заднюю половину глаза и отрезать куски цилиарных нервов, которые представляются в виде белых шелковистых нитей. Чаще всего остается неперерезанной веточка, проходящая по внутренней половине склеры, под внутренней прямой мышцей. Чтобы лучше осмотреть заднюю половину глаза, можно даже надрезать ее без вреда для будущего прикрепления косых мышц. Этим, в сущности, и заканчивается самая операция, для чего при навыке требуется минуты три (в отдельных случаях даже менее).

7. Затем остается вправить на место глаз и наложить два шва на конъюнктивальную рану и столько же — на расщепленную наружную спайку. Мышцы, как сказано, я в последних случаях не пришивал, но при сшивании соединительной оболочки захватывал ткани поглубже, по возможности и тенонову капсулу. Кровоостанавливающий пинцет следует оставлять минут на 10, пользуясь этим временем для проведения швов. Глазную щель я сшивал только в тех случаях, когда после удаления пинцета получался более или менее заметный экзофтальм.

Ввиду всяких случайностей необходимо заранее заручиться согласием больного на энуклеацию глаза, если почему-либо при операции окажется невозможным сохранить его. Не говоря уже о сильном кровотечении, при операции могут обнаружиться признаки новообразования, раньше не распознанного; может также встретиться слишком сильное изменение формы глаза, которое затруднит операцию».

К этому описанию нам остается добавить немного.

Как указал через несколько лет Головин, необходимо накладывать на края век временный (на несколько дней) шов для того, чтобы глазная щель была закрыта; эта предосторожность защищает роговицу, лишенную чувствительности, от давления повязки и вообще от внешних влияний.

Осложнения и затруднения при операции. 1. Случается, что вывихивание глаза из раны задним полюсом вперед не удается; начинающие офтальмологи делают ту ошибку, что вытягивают глаз кпереди, вместо того чтобы вращать его кнутри.

2. Если после установки глаза на место и снятия зажимного пинцета произойдет кровотечение, то не надо пугаться развивающегося экзофтальма; расщепив наружную спайку, нужно постараться покрыть глаз веками; только в самом крайнем случае операция заменяется энуклеацией. При очень большом экзоф-

тальме закрытие век над глазом, быть может, удастся с помощью способа Кунта, применяемого при операциях при базедовой болезни.

Послеоперационный период. Уход за больным глазом заключается в ежедневных перевязках; если швы, проведенные через края век, прорежутся, можно в случае необходимости провести их снова. Удаляются они на четвертый-пятый день. Подвижность глазного яблока восстанавливается мало-помалу; глаз имеет наклонность к наружному косоглазию, поэтому Головин и не советует пришивать наружную прямую мышцу. Отек и гиперемия конъюнктивы держатся около недели. Роговица совершенно нечувствительна, за исключением небольшого пояса на периферии ее (которая получает иннервацию от конъюнктивальных нервов). Со временем зона, где сохранена чувствительность, может расшириться. Иногда наблюдается слущивание эпителия роговицы; язвы развиваются очень редко. Если среды прозрачны, то сосочек зрительного нерва представляется очень бледным, лишенным сосудов; сосуды сетчатки исчезают сразу или постепенно. С течением времени глазное дно принимает мраморный вид вследствие атрофических изменений и отложения пигмента; эта дегенерация зависит, по Вагенману, не от перерезки нервов, а от повреждения задних цилиарных сосудов. Питание кровью внутренних оболочек глаза после неврэктомии происходит следующим образом: после операции кровь направляется через передние ресничные артерии к переднему отделу глаза, причем сосуды этой области (сосуды конъюнктивы склеры, передний склеральный артериальный круг, сосуды радужки и цилиарного тела) сильно расширяются; затем через rami recurrentes, анастомозирующие с задними короткими цилиарными артериями, наполняется кровью сосудистая оболочка; наконец, благодаря анастомозам у зрительного нерва кровь из сосудистой оболочки поступает в сосуды зрительного нерва и в сосуды сетчатки; кроме того, сосуды зрительного нерва могут получать кровь и через тонкие эписклеральные сосуды, развивающиеся вокруг культи зрительного нерва. Внутриглазное давление после неврэктомии держится пониженным очень недолго: через 3–4 недели оно опять обычно оказывается повышенным (если операция была произведена на глаукоматозном глазу).

Таково типичное послеоперационное течение. Самое неприятное осложнение в этот период представляет ретробульбарное кровотечение, которое может появиться в ближайшие за операцией дни и повести к значительному экзофтальму. Если экзофтальм настолько велик, что веки совершенно не прикрывают глазного яблока, дело может дойти, как и при всяком другом незакрытии глаза, до образования язв роговицы. Наилучшей, хотя, конечно, не абсолютно надежной, защитой от этого осложнения является сшивание век.

Меньшее значение имеет наблюдающийся иногда сильный хемоз соединительной оболочки, которая в виде набухшего желтовато-красного пузыря выступает из глазной щели. Хемоз может держаться очень долго, иногда неделями. При очень большом хемозе следует сделать насечки или даже иссечь часть конъюнктивы. В качестве очень неприятного осложнения отмечен в нескольких случаях птоз (Лёлейн, 1910).

Как уже сказано выше, неврэктомия не предохраняет от симпатического воспаления. Раньше, когда ей приписывали такое значение, после нее наблюдались случаи заболевания второго глаза (Труссо, Шмидт – Римплер), почему эта операция теперь совершенно не производится в случаях, могущих вызвать заболевание второго глаза.

Главная цель — исчезновение болей при сохранении глаза — достигается операцией в громадном большинстве случаев, если, конечно, она не была сде-

лана на уже атрофирующемся или сильно воспаленном глазу. Нельзя, впрочем, не отметить, что в некоторой части случаев, правда, не очень значительной, неврэктомированный глаз с течением времени подвергается все же атрофии, и, таким образом, косметический эффект операции уничтожается. Большей частью это наблюдается в тех случаях, когда в процессе заживления развивались на роговице язвы, но иногда атрофируются и глаза, на которых операция прошла безукоризненно и послеоперационный период протекал вполне гладко.

Другие способы и модификации неврэктомии

1. Имея в виду то обстоятельство, что путь к зрительному нерву с внутренней стороны короче, некоторые авторы делают неврэктомию с носовой стороны. Однако более легкий доступ к нерву не компенсирует той тесноты, при которой приходится делать операцию с этой стороны и которая мешает введению кохеровского пинцета для зажатия нерва. Затлер, который описывает именно этот способ, не упоминает вообще о наложении пинцета и рекомендует после перерезки нерва не поворачивать глаз сразу задним полюсом наперед, а удалить все инструменты и в течение нескольких минут оказывать на глаз через закрытые веки сильное давление, чтобы остановить кровотечение. Если через 3–5 мин. кровотечение не остановится, Затлер советует ввести за глаз марлевую полоску, смоченную перекисью водорода. Все это усложняет операцию, и путь, предложенный Головиным, намного рациональнее.

2. Аксенфельд (1918) после резекции нерва и очищения склеры от всех цилиарных нервов и остатков ткани советует сделать термокаутером поверхностное прижигание склеры вокруг зрительного нерва, что должно, по его мнению, помешать врастанию регенерирующих нервов в склеру.

3. Вместо вертикального разреза конъюнктивы полезно делать горизонтальный разрез ее, комбинируя его с расщеплением наружной спайки. Этот разрез, предложенный мною, дает гораздо больше простора, и его легче зашивать в последнем акте операции.

4. Ширмер (1900) предложил производить неврэктомию без перерезки какой бы то ни было мышцы. На расстоянии 1 *см* от края роговицы между нижней и внутренней прямыми мышцами делается разрез конъюнктивы; ножницы проводятся к заднему полюсу глаза; глаз поворачивается кверху кнаружи при помощи двойного острого крючка, и зрительный нерв перерезается далеко кзади; захватив пинцетом зрительный нерв, выворачивают глаз из раны, очищают задний полюс его от нервов и, отсекши нерв, ставят глаз на место.

ПРОСТАЯ ПЕРЕРЕЗКА ЦИЛИАРНЫХ НЕРВОВ ВМЕСТЕ СО ЗРИТЕЛЬНЫМ НЕРВОМ

Эта операция, потерявшая какое бы то ни было значение для предупреждения симпатического воспаления, утратила его и в целях уничтожения болей в слепом глазу с тех пор, как выработана операция оптико-цилиарной неврэктомии.

Простая невротомия, с одной стороны, дает не очень длительный эффект в смысле устранения болей, а с другой — она не исключает опасности ретробульбарного кровотечения, которое в операции неврэктомии, более радикально уничтожающей боли, устраняется наложением клеммы по Головину. Можно было бы о ней и не говорить совсем, но в последнее время Головин, как мне известно из личных бесед с ним, вновь поставил вопрос о показаниях к этой

операции, производимой, однако, в реформированном виде. Техника простой невротомии, по Головину, такова: 1) разрез мягких тканей и тарзо-орбитальной фасции в верхненаружном отделе глазницы вдоль края ее; 2) введение кохеровского пинцета к зрительному нерву и захват последнего; 3) введение ножниц впереди зажима и перерезка нерва; 4) снятие клеммы через 10 мин.; 5) швы на кожную рану.

Этой техникой возможность кровотечения сильно уменьшается. Обезболивание глаза достигается на некоторый срок, иногда довольно продолжительный. При рецидиве операция, нетрудная по технике, может быть повторена.

СРАВНИТЕЛЬНЫЕ ПОКАЗАНИЯ К ЭНУКЛЕАЦИИ, ЭКЗЕНТЕРАЦИИ, НЕВРЭКТОМИИ И ИНЪЕКЦИЯМ АЛКОГОЛЯ

Вопрос о выборе того или иного из перечисленных выше вмешательств возникает при целом ряде заболеваний. Не все офтальмологи придерживаются одинаковых показаний к последним, и даже по такому важному вопросу, как профилактика симпатического воспаления, существуют разногласия. Я изложу здесь мои личные убеждения по вопросу о показаниях к названным операциям, сложившиеся на основании личного опыта и изучения литературных данных. Я буду придерживаться при изложении вопроса нозологического порядка, т. е. буду рассматривать показания к тому или иному вмешательству при каждом заболевании отдельно.

Злокачественные опухоли глаза, а) злокачественные опухоли цилиарного тела и сосудистой оболочки (при установленном диагнозе) являются абсолютным показанием к удалению глаза. Нерв должен быть перерезан далеко от заднего полюса глаза; необходимо путем тщательного осмотра конца отрезка нерва убедиться в том, что перерезка произошла в здоровых частях; лучше даже прибегать к микроскопическому исследованию (замораживающий микротом); при этом в случае нахождения опухоли следует произвести удаление центрального отрезка нерва. Если опухоль вышла из глаза в орбиту, то энуклеация переводится в экзентерацию глазницы. Если диагноз установлен точно, то энуклеация показана и при наличии зрения;

б) злокачественная опухоль радужки, если нет уверенности в возможности удаления ее при помощи иридэктомии, требует энуклеации;

в) злокачественные эпибульбарные опухоли (допускающие иногда попытку лечения лучистой энергией) вызывают необходимость энуклеации; но если опухоль распространилась широко, то показана экзентерация глазницы.

Туберкулез. Тяжелый сливной туберкулез внутренних оболочек, не поддававшийся лечению, требует энуклеации.

Симпатизирующие глаза. Симпатизирующими глазами являются:

а) глаза с иридоциклитом вследствие проникающих ранений цилиарного тела при наличии неправильной проекции или начала атрофии глаза, если со дня ранения прошло более двух недель;

б) глаза, перенесшие травматический иридоциклит вследствие перфорирующего ранения цилиарного тела и являющиеся практически слепыми;

в) глаза, ослепшие вследствие сквозных ранений роговицы, при наличии передних синехий, интеркалярных или цилиарных стафилом или явлений атрофии или циклита;

г) глаза с подконъюнктивальными разрывами склеры в области цилиарного тела или позади него при наличии слепоты;

д) глаза со сквозными ранениями заднего отдела глаза при наличии слепоты и атрофии;

е) глаза, атрофированные вследствие неизвестной причины, если травма не исключена.

Все эти глаза подлежат энуклеации без замены ее экзентерацией.

В вопросе об энуклеации симпатизирующих глаз я стою на радикальной точке зрения; раз условия для симпатического воспаления даны, а глаз практически слеп, то нельзя из-за сомнительных косметических целей рисковать судьбой другого глаза; мне столько раз приходилось видеть симпатическое воспаление в результате «гуманного отношения» к слепому симпатизирующему глазу, которое мотивировали тем, что глаз не беспокоит больного много лет и представляет для него косметическую ценность, что я убежденно предпочитаю проявлять гуманное отношение ко второму, здоровому, глазу и не считаюсь с «давностью лет» и «косметикой»; на радикальной точке зрения я стою и в вопросе о возможности замены энуклеации экзентерацией.

По литературным данным, экзентерация не так верно предупреждает симпатическое воспаление, как энуклеация; нередко при экзентерации, в особенности при наличии рубцовых изменений, внутри глаза (особенно в атрофических глазах) остаются обрывки сосудистого тракта; они, вероятно, и служат источником заражения или интоксикации другого глаза.

Для предпочтения экзентерации удалению глаза приводят нередко соображения косметики, а именно то, что после экзентерации остается культя для протеза, и то, что экзентерацию легче выполнить; первое преимущество (далеко не всегда реально осуществляемое) может быть легко компенсировано пересадкой жира в тенонову сумку, второе — не существенно (тем более, что послеоперационный период при экзентерации тянется дольше, чем при энуклеации). О том, что энуклеация противопоказана при гнойных иридохориоидитах, было сказано выше. Может быть, произведя экзентерацию в подобном случае, следует впоследствии энуклеировать остаток глаза.

Я допускаю исключение из этого правила — предпочитать энуклеацию экзентерации — и считаю возможной экзентерацию в случаях со свежими ранениями не более двухнедельной давности, экзентерация которых может быть сделана вполне чисто.

При наличии симпатического воспаления удаление симпатизирующего глаза показано при условии, если зрение его утрачено.

Свежие прободающие ранения глаз, настолько тяжелые, что гибель глаза очевидна, надо трактовать с самого начала, как угрожающие симпатическим воспалением в будущем. Надо заметить, что после травмы, как бы тяжела она ни была, симпатическое воспаление раньше чем через две недели не наблюдалось: поэтому такие глаза непосредственно после ранения не опасны, но при неизбежной в дальнейшем их гибели в принципе должны считаться опасными; их надо удалять или экзентерировать безотлагательно; если глаз сильно размозжен, то лучше предпочесть энуклеацию. Если гибель глаза не очевидна, то можно спокойно выжидать с энуклеацией две недели; по истечении этого срока на окулиста ложится весьма ответственная задача. При решении этого вопроса об энуклеации главными мотивами являются атрофия глаза и потеря зрения; как только один из факторов установлен, вопрос об энуклеации решается в положительном смысле. Надо помнить, что симпатическое воспаление может наступить и при отсутствии атрофии и даже при наличии форменного зрения.

Удаление глаза по одному из вышеизложенных поводов предупреждает симпатическое воспаление, если операция была произведена вовремя; бывают случаи, когда после произведенной энуклеации наступало все же развитие симпатического воспаления; это случается чрезвычайно редко и притом почти никогда не наступает позднее, чем через две недели со дня операции. Самый длинный срок после энуклеации для наступления симпатического воспаления равнялся (по Затлеру) 53 дням; не считаясь с такими исключительными случаями, следует оставлять больного после энуклеации под наблюдением в течение не менее двух недель.

Слепой глаз (ослепший не от травмы), если он беспокоит больного болями и не представляет собой косметической ценности, подлежит экзентерации или энуклеации с пересадкой жира (или простой энуклеации, если нет необходимости заботиться о косметике, например по причине преклонного возраста и т. п.); если глаз имеет удовлетворительный вид, то показана неврэктомия. В первую очередь, этой операции подлежат глаза с абсолютной глаукомой: такие глаза являются триумфом неврэктомии. Только в редких случаях глаз после операции атрофируется; как правило, он сохраняет свои внешний вид, что всегда важно для пациента, а иногда имеет для него большое значение и в профессиональном отношении, если профессия требует безупречного внешнего вида (например, у артистов). Замечу, что на неврэктомированных глазах возможна операция удаления катаракты (Головин, 1911; Телепнев, 1912). Если больной несимпатизирующий глаз ослеп не от глаукомы, то после неврэктомии легче может наступить атрофия; но тогда он дает безболезненную культю для протеза. Понятно, что неврэктомия при абсолютной глаукоме не обязательна; если нет бытовых показаний в отношении косметики, неврэктомия может быть заменена более легкой операцией экзентерации или энуклеации. Глаз слепой (не от травмы) с явлениями хронического или рецидивирующего циклита подлежит энуклеации (по возможности с имплантацией жира) или экзентерации.

В тех случаях, когда имеются показания к неврэктомии, делают иногда, по предложению Грютера, инъекции алкоголя позади глаза с носовой и височной стороны (по 1 *см*^{3}*)* после предварительной инъекции новокаина с адреналином.

Буфтальмические слепые глаза подлежат, если они безобразны, экзентерации (по возможности с имплантацией жира) или энуклеации (тоже с имплантацией жира).

Если буфтальмический (не травматический) глаз не безобразен, а только болезнен, то показана неврэктомия для уничтожения болей; вряд ли можно рассчитывать на остановку дальнейшего развития буфтальма от этой операции (так же как и от фистулизирующих операций). Некоторые хирурги производят при буфтальмах ампутацию переднего отдела глаза. Я лично не сторонник таких операций, так как не исключаю возможности симпатизирующего значения культи; заменить искусственный глаз в косметическом отношении она, конечно, не может. Кератэктомия, по Панасу, может быть показана при полной стафиломе на глазу, не слишком буфтальмичном.

При гнойном разрушении всей роговицы, если оно осложнено тяжелым циклитом и нет надежды сохранить форму глаза (хотя бы со стафиломой), показана, в особенности у стариков, экзентерация глаза.

Если глаз является непреодолимой помехой при удалении опухоли из глазницы при кренлейновской операции или при орбитотомии, то производится удаление его. Следует, однако, сделать сперва перевод орбитотомии в операцию Кренлейна или же, перерезав нерв и часть мышц, отвернуть глаз в сторону,

чтобы поставить его потом на место (что было сделано с успехом Адамюком, Головиным, Кнаппом и др.).

Резюмируя вышесказанное, я намечу следующие главнейшие основания для показаний к перечисленным операциям. Везде, где существует опасность симпатического воспаления, показана только энуклеация; безусловное показание имеется к ней также при злокачественных опухолях. Там, где нет опасности симпатического воспаления или возможности опухоли, а существуют боли, преимущественные показания имеются к неврэктомии, особенно если глаз представляет косметическую ценность. В остальных случаях конкурируют энуклеация и экзентерация глаза. Надо помнить, что то малое преимущество от наличия культи, которое дается экзентерацией, с избытком может быть компенсировано имплантацией жира после энуклеации.

Следует остановиться на противопоказаниях к упомянутым операциям. Энуклеация безусловно противопоказана и должна быть заменена экзентерацией при панофтальмите и гнойном иридохориоидите. Экзентерация глаза и неврэктомия безусловно противопоказаны при внутриглазной опухоли и при возможности или наличии симпатического воспаления. Имплантация противопоказана при наличии инфекции полости, подлежащей заполнению, а также при сильном рубцовом укорочении конъюнктивального мешка.

ИСКУССТВЕННЫЙ ГЛАЗ[57]

Потеря глаза не только является тяжелым увечьем, но и представляет собой значительный косметический дефект. Сознание, что пустая глазная впадина производит тяжелое впечатление на окружающих, действует, в особенности на нервных людей, чрезвычайно угнетающе. После удаления глаза отмечаются также упорные конъюнктивиты, вызываемые главным образом трением краев век и ресниц, заворачивающихся внутрь. Если глаз был удален в раннем детстве, то пустая орбита отстает в своем росте, и конъюнктивальный мешок может значительно сморщиться.

В связи с этим еще с очень давних времен производились попытки заменить удаленный глаз протезом — искусственным глазом.

Еще в древнем Египте (правда, не у живых людей, а у мумий) и у римлян для статуй применялись искусственные глаза. По Пансье, в VII ст. применение стеклянных глаз было уже известно и у живых людей, а А. Паре описывает их в 1579 г. как факт, давно известный.

Материалом для глазных протезов служили в те времена слоновая кость и золотые или серебряные пластинки, покрытые эмалью. Материалы эти, однако, были очень тяжелы и уступили место стеклу; последнее в настоящее время является единственным материалом, употребляемым для выделки искусственных глаз.

Наибольшего совершенства стеклянная промышленность в Средние века достигла в Венеции, но в дальнейшем это искусство переходит во Францию, а такие мастера, как Х. Мирольт, Дежарден, Буассоно, создают всеобщую известность французским протезам. Благодаря стараниям Риттериха производство искусственных глаз в середине XIX ст. начало развиваться и в Германии В дальнейшем оно достигло там высокого совершенства благодаря целому ряду улучшений и видоизменений. В особенности важную роль сыграла замена богатого

[57] Совместно с Я. И. Пржибыльской. Впервые опубликовано в «Руководстве глазной хирургии», т. I, Медгиз, 1933.

свинцом стекла, употребляемого французами, криолитовым стеклом, значительно лучше противостоящим разъедающему действию слезы.

Для того чтобы получить глаза, не так легко бьющиеся, и удешевить их, было предложено заменить стекло целлулоидом и вулканитом; но вещества эти настолько раздражают конъюнктиву, что от их употребления пришлось отказаться. От качества материала зависит продолжительность сохранения протезом первоначального цвета и идеальной гладкости, обусловливающей его блеск; продолжительность эта в среднем равна одному-двум годам.

Стекло, из которого сделана роговица, менее резистентно, чем криолитовое стекло склеры, и поэтому первое, что тускнеет в искусственном глазу, — это роговица, делающаяся матовой. В дальнейшем и склера становится шероховатой и темнеет. Такой глаз, если больной продолжает его носить, вызывает значительное раздражение соединительной оболочки, тяжелый конъюнктивит с обильным отделяемым и в дальнейшем рубцевание и сморщивание конъюнктивальной полости.

Форма искусственного глаза с течением времени претерпела значительные изменения. Вначале такой глаз представлял собой овальную симметричную, несколько чашеобразно изогнутую пластинку с острыми концами. В дальнейшем сообразно с формой конъюнктивального мешка ему придали яйцевидную форму, с более узким концом, направленным к носу, и более широкой верхненаружной склеральной частью, с выемкой у внутренней части верхнего края, соответствующей блоку верхней косой мышцы. По этой выемке отличают правый глаз от левого.

Стеклянный глаз имеет более или менее резко выраженную чашеобразную форму. Эта форма, оставляющая довольно большое пространство между протезом и задней стенкой конъюнктивальной полости, способствует накоплению отделяемого в нижней части конъюнктивального мешка. Так как это отделяемое раздражает конъюнктиву и действует разрушающе на поверхность протеза, то чтобы избежать этого, были изготовлены (фирмой Мюллера), по предложению Снеллена, так называемые реформ-протезы — глаза с двойными стенками и находящимся между ними пустым пространством.

Эти глаза, прилегая почти вплотную к задней стенке конъюнктивального мешка, не оставляют свободного пространства, где бы могло накопляться отделяемое, и, кроме того, их закругленные края совершенно не раздражают конъюнктиву (что иногда наблюдалось при прежних протезах). Кроме того, будучи по объему больше (2,5 *см*^{3} вместо 0,5 *см*^{3}*)* чашеобразного глаза, они лучше выполняют глазную полость и несколько более подвижны. Возражение, что эти двойные глаза при резких переменах температуры, а иногда и сами по себе способны как бы взрываться, распадаясь на мельчайшие куски, отпадает для действительно хорошо изготовленных глаз (Эльшниг). Такие реформ-протезы годятся главным образом для случаев после энуклеации или экзентерации глаза. Если же приходится назначать протез при наличии сравнительно мало уменьшенного глаза, то предпочтительнее прежняя чашеобразная форма. При наличии полостей, видоизмененных рубцами, форма глаз может быть очень своеобразной, но такие глаза, конечно, выполняются лишь по особому заказу.

Искусственные глаза в настоящее время изготовляются из разноцветного стекла выдуванием в пламени паяльника. Мы не можем здесь вдаваться в детали этого производства, однако следует заметить, что оно является настоящим искусством, которое постигается долгими годами обучения. В прежнее время мастера по изготовлению искусственных глаз, особенно французские, объезжали главнейшие

города, предлагая свои услуги нуждающимся в них пациентам. В настоящее время, когда производство искусственных глаз приобрело уже фабричный характер, подбор протеза производится врачами или специально обученными лицами из большой коллекции имеющихся в запасе глаз. В СССР такие запасы имеются при облздравах, в Москве, например, при Протезном институте Наркомздрава, снабжающем ими как отдельных лиц, так и учреждения органов здравоохранения.

Хорошо подобранный глаз, в особенности если он сидит на полной культе (энуклеация с имплантацией), производит отличное косметическое впечатление и дает почти полную иллюзию живого глаза. Если вполне подходящего глаза подобрать не удается, то лучше подобрать глаз несколько меньше нужного размера. Меньший глаз сидит лучше и обладает большей подвижностью. Если подходящего протеза не находится или если форма конъюнктивальной полости вообще не допускает ношения протеза обычной формы, приходится изготовлять протез специально для данного случая. Для этого необходим слепок полости, по которому уже будет изготовлен протез.

Для получения слепка некоторые авторы рекомендуют выполнять всю полость конъюнктивального мешка жидким, легко застывающим парафином. Но этот способ едва ли можно признать практичным, так как большее или меньшее сжимание век может сильно изменить форму слепка. Поэтому удобнее сделать подобие протеза чашеобразной формы либо из размягченной стент-массы, либо из парафина. Примеряя и моделируя несколько раз такой протез, обращая тщательное внимание на то, чтобы ширина и форма глазной щели с обеих сторон были одинаковы, чтобы веки хорошо смыкались над протезом и чтобы он не жал, можно довольно легко получить правильной величины и формы модель искусственного глаза, на которой нужно лишь обозначить местоположение роговицы. Полученная модель с приложением в красках рисунка радужки посылается художнику-стеклодуву, который изготовляет по ней вполне подходящий протез.

Сроки, когда после произведенной операции можно начать носить протез, указаны выше. В среднем после энуклеации, если она прошла без осложнений, протез можно начать носить уже через две недели; после экзентерации глаза, сопровождающейся обычно более значительным раздражением, срок этот бывает больше, и изредка можно начать ношение протеза через три недели; чаще срок удлиняется до шести недель.

Существует мнение, что искусственные глаза нельзя давать носить маленьким детям, так как они могут их легко разбить и повредить себе осколками веки и конъюнктиву. Однако опыт показывает, что можно подбирать протезы даже годовалым детям без всяких неприятных осложнений. Напротив, дети очень быстро привыкают к протезу, и орбита у них не отстает или меньше отстает в своем развитии, как это нередко наблюдается, если глазница в раннем возрасте остается пустой. Ранним вставлением протеза предупреждалось также нередко наблюдающееся в дальнейшем у таких лиц сморщивание конъюнктивального мешка.

Искусственный глаз вставляется таким образом: одной рукой приподнимается верхнее веко и протез вдвигается под него (следует помнить, что более узкий конец протеза всегда направлен в сторону носа). Потом, удерживая одной рукой глаз под верхним веком, другой оттягивают нижнее веко, и глаз скользит в полость. При вынимании его рекомендуется подводить под нижний край протеза какой-либо тонкий металлический стержень с тупым концом (головную женскую шпильку), тогда он легко может быть удален из полости. Конечно, вна-

чале, пока пациент еще не привык ко всем этим манипуляциям, следует проделывать это над какой-либо мягкой подстилкой (постелью), чтобы глаз, падая, не мог разбиться.

На ночь искусственный глаз следует вынимать и, промыв каким-либо дезинфицирующим раствором (например, борной) обтереть и держать в сухом виде (а не в воде, как рекомендовалось раньше, потому что вода ускоряет образование шероховатостей на поверхности глаза). Продолжительность службы глаза — приблизительно один год. Если отмечаются маленькие неровности, тусклость и изменение цвета склеры протеза, то его следует немедленно переменить, так как он трением своей шероховатой поверхности может вызвать тяжелый конъюнктивит с большой наклонностью к сморщиванию конъюнктивы. Последствием этого сморщивания может явиться настолько резкое уменьшение конъюнктивальной полости, что самый маленький глаз в ней не сможет удержаться. В таких случаях приходится для расширения полости прибегать либо к целому ряду сложных операций, либо в подходящих случаях к некровавому расширению полости при помощи целого ряда постепенно увеличивающихся протезов (Пржибыльская, 1931).

Кроме таких протезов, имеющих целью исправить косметический дефект, в глазной хирургии находят широкое применение протезы, предназначенные для диагностических, терапевтических или профилактических предохранительных целей.

Диагностические протезы предназначены главным образом для локализации инородных тел в глазу. Они описаны в разделе о хирургическом лечении повреждений глаза.

Предохранительные протезы имеют целью защитить глаз от вредного действия лучей Рентгена, применяемых для терапевтического воздействия на области, соседние с глазом. Они приготовляются из стекла с большим содержанием свинца и, конечно, оказываются действенными только в том случае, если лучи направлены строго фронтально на область глаза.

Терапевтические протезы имеют или оптическое или хирургическое применение. На первых, из которых главное значение имеют контактные стекла для исправления кератоконуса, а в последнее время, по предложению Гейне, и для исправления близорукости, мы здесь останавливаться не будем. Хирургические же протезы применяются главным образом при различных пластических операциях, направленных на расширение полости конъюнктивального мешка. Из них особенно удобны так называемые интерим-протезы Мюллера, форма которых совершенно сходна с формой реформ-протеза, но на месте роговицы находится большое отверстие, через которое можно осмотреть полость конъюнктивального мешка, не вынимая протеза. Отверстие дает возможность свободного оттока отделяемого. Эти протезы применяются при пересадке слизистой или лоскутов Тирша по поводу обширного симблефарона. Такой же цели служат протезы Иллига (1917), представляющие собой чашеобразные тонкие пластинки с большим отверстием посередине и двумя малыми по бокам для оттока отделяемого.

Эти протезы применяются также при пересадках слизистой в полость глазницы и служат той подкладкой, на которой помещается лоскут пересаживаемой слизистой.

В тех случаях, когда восстановление конъюнктивальной полости невозможно (после обширных размозжений области глазницы, военных повреждений или после экзентерации глазницы), для устранения тягостного обезобра-

живания лица были предложены различные протезы, имитирующие область глаза. Эти художественно исполненные протезы или удерживаются перед соответствующей глазницей при помощи очков, или изготовляются из желатино-глицериновой массы и прикрепляются к области глазницы при помощи мастизоля. Протезы первого рода приготовляются из дерева и стекла. Для приготовления протезов второго рода, которые предложены Варнекросом (1913) и рекомендованы особенно Лаубером (1915) и Адамом (1916), необходимо сделать сперва гипсовый слепок глазничной впадины; с этого слепка делается гипсовая или металлическая форма, которая и служит для приготовления протеза. Форма заливается массой следующего состава: желатины 50,0, глицерина 100,0, цинковых белил, крапповой красени, киновари в различной пропорции, в зависимости от цвета кожи. В получившийся отлив вмазывается подходящий искусственный глаз, и вся маска приклеивается к лицу мастизолем. Протез не стоек, держится не более двух-трех недель, но приготовить его может сам больной, если он располагает соответствующим искусственным глазом.

СЛУЧАЙ РАЗВИТИЯ КИСТ СКЛЕРЫ И РАДУЖКИ[58]

Случай, описываемый в настоящей статье, может представлять клинический интерес по течению имевшегося в глазу симпатического воспаления, по качеству осложнений и по многочисленности операций, которые вынес глаз больного.

Мальчик, 12 лет, обратился в глазную клинику в первый раз 27 марта 1913 г., жалуясь на ослабление зрения и покраснение правого, единственного зрячего глаза.

При осмотре найдено: правый глаз представляет собой явления перикорнеальной инъекции, не резко выраженной; на задней поверхности роговицы точечные отложения экссудата; радужная оболочка набухла, гиперемирована, мутна; зрачок сужен, много задних синехий, отложения экссудата на поверхности переднего полюса хрусталика; реакции на свет нет; в стекловидном теле помутнения, глазное дно видно как сквозь туман; тензия нормальна, зрение понижено до счета пальцев на 2 *м.* Левый глаз слегка уменьшен в объеме; инъекции перикорнеальной нет; рубец роговицы в нижненаружной части, передняя синехия к рубцу; зрачок подтянут; круговая задняя синехия; травматическая перепончатая катаракта; тензия понижена, острота зрения = 1/∞ при неправильной проекции; глаз сильно болезнен при прикосновении к нему.

Анамнез показал, что левый глаз подвергся травме два раза: в первый раз он был ушиблен палкой пять лет назад; глаз после того болел, зрение сильно ослабело, во второй раз он был поврежден ножом полтора года назад, после чего сморщился.

Правый глаз заболел четыре месяца назад; лечение (тепло, атропин) успеха не дало.

Данные, изложенные выше, с несомненностью свидетельствовали о том, что у пациента имеется тяжелое симпатическое воспаление правого глаза (развившееся спустя полтора года после повреждения левого).

Через несколько дней больному произведена операция удаления левого глаза. После нее больной оставался в клинике один месяц, за каковое время ему проделано 23 втирания серой ртутной мази (по 3,0) и несколько суховоздушных потогонных ванн; местно применялся атропин и тепло. Больной выписался из клиники с некоторым уменьшением раздражения глаза; зрачок почти не поддавался атропину; зрение не улучшилось.

В течение семи месяцев больной неоднократно приезжал в Одессу из провинции, где проделывал ту же местную терапию; за это время был еще раз повторен курс ртутного лечения; процесс несколько ослабел в смысле внешних воспалительных явлений, но принял затяжную форму, развилась круговая задняя синехия, радужка начала припаиваться своей задней поверхностью к передней поверхности хрусталика, камера стала мельче, внутриглазное давление начало подниматься, причем иногда появлялись настоящие подострые приступы глаукомы; в конце ноября глаукома стала настолько значительной,

[58] Впервые опубликовано в «Рус. офтальм. журн.», т. II, № 2, 1923.

что положение было угрожающее: ни миотические средства (атропин давно уже был оставлен), ни потогонные процедуры не понижали давления, и пришлось произвести операцию иридэктомии скрепя сердце, потому что шансы на длительный успех ее при непрекратившемся воспалении представлялись слабыми. 29.XI эта операция произведена мною под местной анестезией (первая операция). Разрез сделан копьевидным ножом в склере книзу кнутри; радужку захватить пинцетом не удалось — она рвалась; настоящей колобомы не вышло, получилось в радужке отверстие неправильной формы. Через несколько дней оно начало закрываться организовавшимся экссудатом. Тензия после операции понизилась, впоследствии она вновь возросла, но и это временное понижение было большим благом для больного, ибо спасло его от развившегося до операции острого приступа глаукомы.

Через три месяца, 11.III 1914 г., операцию иридэктомии пришлось повторить, приблизительно по тем же показаниям: из-за угрожающего нарастания тензии.

Иридэктомия (вторая операция) технически была трудна вследствие мелкости передней камеры и дряблости радужки; последняя рвалась, но все же колобому удалось сделать. Она, впрочем, скоро закрылась экссудатом. Внутриглазное давление понизилось.

Прошел год. В течение его больной лечился ртутью, пилокарпином, принимал йод, гваякол, салициловые препараты. Давление иногда повышалось, но настойчивых показаний к операциям с этой стороны не было; что касается операции с оптической целью, то я решил ожидать полного затихания воспаления. К февралю 1915 г., когда глаз уже был в течение полутора лет совершенно спокоен, появились показания к операции Венцеля: во-первых, зрение больного упало постепенно вследствие заращения зрачка до $^{1}/_{200}$, и, во-вторых, давление опять начало нарастать. Рассчитывать на иридэктомию при наличии плоскостной задней синехии было нельзя. При операции Венцеля я мог достигнуть, казалось мне, и уничтожения последовательной глаукомы, и улучшения зрения. Конечно, тревожила мысль о том, как глаз перенесет эту тяжелую операцию и не вспыхнет ли вследствие нее угасшее воспаление.

6.II 1915 г. произведена операция Венцеля (третья операция). Вкол и выкол (сквозь радужку и хрусталик) у лимба, вершина разреза в роговице. Хрусталиковое вещество вышло хорошо. Радужка сверху вниз иссечена ножницами-кусачками Шнаудигеля. Небольшое выпадение стекловидного тела, кровоизлияние в камеру.

Глаз выдержал операцию. В первое время можно было опасаться, что положительного результата не будет, ибо колобома стала закрываться экссудатом, но вскоре раздражение глаза утихло, в середине радужки сохранилось маленькое отверстие, через которое и установилось зрение, которое со стеклом + 11,0 D равнялось счету пальцев на 2,5 *м.*

Это зрение сохранялось около года, когда в области отверстия начала образовываться тоненькая пленочка. Зрение стало ослабевать; около шести месяцев я не решался на операцию (дисцизию или иридэктомию), но сделать ее все же пришлось — уже вследствие нового осложнения.

19.I 1917 г. больной, которого я не видел около шести месяцев, приехал в клинику с раздражением и покраснением глаза и упадком зрения; эти явления начались у него несколько недель назад. При осмотре глаза найдено следующее: светобоязнь, умеренная перикорнеальная инъекция; в верхнем отделе роговицы полукруглый рубец от прошлой операции; передняя камера отсутствует, она вверху уплощена вследствие передних синехий; внизу, в нижней четверти, радужка притянута организованным экссудатом к задней поверхности роговицы, вследствие чего угол камеры облитерирован; соответственно средней трети радужки, по обоим сторонам зрачка, который представляет собой узкую и короткую щель, расположены два бугра чечевицеобразной формы; периферия их оснований доходит до наружного и внутреннего углов камеры; вершины их упираются в заднюю поверхность роговицы; внутренними боковыми сторонами бугры соприкасаются друг с другом над зрачком, который из-за них почти не виден; бугры полупрозрачны, видимо, наполнены прозрачной жидкостью; сквозь бугры просвечивает зеленовато-серая ткань радужки; вид последней тусклый, атрофический; правый бугор больше левого; глазное дно не освещается, тензия повышена; глаз при пальпации в области цилиарного тела болезнен; зрение равняется счету пальцев на 0,75 *м*. Диагноз — серозные кисты радужки.

Ввиду раздражения глаза (начало циклита) и повышения тензии (что я приписал наличию кист) я решился на операцию, целью которой являлось вскрытие последних.

Операция иридотомии (четвертая операция), произведенная 20.I 1917 г., удалась удовлетворительно: через разрез роговицы (в наружном квадранте) были введены нож-

ницы, которыми и рассечена радужка вместе с обеими кистами; получилось свободное окно в середине радужки; гифема.

Операция перенесена глазом хорошо. Раздражение было умеренное, кровь всосалась, отверстие закрылось экссудатом только отчасти, и через три недели черед него виден был красный рефлекс глазного дна; зрение поднялось до счета пальцев на 1,5 *м*.

Кисты не рецидивировали, но старый враг — глаукома — уже сторожил глаз; в этот раз нарастание тензии приобрело ту форму, которую мы обозначаем, как глаукому в афакическом глазу: начали появляться характерные отеки роговицы с несомненным уплотнением глаза; субъективно преходящие затуманивания зрения, радужные круги. Для объяснения глаукомы теперь нужны были уже иные основания, чем прежде: при заращенном зрачке водянистая влага не проходила в камеру, когда зрачок был образован, давление повысилось вследствие появления кист, теперь ни того, ни другого фактора не было и наиболее правдоподобным объяснением было следующее: из-за повторных операций на воспаленном глазу постепенно облитерировался угол передней камеры везде или почти везде и водянистая влага не находила выхода; возможно, что она была и ненормальна по составу вследствие примеси стекловидного тела или белковых веществ.

Курс суховоздушных ванн не дал прочного успеха, и в июле 1917 г я нашел, что тензия стойко повышена и, кроме того, появилось новое серьезное осложнение: склера около лимба вверху начала приобретать аспидный оттенок и выпячиваться; дело шло о развитии стафиломы цилиарного тела; очевидно, это место склеры стало под влиянием длительного воспаления ресничного тела и повторных гиперемий глаза (под влиянием операции) уступчивым и не выдерживало внутриглазного давления. Операция против глаукомы была неминуема, и я сделал больному в Глазной городской лечебнице (куда поступил больной с любезного согласия старшего врача д-ра Н. А Кобозева) операцию Эллиота.

Эта операция (пятая по счету) сделана трепаном 1,5 *мм* в верхневнутреннем отделе лимба. Она сопровождалась выходом стекловидного тела под конъюнктиву; заживление было гладкое. «Водяная подушечка» держалась несколько месяцев, потом сгладилась, и вновь началось повышение тензии, хотя и менее резкое, чем раньше.

Через шесть месяцев после этой операции больной снова явился в Одессу. На глазном яблоке вверху между лимбом и экватором оказалась кистовидная припухлость, покрытая конъюнктивой, очень истонченной, напряженной; киста своим носовым концом захватывала место трепанации, наружным доходила до уровня наружного края роговицы; верхняя граница незаметно терялась на расстоянии почти 2 *см* от лимба; высота кисты около 5 *мм;* при закрытой глазной щели верхнее веко слегка выпячено; киста наполнена прозрачным содержимым; из глубины кисты в нижнем ее отделе вблизи лимба, соответственно стафиломе цилиарного тела, просвечивает черная масса (стафилома). Глаз на ощупь не тверд, но субъективно больной отмечает в последние месяцы затуманивание зрения и болевые ощущения.

Первоначально я предположил, что киста развилась вследствие того, что из трепанационного отверстия под конъюнктиву проходило стекловидное тело, которое, будучи одето подконъюнктивальной тканью и конъюнктивой, и образовало кистовидный бугор. Исходя из этого предположения, я намеревался произвести подконъюнктивальный разрез верхней части стенки кисты в расчете, что содержимое ее будет просачиваться дальше под конъюнктиву и в теноново пространство.

Операция (шестая по счету) была сделана так: конъюнктива выше кисты надрезана ножницами; кончик последних проведен под конъюнктивой до кисты и стенка ее прорезана (не широко); вытекла жидкость, не густая, и киста спалась. Успех был очень кратковременный; киста вновь наполнилась через несколько дней, что я объяснил тем, что мой неширокий разрез скоро закрылся. Операцию я повторил: на этот раз операция (седьмая по счету) была сделана ножом Грефе; я ввел нож в кисту и качательным движением его разрезал стенку кисты конъюнктивально на широком протяжении; киста опорожнилась (от жидкого содержимого) и спалась. Эффект опять был временный: вскоре киста достигла прежней величины.

В связи с этим я опять сделал операцию, на этот раз поставив себе целью иссечь всю переднюю стенку кисты с сохранением конъюнктивы. При операции (восьмой по счету) я отсепаровал от кисты конъюнктиву сверху вниз до лимба, что удалось легко; под конъюнктивой я увидел тонкую, плотную на ощупь стенку самой кисты; взяв ее пинцетом (при этом она лопнула), я иссек всю переднюю стенку кисты почти до лимба, где оставил краешек ее; толщина стенки возрастала по мере приближения к склере, и при отрезании

ее у склеры возникло впечатление плотности вроде пергамента; содержимое жидкое; по удалении стенки я увидел необычную картину: предо мной была голая склера, ничем не покрытая, белая; а у лимба в области цилиарного тела выдавался черный, как уголь, бугор — цилиарное тело, ничем не покрытое; оно имело точно такой же вид, как при анатомической препаровке глаза: эти отношения, обнаруженные при операции, указывали, что киста произошла из склеры и внутри кисты оказалось цилиарное тело. Для закрытия цилиарного тела нижний фартучек конъюнктивы положен на черный бугор и пришит к верхней губе конъюнктивальной раны.

К сожалению, сращения не наступило — швы прорезались, конъюнктива слезла отчасти с цилиарного тела, которое осталось на половину без покрытия, как и верхняя часть склеры.

Постепенно конъюнктива стала покрывать склеру и выпяченное цилиарное тело, но и через год после операции оно на значительном протяжении было обнажено.

Глаз совершенно спокоен; тензия нормальна; острота зрения, при стекле + 11,0 D = $^{3}/_{60}$.

Обнаженное выпяченное цилиарное тело производит несколько жуткое впечатление: в воображении рисуется возможность изъязвления и инфекции со всеми последствиями. Быть может, следовало бы закрыть цилиарное тело конъюнктивальной пластикой, но от этого вмешательства удержало опасение повредить при операции цилиарное тело и, кроме того, надежда, что закрытие его может произойти само собой; за истекшее время, как сказано, конъюнктива едва-едва закрыла основание выпячивания; но возможно, что оно одето эпителиальным (или эндотелиальным) покровом. Ввиду полного спокойствия глаза я решил и впредь держаться выжидательного положения, предписав, конечно, больному остерегаться всякого возможного загрязнения глаза и защищать его консервами.

В изложенной истории болезни среди многих этапов ее заслуживают известного интереса следующие пункты:

1. Симпатическое заболевание как воспалительный процесс, несомненно, прошло, несмотря на многочисленные травмы глаза при операциях. Но окончательно ли? Конечно, нельзя еще поручиться за это. Мне пришлось однажды видеть случай выздоровления от симпатического воспаления с полным успокоением глаза и восстановлением прозрачности сред и зрения, которое длилось два года; через два года глаз заболел серозно-фибринозным иридоциклитом в легкой форме, вскоре окончившимся благополучно (срок наблюдения — несколько лет).

2. Настоящий случай подкрепил мое убеждение, что симпатическое воспаление опасно для глаза не столько самим воспалением, сколько последовательной глаукомой.

Последняя требует крайнего внимания, и в борьбе с нею нельзя избегать операций, хотя бы временно устраняющих ее. Этим иной раз выигрывается время.

3. В нашем наблюдении поражает выносливость глаза к операциям: пять операций со вскрытием глаза и три на поверхности его (с обнажением цилиарного тела).

4. Известного внимания заслуживают серозные кисты радужки, бывшие у больного.

Серозные кисты радужки, развившиеся после травм, описаны многократно. Согласно Меллеру (Meller), они разделяются на три вида: 1) кисты, развивающиеся целиком в ткани радужки; 2) кисты, выступающие своей стенкой из ткани радужки в переднюю камеру; 3) кисты чисто камерные, у которых радужка образует только заднюю стенку (одетую эпителием). Кисты обычно развиваются благодаря врастанию эпителия (конъюнктивы или роговицы) по ходу раневого канала в толщу радужки [(теория внедрения Штельтинга

(Stölting)], но, по-видимому, они могут происходить и путем заноса свободных клеток эпителия в радужку [(теория имплантации Ротмунд-Буля (Rothmund-Buhl)].

Ретенционная теория Веккера (образование кисты из складок радужки) не имеет под собой достаточно прочной патологоанатомической основы. Травмы вызывают в радужке также образование небольших солидных опухолей шарообразной формы, опалесцирующих, состоящих из эпителия кожи, век, конъюнктивы или роговой оболочки (так называемой эпидермоидомы или épitheliomes perlées); по теории Ротмунд-Буля эти опухоли развиваются вследствие заноса эпителия в ткань радужки (имплантация)[59].

Так как в нашем случае микроскопического исследования не было, то в вопросе о происхождении кист мы не можем идти дальше предположений. Условия для внедрения (а может быть, имплантации) эпителия роговицы (или конъюнктивы) даны были предшествовавшими операциями.

Наиболее ходовым способом оперативного лечения кист радужки является широкое вскрытие их линейным ножом Грефе; в нашем случае был применен с успехом метод, указанный Эверсбушем (Eversbusch).

5. Интересное явление представляет собой имевшаяся у нашего больного киста склеры, внутрь которой выпячивалось цилиарное тело. Произведенное, при любезном содействии проф. В. В. Воронина, микроскопическое исследование препаратов удаленной передней стенки кисты показало следующее: она состоит из волокон склеры, которые представляются несколько набухшими, отечными; задняя поверхность ее покрыта сильно видоизмененным эпителием, лежащим на ней тонким слоем; по большей части он состоит из одного ряда плоских клеток с вытянутым ядром, местами можно отметить два ряда клеток; ядра основного ряда обычно шире, чем ядра поверхностного ряда, и имеют эллипсоидальную вытянутую форму, но иногда ядра того и другого рядов одинаковы по виду; в общем разграничение клеток друг от друга нелегко вследствие слияния их контуров с соседними, но кое-где разграничение двух рядов клеток благодаря щелям между ними удается с несомненностью, причем между клетками поверхностного ряда и клетками основного ряда замечаются протоплазматические перемычки (рифовые клетки). Там, где слой эпителия становится особенно толстым, можно было бы говорить о многослойности его, но как раз в этих местах клетки так плохо отграничиваются друг от друга, что нельзя ничего определенного сказать ни о количестве слоев, ни о характере клеток. Ядра эпителиального покрова не везде одинаково хорошо сохранились: наряду с ядрами, содержащими нормальную сеть хроматина, встречаются такие, в которых он слился в диффузную массу (диффузная окраска); нередко ядро сморщено и пикнотично; кое-где между клетками эпителия встречаются лейкоциты; особого внимания заслуживает лежащий свободно, недалеко от стенки, пласт эпителия, который, очевидно, слущился со стенки и находился в полости кисты (это могло произойти вследствие произведенных операций); на этом куске эпителия можно убедиться, что он является многослойным, причем поверхностные слои его состоят из плоских клеток, местами отслаивающихся от подлежащих слоев в виде пластин; основной и средние слои клеток настолько изменены, что нельзя проследить достаточно хорошо число рядов и форму клеток, которые в силу патологического состояния их сливаются между собой в общую массу. Протоплазма клеток окрашена диффузно гематоксилином, ядра

[59] Вопрос о серозных кистах радужки подробно рассматривается в работе проф. Одинцова; см. также доклад А. Ченцова (1912 г.) и недавнюю статью В. П. Страхова («Рус. офтальм. журн.», 1922).

деформированы, сетчатое расположение хроматина почти не сохранилось, окраска ядер нередко пикнотическая.

В общем при изучении строения стенки кисты надо признать, что она была покрыта эпителием, но решить вопрос о его происхождении точно нельзя. Патологическое состояние его вызвано, быть может, операциями. При обзоре литературы по вопросу о кистах склеры мне удалось найти 20 указаний на случаи этого страдания, которые дали Беккер —Земиш (Becker —Sämisch), Кольбурн (Colburn), Хаснер (Hasner), Эйзенштейн (Eisenstein), Фрюхте — Шюренберг (Früchte — Schürenberq), Руберт (Rubert), Ишрейт (Ischreit), Лагранж (Lagrange) — 2 случая, Лоуренс (Lowrance), Мекензи (Mackenzie) — 2 случая, Михель (Michel), Рогманн (Rogmann), Вальдгауер (Waldhauer), Вернике (Wernicke), Виллар (Villard), Правосуд, Джексон (Jakson), Одинцов.

Из этой литературы случай Джексона является сомнительным (не шло ли дело о стафиломе?); наблюдение Лагранжа, по справедливому замечанию Руберта, относится, скорее, к конъюнктивальным кистам; указания Земиша на случаи Бекера (не описанные) страдают слишком большой краткостью. Если исключить эти наблюдения, то литература по этому вопросу заключает в себе, таким образом, 17 случаев. В нее не вошли, конечно, описания кисты при микрофтальме.

При рассмотрении указанных работ (некоторые из них были доступны мне лишь в рефератах) мы можем выделить нижеследующие существенные данные, касающиеся склеральных (и отчасти корнеосклеральных) кист.

Кисты склеры занимают обычно область около роговицы, проникая иногда и в толщу последней. Они имеют нередко бобовидную форму, полупросвечивают, плотно упруги, покрыты нормальной конъюнктивой; подвижность последней при неподвижности самой кисты является важным признаком для отличия кисты склеральной от кисты эписклеральной и конъюнктивальной (Одинцов, Руберт); содержимое их — прозрачная жидкость; при оперативном удалении передней стенки кисты (случаи Рогмана, Руберта, Лаубера, Вернике, Лоуренса) и при исследовании последней, как и при исследовании целых глаз, в которых имелась киста склеры и которые подвергались энуклеации по поводу последствий тяжелых травм (случаи Одинцова, Лаубера, Михеля), авторы находили, что киста представляла собой полость внутри склеры, как бы расслоенную на две пластины: полость иногда продолжалась и между слоями роговицы. На задней стенке кисты, как и на задней поверхности передней стенки, отмечались иногда неровности. На задней стенке находилось иногда отверстие, ведущее внутрь глаза, так, например, было в случае Лоуренса (Мекензи); в случае Лаубера в задней стенке было ущемление радужки, по-видимому, с фистулой; ущемление было и в случае Фрюхте — Шюренберга; в наблюдении Лаубера на задней стенке было отмечено черное пятно (просвечивающее цилиарное тело). В других случаях на задней стенке не отмечено ни отверстия, ни ущемления или просвечивания внутренних оболочек глаза (Вальдгауэр, Вернике).

Большой интерес представляет вопрос о том, чем покрыты состоящие из склеры стенки кисты.

Только одна передняя стенка кисты была исследована Рогманном, Вилларом, Рубертом, Лаубером (один случай). Обе стенки кисты (при изучении энуклеированных глаз) были обследованы Фрюхте — Шюренбергом, Ишрейтом, Одинцовым, Лаубером (второй случай). В случае Рогманна задняя поверхность передней стенки кисты не имела никакого покрова.

В наблюдении Виллара (врожденная киста) передняя стенка кисты была покрыта (со стороны полости) эпителием конъюнктивы, модифицированным,

без мукозных клеток, лежащим прямо на склере (из ткани которой состояла стенка). Эпителий лежал тонким слоем, который местами очень сильно истончался: в местах, где он хорошо был развит, он лежал в несколько слоев; основной глубокий слой состоял из цилиндрических клеток, покрытых тремя или четырьмя слоями полигональных клеток, более или менее уплощенных по мере приближения к поверхности; на этих клетках лежала непрерывная полоска плоских клеток, которая легко отслаивалась от остального эпителия и отделялась от него в виде чешуек; там, где эпителий особенно утончен (именно в местах, соответствующих наибольшему растяжению стенки кисты), всегда можно было найти по крайней мере два слоя клеток, которые оказывались очень сильно уплощенными: слизистых клеток нет, эпителий лежал прямо на стенке кисты, без посредства аденоидной ткани.

Руберт нашел на задней поверхности передней стенки кисты многослойный эпителий, поверхностный слой которого состоял из цилиндрических клеток, т. е. эпителий этот был конъюнктивальный, из частей конъюнктивы, далеко отстоявших от роговицы: ядра клеток окрашиваются сильно, лежат по большей части глубоко, обычно имеют форму овала, стоящего вертикально к поверхности, протоплазма клеток мелкозернистая. Слой этот существует не везде; во многих местах он отслоился; нередко клетки уплощены; клетки более глубоких слоев имеют по большей части кубическую или полигональную форму, ядро их менее сильно окрашивается, чем в поверхностных клетках; положение ядра центральное, форма округлая, окружающая ядро протоплазма нежнозернистая; отмечены явления отека, кое-где в эпителии — пигмент (железосодержащий), в особенности в базальных клетках.

В случае Лаубера на задней поверхности передней стенки кисты клеточный покров состоял из конъюнктивального эпителия: полигональные клетки неправильно расположенные, поверхностного слоя правильно стоящих клеток не было; много бокаловидных клеток.

Фрюхте и Шюренберг нашли стенки кист покрытыми многослойным эпителием; в глубоких слоях клетки эпителия имели полигональный, часто кубический характер; к поверхности они несколько уплощались.

Во втором случае Лаубера задняя поверхность передней стенки кисты была покрыта многослойным плоским эпителием, по-видимому, конъюнктивальным; в других местах (на поверхности цилиарного тела, радужки, ретины, эктазии роговицы) он был тоже многослойный (от двух до восьми слоев); основной слой его всюду низкий, но там, где эпителий особенно был толст, основной слой высокий и приближается к цилиндрическому, в средних слоях клетки полиэдрические, поверхностные — плоские.

В случае Ишрейта стенки кисты были выстланы эпителием, происходившим из роговицы; эпителий многослойный, плоский, лежит в два-три слоя; там, где клетки отслоились друг от друга, видна по краям их нежная зубчатость, что, по мнению автора, указывает на их роговичный характер.

В наблюдении Одинцова стенки кисты почти всюду одеты плоским эпителием, местами — многослойным, местами редуцированным до одного-двух рядов; кое-где эпителия нет, по характеру своему эпителий конъюнктивальный, т. е. кубические клетки основного слоя с центрально расположенным ядром и плоские поверхностные.

Что касается происхождения склеральных кист, то часть авторов не высказывает никаких предположений о происхождении их, другие дают те или иные объяснения.

Некоторые кисты признавались авторами врожденными; Вальдгауэр свой случай врожденной кисты (не обследованный микроскопически) рассматривал, как Hydrops canalis Schenlemmii; Виллар в случае врожденной кисты допускает эмбриональное включение эпителия конъюнктивы склеры в ткань склеры во время ее развития; это внедрение происходит в мезенхиму, которая одевает глазной бокал раньше, чем произойдет специальная дифференцировка склеры и конъюнктивального хориона; Рогманн допускает в своем случае врожденной кисты предположение о связи развития кисты с зародышевой щелью; по поводу этого случая Нуэль высказался в том смысле, что здесь дело шло о hyqroma bursae praetendineae m. recti interni; Ван Дюизе (Van Duyse) допускал возможность травмы при родах; Руберт по поводу этого случая высказал предположение о возможности эндотелиального происхождения кисты; Вернике объясняет свое наблюдение врожденной кисты (не обследованной микроскопически) как дивертикул передней камеры; вдоль сосуда, проходящего сквозь склеру, водянистая влага находит свой путь до наружных слоев склеры, где она и расслаивает ее, причем наружная часть склеры, более тонкая, выпячивается; Лагранж ставит врожденные кисты склеры в связь с зародышевой щелью, однако положение кисты в случае Вернике не вяжется с этой гипотезой.

Приведенные объяснения происхождения врожденных кист мало обоснованы фактическими доказательствами; более богаты последними объяснения происхождения приобретенных кист.

Не останавливаясь на взгляде Гасснера, по мнению которого кисты склеры представляют собой осумкованный хориоидальный экссудат (взгляд Гасснера не был изложен в подробном и мотивированном виде), основным объяснением кист склеры надо признать то, которое дает Лаубер. По мнению этого автора, необходимым условием для происхождения кист является предшествующая перфорация наружной оболочки глаза (склеры, роговицы) вследствие травмы или изъязвления; дальнейшими факторами для образования кисты служат врастание эпителия и ущемление радужки в перфорацию, что мешает заживлению внутренних слоев раны; наружные слои склеры заживают, и эпителий отшнуровывается; водянистая влага проникает через незаживший внутренний конец раны в склеру и расслаивает ее, а эпителий выстилает образовавшуюся полость. Фрюхте и Шюренберг по вопросу о происхождении эпителия присоединяются к мнению Лаубера. Руберт полагал, что инородные тела, попавшие в склеру, вызвали здесь расстройство сокообращения со скоплением лимфы между пластинками; с места ранения эпителий врос по раневому ходу и выстлал полость; потом эпителиальные тяжи отшнуровались процессом рубцевания. Одинцов относит развитие склеральных кист, подобно камерным кистам, только за счет внедрения эпителия по ходу раневого канала. По Ишрейту, в его случае после прободающего ранения был пластический uveites anterior, сращения радужки, роговицы, цилиарных отростков, вследствие чего образовались мешки и кисты; эпителий врос с роговицы. Эйзенштейн, не исследовавший случая микроскопически, предполагает занос частиц ткани или инородного тела в склеру.

Таким образом, в вопросе о происхождении кист склеры мы встречаемся опять, как с основным фактором, с врастанием (внедрением) эпителия конъюнктивального или роговичного по ходу раневого канала (или перфорации). В вопросе о происхождении жидкости в кисте есть разница во взглядах: по Лауберу, в кисту просачивается водянистая влага; по Руберту, между пластинами скопляется лимфа; по Михелю, полость увеличивается за счет экссудата

из цилиарного тела. Фрюхте и Шюренберг допускают эту возможность и для своего случая.

В нашем случае, как сказано, нельзя точно решить вопрос о происхождении эпителия; на основании клинических данных скорее можно предположить, что он произошел из конъюнктивы после трепанации склеры. Но отчего образовалась киста? Откуда в ней жидкость? Из клинических данных видно, что дело началось с выпячивания цилиарного тела, которое, очевидно, пройдя внутренние слои склеры, и попало внутрь кисты, образовавшейся уже после начала выпячивания цилиарного тела. Больной уверяет, что киста появилась вскоре после того, как он, желая позвать своего приятеля, очень сильно крикнул; при этом он почувствовал, что в глазу что-то «лопнуло», а через несколько дней появилась и припухлость. Если рассказ обоснован, то возможно, что волокна склеры, уже истонченные, разошлись и склера расслоилась; в расслоенное место могла попасть водянистая влага, или же жидкость, быть может, просочилась из цилиарного тела или супрахориоидального пространства, а затем щель покрылась эпителием. Все это, конечно, предположения. Напоминаю, что ко времени операции удаления передней стенки кисты сообщения полости ее с камерой не было.

6. Наконец, последний важный пункт в истории болезни нашего пациента — это то, что выпячивание цилиарного тела, не покрытого конъюнктивой, не сопровождается никакими признаками раздражения глаза вот уже полтора года.

ОРБИТАЛЬНЫЕ ОПЕРАЦИИ

К ВОПРОСУ ОБ УДАЛЕНИИ ЗЛОКАЧЕСТВЕННЫХ ОПУХОЛЕЙ ГЛАЗНИЦЫ[60]

Удаление злокачественных опухолей глазницы, выходящих за пределы последней и распространяющихся в соседние носовые полости или на окружающие глазницу участки лица, представляет собой довольно сложную хирургическую задачу. Иногда становится необходимым дополнить удаление опухоли из глазницы даже резекцией верхней челюсти. Подобные случаи сравнительно редко встречаются среди офтальмологического материала, и окулистам чаще приходится иметь дело с такими вышедшими из глазницы опухолями, удаление которых возможно еще путем комбинации экзентерации глазницы со вскрытием и опорожнением тех или иных лицевых полостей.

В литературе уже давно опубликовывались описания подобного рода операций, но они носили казуистический характер и не давали в руки офтальмолога, встретившего больного с обширной глазничной и внеглазничной опухолью, планомерного метода для удаления последней. Профессору Головину принадлежит заслуга выработки определенного типа операции для удаления опухолей из глазницы и соседних полостей, которая была им названа «орбито-синуальная экзентерация». Отсылая интересующихся деталями операции к статьям автора и к диссертации К. А. Юдина, я укажу здесь лишь главное в его оперативном методе.

В первом акте операции проводятся два разреза — по верхнему и нижнему краям орбиты и перпендикулярно к ним, два разреза со лба на щеку (соответственно наружному краю глазницы и боковой стороне носа). Этими разрезами очерчивается опухоль и обозначаются кожномышечные лоскуты для пластического закрытия будущего дефекта, которые и отсепаровываются. Во втором акте производится экзентерация глазницы (с надкостницей). В третьем акте последовательно удаляются долотом и костными ножницами стенки всех полостей (лобной, гайморовой, решетчатой, клиновидной) и содержимое их (опухоль, слизистая оболочка, раковины, перегородки). В четвертом акте обширная чашеобразная ямка, образовавшаяся от слияния всех полостей, закрывается сшиванием сдвинутых друг другу навстречу лобного и щечного кожно-

[60] Впервые опубликовано в «Уч. записках высшей школы», т. I, в. 1, Одесса, 1922.

мышечного лоскутов. В некоторых случаях может не потребоваться вскрытие той или иной полости (пощаженной опухолью).

В указанном виде операция вполне оправдала себя в целом ряде случаев, оперированных автором. Как на некоторых случаях проф. Головина, при оперировании которых мне пришлось присутствовать, так и на одном личном случае (см. диссертацию Юдина), я мог вполне убедиться, что при всей своей драматичности и обширности комбинированная экзентерация по Головину представляет собой вмешательство, довольно легко переносимое больными.

При распространившихся за пределы глазницы опухолях метод Головина можно считать основным, но особенности случая могут потребовать иногда некоторых дополнений к нему. Кроме того, в отдельных случаях может возникнуть технический вопрос: следует ли производить это удаление, сперва экзентерируя глазницу и затем выходя за пределы ее, или же, если это возможно, не лучше ли обойти сперва опухоль вне пределов глазницы, а затем удалить ее вместе со стенками и содержимым глазницы в одном куске.

Принципиально, с общепатологической точки зрения, опухоль злокачественную следует, конечно, удалять так, чтобы остановиться вне ее пределов, в здоровых тканях, и не ранить самого вещества опухоли во избежание увеличения шансов заражения области операции опухолевыми клетками. Практически это принципиальное требование далеко не всегда выполнимо, особенно в таких тесных и запутанных местах, как глазница и соседние лицевые полости. Но при известной комбинации условий в отдельных случаях не удастся ли орбитосинуальную экзентерацию выполнить по этому принципу?

В обсуждении этого вопроса о возможности экстраорбитального удаления опухолей глазницы мне пришлось принять участие по инициативе проф. Лысенкова, который поставил его в указанной выше форме на консилиуме относительно больной с раковой опухолью глазницы.

Признавая целесообразность вопроса, я совместно с проф. Лысенковым попытался выяснить опытами на трупе — нельзя ли уносить содержимое орбиты вместе с частью ее стенок в одном куске, и в каких пределах это возможно.

Операции на трупе позволили нам придать операции экстраорбитальной экзентерации глазницы следующий вид.

Разрезы мягких тканей. Они проводятся почти так же, как в способе Головина, т. е. первый разрез ведется (до кости) горизонтально по верхнему краю орбиты от скулового отростка лобной кости до внутреннего конца надбровной дуги: второй разрез — горизонтально по нижнему краю орбиты от наружного края лобного отростка скуловой кости до середины лобного отростка верхней челюсти (до кости); третий разрез — перпендикулярно к предыдущим у их наружных концов; начало разреза на 3 *см* выше конца лобного отростка скуловой кости, конец — у нижнего края скуловой кости; четвертый разрез — перпендикулярно к одной и второй у их внутренних концов; начало разреза на 3 *см* выше внутреннего конца надбровной дуги, конец — у крыла носа. Длина того или другого разреза и их порядок могут быть подвергнуты индивидуальным изменениям. Если верхнее веко не поражено, то для сохранения его после вертикальных разрезов оно отворачивается на лоб, и верхний горизонтальный разрез делается по верхнему конъюнктивальному своду до кости.

Обнажение костных стенок. Мягкие ткани внешней губы всех разрезов вместе с надкостницей отделяются от костей, по возможности дальше от орбитальных краев кверху, книзу, кнаружи и кнутри; книзу отсепаровка ведется до альвеолярного отростка верхней челюсти, кнаружи — необходимо обнажить

всю скуловую кость (до средины скуловой дуги) и до переднего конца нижнеглазничной щели (с задней поверхности скуловой кости); ножом и распаторием при этом приходится отделять сухожилие m. masseteris и височной мышцы.

Отделение мягких тканей глазницы. Поднадкостнично отделяются мягкие ткани глазницы от верхнего края и верхней стенки ее (по возможности до вершины), от наружного края и наружной стенки глазницы (до нижнеглазничной щели), от верхневнутреннего отдела края и стенки глазницы (приблизительное направление границы отсепаровки — от блока к круглому отверстию).

Рассечение костей. Долотом просекаются кости (по краю оттянутых мягких тканей): лобная (соответственно лобной пазухе), лобный отросток верхней челюсти (долото проходит в полость носа), тело верхней челюсти (долото проникает в гайморову пазуху); при этом передняя стенка гайморовой пазухи просекается спереди так, что долото, поставленное горизонтально, стоит перпендикулярно к поверхности стенки (фронтально); при просекании наружной стенки пазухи долото идет перпендикулярно к разрезу стенки, в направлении к заднему концу нижней глазничной щели; все эти костные сечения совершаются очень легко; затем костными ножницами (или долотом) пересекается скуловая дуга, и долотом отделяется лобный отросток скуловой кости от лобной кости по линии лобно-скулового шва к переднему концу нижнеглазничной щели; остается не пересеченной кость верхневнутреннего отдела глазничной стенки, которая и просекается долотом по линии блок — круглое отверстие (приблизительно). Путем указанных сечений кости содержимое глазницы обойдено снаружи, снизу, снутри и кнутри внеглазнично, сверху — поднадкостнично; оно удерживается пока на месте своими связями в вершине глазницы.

Удаление костно-глазничного комка. Большими щипцами Мюзе или Дуайена крепко захватывается передний отдел отдаленной костно-глазничной глыбы и вытягивается вперед и в то же время большими крепкими ножницами рассекается мышечная пирамида с надкостницей и нервами у вершины глазницы. Глыба унесена.

Туалет операционного поля. Орбито-синуальная полость приводится в некоторый порядок; удаляются подозрительные участки тканей, носовые раковины.

Закрытие операционной раны. Кожно-мышечные лоскуты соединяются, как в способе Головина, что удается легко благодаря отсутствию скуловой кости.

Только что изложенная схема операции давала основание надеяться на возможность удаления некоторых орбито-синуальных опухолей вне пределов поражения ими тканей или, по крайней мере, на уменьшение травмы опухоли во время операции

С конца 1914 г. я применил эту модифицированную орбито-синуальную экзентерацию на четырех больных, истории болезни которых могут послужить материалом для суждения об этой операции.

Наблюдение 1-е. Анна Ш., 54 лет. Обширный изъязвленный рак левой глазницы. Язва уничтожила нижнее веко и мягкие ткани у наружного орбитального края и на боковой стенке носа почти до середины переносицы; верхнее веко красно, инфильтрировано, опухло, свисает вниз; при его оттягивании содержимое глазницы представляется в виде бугристой кровоточащей изъязвленной массы, покрытой гноевидным налетом; конъюнктива сохранила отчасти свой вид, только вверху глаз покрыт буграми опухоли, сморщен, изъязвлен, кровоточит; внутренняя стенка глазницы явно проросла опухолью в переднем своем отделе; снаружи опухоль дошла до поверхности скуловой кости; кожа, покры-

вающая верхнюю часть верхней челюсти и скуловой кости, покрасневшая, уплощенная, неподвижная.

Больная страдает четыре года; однажды ей была сделана небольшая операция, которую она назвала выскабливанием. Больная испытывает сильные боли; она не может спать, не находит себе места от страданий; днем и ночью сидит на кровати, покачиваясь, держит руку у повязки и стонет; морфий помогает мало; аппетита нет; больная сильно истощена.

Случай давал мало надежды на радикальное излечение, но операция удаления всех пораженных тканей была все же показана; она могла отсрочить смерть и избавить больную от болей на более или менее продолжительный срок. На консилиуме с проф. Н. К. Лысенковым решено было произвести внеорбитальное удаление опухоли по описанной выше схеме.

Операция сделана мною 9.XI 1914 г. при любезном участии проф. Н. К. Лысенкова в глазной клинике.

Хлороформный наркоз. Предварительная тампонада хоаны со стороны носоглотки марлевым тампоном (беллоковским зондом). Наркоз протекал тяжело — пульс, и без того слабый, несколько раз падал; пришлось прибегать к вливанию солевого раствора и к впрыскиванию камфоры.

Разрезы мягких тканей до кости сделаны приблизительно по вышеприведенной схеме в казавшихся здоровыми пределах. Обильное кровотечение остановлено прижатием и пеанами; крупные сосуды перевязаны. Мягкие ткани с надкостницей отсепарованы распаторием от костей в стороны от орбиты; скуловая кость обнажена и освобождена от жевательной мышцы; наружная стенка глазницы освобождена от височной мышцы; мягкие ткани глазницы отслоены с надкостницей от верхней и наружной стенок глазницы; это отделение произведено вне опухоли; отделение мягких тканей от верхневнутреннего отдела глазничной стенки сделано не вполне отчетливо — кость легко проламывалась и не было уверенности в том, что распаторий оставался в здоровых тканях. Просечены долотом кости: лобная (стенка лобной пазухи), носовая, лобный отросток скуловой кости (сверху — к переднему концу нижнеглазничной щели) при помощи цепочечной пилы; ею же перепилена скуловая дуга; рассечение внутренней стенки глазницы по линии от блока к круглому отверстию выполнено не отчетливо: кость уже была надломлена при отсепаровке тканей. Кровотечение из костей и слизистой оболочки, которую кое-где пришлось надрезать ножницами или скальпелем, умеренное; без остановки последнего костно-глазничная глыба была захвачена щипцами Дуайена и вытянута сильно вперед; глазничное содержимое перерезано у вершины глазницы; слышно было, как при вытаскивании костно-глазничной глыбы переломились кое-какие костные связи у вершины орбиты (нижняя стенка), не пересеченные долотом. Обильное кровотечение потребовало быстрой тампонады; при постепенном удалении тампонов положены зажимные пинцеты на отдельные сосуды в вершине глазницы; когда кровотечение остановилось, полость была осмотрена; удалены остатки мягких тканей в вершине орбиты. Гайморова полость не содержала ничего подозрительного; слизистая ее оставлена; подозрительной представилась решетчатая пазуха, которая и очищена от раковин и обломков ее костной стенки; нижняя носовая раковина удалена наполовину. При закрытии полости путем сшивания кожно-мышечных лоскутов оказалось, что около внутреннего угла глазницы натяжение их должно было бы быть довольно значительным; ввиду этого края лоскутов здесь не сшиты и через дефект выведен конец одного из тампонов; конец другого тампона (глубокого) выведен через левую ноздрю; повязка. Тампонада хоаны через 6 часов.

Послеоперационное течение: при перевязке, сделанной через трое суток, оказалось, что часть швов нагноилась и их пришлось удалить; в дальнейшем производилась смена тампонов через один-два дня; с раневой поверхности было гноевидное отделяемое, что потребовало промываний перекисью водорода; скоро грануляции приняли хороший вид; часть наружной половины горизонтальной линии шва, первоначально сросшаяся, позднее разошлась вследствие атрофии кожи. Для ускорения закрытия грануляционной полости поверхности была сделана пересадка эпидермиса. Через три месяца больная была в следующем состоянии: глазнично-синуальная полость в значительной мере выполнилась и закрылась грануляциями, кожей, втянувшейся в нее с окружающих частей лица (особенно со стороны скуловой области), и эпидермисом; у внутреннего угла глазницы имеется круглое отверстие (3 *см* в диаметре), ведущее в нос; больная, самочувствие которой до операции было очень плохим, быстро стала поправляться: боли исчезли,

возобновились сон и аппетит. Оставив Одессу, больная известила меня через два месяца о том, что она вернулась к своей обычной физической работе и чувствует себя хорошо. Через полтора года я получил известие от одного коллеги-окулиста, что у больной появился недавно рецидив, но где находится больная и какова была ее дальнейшая судьба, я, к сожалению, не знаю.

Из описанного случая я вынес следующее впечатление: операция на вид драматична, но не трудна и не опасна; рассечение кости по линии блок — круглое отверстие совершается недостаточно отчетливо; здесь слабое место операции, в особенности, если опухоль заняла и эту линию; удаление скуловой кости и наружной стенки гайморовой полости расширяет пределы операции в значительной мере, что важно, если опухоль поразила скуловую кость или вышла в крылонебную яму; вместе с тем отсутствие скуловой кости очень облегчает стягивание лоскутов, что ценно, если при удалении опухоли пришлось пожертвовать кожей лба и лица на значительном протяжении.

Наблюдение 2-е. Больной А., 67 лет, поступил в клинику 18.III 1916 г. Обширный рак, занимающий на правом глазу все нижнее веко и спускающийся ниже нижнеорбитального края. Опухоль распространяется на наружный край орбиты и захватывает наружную четверть верхнего века; она идет также по краю орбиты кверху кнутри, распространяясь на боковую поверхность спинки носа и доходя почти до внутреннего конца брови; переходная складка нижнего века занята опухолью, равно как и область полулунной складки и слезного мясца; опухоль заходит на конъюнктиву склеры; опухоль на значительном протяжении изъязвлена, дно язвы бугристое, кровоточит; края подрыты; глаз здоров, острота зрения = 0,7; левый глаз здоров; месяца три назад у внутреннего конца века появилась припухлость с язвочкой, которая быстро стала расти и превратилась в описанную опухоль.

Обширный рак, несомненно, требовал орбито-синуальной экзентерации. Заранее можно было ожидать затруднения в области верхневнутреннего отдела глазницы, так как опухоль явно распространялась в ближайшем соседстве с линией блок — круглое отверстие; но и не надеясь особенно на возможность обойти здесь опухоль в здоровых тканях, я все же решил удалять опухоль в одном куске со стенками орбиты, исходя из того соображения, что при таком способе опухоль будет менее травмирована, чем при типичной экзентерации по Головину. Операция произведена 24.III 1916 г. в глазной клинике при любезном участии приват-доцента В. Н. Новикова.

Хлороформный наркоз (без осложнений). Предварительная тампонада хоан со стороны носоглотки. Разрезами мягких тканей до кости очерчены границы опухоли и намечены лоскуты для пластики. Мягкие ткани вместе с надкостницей отслоены распаторием в стороны от краев орбиты; долотом просечены боковая стенка носа, передняя стенка гайморовой полости; скуловая кость освобождена от мышц; рассечение скулового отростка верхней челюсти и наружной стенки гайморовой полости долотом; скуловая дуга пересечена костными щипцами, наружная стенка глазницы — долотом, мягкие ткани орбиты отделены вместе с надкостницей от верхней и наружной стенок орбиты распаторием; от наружной стенки отслаивание удалось хорошо в пределах нормальных тканей до нижнеглазничной щели; при отслаивании от верхней стенки у вершины глазницы распаторием по неосторожности продавлена кость; в верхневнутреннем отделе глазницы отслаивание шло хорошо (по видимому, кость не была поражена); наконец, просечена костная стенка по линии блок — круглое отверстие, что удалось хорошо; после того костно-орбитальная глыба захвачена большими щипцами Мюзе, вытянута сильно вперед, мягкие ткани перерезаны у вершины орбиты ножницами, которыми перерезаны также тяжи слизистой оболочки (по стенкам пазух); глыба унесена.

По остановке кровотечения осмотр полости показал, что видимых разрастаний опухоли в пазухах не оставалось; удалены обрывки тканей, костные осколки, клетки решетчатого лабиринта, раковины (средняя и часть нижней); на верхней стенке глазницы оказался дефект кости величиной с копеечную монету, и в его просвете видна твердая мозговая оболочка; он произошел при отслаивании тканей глазницы от верхней стенки; слизистая оболочка лобной пазухи (вскрытой лишь в ее нижней части) не удалена потому, что представлялась нормальной; слизистая гайморовой полости частью удалена. Тампо-

нада полости; кожно-мышечные лоскуты сшиты; у внутреннего угла глазницы остался дефект; снаружи, ввиду сильного натяжения, пришлось прибегнуть к добавочным разрезам; конец турунды выведен у наружного края орбиты. Больной перенес операцию очень легко. Тампон из носоглотки вынут через 6 час. Температура вечером, в день операции, 38,3, через два дня — нормальная. При перевязке через трое суток найдено, что линия швов в порядке, часть тампона извлечена и отрезана; есть запах, но нагноения не заметно.

Ежедневно при перевязках извлекается часть тампона; на шестой день после операции вставлен новый тампон; при этом отмечено, что дефект в верхней стенке закрывается грануляциями; приблизительно на 14-й день линия шва разошлась вследствие атрофии краев кожных лоскутов (не имевших сзади достаточного питания); полость постепенно заполняется грануляциями, кожа втягивается в орбиту.

Больной выписался 27.IV; ему посоветовали закладывать в отверстие турунду и носить черную повязку. Впоследствии, как мне передавали родные больного, впадина закрылась кожей и эпидермисом, осталось лишь небольшое отверстие у внутреннего угла ее, ведущее в носовую полость; отделяемого не было. Больной не мог показаться в Одессу из провинции; как сообщил мне приват-доцент Ф. В. Букоемский (родственник больного), у него не было рецидива почти два года (до 28.I 1918 г.), когда последовала смерть больного от болезни сердца.

Только что описанное наблюдение привело меня к убеждению, что опухоль была удалена в пределах здоровых тканей везде — даже и у внутренневерхнего угла глазницы; я мог убедиться в этом при осмотре препарата.

Но вместе с тем осмотр препарата показал, что нижняя стенка орбиты отломилась слишком близко к краю орбиты; это обстоятельство не имело в данном случае значения, так как опухоль не ушла глубоко в орбиту и не распространилась в полости, но, конечно, операция с удалением стенок была показана ввиду тесной связи опухоли со стенками. Обнажение твердой мозговой оболочки — явление случайное, по счастью не повлекшее за собою последствий. Расхождение швов — явление довольно закономерное, объясняющееся атрофией кожно-мышечных лоскутов и присущее типичной экзентерации по Головину. Отсутствие рецидива в течение двух лет лишний раз убедило меня в необходимости оперирования даже и запущенных случаев рака для продления жизни больного и избавления его от страданий, которые рано или поздно наступают при распаде опухоли.

Наблюдение 3-е. Больной К., 80 лет, поступил в клинику 22.II 1917 г. Правый глаз: обширная язва, разрушившая все нижнее веко и мягкие ткани до кости у наружного и внутреннего углов глазницы; край верхнего века тоже разрушен; обширное разрушение тканей глазницы до уровня ее горизонтального меридиана; глаз покрыт опухолевыми распадающимися буграми; роговица изъязвлена, глаз сморщен, подвижность его ограничена. Левый глаз: две эпителиомы на нижнем веке, небольших, неизъязвленных. Анамнез: полтора года назад на верхнем веке появилась маленькая опухоль, которая изъязвилась и стала увеличиваться. Последние месяцы больной испытывает сильные боли, которые лишают его возможности спать и работать

25.II 1917 г. произведена операция внеглазничной орбито-синуальной экзентерации при любезном участии доц. В. Н. Новикова.

Хлороформный наркоз, предварительная тампонада носоглотки. Разрезы мягких тканей до костей по обычному типу; остановка кровотечения пеанами; распаторием мягкие ткани лица отслоены с надкостницей и отодвинуты от костей в стороны от краев орбиты; мягкие ткани орбиты отслоены от стенок орбиты вместе с надкостницей (снаружи до нижнеглазничной щели, сверху — до вершины глазницы, изнутри — до линии блок — зрительное отверстие); просечены долотом костные стенки лобной пазухи, носа, гайморовой полости; пересечена скуловая дуга, просечены кости по линии блок —круглое отверстие; содержимое орбиты с освобожденными стенками ее захвачено щипцами Мюзе, вытянуто вперед, перерезано у вершины орбиты большими ножницами и унесено; тампонада, зажимные пинцеты на сосуды в вершине орбиты; осмотр полости; удаление слизистой оболочки гайморовой полости, имевшей нормальный вид, не сделано; слизистая в лобной пазухе также оставлена; полость затампонирована; конец тампона выведен че-

рез нос; лоскуты мягких тканей сшиты наглухо, что удалось везде хорошо, кроме внутреннего угла глазницы, где было значительное натяжение.

Послеоперационное течение, тампон из носоглотки вынут через 6 час. Температура через два дня стала нормальной: больной встал с постели через трое суток; первая перевязка сделана через трое суток; швы сняты через шестеро суток; заживление всей линии швов первичным натяжением; тампон из полости удаляется по частям и извлечен весь через 6 дней после операции; смена тампонов производилась через нос при помощи носового зеркала.

18 и 27.III иссечены эпителиомы на коже век левого глаза; 29.III больной выписался (через 32 дня после операции); линия швов хорошо срослась, но у внутреннего угла глазницы кожа начала истончаться вследствие атрофии и появилось маленькое отверстие в полость, увеличение которого можно ожидать.

Через 14 месяцев (в мае 1918 г.) больной явился с рецидивом в правой височной области в виде язвы, проникающей до скулового отростка лобной кости, с диаметром в 3–4 *см;* шейные лимфатические железы увеличены; область орбиты закрыта кожей, свободно простирающейся над ней; у внутреннего угла глазницы — отверстие (1 *см* в диаметре): отделяемого из полости нет Доцент В. Н. Новиков удалил рак вместе с костью скулового отростка лобной кости: дефект закрыт пластически; удалена часть шейных лимфатических желез; заживление первичным натяжением. От закрытия отверстия у верхнего угла глазницы больной отказался.

В мае 1919 г., через год после второй операции, больной вновь явился в клинику с раковой опухолью ниже правого уха; в области глазницы и в височной области все обстояло благополучно. Доцент В. Н. Новиков произвел операцию удаления рака на шее и иссечение шейных желез; операция потребовала перевязки сонной артерии. Через 21 день больной умер при явлениях кровотечения из сонной артерии; вскрытия произвести не удалось.

Обсуждая описанный случай, я прихожу к заключению, что удаление рака глазницы в одном куске со стенками ее удалось хорошо; в верхневнутреннем отделе орбиты, т. е. в самом подозрительном месте, остатков рака не было, ибо рецидив последовал снаружи; здесь надо было, вероятно, дальше отступить от границы опухоли при операции. Возможно также и предположение, что у больного был не рецидив, а развился новый рак; к этому дает основание множественность эпителиом у больного. Повторными операциями больной, несмотря на свои 80 лет, в течение двух лет был избавлен от страданий.

Наблюдение 4-е. Больная К., 50 лет, принята в глазную клинику 19.IV 1918 г. с опухолью правой глазницы.

Веки отечны, выпячены; выпячивание особенно резко выражено соответственно всему протяжению нижнего века и в верхневнутреннем отделе верхнего; воспалительной красноты кожи век не отмечается; сквозь веки прощупывается довольно плотная бугристая масса, занимающая нижнюю и верхневнутреннюю часть орбиты; глазная щель не может быть совершенно закрыта: из нее выпячивается нижняя переходная складка в виде бугристого отечного вала, особенно выдающегося у внутреннего угла глазницы; вал этот плотен на ощупь, конъюнктива склеры в нижней части глазного яблока тоже отчасти приподнята; резко выраженных воспалительных явлений на конъюнктиве нет; глаз выпячен вперед, книзу и несколько кнаружи; на роговице имеются помутнения и слущивания эпителия; резко выраженный застойный сосок; острота зрения понижена до $^1/_2$; исследование носа не дало указаний на патологические изменения; реакция Вассермана отрицательная; температура тела нормальная; общее состояние тяжелое: сильные боли в голове и правой глазнице, измучившие больную; отсутствие аппетита, бессонница, сильная раздражительность. Анамнез показал, что несколько месяцев назад начало опухать нижнее веко и глаз стал постепенно выпячиваться; появились боли; больной сделана в провинции операция, по-видимому, лишь с целью биопсии; микроскопическое исследование, произведенное в Житомире д-ром Лисицыным, дало диагноз альвеолярной саркомы; выкидышей не было; хирург, к которому больная обратилась в Одессе, признал, по словам больной, случай недоступным для операции. На основании изложенных данных поставлен диагноз саркомы глазницы, вероятно, вышедшей за пределы ее.

20.IV 1918 г. произведена мною при любезном участии доц. В. Н. Новикова операция внеглазничной орбито-синуальной экзентерации.

Эфирный наркоз; предварительная тампонада носоглотки. Ввиду того, что верхнее веко было здорово, его решено было сохранить; для этой цели после проведения вертикальных разрезов через мягкие ткани концы века освобождены и оно завернуто на лоб больной; после этого сделан горизонтальный разрез мягких тканей (переходной складки) по верхнему краю орбиты до кости; далее — горизонтальный разрез несколько ниже нижнего края орбиты до кости от наружного вертикального разреза (лежавшего вне наружного края орбиты) до внутреннего вертикального разреза (лежавшего кнутри от внутреннего края орбиты); мягкие ткани окрестностей орбиты отслоены с надкостницей в стороны от орбиты, т. е. по направлению к спинке носа, под глазницей в стороны от орбиты, т. е. по направлению к спинке носа, подглазничной области, скуловой кости и височной области; мягкие ткани орбиты с надкостницей отслоены от наружной верхней и отчасти верхневнутренней стенок орбиты (к нижнеглазничной щели; к вершине орбиты; по направлению линии блок — круглое отверстие); долотом просечены костные стенки лобной пазухи, носа, гайморовой полости, скуловая дуга, наружная стенка глазницы (от шва между скуловым отростком лобной кости и лобным отростком скуловой кости в нижнеглазничной щели); просечена долотом костная стенка орбиты приблизительно по линии блок — круглое отверстие. Вся костная глыба захвачена щипцами Мюзе, вытянута вперед, мягкие ткани перерезаны у вершины орбиты, и вся глыба унесена. Тампонада, зажимные пинцеты. Осмотр полости показал, что опухолевые массы проникли в гайморову полость и клетки решетчатого лабиринта; они были удалены дополнительно вместе с раковинами решетчатого лабиринта, носовыми раковинами и частью слизистой оболочки гайморовой полости; край верхнего века отрезан. Полость затампонирована, тампон выведен через нос; кожно-мышечные лоскуты сшиты над полостью орбиты без особого натяжения, кроме верхневнутреннего отдела, где осталась небольшая щель. Послеоперационное течение гладкое; тампон из носоглотки удален через 6 час., а из полости удалялся постепенно и через пятеро суток заменен новым (через нос при помощи носового зеркала); рана срослась первичным натяжением, но изнутри осталась маленькая щель. Больной перед отъездом из Одессы посоветовали менять тампон еще недели две. Она больше не показывалась из-за трудности приезда из провинции; сестра больной сообщила, что приблизительно через два месяца периода благополучия появились сильные боли в голове и орбите; линия шва разошлась. Приблизительно через год больная скончалась, по-видимому, вследствие рецидива, распространившегося в носоглотку, и кахексии. Патологоанатомическое исследование опухоли позволило отнести ее к группе плазмоз; подробное описание случая будет вскоре опубликовано д-ром Я. И. Пржибыльской.

Обсуждая наблюдение, я пришел к заключению, что в данном случае внеглазничная орбито-синуальная экзентерация не давала возможности удалить опухоль целиком, ибо она слишком внедрилась в решетчатый лабиринт.

Приведенный мною выше клинический материал не исчерпывает, конечно, всех сторон внеглазничной орбито-синуальной экзентерации, но она позволяет мне все же сделать некоторые заключения, имеющие значение для дальнейшей разработки названной операции.

Прежде всего, я вынес убеждение, что она может позволить выполнить удаление опухоли вне захваченных ею тканей, если опухоль не слишком внедрилась в соседние полости; если же такое прорастание произошло, то все же травматизация опухоли производится в меньших размерах, чем при типической орбито-синуальной экзентерации по Головину; кроме того, я вынес впечатление, что внеглазничная экзентерация имеет преимущество в быстроте.

Эти соображения побуждают меня и в дальнейшем не отказываться от разработки операции в техническом отношении, и для этой цели я полагаю необходимым еще раз дать описание хода операции, но не в схематическом виде, а с теми деталями, которые представились мне важными на основании моих наблюдений.

1. Приготовление больного по общим правилам. Общий наркоз. Тампонада хоан со стороны носоглотки при помощи трубки Беллока или эластического катетера; величина тампона (марлевого) равняется величине ногтевой фаланги большого пальца (по правилу Бильрота).

2. Разрезы мягких тканей: а) горизонтальный разрез по верхнему краю орбиты, от наружного края скулового отростка лобной кости до внутреннего конца брови;

б) горизонтальный разрез мягких тканей по нижнему краю орбиты от наружного края лобного отростка скуловой кости до середины бокового ската спинки носа; внутренняя четверть этого разреза ведется прямо, не по краю орбиты;

в) вертикальный разрез у наружного края орбиты сверху вниз, проходящий через наружные концы предыдущих разрезов; начало разреза — на лбу — на 2–3 *см* выше наружного конца верхнего горизонтального разреза; нижний конец — на 2,5–3 *см* ниже наружного конца нижнего горизонтального разреза;

г) внутренний вертикальный разрез сверху вниз, проходящий через внутренние концы горизонтальных разрезов; начало разреза — на лбу — на 2–3 *см* выше конца верхнего горизонтального разреза, у крыла носа.

Все эти разрезы до кости; порядок разрезов — безразличен; горизонтальные разрезы перемещаются выше или ниже, а вертикальные — вправо или влево в зависимости от особенностей границ опухоли; если верхнее веко можно сохранить все, то проводятся сперва вертикальные разрезы; начиная от них, рассекаются горизонтально мягкие ткани с надкостницей до наружного и внутреннего углов верхнего века, и последнее заворачивается на лоб; после этого мягкие ткани переходной складки рассекаются до кости по верхнему краю орбиты; ресничный край века отсекается в целях предстоящего сшивания его с краем нижнего лоскута; при желании сохранить часть верхнего века верхний горизонтальный разрез ведется ниже орбитального края через площадь века; остальные детали понятны без описания; аналогично поступают при возможности полного или частичного сохранения нижнего века.

Остановка кровотечения; необходимы пеаны на бьющие артерии и перевязка последних.

3. Мягкие ткани наружной губы всех разрезов сдвигаются с костей распаторием в стороны от краев орбиты (центробежно) насколько можно дальше — на лобную кость на 2–3 *см,* на спинку носа до середины ее, на переднюю стенку тела верхней челюсти — до начала альвеолярного отростка, на тело скуловой кости — до всех краев ее, на скуловую дугу — до середины ее, на лобный отросток скуловой кости — до наружного края ее; сухожилие жевательной мышцы отделяется ножом и распаторием от задней поверхности скуловой дуги скуловой кости, наружной поверхности лобного отростка скуловой кости и от наружной поверхности тела верхней челюсти.

Мягкие ткани орбиты вместе с надкостницей отслаиваются от наружной стенки орбиты до нижнеглазничной щели, от верхней стенки орбиты до вершины ее и от верхневнутреннего отдела стенки орбиты приблизительно до линии блок — круглое отверстие.

4. Плоским долотом просекаются кости в следующем порядке: передняя стенка лобной пазухи в нижне-внутреннем ее отделе, лобный отросток верхней челюсти (боковой скат спинки носа); спускаясь книзу на переднюю поверхность тела верхней челюсти, линия сечения кости идет параллельно краю грушевидного отверстия до средины передней стенки тела верхней челюсти (или

несколько ниже) и поворачивает горизонтально к нижнему краю скулового отростка ее, далее — просекается наружная стенка гайморовой полости (наружная поверхность тела верхней челюсти) наискось кверху назад по направлению к середине нижнеглазничной щели; скуловая дуга перебивается долотом (или перекусывается костными щипцами); наружная стенка орбиты просекается в направлении от шва между скуловым отростком лобной кости и лобным отростком скуловой кости по направлению к середине нижнеглазничной щели; возвратившись к лобной пазухе, скалывают переднюю стенку ее до блока и просекают по линии блок — круглое отверстие внутреннюю стенку орбиты и далее нижнюю, проникая долотом в решетчатую пазуху и задний отдел гайморовой полости.

5. Захватив костно-глазничную глыбу большими щипцами Мюзе или Дуайена, вытягивают ее вперед и крепкими ножницами перерезают (сверху вниз) мягкие ткани орбиты у вершины ее, сильно вытягивая всю массу вперед; поворачивая ее вокруг передне-задней оси, переламывают этим движением случайно оставшиеся непересеченными пластинки кости, отрывают перемычки надкостницы и слизистой оболочки и уносят глыбу. Тампонада (временная) раневой полости, иногда — пеаны. Удаление подозрительных участков, носовых раковин и клеток решетчатого лабиринта; неподозрительную слизистую оболочку лучше не удалять для ускорения эпителизации полости.

6. Тампонада полости длинной полосой марли, конец которой выводится через ноздрю.

7. Сшивание кожно-мышечных лоскутов наглухо над полостью; повязка на область операции; отдельная повязочка, поперечная, на отверстия ноздрей для защиты конца турунды; эту повязку надо менять несколько раз в день.

Последующий уход: удаление тампонады из полости носоглотки через 6–8 час. после операции, перемена повязки по общим правилам, начиная с третьего дня; при каждой перевязке конец турунды несколько вытягивается из носа и отрезается; к шестому дню желательно удалить уже весь тампон и заменить его новым через ноздрю при помощи носового зеркала или широкой стеклянной трубки; тампон этот меняется ежедневно, пока есть обильное отделяемое; если рана разошлась, то тампонаду можно производить и снаружи; когда отделяемого станет мало — простая тампонада переднего отдела носа; в случае расхождения линии шва (вследствие атрофии лоскутов) — вторичное закрытие дефекта после оживления его краев.

В описанном виде экстраорбитальная орбито-синуальная экзентерация выполняется без особого труда, быстро и переносится больными легко.

Так она и делалась мною в описанных выше случаях. Но оценка собственных случаев, а также изучение черепов из коллекции кафедры топографической анатомии со вскрытыми лобными пазухами (которые я имел в руках благодаря любезности проф. А. П. Самарина) позволяют мне в будущем сделать попытку некоторого улучшения операции.

Не следует, мне кажется, отслаивать мягкие ткани орбиты от верхней стенки ее в третьем акте операции, т. е. после вскрытия лобной пазухи. Лучше произвести сперва вскрытие лобной пазухи, убедиться воочию в ее размерах и просечь ее нижнюю стенку из пазухи в орбиту в доступных пределах. И только тогда отслоить мягкие ткани от верхней стенки орбиты вне области соответствующей лобной пазухи. Так как пазухи иногда бывают широкие и глубокие, то в отдельных случаях в состав удаляемого костно-глазничного комка войдет больший кусок верхней стенки, чем при оперировании по шаблону, т. е. при от-

слаивании тканей до линии блок — круглое отверстие (этот шаблон не считается с истинной шириной пазухи).

Операция внеглазничной орбито-синуальной экзентерации основана на идее обхода опухоли в здоровых тканях. Я далек от мысли, что цель эта будет достигнута часто, но и отдельные случаи удачи (например, мой 2-й случай) оправдывают применение этой операции.

Опираясь на мой клинический материал (охватывающий 4 случая), я решаюсь предложить вниманию хирургов и офтальмологов экстраорбитальную орбито-синуальную экзентерацию как операцию, имеющую практическое значение наряду с прекрасным основным метолом проф. С. С. Головина, давшим ей начало; сравнительная оценка этих двух типов орбито-синуальной экзентерации возможна будет, конечно, лишь при накоплении случаев применения их.

В заключение считаю своим приятным долгом высказать мою признательность проф. Н. К. Лысенкову и доц. В. Н. Новикову за их помощь при выработке операции и при составлении настоящей работы.

К ВОПРОСУ ОБ ОПЕРАЦИИ ВНЕГЛАЗНИЧНОЙ ОРБИТО-СИНУАЛЬНОЙ ЭКЗЕНТЕРАЦИИ[61]

В 1921 г. я опубликовал новый способ комбинированной экзентерации орбиты и соседних полостей, который был выработан мною совместно с проф. Лысенковым; основанием для этого способа послужила операция орбито-синуальной экзентерации проф. Головина. Сохраняя идею операции проф. Головина — вскрытие всех пазух, окружающих орбиту, — мы внесли в технику операции новый принцип. В способе Головина производится сперва удаление содержимого орбиты путем экзентерации последней и затем последовательно выламываются все стенки соседних полостей: в нашем способе проводятся костные сечения стенок соседних пазух и орбитальное содержимое уносится вместе со стенками ее; этот способ, который можно назвать орбито-синуальной экстраорбитальной экзентерацией, имеет задачей по возможности удовлетворить важный принцип хирургии — удалить опухоль, обходя ее в пределах здоровых тканей. Вместе с тем наша операция представляет собой некоторое расширение пределов вмешательства при опухолях глазницы по сравнению с операцией проф. Головина.

Орбито-синуальная экстраорбитальная экзентерация была произведена мною до 1921 г. четыре раза. Заинтересовавшись ею, проф. Новиков произвел ее три раза в заведуемом им госпитале в Цетинье. Доктор Волошинов также охотно производит эту операцию и доложил на заседании Одесского хирургического общества 27 ноября 1929 г. о восьми случаях ее применения.

Имеющийся литературный материал показывает, что операция имеет шансы приобрести практическое значение. Но число наблюдений далеко недостаточно для оценки многих вопросов, связанных с названной операцией. Для пополнения относящихся сюда материалов я и позволю себе описать еще два случая применения операции орбито-синуальной экстраорбитальной экзентерации.

Случай 1-й. Правый глаз: вследствие рубцов в области слезного мешка и носового отростка верхней челюсти, спаянных с костью, верхнее веко опущено, а нижнее выворо-

---

[61] Впервые опубликовано в «Вестн. хирургии и погранич. областей», т. XX, кн. 55, 1930. Печатается в сокращенном виде.

чено соответственно внутренней своей половине. На краю нижнего века, у внутреннего его конца, имеется язва около 5 *мм* в диаметре, круглой формы, с неровными плотными краями и бугристым дном, покрытым гноевидным налетом; при пальпации через веко внутренняя часть орбиты оказывается выполненной плотной бугристой опухолью, неподвижной, спаянной с внутренней стенкой орбиты и уходящей в глубь последней. Конъюнктива склеры на внутренней половине глаза гиперемирована, имеется небольшой птеригиум, подвижность глаза внутри несколько ограничена. Глаз отклонен кнаружи. Глаз вполне здоров, visus его = 0,5 (астигматизм). Ринологическое исследование ничего ненормального не обнаружило, реакция Вассермана — указаний на сифилис нет. Миокардит с резко выраженной аритмией.

Анамнез: 10 лет назад больной впервые заметил небольшой бугорок у нижне-внутреннего края века, который постепенно увеличивался; 6.XII 1926 г. в глазном отделении Курской больницы ему сделали операцию. В марте 1927 г. больной был направлен в Глазную клинику д-ром Лепниным. Имея перед собою несомненный рак внутренней половины орбиты, спаянный с внутренней ее стенкой, я счел необходимым сделать экстраорбитальную орбито-синуальную экзентерацию. Операция произведена 18.IX 1927 г. Предварительная тампонада носоглотки. Операция начата (ввиду слабости сердца) под местной анестезией новокаином:

а) внутренний вертикальный разрез, начало его на лбу, на 6 *см* выше внутреннего угла и несколько кнаружи от срединной линии лба; разрез до кости идет книзу по боковой спинке носа и заканчивается у крыла носа; б) наружный разрез вертикальный, начало его на 6 *см* выше наружного угла глазницы; разрез до кости ведется вниз по наружному краю орбиты и заканчивается у нижнего края скуловой кости; в) два горизонтальных разреза (до кости) соединяют предыдущие по верхнему и нижнему краям орбиты. Все мягкие части отодвинуты от орбиты.

Мягкие ткани орбиты отслоены от верхней части внутренней и части наружной стенки орбиты до вершины последней. Опухоль, по-видимому, не шла за пределы линии блок — круглое отверстие. Долотом просечены кости вокруг всей орбиты, внутренняя стенка просечена по линии блок — круглое отверстие. Лобная пазуха в этот период операции не вскрыта. Костно-глазничный комок захвачен большим пинцетом, вытянут, и при поворачивании вокруг оси (по ходу часовой стрелки) вершина его пересечена у вершины орбиты. Остановка кровотечения пеанами и тампонадой.

Осмотр куска показал, что опухоль хорошо обойдена и, видимо, не выходила за пределы внутренней стенки. Предосторожности ради удалены остатки решетчатого лабиринта и раковин носа, а также часть слизистой гайморовой полости. На всякий случай удалены передняя и нижняя стенки лобной пазухи и слизистая ее (хотя она не была подозрительной); удаление передней стенки лобной пазухи было показано и для облегчения соединения кожно-мышечных лоскутов. Благодаря этому и отсутствию скуловой кости сшивание кожно-мышечных лоскутов удалось с небольшим натяжением, но все же у наружного угла глазницы остался дефект в двухкопеечную монету.

До сшивания кожно-мышечных лоскутов в полость введены тампоны в виде полос марли, концы которых выведены через нос и через дефект на линии сшивания у наружного угла глазницы. Во время операции впрыснули два раза кофеин, один раз камфору и 300 *см*^{3} физиологического раствора. Больной перенес операцию хорошо. К вечеру дня операции тампоны из носоглотки удалены.

Послеоперационный период: в первые дни больной был слаб и пришлось прибегать к вливанию физиологического раствора и к камфоре. Через трое суток тампон удален и заменен новым. В дальнейшем при смене тампона, пропитываемого перувианским бальзамом, ежедневно или через день можно было констатировать запах. Через пять дней лоскуты имели хороший вид, полость хорошо гранулировала, запах почти исчез. В этом состоянии больной выписан для дальнейшего лечения в Курской больнице. Как мне сообщали, отверстие у наружного угла осталось. Через $2^1/_2$ года я получил от больного письмо с сообщением, что он вполне здоров.

Случай 2-й. Больной Ф., 56 лет. Левый глаз: у внутреннего угла глаза, охватывая часть спинки носа и внутреннюю половину верхнего века, располагается типическая раковая язва; она распространяется по краю нижнего века до наружной спайки и переходит там на наружный конец верхнего века; верхнее веко трудно приподнять, на конъюнктиве нижнего века бугристая опухоль, идущая в глубь орбиты. Полное выпяченное бельмо роговицы. Подвижность глаза ограничена во все стороны, особенно кнутри. Опухоль развивалась

в течение 10 лет. Год назад удалены две небольшие опухоли с носа и с губы. Правый глаз здоров.

13.V 1927 г. операция орбито-синуальной экзентерации. Предварительная тампонада хоан через носоглотку. Операция до костных разрезов проводилась под местной анестезией, в дальнейшем — под хлороформом.

Разрезы мягких покровов (до кости) — как в предыдущем случае. По отодвигании мягких тканей (вместе с надкостницей) произведены сечения окружающих орбиту костей. Мягкие ткани орбиты отслоены от верхней стенки орбиты после просекания костей. Пересечение содержимого глазницы у вершины ее ножницами при одновременном вытягивании костно-орбитального куска щипцами Мюзе, гайморова полость, носовая, решетчатая приведены в гладкий вид путем удаления раковин, слизистой и всего подозрительного. Лобная пазуха не вскрывалась. Кожно-мышечные лоскуты сшиты, но у внутреннего и наружного концов раны оставлено место для тампонов. Один тампон выведен в нос, другой — через наружный конец раны, третий — через внутренний.

Послеоперационный период проходил без осложнений со стороны области операции, но температура в течение всего времени пребывания больного в клинике (15 дней) была повышена и колебалась между 37,4 и 38º. За несколько дней до выписки края отверстия в ране оживлены и сшиты. Заживление per primam. Больной выписался с закрытой полостью. Через месяц больной умер (по неизвестной мне причине).

Несомненно, что в одном из этих двух случаев операция вполне оправдала себя. Вместе с тем успех ее в этом случае, безусловно, говорит о том, что при опухолях, вышедших за пределы глазницы, не следует опускать руки, а следует оперировать, чтобы спасти хотя бы некоторых больных. Этот вывод подкрепится еще более, если мы запомним, что в моих четырех случаях экстраорбитальной орбито-синуальной экзентерации мы имели следующие результаты: одна больная с обширным раком глазницы, сопровождающимся жестокими болями, после операции избавилась от них; рецидив наступил через полтора года; второй больной с канцером орбиты благополучно прожил без рецидива почти два года, до своей смерти, последовавшей от болезни сердца; третий больной, 80-летний старец, страдавший множественными эпителиомами кожи лица и канцером орбиты, после комбинированной экстрадуральной экзентерации через 14 месяцев был оперирован по поводу раковой язвы на височной области; был ли это рецидив (но, во всяком случае, внеглазничный) или новый рак — сказать нельзя. Так или иначе, после этой второй незначительной уже операции он жил еще год без рецидива и явился (через 2 года 4 месяца после первой операции) с метастазом ниже правого уха; умер вследствие кровотечения из a. carotis, последовавшего на 21-й день после удаления метастаза. Из трех случаев проф. Новикова, из которых одна больная прослежена в течение года, другая — двух, третья — в течение трех лет, рецидивы не наступили за время наблюдения ни в одном. При таком тяжком заболевании, как злокачественная опухоль, вышедшая за пределы орбиты, приведенные результаты являются уже утешительными, а сама операция заслуживает, мне кажется, интереса. Она дает в руки хирурга довольно широкие возможности при запущенных опухолях орбиты. Операция экстраорбитальной экзентерации глазницы, хотя и имеет достаточное оформление, может разрабатываться и дальше. Я позволю себе высказать несколько соображений по этому поводу.

1. Направление и порядок разрезов мягких тканей, как я упоминал, могут быть изменяемы. Так как кожные покровы, закрывающие в последнем акте полость спереди, имеют большую склонность к истончению вследствие атрофии, то может быть полезным образование большого лобновисочного кожно-мышечного лоскута для закрытия полости. Так было сделано д-ром Волошиновым с успехом. Такой же лоскут применял и я при операции по Головину. Сохра-

нение век (если они здоровы) не необходимо, тем более что они легко атрофируются в силу своей тонкости. Возможно, как показал Новиков, пользоваться и пластикой на круглом стебле.

2. Порядок рассечения костей может быть изменен[62].

Проф. Новиков делал операцию так: после отделения нижней стенки лобной пазухи он начинал рассечение костей с proc. frontalis в верхней челюсти, переходя на наружную стенку. Доктор Волошинов сообщил, что он делал операцию таким же образом.

3. В моем втором случае (1921 г.) была ненамеренно удалена часть верхней орбитальной стенки с обнажением твердой мозговой оболочки, что не повело к неприятным последствиям. Этот случай, может быть, мог бы дать основание при поражении опухолью верхней орбитальной стенки попробовать намеренное удаление последней; такое удаление стенки, правда, подвергает опасности инфекции твердую мозговую оболочку, но эта опасность менее важна по сравнению с оставлением пораженной опухолью стенки.

Этой возможности осторожного расширения пределов операции не противоречит один из случаев д-ра Волошинова, который наблюдал энцефалит со смертельным исходом, удалив на обширном протяжении верхнюю стенку; в его случае, как он указал, имело место поранение твердой мозговой оболочки. Удаление верхней орбитальной стенки явилось бы хорошим дополнением к операции в тех случаях, когда опухоль захватила и ее.

Вполне возможно расширение операции в других направлениях, а именно в направлении крылонебной ямки; скуловой отросток лобной кости может быть удален до самого края.

4. Удаление слизистой оболочки из носовых полостей производится мною лишь в пределах необходимости; проф. Новиков (как и проф. Головин в его операции) предпочитает делать полное скелетирование их. Я не считаю этот вопрос решенным.

Может возникнуть вопрос, не следует ли при опухолях, вышедших за пределы орбиты, комбинировать экзентерацию с резекцией верхней челюсти. Я думаю, что операция орбито-синуальной экстраорбитальной экзентерации предпочтительнее, так как сохранение альвеолярного отростка, в громадном большинстве случаев возможное, дает большее преимущество больному по сравнению с резекцией челюсти.

Проф. Новиков предлагает для описываемой операции название resectio orbitae вместо примененного мною и проф. Лысенковым названия exenteratio orbito-sinualis extraorbitalis.

Хотя это название длинное, но оно полнее определяет суть операции, сохраняя в то же время связь ее с ее прототипом exenteratio orbito-sinualis проф. Головина.

---

[62] См. статью «К вопросу об удалении злокачественных опухолей глазницы», помещенную в настоящем сборнике.

ЭКЗЕНТЕРАЦИЯ ГЛАЗНИЦЫ И ОПЕРАЦИИ, РАСПРОСТРАНЯЮЩИЕСЯ ЗА ПРЕДЕЛЫ ГЛАЗНИЦЫ С ПОСТОЯННОЙ РЕЗЕКЦИЕЙ ЕЕ СТЕНОК[63]

ЭКЗЕНТЕРАЦИЯ ГЛАЗНИЦЫ

Экзентерацией глазницы называют операцию удаления всего содержимого глазницы вместе с глазным яблоком или части ее содержимого вместе с глазом или без него.

ИСТОРИЧЕСКИЕ ЗАМЕЧАНИЯ

Первое описание операции экзентерации глазницы принадлежит Бартишу (1583). Он вырезал содержимое орбиты ножом или особым тупоконечным инструментом, имевшим вид ложки, не удаляя надкостницы. Грубая техника Бартиша к концу XVIII ст. сменилась более изящной техникой Луи (1774), который пользовался для перерезки зрительного нерва и мышц ножницами. В начале XIX ст. начали делать рассечение наружной спайки век для получения большего простора. Удаление содержимого глазницы вместе с надкостницей вошло в употребление только в конце XIX ст. по почину Лангенбека. К началу XX ст. экзентерация глазницы вылилась в следующие разновидности: 1) удаление всего содержимого глазницы вместе с надкостницей; 2) удаление всего содержимого глазницы вместе с надкостницей и с веками; 3) удаление части содержимого глазницы вместе с глазом, но без век и без надкостницы; 4) удаление части содержимого глазницы с глазом и веками без надкостницы; 5) удаление части содержимого глазницы без глаза, век и надкостницы; 6) удаление всего содержимого орбиты вместе с надкостницей и опорожнением соседних добавочных носовых полостей (Головин).

[63] Впервые опубликовано в «Руководстве глазной хирургии» В. П. Одинцова и К. Х. Орлова, т. I, гл. 7, 1933.

ПОДНАДКОСТНИЧНАЯ ЭКЗЕНТЕРАЦИЯ ГЛАЗНИЦЫ

Подготовка больного и операционного поля к операции делается по общим правилам хирургии. Анестезия применяется в большинстве случаев в форме общего наркоза. В последние десятилетия все более и более начинает распространяться и местная регионарная анестезия. Ею действительно можно достигнуть достаточного обезболивания, но для подавления психики больного следует комбинировать ее с эфирным оглушением или полунаркозом.

Экзентерация с сохранением век. *Первый акт.* Широко рассекается наружная спайка век. Для получения большего простора можно, по совету Лагранжа, сделать еще вертикальный надрез около 2 *см* длиной через всю толщу верхнего века в наружной части его. Пеаны на кровоточащие сосуды.

Второй акт. Верхнее веко сильно оттягивается на лоб и по верхнему своду проводится глубокий разрез скальпелем, который рассекает конъюнктиву, мягкие ткани корня века и надкостницу как раз по костному краю орбиты; концы этого разреза — на средине внутреннего и наружного краев орбиты. Оттянув нижнее веко книзу, делают такой же разрез на остальном протяжении краев орбиты. Пеаны на надглазничную артерию и другие сосуды и перевязка их.

Третий акт. Вся надкостница вместе с содержимым глазницы отделяется от костных стенок орбиты при помощи распатория, вплоть до самой вершины; отделение надкостницы удается легко, некоторое сопротивление надо преодолеть иногда с помощью ножа или ножниц соответственно нижней и верхней глазничным щелям у блока; надо быть осторожным при отделении надкостницы от верхней стенки, чтобы не проломить ее, что может быть опасным; при невнимании можно легко проломить и внутреннюю стенку (что, впрочем, не опасно).

Четвертый акт. Освобожденное со всех сторон содержимое орбиты, имеющее форму конуса, вытягивают вперед (рукой, крепкими пинцетами, щипцами Мюзе), перерезают вершину конуса (пучок, состоящий из мышц, зрительного нерва, глазничных нервов и сосудов) крепкими ножницами и извлекают содержимое из глазницы; обильное кровотечение останавливают крепкой тампонадой и давлением; осторожно вынимая тампоны, накладывают на кровоточащую культю кровоостанавливающий пинцет.

Во избежание кровотечения некоторые авторы рекомендуют делать не перерезку нервно-мышечно-сосудистого пучка ножницами, а пересекать термо- или гальванокаутером, доведенным до красного каления, или же перерезать весь пучок впереди наложенного предварительно крепкого кровоостанавливающего пинцета (пеан). Если кровотечение очень обильно, рекомендуется сделать прижигание культи термо- или гальванокаутером или наложить на нее кохеровский пинцет или пеан, который иногда приходится оставлять на один-два дня. Бирх-Гиршфельд предложил для перевязки культи особый пинцет.

Пятый акт. Очистив глазницу от всего подозрительного (если операция производится по поводу опухоли), тампонируют полость и зашивают разрезы наружной спайки и века; давящая повязка.

Экзентерация без сохранения век. Техника этой операции отличается от предыдущей только тем, что разрез по краю орбиты проводится (до кости) через кожу. В некоторых случаях оказывается, однако, возможным сохранить кожу век; для этой цели, сделав по краям век (позади передних ребер их) разрезы кожи до хряща, отсепаровывают ее за пределы орбиты, а в дальнейшем поступают так, как при экзентерации без сохранения век.

Осложнения и затруднения во время операции. а) *Пролом верхней стенки глазницы.* Если он произошел в передней части глазницы, то обычно он не имеет значения, так как ведет лишь в лобную пазуху. Если последняя в направлении кзади развита слабо или же пролом произошел в задней части орбиты, то обнажается твердая мозговая оболочка; это обстоятельство не является роковым, если оболочка не поцарапана, не инфицирована; при наличии инфекции дело может кончиться менингитом. Прорыв твердой мозговой оболочки возможен только при крайне грубой технике, он ведет обычно к инфекции и менингиту.

б) *Неудержимое кровотечение.* С ним надо бороться очень тугой тампонадой, пакеленом, наложением на продолжительное время зажимных пинцетов; может быть показана в особо тяжелых случаях даже перевязка сонной артерии. При очень больших орбитальных опухолях, грозящих сильным кровотечением во время операции и после нее, может возникнуть вопрос о предварительной перевязке сонной артерии или, по крайней мере, о взятии ее на предохранительную лигатуру так, как это описано выше при операциях пульсирующего экзофтальма.

в) *Пролом внутренней стенки* большого значения не имеет.

г) *Обнаружение перехода опухоли* в соседние носовые полости или поражения костей заставляют дополнить экзентерацию глазницы резекцией стенок и опорожнением носовых полостей. Об этом будет сказано ниже.

Послеоперационный период. Больной должен содержаться в стационарном отделении по возможности не менее двух недель. Тампоны оставляются в глазнице 3–4 дня, а затем сменяются новыми. Перемену тампонов лучше делать на операционном столе, приготовившись к возможности кровотечения при удалении тампонов из вершины орбиты. Необходимо соблюдение строгой асептики, так как инфекция сильно затягивает процесс заживления. Очень полезно брать для тампонады марлю, пропитанную бриллиантовой зеленью или перуанским бальзамом. Постепенно со стенок орбиты начинается развитие грануляций, которые раньше всего образуются из остатков мягкой ткани вдоль глазничных щелей и с краев орбиты. Через несколько недель гранулирующие стенки орбиты начинают покрываться с краев ее эпидермисом. В конце концов полость глазницы оказывается сильно уменьшенной, с одной стороны, вследствие заполнения глазницы соединительной тканью с окостенением последней, а с другой — благодаря спаданию стенок глазницы. Покрытие эпидермисом совершается очень медленно. Если сохранена часть кожи век, то последняя втягивается в орбиту; эпителизация грануляций происходит при этом скорее; ускоряется процесс заживления и при сохранении век, корень которых втягивается в орбиту.

ЭКЗЕНТЕРАЦИЯ ГЛАЗНИЦЫ БЕЗ НАДКОСТНИЦЫ

Удаление всего содержимого глазницы вместе с веками. *Первый акт.* Разрез мягких тканей вокруг всей орбиты по краю ее до надкостницы с разрезом тарсо-орбитальной фасции.

Второй акт. Отделение всего содержимого глазницы от стенок ее тупым путем и ножницами до вершины орбиты.

Третий акт. Перерезка вершины мышечной пирамиды и зрительного нерва у вершины орбиты.

Четвертый акт. Остановка кровотечения (тампонада, зажимные пинцеты, пакелен) после удаления содержимого глазницы.

Пятый акт. Удаление подозрительных в отношении опухоли остатков тканей (ножницы, пакелен). Тампонада. Повязка.

Экзентерация всего содержимого глазницы с сохранением век. Техника ее отличается от техники предыдущей операции только тем, что в первом акте делается рассечение наружной спайки, а разрез мягких тканей делается по краю орбиты после сильного выворачивания век и оттягивания их на лоб и щеку. Послеоперационный период при упомянутых операциях особого описания не требует.

Удаление части содержимого глазницы без надкостницы, век и глаза производится редко. Техника операции заключается в разрезе мягких тканей по краю орбиты, иногда с постоянной резекцией наружной стенки ее, и в удалении части содержимого орбиты (при опухолях, рубцах, инородных телах и т. д.).

Процесс заживления орбиты после экзентерации ее был изучен Юдиным (1910), установившим в своей обширной диссертации (клиническими наблюдениями и экспериментами), что после экзентерации вместе с надкостницей имеет место оссификация орбиты, если рецидив и смерть не помешают рубцеванию развиться до конца. Таким путем орбита постепенно превращается в плоскую чашеобразную впадину. В послеоперационном рубцевании орбиты два фактора играют доминирующую роль: а) нарастание костной массы на стенки орбиты и б) сближение стенок. Первое явление преобладает при поднадкостничной экзентерации, а второе — при экзентерации с сохранением надкостницы. Опытами на молодых животных выяснено, что экзентерация в значительной степени влияет на развитие черепа и мозга; лобная кость на стороне операции расширяется, кривизна скуловой дуги уменьшается, лобная пазуха и черепная полость увеличиваются за счет орбиты; лобная доля мозга увеличивается в поперечном направлении.

ПЛАСТИЧЕСКОЕ ЗАКРЫТИЕ ГЛАЗНИЦЫ ПОСЛЕ ЭКЗЕНТЕРАЦИИ

После полной экзентерации орбиты заживление глазницы идет, как сказано выше, крайне медленно, и косметическое обезображивание лица достигает большой степени. На протяжении многих десятков лет возникло много предложений, имевших целью ускорение заживления или образование полости для ношения протеза или для обеих этих целей вместе. Мероприятия эти различаются в зависимости от того, как произведена экзентерация: с сохранением век или с удалением их.

Методы пластического закрытия глазницы после экзентерации с сохранением век. 1) Закрытие операционной раны лоскутами эпидермиса по Тиршу (Ландольт, 1907). Пересадка делается на грануляции. Очень удобно делать пересадку эпидермиса по способу Брауна. Мелкие (около 1 *мм*^{2}) кусочки эпидермиса вкладываются в глубь грануляций шпателем или желобоватым зондом. Эти кусочки дают через 7–8 дней островки эпителизации. В случае Ландольта возможно было ношение протеза.

2) Вызывание усиленного западания век в глубь глазницы по Ролле (1908) производится при помощи тампонады; ресничные края века предварительно обрезаются. Способ ускоряет заживление, но не дает возможности носить протез.

3) Сшивание окровавленных краев век между собой не имеет косметического значения и меньше ускоряет заживление, чем предыдущий способ.

4) Такатс (1922) рекомендует поступать следующим образом: после экзентерации он продавливает несколько слезную косточку и бумажную пластинку

и делает острой ложкой и костными щипцами круглое, диаметром в палец, отверстие в полость носа. Удалив затем целиком или частично среднюю раковину, он покрывает края отверстия слизистой носа, из которой потом исходит эпителизация глазницы. Веки сшиваются. Глазница тампонируется со стороны носа 3–4 дня, а затем промывается 1–2 раза.

5) Образование конъюнктивального мешка для ношения протеза (Лагранж, 1903; Аксенфельд, 1903). Если есть возможность сохранить конъюнктиву глазного яблока и свода, то после рассечения наружной спайки конъюнктива глазного яблока отсепаровывается от глаза, как при энуклеации; кнаружи и кнутри от роговицы в конъюнктиве делаются два горизонтальных разреза ножницами, благодаря чему получаются два лоскута ее — верхний и нижний. После экзентерации лоскуты конъюнктивы сшиваются друг с другом. В полость глазницы через разрезанную наружную спайку вставляется дренаж, по бокам которого на спайку накладываются швы. Результатом такого пластического закрытия глазницы является образование позади век конъюнктивального мешка, дающего больному возможность пользоваться протезом.

6) Образование мешка для протеза из лоскута кожи. Головин (1898) предложил выстилать глазницу лоскутом кожи, взятым с виска и введенным в глазницу через разрез мягких тканей, проведенный по наружному краю орбиты. Лоскут выкраивается на виске подобно тому, как это делается при операции Фрике. Он имеет в длину около 9 *см* и в ширину в наиболее широкой части — около 3,5 *см.* Впереди первого лоскута из кожи виска вырезается второй, обращенный своей ножкой кверху и очерченный разрезами спереди от наружной спайки век и снизу от кожи щеки.

Первый лоскут отсепаровывается и проводится под кожей наружной спайки в глазницу кожной поверхностью вперед. Второй лоскут по отсепаровке перемещается на место первого, края первого лоскута, введенного в глазницу, сшиваются с остатками конъюнктивы век. После приживления первого лоскута в глазнице ножка его в том месте, где она подходит под кожу наружной спайки, перерезается, и центральный конец ее сшивается с кожей наружной спайки. В случае Головина было возможно ношение искусственного глаза.

Максвел (1903) образовал мешок при помощи лоскута кожи на ножке, взятого с нижнего века.

7) В тех случаях, когда при удалении глаза нельзя рассчитывать на ношение протеза (например, при рубцах после ожогов) или же когда дело идет об анофтальме со сморщенным конъюнктивальным мешком, может возникнуть задача либо пластического восстановления полости для протеза, либо устранения безобразного вида глазницы путем удаления конъюнктивального мешка.

Экстирпация всего конъюнктивального мешка была предложена Стритфильдом (1872) и произведена Эндрью (1885). Техника: веки расщепляются на две пластинки, и вся конъюнктива век вместе с хрящами и конъюнктива склеры удаляются; после этого — энуклеация; можно идти и в обратном порядке. Я в 1920 г. делал эту операцию, дополняя ее удалением слезной железы и отрезанием свободных краев век с целью получить совершенно гладкую впадину, без ресниц, что вполне удовлетворяло моих пациентов. Блашкович (1923) при туберкулезе или саркоме делал эту операцию с сохранением ресничного края.

Методы пластического закрытия глазницы после экзентерации с удалением век. 1) Закрытие раневой поверхности пересадкой эпидермиса по Тиршу. Оно делается либо непосредственно после операции (Норден, 1891), либо на грануляции (Йорт, 1894).

2) Закрытие операционной полости лоскутами кожи на ножке, взятыми со лба, виска или щеки (Лангенбек, Маас, Кюстер, 1890; Романо — Катания, 1893; Тренделенберг, Ролле, Головин). Детального описания различных относящихся сюда способов нет необходимости делать, так как принцип их такой же, как при пластическом восстановлении век (см. операции при вывороте). Наиболее удобный способ — сдвигание навстречу друг другу лоскутов со лба и щеки (Головин) — будет описан при изложении комбинированной экзентерации глазницы.

3) Сочетание пластики лоскутами кожи на ножке с пересадкой эпидермиса по Тиршу (Бузаки, 1891).

4) Пластическое закрытие с помощью свободных лоскутов кожи, взятых с других частей тела (Гельброн, 1906). По окончании экзентерации вырезаются из кожи руки или груди овальной формы куски кожи и пришиваются к остаткам век или к конъюнктиве. Таким образом получается мешок, который при помощи тампонов прижимается к стенкам глазницы.

Все способы закрытия глазницы после экзентерации с удалением век имеют главной целью ускорение заживления; косметическое значение их ограничено, ибо ношение протеза невозможно.

КОМБИНИРОВАННАЯ ЭКЗЕНТЕРАЦИЯ ГЛАЗНИЦЫ И СОСЕДНИХ ПОЛОСТЕЙ

НЕСИСТЕМАТИЗИРОВАННЫЕ СПОСОБЫ КОМБИНИРОВАННОЙ ЭКЗЕНТЕРАЦИИ

Если при полной экзентерации орбиты или при частичном ее опорожнении (с сохранением или без сохранения глаза) оказывается, что опухоль проникает в какую-либо из соседних носовых полостей, то возникает необходимость распространить операцию за пределы глазницы. В литературе имеется целый ряд указаний на то, что тот или иной хирург дополнял экзентерацию выходом за пределы глазницы. Так, Чермак (1908) говорит о временной или постоянной резекции верхней челюсти или решетчатой кости. Демаркей (1860) резецировал внутреннюю, нижнюю и верхнюю стенки ее; Аксенфельд (1907) резецировал внутреннюю и часть нижней стенки глазницы; аналогичные случаи описаны Шаванна, Буллем, Гусенбауэром, Оливером, Пергенсом и др. (см. Юдин, 1910).

Некоторым хирургам представлялась необходимость, удаляя новообразование из глазницы, не только делать экзентерацию последней, но и производить одновременно с этим резекцию стенок орбиты для удаления опухоли, проникшей в соседние полости; однако никем из них не был выработан и описан какой-либо систематический метод такого рода операции. Впервые это было сделано Головиным (1907, 1908, 1909, 1910, 1930), предложившим особый тип операции, названной им «комбинированной экзентерацией глазницы и соседних полостей» (exenteratio orbito-sinualis) и дающей возможность легко осмотреть соседние с глазницей полости и удалить из них новообразование. Принцип операции заключается в разрушении перегородок между соседними с глазницей синусами и в слиянии их в одну общую полость для гарантии более радикального удаления опухоли, закрытие огромной впадины, получающейся при операции, производится пластически (путем передвижения кожных лоскутов).

КОМБИНИРОВАННАЯ ЭКЗЕНТЕРАЦИЯ ГЛАЗНИЦЫ И СОСЕДНИХ ПОЛОСТЕЙ ПО ГОЛОВИНУ

По описанию автора, операция распадается на следующие акты. *Первый акт.* Разрезы. Новообразование (раковая язва) очерчивается разрезами, которые вместе с тем уже с начала операции обозначают кожно-мышечные лоскуты для пластического закрытия будущего дефекта. Для этого производятся разрезы: а) вертикальный внутренний по средней линии лба, боковой стороне носа и носогубной складке; начало его на 2–3 *см* выше glabella, конец — на 1 *см* ниже крыла носа; б) вертикальный наружный у наружного угла глазницы; начало его — по полукружной линии лобной кости, конец — ниже скуловой кости сантиметра на два; в) горизонтальный верхний — обычно по брови; г) горизонтальный нижний — обычно ниже глазничного края. В общем разрезы напоминают форму буквы Н, только с двумя поперечными чертами.

Лобный кожно-мышечный лоскут отсепаровывается кверху, на протяжении почти всего лба; щечный кожно-мышечный лоскут, в свою очередь, отсепаровывается книзу, приблизительно до альвеолярного отростка. Лоскуты оттягиваются крючками, и тогда хорошо обнажаются края глазничного отверстия.

Второй акт. Экзентерация глазницы. Обычным способом удаляются пораженные веки, глаз и вообще все содержимое глазницы по возможности одним куском с отслоением надкостницы. По удалении содержимого осматриваются костные стенки глазницы и устанавливаются размеры поражения прилегающих полостей.

Третий акт. Экзентерация полостей. По мере распространения процесса приходится вскрывать ту или иную полость. При раковых новообразованиях, начавшихся у внутреннего угла, естественно, скорее всего поражаются кости внутренней и нижней стенок глазницы.

С помощью долота и костных ножниц последовательно удаляются: вся передняя стенка гайморовой пещеры и вся верхняя стенка ее, т. е. почти вся нижняя стенка глазницы; затем носовой отросток верхней челюсти, слезная кость, часть носовой косточки, часть верхнечелюстного отростка лобной кости, бумажная пластинка решетчатой кости, наконец, передняя стенка лобной пазухи и ее нижняя стенка. При вскрытии носовой полости удаляются раковины, обыкновенно уже пораженные новообразованием; при вскрытии решетчатого лабиринта — все перегородки, причем спереди вскрывается и основная пазуха. В решетчатом лабиринте удаляются не только явно пораженные перегородки и ячейки, но вообще все то, что может быть удалено.

Таким образом, Головин старается упростить вскрытие полости, чтобы этим предупредить возможность оставления частиц новообразования в каких-нибудь углублениях, а также и для того, чтобы облегчить процесс заживления, уничтожив излишние разветвления этих полостей. Поэтому же, начав, например, удаление передней стенки лобной пазухи, он сбивает долотом ее так, чтобы не осталось никаких бухтообразных карманов между передней и задней стенками пазухи; тогда мягкие покровы при последующем заживлении плотно прирастают к задней стенке лобной пазухи и предварительного заполнения грануляциями пустых пространств уже не требуется.

Оставшиеся задние стенки гайморовой пещеры и лобной пазухи, а также остатки стенок глазницы выскабливаются, и в результате все эти полости превращаются в одну общую скелетизированную впадину.

Вскрытие всех придаточных полостей носа сопровождается довольно обильным кровотечением, что требует запрокидывания головы больного назад.

Четвертый акт. Закрытие дефекта. Кожно-мышечные лоскуты лба и щеки сдвигаются навстречу один другому и сшиваются; несмотря на сравнительно большой дефект мягких тканей, сшивание обычно происходит без особенного натяжения. Это объясняется, помимо значительной длины лоскутов, также еще и тем обстоятельством, что резекция костей и главным образом уничтожение лобной пазухи и гайморовой пещеры существенно уменьшают в данной области объем скелета лица. Иначе говоря, предыдущий акт операции, являющийся самым основным, облегчает также и пластическое закрытие.

Сшитые разрезы принимают форму, напоминающую уже обыкновенную букву Н, т. е. с одной поперечной чертой. В полость под сшитыми лоскутами проводится через нос марля.

В описанном виде операция распространяется на все полости и представляет максимум того, что в состоянии сделать хирург в самых тяжелых случаях.

При этой операции хирург получает доступ во все соседние с глазницей полости (лобную, гайморову, носовую, основную и решетчатый лабиринт). Во многих случаях, разумеется, нет необходимости вскрывать все эти полости. Вскрытия той полости, которая представляется нормальной, можно и не делать.

Опорожнение клиновидной пазухи приходится производить сравнительно редко. Эта новая операция была произведена Головиным более чем 14 больным; по его наблюдениям, она переносится легко. Кожные лоскуты, закрывающие послеоперационную полость спереди, срастаются хорошо. В некоторых случаях вследствие истончения и атрофии рубца края раны расходятся. Это осложнение можно легко исправить, если спустя некоторое время, когда лоскуты сделаются более толстыми, освежить их края и сделать вторичное сшивание.

Через некоторое время после операции можно отметить, что полость, получившаяся из слияния глазницы с соседними полостями, уменьшается благодаря нарастанию кости на наружной стенке глазницы и задней стенке гайморовой полости. В этих местах кожа спаивается с костью. Над носовой же полостью и над внутренней частью глазницы она остается натянутой в виде плотной перепонки.

По предположению Головина, задняя поверхность нижнего мышечного лоскута со временем, вероятно, выстилается эпителием, нарастающим со стороны слизистой оболочки носа.

Косметический результат описанной операции получается сравнительно хороший. Область глазницы представляется закрытой слегка втянутой, но ровной кожей.

Метод пластического закрытия операционной полости, применяемый Головиным при этой операции, с успехом может быть использован также и при простой экзентерации глазницы без вскрытия соседних с последней полостей. Позднее Головин (1909) предложил брать для закрытия глазницы, кроме мягких тканей, также и пластинку лобной кости.

Ввиду вполне разработанного и систематического плана описанной операции она вполне заслуживает данного ей автором названия. Операция Головина производилась с успехом также Филатовым, Орловым, Волошиновым, Такатсом (1923), Щусбое (1928). Операция предназначена для удаления опухолей, вышедших за пределы орбиты. Ниже я остановлюсь на показаниях к ней и на ее результатах.

Стержнем операции Головина является поднадкостничная экзентерация глазницы, к которой присоединяются вскрытие и опорожнение соседних полостей. При этом ранение опухоли, выполняющей глазницу, неизбежно; принципиально же с общепатологической точки зрения злокачественную опухоль следует удалять так, чтобы оставаться вне ее пределов в здоровых тканях и не ранить самого вещества опухоли во избежание увеличения шансов заражения области операции опухолевыми клетками. Практически это принципиальное требование далеко не всегда выполнимо, особенно в таких тесных и запутанных местах, как глазница и соседние лицевые полости. Но при известной комбинации условий в отдельных случаях комбинированную экзентерацию по этому принципу удается выполнить. Совместно с Лысенковым я выработал на трупах такой тип орбито-синуальной экзентерации, при которой принцип удаления опухоли вне захваченных ею тканей может быть при известных условиях осуществлен. Я, а также ряд хирургов и офтальмологов производили ее с успехом. Вот описание этого метода (Филатов, 1921, 1930).

EXENTERATIO ORBITO-SINUAL1S EXTRAORBITALIS (ФИЛАТОВ — ЛЫСЕНКОВ)

Приготовление больного — по общим правилам. Общий наркоз. Тампонада хоан со стороны носоглотки при помощи трубки Беллока или эластического катетера; марлевый тампон по величине должен равняться ногтевой фаланге большого пальца больного (по правилу Бильрота).

Разрезы мягких тканей: а) горизонтальный разрез по верхнему краю орбиты, от наружного края скулового отростка лобной кости до внутреннего конца брови;

б) горизонтальный разрез мягких тканей по нижнему краю орбиты от наружного края лобного отростка скуловой кости до средины бокового ската спинки носа; внутренняя четверть этого разреза ведется прямо, не по краю орбиты;

в) вертикальный разрез у наружного края орбиты сверху вниз, проходящий через наружные концы предыдущих разрезов; начало разреза — на лбу, на 2–3 *см* выше наружного конца верхнего горизонтального разреза; нижний конец — на 2,5–3 *см* ниже наружного конца нижнего горизонтального разреза;

г) внутренний вертикальный разрез, проходящий сверху вниз через внутренние концы горизонтальных разрезов; начало разреза на лбу, на 2–3 *см* выше конца верхнего горизонтального разреза, а конец — на 2–2,5 *см* ниже конца нижнего горизонтального разреза, у крыла носа.

Все эти разрезы делаются до кости; порядок разрезов безразличен; горизонтальные разрезы перемещаются выше или ниже, а вертикальные — вправо или влево в зависимости от особенностей границ опухоли; если верхнее веко можно сохранить полностью, то проводятся сперва вертикальные разрезы; начиная от них, горизонтально рассекаются мягкие ткани с надкостницей до наружного и внутреннего углов верхнего века, и последнее заворачивается на лоб; после этого мягкие ткани переходной складки рассекаются до кости по верхнему краю орбиты; ресничный край века отсекается в целях предстоящего сшивания его с краем нижнего лоскута; при желании сохранить часть верхнего века верхний горизонтальный разрез ведется ниже орбитального края через площадь века; остальные детали понятны без описания; аналогично поступают при возможно-

сти полного или частичного сохранения нижнего века. Остановка кровотечения; необходимы пеаны на перерезанные артерии и перевязка последних.

Мягкие ткани наружной губы всех разрезов сдвигаются с костей распаторием в стороны от краев орбиты (центробежно) насколько можно дальше: на лобную кость — на 2–3 *см,* на спинку носа — до середины ее, на переднюю стенку тела верхней челюсти — до начала альвеолярного отростка, на тело скуловой кости — до всех краев ее, на скуловую дугу — до середины ее, на лобный отросток скуловой кости — до наружного края его; сухожилие жевательной мышцы отделяется ножом и распаторием от задней поверхности скуловой дуги скуловой кости, от наружной поверхности скулового отростка лобной кости и от наружной поверхности тела верхней челюсти.

Мягкие ткани орбиты вместе с надкостницей отслаиваются от наружной стенки орбиты до нижнеглазничной щели, от верхней стенки орбиты до вершины ее и от верхневнутреннего отдела стенки орбиты приблизительно до линии блок — круглое отверстие.

Кости просекаются плоским долотом в следующем порядке: передняя стенка лобной пазухи в нижне-внутреннем ее отделе, лобный отросток верхней челюсти (боковой скат спинки носа), спускаясь книзу на переднюю поверхность тела верхней челюсти, линия сечения кости идет параллельно краю грушевидного отверстия до середины передней стенки тела верхней челюсти (или несколько ниже) и поворачивает горизонтально к нижнему краю скулового отростка ее; далее — просекается наружная стенка гайморовой полости (наружная поверхность тела верхней челюсти) наискось кверху назад по направлению к середине нижнеглазничной щели; скуловая дуга перебивается долотом (или перекусывается костными щипцами); наружная стенка орбиты просекается в направлении от шва между скуловым отростком лобной кости и лобным отростком скуловой кости к середине нижнеглазничной щели; возвратившись к лобной пазухе, скалывают переднюю стенку ее до блока и просекают по линии блок — круглое отверстие внутреннюю стенку орбиты и далее нижнюю, проникая долотом в решетчатую пазуху и задний отдел гайморовой полости.

Костно-глазничный комок захватывают большими щипцами Мюзе или Дуайена, вытягивают его вперед и крепкими ножницами перерезают (сверху вниз) мягкие ткани орбиты у вершины ее, сильно вытягивая всю массу вперед; поворачивая ее вокруг передне-задней оси, переламывают этим движением случайно оставшиеся нерассеченными пластинки кости, отрывают перемычки надкостницы и слизистой оболочки и уносят глыбу. Тампонада (временная) раневой полости, иногда — пеаны. Удаление подозрительных участков, носовых раковин и клеток решетчатого лабиринта; нормальную слизистую оболочку лучше не удалять для ускорения эпителизации полости.

Тампонада полости длинной полосой марли, конец которой выводится через ноздрю.

Сшивание кожно-мышечных лоскутов наглухо над полостью; повязка на область операции; отдельная поперечная повязочка на отверстия ноздрей для защиты конца турунды; эту повязку надо менять несколько раз в день.

Последующий уход: удаление тампонады из полости носоглотки через 6–8 час. после операции, перемена повязки по общим правилам, начиная с третьего дня; при каждой перевязке конец турунды несколько вытягивается из носа и отрезается; к шестому дню желательно удалить уже весь тампон и заменить его новым, через ноздрю, при помощи носового зеркала или широкой стеклянной трубки; тампон этот меняется ежедневно, пока есть обильное от-

деляемое; если рана разошлась, то тампонаду можно производить и снаружи; когда отделяемого станет мало, — простая тампонада переднего отдела носа; в случае расхождения линии шва (вследствие атрофии лоскутов) — вторичное закрытие дефекта после оживления его краев[64].

В описанном виде экстраорбитальная орбито-синуальная экзентерация выполняется без особого труда, быстро и переносится больными легко. Так она и делалась мною в описанных выше случаях. Но оценка собственных случаев, а также изучение черепов с вскрытыми лобными пазухами из коллекции кафедры топографической анатомии (которые я имел в руках благодаря любезности проф. А. П. Самарина) позволили мне сделать попытку некоторого улучшения методики операции.

Не следует, мне кажется, отслаивать мягкие ткани орбиты от верхней стенки ее в третьем акте операции, т. е. до вскрытия лобной пазухи. Лучше произвести сперва вскрытие лобной пазухи, убедиться в ее размерах, просечь ее нижнюю стенку из пазухи в орбиту в доступных пределах и только тогда отслоить мягкие ткани от верхней стенки орбиты вне области соответствующей лобной пазухи. Так как пазухи иногда бывают широкими и глубокими, то в отдельных случаях в состав удаляемого костноглазничного комка войдет больший кусок верхней стенки, чем при оперировании по шаблону, т. е. при отслаивании тканей до линии блок — круглое отверстие. По этой модификации оперировал Новиков (1929).

Операция внеглазничной орбито-синуальной экзентерации основана на идее обхода опухоли в здоровых тканях. Отдельные случаи удачи уже оправдывают применение этой операции.

Внеглазничная орбито-синуальная экзентерация имеет практическое значение наряду с прекрасным основным методом Головина, давшим ей начало; сравнительная оценка этих двух типов орбито-синуальной экзентерации возможна будет, конечно, лишь при накоплении случаев применения их.

Заканчивая главу об экзентерации, я должен сказать, что здесь рассмотрены только кровавые методы операции. Некровавая экзентерация путем электрокоагуляции пока еще испробована слишком мало, чтобы можно было говорить о ней как о выработанном методе. В литературе имеется лишь указание на случай Геккеля (1929), который при обширной эпителиоме век, распространившейся в орбиту, произвел электрокаутеризацией полную экзентерацию. Операция протекала совершенно бескровно.

ПОКАЗАНИЯ К ЭКЗЕНТЕРАЦИИ ГЛАЗНИЦЫ

Поводов для производства операции экзентерации глазницы очень немного. Мы рассмотрим последовательно все случаи, при которых возникают показания к названной операции. Чаще всего показания к экзентерации дают злокачественные опухоли, возникшие в глазнице или перешедшие в нее из соседних областей. По другим показаниям экзентерация производится крайне редко.

ЗЛОКАЧЕСТВЕННЫЕ ОПУХОЛИ

Если диагноз злокачественной опухоли глазницы так или иначе установлен, то показания к тому или иному виду экзентерации могут колебаться в за-

[64] При недостатке кожи для закрытия полости можно воспользоваться пластикой по методу круглого стебля по Филатову (1917, 1919), как это сделал с успехом Новиков (1929).

висимости от характера и распространения опухоли. Я рассмотрю с этой точки зрения все главнейшие разновидности локализации и распространения злокачественной опухоли как в тканях и органах глазницы в тесном смысле этого слова (с глазом включительно), так и в тканях и органах входа в глазницу (веки, конъюнктива, поверхность глаза).

Злокачественные опухоли век, конъюнктивы, поверхности глаза в начале своего развития дают во многих случаях основание для лечения лучистой энергией и для консервативных операций, по преимуществу пластического характера. Но при широком распространении, когда захватываются значительные участки поверхности глаза и конъюнктивы переходных складок, особенно у внутреннего угла глазницы, экзентерация глазницы является неизбежной. Колебания могут быть только в выборе между простой и поднадкостничной экзентерацией. Так как метастазы при опухолях входа глазницы весьма вероятны, то я больше рекомендую поднадкостничную экзентерацию как более радикальную; вопрос косметики должен играть второстепенную роль по сравнению с вопросом о борьбе за жизнь больного.

Опухоли внутри глаза. До тех пор, пока нет основания думать, что опухоль вышла за пределы глаза, показана энуклеация. Но если выход опухоли из глаза констатирован (а главным основанием для этого служит появление экзофтальма), то показана простая экзентерация глазницы; последняя показана также и при достаточно обоснованном подозрении на выход опухоли из глаза. В простую экзентерацию глазницы переводится и начатая энуклеация, если во время последней обнаруживается переход опухоли из глаза в глазницу. Напоминаю о необходимости дополнительного иссечения зрительного нерва в том случае, когда после энуклеации обнаруживается опухоль на срезе нерва.

Злокачественная опухоль занимает слезную железу и не слишком распространилась по глазнице; в этом случае допустима частичная экзентерация глазницы с сохранением глаза, т. е. удаление слезной железы вместе с опухолью; при малейшем сомнении в возможности удалить опухоль в здоровых тканях следует перейти к экзентерации глазницы.

При опухолях зрительного нерва, не распространившихся за его оболочки, можно резецировать опухоль со зрительным нервом при помощи операции Кренлейна. При подозрении на выход опухоли за пределы оболочек — простая экзентерация.

Злокачественные опухоли за экватором глаза и во внутримышечной воронке только в исключительных случаях — при малых размерах и при зрячем глазе — могут быть удаляемы с сохранением глаза (операция Кренлейна). Обычно они дают показания к простой экзентерации.

Злокачественные опухоли пристеночного характера дают безусловное показание к поднадкостничной экзентерации. При этих опухолях надо быть готовым к переводу операции поднадкостничной в комбинированную экзентерацию (резекцию стенок той или иной пазухи с опорожнением последней или в полную орбито-синуальную экзентерацию по Головину).

Опухоль глазницы заведомо переходит в соседние пазухи. Если это доказано исследованием носовых полостей или рентгеном, так же как и в случае сильного подозрения на такой переход, то возникает вопрос о показаниях к комбинированной орбито-синуальной экзентерации по Головину или к орбито-синуальной внеглазничной экзентерации по Филатову — Лысенкову. Не отвергая показаний к первой, я лично по принципиальным соображениям

предпочитаю вторую; на такой же точке зрения стоят Новиков (1929), Волошинов (1931) и Мельников (1930),

Возможность обойти опухоль в здоровых частях при этой операции в части случаев безусловно достигается; если она и не достигнута вполне (при слишком большом заполнении опухолью добавочных полостей), то все же травматизм опухоли меньше. Техника же операции легче, чем техника операции по Головину, хотя и более драматична. При операции внеглазничной экзентерации уносятся вся наружная стенка орбиты и скуловая кость; пожертвование ею не представляется излишеством, так как оно выгодно для ускорения заживления. От глазницы остается так мало, что Новиков даже предложил называть мою операцию резекцией орбиты; я предпочитаю сохранить старое название, лучше передающее цель операции. Возникает вопрос, не следует ли ввиду того, что и от верхней челюсти остается очень мало, заменить операцию Филатова — Лысенкова комбинацией экзентерации глазницы с резекцией верхней челюсти. Как правило — не следует, ибо сохранение части тела верхней челюсти, ее дна и альвеолярного отростка представляет громадное преимущество для пациента. Такая замена допустима только при поражении опухолью и указанных частей верхней челюсти.

Опухоль проникла в глазницу из соседних полостей. Если нет оснований надеяться на то, что опухоль не спаяна с глазничной стенкой, показана орбито-синуальная экстраорбитальная экзентерация. В противном случае, когда опухоль только выпятила стенки глазницы, допустимо удаление опухоли из соседних полостей без экзентерации глазницы.

Опухоли, распространяющиеся из глазницы в полость черепа, а равно и опухоли, выходящие в височную ямку (или входящие в глазницу из височной ямки), будут рассмотрены в следующем разделе.

При обсуждении показаний к экзентерации глазницы при злокачественных опухолях должен быть поставлен вопрос об исходах этих операций. Вылущивание злокачественных опухолей глазницы непристеночного характера представляет собой опасную игру в отношении возможности рецидива и метастаза; другими словами, при таком удалении жизнь пациента ставится на карту. Я все более и более склоняюсь к мысли о том, что при заведомо злокачественной непристеночной опухоли глазницы следует не вылущивать ее консервативным методом, а решительно вступить на путь полной экзентерации глазницы; нельзя, конечно, возражать против вылущивания опухоли, когда злокачественность ее недостаточно доказана, но в этих случаях безусловно требуется, во-первых, быстрое установление характера опухоли патологоанатомическим исследованием (кусочки должны быть взяты из разных мест опухоли); во-вторых, патологоанатомическое исследование должно выяснить, удалена ли опухоль, оказавшаяся злокачественной, в действительно здоровых частях. В случае обратного результата (а может быть, даже и просто на основании самого факта злокачественности) следует, не откладывая, сделать экзентерацию глазницы.

Второй вопрос, который следует обсудить относительно опухоли глазницы, следующий: достаточно ли гарантирует экзентерация глазницы, даже поднадкостничная, от рецидива при глазничной злокачественной опухоли. Нечего и говорить, что в тех случаях, когда опухоль уходит в верхнеглазничную щель или в foramen opticum, рецидив обеспечен. Он весьма вероятен при пристеночных опухолях, так как поражение костей при них бывает часто. Очень поучительно в этом отношении наблюдение Головина (1930), который, удаляя опухоль, сколол кусок лобной кости, с точки зрения хирургической не представляв-

шей ничего ненормального; при микроскопическом исследовании гаверсовы каналы оказались расширенными и выполненными раковыми клетками.

По статистическим данным, обработанным Юдиным, злокачественные опухоли глазницы, удаленные методом экзентерации, дают довольно мрачное предсказание. При раках рецидив наступал в первые полгода после операции в 33 % случаев, при саркомах — в 68 %, при глиомах — в 100 %; при саркомах можно рассчитывать на отсутствие рецидива более года только в 23 % случаев.

Третий вопрос — какие шансы на длительный успех дает комбинированная орбито-синуальная экзентерация? Число наблюдений этой операции в ее обеих модификациях еще слишком невелико, чтобы можно было ответить на этот вопрос определенно. Головин указывает, что из 14 оперированных им по его способу больных, состояние которых представлялось почти безнадежным, несколько больных оставалось в течение двух-трех лет после операции в прекрасном состоянии. Полезность этой операции для продления жизни больного Головин считает несомненной. Что касается экстраорбитальной орбито-синуальной экзентерации, то по этому вопросу имеются следующие данные. Из 21 опубликованного случая 13 мы наблюдали короткий срок, и хотя в них и не наступил рецидив, они не могут быть использованы для оценки эффективности операции. 9 наблюдений длительных (более одного года) дали следующие результаты: в пределах наблюдения не было рецидива в одном случае 1 год, в одном случае — 1 год и 4 месяца, в трех случаях — 2 года, в одном случае — 3 года. Рецидив наступил в одном случае через $1^1/_2$ года, в одном случае — между 2 и 3 годами, в одном случае — через 14 месяцев.

Эти цифры показывают, что эффективность операции в отношении местных рецидивов значительна: после девяти операций рецидив появился только в трех случаях и в одном из них после дополнительной операции не было рецидива в течение года; позже наступил метастаз. Эти данные относятся к раку глазницы. Относительно сарком материалы слишком скудны (Филатов, 1930, 1931; Волошинов, 1931).

Таким образом, при раках глазницы, вышедших за пределы орбиты, стоит делать орбито-синуальную комбинированную экзентерацию для продления жизни пациента и для облегчения болей.

Мною (1926) был в виде предположения поднят, а Волошиновым (1930) независимо от меня поставлен в более определенной форме вопрос о том, не следует ли удалять злокачественные глазничные опухоли более радикально.

Если простая экзентерация орбиты дает малоутешительные результаты, то не следует ли расширить показания к экстраорбитальной орбито-синуальной экзентерации? Если в настоящее время ее делают только при заведомом или подозреваемом выходе опухоли в добавочные полости, то не логичнее ли делать ее тогда, когда опухоль еще не вышла за пределы орбиты? Если делать экстраорбитальную экзентерацию при этих же условиях, то будут даны максимальные хирургические гарантии, что опухоль удаляется вместе со здоровыми тканями. В настоящее время как Волошинов, так и я уже стоим на той точке зрения, что пристеночные опухоли орбиты надо оперировать именно так, независимо от того — вышли ли они из орбиты или нет. Мы склонны к такому же радикализму при злокачественных опухолях непристеночных.

Доброкачественные опухоли глазницы только в редчайших случаях (обширное распространение при слепом и косметически негодном глазе) могут потребовать полной экзентерации; чаще при них делается экзентерация частичная, поскольку иногда трудно избежать удаления вместе с опухолью окру-

жающих тканей глазницы. В литературе мы встречаем иногда указания на случаи удаления доброкачественных опухолей путем полной экзентерации орбиты; такие случаи объясняются тем, что опухоль клинически трактовалась как злокачественная или подозревалась в переходе в злокачественный рост. При диагнозе доброкачественной опухоли все усилия хирурга должны быть направлены на то, чтобы вылущить опухоль по возможности без какого бы то ни было удаления здоровых тканей глазницы.

При тромбофлебите пещеристой пазухи, этом тяжком заболевании, можно предсказать смертельный исход почти в 100 % случаев. Я два раза решился на оперативное вскрытие пещеристой пазухи (совместно с Крамаренко и с Волошиновым). Я произвел неподнадкостничную экзентерацию глазницы и таким образом открыл себе дорогу к верхней глазничной щели. В первом случае я вскрыл синус через последнюю; во втором — я облегчил себе путь к нему, удалив часть костей в вершине орбиты, и также вскрыл его. Оба случая, оперированные почти при безнадежном состоянии больных, закончились их смертью. Тем не менее я считаю необходимым обратить внимание на это своеобразное показание к экзентерации глазницы. Может быть, кто-либо решится на операцию вскрытия пещеристой пазухи на более ранней стадии болезни, использовав указываемый мною путь.

По Бирх-Гиршфельду (1922), экзентерация показана при особо тяжелых случаях орбитальной флегмоны, если менее радикальное лечение не приводит к улучшению; по мнению этого автора, она показана также при туберкулезе орбиты.

ОПЕРАЦИИ В ВИСОЧНОЙ ЯМКЕ

ОПЕРАЦИИ, НАЧИНАЮЩИЕСЯ В ВИСОЧНОЙ ЯМКЕ И ПРОНИКАЮЩИЕ В ГЛАЗНИЦУ

Патологические процессы в височной ямке, не затрагивающие глазницы, не подлежат ведению офтальмологов; но встречаются случаи, когда они так или иначе захватывают и область глазницы. Таковы, например, различные травматические повреждения и опухоли.

При травматических повреждениях в височной ямке и глазнице нельзя рекомендовать какого-либо определенного операционного способа, так как характер оперативного вмешательства определяется свойствами самого повреждения. Чаще всего комбинированные повреждения в височной ямке и глазнице в условиях военного времени (ранения пулевые, осколками снарядов, холодным оружием и т. д.); в условиях мирного времени эти ранения обычно вызываются взрывами (динамит, порох, пулевые ранения и т. п.). В этих случаях происходят нередко обширные ранения мягких тканей и костей. Выполнив все необходимое в височной ямке (перевязка кровоточащих сосудов, очистка раны, удаление осколков кости, сближение лоскутов разорванных мягких тканей и т. д.), офтальмолог производит соответствующие мероприятия по отношению к костному краю орбиты и ее содержимому. С костными осколками надо быть очень осторожным и удалять только те из них, которые свободны, или те, репозиция которых не дает надежды на приживление.

Опухоли, занимающие височную ямку и проникающие в глазницу, требуют обычно обширных операций. Как общее правило, можно рекомендовать начинать операцию с удаления опухоли из височной ямки, при этом надо пом-

нить о возможности сильного кровотечения из системы височной артерии и ее анастомозов. В особенности тяжелым бывает кровотечение при neuroma plexiforme (опухоль при болезни Реклингаузена). При удалении этой опухоли важно знать, что кровотечение очень сильно, когда разрезы производятся через самую опухоль: поэтому необходимо обходить опухоль вне ее пределов.

Освободив опухоль в височной ямке, входят в глазницу (если это необходимо, то производится резекция ее стенки) и выполняют в глазнице те действия, которые представляются необходимыми.

Особого упоминания заслуживают еще так называемые орбитотемпоральные дермоиды (zwerchsackdermoide); об удалении их через орбитотомию (простую или с резекцией костной стенки) сказано уже выше. Здесь надо добавить только, что оперативное удаление их может быть начато и с височной ямки, причем очень удобный подход к ним создается с помощью разреза Головина вдоль краев орбиты с дополнительным горизонтальным разрезом в сторону височной ямки. Понятно, что если операция начинается с височной ямки, то сперва проводится горизонтальный разрез и к нему уже по мере надобности добавляют разрезы, идущие по краям орбиты. Во многих случаях, если не всегда, удаление такого дермоида окажется возможным без резекции костной стенки.

ОПЕРАЦИИ, РАСПРОСТРАНЯЮЩИЕСЯ ИЗ ГЛАЗНИЦЫ В ЧЕРЕПНУЮ ПОЛОСТЬ

ПРОБНЫЕ ПРОКОЛЫ И РАЗРЕЗЫ ПРИ НАРЫВАХ

В некоторых случаях при операциях в глазнице, предпринятых по поводу ее флегмон, абсцессов и травматических повреждений, хирургу приходится считаться с наличием или вероятностью внутричерепного абсцесса, локализирующегося в черепной полости над областью глазницы.

В одних случаях для диагноза абсцесса имеются веские данные в виде фистулы в верхней стенке глазницы или воспалительного размягчения кости при наличии соответствующих данных неврологического характера; в других — местные явления не дают прямых указаний, и диагноз может быть основан только на соображениях неврологического характера.

В настоящем разделе нас могут интересовать только случаи первой категории. Не вдаваясь в детали диагностики абсцессов в области лобной доли мозга, исходящих из глазницы, мы укажем лишь на основные правила, которые необходимо соблюдать для пробного прокола и для оперативного лечения надглазничных мозговых абсцессов.

В том месте орбитальной стенки, над которым предполагается абсцесс, при помощи осторожных сечений долотом удаляют на некотором протяжении (1,5–2 *см*^{2}*)* верхнюю стенку орбиты, не повреждая твердой мозговой оболочки. Если дело идет об абсцессе мозга, то нередко твердая мозговая оболочка представляется гиперемированной, опухшей, не пульсирующей; при глубоком расположении абсцесса этих признаков может и не быть.

Соответственно костному дефекту удаляют твердую мозговую оболочку. Если имеется только субдуральный абсцесс, то по выходе гноя ограничиваются введением турунды; если дело идет действительно о наличии мозгового абсцесса, то мозг оказывается лишенным пульсации. Раньше производства пункции необходимо заложить узенькую полоску марли между твердой мозговой оболочкой и мозгом соответственно всей окружности дефекта; полезны иногда

для облегчения тампонады радиальные надсечки твердой мозговой оболочки. Эта тампонада имеет целью воспрепятствовать затеку гноя между оболочками при проколе. После этого через мозг вводят (не глубже 2 *см)* иглу шприца (ширина просвета ее должна быть не менее 1 *мм).* Если гной сразу не получен, то, немного вытянув иглу, проводят несколько раз ее в других направлениях. Если гной получен, то увеличивают кусачками дефект кости и твердой мозговой оболочки и, произведя вновь предварительную тампонаду по окружности дефекта, делают разрез мозга вдоль иглы; затем вводят в разрез кохеровский пинцет или небольшой корнцанг и, раздвигая его бранши, расширяют доступ к абсцессу; по освобождении последнего от гноя вводят в него стерильную марлю; тампонада не должна быть тугой. Повязка не меняется по возможности (при отсутствии возобновления мозговых явлений) 6–8 дней.

Хирургия мозговых абсцессов над областью глазницы представляет собой принципиально только небольшой отдел хирургии мозговых абсцессов вообще. Для полной ориентировки и для сознательного отношения к абсцессам внутри черепа офтальмологу необходимо обратиться к соответствующим руководствам по хирургии головы.

УДАЛЕНИЕ ОПУХОЛЕЙ И ИНОРОДНЫХ ТЕЛ, ПРОНИКАЮЩИХ ИЗ ГЛАЗНИЦЫ В ЧЕРЕП

Если при удалении опухоли из глазницы оказывается, что она узурирует верхнюю стенку орбиты и проникает внутрь черепа, то могут встретиться две возможности: а) опухоль только оттеснила твердую мозговую оболочку или б) она проросла последнюю.

Отношение опухоли к твердой мозговой оболочке становится ясным обычно только после того, как будет удалена верхняя костная стенка орбиты вокруг того дефекта, через который опухоль вышла за пределы костной стенки орбиты. Действуя очень осторожно, чтобы не поранить твердую мозговую оболочку, стараются отделить опухоль от последней. Если это удалось и твердая мозговая оболочка не поражена опухолью, то при тщательном уходе и соблюдении асептики такое вмешательство не представляет большой опасности. Если мозговая оболочка поражена опухолью, то удаление ее не показано: случай приходится признать неоперируемым.

По отношению к инородным телам, проникшим в орбиту и пробившим ее верхнюю стенку, действия хирурга-глазника должны быть по возможности консервативными. Вмешательство требуется, если есть признаки инфекции или симптомы давления на мозг. Вполне ясно, что типичного оперативного приема для всех случаев дать нельзя. Характер вмешательства в каждом отдельном случае определяется данными тщательного исследования, рентгеновского снимка, степенью проникновения инородного тела в полость черепа и т д. В общем эта область уже выходит за пределы глазной хирургии и относится к ведению общей хирургии, в частности хирургии головы.

ПЕРИОРБИТАЛЬНЫЕ ОПЕРАЦИИ[65]

ОБЩИЕ ЗАМЕЧАНИЯ

Во введении к отделу глазничной хирургии проф. С. С. Головиным указано, что офтальмологу необходимо уметь разбираться в пограничных заболеваниях и освоиться с глазными операциями, при них применяемыми. При этом им выдвинуто положение, что все те процессы, которые не затрагивают органа зрения, офтальмолога не касаются; те же, которые вторгаются в жизнь этого органа, захватывая веки, глазницу и т. д., должны составлять его компетенцию. По отношению к заболеваниям придаточных полостей носа такое разграничение сфер деятельности окулиста и ринолога требует только той оговорки, что во многих случаях, когда процесс, разыгрывающийся в придаточных полостях, затронул и орган зрения, участие окулиста все же будет только консультативным и ограничится разработкой вопросов патологии, клиники и диагностики. Терапевтическое же или хирургическое вмешательство будет достоянием ринолога. Во многих случаях вполне успешные результаты дают чисто консервативное лечение или эндоназальные операции, основательного знакомства с которыми нельзя требовать от окулиста. Во многих случаях ринологическое вмешательство настолько сложно, что оно может быть осуществлено только при хорошем знакомстве со сложными топографическими отношениями в полости носа и при полном овладении техникой оперативных вмешательств в этой области. Эти случаи, конечно, тоже должны относиться к сфере деятельности ринолога. Окулисту в его деятельности приходится встречаться главным образом со случаями, где уже имеются осложнения со стороны глазницы и ее содержимого: смещение и выпячивание глаза, свищи, ограничение поля зрения, неврит и т. д. Для устранения этих осложнений окулисту приходится прибегать к оперативному вмешательству на придаточных полостях, причем иногда полость глазницы может быть и не вскрыта. Те операции, при которых хирург, начав работать в полости глазницы, распространяет свое вмешательство на соседние полости, уже рассмотрены выше. Здесь остается рассмотреть те вмешательства, которые имеют целью достичь излечения основной болезни и изменений органа зрения путем полного уничтожения придаточной полости (например, лобной пазухи) или выскабливания заболевшей слизистой и создания широкого оттока для отделяемого полости.

---

[65] Совместно с В. А. Волошиновым. Впервые опубликовано в «Руководстве глазной хирургии» В. П. Одинцова и К. Х. Орлова, т. 1, гл. 8, 1933.

Работа в этой области требует знания анатомо-топографических отношений и крайней осторожности, так как хирургу, особенно при операциях в верхних придаточных полостях, приходится работать в тесном соседстве с полостью черепа, от которой он отделен часто лишь тонкой пластинкой кости. Повреждение этой пластинки еще не представит большой опасности, так как твердая мозговая оболочка является достаточно надежной защитой от инфекции, но во всяком случае оно требует от хирурга большого внимания и тщательного наблюдения за состоянием твердой оболочки. Опаснее повреждения в области решетчатой пластинки, так как здесь в полость носа проходят веточки обонятельных нервов, оболочки которых сообщены с лимфатическими пространствами мягкой и паутинной оболочек мозга. Повреждение кости в этой области грозит большой опасностью инфекции.

Одной из существенных особенностей хирургии придаточных полостей является то, что хирургу приходится здесь работать в области, всегда богатой микроорганизмами, в том числе и патогенными. Число микроорганизмов при болезненных процессах, конечно, увеличивается, и к ним нередко присоединяются новые формы. Несмотря на это, все операции должны проводиться, как и в других областях, в условиях строжайшей асептики, чтобы не занести вдобавок к существующим уже микроорганизмам еще новых. Что касается подготовки операционного поля, то ясно, что многого в этом отношении сделать нельзя. Промывания носа антисептическими жидкостями не имеют большого смысла, а иногда прямо противопоказаны, так как могут оказать вредное влияние на евстахиеву трубу, среднее ухо и т. д.

Все эти обстоятельства требуют от хирурга очень осторожного поведения, чтобы при операции не нарушить без нужды костных преград, отделяющих полости черепа и глазницы.

Кровотечения при операциях на придаточных полостях в общем не представляют большой опасности и в большинстве случаев останавливаются тампонадой. Только при операциях опухолей могут встретиться большие кровотечения, очень затрудняющие оперирование и не уступающие тампонаде. Здесь может потребоваться перевязка a. maxillaris externa или даже a. carotis externa. В случаях, когда заранее можно опасаться такого кровотечения, лучше, быть может, сделать такую перевязку заблаговременно.

Большинство операций на придаточных полостях можно спокойно производить под местной проводниковой анестезией. Но там, где почему-либо приходится оперировать под общим наркозом, надо иметь в виду опасность аспирации крови, секрета или даже обрыва ткани. Поэтому наркоз требует особых мероприятий, предупреждающих это крайне опасное осложнение.

Одним из таких мероприятий является оперирование при запрокинутой голове, так, чтобы, гортань находилась выше носа. Некоторые неудобства этого положения искупаются тем, что опасность аспирации при этом действительно устраняется. Наиболее удобным способом является наркоз с интубацией, которая абсолютно устраняет возможность аспирации и, кроме того, совершенно освобождает операционное поле от неприятного и не совсем безопасного в смысле инфекции соседства маски. Способ состоит в том, что после анестезии гортани применяют обычный наркоз и незадолго до наступления глубокого сна вводят в гортань под контролем пальца с помощью обтуратора гибкую металлическую трубку. Извлекают обтуратор и укрепляют трубку на ее месте марлевыми тампонами в глотке и во рту. Трубка соединяется с маской для наркоза. Но, как уже сказано, большинство операций можно проводить вполне свободно под местным обезболиванием.

ОПЕРАЦИИ НА ПРИДАТОЧНЫХ ПОЛОСТЯХ НОСА

Как уже сказано выше, мы считаем, что хирургия придаточных полостей носа входит в компетенцию окулиста лишь постольку, поскольку заболевания этих полостей явно вовлекают в процесс орган зрения, отражаясь главным образом на глазнице. Сообразно с этим здесь будут рассмотрены только операции при воспалительных процессах придаточных пазух и при опухолях в них. С хирургическим вмешательством при повреждениях этих полостей, преимущественно огнестрельных, окулисту редко придется иметь дело, так как они по большей части поступают в ведение хирурга, и окулист при них привлекается большей частью лишь в консультативных целях для выяснения степени поражения глаза и для лечения его.

ОПЕРАЦИИ ПРИ ВОСПАЛИТЕЛЬНЫХ ПРОЦЕССАХ ПРИДАТОЧНЫХ ПОЛОСТЕЙ

Вскрытие лобной пазухи и решетчатого лабиринта

Достичь лобной пазухи можно двумя путями: со стороны носа и путем резекции костных стенок пазухи — передней (лобной) или нижней (глазничной). Первый путь не связан с нарушением косметических отношений, но едва ли может претендовать на радикальность, так как при наличии обширных извилистых пазух часто оказывается невозможным проникнуть во все углы пазухи и выскоблить всю слизистую ее. Этот путь, кроме того, опасен, так как можно вместо лобной пазухи попасть через решетчатую пластинку в полость черепа и внести туда инфекцию; о таких случаях с роковым исходом сообщают Кунт и Грюнвальд.

Второй путь открывает широкий доступ к лобной пазухе и позволяет выполнить два условия радикального лечения: удалить всю слизистую оболочку и создать хороший сток отделяемого с помощью наружного дренажа или устроив широкое сообщение пазухи с полостью носа. Этот путь дает также возможность воздействовать на ячейки решетчатой кости, которые часто вовлекаются в болезненный процесс при заболеваниях лобных пазух. Зато косметические отношения здесь более или менее нарушаются: остаются кожные рубцы, вдавления и пр.

Способ Кунта (1895). Проводится разрез вдоль брови через кожу и надкостницу; к внутреннему концу его присоединяется дополнительный разрез вертикально кверху длиной 3–4 *см,* смотря по высоте пазухи. Мягкие ткани вместе с надкостницей отодвигаются в стороны; долотом и щипцами удаляется вся передняя стенка лобной пазухи; выскабливается слизистая оболочка пазухи; в медиальный угол раны вставляется дренаж, а остальная часть разреза зашивается. Дренаж удаляется через несколько дней, швы снимаются на седьмой-восьмой день.

Способ Тапта (1904). Этот автор расширил операцию Кунта, присоединив к вскрытию лобной пазухи вскрытие решетчатого лабиринта и выскабливание ячеек его. При этом создается широкий ход из лобной пазухи в полость носа, которым можно воспользоваться, чтобы наружный дренаж заменить дренажем через нос. Для такой расширенной операции внутренний конец проведенного вдоль брови разреза загибается дугообразно на боковую стенку носа и ведется до щеки. Вертикальный разрез не проводится. После вскрытия лобной пазухи

резецируются лобный отросток верхнечелюстной кости и вся передняя стенка лобной пазухи, как в операции Кунта. Тщательное выскабливание лобной пазухи и ячеек решетчатого лабиринта с образованием широкого хода в нос. Лобная пазуха и полость носа тампонируются одним тампоном. Шов, дренаж в наружный угол раны. Тампон из носа удаляется на следующий день после операции. Последующее лечение через нос, чтобы ход в лобную пазуху оставался открытым.

Способ Янсена — Рихтера (1913). Разрез ведется по брови вдоль надглазничного края, слегка дугообразно загибается на нос, где идет вблизи его спинки до верхнего края грушевидного отверстия. Разрез проводится сразу до надкостницы. Лобная пазуха вскрывается долотом там, где сходятся лобная и слезная кости и лобный отросток верхней челюсти. Этот отросток и слезная кость резецируются. Передние ячейки решетчатого лабиринта выскабливаются, создается широкий ход в нос. Выскабливаются все ячейки решетчатого лабиринта. Мягкие ткани крыши орбиты отодвигаются, и из орбиты вскрывается лобная пазуха, вся нижняя стенка которой удаляется. Слизистая ее тщательно выскабливается. Все неровности кости сбиваются долотом. Для более тщательного осмотра приходится иногда пробить отверстие и в передней стенке. Отверстие делается небольшое, горизонтальный размер его сообразуется с размерами пазухи, вертикальный же должен быть небольшим.

Отслоенный блок прилаживается на свое место. Полость выполняется тампоном из йодоформной марли, который выводится в нос. Швы. Тампон удаляется через 24 часа. Через несколько дней промывание полости теплым физиологическим раствором.

Способ Киллиана. Разрез до надкостницы, длиной в зависимости от величины пазухи, идет вдоль брови; от внутреннего конца брови разрез дугообразно загибается вниз вдоль лобного отростка верхней челюсти до уровня нижнего конца носовой кости; кожа оттягивается кверху, а надкостница рассекается параллельно верхнему краю орбиты на 6–8 *мм* выше его; этим разрезом намечается верхняя граница костного мостика, подлежащего сохранению; вторым разрезом, параллельным первому, надкостница рассекается по краю глазницы; этот разрез, отмечающий нижнюю границу мостика, загибается соответственно кожному разрезу вниз на лобный отросток верхней челюсти; затем кожу и надкостницу верхней и нижней губ раны отслаивают кверху и книзу, тщательно сохраняя надкостницу будущего костного мостика, пробивают отверстие в передней стенке лобной пазухи, щадя слизистую; зондом, проведенным между слизистой и костью, определяют размеры пазухи по направлению кверху и латерально. Сообразно с определенными размерами сбивают долотом и костными щипцами всю переднюю стенку, а затем из орбиты — всю нижнюю стенку пазухи. Тщательно выскабливают всю слизистую, все выступы и неровности сбивают долотом. Затем пробивают отверстие в лобном отростке верхней челюсти и расширяют его так, чтобы оно слилось с дефектом дна пазухи; через это отверстие выскабливают ячейки решетчатой кости и создают широкий ход в полость носа. Выполняют всю полость пазухи йодоформной марлей, которую выводят в нос. Прилаживают отделенный блок на его место. Швы. Тампон из носа удаляют через 2–3 дня. В дальнейшем промывают полость через нос.

Наилучшие косметические результаты дают костнопластические способы покрытия лобной пазухи. Первую костнопластическую операцию на лобной пазухе сделал Черни в 1895 г. В 1896 г. Волкович произвел вскрытие лобных пазух по способу, сходному со способом Черни.

Способ Головина (1898). Разрез до надкостницы по верхнему краю внутренней половины брови; второй разрез, почти перпендикулярный первому, идет через внутренний конец его соответственно складке m. corrugator supercilii; длина этого разреза — 2–2,5 *см.* Верхняя губа раны отсепаровывается кверху на 2–3 *см,* нижняя остается на месте; в открытой таким образом надкостнице разрезом до кости очерчивается дугообразный лоскут большей или меньшей величины в зависимости от размеров пазухи. Основание лоскута приходится на внутреннюю треть (или половину) верхнего края глазницы; по ходу разреза надкостницы долотом проделывается желобок в кости, проникающий в diploë; в очерченных таким образом границах тонким широким долотом сбивают костную пластинку, оставляя ее в связи с надкостницей; в пределах пазухи эта пластинка состоит из передней стенки пазухи, а вне пределов ее — из поверхностного слоя кости до diploë. Образованный таким образом костно-надкостничный лоскут отворачивают книзу, причем основание костного лоскута у глазничного края переламывается, и лоскут остается висеть на надкостнице; чтобы костная пластинка сломалась в надлежащем месте, можно подсечь ее долотом с обеих сторон у основания. Тщательно выскабливается вся слизистая оболочка пазухи, сбиваются долотом все неровности кости и проводится резиновый дренаж в нос через лобно-носовой канал или через отверстие, проделанное долотом или троакаром через нижне-внутренний угол пазухи в полость носа; дренажная трубка верхним концом своим стоит в пазухе, а нижним упирается в кожную складку наружного носового отверстия; затем костно-надкостничный лоскут укладывается на место и кожная рана зашивается наглухо. Дренаж остается около двух месяцев, причем за это время лобная пазуха облитерируется, выполняясь костным веществом.

В последние годы Головин несколько видоизменил свою операцию (1922 года). Вертикальный кожный разрез почти не заходит книзу от горизонтального. После выскабливания слизистой голова больного опускается книзу во избежание затекания крови в носоглотку. Широкой острой ложкой прокладывают широкий ход в полость носа. Одним движением ложки разрушаются и выскабливаются ячейки решетчатого лабиринта, так что лобная пазуха и решетчатый лабиринт превращаются в одну обширную полость, сообщающуюся с полостью носа. Проводится резиновый дренаж, хотя в случаях более чистых, не осложненных кариозным процессом в кости, можно обойтись без дренажа.

Если приходится одновременно оперировать обе лобные пазухи, то Головин советует проводить кожные разрезы несколько иначе и делать вскрытие каждой пазухи отдельно. Впрочем, иногда, если перегородка, отделяющая пазухи, не слишком толста, он прокладывал ход из одной пазухи в другую и через него выскабливал вторую пазуху. Так можно поступать, конечно, только в том случае, если вторая пазуха мала и размеры ее установлены предварительно рентгеновским снимком.

Способ Винклера (1915). Кожный разрез вдоль брови начинается на середине ее, доходит до внутреннего конца и загибается полукругом вниз, достигая верхнего края грушевидного отверстия; кожа отсепаровывается в стороны, а из надкостницы в пределах передней стенки лобной пазухи выкраивается четырехугольный лоскут с медиальным основанием; в очерченных границах выбивается долотом костнонадкостничный лоскут и отворачивается; через полученное таким образом отверстие выскабливается лобная пазуха, передние ячейки решетчатой кости и создается широкое сообщение с полостью носа; в лобную пазуху вставляется тампон, конец которого выво-

дится через нос; костно-надкостничный лоскут укладывается на место и кожа зашивается наглухо.

Способ Гайека (1906). Проводится разрез до кости вдоль внутренней и средней трети брови; к внутреннему концу его присоединяется второй разрез, также до кости, вертикально кверху. Передняя костная стенка пазухи просекается долотом по линии разрезов. При помощи введенного в щель элеватора отворачивается кожно-надкостнично-костный треугольный лоскут с верхненаружным основанием, у которого кость переламывается. Затем выскабливается слизистая оболочка лобной пазухи и расширяется лобно-носовой канал, через который проводится дренажная трубка из лобной пазухи в полость носа. Лоскут укладывается на место и пришивается.

Изолированное вскрытие решетчатого лабиринта (способ Кунта). Проводится дугообразный разрез до кости по краю глазницы от надглазничной вырезки до переднего слезного гребешка и в случае надобности продолжается книзу вдоль гребешка. Надкостница в пределах раны отделяется от кости, и открытая таким образом стенка глазницы вскрывается долотом и костными щипцами. Через полученное отверстие острой ложкой радикально выскабливаются клетки решетчатого лабиринта. В раневую полость вводится дренаж, конец которого выводится через нижний угол раны. Остальная часть раны зашивается. Дренаж удаляется через несколько дней.

Показания и выбор операции. Показанием для вскрытия лобной пазухи и решетчатого лабиринта для окулиста являются поражения глазницы и ее содержимого. Мы не можем здесь останавливаться подробно на всей симптоматологии глазничных осложнений при воспалительных заболеваниях указанных пазух, упомянем только главнейшие из них. При заболеваниях лобной пазухи встречаются: 1) абсцессы верхнего века острого, подострого и холодного характера; по вскрытии абсцесса остается свищ; зонд, введенный в последний, встречает кость и проникает в лобную пазуху. Как указал Головин, свищи по верхнему краю глазницы почти, как правило, указывают на эмпиему лобной пазухи; 2) невралгии надглазничного нерва и головные боли; 3) смещение глаза книзу, иногда его выпячивание; 4) нарушение мышечной деятельности; 5) астенопические затруднения; 6) расстройства поля зрения; 7) мозговые явления при прободении задней стенки лобной пазухи.

При воспалениях решетчатого лабиринта встречаются воспалительные изменения в глазнице со смещением глаза кнаружи и вперед, абсцессы во внутренней половине глазницы, образование свищей, поражение зрительного нерва.

Диагностика должна базироваться на оценке глазничных симптомов в связи с ринологическими данными и данными рентгена. Если диагноз фронтита или этмоидита поставлен, наступает момент для выбора метода операции. В этом отношении нужно основываться на следующих соображениях. Способ Кунта для изолированных поражений лобной пазухи, несомненно, радикален, но в смысле косметики оставляет желать лучшего. При этом способе запустение пазухи происходит путем приживания кожного лоскута к задней стенке пазухи, в результате чего на лбу образуется втяжение — тем большее, чем глубже была пазуха. Однако этот способ и в настоящее время не потерял своего значения и заслуживает применения в тех случаях, когда передняя стенка пазухи разрушена болезненным процессом или когда имеются осложнения со стороны мозга, требующие широкой тампонады и надежного дренажа. В случае одновременного поражения решетчатого лабиринта целесообразно применить одну из модификаций, расширяющих способ Кунта, например, способ Тапта.

Операция Киллиана имеет преимущества перед способом Кунта благодаря сохранению костного мостика у глазничного края, который создает опору для кожи лба и тем предотвращает западение ее в раневую полость. Действительно, при плоских пазухах косметический результат этой операции хорош, при глубоких же пазухах все-таки получаются довольно значительные вдавления. От этого недостатка свободен способ Янсена, оставляющий переднюю стенку нетронутой.

Костно-пластический метод вскрытия лобной пазухи дает, конечно, громадные косметические преимущества. Способ Головина, не уступая в радикальности способу Кунта, дает идеальные результаты для изолированного вскрытия лобной пазухи. В случае необходимости можно одновременно вскрыть и решетчатый лабиринт. Это легко сделать двумя путями: 1) через нижне-внутренний отдел лобной пазухи и лобно-носовой канал и 2) продлив вертикальный разрез книзу и вскрыв решетчатый лабиринт по способу Кунта.

Такой же приблизительно результат дают и другие способы костно пластического вскрытия этих пазух (Гайек, Винклер).

Вскрытие гайморовой полости

Для радикального излечения эмпиемы гайморовой полости также необходимо удалить всю слизистую оболочку ее и создать постоянное широкое сообщение между ней и полостью носа. Следовательно, нужен широкий доступ ко всем отделам гайморовой полости. Доступ этот можно получить со стороны носа — через нижний и средний носовой ход и со стороны преддверия рта — путем резекции лицевой стенки гайморовой полости. Проникновение в гайморову полость через лунку удаленного зуба представляет лишь исторический интерес.

Способ Лотропа (1897) — Клауе (1902). Чтобы создать возможность широкого доступа к гайморовой полости через латеральную стенку носа, необходимо в большинстве случаев резецировать переднюю половину или даже $^2/_3$ нижней раковины.

Операция производится под местным обезболиванием, для чего достаточно смазывания нижней раковины и нижнего носового хода 20%-ным раствором кокаина с адреналином. Раковина должна быть резецирована у самого места ее прикрепления. Затем предварительной пункцией определяют наиболее тонкое место латеральной стенки носа (обычно под серединой нижней раковины), пробивают ее в этом месте желобоватым долотом и при помощи долота и костных щипцов как можно шире резецируют латеральную стенку носа.

Через полученное отверстие гайморова полость может быть частично осмотрена глазом, а также ощупана зондом и иногда пальцем. Однако полное и надежное выскабливание всей слизистой невозможно, даже если резекцию латеральной стенки носа расширить, поднимаясь кверху, кпереди и кзади в область среднего носового хода, как это предложили Каспарьянц (1900) и Рети (1901).

Поэтому такая эндоназальная операция обеспечивает успех только при заведомом отсутствии кариозного или некротического процесса и при наличии несложной легкодоступной полости.

Только одновременная резекция передней (лицевой) стенки гайморовой полости и латеральной стенки носа удовлетворяет двум вышеупомянутым условиям радикального лечения эмпиеи гайморовой полости, т. е. создает широкий доступ к полости и обеспечивает отток отделяемого из нее в нос. Идея такой операции принадлежит Кальдвелю (1898), а наиболее полное развитие она получила в способе Денкера (1905).

Способ Денкера. Операция может быть произведена под местной анестезией. Со стороны преддверия рта под слизистую впрыскивается 1%-ный раствор новокаина с адреналином по линии перехода слизистой щеки в слизистую альвеолярного отростка на протяжении от уздечки верхней губы до последнего коренного зуба. Затем следует поднадкостничная инъекция, в области собачьей ямки простирающаяся до нижнего края глазницы, в направлении латеральной поверхности верхнечелюстного бугра, и в область края грушевидного отверстия. Разрез до кости ведется по переходной линии слизистой на протяжении от уздечки верхней губы до уровня последнего коренного зуба. Надкостница широко отделяется распаторием: кнутри до края грушевидного отверстия, кнаружи — до корня скулового отростка верхней челюсти, кверху до линии на 1 *см* ниже края глазницы (n. infraorbitalis).

В области собачьей ямки долотом пробивается передняя стенка гайморовой полости и в полость вводится полоска марли, смоченная в 20%-ном растворе кокаина с адреналином; таким же раствором обильно смазываются нижняя раковина и нижний носовой ход. Затем отверстие в передней стенке гайморовой полости расширяется костными щипцами: кверху — до уровня на 1 *см* ниже глазничного края, кнаружи — до скулового отростка верхней челюсти, кнутри — почти до края грушевидного отверстия.

Вскрытая таким образом гайморова полость доступна глазу, и вся слизистая ее может быть тщательно выскоблена острой ложкой. Далее приступают к резекции латеральной стенки носа. Для этого предварительно отделяют слизистую нижнего носового хода от кости при помощи длинного элеватора, начиная от края грушевидного отверстия: кзади — почти до хоаны, кверху — до корня нижней раковины, книзу — до дна носа. После этого всю костную боковую стенку нижнего носового хода, обнаженную с обеих сторон от слизистой, резецируют при помощи долота и костных щипцов, начиная от края грушевидного отверстия; гребень между носовым дном и дном гайморовой полости сбивают долотом. Из сохраненной слизистой латеральной стенки носа выкраивают прямоугольный лоскут с нижним основанием и заворачивают его в гайморову полость, на ее дно. Если нижняя раковина атрофирована и прикрывает отверстие, ведущее из полости в нос, то передний конец ее резецируют. Гайморову полость и нос тампонируют марлей, а разрез слизистой преддверия рта зашивают. Некоторые авторы считают зашивание слизистой излишним.

Показания к вскрытию гайморовой пещеры возникают во всех тех случаях, когда имеются при наличии гайморита те или иные поражения глазницы (отек, воспаление клетчатки, неврит зрительного нерва и т. д.), для которых нельзя установить какой-либо другой явной причины. Если наряду с гайморитом имеется поражение еще какой-либо другой пазухи, то, конечно, показано комбинированное вмешательство.

Вскрытие клиновидной полости

Вскрытие клиновидной пазухи при изолированных заболеваниях ее производится со стороны носа. Чтобы сделать доступной всю переднюю стенку клиновидной пазухи, приходится удалить задние ячейки решетчатого лабиринта, для чего необходимо резецировать среднюю раковину. Обезболивание достигается смазыванием средней раковины и слизистой оболочки обонятельной щели 20%-ным раствором кокаина с адреналином. Ножницами или конхотомом резецируют среднюю раковину и затем удаляют задние ячейки решетчатого

лабиринта, после чего становится видна передняя стенка клиновидной пазухи. Если ostium sphenoidale закрыто верхней раковиной, то последнюю также резецируют при помощи конхотома. Клиновидная пазуха вскрывается крючком Гайека, введенным в ostium sphenoidale, а затем костными щипцами и изогнутой острой ложкой удаляют всю переднюю и частично нижнюю стенки пазухи; верхняя и боковые стенки должны быть сохранены во избежание повреждения крупных сосудов и зрительных нервов. Кровотечение останавливается тампоном, который остается лежать в течение 12 часов.

Так как клиновидная пазуха расположена непосредственно позади решетчатого лабиринта, то она может быть также дополнительно вскрыта при всех операциях, сопровождающихся удалением ячеек решетчатого лабиринта.

Мы ограничиваемся здесь лишь самым кратким изложением основного типа операции, имея в виду, что она принадлежит, если делается как изолированная операция, к ринологической специальности. Офтальмолога должна интересовать не столько техника операции, сколько показания к ней со стороны органа зрения.

Офтальмологические показания к вскрытию клиновидной пазухи. Воспалительные процессы в глазнице. Воспаление глазничной клетчатки, как простое, так в особенности флегманозное, всегда требует выяснения вопроса о том, не является ли та или иная из носовых добавочных полостей источником указанного заболевания. Если к этиологии его не могут быть привлечены ни лобная, ни решетчатая, ни гайморова полости и нет в то же время и других возможных источников для инфекции глазницы (метастаз из других мест организма, переход с соседних участков и т. д.), то поиски воспалительного процесса в клиновидной пазухе вполне показаны. Конечно, показания к вмешательству становятся очевидными, если в пользу поражения пазухи говорит ринологическое исследование или рентген. Если при воспалении глазничной клетчатки имеются указания на поражение лобной, решетчатой или гайморовой полостей (или комбинированное заболевание их), то это обстоятельство не освобождает от исследования и основной пазухи.

Воспалительные процессы в зрительном нерве (помимо невритов при флегмоне орбиты) представляют собой весьма важное основание для вскрытия клиновидной пазухи.

Связь воспалений зрительного нерва с поражениями клиновидной пазухи (и задних клеток решетчатого лабиринта) не может подлежать сомнению; сомнение возбуждает лишь вопрос о частоте соответствующих заболеваний и, стало быть, о частоте показаний к оперативному вмешательству на этой пазухе.

Ретробульбарный неврит, под клинической картиной которого в большинстве случаев протекает воспаление нерва при поражениях пазухи, не имеет в своей симптоматологии ничего характерного, отличающего его от таких же невритов другой этиологии. Поэтому всякий случай ретробульбарного неврита обязывает к тщательному исследованию всего организма. Как известно, наиболее частой причиной неврита является множественный склероз, причем, и это обстоятельство очень важно, неврит нередко представляет собой один из самых ранних признаков поражения нервной системы, иногда предшествуя на несколько лет появлению других симптомов. Первые поиски этиологии должны быть направлены поэтому в сторону тщательного исследования нервной системы. Необходимо дальше исключить сифилис, ревматизм, диабет, острые

и хронические интоксикации, травмы и другие возможные причины, заложенные в самом организме. Если исключить все эти причины, то на долю невритов риногенного происхождения останется около 4 %. Эта цифра у разных авторов колеблется, достигая, например у Эльшнига (1912), 17 %. Но надо иметь в виду, что высокий процент объясняется отчасти и тем, что там, где не находят других причин, их видят в поражении пазух.

Такое толкование, быть может, имеет под собой некоторые основания ввиду тесных анатомо-топографических отношений зрительного нерва именно к клиновидной пазухе. Эти отношения дали даже повод к утверждению (Бер, 1924), что и ретробульбарный неврит при множественном склерозе в конце концов представляется риногенного происхождения, что в слизистой оболочке пораженных пазух гнездится возбудитель этой болезни, проникающий отсюда в зрительный нерв и в центральную нервную систему.

Рассмотрение этого вопроса во всех его деталях выходит за пределы настоящего руководства. Для поставленного выше вопроса важно лишь то, что ретробульбарный неврит, несомненно, может развиться при поражениях клиновидной пазухи, причем поражения эти зачастую очень незначительны, совершенно не носят гнойного характера и ограничиваются лишь утолщением, набуханием и гиперемией слизистой оболочки пазухи.

Исходя из этого факта, мы можем подойти к решению вопроса о показаниях к хирургическому вмешательству при ретробульбарном неврите. Здесь возможны следующие случаи:

1. Рентген и ринологическое исследование указывают ясно или с вероятностью на поражение клиновидной пазухи. Других причин для неврита нет. В таком случае этиологическое значение синусита весьма вероятно и вскрытие пазухи прямо показано.

2. Общее исследование не дает объяснения невриту. Рентген и ринологическое исследование не дают достоверных данных или даже отрицательны. В этом случае возможны два пути: а) обычное пробное лечение (пиявки, аутогемотерапия, потогонное лечение, салицилаты и т. п.) в течение короткого времени (1–2 недели при отсутствии острого прогрессирования упадка зрения); при отсутствии или остановке улучшения — вскрытие пазухи; б) вскрытие пазухи без пробного лечения и применение такового уже после операции.

Этот последний путь при отсутствии положительных данных со стороны рентгена и ринологического исследования возлагает на офтальмолога большую ответственность и обычно встречает сопротивление со стороны ринологов, не видящих оснований для хирургического вмешательства. Однако, имея в виду сказанное выше, имея в виду исследования Герцога, показавшего на анатомических препаратах тесную связь, существующую во многих случаях благодаря строению кости между слизистой пазухи и твердой оболочкой нерва, офтальмолог вправе настаивать в таких случаях на вмешательстве, тем более что по существу оно не является для больного опасным, а может повлиять на болезнь благотворно даже в том случае, если слизистая пазухи окажется на вид нормальной.

Следует ли объяснять такое улучшение действительно устранением этиологического момента или только улучшением вентиляции пазухи и кровоотвлечением — вопрос еще неясный и нуждается в дальнейшем изучении; но несомненно, что во многих случаях такое вмешательство приносило улучшение больным, и это обстоятельство вполне оправдывает постановку показания для вмешательства при неврите, для этиологии которого самое тщательное иссле-

дование не дает никаких указаний, кроме, быть может, незначительных изменений в полости носа.

Вопрос о простом вскрытии пазухи или об ее выскабливании решается ринологом.

ОПЕРАЦИИ ПРИ НОВООБРАЗОВАНИЯХ ПОЛОСТИ НОСА И ЕГО ПРИДАТОЧНЫХ ПАЗУХ

Окулисту-хирургу приходится иметь дело с этой областью только тогда, если новообразование какого бы то ни было характера распространилось на глазницу. Переход на глазницу выдает себя смещением глаза в ту или иную сторону, смотря по тому, какая пазуха поражена. Как общее правило, можно выдвинуть положение, что если опухоль проложила себе путь в соседние части (орбита, область щеки), то оперативный подход к ней должен быть сделан снаружи.

Этот подход в общем совершается по типу одной из описанных выше операций и из результатов осмотра при операции, по характеру опухоли и ее распространенности определяется уже дальнейшее вмешательство. При доброкачественных опухолях, среди которых офтальмологу наиболее часто приходится встречаться со слизистыми кистами (mucocele), операция будет иметь целью вызвать запустение соответствующей полости и пойдет по типу одной из вышеописанных. Операции при остеомах, исходящих из придаточных полостей, описаны уже выше.

При злокачественных опухолях редко приходится иметь дело с такими случаями, когда можно обойтись радикальным удалением только опухоли, которая находится на ранней стадии развития и которую можно удалить только в пределах пораженной пазухи. Большей частью дело идет уже о распространенных процессах, и здесь по отношению к глазнице нередко может возникнуть вопрос не только о резекции пораженной стенки ее, но и об экзентерации, что, конечно, всецело лежит в компетенции окулиста. Вообще же удаление злокачественных опухолей носа и его добавочных полостей относится к области ринологической хирургии, и поэтому мы ограничимся здесь только указанием общих приемов, применяющихся при одностороннем и двустороннем распространении опухолей, отсылая за подробностями к руководствам оперативной хирургии и оперативной ринологии.

а) В случаях двустороннего поражения злокачественной опухолью лобных пазух и верхнего отдела носовой полости хороший доступ дает способ Прейсинга (1910). Проводится горизонтальный разрез, соединяющий высшие точки обеих бровей. Второй разрез идет от середины предыдущего вниз по спинке носа до нижнего края носовых костей. Мягкие ткани отслаиваются в стороны. Удаляются передние стенки обеих лобных пазух, носовые кости, лобные отростки верхней челюсти и в случае надобности — также слезные косточки и laminae papyraceae. Однако при этом костный край грушевидного отверстия на всем протяжении сохраняется и впоследствии служит опорой для мягких тканей. Через образованную таким образом костную брешь открывается широкий доступ к опухолям, занимающим обе лобные пазухи и верхний отдел обеих половин носовой полости. Обе гайморовы полости при этом также могут быть вскрыты и осмотрены.

б) При односторонних поражениях с успехом применяется способ Муре (1910). Разрез до кости начинается несколько выше внутреннего конца брови, спускается книзу по границе между носом и щекой, обходит крыло носа и заворачивает в ноздрю. Мягкие ткани отрезаются от соответствующей половины

грушевидного отверстия и отворачиваются в сторону. Распаторием поднадкостнично отделяются мягкие ткани: кнутри — от носовой кости до средней линии, кнаружи — от лобного отростка верхней челюсти, кверху — настолько, чтобы был обнажен носовой отросток лобной кости. Рассекается соединение носовых костей по средней линии и соединение носовой кости пораженной стороны с лобной костью. Затем костными щипцами удаляются носовая кость, лобный отросток верхней челюсти до уровня границы между верхней и средней третью соответственной полуокружности грушевидного отверстия и частично носовой отросток лобной кости. Через полученное таким образом отверстие открывается доступ к опухолям, занимающим соответствующую половину решетчатого лабиринта и основную пазуху.

в) Для опухолей, занимающих средний отдел полости носа и прорастающих в гайморову полость, может быть применен расширенный способ Денкера. Разрез слизистой преддверия рта при этом продолжается за среднюю линию на другую сторону на 2–3 *см.* Тогда удается отделить мягкие ткани от костей кверху настолько, что оказывается возможным резецировать нижнюю часть носовой кости и лобного отростка верхней челюсти почти до края орбиты. Такое расширение обычной при денкеровской операции костной бреши дает доступ не только к опухолям гайморовой полости, но и к опухолям заднего отдела решетчатого лабиринта и клиновидной пазухи.

Оперативный доступ для удаления опухолей полости носа и придаточных полостей может быть создан также путем пластических резекций носа. Из таковых можно указать способы Гуссенбауера, Оллье, Шассеньяк-Брунса и др., которые составляют область оперативной ринологии.

ОПЕРАЦИИ МОЗГОВЫХ ГРЫЖ

Прогностика операций при так называемых мозговых грыжах очень тяжела. Это объясняется тем, что отверстие в черепе трудно закрыть; истечение цереброспинальной жидкости заканчивается в конце концов вторичной инфекцией и смертью. Особенно трудно закрывать при помощи костной пластики отверстие у детей, так как кость по соседству с отверстием у них оказывается очень тонкой.

Способ Лысенкова (1896) дал наиболее удовлетворительные результаты. Оригинальность операции заключается в том, что для пластики берется кусок кости с наружного конца верхнего края орбиты в области скулового отростка лобной кости, где толщина кости даже у ребенка достигает 1 *см* по меньшей мере. Здесь достаточно костной массы, так что нет риска вскрыть черепную коробку. После удаления опухоли делают продольный разрез кожи вдоль брови. Отсепаровав кожу кверху и книзу от мышц, делают два разреза до кости: один по верхнему краю орбиты, другой — параллельно ему и выше на 2,5 *см.* После этого у наружного конца верхнего края орбиты скалывают костную пластинку в 1,5 *см* в диаметре. Затем отслаивают надкостницу лобной кости между двумя разрезами, оставляя ее в связи со сколотой костной пластинкой. Таким образом получают костный лоскут на периостальной ножке; покрывают с помощью его отверстия в черепе; окровавленная поверхность обращена кнаружи, а периостальная поверхность — к черепной полости. Несколько швов, проведенных через надкостницу, удерживают лоскут на новом месте, после чего кожная рана зашивается. Головин отмечает, что смертность при операции по Лысенкову довольно велика. Это объясняется тем обстоятельством, что операция произво-

дится по соседству с инфицированной областью (дети с мозговой грыжей часто страдают дакриоциститами и конъюнктивитами). Ввиду этого заслуживает полного внимания операция Герцена, при которой закрывают не наружное, а внутреннее отверстие костного канала.

Способ Герцена. Операция делается в два приема: 1) Дугообразный разрез на лбу до кости, от середины орбитальной дуги одной стороны до середины орбитальной дуги другой стороны; середина разреза находится на расстоянии 6 *см* над корнем носа. В тонкой кости делают небольшое отверстие до твердой мозговой оболочки; исходя из этого отверстия, разрезают большими крепкими ножницами черепную коробку на всем протяжении линии кожного разреза (что у детей до двух лет удается легко). Лоскут, состоящий из кожи, надкостницы и кости, отворачивается кпереди и книзу. Неповрежденная твердая мозговая оболочка отсепаровывается книзу по направлению к решетчатой кости до тех пор, пока не удастся обойти пальцем со всех сторон ножку грыжи. Резецируют твердую мозговую оболочку вокруг ножки, и ножку отрезают от мозга. Нащупывают пальцем отверстие канала и освобождают его от соединительной ткани. После этого отрезают от верхнего края разреза костную пластинку вместе с надкостницей, не повреждая твердой мозговой оболочки. Эта пластинка превышает своими размерами отверстие грыжевого канала; ее кладут между отверстием и мозгом, где она и удерживается прочно давлением твердой мозговой оболочки. Кожно-костно-надкостничный лоскут ставится на место; кожа зашивается.

2) Через 15–20 дней грыжа вылущивается; наружное отверстие костного канала закрывается листком из оболочек грыжи. Кожные швы.

МЕТОДИКА ИССЛЕДОВАНИЯ

К МЕТОДИКЕ ИССЛЕДОВАНИЯ КОНЪЮНКТИВЫ[66]

При исследовании конъюнктивы век особенное внимание должно быть уделено, как известно, осмотру переходных складок. Не всегда при выворачивании верхних век они выступают вперед настолько, чтобы сделаться доступными осмотру по всему своему протяжению. И даже тогда, когда конъюнктива как всего нижнего века, так и всего верхнего может быть обследована по всей своей площади, результаты исследования нередко недостаточно убедительны (даже и при применении бинокулярной лупы), потому что складки и гипертрофия псевдососочков маскируют важные, но мелкие детали в патологической картине. Каждому окулисту знакомы затруднения, которые встречаются, например, при постановке диагноза трахомы: начальные стадии рубцевания на неровной, шероховатой конъюнктиве ускользают от нашего глаза, хотя он и ищет тщательно рубчиков — этого патогномоничного признака трахомы.

Не имея в виду затрагивать вопросы частной диагностики заболеваний конъюнктивы, я позволю себе предложить вниманию коллег способ исследования конъюнктивы, который в значительной степени облегчает осмотр ее в двух отношениях: 1) он позволяет переходным складкам выступать вперед во всю их толщу и 2) расправляет поверхность конъюнктивы, устраняя складки, делая ее более доступной осмотру на участках, расположенных между группами сосочков и фолликулов.

Суть описываемого диагностического метода сводится к инъекции в толщу переходных складок индифферентной для тканей жидкости, которая и заставляет конъюнктиву выпячиваться. Каждый из окулистов, делая подконъюнктивальную инъекцию для анестезии перед выдавливанием трахоматозных зерен, конечно, заметил, как хорошо доступна осмотру конъюнктива в этих условиях. Я предлагаю пользоваться подконъюнктивальной инъекцией как общим методом исследования во всех тех случаях, когда обычного осмотра конъюнктивы недостаточно для постановки диагноза.

Техника инъекционного метода сводится к следующим манипуляциям:

1) вывернув веки, я вкапываю 5%-ный кокаин для анестезии конъюнктивы 1–2 раза;

66 Впервые опубликовано в «Рус. офтальм. журн.», т. II, 1923.

2) под конъюнктиву верхней переходной складки (а если нужно и нижней) я впрыскиваю 2–3 см3 (если нужно и больше) 0,5%-ного раствора новокаина (с прибавкой одной капли адреналина 1 : 1000 на каждый кубик или без него), лучше в физиологическом растворе; возможно делать инъекцию и через кожу;

3) после этого я приступаю к детальному исследованию выпяченной расправившейся конъюнктивы при помощи лупы и сильного бокового освещения или при посредстве бинокулярной лупы;

4) после исследования веки приводятся в нормальное положение; больного отпускают домой с легкой повязкой, которая снимается через 2–3 часа; отек век проходит через 5–6 часов.

Этот метод применяется довольно широко в глазной клинике. Отмечу, что рубчики конъюнктивы выступают на растянутой конъюнктиве с большой отчетливостью, в виде нежных белесоватых полосок; иногда поверхность конъюнктивы в области рубчика представляется втянутой по сравнению с соседними участками. В некоторых случаях для того, чтобы яснее отделить рубчики по цвету от окружающих тканей, я прибегаю к инъекции под конъюнктиву указанного выше раствора с примесью метиленовой синьки или же, впрыснув новокаин, дополнительно впрыскиваю несколько капель метиленовой синьки в то место, которое хочу исследовать. Густота краски не должна быть слишком большой (1 : 2000–5000). Синее окрашивание конъюнктивы и подкожной клетчатки исчезает через одни — двое суток. По-видимому, для подкраски фона могут быть пригодны также нейтрал-рот и крезил-виолет.

Применение инъекционного метода должно, мне кажется, расширить границы диагностики заболеваний конъюнктивы; в особенности ценен он при распознавании трахомы. Но следует помнить, что нужна известная привычка для толкования наблюдаемой картины изменений, и я рекомендовал бы коллегам, которые заинтересуются методом, применить его предварительно на ряде случаев с ясными симптомами болезни, чтобы приобрести необходимый опыт.

Инъекционный метод, являясь общим принципом методики исследования, может быть дополнен теми или иными усовершенствованиями. Он сохраняет свое значение и при пользовании аппаратами для микроскопии живого глаза.

ИССЛЕДОВАНИЕ В ПРОХОДЯЩЕМ СВЕТЕ С УВЕЛИЧЕНИЕМ[67]

(Клиническая заметка)

При исследовании прозрачности хрусталика в проходящем свете пользуются обычно либо простым осмотром через офтальмоскоп, либо приставляют сильную лупу к офтальмоскопу позади него. Несравненно лучшие результаты получаются, если поставить лупу перед глазом исследуемого, направить через нее пучок света офтальмоскопом и смотреть сквозь отверстие последнего в зрачок[68]. Слегка передвигая лупу и свою голову, нетрудно найти наилучшие условия для установления изменений в хрусталике. Этот способ, описания которого я не нашел ни у Ландольта, ни у Диммера, ни у Гесса, ни у Головина, ни в ряде руководств, очень облегчает диагностику помутнений хрусталика. Понятно, что источник света должен быть достаточно сильный; я, как правило, пользуюсь полуваттной лампой в 100 свечей, нематовой.

Этот же способ применим с большой пользой и для исследования изменений в стекловидном теле, причем надо, конечно, перемещать лупу (и офтальмоскоп) в зависимости от того, какую глубину стекловидного тела в данный момент исследуешь. Очень хорош способ и для исследования мелких изменений в переднем отделе глаза, включая и поверхность роговицы. Глаз при исследовании роговицы в проходящем свете поворачивается, как известно из описаний авторов, так, чтобы исследуемый участок приходился против зрачка, освещенного отраженными от глазного дна лучами. Как я, так и мои коллеги по клинике по опыту ряда лет убедились, насколько этот способ выигрывает при пользовании лупой, поставленной перед глазом больного.

Теория описываемого способа сложна, так как мы имеем здесь дело с довольно запутанными условиями освещения; я надеюсь вернуться к ней. Практически методом можно овладеть в несколько минут. Замечу кстати, что и взамен комбинированного бокового освещения очень удобно пользоваться лупой в 13,0 D, пропуская через нее свет вогнутым зеркалом.

Позволю себе прибавить к настоящей заметке два слова по поводу ста-

---

[67] Впервые опубликовано в «Рус. офтальм. журн.», т. XIII, 1931.

[68] Я пользуюсь обычно лупой в 6–8 D; можно применять и более короткофокусные лупы, при которых освещенность исследуемого поля больше, но несколько больше и рефлексы.

тьи д-ра Бусыгина («Рус. офтальм. журн.», 1930, XII, № 1), который указал на пользу офтальмоскопа со слабыми линзами. Я всецело присоединяюсь к оценке рекомендуемого им способа офтальмоскопии на основании личного опыта применения его в глазной клинике Одесского медицинского института в течение многих лет. В особенности удобен он при исследовании области желтого пятна, так как при слабых линзах рефлексы мешают гораздо меньше. Я полагаю, что как метод офтальмоскопии, рекомендуемый д-ром Бусыгиным, так и метод исследования прозрачных сред, указываемый мною, ценны по своим результатам и по своей простоте.

МОДИФИКАЦИЯ ОФТАЛЬМОДИНАМОМЕТРА БАЯР[69]

Методика пользования офтальмодинамометром Баяра для определения кровяного давления в сосудах глаза не лишена некоторых недостатков. Вследствие этого офтальмодинамометрия не нашла широкого применения в практике специальных лечебных учреждений. К недостаткам офтальмодинамометра следует отнести следующие:

1) Необходимо офтальмоскопировать в прямом виде и пользоваться электрическим офтальмоскопом, каковым методом не все окулисты владеют в достаточной степени. Обычный офтальмоскоп при исследовании левого глаза неудобен, так как динамометр, находясь между источником света и зеркалом, мешает офтальмоскопии.

2) Требуется помощник, который фиксировал бы показания аппарата в момент исследования, т. е. в то время, когда исследующий офтальмоскопирует и производит давление аппаратом на глазное яблоко до появления и исчезновения пульсации в центральной артерии сетчатки.

3) Необходимо расширять зрачок исследуемого глаза, на что требуется затрата времени. Кроме того, не всегда и не во всех случаях возможно расширение зрачка у пожилых людей из-за боязни вызвать у них приступ глаукомы.

В 1939 г. нами (В. П. Филатов) для облегчения работы с офтальмодинамометром Баяра предложено приспособление к нему — так называемый фиксатор, который мог удерживать стрелку аппарата на циферблате по желанию исследователя. Это приспособление, простое по замыслу, явилось очень ценным предложением, так как давало возможность обходиться без помощника.

В последнее время нами с целью упрощения офтальмодинамометрии были внесены дополнительные изменения в методику исследования и в конструкцию аппарата.

Мы считаем, что офтальмодинамометрию можно с успехом производить при помощи офтальмоскопии в обратном виде и убедились в точности получаемых результатов.

В связи с этим для удобства производства одним лицом офтальмоскопии в обратном виде и офтальмодинамометрии мы прикрепили к стержню аппарата, на 7 *см* отступя от пуговки, служащей для сдавливания глаза, лупу в + 13,0D

[69] Совместно с Д. Г. Бушмичем. Впервые опубликовано в «Офтальм. журн.», 1946.

при помощи шаровидного сочленения. Последнее дает возможность придать лупе любое положение. Исследование производится нами следующим образом:

1) эпибульбарная анестезия путем двукратного закапывания в конъюнктивальный мешок 0,5%-ного раствора дикаина;

2) удерживая в правой руке офтальмоскоп, в левой — офтальмодинамометр с прикрепленной к нему лупой, приставляют пуговку аппарата на склеру сверху, соответственно 12 часам, придерживая при этом безымянным пальцем левой руки верхнее веко, и производят медленное давление аппаратом на глаз; при этом следует избегать скольжения пуговки по поверхности глазного яблока;

3) одновременно с приставлением офтальмодинамометра к глазу и давлением на последний исследующий приступает к офтальмоскопии и наблюдает за сосудами сетчатки на диске соска зрительного нерва, отмечая моменты появления и исчезновения пульсации артерии.

Наши исследования показали, что офтальмодинамометрия по предлагаемой нами методике вполне оправдала себя на практике и является точной и доступной для широкого применения даже в амбулаторных условиях.

О КЛИНИЧЕСКОМ РАСПОЗНАВАНИИ ОКОСТЕНЕНИЯ ГЛАЗА[70]

Окостенение сосудистого тракта, представляющее собой обычно лишь случайную патологоанатомическую находку при исследовании энуклеированных глаз, может быть в некоторых случаях распознано и клинически. Основанием для диагноза служат:

1. Твердость глаза при ощупывании. Этот признак не имеет абсолютного значения, так как он может зависеть от глаукомы; однако чрезмерная плотность глаза в связи с отсутствием глаукоматозных изменений переднего отдела глаза (если он сохранен) может служить достаточным основанием для диагноза.

Патогномоническим симптомокомплексом окостенения является наличие резко выраженной твердости глаза при ощупывании склеры позади ora serrata в комбинации с мягкостью глаза при ощупывании впереди ora serrata или в особенности в области роговицы. Полезно для установления мягкости глаза в переднем отделе глаза пользоваться тонометрией.

2. Болезненность глаза при ощупывании в области склеры. Этот признак имеет значение для предположения об окостенении в том случае, если глаз производит впечатление полного отсутствия воспалительных явлений при наличии в то же время высокой степени твердости глаза.

3. Рентгенография. На ряде больных, у которых было заподозрено окостенение глаза, установлено, что окостенение сосудистого тракта хорошо воспринимается фотографической пластинкой.

---

[70] Совместно с Н. Н. Исаченко. Впервые опубликовано в Трудах I Всерос. съезда глазных врачей, Ленинград, 5–6.VI 1929.

БОЛЕЗНИ ВЕК И КОНЪЮНКТИВЫ

КОНЪЮНКТИВИТ ПАРИНО[71]

Конъюнктивит Парино (Parinaud) можно охарактеризовать как глубокое воспаление соединительной оболочки век с развитием фолликулоподобных разращений и с одновременным воспалительным опуханием лимфатических желез впереди уха, а иногда и на шее.

Это заболевание известно офтальмологам как отдельная клиническая форма со времени классического описания ее, сделанного Парино в 1889 г. Правда, еще ранее Гольдцигер (Goldzieher) описал больного с указанным заболеванием конъюнктивы. Но так как его работа носила казуистический характер, тогда как Парино совершенно независимо вывел из своих наблюдений общий тип заболевания, то оно, по справедливости, носит его имя.

В настоящее время в литературе известно около 80 случаев конъюнктивита Парино. Я считаю излишним касаться подробно казуистики и отсылаю интересующихся ею к статьям русских авторов — Лазарева, проф. Агабабова и Авербаха и приведу здесь лишь краткий общий очерк конъюнктивита Парино на основании литературных данных по этому вопросу.

Болезнь развивается без заметных предвестников, или же таковые существуют в виде общих явлений недомогания, слабости и потери аппетита. Эти явления, к которым присоединяется вскоре повышение температуры, могут быть налицо и в дальнейшем течении болезни.

Местные явления со стороны конъюнктивы наблюдаются обычно только в одном глазу. Они состоят в покраснении и припухании конъюнктивы век с появлением крупных фолликулоподобных возвышений и иногда сосочковых разращений. Краснота и припухание конъюнктивы, носящие характер умеренно плотного инфильтрата, имеют, как правило, диффузное распространение по переходной складке того или другого века или обоих век; иногда процесс начинается с конъюнктивы хряща или поражение последней присоединяется к заболеванию конъюнктивы переходных складок; лишь редко вовлекается в страдание и конъюнктива склеры. Фолликулоподобные возвышения имеют вид крупных зерен, вначале полупросвечивающих, а в дальнейшем течении мутных, красноватых или желтоватых. Веки при осмотре снаружи представляются опухшими, отечными, а на ощупь в них могут замечаться соответственно опухоли конъюнктивы уплотнения.

---

[71] Впервые опубликовано в «Сб. трудов, посвящ. проф. П. Д. Кишенскому в день 26-летия его деятельности», Одесса, 1910, стр. 175–191.

Эти явления со стороны конъюнктивы начинаются остро и сопровождаются сравнительно небольшим количеством отделяемого (слизистого или гнойного характера). Уже очень рано, иногда в первые дни болезни, появляется кардинальный симптом ее — опухание лимфатических желез перед ухом, а затем опухают и лимфатические железы под челюстью и на шее; припухшие железы становятся плотными на ощупь и болезненными.

Явления со стороны конъюнктивы и желез становятся все более выраженными. Иногда фолликулоподобные узлы отчасти некротизируются и появляются поверхностные изъязвления, а лимфатические железы нередко (в 30 % случаев) подвергаются гнойному размягчению и даже вскрываются. Болезнь тянется обычно очень долго — несколько недель или даже месяцев, но заканчивается исчезновением воспалительных явлений как со стороны конъюнктивы, на которой не остается даже заметных рубцов, так и со стороны желез. Роговица заболевает лишь очень редко, подвергаясь экскориациям или изъязвлению.

Предсказание при конъюнктивите Парино в общем благоприятно. При дифференциальной диагностике должно иметь в виду главным образом трахому и туберкулез конъюнктивы.

По внешнему виду эти страдания сближаются с конъюнктивитом Парино узелковыми инфильтратами в конъюнктиве: фолликулами при трахоме и гранулемами при туберкулезе. Отличием трахомы от конъюнктивита Парино является отсутствие некротических узелков, наличие паннуса и рубцов; железы при трахоме не страдают.

Туберкулез может сопровождаться, правда, опуханием желез, но для него характерно появление язв конъюнктивы с последующим рубцеванием и поражением роговицы. Конечно, в некоторых случаях конъюнктивит Парино может быть смешан с указанными заболеваниями, но лишь временно: более или менее продолжительное наблюдение (с применением бактериологических методов при подозрении на туберкулез) всегда позволит отличить их. Бактериологическое исследование дает также важное основание для отличия конъюнктивита Парино от атипичных форм стрептококкового конъюнктивита (описанного Парино в 1892 г.).

Этиология конъюнктивита Парино неизвестна. Первоначальное предположение Парино относительно того, что болезнь развивается вследствие заражения от животных, остается недоказанным (хотя и не опровергнутым) и по нынешнее время. Бактериологические исследования, предпринимавшиеся многими авторами, не позволяют остановиться на тех микробах, которых находили иногда в отделяемом или содержимом фолликулоподобных разращений и желез, как на истинных возбудителях болезни. Находили то стафилококков, то палочки ксероза, иногда стрептококков, пневмококков, псевдодифтеритическую палочку, спорогенную палочку из группы *B. subtilis* (Parisotti) и др. Штольц описал особую, неспорогенную палочку, стойко державшуюся в его случае в содержимом желез, фолликулов и в отделяемом; но другие авторы ее не находили.

Медикаментозное лечение (прижигающими и дезинфицирующими средствами), по-видимому, не оказывает большого влияния на течение процесса. Хирургическое вмешательство может быть показано при нагноении желез и допустимо для удаления части пораженной конъюнктивы. По-видимому, иссечение конъюнктивы может оказаться очень полезным (случай Бернхеймера).

После вышеизложенных кратких данных относительно конъюнктивита Парино я позволю себе привести собственное наблюдение случая этой болезни,

сравнительно редко встречающейся в практике. После истории болезни я коснусь и патологической анатомии конъюнктивита Парино.

Больной Т., 13 лет, обратился за помощью 13.I 1910 г., жалуясь на заболевание правого глаза, выражающееся в опухоли век, и на опухание щеки около уха.

Анамнез: правый глаз начал опухать и краснеть три недели назад, через неделю после ушиба кулаком. Через неделю после начала заболевания глаза появилась припухлость желез перед ухом. Никакого общего заболевания перед заболеванием глаза не было. Ранее, много лет назад, был болен скарлатиной.

При исследовании больного найдены следующие изменения правого глаза. Кожа век нормальна, но нижнее веко представляется несколько утолщенным вследствие припухлости конъюнктивы. На хряще нижнего века конъюнктива отечна и гиперемирована незначительно, переходная же складка сильно утолщена и несколько уплотнена вследствие инфильтрации ее. Гиперемия переходной складки выражена несильно, и вся складка имеет серовато-телесную окраску, как при трахоматозной инфильтрации. Поверхность переходной складки неровная вследствие наличия фолликулоподобных возвышений серовато-розового цвета, слегка просвечивающих, в половину булавочной головки, большинство которых находится в области средины протяжения складки. Здесь же замечается один довольно большой (с булавочную головку) круглый очаг инфильтрации, который имеет желтовато-серую окраску и напоминает некротический узел. Поверхность слизистой оболочки в области этого узла не изъязвлена. Явления диффузной инфильтрации распространяются и на plica semilunaris, которая также имеет серовато-розоватую окраску, как при трахоматозной инфильтрации, но поверхность ее ровная, без фолликулов. Конъюнктива хряща верхнего века в состоянии незначительного катара; переходная складка верхнего века в нерезкой степени инфильтрована, причем характер инфильтрации подобен таковой на нижнем веке, но фолликулов очень мало, и они мелки. Конъюнктива склеры слегка гиперемирована у экватора глаза. Имеется незначительное отделяемое. Роговица и прочие отделы глаза здоровы. Перед правым ухом замечается небольшая припухлость, которая, как показывает ощупывание, несомненно зависит от увеличения лимфатической железки (до величины ореха), представляющейся уплотненной и несколько болезненной.

Субъективно больной отмечает легкую боль в веках и железе. В день первого осмотра, произведенного мною, т. е. 13 января, проф. С. С. Головин вскрыл указанный выше узелок в конъюнктиве, причем содержимое его оказалось полужидким. Сделаны мазки и посевы из конъюнктивального отделяемого (до вскрытия абсцессика) и из содержимого абсцесса. Мазь из аирола, повязка. Микроскопическое исследование мазков обнаружило присутствие ксеробацилл и стафилококков в умеренном количестве. Содержимое абсцесса оказалось гнойного характера. На питательных средах (агаре, сыворотке) из отделяемого выросли культуры ксеробацилл и белого стафилококка, с явным преобладанием последнего.

14.I. Картина почти та же, но переходная складка несколько толще. На месте вскрытого абсцессика — желтый гнойный очаг. Смазывание конъюнктивы 2%-ным раствором ляписа.

15.I. Больной чувствует усиление боли в глазу и железке. Переходная складка толще. Аироловая мазь; повязка.

16.I. Переходная складка еще несколько толще и краснее. Фолликулы обозначаются резче и становятся более мутными и серыми. Повязка.

17.I. Фолликулы в том же виде. Утолщение складки резче. Железка больше и болезненнее. Мазь из ксероформа. Повязка.

18.I. Переходная складка еще несколько толще.

19.I. Фолликулы стали мутными, серовато-желтого цвета и напоминают по виду некротические очаги или абсцессики, но меньшей величины, чем описанный выше. Эти очаги занимают преимущественно средину переходной складки, иногда сливаются между собой, образуя бляшки. Конъюнктива верхнего века в прежнем состоянии.

С 20 по 27.I явления болезни прогрессируют. Переходная складка нижнего века все более и более утолщается вследствие усиления диффузной инфильтрации и развития новых фолликулоподобных узелков. Появляется все больше и больше некротических очагов, принимающих вскоре желтоватую гнойную окраску. Эти гнойные очаги расположены главным образом в области середины переходной складки. На переходной складке верх-

него века количество фолликулов увеличивается, но не в такой степени, как на нижнем веке. Конъюнктива склеры начинает краснеть и опухать по периферии глазного яблока. Отделяемого по-прежнему нет. Больной испытывает легкие боли в глазу и сильные боли ноющего характера в железках перед ухом, которые сильно опухли (до величины голубиного яйца), но не флюктуируют. Появляется опухоль лимфатических желез под правой челюстью и на шее, которые также болят и болезненны. Чувство озноба и разбитости, повышение температуры до 37,8–38°.

27.I я произвел эксцизию значительного куска переходной складки в середине ее протяжения. Заживление операционной раны, не подвергавшейся сшиванию, происходило быстро и без осложнений.

После эксцизии уже в ближайшие дни произошел значительный поворот к лучшему: инфильтрация и инъекция конъюнктивы уменьшились, железы перед ухом и на шее несколько опали и стали менее болезненными; температура стала нормальной. Очень скоро конъюнктива приобрела чрезвычайно большое сходство с трахомой в период наличия фолликулов и диффузной инфильтрации. Дальнейшее улучшение шло не останавливаясь, и приблизительно через две недели все явления на конъюнктиве исчезли, только на месте разреза остался рубчик; железы почти не прощупывались.

Бактериологическое исследование вырезанного кусочка не дало ничего нового (выросли ксеробациллы и стафилококки).

Нет никакого сомнения в том, что случай, который мне пришлось наблюдать, представлял типическую форму конъюнктивита Парино. По своему острому течению, отсутствию язв и благоприятному исходу он нисколько не напоминал туберкулез конъюнктивы, а опухоль желез и гнойно-некротические узелки легко отличали его от трахомы. Надо, впрочем, заметить, что в прогрессивный период трудно было бы исключить последнюю, не зная предшествовавших явлений.

Диагностика конъюнктивита Парино у моего больного была поставлена еще в самом начале болезни д-ром О. К. Вальтером, который видел больного раньше, и проф. С. С. Головиным за несколько дней до совместного осмотра со мною. За конъюнктивит Парино болезнь была признана и членами Одесского офтальмологического кружка, в заседании которого от 2.II 1910 г. я демонстрировал больного.

ПАТОЛОГОАНАТОМИЧЕСКОЕ ИССЛЕДОВАНИЕ

Одна половина кусочка, вырезанного из переходной складки, была фиксирована 5%-ным формалином, другая — абсолютным алкоголем в течение 48 час. Перед фиксацией с поверхностей кусочка (конъюнктивальной и раневой) сделаны мазки на стеклах. Заливка в парафин. Окраска срезов гематоксилином и эозином, гематоксилином и пикрофуксином, метиленовой синькой Лефлера (Löffler) и эозином, фуксином (на присутствие туберкулезных бацилл) по Граму (Gram) и по Унна-Паппенгейму (Unna-Pappenheim).

При микроскопическом исследовании срезов найдено следующее. Эпителий конъюнктивы лишь в нескольких местах сохранил свой нормальный вид. На большей же части своего протяжения он представляет собой явления отека и инфильтрации лейкоцитами. В местах, соответствующих гнойно-некротическим очагам подлежащей ткани, о которых будет сказано ниже, попадаются участки полной потери эпителия; кое-где наблюдается лишь слущивание верхних слоев его. Слизистых клеток мало. На поверхности эпителия лишь кое-где находится фибринозно-клеточный экссудат. Иногда в глубоких слоях эпителия замечаются явления кариокинеза. Местами эпителий образует выступы в подлежащую ткань — явление, свойственное и нормальной конъ-

юнктиве. Строма конъюнктивы (ее ретикулярная соединительная ткань) не может быть обнаружена с достаточной ясностью, так как этому мешает обилие инфильтрирующих конъюнктиву клеток. В связи с присутствием последних и развитием сосудов конъюнктива сильно утолщена. Сосудов чрезвычайно много, и они носят по большей части характер капилляров, изредка — мелких вен или артерий. В просвете их видны красные кровяные шарики, мононуклеары, полиморфноядерные лейкоциты и нередко в большом количестве плазматические клетки. Иногда наблюдаются разращения эндотелия сосудов. Явлений отека и присутствия фибринозного экссудата в ткани не заметно. Главную массу инфильтрирующих конъюнктив клеток составляют плазматические клетки. Лучше всего они видны на препаратах, окрашенных по Унна-Паппенгейму.

Обычно они имеют вид довольно крупных, богатых протоплазмой клеток округлой или полигональной формы с овальным или округлым ядром, в котором ясно видна хроматиновая сеть с несколькими хроматиновыми зернами. При окраске по Унна-Паппенгейму протоплазма представляется красной без зернистости, ядро голубое; при окраске метиленовой синькой протоплазма равномерно синяя; благодаря тому, что синька окрашивает в ядре только хроматиновые нити, все ядро кажется более светлым, чем протоплазма. Ядро лежит обычно у края клетки; вокруг него нередко окраска протоплазмы значительно слабее остальных ее частей. Явление это особенно хорошо выступает на препаратах, подвергнутых нерезкой окраске.

Кроме этого основного типа, встречаются еще и следующие типы плазматических клеток: а) клетки небольшого размера, округлые, с ядром, расположенным посредине, с малым количеством протоплазмы, окружающей ядро лишь в виде узкого ободка. По форме они напоминают лимфоциты, но крупнее их; число этих клеток не велико; б) клетки большие с двумя или тремя ядрами. Эти только что указанные формы относятся к краске Унна-Паппенгейма как основной тип.

Кроме того, следует отметить в плазматических клетках явление дегенерации в виде вакуолизации протоплазмы или ее сморщивания, а также явления прогрессивные — кариокинез. Плазматические клетки составляют главную массу диффузной инфильтрации конъюнктивы от эпителия до подконъюнктивальной ткани, встречаясь и в последней.

Наряду с плазматическими клетками следует указать на эпителиоидные клетки, встречающиеся в довольно значительном числе по всей конъюнктиве; некоторое количество их замечается и в гнойно-некротических очагах, о которых речь ниже. Они имеют вид крупных клеток (больших размеров, чем основной тип плазма-клеток) с овальным или круглым (иногда пузырькообразным) ядром, содержащим мало хроматина и одно-два крупных ядрышка (хроматиновые зерна). Хроматин ядра красится при методе Унна-Паппенгейма в бледно-голубой цвет, зерна — в фиолетово-красный. Протоплазма окрашивается в одних клетках в красный цвет, как в настоящих плазма-клетках, в других она принимает лишь слабо розовую окраску, в третьих остается неокрашенной. В общем как по величине, так и по форме и окраске можно заметить клетки, составляющие переход от основного типа плазма-клетки к основному типу эпителиоидной. От последней по форме и окраске замечаются также переходы к фибробластам, которые разбросаны в инфильтрированной конъюнктиве. Относительно последних считаю нужным заметить, что, констатируя их присутствие, надо принимать в расчет их большое сходство с клетками эндотелия сосудов и стойкими клетками самой стромы конъюнктивы. При окраске по Ван Гизону (Van Gieson)

или гематоксилином с эозином характерные детали различных клеточных типов в значительной степени теряются.

Следующую категорию клеток, инфильтрирующих конъюнктиву, составляют лимфоциты: одноядерные небольшие клетки с малым количеством протоплазмы, не красящейся по Унна-Паппенгейму.

Эти клетки скудно рассеяны всюду между плазматическими клетками; местами же их становится так много, что количество их перевешивает число плазматических клеток. Эти местные скопления лимфоцитов не носят характера лимфатического фолликула: они недостаточно густы и недостаточно резко отделяются от окружающей инфильтрации.

Дальнейшая группа клеток инфильтрата — это полиморфноядерные лейкоциты — «полинуклеары». Они разбросаны в незначительном числе всюду. Местами же они скопляются в большом количестве, составляя главную массу клеточных гнойно-некротических очагов, расположенных в верхних слоях конъюнктивы. Эти очаги требуют более подробного описания; в основу его взяты препараты, окрашенные по Унна-Паппенгейму.

Гнойно-некротические очаги резко отличаются своим голубым цветом от окружающих фиолетово-красных частей препарата благодаря тому, что в этих очагах почти нет окрашенных в красный цвет плазма-клеток. Очаги эти довольно большие, форма их круглая; иногда наблюдаются боковые выступы в виде полосы, занимающей значительное протяжение подэпителиального слоя конъюнктивы.

Главную массу клеток гнойно-некротических очагов составляют полиморфноядерные лейкоциты; в особенности много их в граничащих с поверхностью конъюнктивы отделах очагов, где они находятся иногда без примеси других клеток.

О контрасте между областью диффузной инфильтрации, плазма-клетками и гнойно-некротическими очагами можно судить по цветному рисунку, сделанному мною с препарата при малом увеличении: плазма-клетки окрасились по методу Унна-Паппенгейма в красный, а гнойно некротические очаги — в синий цвет.

Среди полинуклеаров рассеяны в умеренном количестве лимфоциты, кое-где фибробласты и в довольно обильном количестве эпителиоидные клетки. Плазма-клеток, протоплазма которых была бы окрашена в красный цвет, в середине очагов нет, по периферии же они встречаются скудно, будучи перемешаны здесь с полинуклеарами, лимфоцитами, одноядерными лейкоцитами и эпителиоидными клетками. Эту полосу можно назвать переходной. За нею очаг окружен густой массой плазматических клеток.

Во многих клетках замечаются резкие явления дегенерации в виде вакуолизации протоплазмы или ее сморщивания. Характерной особенностью очагов является распространенный кариорексис. Ядерный распад встречается как в сравнительно хорошо сохранившихся клетках, так и в виде хроматиновых зерен, лежащих свободно между клетками или заключенных внутри многочисленных фагоцитов. Большая часть последних носит характер больших эпителиоидных клеток с голубым ядром, небогатым хроматином.

Следует заметить, что вблизи вышеупомянутой переходной полосы встречается немало клеток с общим характером плазма-клеток, но с неокрашенной или розоватой протоплазмой. По-видимому, это плазма-клетки в состоянии начальной дегенерации. Быть может, ядерный распад происходит преимущественно из некротизированных плазма-клеток. Считаю нужным добавить, что

явления клеточного распада, встречающиеся кое-где и вне пределов описанных очагов, не достигают, однако, сколько-нибудь значительного распространения. В некоторых очагах замечается небольшое количество красных кровяных шариков.

В очагах нельзя отметить ясной соединительнотканной сетки. Изредка в очаге можно встретить капиллярные сосудики. На своей поверхности очаги покрыты эпителием, иногда истонченным; эпителий порою и совсем отсутствует. Иногда очаги не достигают эпителия, будучи отделены от него слоем плазматических клеток. Что касается фибрина, то сеть его замечается только кое-где близ поверхности.

Близ очага нередко видны развитые сосуды, охватывающие его по окружности. Вокруг очагов встречается иногда молодая соединительная ткань, состоящая из крупных клеток с пузырькообразным ядром и фибробластов.

На некоторых срезах замечаются вблизи поверхности конъюнктивы, в области диффузной инфильтрации плазма-клетками, островки клеток, напоминающих, на первый взгляд, эпителиоидные и фибробласты; иногда в некоторых из них — явления кариокинеза. Однако близость их к эпителию и несомненное сходство с последним, обнаруживающееся при более детальном рассмотрении, заставляют считать эти клеточные скопления поперечными или косыми срезами тех вдавлений эпителия и складок, которые нередко наблюдаются в конъюнктиве.

Что касается бактериологического изучения мазков и срезов, то, во-первых, кое-где отмечены кокки, во-вторых, не обнаружено никаких микробов.

При изучении патологоанатомических исследований, опубликованных в литературе, нельзя, делая обобщения, не испытывать затруднения главным образом потому, что авторы нередко придерживаются различной терминологии в обозначении клеток, что делает отождествление их в разных случаях не всегда возможным; этому содействует еще и неодинаковость методов окраски. Все же в патологической анатомии конъюнктивита Парино можно наметить несколько основных вопросов.

1. Несомненно, что болезнь эта является заболеванием только конъюнктивы, хрящ же остается здоровым, несмотря на тяжесть конъюнктивального процесса и на долговременность его существования [случай Бернхеймера (Bernheimer)]. Это обстоятельство резко отличает его с патологоанатомической стороны от трахомы, которая в застарелых и тяжелых случаях поражает и хрящ.

2. В конъюнктиве от эпителия до подконъюнктивальной ткани наблюдается более или менее густая диффузная инфильтрация. Характер ее описывается неодинаково. Как на важную составную часть инфильтрации встречаются указания у одних авторов на лимфоциты, у других — на эпителиоидные клетки, у третьих — на плазматические. Иные указывают как на основу инфильтрации на крупные круглые клетки.

Кроме того, среди клеток диффузной инфильтрации упоминаются полинуклеарные лейкоциты и Mastzellen, но роль их всегда второстепенная; не характерно для конъюнктивита и присутствие эозинофилов, столь обильно встречающихся при весеннем катаре. Плазматические клетки выставлялись некоторыми авторами как особенно характерная для конъюнктивита Парино составная часть инфильтрации. На роль этих клеток, отмеченных при конъюнктивите Парино впервые Матисом (Matys), указывают главным образом Рейс (Reis) и за последнее время Вельфлин (Wölflin) и Руппрехт (Rupprecht). Эти два автора замечают, что единичные случаи отсутствия плазматических клеток

(как, например, в случае Авербаха) могут объясняться неподходящей фиксацией вырезанных кусочков. Была ли она действительно таковой в отрицательных случаях Авербаха и Лазарева — неизвестно, так как способ фиксации кусочков не указан.

Как известно, присутствие плазматических клеток в воспаленных тканях не редкость, и с этой точки зрения их наличие не придает патологоанатомической картине конъюнктивита Парино ничего специфического. Но для патологоанатомической семиотики во всяком случае немаловажно дальнейшее изучение условий появления и степени развития их в количественном отношении при болезни Парино сравнительно с другими конъюнктивитами. В этом отношении интересно мнение Вельфлина и Руппрехта о том, что по обилию плазма-клеток конъюнктивит Парино наряду с весенним катаром занимает, конечно, первое место среди болезней конъюнктивы.

3. Важным вопросом патологоанатомического исследования конъюнктивы при болезни Парино является вопрос об очагах инфильтрации — фолликулоподобных или бугоркоподобных образованиях.

Некоторые авторы говорят только о разлитой инфильтрации [например, Рейс (Reis), Бассер (Basseres), Пужоль (Poujol), Элле (Ellet), Авербах], другие отмечают более густые местные скопления клеток [Гольдцигер (Goldzieher), Моракс (Morax) и Монуэлиан (Monouelian), Хур (Hoor), Лазарев, второй случай Авербаха, Матис, Вельфлин и Руппрехт]. Эти очаги описываются несколько различно.

По Хуру, в его случае они имели строение, свойственное туберкулезному бугорку: они состояли из эпителиоидных клеток с незначительной примесью гигантских клеток; имелось нежное reticulum, а по окружности бугорка — соединительнотканная капсула, в клетках бугорка слабые явления некроза. Такое строение дало Хуру основание предположить, не является ли конъюнктивит Парино ослабленным туберкулезом. Надо заметить, что по клинической картине случай Хура вполне характерен был для болезни Парино, указаний же на туберкулез путем бактериологического исследования и прививок животным не было получено.

По Вельфлину и Руппрехту, строение узелка такое: средина занята лимфоцитами с примесью большого числа эпителиоидных клеток и единичных атипических гигантских клеток. Далее следует слой чистых лимфоцитов; окружен узелок широким поясом плазма-клеток, которых совсем нет в самом фолликуле. В общем узелок более сходен с бугорком, чем с трахоматозным фолликулом, бедным эпителиоидными клетками. От типичного бугорка узелок отличался отсутствием ланггансовых гигантских клеток и казеозного перерождения.

Гольдцигер описывает чисто лимфоидные узелки с сумкой из соединительной ткани. У Лазарева скопления лимфоцитов мало отграничивались от окружающей лимфоцитной же инфильтрации. У Авербаха также говорится лишь о лимфоидных скоплениях.

4. Большое значение в патологоанатомическом отношении имеет вопрос о явлениях дегенерации и некроза клеток.

Одни авторы не упоминают вовсе или даже подчеркивают полное отсутствие явлений некроза и дегенерации клеток в их случаях (Вельфлин и Руппрехт). Другие авторы говорят лишь о слабых явлениях дегенерации и некроза отдельных клеток или небольших групп их. Так, Рейс упоминает о дегенерации плазма-клеток, Авербах (второй случай) — о распаде клеток лимфаденоидного узла, Бассер и Пужоль — о некрозе отдельных клеток инфильтрата.

Третья группа авторов отмечает уже более резко выраженную некротизацию клеток, принимающую характер очаговой.

Так, Бернхеймер говорит, что он в своих препаратах обнаруживал многочисленные и ясно выраженные явления распада в клетках эпителия и инфильтрата. Эти по большей части очень маленькие очаги омертвения лежали разбросанно в ткани.

Хур отмечает ясные явления некроза в эпителиоидных бугорках (помимо того, и в отдельных клеточных группах инфильтрата). Маленькие очаги некроза упоминает и Элле. Максимальное развитие омертвения описали Вергефф и Дерби (Verhoeff и Derby).

В первом их случае имелись следующие изменения. Большая часть инфильтрирующих клеток, в том числе и эпителиоидных клеток, обнаруживает ясные явления дегенерации, от простого кариолиза и разделения ядра до полного растворения клеточного тела. Вследствие распространенного некроза сравнительно нормальные клетки оказываются заключенными в детритную массу, занимающую иногда обширные участки. Через эти некротические участки проходят капилляры и волокна соединительной ткани, достигающие эпителия. В глубжележащих участках ткань становится все более и более здоровой, и лишь кое-где попадаются некротические узелки.

Во втором случае некроз выражен был еще более резко, и очаги и пояса этого некроза были резче отграничены от здоровой ткани. В этом случае могло быть с несомненностью установлено, что очаги некроза соответствовали тем небольшим желтым местам, которые были отмечены при клиническом исследовании.

Вергефф и Дерби считают, что некроз является наиболее характерной чертой патологоанатомической картины конъюнктивита Парино.

Сопоставляя это мнение Вергеффа и Дерби со случаями отсутствия некроза, Вельфлин и Руппрехт полагают, что разница зависит от того, что материал исследовался разными авторами в различные периоды развития болезни; по предположению Вельфлина и Руппрехта, некроз, вероятно, появляется лишь при долгом существовании разращений.

5. Интересным представляется также вопрос о развитии в пораженной болезнью Парино конъюнктиве соединительной ткани. Как известно, говорить о таких явлениях рубцевания при болезни Парино, которые наблюдаются при трахоме, на основании клинических данных не приходится. Но в патологоанатомическом отношении даже и небольшое развитие соединительной ткани должно представлять интерес для общей характеристики процесса.

Хур указывает на существование новообразованной соединительной ткани вокруг бугорков и молодой соединительной ткани в самих бугорках; о развитии фиброзной ткани говорит Джифорд, о нежных новообразованных тяжах, пронизывающих ткань, упоминает Бернхеймер, в наблюдениях Вергеффа и Дерби также отмечено развитие соединительной ткани. Некоторые авторы не упоминают о соединительной ткани ни в области диффузной инфильтрации, ни вокруг очаговых скоплений клеток, иногда подчеркивая полное отсутствие ее.

6. Необходимо упомянуть еще о состоянии эпителия. По-видимому, иногда он подвергается значительному изменению, что выражается в перерождении клеток (вакуолизация, слизистое перерождение), в инфильтрации лейкоцитами и явлениях отека; иногда случаются частичные потери его. Многие авторы упоминают о врастаниях эпителия в подлежащую ткань, не указывая, впрочем, считают ли они это патологией. Но в общем можно сделать заключение, что из-

менения эпителия при конъюнктивите Парино не играют большой роли в его патологоанатомической картине.

7. Кроме перечисленных выше частей патологоанатомической картины, затрагивался еще отдельными авторами вопрос об изменении сосудов —отмечалось их обилие и иногда разрастание эпителия стенок (Бернхеймер). На них, как на второстепенных, мы останавливаться не будем.

8. В предушной железе, увеличенной, но не нагноившейся, найдены в одном случае явления простой гипертрофии. Лимфатические фолликулы ясно выражены.

Сравнивая результаты патологоанатомического исследования моего случая с литературными данными, я нахожу, что микроскопические изменения конъюнктивы вполне совпадают с клинической диагностикой. Многие детали микроскопической картины, найденные мною, встречаются и в описаниях других авторов.

Наиболее яркими, если можно так выразиться, явлениями в моем случае я считаю инфильтрацию конъюнктивы плазматическими клетками и гнойно-некротические очаги. Последние сближают мой случай в особенности с наблюдениями Вергеффа и Дерби, хотя у них явления некроза (с характером кариорексиса) и преобладали над явлениями нагноения.

В общем можно охарактеризовать сущность процесса в моем случае как подострое воспаление с ясно выраженной наклонностью к некротизации воспаленной ткани. В пользу подострого характера процесса до известной степени свидетельствует, по моему мнению, общий состав инфильтрата и наклонность к образованию грануляционной ткани (наличие фибробластов).

Необходимо отметить, что я не нашел в моем случае ни ясно выраженных лимфатических фолликулов, ни очагов, которые можно было бы приравнять к туберкулезному бугорку. Но я не отрицаю возможности того, что они могли быть у моего больного раньше и в других местах конъюнктивы. Дело в том, что в моем распоряжении был лишь участок переходной складки, представлявшей уже значительные явления некроза и нагноения, а таковые могли сильно изменить первоначальное строение образований, клинически обозначенных как фолликулы. Служили ли явления некроза и нагноения необходимым звеном в описанной картине или же были обусловлены добавочной инфекцией, судить нельзя из-за недостатка данных.

По поводу этого обстоятельства, как и по поводу разницы в характере изменений, которые были найдены различными авторами, я считаю возможным высказать следующие соображения.

Во-первых, разница в патологоанатомической картине может зависеть от того, что исследования производились авторами в разные периоды болезни (Вельфлин и Руппрехт). Во-вторых, она может быть обусловлена различием в силе тех токсинов, которые выделяются неизвестными микроорганизмами, вызывающими болезнь Парино. Наконец, картина может до известной степени меняться в зависимости от добавочной инфекции.

В изучении патологоанатомической сущности конъюнктивита Парино еще далеко не все выяснено. Необходимы дальнейшие патологоанатомические наблюдения при этой болезни. В клиническом отношении мой случай интересен потому, что операция иссечения куска конъюнктивы оказала явно благоприятный эффект.

Заканчивая мою статью, считаю своим долгом поблагодарить проф. С. С. Головина за руководство и проф. И. Ф. Пожариского за его ценные указания.

ОПЕРАТИВНОЕ ЛЕЧЕНИЕ CONJUNCTIVITIDIS ET BLEPHARITIDIS MEIBOMIANAE[72]

Лечение хронического конъюнктивита представляет собой часто нелегкую задачу, и больные иногда годами ходят от врача к врачу в поисках помощи, принося с собой ворох рецептов.

Большой заслугой проф. Эльшнига (Elschnig) является то, что среди хронических конъюнктивитов он подметил особую форму, которую назвал Conjunctivitis meibomiana. При этой разновидности конъюнктивита клинические явления, по описанию Эльшнига, сводятся к папиллярной гипертрофии конъюнктивы век, причем переходные складки не участвуют в болезненном процессе; гипертрофия сосочков обычно простирается до свободного края века или равномерно, или нарастая, в противоположность другим формам хронических конъюнктивитов, при которых выпуклый край хряща поражен сильнее; в иных случаях сквозь мутную и утолщенную конъюнктиву видны расширенные, выполненные желтым секретом мейбомиевы железы; межреберное пространство слегка покрасневшее; при надавливании на мейбомиевы железы выделяется часто колоссальное количество гноевидного секрета, то жидкого, то тягучего; если он жидкий, то содержит капельки жира; в иных случаях удается выдавить нити из сала или сероватого секрета из отдельных железок. Микроскоп показывает, что почти исключительно дело идет о сале или жировом детрите с малой примесью клеток; обычно не удается найти микробов. Эльшниг предполагает, что раздражение конъюнктивы секретом дает благоприятную почву для микробов. Этиологическое значение гиперсекреции мейбомиевых желез доказывается, по мнению Эльшнига, тем, что при выжимании секрета в течение недель конъюнктивит проходит без другого лечения; в дальнейшем, по окончании конъюнктивита, следует в течение месяца время от времени выжимать железы; при этом лучше всего указательный палец ставить на верхнее веко, а большой палец — на нижнее или же оба века прижимать орбитальными краями друг к другу; пациенты могут выдавливать секрет из желез и сами. Лечение конъюнктивы имеет только добавочное значение. В тяжелых случаях бывают инфаркты и халазионы. Обычно

[72] Впервые опубликовано в «Рус. офтальм. журн.», № 1, 1923.

Conjunctivitis meibomiana бывает у людей после 40 лет, но иногда и у молодых с себореей лица и головы.

К этой картине болезни, данной Эльшнигом, я могу добавить еще несколько черт, которые могут помочь при диагнозе Conjunctivitis meibomiana.

Я подозреваю Conjunctivitis meibomiana в тех случаях, когда явления на конъюнктиве ничтожны, отделяемого по утрам мало, а жалобы больных на жжение, засоренность, легко наступающее покраснение глаз и т. д. упорны. Нередко диагноз облегчается наличием по углам глазной щели белой пены, появление которой отмечают и сами больные; иногда они указывают на то, что их очень стесняет эта пена, им кажется, что все обращают на нее внимание. Пена эта образуется от примеси секрета мейбомиевых желез к слезе и слизи; часто из желез можно выдавить мутный, а не прозрачный секрет, который сейчас же застывает на краю века, а при попадании в конъюнктивальный мешок начинает маленькими точечными крупинками передвигаться со слезой по роговице, что хорошо заметно в лупу (особенно бинокулярную), иной раз на поверхности роговицы появляются ньютоновы кольца, как от масла; края век нередко расширены по межреберному пространству, легко припухают и краснеют по малейшему поводу (ветер, пыль и т. д.); иногда ясны явления блефарита. Когда секрет желез обилен, то диагноз не труден; когда секрета мало, диагноз выясняется лишь при наблюдении и на основании бесплодности лечения обычными средствами[73]. Зимой больные чувствуют себя хуже, чем летом.

В виде предположения я объясняю себе происхождение Conjunctivitidis meibomiana так: секрет желез не столько чрезмерен по количеству, сколько ненормален по составу; он легко разлагается на краях век, и продукты разложения (может быть, жирные кислоты) постоянно раздражают конъюнктиву, не вызывая сильного катара, но причиняя тяжелые, вернее, надоедливые субъективные расстройства; оставаясь на краях век, разложившийся секрет вызывает хроническое раздражение кожи краев век, вследствие чего они так легко и краснеют; дело может дойти и до развития блефарита, который заслуживает названия «Blepharitis meibomiana» и должен быть признан особой клинической формой.

Рекомендуемое Эльшнигом регулярное опорожнение желез от секрета действительно может быть полезно. Опорожнение достигается иногда совершеннее, как показал мой опыт, систематическим массажем хрящей на стеклянной палочке или на металлическом шпателе (после предварительной кокаинизации конъюнктивы). Лечение нужно продолжать долго. Применение вяжущих растворов обычно бесполезно, а втирание желтой мази в края век обычно только раздражает их.

Нередко лечение массажем желез остается безуспешным, даже и в объективно слабо выраженных формах, или же это лечение практически невыполнимо: только редкие больные умеют производить массаж lege artis, а посещать для этого лечения окулиста многим из них не позволяют обстоятельства.

В течение нескольких лет я неоднократно достигал стойкого излечения болезни при помощи операции выскабливания мейбомиевых желез. Я провожу ее следующим образом.

1. Местная анестезия подкожными инъекциями 2%-ного раствора новокаина и вкапыванием 5%-ного кокаина.

---

[73] Химические реакции на наличие жира (и продукты его разложения) в секрете конъюнктивы (осмий и др.), быть может, окажутся ценными для диагноза, но техника их мною еще недостаточно разработана.

2. Под веко вводится пластинка Егера (Jäger), веко сильно прижимается к ней; потом ножом Грефе (Graefe) или очень острым скальпелем разрезается хрящ века как раз по линии отверстий мейбомиевых желез почти до верхнего края его; если разрез идет правильно, то поверхность губ раны имеет желтовато-белую окраску, свойственную железам; если направление разреза утрачено, нужно опять найти его. Техника разреза деликатна, но после нескольких операций осваивается в достаточной степени.

3. Когда веко расщеплено на две пластины, острой ложкой соскабливают с поверхности обеих пластин все железы, соблюдая осторожность у корней ресниц. Если разрез хорош, соскабливание идет легко; если расщепление неудачно, железы не столько выскабливаются, сколько выжимаются.

4. При остановке кровотечения пластины расщепленного хряща складываются, и края их сшиваются тончайшими швами очень тщательно (5–6 швов). Повязка.

Операция может быть произведена на обоих веках одного глаза сразу. В первые дни послеоперационного периода наблюдаются отек и покраснение век; заживление идет без осложнений; швы снимаются через 4, повязка — через 5 дней.

Эта операция давала мне, когда выполнялась, прекрасный результат; у нескольких пациентов наступило полное исчезновение мучивших их годами явлений. Так, один из больных, учитель, в особенности морально страдал от пены у углов глазной щели и очень стеснялся ее. После операции он свободно исполнял свои профессиональные обязанности. Другой больной — студент, страдавший и гиперсекрецией желез кожи, перестал жаловаться на постоянное чувство рези и жжения в глазах; у третьего устранено было обильное выделение гноевидного характера из желез, а с ним — и конъюнктивы. При осмотре таких излеченных субъектов я находил слегка втянутый тонкий рубчик по середине межреберного пространства, что не обезображивало краев век. Из желез или не выдавливалось ничего, или из некоторых выдавливалось ничтожное количество секрета. Насколько я мог убедиться на основании своих шести случаев применения операции — вредных последствий для краев век она не дает. Я думаю, что секрета нескольких железок, которые, наверное, остаются у углов хрящей, достаточно для смазки края век; вероятно, часть желез впоследствии регенерируется.

Мне кажется, что предложенная мною операция выскабливания мейбомиевых желез явится полезным подспорьем при лечении Conjunctivitidis meibomiana, как выскабливание конъюнктивы является таковым при лечении обычного хронического катарального конъюнктивита с гипертрофией сосочков. Эта операция дала мне хороший результат и в одном случае упорного Blepharitis meibomiana.

CONJUNCTIVITIS, BLEPHARITIS ET KERATITIS MEIBOMIANAE[74]

Более 25 лет назад Эльшниг (Elschnig, 1901, 1908) выделил среди хронических конъюнктивитов особую форму, которую он назвал Conjunctivitis meibomiana. При этой разновидности конъюнктивита клинические явления, по описанию Эльшнига, сводятся к капиллярной гипертрофии конъюнктивы век, причем переходные складки не участвуют в болезненном процессе, гипертрофия сосочков обычно простирается до свободного края век равномерно или нарастая, в противоположность другим формам хронических конъюнктивитов, при которых конъюнктива выпуклого края хряща поражается сильнее; в иных случаях сквозь мутную и утолщенную конъюнктиву видны расширенные, выполненные содержимым мейбомиевы железы; межреберное пространство слегка покрасневшее; при надавливании на хрящ из отверстий мейбомиевых желез выделяется часто колоссальное количество гноевидного секрета, то жидкого, то тягучего; если он жидкий, то содержит капельки жира; в иных случаях удается выдавить из отдельных железок нити из сала или сероватого секрета; микроскоп показывает, что дело идет почти исключительно о сале или жировом детрите с малой примесью клеток: обычно не удается найти микробов. Эльшниг предполагает, что раздражение конъюнктивы секретом создает удобную почву для микробов. Этиологическое значение гиперсекреции мейбомиевых желез доказывается, по наблюдениям Эльшнига, тем, что при выжимании секрета в течение недель конъюнктивит проходит без другого лечения, в дальнейшем, по окончании конъюнктивита, следует в течение месяца время от времени производить выжимание желез, лечение конъюнктивы имеет только добавочное значение. Обычно Conjunct. meibomiana бывает у людей после 40 лет, но иногда и у молодых с себореей лица и головы или с acne.

Conjunct. meibomiana Эльшнига мало освещен в офтальмологической литературе. Заинтересовавшись этим вопросом, я смог найти очень немного относящихся к нему материалов.

В 1914 г. на японском языке писал о трех случаях конъюнктивита Эльшнига Хиваташи (Hiwataschi); в 1921 г. о связи гиперсекреции мейбомиевых желез (себорее их) с конъюнктивитом упоминает Жиффорд (Gifford), а в 1922 г. Купер (Cowper); в 1923 г. я опубликовал мой личный опыт по этому вопросу; я добавил

[74] Впервые опубликовано в «Рус. офтальм. журн.», XI, № 3, 1930.

при этом к картине, данной Эльшнигом, несколько черт, которые расширяют ее и могут помощь при диагнозе. Последний нетрудно установить при тех значительных степенях болезни, о которых говорит Эльшниг, но может быть не поставлен сразу при слабо выраженных объективных симптомах. Я подозреваю Conjunct. meibomiana, когда явления со стороны конъюнктивы ничтожны, отделяемого по утрам мало, а жалобы больных на жжение, засоренность глаз, легко наступающее покраснение глаз и т. д. упорны; нередко в этих случаях по углам глазной щели замечается белая пена, появление которой отмечают и сами больные. Пена эта образуется от примеси секрета мейбомиевых желез к слезе и слизи; часто из желез можно выдавить мутный, а не прозрачный секрет, который застывает на краю века, а при попадании в конъюнктивальный мешок начинает маленькими точечными капельками передвигаться со слезой по роговице, что хорошо заметно в лупу (особенно бинокулярную); иной раз на поверхности роговицы появляются ньютоновы кольца, как от масла. Когда секрет желез обилен, то диагноз не труден; когда его мало, то диагноз устанавливается лишь при длительном наблюдении или когда выясняется бесплодность лечения обычными средствами; зимой больные чувствуют себя хуже, чем летом. Я полагаю, что секрет желез раздражает конъюнктиву не столько своим количеством, сколько ненормальностью своего состава (вследствие диссекреции или вследствие разложения секрета).

Conjunct. meibomiana Эльшнига гораздо менее известен широким кругам окулистов, чем он того заслуживает; эта болезнь встречается чрезвычайно часто, вызывая даже в своих стушеванных формах значительные затруднения у пациентов, переходящих от одного окулиста к другому с пучком рецептов, не давших им облегчения; а между тем последнее сравнительно легко достигается при правильном лечении. Уже Эльшниг указал на то, что одно лишь систематическое выжимание секрета из мейбомиевых желез в течение нескольких недель нередко избавляет больного от надоедливой болезни; выжимание производится сперва ежедневно, а потом реже — 1–2 раза в неделю. Лучше всего его производить так: большой палец одной руки ставится на верхнее веко, а указательный другой — на нижнее, причем веки прижимаются друг к другу своими краями. Как показал мне опыт, опорожнение достигается иногда совершеннее, если прижимать веко к металлическому шпателю; для этого способа впускание кокаина обязательно, а для пальцевого выжимания — в зависимости от случая.

Доктором Цикуленко для опорожнения желез предложен вибрационный массаж; им же указано на удобство выжимания века на пальце, на который надет резиновый колпачок.

Так как даже систематическое опорожнение, всегда давая облегчение, не всегда приводит к стойкому излечению (а иногда систематическое лечение невозможно для пациента), мною предложено оперативное лечение гиперсекреции мейбомиевых желез[75].

Эта операция давала мне прекрасный результат: у нескольких пациентов наступило полное исчезновение мучивших их годами явлений. Хорошие результаты от этой операции получил и проф. Беляев.

Конъюнктивит Эльшнига не является единственным результатом вредного действия секрета мейбомиевых желез. В зависимости от него надо поставить и возможность развития блефарита. Жиффорду в 1921 г., судя по заглавию его

[75] Описание техники операции дано в других статьях автора на ту же тему, помещаемых в настоящем издании. — *Ред.*

статьи, была известна связь между мейбомиевыми железами и блефаритом; детали этой связи, к сожалению, не переданы в реферате его статьи.

Не зная о работе Жиффорда (возможности приоритета которого я нисколько не оспариваю), я в 1923 г. указал на зависимость блефарита от гиперсекреции мейбомиевых желез.

Это заболевание, которое можно называть Blepharitis meibomiana, выражается обычно в покраснении кожи век у переднего ребра, сопровождающемся нередко образованием чешуек, состоящих частью из эпидермиса, частью из отделяемого мейбомиевых желез; иногда чешуек очень мало или их нет, а весь край век и ресницы оказываются промасленными; больных беспокоит главным образом то, что края век, слегка покрасневшие и припухшие, чрезвычайно легко реагируют значительным покраснением на самые ничтожные раздражения (ветер, холод, пыль, дым, свет и т. д.); многим молодым людям состояние век причиняет моральные неприятности; пациенты испытывают тяжесть в веках и жжение. Нередко межреберное пространство бывает расширено, и при выжимании мейбомиевых желез (веко об веко) из последних выделяется мутный маслянистый секрет. Обычно Bleph. meibomiana комбинируется с Conjunct. meibomiana и к картине блефарита присоединяются признаки, указанные выше. Выжимание мейбомиевых желез даст быстрое ослабление объективных и субъективных явлений блефарита, что важно в диагностическом отношении.

Болезнь тянется годами, иногда давая ремиссии. В некоторых случаях, вероятно, при добавочной инфекции, получается язвенный блефарит.

По существу, Bleph. meibomiana можно рассматривать как хроническое раздражение кожи (нередко с воспалением ее) секретом мейбомиевых желез.

Как и Conjunct. meibomiana Эльшнига, так и Bleph. meibomiana недостаточно освещен в литературе и недостаточно известен в практической офтальмологии. Так, например, мы не находим определенного описания Bleph. meibomiana в большой монографии Шрейбера (Schreiber) «Die Krankheiten d. Augenlider» (1924).

По Шрейберу можно различить следующие формы простых блефаритов:

1. Blepharitis oleosa или fluida. Ресницы имеют маслянистый вид. Если Bleph. oleosa, представляющий собой проявление гиперсекреции сальных (цейссовских) железок, сопровождается дерматитом со слущиванием эпидермиса, то ресницы склеены восковидными корочками, под которыми имеется лишь покраснение, но не изъязвление кожи.

2. Seborrhoea sicca (Blepharitis squamosa). На краю века чешуйки беловатого цвета; ресницы покрыты ими, как пылью. По удалении чешуек замечается краснота кожи. Мейбомиевы железы переполнены секретом. Нередко явления хронического конъюнктивита (Conjunct. meibomiana Эльшнига). И эта форма блефарита является проявлением гиперсекреции сальных железок. Из описания Эльшнига ясно, что переполнение мейбомиевых желез секретом — это явление вторичное или же сопутствующее, а не причина блефарита; это явствует из того обстоятельства, что, говоря о лечении, Шрейбер не упоминает о необходимости опорожнения мейбомиевых желез.

В главе о гиперсекреции мейбомиевых желез Шрейбер указывает, что примесь к содержимому конъюнктивального мешка секрета мейбомиевых желез дает характерную пену, которая сбивается к углам глазной щели и засыхает на краях век во время сна. Гиперсекреция мейбомиевых желез, которая, по Шрейберу и Крюкману (Krückmann), аналогична себорее сальных желез кожи, может

сопровождаться себореей всего края век, который в таком случае представляется покрытым маслянистым слоем; она может далее сопровождаться себореей головы и лица и хронической гиперемией или легким катаром конъюнктивы век.

Как на терапевтически полезное средство против гиперсекреции мейбомиевых желез Шрейбер указывает на выжимание секрета. И при описании гиперсекреции мейбомиевых желез роль ее в происхождении блефарита не подчеркивается; она может лишь сопровождаться себореей края века, как она сопровождается себореей лица и головы.

Таким образом, понятия Blepharitis meibomiana в монографии Шрейбера не существует.

На роль гиперсекреции мейбомиевых желез в происхождении блефарита совершенно ясно указывается лишь в коротенькой заметке Розена. Автор пишет, что при блефаритах (и хронических конъюнктивитах) нередко из мейбомиевых желез можно выжать грязно-желтый секрет, который и является причиной указанных страданий; автор настойчиво рекомендует выжимание секрета из мейбомиевых желез, что дает блестящий успех, и отмечает, что мало кто из окулистов применяет это лечение.

Итак, существуют блефариты, вызванные гиперсекрецией мейбомиевых желез. Вопрос о том, почему секрет последних является раздражающим для кожи век (и для конъюнктивы), решается нелегко, так как отделяемого мало для детального химического анализа. Наличие пены, нередко бывающей у углов глазной щели, наводит на мысль о появлении жирных кислот, дающих мыло с щелочами содержимого конъюнктивального мешка. Жирные кислоты могли бы явиться продуктом разложения избыточного секрета желез; не исключена возможность и диссекреции. Вопрос об анализе секрета мейбомиевых желез разрабатывается в глазной клинике д-ром Монастырской. Что касается бактериологической стороны конъюнктивитов и блефаритов, развивающихся на почве гиперсекреции мейбомиевых желез, то и она далеко не изучена. При гиперсекреции мейбомиевых желез Жиффорд находил в секрете leptothrix стафилококки, ксеробациллы. Последних находил в секрете Купер (Cowper). Крюкман (Krückmann) не думает, чтобы в основе простой гиперсекреции были специфические микробы; Эльшниг замечает, что секрет, выжатый из мейбомиевых желез, обычно стерилен; я также находил его обычно таковым.

Лечение Bleph. meibomiana в основе своей сводится, как и лечение Conjunct. meibomiana, к выжиманию мейбомиевых желез, техника которого описана выше. По окончании выжимания край века и межреберное пространство вытираются эфиром или бензином, или 2%-ным раствором соды, а затем намазываются 1%-ным раствором бриллиантовой зелени в 70 и 96° спирту (Филатов), сперва ежедневно, а затем реже, но непременно в течение нескольких недель. Полезные услуги оказывают грелки. Желтая мазь, как правило, вредна. Обычно это лечение дает при Bleph. meibomiana быстрый успех. Но вполне возможны рецидивы, ибо основа болезни — себорея мейбомиевых желез — нередко представляет собой явление конституционального характера или связано с расстройствами в симпатической системе или с эндокринологическими нарушениями (Крюкман). В случае наличия также и Conjunct. meibomiana полезны вяжущие средства. В качестве радикального лечения при упорстве страдания показана операция выскабливания мейбомиевых желез, описанная выше. Blepharitis meibomiana (как и Conjunct. meibomiana) — чрезвычайно частое заболевание; много упорных блефаритов можно вылечить (или, по крайней мере, облегчить), приняв за правило исследовать мейбомиевы железы.

Теперь перехожу к третьему заболеванию, обязанному своим происхождением гиперсекреции мейбомиевых желез.

Нередко встречаются поверхностные кератиты, которые характеризуются появлением небольших инфильтратов близ края роговицы (редко в центральных ее участках) серого цвета, иногда с легким желтоватым оттенком (но не в столь сильной степени, как при гнойной инфекции); эти инфильтраты легко переходят в поверхностные язвочки; форма инфильтратов обычно круглая, иногда вытянутая; в отдельных случаях язвочка тянется вдоль лимба, постепенно обходя значительную часть окружности роговицы; наклонность к прободению незначительна. Припадки раздражения глаза, как правило, резко выражены, в особенности светобоязнь и нередко боли; кератит тянется долго, легко рецидивирует. Кератиты, укладывающиеся в эту схему, близко стоят к так называемым катаральным язвам. Весьма вероятно, что они бывают различного происхождения.

При изучении клиники Conjunctivitis и Blepharitis meibomianae я уже давно подозревал возможность вредного влияния секрета мейбомиевых желез (при их воспалениях или себорее) на роговицу. Я имел уже наблюдения, когда кератит мог быть с большим вероятием приписан этому фактору, но я не имел прямых доказательств. В настоящее время я имею возможность привести достаточно частые наблюдения.

1-й случай. Больной 52 лет. Заболел три месяца назад. Левый глаз без определенного повода покраснел, веки стали немного слипаться по утрам; появилась сильная светобоязнь, режущие и колющие боли. Лечение у местного окулиста (атропин, мазь) в течение всего указанного времени существенного успеха не дало. При исследовании пациента 20.IX 1929 г. совместно с д-ром Цикуленко, пользовавшим больного в течение последней недели без достаточного успеха (atropin, arg. Nitric. для конъюнктивы, туширование язвочек 1%-ным Brillantgrün), было найдено: на роговице правого глаза два серых круглых инфильтрата, с диаметром в 0,25–0,50 *мм,* около края роговицы; на поверхности инфильтратов эпителий слущен; хронический конъюнктивит с бархатистостью сосочков; на роговице левого глаза имеется четыре инфильтрата, три из них (на 3, 4, 8 часах) имеют круглую форму, с диаметром в 0,25 *мм;* они расположены несколько отступя от лимба, имеют серый цвет, эпителий над ними слегка слущен; четвертый инфильтрат, на 7 часу, длиной в 4 *мм,* изъязвлен; внутренний край язвочки грязно-серого цвета, а наружный — довольно чистый. К двум из инфильтратов подходят поверхностные сосуды. Сильная инъекция. Конъюнктива в таком же состоянии, как и на правом глазу. Сильнейшие припадки раздражения, резкая светобоязнь и слезотечение. Режущие боли в глазах, не дающие больному покоя и лишающие его сна. Больной измучен болезнью. Я назначил пациенту грелки и смазывания конъюнктивы 1%-ным сернокислым цинком вместо ляписа, который переносился дурно. Туширования Brillantgrün отменены ввиду неясности их эффекта. В течение четырех дней успеха не получено. При вторичном осмотре, более тщательном, я обратил внимание на состояние краев век; были отмечены слабо выраженные явления блефарита (не язвенного) и некоторое расширение межреберного пространства, а при выдавливании хрящей век из мейбомиевых желез вышло много маслянистого мутноватого жидкого содержимого, давшего при попадании в конъюнктивальный мешок скопление пены у углов глазной щели и маслянистое заволакивание поверхности роговицы. Сделав тщательное выдавливание мейбомиевых желез, я отменил цинк, помазал края век Brillantgrün; тепло (грелки) применено в той же форме, как и до сих пор. На другой день резкое улучшение припадков раздражения глаз и улучшение вида роговиц. Больной радостно заявил, что он впервые за три месяца провел спокойную ночь, улучшение началось уже в ближайшие часы после визита ко мне. Продолжая выжимание мейбомиевых желез (секрет которых постепенно уменьшался в количестве) и продолжая давать тепло и смазывая края век Brillantgrün, я мог наблюдать прогресс улучшения, которое позволило больному уехать из Одессы в очень хорошем состоянии.

Так как тепло при лечении пациента применялось в прежнем виде и так как Brillantgrün уже применялась и раньше (в виде туширований), то новым лечебным факто-

ром явилось в данном случае выжимание мейбомиевых желез. Несомненно, ему был обязан пациент резким улучшением своего состояния А наличие обильной гиперсекреции мейбомиевых желез в связи с упомянутым «ex juvantibus» позволяет и объяснить самое происхождение кератита, и поставить его в зависимость от отравления роговицы вредным секретом мейбомиевых желез.

Во втором случае, в котором имелось два круглых инфильтрата около края роговицы, слегка экскориированных, наступило резкое улучшение как объективных изменений, так и сильных припадков раздражения глаз после первого же выжимания мейбомиевых желез со смазыванием межреберного пространства Brillantgrün. Тепло, атропин не применялись.

Эти случаи в связи с прежними моими случаями и наблюдениями амбулатории глазной клиники дают мне достаточно оснований считать, что некоторые формы поверхностных язвенных кератитов могут зависеть от вредного воздействия на роговицу патологического секрета мейбомиевых желез; такие кератиты заслуживают наименования Keratitis meibomiana. Я не думаю, чтобы мейбомическое происхождение ограничивалось только кератитами указанного типа. Весьма вероятно, что можно будет установить несколько разновидностей Kerat. meibomiana.

Я уже и ранее имел основания предполагать, что гиперсекреция мейбомиевых желез оказывает вредное влияние на течение паннуса, способствуя осложнению его язвочками. А ныне я в этом убедился на основании следующего наблюдения.

2-й случай. Больной Д., 31 года (амбул. карт. № 391), обратился в амбулаторию глазной клиники с явлениями трахомы и обострившегося паннуса обоих глаз, осложнившегося желтоватыми инфильтратами и изъязвлениями по краю его; раздражение глаз и светобоязнь были очень сильны; аутогемотерапия, проведенная больному пять раз, при отсутствии другого лечения, не дала ему никакого облегчения; при обследовании мейбомиевых желез найдена гиперсекреция их. Выдавливание желез (без добавления какого-либо другого лечения) дало поразительный успех после первого же раза: припадки раздражения стихли, и инфильтраты стали развиваться обратно; паннус значительно ослабел.

Основа лечения Kerat. Meibomiana — в опорожнении мейбомиевых желез и дезинфекции края век.

Устанавливая связь между гиперсекрецией мейбомиевых желез и кератитами, я не могу пока высказаться определенно о сущности этой связи; возможно, что разложившийся секрет влияет дурно на эпителий роговицы и понижает его сопротивляемость тем или иным микробам. На основании вышеизложенного я могу сделать следующие выводы:

1. К Conjunct. и Bleph. meibomianae можно присоединить и Keratitis meibomiana, до сих пор, по-видимому, не выделенную форму заболевания.

2. Так как основой всей указанной триады является патология мейбомиевых желез, то изучение последней представляет собой важную очередную задачу.

3. Основой лечения указанных трех болезней является опорожнение мейбомиевых желез (иногда их выскабливание) и очищение (дезинфекция) краев век.

О ЛЕЧЕНИИ БЛЕФАРИТОВ[76]

Лечение блефаритов представляет собой трудную задачу. Кто из окулистов не испытывал чувства бессилия перед многими случаями этой болезни! Из бесед с коллегами (в особенности на Всеукраинском съезде офтальмологов) я неоднократно убеждался, что вопрос о лечении блефаритов является «больным» не только для меня. Это обстоятельство побудило меня изложить те методы, которых я в настоящее время придерживаюсь при лечении указанного заболевания. Прежде всего, я позволю себе остановиться на классификации блефаритов. Нельзя сказать чтобы она была достаточно совершенна.

Е. Фукс (Fuchs), говоря о воспалении края век, предпосылает описанию блефаритов описание гиперемии краев век. «Гиперемия края век, — пишет он, — проявляется в форме покраснения, благодаря чему глаза кажутся как бы окруженными красной каймой. Краснота появляется у многих людей в ответ на самые ничтожные раздражения, вроде плача, сильного напряжения глаз, пребывания в плохом воздухе, бессонной ночи и т. д. Дело идет о субъектах с нежной кожей, светлой окраской лица, белокурыми или рыжеватыми волосами; у некоторых пациентов гиперемия краев век существует постоянно и длится иногда всю жизнь».

Воспаление края век (синоним — Blepharitis ciliaris или Blepharoadenitis) делится Фуксом, прежде всего, на следующие четыре главные формы:

Blepharitis squamosa. Кожа между ресницами и по соседству покрыта маленькими белыми или серыми чешуйками, похожими на чешуйки волосистой части головы, или выглядит как бы посыпанной отрубями; по удалении чешуек — кожа под ними гиперемирована, но не изъязвлена. При удалении чешуек обычно выпадает несколько ресниц, которые, однако, благодаря тому что волосяной фолликул не поврежден, вырастают вновь. Эта форма аналогична чешуйчатой себорее волосистой части головы.

Истинная себорея края век, встречающаяся реже, представляет собой следующую картину: край века покрыт желтыми корками, которые оказываются то сухими, то напоминают по виду и консистенции воск или мед. По удалении корок под ними кожа не изъязвлена, но гиперемирована. Корки, следовательно, не засохший гной: они состоят из избыточного отделяемого сальных и мейбомиевых желез, которое засыхает на воздухе.

Третьей формой воспаления краев век является **язвенный блефарит** (Blepharitis ulcerosa). Этот более глубокий процесс Фукс определяет как экзему

[76] Впервые опубликовано в «Рус. офтальм. журн.», т. XI, 1930.

края века с гнойным поражением волосяных мешочков. К язвенному блефариту относятся также настоящий сикоз и споротрихоз.

Четвертой формой воспаления век Фукс считает **Blepharitis angularis,** характеризующийся покраснением и мацерацией краев век и окружающей кожи у наружного угла глазной щели. Это заболевание является спутником диплобациллярного конъюнктивита.

Таким образом, Фукс считает первые две формы блефарита себореей краев век.

В монографии Шрейбера (Schreiber) вторая форма Фукса описывается под названием seborrhoea oleosa, причем автор указывает, что S. oleosa — это явление, параллельное S. oleosa лица и бровей; в одних случаях дело ограничивается только маслянистостью кожи и ресниц, в других — образуются корки, похожие на воск или мед; эта форма является уже воспалительным процессом, комбинацией S. oleosa с чешуйчатым дерматитом, которая есть не что иное, как Eczema seborrhoicum Unna.

Эту форму нельзя назвать Blepharitis squamosa. Название Seborrhoea sicca есть синоним Blepharitis squamosa, и описание ее целиком совпадает с первой формой Фукса с некоторыми дополнительными данными: так, Шрейбер указывает на переполнение мейбомиевых желез секретом и на осложнение процесса конъюнктивальной гипертрофией [Conjunct. meibomiana Эльшнига (Elschnig)]. Эту форму блефарита Шрейбер считает Eczema seborrhoicum erithemosopitgroides. Говоря о патогенезе, Шрейбер ссылается на литературные данные. Он указывает, что Унна (Unna) при S. oleosa отрицает роль гиперсекреции сальных желез и считает, что происходит жировое отделение из потовых желез (Hyperhydrosis oleosa).

Seborrhoea sicca вызывается, по Унна, специальным микробом — морококком (вызывающим и воспаление, и усиление сального секрета). Микрококка Сабуро (Sabouraud) Шрейбер считает непатогенным. Blepharitis ciliaris S. marginalis, Blepharitis angularis, микозы (Sycosis parasitaria, S. trychophytia profunda, Favus) описаны у Шрейбера под общим названием болезней ресниц и бровей.

Не останавливаясь подробно на Blepharitis angularis, Шрейбер подчиняет понятию «Blephiritis ciliaris S. marginalis» понятие «Blepharitis ulcerosa» с близко к нему стоящим и переходящим в него Blepharitis pustulosa. Blepharitis ulcerosa Шрейбер, видимо, считает экземой с фолликулитом и перифолликулитом. К понятию Blepharitis ciliaris S. marginalis Шрейбер относит и Sycosis (Acne mentagre), синонимами которого являются названия Folliculitis и Sycosis staphico, или Coccogenes sycosis parasitaria (Trychophytia profunda), и Favus Шрейбер описывает не в главе, посвященной Blepharitis ciliaris S. marginalis, а отдельно.

Уже из сопоставлений описаний указанных двух авторов видно, что номенклатура блефаритов путаная, да и самое толкование сущности процессов не вполне одинаково.

При просмотре описаний других авторов мы также замечаем различия. Имея в виду в будущем заняться классификацией и номенклатурой блефаритов более подробно, я позволю себе в настоящей статье поступить следующим образом: отбросив все специфические формы блефаритов, а именно Blepharitis angularis, Sycosis parasitaria, Favus, Trychophytia, а также Acne ciliaris, я приму для оставшихся блефаритов временно следующую классификацию: 1) гиперемия края век; 2) Blepharitis simplex, в который войдут: а) Blepharitis squamosa S. seborrhoea sicca (см. описание Фукса) и б) Seborrhoea oleosa (см. описание Фукса); 3) Blepharitis ulcerosa. Для цели настоящей статьи этого разделения достаточно.

Встретив один из этих трех типов блефаритов, я ищу, прежде всего, источник его происхождения. В одном ряде случаев он остается неизвестным, а в другом он может проистекать из: а) общего состояния организма, б) из внешней среды, окружающей пациента, и из условии его работы, в) из некоторых местных заболеваний придатков глаза. О первых двух факторах я скажу ниже, а в первую очередь остановлюсь на последнем.

К местным заболеваниям, могущим вызвать блефарит, относятся:

1. Дакриоцистит или (иногда) сужение слезно-носового канала. Эта причина может вызвать 1, 2 и 3 типы блефарита, но чаще всего блефарит носит язвенный характер.

2. Экзема кожи век. При ней блефарит — только сопутствующее явление.

3. Конъюнктивиты, вызывающие 1, 2 и 3 типы блефарита.

4. Себорея (гиперсекреция) мейбомиевых желез. Это чрезвычайно частая причина блефарита, а между тем, к удивлению, она мало известна офтальмологам. В моем докладе на Всеукраинском съезде офтальмологов я представил значение этого страдания для происхождения блефаритов, конъюнктивитов и даже, как мне удалось установить, кератитов[77]. Если себорея как причина конъюнктивита и блефарита и освещена в литературе работами Эльшнига, Джиффорда (Gifford), Крюкмана (Krückmann) и моими, то в руководствах она почти не отражена, так как значение ее в указанном смысле в монографии Шрейбера едва затронуто, а в ходовых руководствах Ремера (Römer), Аксенфельда (Axenfeld), Фукса, Джильберта (Gilbert), Крюкова и др. она вовсе не упоминается.

Себорея мейбомиевых желез характеризуется выделением из них избыточного секрета; в одних случаях он густой и выходит из отверстия желез в виде густых белых нитей (как бывает при comedo); это, по классификации Крюкмана, — steatosis; в других случаях, более частых, секрет жидкий, мутный, желтоватый; его то мало, то он обильно струйками и каплями выходит из желез при надавливании на край века; попадая в конъюнктивальный мешок, секрет движется точечными каплями по роговице и образует пену у углов глазной щели; межреберное пространство желез расширено, ресницы покрыты нередко сальным налетом, точно напомажены. Себорея, вероятно, благодаря ненормальному составу или разложению секрета, может являться основой для развития гиперемии краев век, сухой себореи и Seborrhoea oleosa и даже язвенных блефаритов. Достаточно ли для развития гиперемии и простых блефаритов одного химического состава секрета — неизвестно. Вероятно, в развитии блефарита участвуют микробы; во всяком случае, их роль несомненна при язвенных блефаритах.

После этих предварительных замечаний, которые отнюдь не имеют целью дать полное освещение вопроса о сущности блефаритов, я позволю себе перейти к тем методам лечения, которых я в общем придерживаюсь.

1. Общее лечение применяется мною, конечно, во всех случаях, когда имеются налицо патологические состояния организма в форме малокровия, экссудативного диатеза, туберкулеза, авитаминоза и т. д. На лечебных мероприятиях этого рода я не буду останавливаться, ибо они теоретически общеизвестны и, кроме того, практически их лучше назначать по консультации с соответствующими специалистами. Если общих расстройств организма нет, может возникнуть вопрос о некоторых добавочных воздействиях на организм в форме общего облучения ультрафиолетовыми лучами, reiztherapie, вакцинации и т. д. Не имея достаточного числа наблюдений, я не берусь высказываться определенно

[77] Доклад напечатан в «Рус. офтальм. журн.», т. X, № 3, 1930.

по этому поводу; замечу только, что, применяя при язвенном блефарите аутовакцины, я получал иногда благоприятные результаты.

2. Устранение условий среды и работы, способствующих поддержанию и возникновению блефарита, конечно, целесообразно, но практически оно редко осуществимо. Назначение очков только очень редко может устранить или значительно улучшить простые блефариты, а для лечения язвенных это мероприятие большого значения не имеет.

3. Устранение местных заболеваний, способствующих возникновению и поддержанию блефарита, является весьма важным моментом в терапии блефаритов. Сюда относятся:

1) Устранение слезотечения путем зондирования. Когда это удается, то благоприятное влияние этого мероприятия несомненно. Благотворно влияет и устранение дакриоцистита, редко удающееся путем лечения и верно достигаемое оперативно (удаление мешка, может быть, дакриоцисториностомия.) Однако устранение указанных заболеваний нередко нужно дополнить местным лечением самого блефарита (о чем ниже).

2) Устранение экземы кожи век. Лечение этой последней ведется различно в зависимости от формы экземы.

На первом месте при мокнущей экземе подострого течения стоит паста Лассара (Acidi salicylici 0,5; Zinci oxyd.; Amyli tritici ana 5,0; Vaselini americ. albi 10,0) или мазь из борного вазелина; по снятии мази и корок ссадины и мокнущие места смазываются 4%-ным Argento nitrico. При хронической экземе после удаления корок, кроме применения мазей (1%-ного Hydr. praecip. albi или Ol. ruci 0,5, Pastae Lassari 20,0 или Zinci oxyd. c Ichthyoli и т. д.), 4%-ного ляписа, полезна дезинфекция поверхности кожи 1%-ным спиртовым раствором бриллиантовой зелени. На деталях лечения экземы кожи я не имею возможности останавливаться.

3) Лечение себореи мейбомиевых желез. Это акт первостепенной важности. Я настаивал на нем еще в 1923 г. Я убедился в пользе этого мероприятия на протяжении ряда лет. Так как себорее мейбомиевых желез, как я указал выше, окулистами уделяется мало внимания, то не удивительно, что при обсуждении лечения блефаритов авторы учебников совершенно не упоминают о необходимости такого лечения. И я вполне присоединяюсь к Резену (Roesen), который в 1927 г. обратил внимание окулистов на Conjunctivitis и Blepharitis meibomianae и на важность лечения себореи мейбомиевых желез. Только у Шрейбера говорится о необходимости выжимать секрет мейбомиевых желез при себорее последних (независимо от вопроса о связи ее с блефаритом).

Лечение себореи в целях лечения блефарита, ею вызываемого или поддерживаемого, заключается в следующих мероприятиях:

а) выжимание секрета из железок: обернув большой или указательный палец правой руки тонким слоем ваты (или марли), слегка смоченной 0,1%-ным раствором Liquoris ammonii caustici или 0,5%-ным раствором соды, я ставлю его на нижнее веко так, чтобы оно отошло слегка своим краем от глаза; большим пальцем левой руки я прижимаю конъюнктивальную поверхность края верхнего века к такой же поверхности нижнего века и придавливаю их друг к другу. Сняв показавшийся из части желез секрет ваткой (которой обернут палец), я выжимаю соседнюю часть века и т. д. Можно выжимать веки на егеровской пластинке, на пальце, одетом в резиновый колпачок (Цикуленко), можно пользоваться вибрационным массажем. При пластинке или вибрационном массаже необходимо впускание одной капли 4%-кого кокаина, при простом выжимании

оно желательно. Надо стараться, чтобы секрет не попадал на конъюнктиву. После выжимания край века и межреберное пространство смазываются бриллиантовой зеленью. Выжимания делаются систематически: первую неделю ежедневно, вторую — три раза в неделю, третью — два раза и далее — по одному разу. Количество секрета уменьшается, он теряет свой мутный вид. Улучшение блефарита (а также конъюнктивита и кератита, если они имеются) не заставляет себя ждать. Выжимание устраняет, надо думать, влияние вредных составных частей ненормального секрета на кожу век;

б) полезно применение сухого тепла в форме грелок (бутылочки с горячей водой) по вечерам;

в) в случаях упорной себореи я прибегаю к операции выскабливания мейбомиевых желез, предложенной мною в 1923 г. Я провожу ее следующим образом.

1. Местная анестезия подкожными инъекциями 2%-ного раствора новокаина и вкапыванием капель 5%-ного кокаина.

2. Под веко вводится пластинка Егера, веко сильно прижимается к ней; потом ножом Грефе или очень острым скальпелем разрезается хрящ века как раз по линии отверстия мейбомиевых желез, как можно выше. Если разрез идет правильно, то поверхность губ раны приобретает желтовато-белую окраску, свойственную железам; если направление разреза утрачено, нужно опять найти его. Техника разреза деликатна, но после нескольких операций техника осваивается в достаточной степени.

3. Когда веко расщеплено на две пластинки, острой ложкой соскабливают с поверхности обеих пластин все железы, соблюдая осторожность у корней ресниц. Если разрез хорош, соскабливание идет легко; если расщепление неудачно, железы не столько выскабливаются, сколько выжимаются. Если разрез прошел впереди передней поверхности желез, то можно, положив нож Грефе плашмя, срезать с хряща пластинку, благодаря чему будут вскрыты железы.

4. По остановке кровотечения пластины расщепленного хряща складываются, и края их сшиваются тончайшими швами очень тщательно (5–6 швов). Повязка.

Операция может быть произведена на обоих веках одного глаза сразу. В первые дни послеоперационного периода наблюдается отек и покраснение век; заживление идет без осложнений; швы снимаются через 4, повязка — через 5 дней.

Эта операция дает облитерацию всех или большинства мейбомиевых желез. Мои заключения о пользе операции подтверждены проф. Беляевым. На Всеукраинском съезде офтальмологов в Харькове в 1929 г. приват-доцент Я. К. Варшавский в прениях по моему докладу отметил, что он применяет мою операцию часто и с успехом.

Устранение местных причин, вызывающих или поддерживающих блефарит, является важным фактором в его лечении. Но если местных причин нет или устранение их недостаточно помогло, то нужны и местные мероприятия против самого процесса. Из таковых я рекомендую следующие:

1) При всех формах блефаритов (о которых идет речь) необходим туалет краев век и их дезинфекция.

Края век обтираются или 0,1%-ним Liquoris ammonii caustici, или 0,5%-ной содой, или эфиром, или очищенным бензином. После этого края век (переднее ребро и межреберное пространство) смазываются 1%-ным раствором бриллиантовой зелени[78] в 70–96° алкоголе при помощи тонкого ватного тампончика,

[78] Сильные дезинфицирующие свойства бриллиантовой зелени изучены в ряде работ д-ром Баккалом.

намотанного на тонкий пинцет или на расколотую вдоль спичку; чтобы раствор не капал с тампончика, последний должен быть длинным, вследствие чего излишек раствора всасывается к его основанию. Смазывать нужно аккуратно, чтобы раствор не попадал в конъюнктивальный мешок, что не опасно, но неприятно для больного. Интересно, что в межреберном пространстве краска быстро обесцвечивается. Бриллиантовая зелень применяется сперва ежедневно, а потом 2–3 раза в неделю.

Польза этого средства при лечении блефарита несомненна. Она подтверждается рядом работ, а именно Е. А. Петросянц, Ф. М. Либерман, Л. Л. Крахмальникова, М. К. Соловьевой, Н. А. Медведева и Н. З. Юфа.

Указывая назначение бриллиантовой зелени при блефаритах, я отнюдь не считал ее блефаритной панацеей и в первом же сообщении обратил внимание на необходимость других мероприятий (см. ниже). Считаю необходимым настойчиво отметить, что там, где имеется в основе блефарита гиперсекреция мейбомиевых желез, лечение при помощи смазывания бриллиантовой зеленью без выжимания желез хотя и дает успех, но далеко не такой блестящий, как при комбинации этого лечения с лечением гиперсекреции, описанным выше.

Указанный комбинированный метод дает очень удовлетворительные результаты даже при старых процессах, мучивших больных годами. Но и он не гарантирует стопроцентного стойкого излечения в силу возможной зависимости блефарита или себореи мейбомиевых желез от патологического состояния организма, которое, понятно, подлежит лечению.

Если бриллиантовой зелени нет, то можно производить дезинфекцию краев и другими средствами, но они менее действенны. Сюда относятся: обтирание краев век спиртом (40–70°), 3%-ным спиртовым раствором резорцина и др. Мой опыт с другими анилиновыми красками еще недостаточно полон.

Смазывание краев век t-ra jodi, которой я много пользовался до применения бриллиантовой зелени, — прекрасный способ; лучше брать некрепкие растворы — 1–5%-ные. Нельзя повторять смазывание часто, так как встречается индивидуальная раздражительность кожи век.

При невозможности для больного лечиться у врача, приходится прописывать ему лекарство на дом; если больной достаточно искусен, то можно научить его делать смазывание края век самому себе раствором бриллиантовой зелени, но лучше брать в таком случае 0,5%-ный раствор на 40° спирту. Для неумелых больных приходится приготовлять мази, из которых я предпочитаю аироловую, ксероформную, резорциновую (Resorcini 0,5, Zinci oxyd., Amyci tritici ana 5,0, Vaselini americ. purissimi 10,0) и т. д.[79]

2) Само собой разумеется, что во всех случаях, когда имеются корки, их следует удалять тампончиками или пинцетом, не боясь удалять вместе с ними и ресницы. Иногда, чтобы не причинить больному излишних беспокойств, я назначаю мази для размягчения корок, но далее веду лечение по возможности без мазей.

3) Удаление ресниц. Это весьма важный пункт при лечении язвенного блефарита. До введения бриллиантовой зелени я всегда начинал лечение такого блефарита с полной эпиляции всех ресниц; теперь я иногда обхожусь частичной эпиляцией, если случай протекает легко, но при малейшей затяжке делаю охотно полную эпиляцию в несколько дней или сразу в один сеанс, если нужно — на всех четырех веках, впрыскивая вдоль краев век по 1 *см*^{3} 1%-ного новокаина, что делает всю процедуру безболезненной и легкой.

---

[79] См. Крюков и Одинцов, Курс глазных болезней, 1930.

4) Смазывание мокнущих или язвенных поверхностей на краю века 4–6%-ным ляписом — мероприятие, почти всегда необходимое при язвенном блефарите. Применение бриллиантовой зелени освобождает от него в некоторых случаях. Свободно можно комбинировать смазывание бриллиантовой зеленью с последующим протиранием ляписом в один сеанс. Lapis mitigatus я применяю редко.

Указанные выше мероприятия составляют мой основной арсенал при лечении блефарита. Некоторую пользу я видел в отдельных случаях от антивируса при язвенных блефаритах.

БРИЛЛИАНТОВАЯ ЗЕЛЕНЬ ПРИ ЛЕЧЕНИИ БЛЕФАРИТОВ[80]

Анилиновые краски находили применение в хирургии и офтальмологии как антисептические средства. Из этих красок бриллиантовая зелень применялась для лечения инфицированных ран. Ремер, Джеб и Лёлейн (Römer, Gebb, Löhlein) вводили ее (в растворе от 1 : 5000 до 1 : 100) в свои красочные антибактерийные смеси (против диплобацилл, гонококков и стафилококков). Пули (Pooley) пользовался ею в спиртовом растворе 1 : 200 в смеси с 0,15%-ным раствором метил-виолета для стерилизации кожи перед операциями. Баккал тщательными опытами доказал, что бриллиантовая зелень в 1%-ном спиртовом растворе превосходно стерилизует кожу, и предложил (независимо от Пули) пользоваться ею перед операциями вместо йода.

Обратив благодаря работам Баккала внимание на бриллиантовую зелень, я пробовал применить эту краску для лечения блефаритов. По моим наблюдениям, она является полезным средством и при обычных простых и язвенных блефаритах.

Бриллиантовая зелень применяется в виде 1%-ного раствора в 40, 70 и 96° спирту. Если речь идет о лечении язвенного блефарита, то предварительно производится эпиляция и удаление корок; вслед за тем край века протирается тампончиком, слегка увлажненным эфиром или спиртом с эфиром, что необходимо для удаления сала, мешающего пропитыванию кожи края века краской. После этого тоненьким ватным тампончиком, смоченным краской, аккуратно промазывают переднее ребро века, стараясь избежать смачивания последнего слезой, чтобы краска не растеклась. Краска подсыхает тем скорее, чем крепче спирт, в котором она растворена; подсохнув, она уже не образует потеков при увлажнении слезой края века. При аккуратном окрашивании края век не имеют неприятного вида. Попадание незначительного количества краски в конъюнктивальный мешок не вызывает раздражения. Смазывание производится раз в день. При простых блефаритах эпиляция не является необходимой, без нее можно также обойтись при легких язвенных блефаритах. Я испробовал описанный метод лечения (пользуясь по преимуществу растворами в 70 и 96° спиртах) более чем в 15 случаях блефаритов, преимущественно язвенных, и нашел, что даже в застарелых случаях успех составляет правило. Я позволю себе

[80] Впервые опубликовано в «Рус. офтальм. журн.», т. VII, 1928.

обратить внимание коллег на бриллиантовую зелень как на лечебное средство при блефаритах; оно не является, я уверен, панацеей при этом заболевании, которое требует много внимания от окулиста, но окажется ценным в ряду других мероприятий. Считаю полезным добавить, что глазная клиника Одесского медицинского института, опираясь на работу д-ра Баккала и исследования д-ра Петросянц, отказалась от применения йодной настойки при стерилизации кожи век перед операцией в пользу спиртовых растворов бриллиантовой зелени, не вызывающих никаких явлений раздражения. При блефаритах хорошие результаты получаются и от анилиновой краски, также изученной Баккалом. Замечу кстати, что кетгут, обработанный этой краской по способу д-ра Баккала, оказался вполне надежным.

ТРАХОМА

НЕСКОЛЬКО СООБРАЖЕНИЙ К ВОПРОСУ О БОРЬБЕ С ТРАХОМОЙ[81]

Общее образование, санитарное просвещение, эпидемиологические мероприятия, индивидуальная и массовая профилактика и другие социальные меры в связи с методом диспансеризации имеют колоссальное значение для борьбы с трахомой. Но при широком распространении трахомы еще долго наряду с этими мерами должно применять и лечение, которое представляется важным не только для облегчения участи заболевшего индивидуума, но и для государства как социального организма: с одной стороны, оно избавляет миллионы граждан от временной или постоянной инвалидности, а с другой — играет профилактическую роль, уменьшая заразительность заболевшего для окружающих. Поэтому искания в области усовершенствования методов лечения трахомы, а равно и улучшения применения имеющихся способов ее лечения заслуживают серьезного внимания.

В настоящей статье я позволю себе высказать несколько соображений по вопросу о борьбе с трахомой лечебными мероприятиями. Мои соображения не могут претендовать на законченность и полную убедительность по той причине, что материалы, которыми я располагаю, немногочисленны. Мои наблюдения могут дать лишь право на предварительное сообщение по указанным вопросам. Цель моя — привлечь внимание к разработке вопросов, которые мною лично, при сравнительно небольшом трахомном материале, могут выясняться крайне медленно.

О РЕФОРМЕ СИСТЕМЫ ЛЕЧЕНИЯ ТРАХОМЫ

Из всех средств лечения трахомы наиболее могущественным я считаю операцию выдавливания, когда оно не встречает противопоказаний. К сожалению, оно применяется недостаточно энергично. Расспрашивая больного, уже лечившегося, мы обычно узнаем, что схема его лечения заключалась в одном — двух выдавливаниях, сделанных с большими интервалами, за которыми следовал целый ряд месяцев или лет медикаментозного лечения. Если число выдавливаний и достигало 5–6, то и тогда почти всегда оказывается, что промежутки между ними бывали очень длительными — по полгода и больше. По-видимому,

[81] Впервые опубликовано в «Рус. офтальм журн.», т. XIV, 1931.

как правило, пациенты подвергаются повторным выдавливаниям только тогда, когда лечащему врачу становится очевидным или недостаточный эффект операции, или рецидив, причем для такого вывода выжидают обычно долго.

Обдумывая, с одной стороны, теорию действия выдавливания, а с другой — крайнюю медленность медикаментозного лечения, заставляющую пациента терять много времени на посещение амбулаторий, я решил попытаться изменить систему лечения трахомы, сведя ее исключительно к повторным выдавливаниям с чрезвычайно большим ограничением медикаментозного лечения.

Основанием для этой пробы послужили для меня наблюдения такого рода: а) в ряде случаев тяжелой формы трахомы, когда лечение заключалось в редко производимых выдавливаниях в комбинации с медикаментозной терапией, выздоровление достигалось учащением выдавливания (по нескольку раз в год); б) я встречал больных, которые, подвергаясь у меня выдавливаниям повторно, выздоравливали, лечась в промежутках между операциями медикаментозно, крайне недостаточно из-за невозможности посещать амбулаторию.

Так как эффективность выдавливания заключается, по моему убеждению, в возбуждении местной целительной реакции тканей, то недалеко было до мысли о необходимости участить выдавливания настолько, чтобы одно выдавливание следовало за другим, как только затихнет реакция от предыдущего. Зачем «наблюдать» пациента до тех пор, пока появится явный рецидив или пока по прекращении вызванной выдавливанием лечебной реакции прекратится улучшение и потянется период сомнительной пользы от синего камня? Не лучше ли, невзирая на значительный эффект предыдущего выдавливания, повторить операцию, чтобы вновь вызвать защитную местную борьбу тканей?

Исходя из этой мысли, но не имея патологоанатомических оснований для суждения о времени затихания реакции после выдавливания, я стал учащать выдавливания и нашел, что при сроке в 4–6 недель последующее выдавливание никоим образом не явится излишним «перераздражением» на предыдущее: после такого выдавливания глаз по клиническим симптомам раздражен не более, чем после предыдущего. Леча таким образом пациентов, я вынес впечатление о безусловно большей эффективности таких регулярных выдавливаний по сравнению с выдавливаниями «по мере надобности». В первых моих случаях я не исключал медикаментозного лечения. В настоящее время я ограничиваюсь только смазываниями ляписом в течение ближайших дней после выдавливания (начав их через 2–3 дня после операции) и отпускаю пациента без лечения синим камнем (посоветовав ему лишь промывать глаза раствором марганцевокислого кали 1 : 5000 и впускать цинковые капли) до следующего раза. Прекращение медикаментозного лечения в интервалах между выдавливаниями, связанного с посещениями амбулатории, вознаграждает пациента за повторность операций с лихвой, сохраняя ему время и не отрывая его от обычной работы, которая у многих пациентов к тому же сильно затрудняется вследствие вызываемого синим камнем раздражения глаз.

Не имея возможности накопить наблюдения в сколько-нибудь значительном объеме на материале глазной клиники, я решил произвести массовые наблюдения в немецких селах недалеко от Одессы, где была сильно распространена трахома. Моя докладная записка встретила поддержку со стороны местных органов здравоохранения и Наркомздрава УССР, и в сентябре 1930 г. я приступил к осуществлению моего плана. В назначенные дни я и мой ближайший сотрудник по осуществлению названной задачи, доктор Костенко, выехали в Гроснибенталь; с любезного разрешения старшего врача больницы д-ра Шоля и при участии д-ра Зелингера, которые уделили достаточно времени и сил для работы

с нами, мы отобрали для выдавливания подходящих больных из той массы трахомных, которые являются на осмотр. Выдавливанию подвергнуто было 15–25 человек. Вначале я не делал выдавливания пациентам с изъязвленным паннусом, так как для выяснения основного вопроса о том, возможно ли обойтись без лечения в интервалах между выдавливаниями, такие случаи являются помехой в силу часто встречающегося обострения паннуса. Такие случаи в их отношении к повторным выдавливаниям я имею в виду изучить особо, после того как серия трахом без паннуса или с неизъязвленным паннусом будет достаточно изучена. После выдавливания пациенты получают наставление делать холодные примочки и промывать глаза раствором марганцевокислого кали; пациентам рекомендуется являться к д-ру Зелингеру на смазывания азотнокислым серебром только в случае появления болей или большого количества выделений. Пациентам рекомендуется явиться через 6 недель для повторного выдавливания.

Я имею в виду продолжать опыт в течение года. Что он может дать? Сравнительная оценка эффективности лечения редко производимыми выдавливаниями (в комбинации с регулярным лечением синим камнем и частыми повторными выдавливаниями) без синего камня в интервалах в моем опыте при теперешней его постановке сделана быть не может. Единственный результат моего опыта может заключаться в том, что будет доказана возможность достижения хорошего лечебного эффекта. О радикальности излечения, конечно, высказаться невозможно, как о нем нельзя высказываться и в случаях лечения комбинированным способом. Но простое констатирование эффективности частых многократных выдавливаний (без лечения в интервалах) поможет избавлению больных от бесконечного хождения на смазывание синим камнем, которое обязательно при редких выдавливаниях. Количество выдавливаний на каждого пациента мною намечено 4–5. Параллельно с тем опытом, который мною проводится совместно с д-ром Костенко и д-ром Зелингером, я накапливаю материал по повторным выдавливаниям благодаря любезности докторов Ц. М. Барг (Люксембург, близ Мариуполя) и А. Д. Криницкого (Николаев). По их данным, частые выдавливания даже и через 4 недели переносятся хорошо и дают хороший результат.

Не подводя окончательных итогов опыта, я заранее могу сказать, что результаты эти положительны. Уже имеется несколько десятков случаев, когда повторные выдавливания, сделанные с интервалами в 6 недель, без медикаментозного лечения, дали очень хорошие результаты. Важно заметить, что оставление пациентов без дальнейшего ухода не привело ни разу (на более чем 400 выдавливаний) к каким-либо осложнениям; только отдельные больные приходили на прижигание ляписом.

К ТЕХНИКЕ ВЫДАВЛИВАНИЯ И ЕГО ОРГАНИЗАЦИИ

Анестезия: 5%-ный кокаин; инъекции 1%-ного новокаина нужно делать через кожу; вкол у наружного конца века, игла непременно должна пройти тарзоорбитальную фасцию; иглу надо подвигать, чтобы хорошо пропитать область века близ слезного мясца. Обычно довольно на два века три кубика.

Значительное облегчение при выдавливании верхнего века дает во многих случаях выворачивание его на векоподъемник. Лучше всего делать выворачивание двумя пинцетами Пренса (колечки на концах бранш).

При повторном выдавливании не нужно слишком усердствовать, выдавливать надо умеренно. Повторность выдавливания увеличивает число операций, но зато окулисту нет необходимости терять время на смазывания.

Безусловно необходимы резиновые перчатки. Без них очень много времени тратится на мытье рук. Необходимы очки для всех работающих. Оператору нужны три помощника (один — среднего, два — младшего медперсонала).

При° большом количестве выдавливаний нужна конвейерная работа. Я не останавливаюсь на конкретной форме конвейера, а подчеркиваю здесь лишь необходимость его. Система его постепенно выработается.

К ЛЕЧЕНИЮ ИЗЪЯЗВЛЕННОГО И «РАЗДРАЖЕННОГО» ПАННУСА

В моих статьях «Оперативное лечение Conjunctivitis et Blepharitis meibomianae» и «Conjunctivitis, Blepharitis et Keratitis meibomianae» я установил форму кератита (типа «катарального»), развивающегося на почве себореи мейбомиевых желез, и отметил значение мейбомиевых желез в происхождении изъязвленного паннуса, доказанное эффектом лечения. По моей просьбе Джиффорд любезно прислал мне свою работу «О себорее мейбомиевых желез», в которой он отмечает, что при трахоматозном паннусе он наблюдал раздражение роговицы в зависимости от наличия себореи мейбомиевых желез.

Указание Джиффорда не имеет отношения к установленной мною форме Keratitis meibomiana в ее чистом виде, но в отношении к изъязвлениям при паннусе он, конечно, имеет приоритет. Его указания, неизвестные мне во время печатания моих работ, подкрепляют убеждение в значении себореи как одного из источников осложнения паннуса и побуждают с тем большей настойчивостью искать путей к устранению ее. Я полагаю, что предложенная мною операция выскабливания мейбомиевых желез вряд ли окажется достаточно практичной при себорее у трахомных больных, по крайней мере, там, где имеется наклонность к завороту или сужению межреберного пространства. Я остановился на мысли о комбинации вылущивания хряща (по обычному методу) с расщеплением оставшегося края по межреберному пространству и с выскабливанием желез. Такая операция дала мне в глазной клинике хороший результат, а д-р Монастырская произвела ее с успехом несколько раз в отряде.

Понятно, что во всей силе остается мое предложение выжимать при паннусе мейбомиевы железы и смазывать края век 1%-ным Brillantgrün, если не предполагается операции.

В последнее время я произвел два раза еще одну операцию, почти идентичную с операцией, производимой (не могу указать автора) при врожденном дистихиазисе. Я расщепляю межреберное пространство ножом Грефе так, чтобы разрез шел тотчас впереди отверстий мейбомиевых желез; разрез углубляется почти до орбитального края хряща; встречный разрез через конъюнктиву хряща позволяет удалить пластинку хряща с мейбомиевыми железами и конъюнктивой. Пересадка слизистой с губы; слизистая берется не в слишком тонком слое. Сквозные швы на двух иглах завязываются на передней поверхности века; тончайшие швы по краю слизистой и оставшегося хряща (по мере надобности). Швы не надо держать долго (трое суток), ибо слизистая держится хорошо. Эффект операции был прекрасный. В дальнейшем я имел в виду делать разрез не в межреберном пространстве, а сперва горизонтально по конъюнктиве хряща вдоль самого заднего ребра — так, чтобы сохранить все межреберное пространство, а затем только расщеплять хрящ, ведя разрез впереди мейбомиевых желез; применить эту операцию я пока не мог.

Таким образом, я подчеркиваю еще раз необходимость обращать при лечении паннуса внимание на себорею мейбомиевых желез.

К ОПЕРАТИВНОМУ ЛЕЧЕНИЮ ПАННУСА

Различные виды перитомии и периэктомий дают успех при паннусе. Успех достигается при операции Денига. Не вдаваясь в сравнительную оценку этих способов, замечу, что операция Денига кропотлива, а остальные неприятны тем, что дают рану у лимба и повреждают периферию роговицы.

Я предположил, что суть действия всех этих способов не столько в перерезке сосудов (что, может быть, и имеет значение), сколько в травме тканей. Не действует ли при операциях, применяемых при паннусе, опять-таки принцип реакции тканей конъюнктивы, склеры и роговицы на внешнее раздражение? А если это так, то не применим ли и здесь принцип повторности, как при лечении трахомы век повторными выдавливаниями? Чтобы изучить этот вопрос с этой точки зрения, я обратился к тому типу перитомий, который можно назвать лоскутной подконъюнктивальной перитомией. Принцип его был дан Хиваташи. По Хиваташи, делают разрез конъюнктивы по переходной складке, конъюнктива отсепаровывается по направлению к роговице до лимба и на хрящ. Операция, в сущности, должна бы заменить собою комбинацию выдавливания и перитомии. Не задаваясь этой целью, а имея в виду лишь паннус (предполагается, что конъюнктива век уже приведена в порядок выдавливаниями), я производил операцию по типу Хиваташи только по направлению к роговице; она полезна, но несколько сложна (особенно если паннус круговой) и требует такого ухода и возни со швами, что о повторности ее практически не может быть и речи. Ввиду этого я выработал следующую операцию.

Ножницами делается надрез конъюнктивы склеры у экватора глаза на 12 часах; отсепаровка подконъюнктивальная ножницами до лимба на протяжении от 11 до 1 часа; второй разрез конъюнктивы на 2 часах, отсепаровка — от 1 до 3; следующий на 4 часах, отсепаровка — от 3 до 5 и т. д. В общем 6 разрезов. Можно при навыке обойтись четырьмя разрезами без швов. Операция легка; ухода нет никакого.

Эта операция, предложенная мною, дала возможность осуществить принцип повторности. Мною прослежено только 2 случая, когда я повторял операцию через две недели; в первом был несомненный успех, но пока недостаточный, во втором успех был очень большой (при pannus crassus). При легкости операции и послеоперационного течения ее можно уже пробовать на более широком материале. Замечу, что принцип повторности не был предложен Хиваташи.

ВЫВОДЫ (ПРЕДВАРИТЕЛЬНЫЕ)

1. Следует испытать принцип повторности выдавливаний через короткие сроки. Если он оправдается, то это даст возможность заменить обычное длительное лечение трахомы более коротким. Выгоды для больных будут громадные.

2. Эта система потребует, конечно, реорганизации глазных амбулаторий и лечебниц применительно к проведению массовых выдавливаний. То же относится и к трахомным отрядам.

3. Необходимо выработать конвейерную систему выдавливаний.

4. Учитывая значение себореи в происхождении изъязвлений при паннусе, я указываю на путь оперативного лечения ее.

5. Необходимо поставить вопрос о повторности субконъюнктивальной перитомии по моему способу.

ВКЛАД ОКУЛИСТОВ УКРАИНЫ В ДЕЛО БОРЬБЫ С ТРАХОМОЙ[82]

Достижения в области изучения проблемы трахомы и в проведении действенных противотрахоматозных мероприятий в Советском Союзе неразрывно связаны с деятельностью маститого ученого, заслуженного деятеля науки, профессора-общественника Василия Васильевича Чирковского, который отдал делу борьбы с трахомой много труда и энергии, чем значительно способствовал разрешению ряда научных и организационных вопросов этой весьма актуальной и важной проблемы.

По этому поводу Герой Социалистического Труда академик А. Абрикосов в своей статье в «Мед. работнике» от 15.XII 1949 г. вполне справедливо пишет: «В. В. Чирковский посвятил многие годы изучению особенностей трахомы. Одна за другой появлялись в печати научные работы Чирковского — оригинальные, яркие, привлекавшие всеобщее внимание. Но не их опубликование являлось конечной целью исследователя. Он устремился туда, где страшным наследием царизма гнездилась трахома, вступил в битву с ней, как подлинный воин». И далее: «Именно ему и воспитанному им коллективу ученых страна в значительной степени обязана тем, что почти полностью ликвидирована трахома — некогда самая распространенная болезнь».

Весь свой большой опыт в изучении и разработке проблемы трахомы В. В. Чирковский осветил в своей прекрасной монографии «Трахома», вышедшей в 1947 г. четвертым изданием. Сравнительно небольшая по объему, но насыщенная богатым содержанием, монография В. В. Чирковского является ценным вкладом в науку и удостоена в 1948 г. высокой правительственной награды — Сталинской премии I степени.

Отмечая 75-летие со дня рождения и 50-летие научной, врачебной, педагогической и общественной деятельности заслуженного деятеля науки, действительного члена Академии медицинских наук СССР, лауреата Сталинской премии Василия Васильевича Чирковского, мы считаем своим долгом на страницах «Офтальмологического журнала», посвященного юбиляру, остановиться на работах окулистов Украины по проблеме трахомы, которой посвятил много лет своей плодотворной творческой жизни глубокоуважаемый Василий Васильевич.

---

[82] Совместно со ст. науч. сотр. Д. Г. Бушмичем. Впервые опубликовано в «Офтальм. журн.», в. 1, 1950.

Разрешением ряда вопросов трахомы занимались на Украине Центральный институт офтальмологии им. проф. Гиршмана (Харьков) и Украинский экспериментальный институт глазных болезней имени акад. Филатова, а также периферические врачи.

Обзор работ по проблеме трахомы позволяет заключить, что нет почти ни одного раздела этой и по сей день актуальной проблемы, в которую не внесли бы свою лепту окулисты Украины.

Трудно изложить в журнальной статье даже кратко те вопросы по проблеме трахомы, которые разрабатывались офтальмологами Украины. Поэтому мы остановимся только на некоторых основных вопросах.

Вопросами статистики распространения трахомы на Украине и организации борьбы с ней занимались очень многие окулисты (Медведев Фельдман Иосель, Сорокина, Черкасов, Рабкин, Костенко, Шевалев, Бушмич, Марзеев и др.). Эти исследования показали, что заболевания трахомой на Украине благодаря росту культуры и благосостояния населения, улучшению социально-бытовых условий жизни, а также росту лечебно-профилактической сети из года в год уменьшаются.

Одним из существенных вопросов в изучении трахомы являлось выяснение этиологии этого страдания. Известно, что для успешной борьбы с трахомой необходимо было знать причины, вызывающие это заболевание. Обстоятельными работами Степановой и Азаровой, Рабкина и Гольдфедера была доказана ошибочность взгляда ряда авторов на этиологическое значение палочки Ногуши.

Из изысканий в области эпидемиологии трахомы следует упомянуть работы Гольдфедера, Васютинского, Холиной. Нильман, Сухова, Барабашева, Агабабова, Балашаниной и др. Наибольшее количество работ посвящено диагностике, клинике и лечению трахомы.

Нами предложено впрыскивать под конъюнктиву переходных складок 2 $см^3$ 0,5%-ного раствора новокаина, что способствует выпячиванию конъюнктивы и тем самым позволяет лучше ее осмотреть. Лабораторные исследования для диагностики трахомы по цитологической картине приведены в работах Маркуса и Вайнер, Дыбана, а по биохимической картине крови — в работах Маркуса и Вайнер, Копит, Юдкевич и др.

В области клиники проведены интересные исследования Бушмича об особенностях клиники трахомы, а также Кальфа и Драбкиной, Бушмича, Золотаревой и др. о роли наслаивающихся на трахому инфекций. Особенно большое количество работ посвящено лечению трахомы. За последние два с лишним десятилетия окулисты Украины внесли много нового, оригинального и ценного в терапию трахомы. Нет возможности сколько-нибудь подробно остановиться на большом количестве предложенных в разное время средств лечения трахомы. Остановимся на разборе наиболее важных из них, которыми пользуются окулисты в настоящее время. Из них на первом месте находится метод повторных выдавливаний без промежуточного лечения, предложенный нами в 1931 г. Такое лечение без отрыва больных от обычных занятий имело большое значение, так как больной не затрачивал времени на ежедневное посещение амбулатории.

Нами дано новое научное обоснование предложенному методу лечения, который вполне себя оправдал на большом практическом материале и стал массовым действенным методом лечения трахомы (Костенко, Зелингер и Шоль, Костенко и Шмульян, Вассерман, Розовская, Петруня, Штернберг, Дыбан, Фельдман, Бушмич, Шевалев и др.).

Мы усматриваем эффективность выдавливания не столько в разрушении и опорожнении фолликулов, сколько в выявлении целительной реакции тканей. Последняя после выдавливания сводится к появлению защитных веществ в кровяной плазме и к свободному доступу их к измененным клеткам местной ткани.

Эти соображения позволили нам предложить производить выдавливания систематически, повторяя их каждый раз после того, как стихнет реакция от предыдущего выдавливания, т. е. примерно через 4–6 недель. Во избежание грубых рубцов мы рекомендуем при первом выдавливании не наносить большой травмы. При последующих выдавливаниях наносимая травма от выдавливания к выдавливанию должна возрастать. К излеченным должны быть отнесены случаи, когда рецидивы не возникали в течение шести месяцев после последнего выдавливания.

Из других лечебных мероприятий успешно были применены диатермокоагуляция при инфильтративных формах трахомы (Костенко, Быховский, Рафалович и Криштал), ультрафиолетовые лучи (Казас, Хордас, Бушмич), вакцино- и серотерапия (Степанова и Азарова, Вассерман), аутогемотерапия (Филатов и Цикуленко, Коган, Уляницкий и др.), сульфамидные препараты (Васютинский, Кальфа, Волокитенко, Костенко и др.).

Ряд оригинальных операций в различных модификациях предложили и с успехом применяли по поводу последствий и осложнений трахомы Филатов, Сапежко, Гольдфедер, Крахмальников, Барг и др.

В последние годы широкое распространение получил весьма эффективный новый метод лечения трахомы — тканевая терапия.

В первые годы тканевая терапия применялась в виде пересадки или имплантации консервированной ткани (Филатов, Костенко, Кальфа, Бушмич и др.) непосредственно на глазное яблоко. В дальнейшем имплантации или пересадки консервированных тканей производились в отдалении от глаза, а также стали широко применяться подкожные инъекции тканевых препаратов (Филатов, Костенко, Вассерман, Копп, Шейн, Скородинская, Бушмич, Глобаж и др.). Наибольший успех тканевой терапии был отмечен при роговичных трахоматозных поражениях (Филатов, Костенко, Кальфа, Бушмич, Радзиховский, Копп, Вассерман, Скородинская, Шевалев, Гриншпон и др.). Сочетание тканевой терапии с повторными выдавливаниями, как показали наблюдения Бушмича и Костенко, оказались особенно ценными, так как значительно сокращали сроки лечения больных.

В годы Великой Отечественной войны ряд окулистов Украины проводил большую работу по борьбе с трахомой в братских республиках Средней Азии (Филатов, Кальфа, Скородинская, Вассерман, Бушмич, Ершкович, Барг, Каменецкая, Фельдман, Рубин, Золотарева и др.).

Следует остановиться на кольцевом методе применения повторных выдавливаний, который оказался особенно эффективным в борьбе с трахомой (Бушмич).

Сущность этого метода заключалась в том, что организованные областными или районными диспансерами бригады, состоящие каждая из двух фельдшеров, подготовленных по трахоме, охватывали лечением повторными выдавливаниями максимальное количество больных в одном колхозе, где они проводили, кроме того, санитарно-профилактическую работу. Проработав в одном трахомпункте 4–5 дней, бригада переезжала для аналогичной работы в другой близлежащий колхоз, затем в третий и т. д. с тем, чтобы через 5–6

недель вернуться снова в исходный колхоз, где она начала работу. При втором, третьем и т. д. объездах трахомпунктов проверялись результаты работы, проведенной бригадой при предыдущем посещении, и проводилось лечение больных повторными выдавливаниями. Всю подготовительную работу, т. е. оповещение больных о выезде бригады, проведение лечения в промежутках между выдавливаниями, если это было необходимо, производила трахомсестра пункта.

Проведение правильных противотрахоматозных мероприятий в сочетании с кольцевым методом охвата больных лечением повторными выдавливаниями (Бушмич, Бархаш, Рубин и др.) привело к значительному снижению заболеваемости населения трахомой.

Окулисты Украины, следуя по славному пути Василия Васильевича Чирковского, не только продолжают вести энергичную борьбу за полную ликвидацию свежих случаев заболевания трахомой, но и с успехом работают над решением ряда вопросов патогенеза, клиники и терапии этого страдания.

Залогом успеха служит то, что армию окулистов, ведущих борьбу с трахомой, возглавляет наш всеми уважаемый юбиляр, авторитетный ученый-трахоматолог, которому мы желаем еще много лет здоровья и плодотворной работы на благо нашей социалистической Родины.

АУТОГЕМОТЕРАПИЯ ПРИ ТРАХОМАТОЗНОМ ПАННУСЕ[83]

Аутогемотерапия, которая представляет собой, как многие считают, вид протеиновой терапии, широко применяется в различных отделах медицины. В офтальмологии она применялась различными авторами. Гонзалес (Gonzales) в 1921 г. применил ее с удовлетворительным результатом в случае рецидивирующего кровоизлияния в стекловидное тело. В 1923 г. Друэ (Drouet) также получил хорошие результаты, особенно при кератитах, делая 5–6 инъекций по 5–20 *см*^{3} крови. В 1925 г. Пиллат (Pillat) пробовал лечение бленнореи глаз инъекциями крови, Диаз (Diaz) рекомендует аутогемотерапию, особенно при гнойных кератитах, и, наконец, в том же году Личко (Licsko) провел 29 наблюдений, из которых в 19 случаях он применил общую аутогемотерапию и в 7 случаях — местную, под конъюнктиву. Результаты применения оказались хорошими. В 15 случаях достигнуто выздоровление, в 6 — улучшение процесса и в 8 — аутогемотерапия не помогла[84]. Заболевания, при которых Личко применил аутогемотерапию, были главным образом болезни увеального тракта и кератиты.

В русской офтальмологической литературе указаний на применение аутогемотерапии нам найти не удалось.

Мы применили общую аутогемотерапию в виде инъекций под кожу живота в ряде заболеваний глаза не без успеха. Из полученных нами результатов мы в настоящей работе укажем только на действие аутогемотерапии при трахоматозном паннусе, при котором упомянутые выше авторы ее не применяли.

Повод к применению аутогемотерапии при паннусе дал нам следующий случай: у больного, у которого наблюдались частые жестокие рецидивы паннуса с образованием множественных инфильтратов по краю последнего, можно было отметить некоторую одутловатость покровов лица, что навело на мысль о наличии у него экссудативного диатеза. Имея в виду, что протеиновая терапия, а также аутогемотерапия показаны и при этом диатезе, мы предположили, что путем улучшения общего состояния организма нам удастся, быть может, предотвратить осложнения паннуса инфильтратами.

---

[83] Совместно с К. И. Цикуленко. Впервые опубликовано в «Рус. офтальм. журн.», № 2, 1927.

[84] В двух случаях Личко применил смешанный метод, аутогемотерапию с протеинотерапией и в одном — аутогемотерапию с аутосеротерапией.

Результаты применения аутогемотерапии оказались очень хорошими и в отношении самого паннуса, как это будет видно ниже. Это побудило нас испробовать этот метод еще на двух больных с трахоматозным паннусом, хотя у них со стороны общего состояния не было уклонений от нормы. В этих случаях мы также получили хорошие результаты. Ввиду немногочисленности наших наблюдений за действием аутогемотерапии при паннусе мы поручили д-ру Уляницкому испробовать этот метод в летучем отряде Марийской области. Он сообщил нам, что этот метод дал хорошие результаты, которые и будут им опубликованы в ближайшем будущем.

Нами применялась следующая методика: мы брали кровь в количестве 5 *см*^{3} из какой-нибудь вены локтевого сгиба или предплечья. Перед употреблением шприц прополаскивался 2%-ным Sol. natrii citrici neutral. Кровь сейчас же инъецировалась под кожу живота[85]. Таких инъекций сделано у больного С. 9, у больного Б. — 12 и у больного Н. — 9. Инъекции производились каждые 2–3 дня. Больные их переносили очень хорошо. Температура после первой инъекции иногда повышалась на 0,5°, чаше же оставалась нормальной. Общее самочувствие почти не страдало. Лечение проводилось амбулаторно.

Больной С., на котором мы впервые испробовали метод, заболел трахомой более двух лет назад. В 1924 г. ему был удален хрящ левого верхнего века. Больного измучили частые рецидивы паннуса на правом глазу с образованием по краю паннуса инфильтратов. Обычное лечение улучшало состояние роговицы, но рецидив неизменно наступал. Перед началом аутогемотерапии состояние роговицы представлялось в следующем виде: на роговице большое количество сосудов, по краю паннуса целый ряд мелких инфильтратов, вся роговица мутна. Зрение равно $^3/_{60}$. Субъективные явления выражаются в сильной светобоязни и слезотечении. Сделано 6 инъекций через каждые два дня. Во время инъекций обычные местные средства не применялись. После третьей инъекции количество инфильтратов уменьшилось, сосуды значительно сузились и стали короче, некоторые исчезли совершенно. После шестой инъекции роговица была почти прозрачна. Зрение равно 0,8. Больной прекратил лечение по своим личным обстоятельствам. Через три недели он снова явился с рецидивом, но значительно более слабым, чем раньше. Опять сделано три инъекции. Паннус исчез, и роговица стала прозрачна. В настоящее время, через год после лечения, глаз совершенно спокоен, роговица прозрачна. Зрение с + 1,0D = 1,0. Больной указывает, что за это время рецидивов не было.

Второй больной Б. болен трахомой на обоих глазах около двух лет. Особенно плохо чувствует себя последние 8 месяцев. До того как обратиться в клинику, все время лечился обычными средствами. На правом глазу паннус существовал в течение двух месяцев, причем в последние две недели паннус давал такие сильные субъективные ощущения, что больной лишился сна. При осмотре роговица в верхней части диффузно мутна Сосуды, зарисованные по методу часового циферблата, расположены от 10 до 2. Соответственно краю зрачка кнаружи видны три больших инфильтрата. Субъективно — сильнейшая светобоязнь и боли. После первой инъекции боли к вечеру того же дня прекратились, и больной, по его словам, в первый раз заснул. Всего сделано 7 инъекций. Сосудов осталось минимальное количество в области лимба, по циферблату от 11 до 1. Сосуды очень тонки и коротки. Инфильтраты рассосались, на их местах видны фасетки. Больной прекратил лечение. Через месяц, после «выпивки» наступил рецидив и обострился процесс на конъюнктиве век. Было сделано выдавливание, после которого состояние паннуса ухудшилось. На другой день после операции сделана инъекция крови. После пяти инъекций роговица просветлела, сосуды исчезли. В настоящее время, т. е. через 9 месяцев после лечения, рецидивов нет, зрение = 1,0

Больной Н. болен трахомой на обоих глазах около года. На правом глазу pannus crassus, ptosis trachomatosa. Вся роговица инфильтрирована, сосуды очень толсты и извилисты, расположены по циферблату от 8 до 5 час. Сильнейшая светобоязнь, слезотече-

---

[85] По наблюдениям авторов (из других отделов медицины; дерматологии, терапии и т. д.), можно брать 10–20 *см*^{3} крови. Полезно предварительно набрать в 20-граммовый шприц 1 *см*^{3} 5%-ного раствора Sol. natrii citrici neutral.

ние. Больной держит все время голову опущенной. Определить зрение невозможно из-за тяжелых субъективных явлений. Сделано 6 инъекций крови с интервалом 4–5 дней, так как больной не мог чаще приезжать в Одессу. После второй инъекции боли прошли, субъективные ощущения резко улучшились, больной не боится света, не держит голову опущенной. Вид роговицы не изменился. После шестой инъекции роговица стала прозрачнее. Зрение = $^{1}/_{60}$. Сосуды несколько тоньше, но количество их, по-видимому, не уменьшилось. Больной уехал и вернулся через месяц. За этот период он применял атропин и ксероформную мазь. Состояние роговицы такое же, как и перед отъездом. Зрение = $^{1}/_{60}$. Больному сделано выдавливание, на другой день начата аутогемотерапия. Сделано 4 инъекции через каждые два дня. Роговица стала прозрачнее, сосуды тоньше, число их несколько уменьшилось. Этому же больному перед его отъездом были сделаны две инъекции 2 *см*^{3} крови под конъюнктиву, но мы не наблюдали никакого успеха от такой методики. Больной уехал, и состояние его здоровья в настоящее время нам неизвестно.

На основании наших случаев мы считаем возможным заключить, что общая аутогемотерапия способна давать значительные улучшения паннуса то временного, то длительного характера. Пока мы не можем решить. способна ли аутогемотерапия излечить паннус радикально, но не сомневаемся, что она может быть очень полезным подсобным средством при этом заболевании, так как под влиянием этого лечения улучшается течение паннуса и рассасываются инфильтраты по его краю, а тягостные субъективные ощущения исчезают после двух – трех инъекций. По-видимому, аутогемотерапия показана также непосредственно после выдавливания, если оно ухудшает течение паннуса, а, может быть, также и после удаления хряща в случаях обострения паннуса.

Каков механизм влияния общей аутогемотерапии на паннус и инфильтраты, мы пока сказать не можем. Мы имеем в виду продолжать наблюдения аутогемотерапии при паннусе для выяснения круга применения ее при этом заболевании и показаний к ней.

Примечание авторов. В полученных недавно (уже после отсылки статьи в редакцию) номерах «Centralblatt f. d. ges. Ophthalmol.» (от 10 августа и 7 сентября 1926 г.) помещены рефераты двух работ Angelucci (Arch. di Oftalm.», № 11, 1925 г., и «Giorn. di Oculists.», № l, 1926 г.), в которых сообщается о благоприятном действии примененной им аутогемотерапии на трахоматозный процесс в конъюнктиве и на течение роговичных его осложнений (паннус, язвы). Указывая на данные Angelucci, предшествующие нашим, считаем возможным заметить, что наши наблюдения сделаны независимо от этих работ, остававшихся нам неизвестными до сего времени. Наш первый больной начал лечение аутогемотерапией 15.XI 1925 г. (амбул. карт. № 55777), а второй — 30.I 1926 г. (амбул. карт. № 60321).

ЛЕЧЕНИЕ ТРАХОМАТОЗНОГО ПАННУСА ПЕРЕСАДКОЙ КОНСЕРВИРОВАННОЙ КОЖИ[86]

(Предварительное сообщение)

Лечебный эффект, полученный (проф. В. П. Филатов) при ряде заболеваний от пересадки консервированной на холоду трупной кожи, побудил нас заняться наблюдением за лечением тяжелых форм трахоматозного паннуса пересадкой (ауто- и гомопластической) консервированной на холоду кожи на глазное яблоко. Такие наблюдения ведутся с 1937 г. на больных глазной клиники Одесского медицинского института.

В настоящее время мы располагаем семью случаями пересадки консервированной на холоду кожи: из них шесть аутопластической и один — гомопластической. Кожа бралась с внутренней стороны плеча и консервировалась в лизозиме на холоду от трех до шести суток.

Техника операции отличалась от обычной методики пересадки слизистой оболочки тем, что всегда между кожей и роговицей оставлялась полоска конъюнктивы глазного яблока в 4–5 *мм* и производилась только перитомия.

Кожа во всех случаях прижила и постепенно с 17–*20* дня начала рассасываться. В двух случаях еще через два месяца сохранились лоскуты кожи.

Во всех случаях мы получили значительный лечебный эффект. Для примера приводим краткую выписку из истории болезни.

Больной В. (ист. бол. амб. гл. кл. № 25999), 21 год. За последний год сделано два выдавливания, которые вызвали значительное улучшение трахоматозного процесса на конъюнктиве и не оказали никакого эффекта на паннус. 10.IV 1938 г. OD — трахома III, Pannus crassus, занимающий $^{2}/_{3}$ роговицы. Visus — 0,03 Глаз косит к носу. OS — паннус занимает $^{2}/_{3}$ роговицы, visus — 0,02.

10.IV на правом глазу сделана операция пересадки собственной кожи, консервированной на холоду в течение шести суток. Пересадка произведена на 4 *мм* выше лимба, размер лоскута 5×2 *мм.* Лоскут прижил хорошо, с шестого дня началось улучшение паннуса. Зрение поднялось с 0,03 до 0,06; на 10-й день оно уже равнялось 0,15, глаз перестал косить, но появилось косоглазие на левом глазу с остротой зрения 0,01–0,02.

---

[86] Совместно с Ф. М. Костенко. Впервые опубликовано в сб. «Науч. материалы УЭИО», 1938.

4.V. Левый глаз. Сделана операция пересадки кожи, взятой у больного Г. и консервированной на холоду в течение 12 суток. У донора реакции Вассермана, цитохолевая и Израильсона негативны, общее обследование на люэс и туберкулез тоже дало отрицательный результат. Кожа прижила хорошо, острота зрения поднялась с 0,02 до 0,08 (глаз амблиопичен с детства).

27.VI у больного на правом глазу острота зрения = 0,3, лоскут еще сохранялся, размер его 3 8 *мм;* на левом глазу трахома III–IV. Лоскут кожи еще не рассосался, но меньше лоскута на правом глазу почти вдвое; имеется еще остаток паннуса в верхней трети роговицы. Острота зрения = 0,09. Внутреннее косоглазие.

В настоящее время мы проводим наблюдения над влиянием гомопластической (от трупов и живых людей) и аутопластической пересадки кожи, консервированной на холоду, на область виска при тяжелых формах трахоматозного паннуса. Это главным образом случаи трахомы со скрофулезом, когда обычные методы лечения не давали утешительных результатов (повторные выдавливания, ауто-гомо-осмотерапия, туберкулинотерапия и местное лечение).

Начато применение повторных пересадок кожи. Результаты наблюдений будут опубликованы. Уже в настоящее время мы можем сказать, что пересадка консервированной кожи является могучим лечебным фактором в терапии трахоматозного паннуса.

ЛЕЧЕНИЕ ТРАХОМАТОЗНОГО ПАННУСА ПЕРЕСАДКОЙ КОНСЕРВИРОВАННОЙ СКЛЕРЫ[87]

(Предварительное сообщение)

Лечебный эффект, полученный от пересадки консервированной слизистой оболочки с губы, глазного яблока и кожи при трахоматозном паннусе (В. П. Филатов), позволил нам предложить для лечения этого заболевания пересадку консервированной на холоду склеры.

Из имеющегося у нас материала приведем одну историю болезни.

Больной Д., 34 лет (ист. бол. № 471). Трахома IV, паннус обоих глаз. 9 месяцев назад на обоих глазах была сделана (в другом лечебном учреждении) операция пересадки хряща с ушной раковины по Гольдфедеру вокруг лимба. Больной постоянно испытывает чувство трения в глазу. Status больного до операции (OS): вокруг верхней половины роговицы видна полоска имплантированного хряща. Верхняя половина роговицы помутнела в поверхностных слоях. В помутнении проходят мелкие, дихотомически разветвляющиеся сосуды, оканчивающиеся в нижней части верхней трети роговицы. Ниже паннуса роговица прозрачна. Среды и дно глаз в пределах нормы. Острота зрения каждого глаза = 0,6.

10.I 1938 г. операция пересадки консервированной склеры на левом глазу (консервация $43^1/_2$ часа при температуре + 2–4^e). Склера взята с плоской конъюнктивы.

Техника операции: удален ранее имплантированный хрящ. Вокруг верхней половины роговицы у лимба уложена полоска склеры с покрывающей ее конъюнктивой шириной 6–7 *мм* и прикреплена восемью кетгутовыми швами к конъюнктиве глаза-хозяина.

В послеоперационный период было обострение в виде усиления васкуляризации паннуса, частичная некротизация конъюнктивы пересаженной склеры. Через месяц после операции глаз успокоился. Паннус рассосался, осталось лишь несколько запустевших, очень мелких сосудов. Роговица просветлела, острота зрения поднялась с 0,6 до 0,8. Чувство трения в глазу исчезло, в то время как в правом, неоперированном, глазу оно оставалось.

---

[87] Совместно с асп. Я. С. Шейн. Впервые опубликовано в сб. «Науч. материалы УИЭО», 1938.

Через пять месяцев (при амбулаторном обследовании) состояние глаза еще более улучшилось. Паннус исчез, острота зрения = 0,9. Пересаженная склера не обнаруживает признаков рассасывания. Косметический эффект хороший.

Приведенный случай с несомненностью показывает, что пересадка консервированной склеры оказывает хороший терапевтический эффект при трахоматозном паннусе. Нами ведутся дальнейшие наблюдения в этом направлении.

ЛЕЧЕНИЕ ТРАХОМЫ ПЕРЕСАДКОЙ КОНСЕРВИРОВАННОЙ НА ХОЛОДУ КОНЪЮНКТИВЫ И ХРЯЩА ТРУПА[88]

(Предварительное сообщение)

В ряде случаев при лечении трахоматозного паннуса пересадкой консервированных тканей (слизистой губы, конъюнктивы глазного яблока) мы могли отметить значительное улучшение трахоматозного процесса на конъюнктиве век и переходных складках: постепенно рассасывались фолликулы, исчезали инфильтрация и сосочки (трахома II стадии переходила в трахому III стадии). Для проверки влияния пересадки консервированных тканей на трахоматозный процесс мы в одном тяжелом случае трахомы II–III стадии с паннусом, не поддававшимся никакой терапии, сделали операцию пересадки конъюнктивы века и хряща трупа, консервированных на холоду в течение семи суток. Приводим выписку из истории болезни.

Больной З., 14 лет (ист. бол № 376; Трахоматозная детская станция), болен трахомой с раннего детства, а с 1933 г. начал лечиться повторными выдавливаниями. Сделано 15 выдавливаний и многократно массаж на векоподъемнике Демарра. За последние два года — аутогемотерапия по 10 инъекций на курс, осмотерапия и разнообразное местное лечение. С 1933 г. все время рецидивы паннуса на правом глазу.

16. IV 1937 г. при осмотре выявлено: правый глаз — значительный птоз, конъюнктива верхнего века и переходной складки вся инфильтрирована, гиперемирована, много фолликулов, хрящ слегка искривлен, много рубцов и сосочков, особенно на конъюнктиве верхнего века. Конъюнктива глазного яблока, особенно в верхней ее половине, инфильтрирована, много расширенных сосудов, врастающих сверху в роговицу. Верхняя половина роговицы вся в инфильтратах, мутна, острота зрения = 0,2. OS — трахома IV, еле заметные остатки паннуса у верхнего лимба, острота зрения = 1,0.

16.IV 1937 г. больному сделана операция — пересадка конъюнктивы верхнего века с тонкой пластинкой самых поверхностных слоев хряща, консервированного на холоду в течение семи суток.

Послеоперационное течение прошло без осложнений. Лоскут прижил хорошо, за исключением узенькой полоски нижнего его края, которая частично не прижила. Через две недели лоскут начал постепенно рассасываться. На третьей — четвертой неделе начал улучшаться трахоматозный процесс на конъюнктиве. Через месяц после операции наблю-

[88] Совместно с асс. Ф. М. Костенко. Впервые опубликовано в сб. «Науч. материалы УЭИО», 1938.

далось значительное обострение паннуса, которое было быстро ликвидировано курсом аутогемотерапии, ранее не дававшей никакого эффекта. Через два месяца на конъюнктиве верхней переходной складки фолликулы рассосались, инфильтрация ее значительно уменьшилась, сосочки стали значительно более плоскими и уменьшились, произошло значительное улучшение паннуса. Зрение повысилось до 0,3. Через четыре месяца трахома на правом глазу перешла из II–III стадии в III стадию, на роговице заметны остатки паннуса в верхней ее трети. Острота зрения = 0,6.

28.I 1938 г., через девять месяцев после операции, мы имели возможность выписать ребенка. В момент выписки состояние глаза было следующее.

Правый глаз: незначительный птоз, глаз совершенно спокоен, отделяемого нет; на конъюнктиве хряща верхнего века имеется тонкий линейный рубчик, который тянется во всю длину хряща; второй рубчик тянется параллельно первому на границе верхнего края хряща с переходной складкой. Конъюнктива век и переходных складок вся в тонких рубцах, есть еще отдельные сосочки, фолликулов и инфильтрации нет. Роговица прозрачна, блестяща, и только при боковом освещении с лупой можно найти отдельные тонкие сосудики в верхней трети роговицы. Острота зрения = 0,8. OS — трахома IV. Visus = 1,0.

Наблюдения за течением трахоматозного процесса под влиянием пересадки консервированных тканей авторами продолжаются.

ЛЕЧЕНИЕ ТРАХОМАТОЗНОГО ПАННУСА КОНСЕРВИРОВАННЫМ АЛОЭ[89]

Наши работы по лечению заболеваний консервированными тканями прошли несколько этапов.

Первый этап возник в результате наблюдений влияния пересадки консервированной роговицы на окружающую ткань. Просветление бельма, уменьшение воспалительных явлений и просветление мутно прижившего трансплантата и послужили основанием для развития идеи лечения кон сервированными тканями

Уже вскоре было замечено влияние пересадки консервированных тканей не только на локальный процесс, но и на другие органы и ткани организма, поэтому мы начали применять не только пересадку соответствующей ткани, но и гомотрансплантацию неоднородной ткани, например кожи, при заболеваниях глаза, желудка и т. д. При этом мы исходили из положения, что «факторы консервации» не являются специфичными для каждого вида тканей. В сохраняющихся на холоду тканях происходит накопление этих «факторов сопротивления», по-видимому, в результате процессов обмена, схватывающих более интимно ядерную субстанцию и те элементы протоплазмы, которые в нормальных условиях не принимают участия в процессах обмена или вступают в них в очень небольших размерах. Эти продукты обмена не являются специфичными как в тканевом, так и в видовом отношении и, возникая в консервируемых тканях, находящихся в условиях изоляции от организма, накопляются в значительном количестве. Путем диффузии они постепенно поступают в ток крови больного и дают мощный толчок к усилению жизнедеятельности тканей организма, способствуя этим устранению патологических процессов. Нами уже давно была высказана мысль об отсутствии гомоспецифичности «факторов консервации», что способствовало довольно широкому применению гетерогенных консервированных тканей с лечебной целью. Впервые с этой целью еще в 1937 г. была пересажена кожа кролика при кожном люпусе и кожа теленка при иридоциклите с заметным положительным влиянием на болезненный очаг (Филатов, Вассерман).

---

[89] Совместно с проф. Кальфа. Впервые опубликовано в «Сб. науч. работ Туркмен. респ. трахоматозн. ин-та», т. II, 1944.

Особенно широкое применение получили инъекции рыбьего жира, который, по нашему мнению, является носителем «факторов консервации», поступающих в него в процессе обработки печени. Применение с лечебной целью гетерогенных тканей на практике подтвердило эти рассуждения, и все больше накоплялось данных в пользу того, что факторы консервации однородны для всех живых тканей. Эти данные позволили высказать соображения о возможности использования не только животных, но и растительных тканей.

Ряд фактов, наблюдаемых в природе, подтверждал эту предпосылку. Стоит вспомнить мощное стимулирующее влияние на растительность пролежавшего зиму перегноя (консервированных в условиях зимней температуры листьев и остатков прошлогодних растений). Нами было предложено применение сока из консервированных листьев алоэ. Мясистые листья алоэ оказались особенно пригодными для этой цели, так как они дают много сока, не нуждаясь в сложной обработке по экстрагированию «Ф. К.».

Алоэ имеет много разновидностей. Все виды алоэ — растения с коротким стволом и огромными листьями до 60 *см* длины. Листья удлиненные, мечевидной формы с шиповатыми краями. Алоэ, принадлежащий к одному из наиболее старых лекарственных растений, широко применялся в древности. Есть указание, что по совету Аристотеля Александр Македонский изгнал туземцев острова Сокотра и заселил его ионическими выходцами с целью усиления разведения этой культуры. Еще и поныне сабур с о-ва Сокотра считается наилучшим (Тихомиров). Об алоэ есть упоминание у римских авторов I в. (у Цельза, Диоскорида, Плиния). Он охотно применялся арабами. В настоящее время алоэ широко используется как народное средство при лечении туберкулеза. Широкое распространение культуры алоэ как декоративного растения и качество его листьев, дающих обильный сок, заставили остановиться на нем, чтобы использовать для лечения тех же процессов, которые лечили консервированными животными тканями.

Уже первые эксперименты Скрипченко и Скородинской на кроликах с туберкулезными язвами показали мощное оздоровляющее влияние сока консервированных в темноте и на холоду листьев алоэ. Листья алоэ отрезались у ствола и складывались в стерильные чашки Петри. В этих чашках они ставились в темное помещение при температуре 2–4° на 8–10 дней. После этого листья разминались в фарфоровой ступке, и после отстаивания полученная жидкость разливалась по ампулам и подвергалась тиндализации — трехкратному нагреванию в течение трех суток после нагревания при температуре 37°. В одной серии, несмотря на двукратную тиндализацию, не удалось достигнуть стерильности содержимого ампул. Они были простерилизованы в автоклаве при 1–0,5 *атм.* После обработки жидкость в ампулах приобретала желтоватый оттенок.

Перед употреблением содержимое ампул разводилось прибавлением $^1/_3$ объема физиологического раствора и применялось путем впрыскивания под конъюнктиву склеры от 1–5 делений шприца. Обычно реакция была незначительна, но если между впрыскиваниями и проходило свыше 10 дней, то можно было отметить реакцию, выражавшуюся в резкой гиперемии конъюнктивы и отеке, которые сохранялись около двух — трех дней. Реакция протекала по анафилактическому типу, поэтому в таких случаях во избежание обострения местных явлений мы переходили на впрыскивание соответствующей дозы в висок. При впрыскивании в висок мы не могли отметить никаких неприятных явлений.

Всего под нашим наблюдением было 11 человек — количество, недостаточное для окончательного заключения; поэтому мы свои выводы рассматрива-

ем как предварительные. Но все же во влиянии на процесс мы могли отметить благоприятный эффект, подобный тому, который наблюдается при лечении гомопластическими консервированными тканями, что заставляет нас предположить закономерность полученных целебных результатов, которые стоят не ниже результатов лечения гомопластическими консервированными материалами.

Все больные в процессе лечения алоэ, как правило, другой терапии не получали. Из 11 больных двое не закончили лечения и выписались по собственному желанию, а в одном случае у больного после двух инъекций наблюдалось обострение процесса; в этом случае была применена другая терапия, которая также не дала результатов. Больные с язвенным процессом роговицы подвергались лечению различными средствами около месяца и только после этого перешли на лечение алоэ. Все больные страдали далеко зашедшим трахоматозным процессом конъюнктивы и роговицы с резко выраженной инфильтрацией конъюнктивы век, хряща и переходных складок; у двух были язвы роговицы, трое имели тонкий паннус, остальные страдали резко выраженным сосудистым паннусом. Под влиянием лечения во всех случаях, кроме одного уже упомянутого больного и двух не закончивших лечение, наступило заметное улучшение. Это улучшение сказалось на состоянии как роговицы, так и конъюнктивы. Уже после двух – трех инъекций можно было отметить уменьшение инфильтрации в случаях с язвами; последние быстро начинали регрессировать, и процесс закончился заживлением с образованием незначительного рубца. Приведем для иллюстрации две истории болезни.

1. Больной Ш., 27 лет (ист. бол. № 5306), поступил 4.VIII 1942 г. с явлениями резко выраженной инфильтрации переходных складок и хрящей век, а также с сосудистым паннусом, занимающим две трети роговой оболочки. Начаты инъекции алоэ. Инъекции делались субконъюнктивально через 2–3 дня в правый глаз, сделаны три инъекции (начиная от 0,1 до 0,5). Реакция со стороны глаза на инъекции была незначительна и выражалась в нерезкой припухлости и гиперемии конъюнктивы склеры в месте инъекции. Больной был выписан с заметным улучшением инфильтрации конъюнктивы век и хряща и уменьшением паннозных явлений; зрение повысилось с 0,3 до 0,4. Этого больного мы имели возможность видеть через два месяца после выписки. Поражало отсутствие каких-либо явлений инфильтрации со стороны конъюнктивы и хряща. Щелевой лампой можно было отметить наличие запустевших сосудов. Данный случай указывает на значительную эффективность проведенного лечения процесса в конъюнктиве.

2. Больная Е. (ист. бол. № 3281), поступила с явлениями резкой инфильтрации соединительной оболочки и хряща, а также значительного паннозного поражения роговицы. Справа паннус достигает середины роговицы, слева захватывает всю роговицу, причем в центре имеется язва размером 4 *мм.* Острота зрения правого глаза равна 0,1, левого — 0,03.

Больная подвергалась лечению ляписом по Гурвичу и инъекциям рыбьего жира. Глаза не успокаивались, наступило ухудшение, поэтому начаты инъекции алоэ. После первой инъекции боли в глазу и светобоязнь резко уменьшились, появился отек век и незначительный хемоз конъюнктивы глаза. После второй инъекции продолжалось улучшение, а после четвертой инъекции язва полностью зажила. Параллельно с улучшением состояния язвы улучшалось и состояние роговицы обоих глаз, а также конъюнктивы. После пятой инъекции алоэ все острые явления прошли, и больная выписалась с резким просветлением обеих роговых оболочек. На месте язвы — незначительное помутнение, а также значительно уменьшилась инфильтрация переходных складок и хряща. Зрение повысилось в правом глазу до 0,3, в левом — до 0,09.

Анализируя полученный материал, мы можем прийти к следующему выводу: лечение консервированным алоэ является эффективным при тяжелых случаях трахомы, осложненных паннусом. Положительный результат лечения,

полученный в восьми случаях из девяти, заставляет думать о значительной эффективности этого метода лечения.

Этот метод выгодно отличается влиянием на инфильтративный процесс в конъюнктиве. Остальные виды тканевой терапии оказывают небольшое влияние на инфильтрацию конъюнктивы, поэтому алоэ необходимо испытать при упорных формах поражения конъюнктивы при трахоме.

Метод очень прост, и в наших случаях мы не наблюдали плохих последствий от его применения. Мы не наблюдали ухудшения процесса или резкого усиления воспалительных явлений. Переход в таких случаях на впрыскивания указанных средств в висок устранял и это явление.

ОПЕРАТИВНОЕ ЛЕЧЕНИЕ ПАРЕНХИМАТОЗНОГО КСЕРОЗА[90]

Паренхиматозный ксероз роговицы и конъюнктивы является наиболее тяжелым последствием трахомы, пемфигуса, ожогов глаз и некоторых других заболеваний, вызывающих глубокое и распространенное рубцевание соединительной оболочки глаза.

Все предложенные ранее мероприятия хирургического или консервативного характера при более или менее выраженном ксерозе роговицы и конъюнктивы не только оказываются недостаточными для улучшения состояния глаза, но в большинстве случаев не могут прекратить прогрессирования процесса и дальнейшего падения и без того очень низкого зрения, еще сохранившегося у некоторых больных.

Нами еще до войны высказывалось предположение о возможности увлажнения ксеротического глаза путем перемещения в конъюнктивальный мешок выводного протока ближайшей к глазу слюнной околоушной железы с тем, чтобы выделяемая ею слюна заменила недостающий секрет слезных, добавочных слезных и других серозных желез конъюнктивы. Война и эвакуация помешали осуществить эту мысль, и лишь в начале 1950 г. удалось приступить к разработке этого вопроса. Уже первые наблюдения показали, что у собаки технически вполне возможно пересадить стенонов проток околоушной железы и вшить его в отверстие в нижний конъюнктивальный свод. При этом слюноотделение, прекратившееся на три – пять дней вследствие операционной травмы и сдавливания протока воспалительным экссудатом, возобновлялось, и — что самое важное — никакого раздражения глаза слюна не вызывала. Так, в качестве примера можно указать на собаку № 7, у которой операция пересадки стенонова протока произведена 14.III 1950 г. Со времени операции прошло более 15 месяцев, и за все это время ни разу не отмечалось раздражения оперированного глаза, хотя выделение слюны в конъюнктивальный мешок продолжается. Случайно возникшая у этой собаки эрозия роговицы (вследствие травмы) зажила у нее в два дня при непрекращающемся орошении роговицы слюной из стенонова протока.

---

[90] Совместно с В. Н. Шевалевым. Впервые опубликовано в «Офтальм. журн.», в. 3, 1951. О части приведенных случаев доложено на заседании ученого совета Украинского экспериментального института глазных болезней им. акад. Филатова 20.IX 1950 г.

Убедившись в безвредности для глаза постоянного орошения слюной в эксперименте, мы приступили к разработке этой операции в клинике.

Как известно, хирургическая методика перемещения конца выводного протока околоушной железы на кожу щеки была разработана акад. И. П. Павловым и его школой в эксперименте на животных. Перемещение же стенонова протока на большое расстояние в конъюнктивальный мешок у человека более сложно, и эта операция имеет целый ряд специфических особенностей. Для ее осуществления приходится выделять стенонов проток почти на всем его протяжении, т. е. около 5 *см,* принимая при этом меры к обеспечению его питания, предупреждению его смещения и сдавливания в последующем. Разработка этой операции потребовала не только исследований на животных, но и выработки ряда специальных приемов, связанных с топографическими особенностями человека и конкретными целями данного оперативного вмешательства. Разработанная операция сводится к следующему.

Половина лица больного смазывается 1%-ным спиртовым раствором бриллиантовой зелени и производится инфильтрационная анестезия в области соответствующей половины верхней, нижней губы и щеки кнаружи до края жевательной мышцы и кверху до нижнего края глазницы, включая нижнее веко. При этом новокаин впрыскивается как непосредственно подкожно, так и вглубь, по направлению к слизистой оболочке рта. Обычно при этом бывает достаточно ввести больному 20–30 *мл* 0,5%-ного раствора новокаина. Для оттягивания щеки на верхнюю и нижнюю губы накладывается по одному провизорному шву из толстого шелка.

Слизистая оболочка рта в окружности отверстия стенонова протока, т. е. в области слизистой щеки, смазывается 4%-ным раствором дикаина с адреналином. После этого, оттянув за провизорные швы губы, находим выводное отверстие стенонова протока, обычно расположенное под небольшой складкой слизистой оболочки щеки. Для облегчения нахождения этого отверстия можно смазать противоположную сторону слизистой рта слабой кислотой для того, чтобы вызвать рефлекторное слюноотделение. При этом, осушив слизистую щеки в области будущей операции, можно заметить появление капель прозрачной слюны, и по ним уже легко найти отверстие протока.

В отверстие вставляется конический зонд, обычно применяемый для расширения слезной точки, и затем вводится зонд Баумана № 4–6. Осторожно, без какого бы то ни было насилия, этот зонд проводится вдоль стенонова протока до места выхода его из капсулы под кожей сантиметра на два кпереди от мочки уха. Так как стенонов проток не идет прямолинейно, а делает изгиб у переднего края жевательной мышцы, то при проведении зонда конец его нужно осторожно направить кнаружи и кзади и, делая легкие качательные движения, пройти зондом это место. Таким путем удается продвинуть зонд на глубину около 5 *см,* т. е. почти до его серединного расширения. Удерживая зонд в протоке, вокруг зонда очерчиваем кружок диаметром в 1 *см.* Слизистая оболочка щеки по этому кругу прорезается скальпелем до подслизистой ткани. На края образованного таким образом кружка слизистой оболочки накладывается 4 шва. Для того чтобы при проведении протока он не перекрутился, следует накладывать различные швы (разной толщины или цвета) запомнив, какого цвета или какой толщины шов расположен сверху, спереди, снизу и сзади протока для того, чтобы соответствующим образом распределить их после проведения протока в конъюнктивальный мешок.

После наложения швов оперирующий захватывает их и удерживает в одной руке вместе с введенным в стенонов проток зондом. Осторожно, чтобы не пора-

нить, ножницами постепенно отсепаровывается стенонов проток вокруг зонда. До места прохождения через жевательную мышцу стенонов проток окружен жировой клетчаткой, от которой легко отделяется ножницами. Углубившись по направлению зонда на 3,5–4,5 *см* в окружающие ткани, рану разводят крючками в стороны и небольшими сечениями ножниц отделяют стенонов проток от жевательной мышцы, перерезав при этом окружающие его сухожильные пучки.

На этом отсепаровка стенонова протока заканчивается. Во избежание омертвения протока следует при отсепаровке оставлять некоторое количество окружающей его жировой ткани. При этом чем глубже отсепаровывается проток, тем больше жировой ткани сохраняется вокруг него. Таким образом, получается как бы лоскут на ножке с вершиной в виде кружка слизистой оболочки щеки и с основанием, состоящим из жировой клетчатки с проходящими в ней сосудами и стеноновым протоком. Нужно подчеркнуть, что тщательное отделение стенонова протока от жевательной мышцы является необходимой частью операции, так как иначе, при сокращении последней во время жевательных движений, проток будет смещаться, что может препятствовать его приживлению на новом месте.

Окончив отсепаровку протока, предлагают больному смотреть вверх и, оттянув нижнее веко, делают разрез у наружного края глазной щели и вдоль нижней переходной складки длиною в 1 *см.* Небольшими сечениями конъюнктивальных ножниц разрез углубляется до нижненаружного края орбиты и далее вниз и кнаружи.

В разрез слизистой оболочки щеки вводится палец по направлению к наружному углу глазной щели, т. е. к разрезу конъюнктивы. Как только концы ножниц, введенных в разрез конъюнктивы, встречаются со вставленным в раневое отверстие в щеке пальцем, разрез заканчивается. В результате этого образуется канал между нижненаружной частью конъюнктивального мешка и операционным разрезом слизистой оболочки щеки. В этот канал вводится зонд с ушком. Вставленный же ранее в стенонов проток баумановский зонд вынимается, а швы, наложенные на кружок слизистой оболочки щеки, вдеваются в ушко зонда и завязываются. Подтягиванием за зонд с ушком стенонов проток вводится в образованный канал, и его отверстие вместе с окружающей его слизистой вытягивается через разрез конъюнктивы наружу. Швы развязываются и распределяются таким образом, чтобы шов, наложенный на нижнюю часть кружка слизистой оболочки, очутился снизу от разреза конъюнктивы, верхний — сверху, передний — снаружи и задний — внутри. После этого каждый из этих швов прошивается через соответствующее место конъюнктивы. Если пересаженная слизистая недостаточно плотно прилегает к краям разреза конъюнктивы, то между основными четырьмя швами накладываются дополнительные, промежуточные швы. Чтобы воспрепятствовать сокращению протока и последующему завороту нижнего века, концы швов не обрезаются, а на 3–4 дня укрепляются в натянутом положении липким пластырем к коже лба. Затем разрез слизистой щеки зашивается несколькими узловатыми кетгутовыми швами. На глаз накладывается повязка с сульфидиновой мазью.

Нужно отметить, что при отсепаровке стенонова протока и при образовании канала на пути не встречается крупных кровеносных сосудов, и поэтому при строгом соблюдении описанной выше техники операции кровотечения бывают минимальные.

В послеоперационный период, во избежание инфекции, рекомендуется назначать больному сульфамидные препараты или же инъекции пенициллина.

Обычно в первые несколько дней после операции отмечается отечность щеки и нижнего века, которая затем постепенно проходит. Концы швов, приклеенные пластырем, отрезаются на третий – четвертый день, а сами швы снимаются на пятый – шестой день после операции.

В первые дни после операции, вследствие травмы протока и отека окружающих тканей, слюна не выделяется и начинает выделяться на пятый — десятый день после операции.

Из непосредственных осложнений в послеоперационный период у восьми оперированных больных в одном случае была инфекция, которая потребовала дополнительного разреза у нижнего края орбиты для оттока гноя и закончилась полной потерей проходимости стенонова протока. Из более поздних осложнений наблюдалось появление рубцевания в области пересаженной части стенонова протока. У двух больных после зондирования протока через его отверстие в конъюнктиве глаза это осложнение удалось ликвидировать, и слюна по настоящее время продолжает выделяться в конъюнктивальный мешок. У одной больной (весьма нервной и чувствительной) зондирование протока пришлось прекратить, и выделение слюны прекратилось. У остальных четырех больных выделение слюны, начавшееся после операции, продолжается до сих пор и никаких явлений рубцевания протока не наблюдалось.

Необходимо подчеркнуть, что рубцевание обычно наступает не ранее третьей и не позднее шестой недели после операции. Если оно в этот период не появилось, то в дальнейшем стойко сохраняется хорошая проходимость стенонова протока и в результате этого хорошее увлажнение глаза.

Указанным методом было в 1950 и в начале 1951 г. прооперировано 8 человек, страдающих паренхиматозным ксерозом вследствие перенесенной ими трахомы. Из них у двух больных операция не дала положительных результатов, у остальных больных в результате сделанной операции было достигнуто хорошее увлажнение глаза и более или менее выраженное повышение остроты зрения. Срок наблюдения за этими больными колеблется от шести до девяти месяцев после операции. Сводка результатов операций пересадки стенонова протока по описанной выше методике представлена в таблице.

Оперативное лечение паренхиматозного ксероза

Фамилия больного	№ истории болезни	Дата операции	Результат операции	Срок наблюдения
		1950 г.		
С.	7845	27. IX	Операция эффекта не дала вследствие рубцевания протока	9 месяцев
Х.	8286	7.X	Операция эффекта не дала вследствие послеоперационной инфекции	9 »
К.	8433 и 9802	10.X	Хорошее увлажнение глаза и повышение остроты зрения	7 »
С.	8672	4.IX	То же	9 »

Фамилия больного	№ истории болезни	Дата операции	Результат операции	Срок наблюдения
Ж.	9022	25.IX	Увлажнение глаза без повышения остроты зрения (рубцовое бельмо)	Сведений нет
Т.	9156 и 1010	26.XII	То же	6 месяцев
С.	9142 и 9554	30.XII	Хорошее увлажнение глаза и повышение остроты зрения	7 »
		1951 г.		
К.	9271	3.I	Хорошее увлажнение глаза и незначительное повышение остроты зрения	6 »

Для иллюстрации влияния операции пересадки стенонова протока в конъюнктивальный мешок на состояние глаза приводим три выписки из истории болезни.

1. Больной К, 63 лет (ист. бол. № 8433), поступил в Украинский институт глазных болезней им. акад. В. П. Филатова 19.IX 1950 г. По словам больного, болен трахомой с 1935 г. Лечился нерегулярно. В 1943 г. на обоих глазах были сделаны операции с целью устранения трахоматозного заворота, а затем удалены хрящи верхних век на обоих глазах и сделана операция Рудина на правом глазу. Зрение постепенно понижалось и в 1944 г понизилось настолько, что, по словам больного, он даже «не видел дорожки и не мог самостоятельно ходить». При объективном исследовании правого глаза отмечается: сращение век между собой снутри и снаружи (после операции Рудина). Доступная осмотру конъюнктива век покрыта грубыми рубцами, сухая. Роговица на всем протяжении пронизана сосудами, диффузно мутна, в толще ее имеются инфильтраты. Поверхность ее сухая, эпителий ороговевший. Эти явления более выражены в средней и нижней частях роговицы и менее — в прикрытой верхним веком ее части. Сквозь мутную роговицу едва можно различить радужку. Острота зрения правого глаза равна светоощущению с правильной проекцией света. На левом глазу — трахома IV, сосудистый паннус, помутнение роговицы. Острота зрения левого глаза равна 0,02.

Больному был проведен курс тканевой терапии, под влиянием которой уменьшились инфильтраты в роговице и количество врастающих в нее сосудов. Острота зрения правого глаза повысилась до 0,01, а левого глаза — до 0,04. 10.X 1950 г. ему сделана операция пересадки стенонова протока в конъюнктивальный мешок правого глаза.

18.X началось выделение слюны из пересаженного протока. 20.X правый глаз влажный, поверхность роговицы на большем ее протяжении блестящая. В центре ее и кнутри еще имеются отдельные участки ксеротически измененного эпителия, который плохо смачивается жидкостью. Острота зрения правого глаза повысилась до 0,06.

30.X вся поверхность роговицы блестящая. Глаз влажный. Острота зрения правого глаза равняется 0,07. В таком состоянии больной находился до 5.XI, когда слюноотделение из протока прекратилось и вновь появилось высыхание глаза. При зондировании протока обнаружено два сужения: одно у отверстия протока и другое — на расстоянии 3 *см* от него. После зондирования появилась густая сливкообразная слюна, при микроскопическом исследовании которой обнаружено значительное количество лейкоцитов.

На протяжении месяца выделение слюны у больного происходило нерегулярно, с перерывами, и во время прекращения ее выделения вновь наступало высыхание глаза и понижение остроты зрения до 0,02. Все это время пересаженный проток зондировался зондами увеличивающегося диаметра. Постепенно сужение протока было ликвидиро-

вано и слюнотечение восстановилось. При этом вновь исчезли ксеротические явления и острота зрения повысилась до 0,05. После перерыва больной поступил в институт 26.III 1951 г., где пробыл до 26.IV 1951 г. У больного все время правый глаз влажный, слюна прозрачная и свободно выделяется из пересаженного протока. Явления сухости роговицы и конъюнктивы прошли. Острота зрения правого глаза держится на уровне 0,05–0,07. Больному сделана операция по поводу заворота нижнего века правого глаза. Срок наблюдения — 7 месяцев.

2. Больной С., 20 лет (ист. бол. № 8672), поступил в Украинский институт глазных болезней им. акад. В. П. Филатова 26.X 1950 г. По словам больного, он болеет трахомой с 1942 г. В 1949 г. ему были сделаны две операции на верхнем и нижнем веках левого глаза. При объективном исследовании левого глаза отмечается: хрящ верхнего века отсутствует; на нижнем веке видна пересаженная в интермаргинальное пространство слизистая оболочка губы; конъюнктива неровная, сухая, покрыта многочисленными рубцами; роговица в центре интенсивно мутная, на периферии более прозрачна, на всем своем протяжении пронизана многочисленными сосудами; поверхность роговицы сухая, тусклая; на конъюнктиве глазного яблока в области глазной щели видны беловатого цвета сухие ксеротические участки. Вследствие мути роговицы внутренние части глаза рассмотреть не удается. Острота зрения левого глаза равна счету пальцев на расстоянии 25 *м* от глаза. Правый глаз — трахома IV, трихиаз. Острота зрения правого глаза равна 0,12.

2.XI 1950 г. сделана операция пересадки стенонова протока в конъюнктивальный мешок левого глаза. Выделение слюны отмечено спустя 6 дней после операции. 10.XI левый глаз влажный. Острота зрения левого глаза повысилась до 0,05. Роговица значительно просветлела: ее поверхность стала блестящей, влажной, кроме центральной части, где остались ксеротически измененные участки, не увлажняемые жидкостью. 16.XI размер несмачиваемых участков роговицы уменьшился еще более, острота зрения повысилась до 0,08. 18.XI больному сделана на левом глазу частичная сквозная пересадка роговой оболочки.

Больной находится под постоянным наблюдением института, и за все время у него ни разу не было задержки выделения слюны Глаз все время влажный, а слюна, выделяющаяся в избытке, во время еды частично поступает в нос, а частично скатывается по щеке. Пересаженная роговица помутнела, и больному в последнее время сделана ретрансплантация роговой оболочки. Срок наблюдения — 9 месяцев.

3. Больной С., 28 лет (ист. бол. №9554), поступил в Украинский институт глазных болезней им. акад. В. П. Филатова 7.XII 1950 г. Считает себя больным с 1946 г. Длительно находился на стационарном лечении в различных лечебных учреждениях. В 1948 г. ему была на правом глазу сделана операция Рудина, которая не дала эффекта, и по настоянию больного «веки вновь были расшиты». При объективном исследовании правого глаза обнаружено: рубцы у краев век (следы бывшей тарзорафии), конъюнктива век покрыта грубыми рубцами, в области глазной щели сухая. Роговица пронизана сосудами, врастающими в нее снаружи и снутри и частично сверху. Сосуды проходят как в глубоких, так и в поверхностных слоях роговицы. В центре роговица более мутная, на периферии — более прозрачная. Поверхность ее сухая, тусклая. Внутренние части глаза нормальны. Глазное дно видно в густом тумане. Острота зрения правого глаза равна 0,05. На левом глазу трахома IV, острота зрения левого глаза равна 1,0.

30.XII 1950 г. больному сделана операция пересадки стенонова протока в конъюнктивальный мешок правого глаза. 4.I 1951 г. появилось выделение слюны из пересаженного протока. 8.I глаз влажный, сухих участков роговицы не отмечается. Острота зрения правого глаза повысилась до 0,1. В дальнейшем больной все время находился под наблюдением института, и до настоящего времени ни разу никаких нарушений слюноотделения не было. Глаз все время влажный, а во время еды избыток слюны скатывается по щеке и частично проходит в нос. Острота зрения правого глаза при исследовании больного 4.VI 1951 г., т. е. спустя 5 месяцев после операции, была 0,2. Поверхность роговицы на всем протяжении гладкая, блестящая, ксеротических участков нет. Помутнение роговицы значительно уменьшилось. Срок наблюдения — 7 месяцев.

Мы не будем приводить больше выписок из историй болезни, так как отмеченные нами выше явления повторяются. Во всех случаях после операции, при хорошем слюноотделении из протока, глаз увлажнялся вполне достаточно,

и как следствие этого постоянного увлажнения более или менее скоро уменьшалось ороговение эпителия роговицы и конъюнктивы глаза, в результате чего наступало некоторое просветление роговицы, более или менее выраженное в зависимости от ее предшествующего состояния, и повышение остроты зрения (если у больного не было стойкого рубцового помутнения роговицы, зависящего не от ее высыхания, а от других причин).

Операция пересадки стенонова протока в конъюнктивальный мешок давала эффект в тех случаях, когда ранее произведенная операция Рудина или другие оперативные вмешательства оказывались безрезультатными. Отрицательной стороной операции пересадки стенонова протока в конъюнктивальный мешок является то, что во время еды у большинства больных отмечается обильное истечение слюны, с чем они охотно мирятся, так как, по словам одного больного, «лучше плакать во время еды и видеть, чем не плакать и быть слепым».

ВЫВОДЫ

1. Операция пересадки стенонова протока околоушной слюнной железы в конъюнктивальный мешок технически проста, безопасна и доступна каждому офтальмохирургу.

2. После операции слюна околоушной железы, выделяемая через пересаженный стенонов проток в конъюнктивальный мешок, обеспечивает достаточное увлажнение глаза, заменяя, таким образом, в функциональном отношении атрофированный при паренхиматозном ксерозе железистый аппарат конъюнктивы.

3. При паренхиматозном ксерозе после операции пересадки стенонова протока в конъюнктивальный мешок под влиянием постоянного увлажнения глаза слюной постепенно исчезает ороговение эпителия конъюнктивы и роговицы, поверхность которой становится гладкой, блестящей. Одновременно наблюдается и увеличение прозрачности роговицы, что приводит к некоторому повышению остроты зрения у оперированных больных.

4. Операция пересадки стенонова протока является мощным способом увлажнения глаза при его высыхании (ксерозе) и дает положительный результат в тех случаях, когда никакие другие консервативные или оперативные методы эффекта не дают.

5. Создаваемое после операции пересадки стенонова протока в конъюнктивальный мешок постоянное увлажнение глаза позволяет проводить на ксеротических глазах различные оптические операции с целью дальнейшего усиления зрительных функций глаза.

ТОМ
4

ОТ РЕДАКТОРА

Четвертый том «Избранных трудов» Владимира Петровича Филатова содержит в основном работы, посвященные отдельным частным вопросам глазной хирургии, а также ряд статей по общей патологии глаза. Все эти работы распределены по шести разделам.

Первый раздел включает четыре статьи, касающиеся небольших, но практически важных для офтальмологов вопросов хирургической техники, например обеспечение стерильности лекарственных капель во время операции и перевязок, способы фиксации век при операциях на глазном яблоке, некоторые предложения по технике дисцизии вторичной катаракты, а также по операциям исправления косоглазия. Эти предложения в настоящее время широко применяются в глазной хирургии.

Второй раздел включает пять работ в области пластической офтальмохирургии — области, в которой В. П. Филатов являлся непревзойденным новатором и изобретателем.

Работы В. П. Филатова, посвященные злокачественным опухолям органа зрения, составляют третий раздел. Они содержат важные для окулистов практические предложения по борьбе с этим тяжелым недугом.

В. П. Филатов большое внимание уделял вопросам лечения такого своеобразного и тяжелого заболевания, как отслойка сетчатки. Шесть работ по оперативному лечению отслойки сетчатки составляют четвертый раздел тома. В этих работах изложены результаты проверки эффективности операции Гонена при этом заболевании, а также ряд новых способов оперативных вмешательств, изменивших прежние представления о его неизлечимости.

В пятый раздел вошли три работы В. П. Филатова, посвященные разработке методов борьбы с экспульсивной геморрагией — тяжелейшим осложнением, наблюдавшимся иногда при операциях со вскрытием глазного яблока. До работ В. П. Филатова хирурги-окулисты были фактически беспомощными в борьбе с этим осложнением.

Шестой раздел содержит 17 статей по самым разнообразным вопросам общей патологии. В их числе, кроме специальных работ по заболеваниям глаз, помещены отдельные статьи с наблюдениями В. П. Филатова изменений в глазах при некоторых общих заболеваниях организма — лимфогрануломатозе, базедовой болезни, гипертонии и др. Сюда вошли также работы по осмотерапии — методу, впервые внедренному в офтальмологическую практику В. П. Филатовым.

Заканчивается том большой работой В. П. Филатова «Мои пути в науке», которая знакомит читателей с обширными научными и практическими достижениями автора в борьбе со слепотой, с основными направлениями всей его деятельности, а также с разработкой ряда вопросов, имеющих важное значение не только для офтальмологии, но и для общей медицины.

Представленные в четвертом томе работы, как и работы, содержащиеся в предыдущих томах, наглядно показывают необыкновенное трудолюбие, широкий размах и большое разнообразие творческой инициативы Владимира Петровича Филатова, что и создало ему огромную популярность как искуснейшего врача и выдающегося советского ученого.

И. А. Данилевский

ВОПРОСЫ ОПЕРАТИВНОЙ ТЕХНИКИ

К ВОПРОСУ О СТЕРИЛЬНОСТИ КАПЕЛЬ ПРИ ОПЕРАЦИЯХ И ПЕРЕВЯЗКАХ[1]

(Клиническая заметка)

Вопрос о сохранении стерильности капель при операциях и перевязках имеет, как известно, немалую литературу; много было предложено капельниц и склянок, в которых, по мнению авторов, растворы капель не только могут быть поданы в стерильном виде на операционный или перевязочный стол, но и могут быть сохраняемы в стерильном виде во время работы.

При оценке капельниц жизнь заставляет принимать в расчет не только достоинство их конструкций с точки зрения бактериологической, — необходимо также считаться с практичностью их в обращении и, что тоже очень важно, с вопросом их экономичности.

Если последний фактор отсутствует, если учреждение поставлено на широкую ногу и оператор имеет возможность получать для каждого оперируемого новые склянки, вопрос о конструкции их становится второстепенным. Если же приходится работать с одним и тем же ассортиментом капельниц, то естественно желать такой их конструкции, чтобы сохранение стерильности капель и поверхности самих капельниц не требовало чересчур большого внимания со стороны персонала, помогающего во время операции. Насколько мало можно рассчитывать на безукоризненность капельниц в этих отношениях, даже в первоклассных клиниках, показывает, например, замечание Эльшнига (Elschnig, 1922), который во избежание заноса пипеткой инфекции в конъюнктивальный мешок советует прибавлять к растворам дезинфицирующие вещества (например, Hydr. oxycyanat. до содержания 1 : 10000).

Я не думаю, чтобы эта мера помешала переносу инфекции с ресниц одного больного (если пипетка коснулась их) в конъюнктиву другого; но я разделяю мнение Эльшнига не только в отношении склянок Строшеина (которые применяет Эльшниг) и держусь аналогичного пессимистического мнения и относительно многих других склянок: чтобы уследить за стерильностью их носиков или кончиков их пипеток, а нередко и за стерильностью их содержимого, требу-

[1] Впервые опубликовано в «Рус. офтальм. журн.», 1927, № 4.

ется слишком много внимания, и, следовательно, полная безопасность работы с ними не гарантирована.

Такие же сомнения тревожат, как я убедился из бесед, многих моих коллег и притом не только начинающих операторов. В силу этого я позволю себе сообщить в настоящей заметке, как разрешил я этот вопрос для себя как при работе в клинике Одесского медицинского института, так и вне ее. Я пришел к заключению, что весьма удобной капельницей является шприц Рекорда. Я пользуюсь им следующим образом.

1. Растворы (кокаин, атропин, эзерин, пилокарпин и др.) наливаются в ампулы (разных цветов и форм), которые, по запаивании их, стерилизуются. Стерилизация производится в автоклаве, или же ампулы кипятятся в кастрюльке; в этом последнем случае либо кастрюлька ставится в другую, дабы дно не перегревалось, что ведет к лопанию ампул, либо на дно кастрюльки кладется толстый слой ваты; кипячение производится полчаса[2].

2. Взятая из приготовленного запаса ампула окунается в кипяток или обжигается слегка на спиртовой лампе; стерильно, обожженной пилкой надрезается шейка ампулы и отламывается.

3. Содержимое (1,0) набирается в стерильный (прокипяченный) шприц Рекорда; предпочтительно, чтобы игла, тупая, была платиновая и притом длинная. Набирать нужно так, чтобы по возможности не входил воздух. Шприцев надо иметь несколько, по числу растворов; конечно, их надо пометить (колечками из проволоки и т. п.); они кладутся на дно тазика или лучше на подставочки (имеющиеся в коробочках, в коих шприцы продаются); удобнее, если они лежат наклонно, иглой книзу. В тазике они подаются на операционный или перевязочный стол.

4. Вкапывание капель в глаз следует производить двумя руками; если поршень идет легко, то можно делать это и одной рукой. Перед вкапыванием капель игла (на шприце) прокаливается на спиртовой лампочке или опускается в кипяток; после вкапывания игла опять обжигается, и шприц кладется на свое место.

В этой системе пользования шприцем, безусловно, гарантируются стерильность процесса вкапывания и невозможность попадания инфекции внутрь шприца через иглу при ее случайных загрязнениях; воздушное загрязнение теоретически возможно при слишком большом оттягивании поршня во время набирания капель или при случайном отхождении поршня назад, если он слаб. Вхождение воздуха внутрь шприца сзади между поршнем и стенкой невероятно при шприце Рекорда и маловероятно при шприце Люэра.

Бактериологи признали систему, применяемую мною, достаточно обоснованной, если не принимать в расчет ничтожного количества воздуха, могущего соприкоснуться с поверхностью раствора.

Предлагая вниманию коллег мою технику, я считаю полезным сделать еще несколько замечаний практического характера.

Ампульная система удобна, а кроме того, экономна; но если почему-либо ампульное хозяйство завести нельзя, то можно обойтись и без ампул: раствор просто кипятится в склянке и набирается в шприц перед операцией или пере-

---

[2] Ампулы при стерилизации, в особенности в автоклаве, в известном проценте лопаются; при запаивании нужно оставлять в них возможно меньше воздуха. Вопроса о влиянии стерилизации на разложение растворов, которое практически невелико, я касаться в настоящей заметке считаю излишним. Замечу только, что Франке (Franke) и упоминаемый им Баумейстер (Baumeister) утверждают, что, например, повторное кипячение кокаина не отражается на его действии. Понятно, что при кипячении в открытом сосуде утраченную с парами воду нужно возмещать прибавкой стерильной воды.

вязками; вне клиники, в экстренных условиях, отличной кипятилкой служит столовая ложка; излишки неизрасходованных растворов сливаются в склянки для амбулаторного приема. Необходимо иметь несколько шприцев (2–4) исключительно для капель; это, конечно, требует некоторого расхода; но если вспомнить, как часто лопаются склянки, то, может быть, шприцы дадут даже экономию. Платиновая игла, — конечно, огромное преимущество; стальные иглы (кончик которых надо затупить) должны быть в запасе (ибо они легко ржавеют).

Мне не пришлось встретить в литературе указаний на применение шприца для впускания капель. Я и все мои помощники пользуемся им в глазной клинике уже лет 10. Описанной методикой довольны не только мы, но и фельдшерский персонал, которому она не доставляет много забот.

ШВЫ КАК МЕТОД ФИКСАЦИИ ВЕК ПРИ ВНУТРИГЛАЗНЫХ ОПЕРАЦИЯХ[3]

Борьба с выпадением стекловидного тела при пересадке роговой оболочки заставила нас обратить внимание на фиксацию век в момент операции.

Пружинный векорасширитель, производя заметное давление на глаз, часто способствует выпадению стекловидного тела, поэтому мы решили применить методику, позволяющую целиком освободиться от давления век на глаз во время операции.

Методика состоит в следующем: после обработки операционного поля накладывается на лицо специальная маска, состоящая из полоски алюминия, обшитой марлей. Полоска алюминия напоминает контурами маску-домино и плотно охватывает лоб, опускаясь по вискам до скуловых дуг и затем проходя под носом. Маска закрепляется тесемками на затылке. После наложения маска не мешает производству акинезии и всяких манипуляций над глазом. Одновременно с акинезией впрыскивается по 1 *см*^{3} 1%-ного новокаина в толщу века, а затем проводятся фиксирующие швы. Для шва нужно употреблять довольно длинную иглу. Игла вводится в глазную щель и делается выкол через всю толщу века у края хряща, в переходной складке. Обычно на верхнее веко накладывается два шва, на нижнее — один. Игла после выведения проводится через марлевую обшивку маски и все швы завязываются. Так как один конец нити проходит через глазную щель, а другой через веко, то можно достигнуть любого зияния глазной щели. Наши исследования показали, что при применении этого способа давление век на глаз устраняется.

Пользуясь этой методикой, мы всегда при производстве операции могли довести ее до желаемого конца, так как если стекловидное тело и выпадало, то в очень незначительном количестве.

---

[3] Совместно с С. Ю. Кальфа. Впервые опубликовано в «Научн. материалах Укр. ин-та эксперим. офтальм.», 1938, стр. 32.

ТЕХНИКА ОПЕРАЦИИ ДИСЦИЗИИ СЕКУНДАРНОЙ КАТАРАКТЫ[4]

Опираясь на принцип пиления секундарной катаракты (указанный в 1897 г. де Гама Пинто и в 1899 г. Кунтом), Н. Н. Дислер дал в «Вестнике офтальмологии» (1936) описание той техники дисцизии секундарной катаракты, которую он применяет уже много лет. Суть его способа заключается в том, что роговицу прокалывают тонким ножом Грефе, кончик которого проходит сквозь секундарную катаракту, разрезая ее; при извлечении нож еще раз разрезает катаракту. Н. Н. Дислер подчеркивает необходимость избегать разрезания роговицы, для чего рекомендует опираться тыльной стороной ножа на роговицу в месте ее прокола.

Так как способ Н. Н. Дислера оправдан многолетним опытом автора, то он, несомненно, лучше многих других способов, в которых принцип пиления сумки не соблюден.

Опираясь на тот же принцип пиления, который лежит в основе способа Н. Н. Дислера, я уже давно выработал иную технику дисцизии, которая отличается от техники Н. Н. Дислера тем, что я не избегаю разреза роговицы, как он, а, наоборот, прибегаю к нему.

Нож Грефе, введенный в нескольких миллиметрах от лимба, проходит в роговицу так, что его плоскость совпадает с тем меридианом, в котором предполагается рассечение пленки. Проникнув концом ножа сквозь последнюю в желаемом месте (обычно у нижнего края зрачка) в стекловидное тело на 2–3 *мм,* оператор производит пилящие движения ножом, то несколько вытягивая, то несколько погружая его, и при этом режет и роговицу меридионально, приближаясь лезвием к лимбу; нож извлекается, когда пленка рассечена на достаточную длину.

Водянистая влага, понятно, вытекает, а выход стекловидного тела при меридиональном положении разреза и при применении тонкого ножа не является обязательным. Но если стекловидное тело показывается, то его надо срезать ножницами. Нежный рубчик, остающийся на месте разреза, существенного оптического значения не имеет. Разрез секундарной катаракты одновременно с разрезом роговицы пилящими движениями чрезвычайно облегчает рассечение секундарной катаракты, даже имеющей характер толстой пленки. Этим

[4] Впервые опубликовано в «Сб. трудов Укр. эксперим. ин-та глазных болезней», 1947, стр. 234–235.

способом легко разрезать при заращении зрачка (в случаях афакии) пленку вместе с радужкой.

В практике Н-ского эвакогоспиталя я произвожу очень много дисцизий пленчатых катаракт и оперирую исключительно указанным способом с очень хорошими результатами. Рассечение удается всегда. Только очень редко отверстие оказывается недостаточным, что бывает в случаях отложения экссудата при послеоперационном ирите. Такое осложнение может, понятно, случиться и при всяком другом способе дисцизии.

Есть и еще одна выгодная сторона разрезания роговицы: можно ввести в разрез (имеющий 2–2,5 *мм)* пинцет и сделать иридэктомию или извлечение сумки, если это желательно; бранши тонкого пинцета раздвигают вдоль разреза, а не поперек. Описанный способ дисцизии особенно ценен на травмированных глазах.

ПЕРЕШИВАНИЕ СУХОЖИЛИЯ ПРИ КОСОГЛАЗИИ С СОХРАНЕНИЕМ ЧАСТИ ВОЛОКОН[5]

Многочисленные способы перешивания сухожилия при косоглазии страдают нередко тем недостатком, что судьба операции ставится в зависимость от целости линии сшивания сухожилия с тканями; если швы прорежутся, то при этом осложнении не только не достигается желанная цель — уменьшение косоглазия, — но происходит извращение эффекта операции: мышца уйдет далеко назад, и косоглазие не уменьшится, а увеличится; получится не пересадка сухожилия, а тенотомия.

Этот обратный эффект операции не имеет места при тех способах укорочения сухожилия, которые производятся без перерезки сухожилия — путем образования поперечной складки его — способы де Веккера (de Wecker), Кнаппа (Knapp) и др. Но как раз эти способы не дают достаточного простора для укорочения сухожилия, и большинство окулистов применяют обычно резекцию или же пересадку сухожилия. Несколько лет назад мы, совместно с проф. С. С. Головиным, стали пробовать при операции косоглазия некоторый средний путь, заключающийся в пересадке большей части сухожилия с сохранением нескольких волоконец его. Модификация эта, не препятствуя пересадке по любому способу и в любой степени, вместе с тем обеспечивает операцию от обратного эффекта: в случае прорезания швов мышца не уйдет далеко назад, так как оставленные волоконца удержат ее; ослабление функции будет сравнительно небольшое, и при вторичной операции сухожилие легко может быть найдено; мы исходили при этом из того клинического факта, что тенотомия, при которой по недосмотру осталось неперерезанным какое-нибудь волоконце, не сопровождается почти никаким эффектом: сухожилие, не ушедшее далеко, прирастает почти на старом месте.

В литературе имеется два указания на этот способ — Мотэ и проф. Головина. Статья Мотэ (Motais) «Procede operatoire du strabisme paravancement musculaire», напечатанная в малодоступном издании («Gaz. des höpitaux», 1890, № 104), не была известна ни мне, ни Головину, и лишь в недавнее время мне встретился (в «Jahresbericht f. Ophthalmol.» за 1890 г., стр. 381) реферат, в коем

[5] Впервые опубликовано в «Рус. офтальм. журн.», 1924, т. III.

сказано, что Мотэ при пересадке сухожилия оставляет средину сухожилия на ширину 2 *мм,* отделяет только боковые части и перемешивает их; других указаний в реферате нет.

Проф. Головин описывает способ пересадки с сохранением части сухожилия в заметке, помещенной в «Вестнике офтальмологии» за 1917 г., так: «Подхватив сухожилие крючком, мы иссекаем из него кусочек длиною в 4–5 *мм.* Однако мы не удаляем всего кусочка целиком, а отрезаем его по частям, оставляя посредине 2–3 сухожильных волоконца. Таким образом, получается тяж, который и не позволяет мускулу отойти дальше своего обычного места, даже если прорежутся или загноятся швы — «Sicherheitsschnur», как назвали бы его немцы.

Затем проведенными швами мускул подтягивается кпереди и пришивается к эписклере, как это обычно делается. Кстати сказать, в самом начале операции в конъюнктиве мы делаем не простой разрез, а иссекаем небольшой овальный кусок, чтобы избежать последовательного образования некрасивого валика в этом месте. Сохранение отдельного тяжа нисколько не мешает правильному выполнению основных требований операции пересадки мускула. Осложнений при таком способе операции я ни при совместной деятельности с В. П. Филатовым, ни в последние годы один никогда не получал».

И я лично много раз применял описанный способ пересадки сухожилия и оставался им доволен. Но с технической стороны оставление волоконца посредине представлялось мне недостаточно удобным, и я изменил операцию так, что стал оставлять два волоконца сухожилия во всю его ширину.

Вот подробное описание операции.

1. Анестезия каплями 5%-ного кокаина; инъекция 2%-ного новокаина с примесью адреналина под конъюнктиву в области сухожилия оперируемой мышцы.

2. Вертикальный, в 1 *см,* разрез (или, лучше, иссечение овального куска) конъюнктивы склеры над местом прикрепления сухожилия, обнажение сухожилия от покрывающей его эписклеры.

3. Боковые волоконца с каждого края сухожилия отделяются от остальных волокон сухожилия при помощи шпателя (катарактального), причем полезно помочь себе крючком для косоглазия.

Отсепарованные волоконца берутся на лигатуры, которые захватываются маленькими пеанами; если пеаны уложить на щеку и лоб больного (на салфетку), то они оттягивают в стороны сухожильные волоконца, и последние до конца операции не мешают ее дальнейшим актам.

4. Остальное сухожилие, подхваченное крючком для косоглазия, защемляется фиксационным пинцетом (обычным) вблизи крючка и отсекается от склеры между последней и крючком так, чтобы при склере осталась лишь небольшая полоска сухожилия. Зажимный пинцет передается помощнику, который отводит сухожилие от склеры, стараясь не тянуть его.

5. Две иглы на лигатуре вкалываются в оставшееся при склере сухожилие в горизонтальном направлении навстречу склеральной поверхности мышцы. Каждая игла проводится сквозь сухожилие и покрывающую мышцу конъюнктиву.

6. Концы лигатуры над конъюнктивой завязываются хирургическим узлом. Чтобы избежать слишком сильного натяжения лигатуры, необходимо, чтобы помощник поворачивал глазное яблоко навстречу склеральной поверхности мышцы и несколько подавал навстречу к бывшему месту прикрепления мышцы. Момент завязывания требует внимания; шов должен быть достаточно кре-

пок, но не толст. Узел, очевидно, будет лежать на конъюнктиве. Фиксационный пинцет снимается.

7. Кусок сухожилия остался свободным впереди линии шва; длина его колеблется в зависимости от того, как далеко сквозь сухожилие был проведен вышеупомянутый шов; сквозь него проводится лигатура на двух иглах. Конъюнктива несколько отсепаровывается от места прикрепления к склере сухожилия по направлению к роговице; обе иглы проводятся под конъюнктивой и выкалываются почти у лимба через эписклеру и конъюнктиву, над которой и связываются концы лигатуры; таким образом, конец сухожилия укладывается под конъюнктивой; его можно, если нужно, несколько резецировать до проведения через него лигатуры.

8. Лигатуры с боковых волоконец снимаются.

9. Конъюнктивальный разрез зашивается двумя-тремя швами. Если нужно, можно несколько резецировать конъюнктиву.

Дозировка операции производится в актах 4 и 5. Можно для увеличения эффекта резецировать сухожилие или же проводить швы у самого брюшка мышцы.

10. Повязка на один глаз.

Если необходимо комбинировать тенорафию с тенотомией, то можно поступить двояко: а) окончив перешивание, сделать тенотомию антагониста с продольным конъюнктивальным разрезом, б) сделать тенотомию антагониста с продольным конъюнктивальным разрезом, а потом перешивание, как сказано выше. В описанной модификации тенорафии проведение швов не является новым: аналогично проводятся они в других способах. Особенностью ее является только оставление боковых предохранительных сухожильных волоконец. Сохранение их не влияет заметно на эффект операции в смысле его ослабления. Мне приходилось получать, не форсируя операции широкой резекцией, уменьшение косоглазия при тенорафии на 18°; при комбинировании с тенотомией удавалось получать эффект в 35°. Эффект зависит, как сказано, от дозировки резекции и проведения швов. Сохранение сухожильных волоконец дает хорошую гарантию в том, что тенорафия не превратится в случае прорезания швов в тенотомию с ее неприятными последствиями.

ПЛАСТИЧЕСКИЕ ОПЕРАЦИИ

ОБ УХОДЕ ЗА КОЖЕЙ, ПЕРЕСАЖЕННОЙ ПО ВОЛЬФ — КРАУЗЕ[6]

В вопросе об уходе за свободными трансплантатами кожи по Вольф — Краузе еще не сказано последнего слова. Покрытие кожных лоскутов протективами или накладывание длительной сухой повязки имеют свои недостатки, сводящиеся главным образом к тому, что каждая перевязка требует много времени и большого внимания, даже искусства со стороны производящего ее врача, причем не всегда можно избежать мацерации лоскута или прилипания его к повязке. В поисках лучшего мы остановились на испытании открытого метода ухода за трансплантатом.

Применение открытого метода для ухода за трансплантатами эпидермиса было предложено еще в 1904 г. Брюнингом. Его предложение не нашло сочувствия среди хирургов. Вместе с тем, по-видимому, никто не испытывал открытого метода и по отношению к лоскутам кожи, пересаживаемой по Вольф — Краузе. Нам, по крайней мере, не удалось найти соответствующих указаний ни при просмотре литературы, ни при справках у коллег-хирургов.

Наши наблюдения убедили нас, что способ открытого ухода за лоскутами Вольф — Краузе заслуживает полного внимания.

Уложив и укрепив лоскут на месте (на способах этого акта мы здесь останавливаться не будем), мы не кладем на трансплантат ничего, а прикрываем его проволочной шиной, обшитой по краю марлевым валиком. Последняя может иметь тот или иной вид, в зависимости от места, где производится пластика; прототипами ее могут служить хотя бы маска Эсмарха для наркоза или шина для ухода за круглым стеблем (Филатов). Поверх шины кладется несколько туров бинта, который удерживает ее на месте и вместе с тем защищает лоскут от попадания на него пыли. При ежедневном осмотре лоскут представляется на поверхности своей покрытым кровянистыми корками в течение нескольких дней; характерным для всего послеоперационного периода является сухость операционного поля. Через 1,5–2 недели поверхностные слои эпидермиса начинают кое-где слезать, причем обнаруживается свежий эпидермис. Очень не

[6] Совместно с проф. Я. В. Зильбербергом. Впервые опубликовано в журн. «Вестник хирургии и погранич. областей», кн. 64, Л., 1930, стр. 23–24.

редки случаи, когда лоскут приживает без малейших явлений экземы. Смена повязок не представляет никаких трудностей и сводится лишь к туалету операционного поля в тех случаях, когда на него натекает отделяемое из соседних мест (например, из глазной щели при пластике век или щеки).

Подсыхание поверхности лоскута, как нам кажется, создает неблагоприятные условия для размножения бактерий, а кроме того, оно, вероятно, способствует впитыванию лоскутом питательных соков с раневой поверхности. Заметим, кстати, что кожу перед ее вырезанием можно промазывать 1%-ным спиртовым раствором бриллиантовой зелени на 40–60° спирту.

Мы испытали способ много раз как при хирургических пластиках, так и при офтальмологических (при которых особенные затруднения доставляет прилипание повязок).

Мы убежденно отказывались от других способов ухода за трансплантатами по Вольф — Краузе в пользу только что описанного.

К ТЕХНИКЕ ПЛАСТИКИ ВЕК ПРИ ПОМОЩИ ПЕРЕСАДКИ СВОБОДНЫХ ЛОСКУТОВ КОЖИ[7]

В пластике век (и лица) по методу Вольф — Краузе некоторые моменты представляют известные затруднения и неудобства. Так, нельзя считать достаточно совершенно разработанными вопросы об укреплении лоскута кожи на раневой поверхности и об уходе за лоскутом после операции. Я позволю себе изложить здесь те приемы, которыми я лично пользуюсь при выполнении указанных актов, так как они, по моему убеждению, вносят в операцию значительное облегчение.

Укрепление лоскута. Продезинфицировав кожу плеча 1%-ным раствором бриллиантовой зелени (на 70–96%-ном спирту), я вырезаю кусок ее и переношу на раневую поверхность века. Последнее предварительно должно быть растянуто при помощи петлеобразных швов, которые проводятся через межреберное пространство и через кожу лба (для нижнего века) или щеки (для верхнего). Лоскут должен без натяжения лежать своим краем по краю дефекта. Вместо того чтобы накладывать швы, я соединяю края лоскута с краем дефекта при помощи маленьких серфин. Одни из них прямые, другие изогнутые; их легко может изготовить каждый инструментальный мастер (или слесарь) из никеллиновой проволоки, которая должна обладать достаточной пружинистостью; концы серфин должны быть острыми; изогнутые серфины надо класть там, где этого потребуют условия операционного поля. Можно пользоваться и теми серфинами, которые встречаются в старых наборах глазных или хирургических инструментов; насколько мне известно, маленькие серфины выделываются и ныне за границей. Накладывание серфин производится просто пальцами или при помощи анатомического пинцета; удобен также пинцет, которым накладывают скобки Мишеля. Так как серфины торчат над уровнем операционного поля, то само собой разумеется, что повязку накладывать нельзя, и она заменяется шиной. Этот метод скрепления раны при помощи серфин я начал применять только в связи с описываемым ниже методом открытого ухода за трансплантатом. О шинной повязке я скажу несколько ниже. Серфины начинают снимать пальцами или пинцетом через сутки, к каковому времени

[7] Впервые опубликовано в «Рус. офтальмол. журн.», 1931, т. XIV, в. 2.

лоскут, как правило, уже крепко прилип. Закончить снимание надо не позднее двух-трех суток, так как дальнейшее пребывание серфин бесполезно; нередко их можно снять уже через сутки.

Серфины неизмеримо удобнее швов, особенно около концов глазной щели; они нисколько не тяготят пациента, дают максимум асептичности, очень хорошо удерживают края раны; их можно, если нужно, класть очень близко друг от друга.

Послеоперационный уход за лоскутом. Накладывание различного рода повязок доставляет оператору много возни при их смене. Те из них, которые, затрудняя испарение, мешают лоскуту подсыхать (повязки с мазями, протективами), имеют и тот принципиальный недостаток, что создают условия для инфекции лоскута; при этих повязках, несмотря на кропотливый уход, требующий немалого времени, мы нередко видим мокнущую экзему лоскута. Сухая повязка, накладываемая на долгий срок (на 8–10 дней), несомненно, имеет в себе некоторый элемент риска и представляет немало забот при постепенном ее снимании; повязка по Гальстеду (серебряным листом) у нас неприменима.

Совместно с Я. В. Зильбербергом мы испытали и предложили открытый способ ухода за трансплантатом.

В 1904 г. Брюнинг опубликовал свои опыты открытого метода ухода за эпидермисом, пересаженным по способу Тирша; Брюнинг оставлял операционное поле на день без повязки, но накладывал последнюю в неудобных местах на ночь. Результаты получились благоприятные. Предложение Брюнинга не встретило сочувствия, и, по-видимому, никто из хирургов его методом не пользуется. Не касаясь пока совершенно значения метода Брюнинга для ухода за эпидермисом, посаженным по Тиршу, мы с Я. В. Зильбербергом испытали открытый метод (в иной модификации) для ухода за свободными кусками кожи, взятыми не по Тиршу, а по Вольф — Краузе. Насколько нам известно, открытый метод ухода за такими лоскутами не опубликовывался.

Закончив пластику, мы накладываем над областью операционного поля проволочную шину, которая своими краями должна отстоять от краев трансплантата не менее чем на 1,5–2 *см.* Край шины должен быть обшит марлевым валиком. Для пластики век удобна проволочная сетка Фукса или та, которая упоминается мною в моей работе «О пластике на круглом стебле»; в некоторых случаях годна маска Эсмарха и т. и. Поверх шины накладывается сухая марлевая повязка. Повязка и шина сменяются ежедневно, для чего надо иметь запасную шину. Защита области операции шиной производится в течение двух недель (если, конечно, нет осложнений). Шина с лежащим на ней бинтом не нарушает принципа открытого ухода, не препятствует испарению с поверхности операционного поля и вместе с тем защищает последнее от тех случайностей (повреждения, запыления), которым оно может быть подвержено при вполне открытом методе. Наличие шины позволило мне осуществить и сшивание раны при помощи серфин. Зильберберг на хирургическом материале, а я на офтальмологическом убедились в отличных качествах нашего метода (он опубликован нами в «Вестнике хирургии»).

По моим наблюдениям, лоскут при первой перевязке оказывается покрытым сухой кровяной корочкой. Очищать поверхность лоскута от сухой корочки не следует до истечения 20 дней. У концов глазной щели остается слеза со слизью, ее каждый день надо удалять тампончиками, и тогда до мацерации эпидермиса дело не доходит и здесь. Характерной чертой всего послеоперационного периода является сухость поверхности лоскута. Нередко весь процесс прижив-

ления протекает без малейших явлений экземы; сухость операционного поля и есть та цель, которой служит наш метод ухода, устраняющий условия для инфекции. Вместе с тем самый уход чрезвычайно прост.

Считаю нужным сделать еще одно добавление к способу ухода за трансплантатом. Я не только промазываю бриллиантовой зеленью кожу перед вырезанием лоскута, но произвожу такое же промазывание лоскута непосредственно после операции и ежедневно при смене шин. Кожа выдерживает бриллиантовую зелень очень хорошо, а поддержание ее в стерильном состоянии — важное условие успеха. Попутно замечу, что швам, подтягивающим веко, я позволяю прорезаться самим, если такое прорезывание происходит асептично. Если они прорезались (или их пришлось снять) рано, через двое-трое суток, то я накладываю их вновь. По моему убеждению, сложившемуся на основании ряда наблюдений (правда, еще немногочисленных), серфины и открытый уход являются очень полезными мероприятиями при пластике век по методу Вольф — Краузе. Во всяком случае желательна более широкая проверка его.

ЗНАЧЕНИЕ МЕТОДА СВОБОДНОЙ ПЕРЕСАДКИ ТКАНЕЙ В КЛИНИЧЕСКОЙ ОФТАЛЬМОЛОГИИ[8]

Свободная пересадка тканей уже давно стала одним из важных лечебных методов в клинической офтальмологии. Применяется она по преимуществу в форме аутопластики. И только в области пересадки роговицы нашла место, и притом с успехом, гомотрансплантация.

Свободная пересадка эпидермиса по Тиршу применяется по следующим показаниям:

а) при операциях, имеющих целью устранение рубцового выворота век:

б) при различного рода дефектах, остающихся на веках после удаления опухолей, при дефектах кожи лица и головы, образующихся при взятии лоскутов с пластическими целями;

в) для ускорения заживления гранулирующих дефектов;

г) как составная часть одной из операций птеригиума;

д) для устранения симблефарона при отсутствии или атрофии глаза;

е) для эпителизации задней поверхности кожных лоскутов на ножке, предназначенных для пластического восстановления глазничной впадины;

ж) для ускорения эпителизации стенок глазницы после ее экзентерации.

Я в вопросе об уходе за пересаженными по Тиршу лоскутами эпидермиса являюсь сторонником метода Брюнинга в модифицированном виде: область трансплантации прикрывается проволочной шиной, поверх которой кладется несколько туров бинта; преимущество этого способа — «сухое» течение процесса приживления.

Заслуживают внимания и другие методы пересадки эпидермиса — метод Эссер — Жиллиса, Брауна. Методы Ревердена и Мангольда, малопригодные для исправления рубцовых выворотов, имеют свои показания. Метод Мангольда нашел своеобразное (правда, еще не разработанное) применение при восстановлении слезно-носового канала.

Свободная пересадка кожи по Лефор — Вольф — Краузе применяется:

---

[8] Впервые опубликовано в «Медичн., журн.», 1935, т. IV, в. 3–4.

а) для пластики век при рубцовых выворотах и при удалении опухолей;

б) для покрытия дефектов на окружающих глазницу частях лица и черепа, остающихся после операций;

в) для покрытия гранулирующих поверхностей после ожогов и травм;

г) для образования полости для ношения протеза;

д) для маргинопластики, т. е. образования межреберного пространства (при завороте век или при трихиазе).

Из других предложений в области пересадки кожи следует упомянуть предложение Шимановского — сквозную свободную пластику века куском препуциума; способ Мюллера — пластику века куском хряща уха, покрытого с обеих сторон кожей; пользование волосистой кожей для восстановления бровей и ресничного края века; имплантацию кожи с подкожной клетчаткой в рану после удаления глаза (Вихеркевич); образование нового слезно-носового канала путем пересадки кожи, навернутой на мандрен (Моракс — Валир — Виал), наконец, пересадку отдельных ресниц по методу Кризиус.

Среди различных модификаций метода свободной трансплантации кожи мы приводим и те, которые предложены нами, а именно: 1) соединение краев трансплантата с краями дефекта при помощи специальных серфин, которые остаются на месте только до первой перевязки; 2) полуоткрытое проведение послеоперационного периода (предложенное совместно с проф. Я. В. Зильбербергом). При этом методе поверх поля пересадки кладется шина и сверх последней бинт, предохраняющий трансплантат от внешней инфекции. Поверхность трансплантата при ежедневных перевязках представляется покрытой засохшей кровью и сукровицей; сухость является неблагоприятным моментом для роста бактерий. Смена повязки происходит без риска, связанного с прилипанием ее к трансплантату. Трансплантат ежедневно смазывается 1%-ным раствором бриллиантовой зелени.

Считая свой метод полуоткрытого ухода за трансплантатом лучшим, мы упоминаем и о других методах, в частности о методе давления на лоскут.

Свободная пересадка слизистой оболочки применяется:

а) для расширения межреберного пространства (Ван Миллинген, Сапежко) при маргинопластике по поводу трихиаза и заворота края века;

б) при кантопластике по поводу укорочения глазной щели;

в) при симблефароне (излагая принцип оперативного лечения симблефарона путем пересадки слизистой оболочки, мы подчеркиваем необходимость применения достаточно широких лоскутов слизистой для того, чтобы лоскуты лежали совершенно свободно, без малейшего растягивания швами);

г) при рубцовых стяжениях конъюнктивального мешка после удаления глаза;

д) для предварительного покрывания кожных лоскутов (на ножке или на круглом стебле), предназначаемых для пластического восстановления сквозных дефектов век;

е) для лечения тяжелых форм трахомы (Сапежко);

ж) при птеригиуме (свободная трансплантация слизистой губы дает прочный результат, но косметически недостаточно хороший; чтобы исправить его, надо, спустя 2–3 месяца, удалять избыток трансплантата);

з) при паннусе на почве трахомы по методу Денига. Метод Денига дает хорошие результаты и при свежих тяжелых ожогах конъюнктивы и роговицы; он предложен и при последствиях ожогов для просветления роговицы;

и) сделано было предложение (не подкрепленное достаточной практикой)

пересаживать слезные канальцы в отверстие при операции Эллиота для образования фистулы.

Свободная пересадка фасций (главным образом широкой фасции бедра) предложена:

а) при операции против опущения верхнего века (Пайр, Лексер, Колен, Дерби, Шевелев);

б) для поднятия верхнего века при анофтальме (Лексер) и для поднятия нижнего века;

в) для имплантации после удаления глаза;

г) при оперативном удалении стафилом (Кунт), чтобы избежать выпадения стекловидного тела, мы предлагаем просовывать фасцию под стафилому до ее срезания через разрез в ней и затем, постепенно расширяя разрез, пришивать, шаг за шагом, край фасции к краю отверстия;

д) для покрытия дефектов при срезании стафилом склеры (Кунт);

е) для исправления косоглазия и для изменения направления действия мышц глаза (Фукс и Колен);

ж) для остановки растяжения склеры при прогрессивной близорукости путем обшивания заднего полюса глаза фасцией (теоретическое предложение Шевелева).

Свободная пересадка мускула. Были сделаны попытки пересаживания кусков мускула tensor fasciae latae для выполнения дефектов после операций в окружности глазницы и для исправления западения века после энуклеации.

Свободную пересадку брюшины и сальника сделаны попытки применить при удалении стафилом.

Свободная пересадка жира предложена:

а) для выполнения различного рода впадин, оставшихся после травм, операций (например, килиановской) и патологических процессов в окружности глазницы;

б) при западении верхней орбитальной складки после удаления глаза (Адам, Заттлер);

в) для выполнения полости теноновой сумки после удаления глаза с целью создания культи для протеза (Барракер, Лаубер и др.); некоторые авторы рекомендуют брать жир с куском фасции (Клаузен) или со слоем кожи без эпидермиса (Вихеркевич, Сурдиль, Орлов).

Свободная пересадка кости применялась для исправления дефектов краев орбиты, стенки лобной пазухи, для имплантации в тенонову сумку после энуклеации.

Свободная пересадка хряща предлагалась:

а) для пластического восстановления краев орбиты, скуловой кости, скуловой дуги, костного дна глазницы (Лескер, Головина);

б) для имплантации после энуклеации;

в) при пластике нижнего века по Диффенбаху на заднюю поверхность лоскута кладется хрящ уха (с кожей, обращенной к глазу) с целью придания лоскуту кожи большей устойчивости (Бюдингер);

г) для замены хряща века при удалении его по поводу тяжелой трахомы;

д) при трахомном паннусе хрящ уха пересаживается (по Гольдфедеру) на дефект конъюнктивы у лимба вместо слизистой губы, применяемой Денигом; Орлов пересаживает хрящ уха под конъюнктиву лимба;

е) при трихиазе хрящом уха пользовались (Блашкович, Гольдфедер, Ганзен) для маргинопластики.

Свободная пересадка склеры применялась Крюкманом для закрытия раны склеры.

Свободную пересадку вены Крюкман применил для закрытия дефекта склеры, а Вейман пересаживал вену на место удаленного слезного мешка.

Свободная пересадка роговицы. Успешным разрешением проблемы пересадки роговицы офтальмология обязана главным образом Цирму и Эльшнигу. Возможность стойкого, т. е. прослеженного более девяти месяцев, прозрачного приживления роговичного трансплантата доказана как для аутопластического, так и для гомопластического материала. 31 случай успешной частичной пересадки принадлежит Эльшнигу, 14 — нашей клинике (из них 1 — проф. Цикуленко в бытность его ассистентом клиники, 1 — Цирму, 1 — Васютинскому, 3 — Орлову, 3 — Беляеву).

Наиболее многочисленным материалом по пересадке роговицы располагал Эльшниг (205 случаев частичной пересадки); на втором месте стоит наша глазная клиника (около 100 случаев частичной пересадки опубликовано, около 70 еще не опубликовано).

Важнейшим условием для прозрачного стойкого приживления трансплантата является наличие в бельме, в которое производится пересадка роговицы, остатков роговичных элементов. По Эльшнигу, успех получается в этих условиях (например, при бельмах после паренхиматозного кератита) в 65 % случаев; 14 прозрачных стойких приживлений, полученных нашей глазной клиникой, приходятся все на 26 бельм с остатками роговичной ткани, что составляет 54 %.

При бельмах груборубцовых я предложил предварительную мелиорацию почвы путем замены передних слоев бельма пластами прозрачной роговицы. При бельмах, осложненных глаукомой и эктазиями, пересадка успеха не дает.

Материалом для пересадки служат роговицы глаз, удаленных у пациентов по тем или иным поводам; возможно применение трупных роговиц, даже после их консервации при температуре + 5°С.

Полная пересадка всей роговицы (Эльшниг, Бурке, Филатов, Кей, Савельев, Шимановский) пока еще не дает успеха. Частичная же пересадка, особенно сквозная, является уже и теперь важным методом борьбы со слепотой и инвалидностью при бельмах с остатками роговичной ткани. Проблема пересадки роговицы представляет и огромный биологический интерес, как пример успешности гомопластических трансплантаций.

Свободная пересадка эпителия роговицы была применена с успехом мною и Клаубером при ожогах роговицы.

Свободную пересадку десцеметовой и боуменовой оболочек я сделал попытку применить для создания подконъюнктивальных фистул при операциях против глаукомы.

Пересадка всего глаза. Проф. С. С. Головин в одном случае абсолютной глаукомы с болями, энуклеировав глаз и очистив его от цилиарных нервов, вложил его обратно в тенонову сумку, сшив мышцы. Глаз сохранился. Реимплантацию глаза делал и Орлов.

Как видно из изложенного выше обзора, метод свободной трансплантации применялся в клинической офтальмологии с самыми разнообразными целями.

Главными областями глазной хирургии, в которых свободная пересадка дает наиболее осязательные результаты, являются: 1) пластическое восстановление эпидермиса и кожи; 2) исправление трихиаза; 3) восстановление конъ-

юнктивы при ее рубцовых стяжениях; 4) создание культи или полости для ношения протеза и 5) восстановление прозрачности роговицы при бельмах путем ее пересадки.

И для других целей, помимо указанных только что, метод свободной пересадки заслуживает дальнейшей разработки, которая должна идти путем: а) клиники, б) патологической анатомии, в) эксперимента на животных, г) метода культур тканей и других биологических методов.

К ВОПРОСУ ОБ ИСТИННОЙ ГОМОТРАНСПЛАНТАЦИИ КОЖИ[9]

Занимаясь пересадкой консервированной трупной кожи с лечебной целью при разных заболеваниях (волчанка, склеродермия, псориаз, гипертрофические рубцы, трофические язвы и др.), я интересовался вопросом о возможности истинного приживления пересаживаемой кожи.

Гомотрансплантация кожи без консервации даже у живого человека, как известно, не удается, так как пересаживаемый трансплантат обычно через несколько часов рассасывается.

Получив в опытах с пересадкой роговицы лучшие результаты при пользовании консервированным трупным материалом, я, естественно, допустил, что и кожа, консервированная на холоду, будет более подходящим материалом для трансплантации. Мои наблюдения показали, что в целом ряде случаев гомопластически пересаженная кожа очень долго сохранялась (по нескольку месяцев); если же она и рассасывалась, то замещение дефекта проходило не рубцом, а регенерат представлял собой ткань, которая легко берется в складку и клинически дает удовлетворительный эффект.

В одном случае мне даже удалось получить настоящее приживление пересаженной консервированной на холоду трупной кожи, прослеженное в течение семи месяцев.

Больной С. (Lupus vulgaris tumidaus faciei et nasi) 25.IV 1939 г. я сделал в обе щеки пересадку трупной кожи, консервированной при температуре 4–3° в течение $4^1/_2$ суток. Величина трансплантата, посаженного справа, — 29 х 22 *мм*, слева — 21 х 29 *мм.* Пересаженная кожа прижила. Через $4^1/_2$ месяца трансплантат заболел стрептококковой инфекцией (очевидно, лоскут был инфицирован при пальпации), что, однако, не повлияло на его жизнедеятельность. Теперь, через 7 месяцев после операции, пересаженные трансплантаты имеют вид вполне нормальной кожи. Линия сращения их с кожей хозяина очень отчетливо выражена. Величина их не уменьшилась по сравнению с начальной.

Следовательно, настоящая гомотрансплантация кожи в данном случае удалась, очевидно, потому что кожа была предварительно консервирована на холоду, в процессе чего, как я думаю, ткани теряют свою «индивидуальность».

Интерес данного случая состоит в том, что пересаженная кожа, несмотря на перенесенное заболевание, сохранила в течение семи месяцев макроскопически нормальный вид и приобрела чувствительность.

---

[9] Впервые опубликовано в «Научн. материалах Укр. ин-та эксперим. офтальмол.», 1938, стр. 18–19.

ПЛАСТИЧЕСКОЕ ВОССТАНОВЛЕНИЕ СЛЕЗНОГО МЕШКА СЛИЗИСТОЙ ОБОЛОЧКОЙ ГУБЫ[10]

Хроническое слезотечение является далеко не столь невинным явлением, как до сих пор считают некоторые окулисты. Насколько тягостно это страдание, можно заключить по тому, что эти больные годами продолжают лечиться, переходя от одного врача к другому, героически перенося многократное болезненное зондирование слезоотводящих путей в надежде избавиться от слезотечения, которое не только вызывает тягостное для больного ощущение, но значительно нарушает его трудоспособность.

Хотя Гиршберг в историческом обзоре лечения слезопроводящих путей в 1910 г. писал, что «в первой трети XIX в. офтальмология впервые освободилась от образования искусственного отверстия в нос, которое является только заблуждением», и что в настоящее время «искусственное образование этого отверстия», т. е. операция дакриоцисториностомии, все более входит в повседневную практику окулистов и ринологов. Это и понятно! Предложенное Платнером и Берлином удаление (экстирпация) слезного мешка получило широкое распространение среди окулистов лишь вследствие малой разработанности более совершенного, более физиологического метода — образования соустья между слезным мешком и полостью носа. Все большее усовершенствование последнего метода приводит к постепенному вытеснению удаления слезного мешка — операции, уничтожающей функцию слезоотведения и обрекающей больных на вечное слезотечение.

При удаленном или вследствие тех или иных причин сильно поврежденном слезном мешке восстановить слезоотведение путем обычной дакриоцисториностомии нельзя, и помочь больному можно лишь методами восстановительной хирургии. При восстановлении слезных путей стремятся заместить больной или удаленный слезный мешок или облитерированные слезные канальцы трубками из кожи, слизистой оболочки или другой ткани.

Мы укажем лишь те способы, которые применялись для восстановления слезного мешка, вернее, пути между слезными канальцами и слизистой носа при отсутствии или значительном повреждении слезного мешка, не касаясь

[10] Совместно с доп. В. Н. Шевалевым. Впервые опубликовано в «Офтальм. журн.», 1950, в. I.

многочисленных методов, предложенных с целью восстановления слезных канальцев. Так, Вейман (1922) предложил пересаживать на место удаленного слезного мешка кусок вены, взятой аутопластически из локтевого сгиба. Крузиус (1924) для этой же цели применял дренаж, обернутый лоскутом кожи по Тиршу. Моракс — Вальтер — Виале (1925) разработали метод восстановления слезного мешка дермоэпидермальным лоскутом, вводимым на парафиновом мандрене. Пейалес (1925) выкраивал лоскут на ножке у внутреннего угла глазной щели и, сшив его в трубку, вводил на зонде в трепанационное отверстие и средний носовой ход. Виедовский (1936) имплантировал слизистую оболочку губы в область отсутствующего слезного мешка, соединяя ее со слезными канальцами и слизистой носа. Товбин (1936) произвел в одном случае соединение слезных канальцев с трубочным лоскутом слизистой оболочки носа, которым он выстлал трепанационное отверстие и область отсутствующего слезного мешка. Сходную операцию предложил в 1936 г. Арруга, назвав ее «каналикулериностомией». Нижетич (1939, 1940) предложил метод пластического соединения конъюнктивального мешка со слезным мешком при полном заращении слезных канальцев с помощью кожного тиршевского лоскута, вводимого на специальном коническом мандрене. Этот же метод он рекомендует применять при отсутствующем слезном мешке для соединения слезных канальцев с полостью носа. Тиль (1945) в своем «Руководстве по глазной хирургии» (т. III), наряду с описанием упомянутого способа Нижетича, приводит данные о предложенном им методе для восстановления слезных канальцев и полости слезного мешка при помощи пересадки слизистой оболочки губы, сшитой в виде трубки вокруг «поливиолевого штифта».

Мы не будем продолжать этот перечень способов, рекомендуемых различными авторами с целью восстановления слезоотведения при отсутствии слезного мешка, так же как не будем останавливаться на предложенном для этой цели длительном расширении раневого хода между слезными канальцами и слизистой носа при помощи вставления различных стеклянных (Херман), резиновых (Поляк, Ревердино) и металлических (Крузиус) трубок, кетгута и других материалов. Уже тот факт, что этим вопросом занимался и занимается ряд крупных офтальмологов и ринологов, указывает на потребность в создании способа пластического восстановления слезного мешка, а разнообразие методов (испытанных обычно на одном или нескольких случаях) — на несовершенство и неразработанность предлагаемых способов.

Испытав некоторые из указанных способов лично и не получив удовлетворительных результатов, мы применили для целей восстановления слезного мешка аутопластическую пересадку слизистой оболочки губы как материала, близкого по своему строению к слизистой слезного мешка и обладающего высокой способностью к приживлению на новом месте.

Приведем описание применявшегося нами способа.

Под местной инфильтрационной анестезией производится разрез кожи у внутреннего угла глазной щели (такой же, как при обычной дакриоцисториностомии). Кожная рана расширяется двумя крючками, удерживаемыми помощником. Расслоив тупым путем мягкие ткани, разрезают надкостницу по линии кожного разреза (кпереди от слезного гребешка). После этого распатором надкостница отделяется от подлежащей кости в области слезного гребешка и слезной ямки. После трепанации кости и удаления прилежащих решетчатых клеток (если таковые имеются) в вертикальном направлении разрезается слизистая оболочка носа, под которой обычно бывает виден вставленный заранее, смо-

ченный 10%-ным раствором кокаина с добавкой адреналина, марлевый тампон. Привязав к тампону со стороны носа резиновый катетер, вытягивают тампон и таким образом вводят в трепанационное отверстие катетер. После этого, вставив в нижний слезный каналец зонд Боумена, несколько продвигают его кнутри; при этом в ране видно, как зонд выпячивает впереди себя образовавшуюся на месте слезного мешка рубцовую ткань, которую срезают. Затем берут из слизистой оболочки губы тонкий лоскут, приблизительно размером 4 x 2 *см,* оборачивают его эпителиальной стороной кнутри вокруг конца резинового катетера и сшивают непрерывным шелковым швом (не завязывая концов нитки). Подтягивая за противоположный конец катетера, втягивают его в нос. При этом нужно следить, чтобы слизистая не завернулась и вошла бы в трепанационное отверстие. Уложив катетер в области слезного мешка, выводят фиксирующий его шов и концы шва, которым была сшита слизистая через края разреза. Рана присыпается стрептоцидом и зашивается двумя-тремя узловатыми швами.

Катетер удаляется через три-четыре дня, после чего в течение нескольких дней производится осторожное промывание вновь образованного мешка через слезные канальцы. Кожные швы снимаются на пятый-шестой день. Тогда же вытягивается шов слизистой оболочки.

Как видно из приведенного описания, производимая нами операция есть, по существу, обычная дакриоцисториностомия по Поляку с той лишь разницей, что образовавшиеся на месте слезного мешка рубцы удаляются и конец катетера обертывается слизистой оболочкой, взятой из губы, которая замещает отсутствующий слезный мешок, препятствуя образованию грануляций и заращению трепанационного отверстия.

Операция по вышеописанному способу была с успехом произведена нами в двух случаях (у одного моряка и одного летчика), настаивавших на оперативном лечении, так как упорное слезотечение мешало выполнению их служебных обязанностей. Приведем краткие выдержки из истории болезни.

Больной Ш., 24 лет, ст. матрос (ист. бол. № 5039), поступил в Украинский институт глазных болезней им. акад. В. П. Филатова 22.III 1949 г. с жалобами на постоянное слезотечение из левого глаза. В 1944 г. был ранен осколком мины в область левого слезного мешка. Рана вскоре зажила, но появилось слезотечение, с целью устранения которого ему в 1947 г. была сделана операция дакриоцисториностомии. После операции через месяц слезотечение возобновилось Повторное оперативное вмешательство (какое — больной не помнит) результата не дало.

Оба глаза здоровы. Острота зрения их равна 1,0. В области левого слезного мешка рубец длиною в 2,5 *см* и небольшой рубец на спинке носа. Выделений из слезных точек при надавливании на область слезного мешка нет. При промывании жидкость в нос не проходит и не выходит из верхней слезной точки. Зонд в конце нижнего и верхнего канальцев упирается в плотный рубец. Со стороны носа отклонений от нормы нет. Диагноз — рубцовое заращение левого слезного мешка.

5.IV 1949 г. по описанному выше способу сделана операция пластического восстановления левого слезного мешка. Во время операции выяснилось, что слезный мешок полностью замещен рубцовой тканью.

Сделанное больному в 1947 г. трепанационное отверстие заросло настолько плотным рубцом, что его пришлось выкусывать кусачками. Операция прошла без осложнений.

9.IV удален катетер. Заживление гладкое.

С 11.IV до 18.IV больному ежедневно производились промывания через нижнюю слезную точку раствором риваноля 1 : 1000. При этом жидкость свободно проходила в нос. Слезотечение прекратилось полностью.

18.IV больной был выписан.

Спустя 10 месяцев после операции больной сообщил, что у него слезотечение не возобновилось.

Больной г., 24 лет, бортмеханик самолета (ист. бол. № 6008), поступил в Украинский экспериментальный институт глазных болезней им. акад. В. П. Филатова 23.VIII 1949 г. с жалобами на продолжающееся в течение четырех лет слезотечение из правого глаза. В прошлом несколько раз были флегмоны слезного мешка, вследствие чего таковой был удален в 1946 г.

Оба глаза здоровы. Острота зрения их равна 1,0. Справа в области слезного мешка звездчатый рубец. Нижняя слезная точка расщеплена. Выделений из слезных точек при надавливании в области слезного мешка нет. Промывная жидкость в нос не проходит, а выходит через верхнюю слезную точку. Канальцевая проба положительная. При зондировании зонд, введенный в нижний слезный каналец, встречает плотной консистенции препятствие. При рентгенографии слезных путей выявлено, что контрольная масса, введенная в нижнюю слезную точку, заполняет лишь оба канальца (полость слезного мешка отсутствует). При ринологическом исследовании искривление носовой перегородки и явления атрофического ринита.

6.IX 1949 г. больному сделана операция пластического восстановления правого слезного мешка по описанному выше способу, которая прошла благополучно.

8.IX швы лежат хорошо. Окружающие рану ткани отечны.

Вследствие жалоб больного на головную боль и небольшой озноб ему назначены внутримышечные инъекции пенициллина.

10.IX. Общее состояние больного удовлетворительное. Отечность в области операции меньше. Отмечается небольшая супурация двух нижних швов, которые сняты. При частичном разведении краев раны видна пересаженная слизистая оболочка розового цвета. Катетер был удален на пятый день после операции. Рана в несколько дней зажила под струпом. В течение недели производилось промывание через нижнюю слезную точку раствором пенициллина (100 м. е. в *1 мл)* и два раза зондирование зондом Боумена № 7 и 8. Слезотечение прекратилось. Промывная жидкость свободно проходила в нос. При повторной рентгенографии после операции виден трубкообразный канал, соединяющий слезные канальцы с полостью носа, по которому контрастная масса свободно проходит в нос.

Спустя четыре месяца после операции больной сообщил, что самочувствие у него хорошее и слезотечения нет.

Приведенные случаи показывают, что даже при полном отсутствии или рубцовом заращении слезного мешка возможно его пластическое восстановление при помощи свободной пересадки слизистой оболочки губы на место отсутствующего слезного мешка. При этом в двух случаях операция восстановления слезного мешка по описанному нами методу привела к стойкому прекращению мучившего ранее больных слезотечения.

ЗЛОКАЧЕСТВЕННЫЕ ОПУХОЛИ

ЗЛОКАЧЕСТВЕННЫЕ ОПУХОЛИ ОРГАНА ЗРЕНИЯ[11]

ЗЛОКАЧЕСТВЕННЫЕ ОПУХОЛИ ВЕК

Рак век. Рак кожи век является самой злокачественной опухолью органа зрения. По данным Заттлера (Sattler), он встречается в шесть раз реже рака нижней губы.

Патологическая анатомия. Гистологическое строение рака век бывает различным в зависимости от того, из каких эпителиальных элементов века он происходит. Самыми частыми формами являются раки из базальных клеток кожи — базалиома (ulcus rodens). Реже встречаются раки плоскоклеточные, канкроидспинноцеллюлярный рак, еще реже бывают раки из потовых желез, моллевских и сальных желез, а равно и из мейбомиевых; из пятен, сильно пигментированных, иногда развивается паevocarcinoma.

Локализация опухоли. Как правило, первичный кожный рак начинается на нижнем веке (чаще всего по краю его); на нижнем же веке чаще всего бывают раки, переходящие с соседних частей лица. В редких случаях рак может начинаться на веке и не с кожи, а из мейбомиевых желез (вначале сходство с халазионом!) и слизистой оболочки хряща.

Течение. В начальной своей форме рак представляется в виде узелка, который безболезнен и медленно увеличивается (иногда узелков несколько); вскоре опухоль изъязвляется; после стадии эрозии образуется настоящая язва, приобретающая типичный для рака характер: она имеет неровное красное дно, иногда сосочковые разращения дна язвы очень сильно выражены (так называемый «сосочковый рак»); в крае язвы нередко наблюдаются узлы с гладкой кожистой поверхностью, которые постепенно подвергаются изъязвлению; очень нередко распространение язвы идет в каком-либо направлении преимущественно, а противоположная прогрессивному краю часть язвы подвергается частичному рубцеванию и даже эпителизируется. Нередко кожа, стянутая рубцом, ложится в лучистые складки. Раковая язва, распространяющаяся по плоскости и захватывающая постепенно окружающие части кожи лица, носит название разъедающей язвы (ulcus rodens); эта опухоль обычно протекает

[11] Впервые опубликовано в сб. «Клиника злокач. опухолей», т. II, в. 1, под ред. проф. Лифшица и проф. Мельникова, Харьков, 1930.

медленно, но тяжело. Она разрушает кожу и подлежащие ткани века, переходит на мягкие ткани лица (скулу, щеку, висок) и на кости его, «съедает» край века, делая невозможным достаточное закрытие глазной щели; она переходит на наружный и внутренний углы век, откуда ей недалеко до слезного мешка. С века, слизистая которого тоже вовлекается в страдание, опухоль переходит на конъюнктиву переходной складки; с этого момента опасность опухоли для пациента сильно возрастает. Не являясь частым источником для метастазов (в предушные и подчелюстные лимфатические железы), опухоль опасна для пациента вследствие перехода на глаз и глазницу. На поверхности глазного яблока узлы опухоли превращаются в плоские серовато-розовые язвы, распространяющиеся по склере, которая долго сопротивляется разрушению; со склеры раковая язва переходит на роговицу; на последней нередки явления паннуса — поверхностного сосудистого воспаления ее; недостаточно защищаемый веками, частью разрушенными, частью вывернутыми из-за рубцовых стяжений, глаз подвергается вредным внешним воздействиям и инфекции и представляет собой жалкое зрелище; боли, которые могли отсутствовать, пока рак был только в пределах век, в этот период его развития представляют правило и могут быть очень интенсивны. В то же время идет разрушительная работа опухоли в глазничной клетчатке, где рак пышно развивается, захватывая как органы глазницы (мышцы, нервы, слезную железу), так и ее стенки. Начало перехода рака в соседние с глазницей полости знаменует собой новое увеличение опасности для пациента; с этого момента, даже если и нет метастазов, больного в огромном большинстве случаев можно считать обреченным смерти после длительного периода кахексии и болей.

Быстрота развития рака век, конечно, неодинакова в различных случаях. Положенная в основу описания типичная разъедающая язва, начавшаяся с кожи век, обычно в своем первом этапе, пока она не перешла на конъюнктиву переходных складок, развивается медленно — месяцами, иногда годами.

Но кроме типичной ulcus rodens (базальноклеточный рак), на коже век наблюдается и другая форма, которая характеризуется тем, что появившийся узелок с самого начала дает язву, стремящуюся распространяться не столько по поверхности, сколько вглубь, и, чрезвычайно быстро разрушая веко, переходит на глазницу; неодинаково быстро совершается захват последней также и в зависимости от места первоначальной локализации рака; наиболее опасны раки у внутреннего угла глазной щели.

Диагностика. Распознавание рака века в его типичной форме и в достаточной степени развития не является затруднительным; но иногда могут встретиться поводы к сомнениям, и потому следует упомянуть некоторые обоснования для дифференциальной диагностики (по Заттлеру).

1. От бородавки начальный рак отличается отсутствием разращений до появления язвы.

2. Для люпозной язвы характерно наличие явлений воспаления, кровоточащие грануляции, наличие слегка просвечивающих желтоватых узелков по краю; при разъедающей раковой язве воспалительных явлений нет и по краю ее замечаются плотные, более объемистые узлы.

3. При гуммозных язвах край крутой, резко очерченный; дно язвы покрыто гноевидным распадом, имеет сальный вид.

Для точной диагностики иногда необходима биопсия, пробные прививки животным и пробная терапия.

Прогноз. Плоскоклеточные раки более опасны, чем базальноклеточные, вообще же прогноз рака в области век всегда серьезен; начальные формы сравнительно легко доступны излечению.

Лечение. В начальных стадиях рака лечение рентгеном и радием дает очень хорошие результаты; потеря вещества на месте рака, в противоположность большим дефектам при операциях, минимальна, рубцы получаются нежные, как правило, не ведущие к выворoту; поэтому, пока рак не перешел в глазницу, это лечение вполне показано.

Оперативное лечение все же пока еще по достоинству сохраняет первенствующее место. Основной принцип его — удаление рака в пределах здоровых тканей с закрытием дефекта.

При иссечении рака приходится отступить от края его не менее чем на 0,5 *см*[12]. Удаление даже и самых малых раков причиняет веку относительно большой дефект, поэтому закрыть его простым сшиванием отпрепарованных краев раны редко удается, и обычно надо прибегнуть к тем или иным способам пластики. Задачи последней сильно разнятся в зависимости от того, приходится ли удалять пораженное веко во всю толщу, или же возможно расслоить веко на переднюю и заднюю половины, производя, таким образом, удаление опухоли не во всю толщу века. Понятно, что во втором случае задачи пластики значительно проще, особенно если сохранена задняя половина века со слизистой оболочкой. Сохранение передней или задней половины века возможно только после тщательного учета распространения рака с кожи (или конъюнктивы) на подлежащие ткани; понятно, что в консервативном направлении не следует идти слишком далеко.

Из пластических операций при раке можно упомянуть нижеследующие главнейшие:

Пластика при несквозном удалении рака век. Пластика по Тиршу (Tirsch) показана при небольших дефектах; пластика хуже удается, если нужно закрыть дефект у внутреннего угла глазницы. Недостатком способа является бледность пересаженного эпидермиса, что некрасиво, а кроме того, при пластике нижнего века не всегда удается избежать наклонности к выворoту. Техника — общехирургическая.

Свободная кожная пластика всех ее слоев удается в большинстве случаев. Недостаток метода — бледность пересаженной кожи.

Пересадка слизистой оболочки с губы показана при удалении рака конъюнктивы хряща (который, понятно, тоже иссекается). Слизистая должна быть сильно подстрижена со своей раневой поверхности.

Способ Диффенбаха (Diffenbach) — Шимановского показан при раке на нижнем веке. Принцип — передвижение на место треугольного дефекта, образовавшегося после удаления опухоли, трапециевидного кожного лоскута со скуловой области. Описание деталей техники можно найти в любом учебнике офтальмологии. Способ хорош. Необходимо на несколько дней удержать веко в растянутом состоянии швами, проведенными через край и укрепленными на лбу (важное правило при большинстве пластик).

Способ Фрикке (Frikke) показан при пластике как нижнего, так и верхнего века. Техника: при удалении рака следует стараться сохранить волокна m. orbicularis. Из кожи лба и виска выкраивается лоскут и перекидывается на дефект. От височного конца дефекта к ножке лоскута проводится разрез и края

---

[12] Рецидив наступает очень быстро, необходимо отступить минимум на 1,0 *см,* вообще же здесь выгоднее применять электрокоагуляцию или лечение радием. — *Ред.*

его отпрепаровываются, в образовавшуюся «дорожку» укладывается ножка лоскута. Края дефекта на бывшем месте лоскута сшиваются. По приживлении лоскута ножка его отделяется и укладывается на старое место.

Способ с круглым стеблем см. ниже.

Пластика век при сквозном дефекте. Способ Диффенбаха. За неделю до операции часть лоскута отпрепаровывается и покрывается слизистой оболочкой, взятой с губы. Когда после удаления века лоскут ставится на место, нужно сшить конъюнктиву склеры или переходной складки с краем слизистой, покрывающей лоскут. Способ хорош. Минусом его служит наличие дефекта на скуле, который также приходится закрывать. Лоскут, не имея хрящевой основы, склонен загибаться к глазу (см. ниже способ Бюдингера).

Способ Фрикке. За неделю до операции очерчивается и отпрепаровывается часть лоскута и покрывается слизистой с губы, края кожной раны соединяются швами, лоскут кладется на клеенку; влажная повязка. Через неделю веко иссекается, подбитый слизистой оболочкой лоскут полностью выкраивается и вшивается в дефект.

Способ Бюдингера. Из ушной раковины в области helix'а выкраивается кожно-хрящевой лоскут, несколько превышающий по величине дефект века; он вшивается в дефект таким образом, чтобы кожа была обращена к глазу. Хрящевая поверхность трансплантата покрывается кожным лоскутом по Фрикке или Диффенбаху.

Видоизменение по Бирш — Гиршфельду (Birsh — Hirschfeld). Трансплантат выкраивается из anthelix, причем кожа на том крае, который соответствует свободному краю века, берется несколько в избытке; трансплантат переносится на дефект, и нижний край его сшивают уздечными швами с краем конъюнктивы переходной складки; на трансплантат кладут кожный лоскут (по Фрикке или Диффенбаху — Шимановскому) и пришивают упомянутую избыточную каемку кожи трансплантата к краю кожного лоскута.

В упомянутых способах кожа, лишенная волосков, не раздражает роговицы.

Итальянский способ (с руки) мало применим из-за трудности ухода за больным.

Способ пластики по методу круглого стебля [Филатов, Джиллис (Gillies)]. Не останавливаясь на описании метода (предполагая его известным), приведу лишь несколько замечаний по поводу применения его для пластики век.

а) Пластика века на длинном круглом стебле. Лента для стебля выкраивается на шее от сосцевидного отростка до ключицы, по ходу грудинно-ключично-сосковой мышцы, шириной в 5–5,5 *см* (по сокращении кожи). При сшивании краев ленты для образования стебля необходимо избегать поперечного натяжения.

Вторая операция — через три недели (не раньше). К концу стебля придается кожный лоскут нужной величины и формы и переносится на место удаленного века, где и пришивается. Если предполагается удалить всю толщу века, то лоскут у конца стебля подготовляется за неделю до окончательной операции и покрывается слизистой оболочкой с губы. Необходимо сшить края покрывающей лоскут слизистой с конъюнктивой переходной складки или склеры. Способ хорош, и не только верен по результату, но и позволяет избегать обезображивания лица.

б) Пластика век на круглом блуждающего стебле. На груди проводятся два параллельных разреза кожи (горизонтальные) на таком расстоянии, чтобы

кожа между ними по сокращении ее краев, но до отпрепаровки, имела 5,5 *см* в ширину (приблизительно расстояние между разрезами равно 6,5 *см)*; длина разрезов — 12–20 *см;* от концов разрезов проводятся дополнительные косые разрезы (по 3–4 *см),* чтобы каждую ленту легко сшивать до самых концов ее. Сшивание краев ленты. Сшивание раны на груди. Через 3 недели грудинный конец стебля отрезается с небольшим бордюром кожи вокруг него и вшивается в разрез кожи на боковой поверхности шеи; второй шаг стебля — в разрез кожи у угла нижней челюсти; третий шаг — на висок; четвертый шаг — на место дефекта века, причем стебель распластывается продольным разрезом (по его продольному рубцу) на $^{2}/_{3}$ его длины; если пластика сквозная, то распластанный конец стебля за неделю до операции образования века покрывается слизистой оболочкой с губы. Можно вместо распластывания стебля пользоваться лоскутом кожи, принесенной на стебле (на том или другом конце его) к месту операции. При своих «шагах» стебель может укоротиться вследствие стяжения продольного рубца; в таком случае на одном из этапов его движения нужно иссечь продольный рубец, что удлинит его, и сшить края кожи вновь.

Способ очень хорош как по верности результата, так и по косметическим соображениям. В особенности ценно то, что при этом способе пластика века у внутреннего угла глазницы совершается очень хорошо. Единственным недостатком его является длительность пластики (8–10 недель). Можно сократить путь стебля, если взять его на нижней половине шеи. Для нижнего века возможно произвести удаление рака до «прихода» лоскута на стебле; для приживления лоскута края дефекта освежаются.

К описанным выше операциям пластики полезно сделать несколько практических замечаний общего характера.

1. Во всех случаях несквозной пластики необходимо, чтобы веко было в растянутом состоянии. Для этого через край века проводят швы (3–4). Концы нитей, собранные вместе, приклеиваются на щеке (или на лбу) липким пластырем или коллодиумом или проводятся через кожу этих мест; если через несколько дней они начнут прорезаться, их следует заменить новыми. Это очень важное правило.

2. При застойных явлениях в лоскутах полезны насечки.

3. Кровотечение должно быть остановлено безукоризненно.

4. Не следует истончать лоскуты. Избыточная толщина кожи устраняется впоследствии путем иссечения излишка подкожной клетчатки.

В настоящей статье я не касаюсь операций при переходе рака на орбиту; в таком случае показана операция экзентерации глазницы в ее простом виде или, если рак перешел на соседние полости, — в форме так называемой орбитосинуальной экзентерации. Техника различных модификаций этих операций изложена в разделе «Злокачественные опухоли глазницы».

Саркома век. Патологическая анатомия. Саркомы исходят из соединительнотканных элементов век, иногда из пигментных родимых пятен. Встречаются саркомы, исходящие из хряща (опасность смешения с халазионом!) и из конъюнктивы хряща. Чаще всего встречаются круглоклеточные саркомы, на втором месте стоят пигментные и редко встречаются веретенообразные саркомы и еще реже — миксосаркомы, ангиосаркомы, лимфосаркомы.

Течение. В начале развития саркома представляется в форме узла, более или менее мягкого, покрытого нормальной кожей; в более поздней стадии узел спаивается с кожей. Изъязвления вначале редки, но могут легко развиваться при большом объеме опухоли. Саркомы могут до-

стигать значительных размеров и угрожают больному как прорастанием в глазницу, так и метастазами.

Диагностика. Возможны смешения непигментированных сарком с гуммами и доброкачественными опухолями. В этом отношении важно принять во внимание быстрый рост саркомы. Пигментные саркомы требуют дифференциального диагноза от пигментированных раков.

Лечение. При лечении сарком успех может дать радий. Основным методом лечения является раннее удаление опухоли с пластикой век.

К саркомам близко стоят по своей клинической злокачественности различные опухоли, состоящие по преимуществу из лимфоидных элементов (лимфоцитов, лейкоцитов, плазматических клеток, гигантских клеток и т. д.). Эти опухоли, описываемые под названием лимфаденом (lymphoma malignum, limphosarcoma и palpebrarum), непсевдолейкемических опухолей, не совсем разграничены друг от друга и часть из них относится, несомненно, к гранулемам (лимфогранулемы). Многие из них клинически злокачественны. В некоторых случаях имеются характерные изменения крови. В терапевтическом отношении важно, что иногда они поддаются мышьяку и römeranum. Для диагноза лимфогранулем огромное значение имеет бактериологическое исследование крови по методу Бузни.

РАК СЛЕЗНОГО МЕШКА

При раке, исходящем из слизистой оболочки слезного мешка, можно отметить припухлость и при пальпации ощущается неподвижное уплотнение. Впоследствии происходит разрушение стенки мешка и наружных покровов с образованием язвы. Рак слезного мешка опасен тем, что легко распространяется в глазницу и в слезно-носовой канал. При удалении его в программу операции обычно входит обширная резекция окружающих костей.

ЭПИБУЛЬБАРНЫЕ ЗЛОКАЧЕСТВЕННЫЕ ОПУХОЛИ

Эпибульбарные раки

Рак может начаться на любой части поверхности глаза, т. е. на лимбе, на конъюнктиве склеры и на полулунной складке, и на роговице. Условия для возникновения рака мало изучены. Иногда моментом для начала рака служит травма.

Рак лимба. Самой частой формой являются раки, исходным местом коих является лимб. Образуется небольшой серовато-розового цвета узелок — то плоский, то слегка папиллярный, который постепенно увеличивается, причем может достигнуть высоты 5–10 *см*; со стороны конъюнктивы склеры к нему подходят пучком кровеносные сосуды. На роговицу он спускается круто. Рано или поздно рак изъязвляется и превращается в покрытую эксудатом язву.

Обычно он состоит из плоских клеток. Распространяясь на роговицу, он в одних случаях только прилегает к ее поверхности, в других — срастается с нею. Вообще оболочка Боумена (Bowmen) довольно долго сопротивляется прорастанию. Она легче разрушается у края роговицы, где и происходит врастание рака в толщу роговицы, которое обычно не бывает глубоким.

Также неглубоко проникает рак и в склеру, но по поверхности склеры он распространяется далеко и легко доходит до переходной складки и до глазничной клетчатки.

Проникновение внутрь глаза наблюдается редко и происходит либо по каналу Шлемма (Schlemm), либо по сосудам, либо путем прямого прорастания роговицы.

Раки конъюнктивы склеры и полулунной складки. Аналогичную картину изъязвляющейся бугристой опухоли представляют раки (обычно плоскоклеточные), начавшиеся на конъюнктиве склеры и на полулунной складке.

Naevocarcinoma. Особого внимания заслуживают раки, развивающиеся из родимых пятен. Эти пятна встречаются на конъюнктиве склеры или лимбе, имеют желтоватую или, чаще, коричневую окраску (обилие пигмента). Эти образования, имеющие эпителиальный характер, нередко служат источником развития рака (naevocarcinoma), который часто оказывается сильно пигментированным. Такой рак сравнительно редко изъязвляется и имеет альвеолярное строение.

Раки при xeroderma pigmentosum. Пигментированными являются и те раки, которые развиваются при xeroderma pigmentosum. Для этих последних раков, встречающихся в детском возрасте, характерно семейное и наследственное предрасположение.

Диагностика. Распознавание конъюнктивальных и лимбальных раков встречает нередко трудности. Возможны смешения: а) с фликтеной; б) с лимбальным разращением при весеннем катаре; в этом случае необходимо принять во внимание юный возраст и другие симптомы катара; в) с пингвекулой; г) с папилломой; при этой последней имеется узкая ножка и не бывает изъязвления, а, кроме того, эпителий, покрывающий сосочки, нормален. Если рак пигментирован, то возможно смешение с саркомой. Развитые формы рака диагностируются легко, в особенности когда уже имеется язва. В начальной же стадии крупным подспорьем для диагноза является биопсия.

Происхождение раков далеко не изучено. Заслуживает внимания взгляд проф. Полева, согласно которому пигментные пятна служат источником для развития то папилломы, то непосредственно рака.

Рак роговицы. Первичный рак роговицы встречается очень редко. Он развивается на почве язв, паннуса, рубцов и бельм. Он имеет вид розовато-серого узелка, превращающегося в более объемистую опухоль, бугристую, сосочковую или имеющую вид цветной капусты. Он может в значительной степени прорастать в роговицу. Иногда к его основанию подходит полоса питающего его паннуса. Гистологически он относится обычно к плоскоклеточным ракам. Рак роговицы не всегда легко отличить от первичной папилломы роговицы.

Общей характеристикой эпибульбарных раков является их способность распространяться по поверхности глаза, наклонность некоторых из них к изъязвлениям, малая склонность к проникновению в глаз и легкость распространения в орбиту.

Прогноз всегда серьезен. Однако начальная стадия нередко доступна излечению.

Лечение. Если опухоль не слишком обширна, то вполне допустима проба лечения рентгеновскими лучами или радием. Имеются солидные наблюдения, доказывающие целебное значение лучистой энергии.

Практически на первом месте стоит операция — удаление опухоли (срезание) с выскабливанием или термокаутеризацией склеры (роговицы) на ме-

сте удаленной опухоли. Конечно, вполне рационально комбинировать удаление опухолей с последовательным применением лучистой энергии. Если опухоль обширна, то имеются показания к удалению глаза или даже к экзентерации глазницы.

Эпибульбарные саркомы

Эпибульбарные саркомы, как и раки, могут исходить из слезного мясца, полулунной складки, из склеральной конъюнктивы (и эписклеры), лимба и роговицы.

Саркомы лимба и конъюнктивы. Саркомы лимба встречаются чаще всего. Они представляют собой медленно развивающийся узелок с гладкой поверхностью, чаще непигментированный. Опухоль увеличивается в объеме и распространяется по роговице и склере. Для сарком лимба (как и для сарком других мест конъюнктивы) характерна малая наклонность к изъязвлениям и до известной степени кровоточивость. Нарастая на роговицу, они мало проникают в нее, но зато сравнительно легко склонны проникать внутрь глаза по сосудам.

Саркомы роговицы. Первичные саркомы роговицы очень редки и представляются в виде округлой опухоли желтоватого или коричневатого цвета. Растут медленно, покрывая иногда всю роговицу, мало прорастая в нее и не переходя лимба. Гистологически саркомы бывают веретенообразноклеточные или круглоклеточные.

Диагноз. Пигментные саркомы сравнительно легко отличаются от непигментированного рака. Непигментированные саркомы отличаются от рака гладкостью поверхности и отсутствием язв. Труднее всего отличить пигментную саркому от пигментного рака, происходящего из naevies. Надо иметь в виду и следующие диагностические задачи. Можно ошибочно принять за эпибульбарную саркому внутриглазную саркому, вышедшую в виде черного узелка из глаза на поверхность склеры. Помочь может наличие в этом последнем случае внутриглазных изменений. Повод к ошибке может дать и прободение склеры при туберкулезе цилиарного тела, а также травматические стафиломы (если анамнез отсутствует).

Предсказание при саркомах всегда серьезное, часты рецидивы и метастазы.

Лечение. Так как рентген и радий, несомненно, могут дать исцеление, то вполне уместно испытать действие лучистой энергии. Наряду с этим лечением сохраняет свою силу и оперативное удаление опухоли (срезание с выскабливанием или выжиганием дна дефекта). Очень полезно сочетать оперативное удаление с последовательным лечением лучистой энергией. Однако лечение нередко не в силах предохранить больного от энуклеации и экзентерации орбиты.

ЗЛОКАЧЕСТВЕННЫЕ ОПУХОЛИ РАДУЖНОЙ ОБОЛОЧКИ

Саркомы радужной оболочки. Саркомы радужной оболочки могут быть первичными и метастатическими.

Первичные саркомы радужки представляют собой очень редкое заболевание и чаще всего бывают пигментными. Они развиваются обычно из пигментных пятен радужной оболочки (меланом); иногда развитие идет из телеангиэктазии. Обычно первичная саркома состоит из веретенообразных клеток, неравномерно пигментирована, очень редко она лишена пиг-

ментации (лейкосаркома). Иногда в опухоли встречаются некротические процессы. Свободные клетки саркомы можно обнаружить в передней камере.

Течение. Начальная стадия сарком проявляется в виде ограниченного узелка, развивающегося из переднего слоя радужки. Увеличиваясь, он выдается в переднюю камеру и в то же время разрастается по плоскости. Он имеет желтоватую, желтовато-розовую или темно-коричневую окраску. Иногда, при значительном разрастании опухоли, замечаются кровоизлияния в переднюю камеру. Опухоль распространяется в угол камеры, что ведет, в силу его закрытия, к развитию последовательной глаукомы. Она переходит на цилиарное тело, откуда и выдается впоследствии в стекловидное тело. Клиническая картина метастатических сарком радужки имеет аналогичный характер.

Диагностика пигментной саркомы не представляется трудной, чего нельзя сказать про лейкосаркомы. При дифференциальном распознавании надо помнить о травматических кистах радужки (перламутровая окраска, просвечивание, признаки травмы), о грануляционных разрастаниях вокруг инородных тел (явления раздражения, признаки травмы, анамнез); возможно смешение с большими туберкулами (белесоватые очаги казеозного перерождения, общая и местная реакция на туберкулин); при сифиломах обычно бывают воспалительные явления с экссудацией в переднюю камеру; диагноз разъясняется поисками сифилиса и пробным лечением.

Предсказание при саркомах радужки очень серьезно. Однако в начальных стадиях возможно выздоровление при соответствующем лечении.

Лечение лучистой энергией пока неопределенно по своему эффекту, поэтому на первый план выступает оперативное лечение.

Консервативная операция — широкая иридэктомия возможна только при сравнительно небольших опухолях. Разрез склеры около лимба следует делать широкий при помощи узкого линейного ножа Грефе (Graefe). Заттлер советует не извлекать радужки пинцетом; надо, отдавливая задний край раны, заставить пораженную часть радужки выпасть из раны. Если на выполнение иридэктомии рассчитывать нельзя или если наступил рецидив, необходима энуклеация.

Эпителиальные опухоли радужной оболочки. Иногда на задней поверхности радужной оболочки развиваются опухоли эктодермального происхождения. Они выпячивают бугром радужную оболочку вперед и могут выходить в область зрачка. По Заттлеру, они близки к ракам, развивающимся из родимых пятен кожи и конъюнктивы. Очень редко в радужке бывают раковые метастазы в виде желтоватого узла, быстро растущего, иногда при явлениях ирита. Описаны также метастазы гипернефромы.

ЗЛОКАЧЕСТВЕННЫЕ ОПУХОЛИ ЦИЛИАРНОГО ТЕЛА

Саркомы цилиарного тела. Саркомы цилиарного тела обычно состоят из веретенообразных клеток и обычно пигментированы. В стекловидном теле и в передней камере встречаются нередко свободные саркомные клетки.

Причины сарком цилиарного тела обычно неизвестны. Иногда отмечалась травма. Они встречаются во всех возрастах.

Течение. В начале развития опухоль остается незаметной, затем она проявляется рядом перечисленных ниже симптомов. В одних случаях появляется аспидное окрашивание склеры близ лимба. Корень радужной оболочки начинает растягиваться и выпячиваться разрастающейся опухолью настолько, что отрывается от склеры; дальнейший рост опухоли совершается свободно в переднюю

камеру. Иногда опухоль растет в самой ткани радужки, причем последняя представляется утолщенной и сильно пигментированной. Одновременно с описанными явлениями или независимо от них опухоль распространяется по направлению к оси глаза. Это явление может быть замечено при офтальмоскопическом или боковом освещении. По направлению к сосудистому тракту, назад, опухоль распространяется мало. К описанным явлениям нередко присоединяются симптомы иридоциклита, замаскировывающие картину. Они связаны с некротическими процессами опухоли. Иногда саркома распространяется по цилиарному телу кольцевидно; при дальнейшем росте саркома постепенно заполняет глаз и в то же время находит выход за пределы его вдоль по сосудам или нервам. В качестве осложнений надо указать на отслойку сетчатки и глаукому.

Диагностика и лечение. В тех случаях, когда опухоль выходит на поверхность склеры, возможны смешения с эпибульбарной саркомой (наличие или отсутствие внутриглазных изменений). Лейкосаркомы цилиарного тела могут быть смешаны с туберкулезом. Предсказание неблагоприятно как для глаза, так и для организма, ввиду возможности прорастания опухоли в глазницу и метастазов.

Лечение лучистой энергией результатов не дает, поэтому необходима ранняя энуклеация глаза.

Злокачественные опухоли цилиарного тела эктодермального происхождения. И в цилиарном теле встречаются злокачественные опухоли, развивающиеся из пигментного эпителия. Они бывают обычно на глазах, атрофированных вследствие травматических циклитов. Метастазы рака в цилиарное тело очень редки.

ЗЛОКАЧЕСТВЕННЫЕ ОПУХОЛИ СОСУДИСТОЙ ОБОЛОЧКИ

Саркома сосудистой оболочки. Саркома сосудистой оболочки встречается, по данным Заттлера, в пяти случаях на 10 000 больных.

Патологическая анатомия. Саркома, чаще меланосаркома, может начинаться в любом месте сосудистой оболочки, но обычно начало ее локализуется в заднем отделе. При гистологическом исследовании саркомы чаще всего оказываются веретенообразноклеточными. Реже бывают круглоклеточные или полигональноклеточные саркомы; иногда встречаются ангиосаркомы. Пигментация сарком сосудистой оболочки весьма различна по степени. Кроме отложения зерен пигмента в тех или иных клетках опухоли, в ней встречаются большие круглые клетки, сплошь набитые пигментом. Пигмент относится к группе меланина, не имеет отношения к пигментному эпителию и вырабатывается хроматофорами и пигментными клетками, входящими в состав опухоли. Нередко в стекловидном теле находят свободные саркоматозные клетки. В опухоли встречаются фокусы некробиоза и некроза, образование полостей, отложения гликогена.

Причины развития сарком неизвестны. Они встречаются преимущественно между 40–60 годами.

В сосудистой оболочке встречаются иногда и метастатические саркомы.

Течение. Нередко развитие опухоли сопровождается рядом субъективных зрительных ощущений. Так, больные отмечают световые явления, явления искажения предметов (метаморфопсия), темные пятна, дефекты в поле зрения и упадок зрения. Это объясняется тем, что опухоль раздражает или угнетает функции лежащей на ней сетчатки.

При офтальмоскопическом исследовании можно заметить уже в ранний период болезни серый или желтовато-серый, местами пигментированный бугор на дне глаза. В некоторых случаях при распространении саркомы по плоскости (плоская саркома) пораженный участок не приподнят. Очень нередко с увеличением бугра (который виден не только при офтальмоскопии, но и при офтальмоскопическом освещении) развиваются осложнения в форме отслойки сетчатки, более или менее обширной, которая может в значительной мере замаскировать картину. Понятно, отслойка ведет к упадку зрения.

При достаточно сильном увеличении опухоли развивается глаукома, хроническая или острая. В некоторых случаях присоединяются явления иридоциклита, причем экссудат в стекловидном теле и области зрачка может затемнить картину болезни. Иридоциклит имеет свое объяснение в развитии некротических очагов и ткани опухоли, дающих токсические продукты распада, раздражающие цилиарное тело и радужку. При обширных некрозах легко наступает атрофия глаза, со сморщиванием которого развитие опухоли может надолго остановиться. С явлениями некроза и циклита связывают и наблюдающееся и при саркомах сосудистой оболочки симпатическое воспаление другого глаза, которое, впрочем, бывает очень редко.

Еще до момента выполнения всей полоски глаза саркома находит себе выход в глазницу, прорастая склеру по сосудам и по ходу нервов. Выход на склеру в переднем отделе последней может симулировать эпибульбарную опухоль. При выходе в глазницу наступает экзофтальм и смещение глаза, и опухоль, не встречая препятствий, начинает пышно расти, выполняет значительную часть глазницы и распространяется на соседние с нею полости, крылонебную ямку и в полость черепа. Метастазы образуются как в этот период, так и раньше. Они распространяются по кровеносным сосудам в различные места тела, но особенно часто в печень.

Диагностика. Если картина не затемнена заращением зрачка или отслойкой, то распознавание опухоли сосудистой оболочки не представляет трудностей. Однако толкование ее как саркомы требует дифференциального диагноза. Бывают случаи, когда диагноз саркомы вообще невозможен вследствие осложнений, мешающих детальному осмотру внутренних частей глаза (острая глаукома и пр.). Когда осмотр возможен, то в большинстве случаев при наличии опухоли или ограниченной отслойки нужно прибегать к дифференциальной диагностике. При простой отслойке дефект в поле зрения в отличие от саркомы легко меняет свое место; хорошие услуги может оказать просвечивание склеры при помощи специальных ламп (Сакса, Ланге и др.), диасклерально или при помощи лампы Гартеля, которая вводится в свод глотки, откуда свет через носоглоточное пространство просвечивает глазное дно. Хорошие услуги может оказать остроумный прием проф. Головина — кровавое просвечивание глаза: при отсутствии абсолютной уверенности в диагнозе надрезают конъюнктиву склеры, проходят через мягкие ткани к заднему полюсу глаза и вводят к последнему маленькую электрическую лампочку, укрепленную в гибком катетере. Через зрачок можно удобно рассмотреть просвечивание глазного дна. Пробный прокол с целью изучения извлеченного материала является опасным (Заттлер).

Трудно отличить саркому от встречающейся очень редко ангиомы. Диагностической задачей является различение плоской саркомы и туберкулезной гранулемы: кроме наличия воспалительных изменений при последней, услуги

может оказать туберкулиновая проба. Опухолевидное отслоение сосудистой оболочки, остро развивающееся после операции, вряд ли может представить затруднения для диагноза. Их обычно не бывает и при дифференциальном диагнозе между саркомой и субретинальным цистицерком: надо обращать внимание на характерный цвет цистицерка и волнистые движения его контуров. Глиома отличается от саркомы по своему желтому цвету и тем, что она не встречается после 12 лет. Гуммы обычно связаны с воспалительными явлениями.

Предсказание при саркомах для глаза безнадежное, так как рентген и радий успеха не дают. Предсказание опасно даже в отношении жизни больного в связи с ранними метастазами.

Лечение. Как только поставлен диагноз (при слепом глазе при сильных подозрениях), должна быть произведена энуклеация с возможно далекой перерезкой зрительного нерва. При распространении опухоли за пределы глаза нужна поднадкостничная экзентерация глазницы, а при проникании опухоли в соседние полости — орбитосинуальная экзентерация.

В сосудистой оболочке могут встречаться метастатические раки. Они появляются в форме бугра или бугров на дне глаза, расположенных под сетчаткой и довольно быстро растущих. Течение процесса аналогично течению саркомы.

ЗЛОКАЧЕСТВЕННЫЕ ОПУХОЛИ СЕТЧАТКИ

Глиома ретины. Этиология и патогенез. Глиома сетчатки — опухоль эктодермального происхождения из элементов невроглии сетчатки или клеток, из которых происходят эти элементы; хотя она и резко отличается по своему строению и гистологической картине от глиом зрительного нерва, Заттлер полагает, что нет оснований менять ее название на «невроэпителиому», предложенное Винтерштейнером (Wintersteiner). Глиома встречается нечасто, приблизительно в одном случае на 2000 больных, и наблюдается в детском возрасте до 10 лет, в исключительных случаях до 12. Она очень часто бывает наследственной или появляется у нескольких детей данного семейства.

Заттлер приводит наблюдение, когда один из родителей, дети которого страдали глиомой, сам страдал глиомой одного глаза, удаленного в раннем детстве. Нередко глиома развивается на обоих глазах одного и того же субъекта.

Патологическая анатомия. Характерной чертой микроскопического строения глиомы является наличие в ней тяжей, перекладин и полос, состоящих из клеток с хорошо красящимися ядрами, причем по оси этих тяжей, имеющих нередко цилиндрическую форму, проходит сосуд; пространство между тяжами выполнено диффузно красящейся массой, являющейся не чем иным, как некротизированной тканью опухоли, питание которой вдали от сосуда было нарушено. Среди клеток тяжей встречаются в изобилии клеточные образования в форме так называемых розеток, состоящих из похожих на эпителий длинных клеток, которые собраны в виде венчика вокруг круглого просвета. Эти образования бывают не во всех случаях опухолей, но свойственны только глиоме. Главную массу тяжей составляют овально- или круглоядерные клетки, у которых доказано наличие отростков типа глиозных клеток, вследствие чего и надо, по Заттлеру, признать глиому сетчатки за истинную глиому. Наличие в составе опухоли ганглиозных клеток ныне отвергается. Упомянем, что в глиомах нередки некротические и дегенеративные процессы (жировое и слизистое перерождение, известковые отложения и т. д.).

Взгляд Винтерштейнера, принимавшего, что глиома происходит из невроэпителия, Заттлер считает безусловно ошибочным. По Заттлеру, глиома развивается либо из слоя нервных волокон и ганглиозных клеток сетчатки, либо из внутреннего ядерного слоя.

Течение. Начальные стадии развития опухоли проявляются в форме белесоватого или желтовато-серого цвета пятна на дне глаза, которое выдается своей несколько бугристой поверхностью вперед; сосуды сетчатки проходят частью впереди образования, частью проникают в его толщу. Нередко появляется несколько узлов опухоли. Дальнейшее разрастание опухоли совершается то по направлению к стекловидному телу (g. endophytum), то к сосудистой оболочке (g. exophytum).

В первом случае стекловидное тело быстро выполняется бугристой желтовато-серой массой опухоли, снабженной сосудами, причем частички опухоли, нередко освободившись от своей почвы, находятся в стекло видном теле; во втором поверхность растущей опухоли некоторое время покрыта сетчаткой; картина осложняется появлением отслойки тех ее частей, которые еще не проросли опухолью. Когда опухоль достигла значительного развития, она становится заметной не только при офтальмоскопии, но и при боковом освещении даже простому глазу родителей пациента: у ребенка при некоторых условиях освещения окружающие замечают своеобразный блеск в области зрачка (который в этой стадии обычно расширен), зависящий от отражения света от поверхности опухоли, подошедшей к хрусталику; сначала домашних радует такая интересная особенность глаза любимца семьи, но вскоре они устанавливают, что ребенок не видит этим глазом, и обращаются к врачу; в этой стадии болезни глаз получил издавна меткое название «кошачьего амовротического глаза»; при его исследовании за хрусталиком видна желтовато-серая масса, в которой заметны как сосуды сетчатки, так и собственные сосуды опухоли. К этому времени, как правило, бывает уже вполне выраженная последовательная глаукома. Зрачок расширен, радужка атрофична, в передней камере видны серые комочки. Глаз, конечно, давно ослеп. Он постепенно увеличивается вследствие растяжения под влиянием повышенного давления; нередко появляются геморрагии в передней камере; глаз начинает болеть.

Характерной особенностью глиом является их наклонность к некротическому распаду. Клинически это проявляется более или менее резкими воспалениями сосудистого тракта, причем дело может закончиться прободением глаза, вслед за которым он иногда сморщивается; при этом прогрессирование опухоли может временно приостановиться.

Из полости глаза опухоль растет в зрительный нерв, проникает в полость черепа, вызывая мозговые и внутричерепные явления; независимо от этого она пробивается через склеру как за экватором (отсюда экзофтальм), так и впереди последнего (отсюда бугристая распадающаяся опухоль на поверхности глаза). Рост вышедшей в глазницу опухоли очень быстрый и пышный; из глазницы глиома легко проникает в соседние пазухи, крылонебную ямку и в полость черепа. Опухоль метастазирует в лимфатические железы; в кости черепа реже, чем в другие органы. Смерть ребенка наступает обычно через 1–3 года после установления признаков болезни.

Заболевание другого глаза может быть констатировано в любое время, причем оно не является непременно результатом метастаза, а может быть проявлением двусторонней врожденной закладки опухоли. Замечательно, что глиома может остановиться в своем развитии и даже исчезнуть.

Диагностика. Распознавание глиомы во многих случаях, особенно в начальных стадиях процесса, не представляет для окулиста затруднений. Но нередко, особенно в тех случаях, когда имеется кошачий амовротический глаз, приходится колебаться в диагнозе.

При дифференциальной диагностике надо помнить о том, что выполнение стекловидного тела желтовато-серой массой, иногда с новообразованными сосудами, может иметь место при различных воспалениях сосудистого тракта; особенно часто сходную с глиомой картину дают метастатические хориоидиты при цереброспинальном менингите; то же наблюдается иногда при общих инфекциях (скарлатина, корь, тиф, грипп, гнойные отиты и т. д.); при так называемом retinitis externa Coots (экссудативный процесс в наружных слоях сетчатки с ее отслойкой) также получается сходная с глиомой картина. Описаны случаи ошибочного диагноза глиомы при врожденных мезодермальных разращениях позади хрусталика, например при art. hyal. persistens желтовато-серый рефлекс могут давать экссудаты и соединительнотканные разращения при субретинальном цистицерке и при туберкулезе сосудистого тракта.

Главными основаниями для диагноза служит принятие во внимание всех главных симптомов. Далее, весьма важную роль играет анамнез, который должен быть собираем весьма тщательно, и, наконец, особенно возраст: после 10 лет глиома маловероятна. Возможна и обратная ошибка — когда глиома, имеющаяся у ребенка, принимается за другое заболевание — чаще всего за простую отслойку или за туберкулезный ирит, если течение глиомы было осложнено заращением зрачка; далее возможно смешение с гидрофтальмом.

Предсказание при глиоме печально, если не считаться с теми исключительными случаями, когда начальные стадии опухоли исчезали сами собой. Прогноз в смысле сохранения жизни ребенка тем лучше, чем в более ранний период произведена операция.

Лечение. Основным методом лечения является энуклеация пораженного глаза, и чем раньше она производится, тем лучше. К сожалению, родители ребенка почти никогда не соглашаются на операцию, пока процесс еще в начале и ребенок видит больным глазом. При удалении глаза зрительный нерв перерезается возможно дальше от заднего полюса глаза; нужно помнить о необходимости сильно вытягивать его вперед в момент перерезки. Я рекомендую возвратиться к старинному способу энуклеации, при котором, вытянув глаз, ножницы вводят не сбоку, а по верхней части экватора глаза; при таком способе как мои наблюдения, так и исследования д-ра Монастырской показали, что зрительный нерв отсекается дальше.

Заттлер советует после операции обследовать срез конца нерва (замораживающий микротом), и если в нем есть глиоматозные клетки, вытянуть орбитальную часть нерва и еще раз отсечь его у foramen opticum; при вторичной проверке заднего конца нерва наличие клеток в нем заставляет произвести экзентерацию орбиты с выжиганием канала зрительного нерва.

При прорастании опухоли в орбиту вместо энуклеации требуется экзентерация орбиты, а иногда и орбитосинуальная экзентерация. Жизнь ребенка можно считать вне опасности, если после удаления опухоли прошло 2 года.

Энуклеация может не предохранить от заболевания другого глаза, энуклеация которого показана, по вполне понятным причинам, лишь когда он ослепнет. Производить удаление второго глаза необходимо, ибо есть наблюдения, доказывающие, что жизнь ребенка таким образом спасалась. Трудно убедить

родителей в том, что для ребенка жизнь в слепом состоянии, в которое он вступает постепенно, не является столь драматичной и ужасной, как они себе это представляют; для их убеждения необходимы факты из психологии слепых, доказывающие то, что ослепшие в раннем возрасте не являются несчастными и способны к высокому умственному развитию.

Лечение рентгеном в некоторых случаях начальных форм глиомы давало стойкий результат. Его следует применять, конечно, и после энуклеации или экзентерации орбиты. Результаты применения радия еще недостаточно ясны.

В сетчатке могут быть и метастатические опухоли: описаны метастатические саркомы и раки в сосочке зрительного нерва и прилегающих частях сетчатки.

ЗЛОКАЧЕСТВЕННЫЕ ОПУХОЛИ ЗРИТЕЛЬНОГО НЕРВА

Злокачественные опухоли зрительного нерва могут быть первичными или вторичными при переходе на него с окружающих частей или могут, наконец, возникнуть путем метастазов. Первичные опухоли зрительного нерва встречаются редко.

По описаниям немецких авторов, в зрительном нерве можно принять два вида опухолей по роду их происхождения:

1. Опухоли, развивающиеся под твердой оболочкой зрительного нерва и растущие в глазницу. Эти опухоли носят название экстрадуральных.

2. Опухоли, развивающиеся из твердой оболочки зрительного нерва; они называются интрадуральными. Эти интрадуральные опухоли могут развиваться в свою очередь двояко: а) из самого ствола зрительного нерва, б) из тканей оболочек.

Экстрадуральные опухоли зрительного нерва

Эти опухоли происходят из эндотелиальных элементов и чаще всего являются псаммоэндотелиомами.

Симптомы при этих опухолях приблизительно такие же, как и при интрадуральных опухолях, но так как зрительный нерв меньше страдает от соседства с этими опухолями, растущими в глазницу, то зрение сохраняется дольше. Прорастание опухолей в нерв бывает только в исключительных случаях. В редких случаях из твердой оболочки исходят саркомы.

Дифференциальный диагноз интрадуральных и экстрадуральных эндотелиом по отношению к глиомам возможен только до известной степени.

Предсказание тяжелое, так как даже при радикальном, казалось бы, удалении легко наступают рецидивы.

Интрадуральные опухоли зрительного нерва

По указанию Заттлера, громадное большинство интрадуральных опухолей зрительного нерва происходит из самого ствола зрительного нерва, и лишь незначительная часть исходит из его оболочек.

По Заттлеру, все вообще интрадуральные опухоли, исходящие из самого ствола, представляют собой глиому, аналогичную мозговым глиомам, т. е. имеют эктодермальное происхождение. Эти глиомы зрительного нерва не представляются злокачественными в обычном смысле этого слова: они

не выходят за пределы твердой оболочки, не ведут к метастазам и поражениям лимфатических желез и не рецидивируют после операции, если при таковой они были удалены вполне, но иногда клинически эти опухоли текут злокачественно[13], если распространяются по нерву в полость черепа и по хиазме в другой зрительный нерв. Опухоли другого характера, исходящие из самого ствола нерва, встречаются крайне редко.

Интрадуральные опухоли, исходящие из оболочек нерва, почти все без исключения относятся к эндотелиомам. Заттлер считает возможным разделить эти опухоли на 2 группы: на глиомы зрительного нерва и на эндотелиомы.

Глиомы зрительного нерва. Глиомы зрительного нерва развиваются в детском возрасте до 10 лет. Предполагают, что для их развития существует врожденное предрасположение. Наследственность, по-видимому, не играет роли. В некоторых случаях начало развития опухоли связывалось с травмой.

Течение. Глиомы зрительного нерва имеют грушевидную форму и могут достигать огромных размеров. Поверхность опухоли гладкая, слегка бугристая. Передний конец опухоли иногда не доходит до заднего полюса глаза. Опухоль в одних случаях не выходит за пределы мягкой оболочки, в других она распространяется и между оболочками (в арахноидальном пространстве). Заттлер характеризует глиому зрительного нерва как опухоль, состоящую из размножившихся глиозных клеток и разросшихся волокон глии.

Общая симптоматология интрадуральных опухолей зрительного нерва, в частности глиом, довольно характерна: 1) выпячивание глаза происходит прямо вперед, смещение в сторону бывает очень незначительно, подвижность глаза сохраняется долго; 2) пальпация в некоторых случаях позволяет нащупать передний конец опухоли: 3) при офтальмоскопии находят застойный сосок или атрофию зрительного нерва; 4) зрительные функции очень рано ослабляются или гибнут; 5) если опухоль давит на задний полюс глаза, наблюдается ослабление рефракции; 6) опухоль развивается при отсутствии болевых ощущений.

Диагностика. Те общие симптомы опухоли зрительного нерва, которые приведены выше, не позволяют обычно идти в диагнозе дальше распознавания наличия опухоли зрительного нерва. Дальнейшая квалификация ее требует тщательного клинического анализа всех явлений болезни, особенно возраста больного, и т. д. Необходимо дифференцировать от опухолей, исходящих из элементов, находящихся во внутримышечной воронке (см. «Злокачественные опухоли глазницы»). Заттлер подчеркивает важность рентгеновского исследования зрительного канала для выяснения вопроса о распространении опухоли в полость черепа.

Прогноз в отношении зрения безнадежен, в отношении жизни относительно благоприятен, но случаи запущенные и при переходе опухоли в полость черепа могут закончиться смертью.

Добавление: вопрос о так называемых глиомах зрительного нерва полезно осветить и с другой стороны, а именно с точки зрения проф. Головина, имеющего богатый опыт по опухолям зрительного нерва. Опухоли зрительного нерва проф. Головин делит на интрадуральные (или, как он называет их, «субдуральные») и экстрадуральные. Эти последние не представляют, по его мнению, ничего специфического для зрительного нерва и могут быть разнообразного характера (фибромы, фибросаркомы и чаще всего эндотелиомы).

Среди интрадуральных опухолей могут встречаться также злокачественные опухоли саркоматозного типа. Но среди интрадуральных опухолей особую

[13] См. раздел «Злокачественные опухоли глазницы».

группу составляют опухоли, микроскопическое строение которых характеризуется тремя важными особенностями: 1) опухоли эти отличаются патологоанатомической доброкачественностью; зрительный нерв увеличен в размерах, но опухоль не разрушает элементов типического строения зрительного нерва, а лишь ведет к его «гигантизму»; 2) в строении их замечается поразительный полиморфизм, который предуказывается основными особенностями нормального строения материнской почвы; так, в центральных частях, соответствующих стволу зрительного нерва, получается сходство с глиомой или глиосаркомой; в области паутинной оболочки — с эндотелиомой и фибромой; наконец, утолщения наружного влагалища уже совсем близко напоминают фиброму; 3) в опухолях этой группы очень много признаков воспаления, дегенеративных процессов, отека тканей.

На основании этих данных проф. Головин приходит к заключению, что значительная часть интрадуральных (субдуральных) опухолей (громадное большинство которых, как мы видели, Заттлер относит к глиомам) является не истинными новообразованиями, а воспалительными опухолями; их можно было бы трактовать как слоновость зрительного нерва. Проф. Головин сближает этот процесс с сирингомиелией. С трактовкой указанных опухолей, доброкачественных по патологоанатомической картине, хорошо вяжется и клиническая доброкачественность их.

Этот взгляд проф. Головина на интрадуральные опухоли как на воспалительные привел его к важному выводу в вопросах их терапии.

Эндотелиомы зрительного нерва. В громадном большинстве случаев редкие опухоли, исходящие из оболочек зрительного нерва, являются эндотелиомами. Они развиваются из эндотелиального покрова внутренней поверхности твердой оболочки, из паутинной оболочки или из перекладки подпаутинного пространства. Отсюда опухоль прокладывает себе путь сквозь твердую оболочку в глазницу, где легко разрастается. Эндотелиома может прорастать в самый нерв, а равно и врастать в склеру и внутрь глаза; возможно и распространение опухоли по нерву в полость черепа.

Симптоматология их схожа с симптоматологией опухолей зрительного нерва. В качестве некоторого отличия от глиом можно указать на большую плотность их при пальпации (если опухоль прощупывается) по сравнению с мягкими глиомами и на встречающиеся иногда боли.

Эндотелиомы встречаются по преимуществу в детском и юношеском возрасте. Гистологически они имеют альвеолярное строение и состоят из эндотелиальных клеток. Характерной особенностью эндотелиом является наличие в них так называемых слоистых тел — скопления клеток, в центре которого имеется очаг гиалинового перерождения или отложение извести; если их много, такие эндотелиомы называют псаммоэндотелиомами.

Лечение опухолей зрительного нерва

Все опухоли зрительного нерва подлежат удалению. Если есть основание полагать, что опухоль не слишком вышла за пределы зрительного нерва, то нужно стремиться к сохранению глаза.

Лучший доступ дает метод Кренлейна (Krönlein) — временная резекция наружной стенки орбиты. Схема этой операции в ее видоизменении по Головину описана в разделе об опухолях глазницы.

Extirpatio subvaginalis. Здесь я остановлюсь на операции, предложенной впервые Головиным специально для доброкачественных опухолей (глиомы иностранных авторов, воспалительные опухоли Головина). Иссечение таких опухолей вместе со зрительным нервом на протяжении от глаза до вершины орбиты не всегда возможно, излишне и невыгодно потому, что при резекции нередко травмируются двигательные нервы, что ведет к параличам мышц, и вследствие перерезки цилиарных нервов и сосудов нарушается иногда питание глаза. Поэтому Головин советует не резецировать доброкачественную воспалительную опухоль вместе с нервом, а довольствоваться продольным разрезом оболочки нерва с выскабливанием интрадурального содержимого острой ложечкой.

Первым актом этой операции является резекция наружной стенки глазницы по Кренлейну. Самую операцию Головин неоднократно выполнял и назвал extirpatio subvaginalis. Операция показана только при точном диагнозе доброкачественной воспалительной опухоли нерва.

Диагностика опухолей нерва при операции. Если клинически еще можно иногда отличить так называемую параневральную опухоль от опухоли зрительного нерва (по медленности падения зрения), то отличить интрадуральную опухоль от экстрадуральной клинически почти невозможно и диагноз ставится во время операции. Основания для него, по Головину, таковы.

Параневральная опухоль располагается сбоку от нерва, который и может быть прощупан в виде характерного шнурка, как бы приклеенного к поверхности опухоли.

Экстрадуральная опухоль, не будучи сдерживаема твердой оболочкой, приспособляется к форме глазницы и имеет обычно вид груши, у переднего конца которой в тарелкообразном углублении помещается глаз. Цвет опухоли чаще всего белый, консистенция плотная; наружная оболочка опухоли слабо выражена.

Интрадуральная опухоль, будучи заключена в плотную оболочку наружного влагалища зрительного нерва, растет, растягивая его, отчего получается характерная колбасовидная форма. Между опухолью и глазным яблоком обычно остается кусок зрительного нерва, по толщине близкий к нормальному (ножка опухоли). Цвет новообразования красно-желтый, розовый, фиолетовый; консистенция мягкая, чувствуется флюктуация, при пробном проколе иногда появляется серозная или кровянистая жидкость; наружная оболочка плотная, поверхность ее блестящая, гладкая. Конечно, опухоли мало-мальски сомнительные подлежат и по Головину резекции.

ЗЛОКАЧЕСТВЕННЫЕ ОПУХОЛИ ГЛАЗНИЦЫ

Симптомы при опухолях глазницы, как злокачественные, так и доброкачественных, не всегда имеются налицо в полном комплекте, и каждая из них может быть вызвана и другими заболеваниями. При рассмотрении симптомов опухоли я буду считаться с топографической локализацией опухоли глазницы.

Классификация опухолей глазницы по Головину. Все опухоли глазницы можно разделить на:

А. Опухоли, исходящие из стенок глазницы (например, периостальная саркома).

Б. Опухоли содержимого глазницы, которые в свою очередь можно разделить на: 1) опухоли внемышечной воронки (редкая форма); 2) опухоли внутри-

мышечной воронки. Сюда относятся: а) опухоли около зрительного нерва — tumor paraneuralis; б) опухоли зрительного нерва.

Патологическая анатомия. Первичные опухоли глазницы происходят из любых органов и тканей содержимого глазницы; вторичные опухоли распространяются в глазницу из глаза и зрительного нерва, с век и из соседних носовых полостей и полости черепа, они могут быть и метастатического происхождения. Обычно они бывают в молодом возрасте и нередко связаны с травмой.

1. Самыми частыми формами опухолей глазницы являются саркомы. Встречаются фибросаркомы, миксосаркомы, веретенообразноклеточные саркомы, остеосаркомы, лимфосаркомы, меланосаркомы (не только метастатические или исходящие из глаза или конъюнктивы, но и первично возникающие в самой глазнице).

2. Далее следуют эндотелиомы.

3. Иногда попадаются ксантомы (окрашенные в желтый цвет).

4. Хлоромы — опухоли, причисляемые то к лимфомам, то «к саркомам, характеризуются зеленоватой окраской вследствие наличия липоидной субстанции. Этим опухолям сопутствуют изменения крови, выражающиеся в падении содержания гемоглобина, числа красных кровяных телец и изменении лейкоцитарной формулы, что указывает на заболевание лимфатического и кроветворного аппарата. Орбита является излюбленным местом для первичного развития этих злокачественных новообразований, ведущих обычно к смерти.

5. Следует здесь отметить, что часть опухолей, клинически диагностируемых как саркомы и микроскопически относимых к лимфосаркомам, представляется лимфогранулемами злокачественного течения; к ним относится и часть опухолей, развивающихся в слезной железе при болезни Микулича (Miculicz).

6. Далее следуют цилиндромы. Эти опухоли, относившиеся раньше к эндотелиомам, ныне признаются за эпителиальные новообразования; они исходят обычно из слезной железы или, по Заттлеру, из ее аномальных закладок, расположенных в орбите не на своем месте; они характеризуются наличием в их ткани клеточных тяжей, в средине коих имеются стекловидные массы. Цилиндромы, отнесенные Заттлером к базальноклеточным ракам, очень злокачественны.

7. Злокачественный рост могут приобрести и смешанные опухоли слезной железы, составленные из разных тканей, по преимуществу эпителиального происхождения.

8. Первичные раки глазницы очень редки, обычно ее раки — вторичного характера: они переходят в нее с век, конъюнктивы, соседних носовых полостей или же являются метастазами из других частей тела, причем обычно локализуются в мышцах; иногда наблюдали в глазнице метастазы гипернефромы и так называемую neuroblastoma sympaticum.

9. В глазнице могут встречаться также и метастатические саркомы.

Течение. 1. Основным и самым постоянным симптомом опухоли глазницы является выпячивание глаза — экзофтальм. Он отсутствует, когда опухоль мала и локализуется глубоко в заднем отделе орбиты, причем при медленном ее росте атрофируется жировая клетчатка. Кроме того, экзофтальм отсутствует, если опухоль развивается при входе в орбиту, впереди экватора глаза. В этом случае может быть даже западение глаза. Экзофтальм иногда достигает высоких степеней, даже до полного вывиха глаза из орбиты. Степень выпячивания глаза и ее колебания определяются лучше всего при помощи экзофтальмометра Гертеля (Hertel).

2. Смещение глаза. При пристеночных опухолях глаз смещается в сторону, противоположную локализации опухоли. При опухолях внемышечной воронки также обычно наступает смещение глаза. При опухолях внутримышечной воронки экзофтальм направлен почти прямо вперед. Боковое смещение едва заметно, в особенности при опухолях зрительного нерва. Если опухоль давит в какой-либо точке на глаз, то может происходить поворот глаза вокруг точки вращения его в ту или иную сторону.

3. Ограничение подвижности глаза может происходить или вследствие того, что опухоль механически препятствует повороту глаза в ее сторону, или вследствие паралича мышц, обусловленного сдавливанием двигательного нерва или прорастанием мышцы опухолью. Раннее появление параличей при небольшом экзофтальме свидетельствует или о локализации опухоли около верхней глазничной щели, или о злокачественности опухоли. Опухоли внутримышечной воронки, в особенности опухоли зрительного нерва, если они не локализуются в вершине орбиты, долго не дают ограничения подвижности.

4. Прямым следствием ненормальности положения и движений глаза у больного могут быть явления двоения предметов, в общем позднее наступающего при опухолях внутримышечной воронки.

5. Если опухоль находится не слишком глубоко в орбите, то возможно ее прощупывание.

6. При отдавливании глаза назад в орбиту через закрытые веки в некоторых случаях получается ощущение сопротивления.

7. Иногда наблюдается отечное состояние век и конъюнктивы.

8. Зрение во многих случаях сильно страдает вследствие сдавливания нерва, которое ведет к застойному соску или атрофии. Поражение нерва особенно рано наступает в случаях опухоли зрительного нерва. Далее следуют параневральные опухоли; опухоли пристеночные тем легче вызывают поражение нерва, чем ближе они подходят к вершине орбиты.

9. В случае давления опухоли на стенку глаза появляется иногда ослабление рефракции.

10. Наконец, можно отметить иногда понижение внутриглазного давления, зависящее от давления на глаз. Распространение опухоли совершается как в пределах орбиты, так и за пределами последней. Опухоль легко выходит из орбиты вперед, сильно выдвигая глаз спереди или отодвигая его в сторону; она может проникать в соседние носовые полости и гайморову полость, узурируя стенку; опухоль может распространяться в крылонебную ямку и в полость черепа через верхнеглазничную щель, через зрительное отверстие или через верхнюю стенку орбиты. Прорастание глаза наблюдается только при эндотелиомах зрительного нерва. При опухолях глазницы часто бывают метастазы в ближайшие лимфатические железы и другие органы тела.

Диагностика. При диагнозе злокачественной опухоли орбиты нужно принимать в расчет очень много факторов. Прежде всего надо установить, что действительно имеется опухоль глазницы, а не воспалительный процесс хронического характера. Таковой может быть сифилитическим (периоститы, гуммы), туберкулезным (туберкуломы); далее, иногда дают повод к ошибкам миозиты прямых мышц, воспаления соседних полостей и кисты, исходящие из них, холодный субпериостальный абсцесс; следует помнить об эхинококке орбиты и о лимфогранулемах. Не нужно забывать, что экзофтальм и некоторые другие симптомы, свойственные опухолям, могут зависеть от уменьшения объема глазницы вследствие, например, выпячивания верхней стенки орбиты при сильной головной

водянке; далее, повод к дифференциальному диагнозу дают базедова болезнь, пульсирующий экзофтальм, флегмоны орбиты и т. д. Ввиду того, что ошибки при диагнозе опухоли орбиты, в частности злокачественной, встречаются нередко, следует сделать все возможное, чтобы исключить симулирующие опухоль процессы, тщательно взвешивая местные симптомы и производя рентгеновский снимок, анализ крови и другие реакции [Пирке (Pirquet) — туберкулин, реакция Кассони (Cassoni)]; если время терпит — необходимо пробное лечение.

В программу полного диагноза входит, конечно, решение вопроса о том, злокачественная или доброкачественная опухоль; важно определить, первична ли она, не является ли вторичной вследствие перехода с век глаза и соседних полостей, не метастаз ли она. Далее требуется по возможности точная локализация ее в орбите и определение объема; необходимо сделать попытку определить и природу опухоли. Только во всеоружии, исчерпав все возможности для распознавания, можно оперировать; но при этом всегда надо помнить, что при операции могут встретиться самые неожиданные сюрпризы.

Предсказание при злокачественных опухолях глазницы очень тяжелое, в особенности при некоторых формах сарком. Все усилия при самом радикальном лечении в большинстве случаев не приводят к цели.

Лечение опухолей глазницы. Наибольшего внимания заслуживает оперативный метод лечения.

Операция Кнаппа (Knapp). 1-й акт — рассечение наружной спайки век. 2-й акт — разрез конъюнктивы склеры. Временная резекция одной или двух мышц (с предварительным проведением швов через их сухожилие). 3-й акт — отворачивая или отодвигая глаз в сторону, подходят тупым путем к опухоли и удаляют ее. Если дело идет об опухоли зрительного нерва, то перерезают нерв сначала у глазничного отверстия, вывихивают опухоль из раны и отрезают нерв у заднего полюса глаза. По удалении опухоли глаз ставится на место, мышцы сшиваются. 4-й акт — сшивание раны конъюнктивы. Этот способ годен только для небольших опухолей, сидящих недалеко, преимущественно в зрительном нерве. Он не дает достаточного простора и почти вытеснен операцией Кренлейна.

Простая орбитотомия. 1-й акт — разрез мягких тканей до надкостницы вдоль края орбиты, отступя от последнего на 0,5–1 см. Длина разреза соответствует предстоящей задаче. Обычно применяется разрез Головина, охватывающий дугообразно всю наружную полуокружность орбиты или значительную ее часть. 2-й акт — обнаружение тарзоорбитальной фасции. Разрез ее параллельно краю орбиты без отслойки надкостницы (Головин), отодвигание глаза и мягких частей в сторону. 3-й акт — удаление опухоли, 4-й акт — сшивание разреза. Эта операция в некоторых случаях позволяет удалять небольшие опухоли. Если это не удается, переводят операцию в операцию Кренлейна или в экзентерацию глазницы.

Операция Кренлейна. При этой операции, которая составила эпоху в хирургии глазницы, создается довольно широкий доступ в ретробульбарное пространство. Она распадается (в видоизменениях проф. Головина) на следующие акты.

1. Производится дугообразный разрез мягких тканей (до надкостницы) по краю орбиты, охватывающий наружную половину окружности входа (или несколько меньше). Этот разрез, предложенный Головиным, дает больше простора и удобнее в косметическом отношении, чем первоначальный разрез Кренлейна (дуга, открытая к виску). К вершине разреза Головина можно добавить горизонтальный разрез (1–1,5 *см*) в направлении к виску.

2. Мягкие ткани отодвигаются кнаружи для обнажения наружного глазничного края и кнутри для обнажения fascia tarso-orbitalis; последняя надрезается у глазничного края параллельно ему без предварительного отслоения надкостницы (что производил Кренлейн и другие авторы). Отслоение надкостницы, по настойчивому указанию Головина, совершенно излишне.

3. Отодвинув мягкие ткани плоскими крючками кнутри, производят рассечение орбиты в двух направлениях. Одно сечение идет по линии лобно-скулового шва в передний конец нижней глазничной щели, второе сечение делается от места встречи нижнего и наружного краев орбиты к переднему концу нижней глазничной щели (долотом или проволочной пилой). Предварительно надрезают скальпелем надкостницу по пути предстоящих сечений. Костно-пластический лоскут оттягивается кнаружи.

4. Не пересекая (по настойчивому совету проф. Головина) сухожилия наружной прямой мышцы, как это делает Кренлейн, входят в орбиту, осмотром и пальпацией определяют положение опухоли и удаляют ее с сохранением или без сохранения нерва, в зависимости от обстоятельств.

5. Возвращают на место наружную стенку и сшивают разрезы мягких частей. Накладывают также временный шов, проведенный через кожу век около краев их, чтобы закрыть глазную щель; это необходимо для защиты роговицы от внешних влияний.

При невозможности применения консервативных операций, только что указанных, прибегают к более радикальному вмешательству.

Экзентерация глазницы без удаления надкостницы (простое иссечение содержимого) при злокачественных опухолях почти не применяется.

Поднадкостничная экзентерация орбиты распадается на четыре акта.

1. Если веки можно сохранить, то делается широкое рассечение наружной спайки. Для получения большого простора можно добавить еще вертикальный разрез через всю толщу верхнего века и наружного его конца. Если веки сохранить нельзя, то делается разрез до кости через кожу на протяжении всего края орбиты.

2. Конъюнктива свода разрезается скальпелем по всему краю входа в глазницу до кости, как раз по краю орбиты.

3. Вся надкостница вместе с содержимым глазницы отделяется от костных стенок при помощи распатора, что удается легко произвести до самой вершины глазницы. Содержимое орбиты вытягивается вперед, и пучок, состоящий из зрительного нерва и глазодвигательных мышц, перерезается ножницами у вершины орбиты. Во избежание кровотечения можно предварительно наложить кровоостанавливающий пинцет.

4. Дополнительно иссекают или выжигают подозрительные ткани у вершины орбиты и по глазничным щелям. Можно наложить на культю, если она кровоточит, на 2 дня кровоостанавливающий пинцет.

5. Для ускорения чрезвычайно медленного заживления можно прибегать к следующим способам: а) удалив конъюнктиву век и ресничный край их, прижимают их тампоном к костным стенкам орбиты; б) непосредственно после операции или после появления грануляции пересаживают на стенки орбиты эпителий по Тиршу; в) выкраивают на лбу широкий лоскут с ножкой в височной области и передвигают его в глазницу; г) окровавленные края век сшивают друг с другом.

Если веки сохранены, и больной желает носить искусственный глаз, можно прибегнуть к способу Головина. Через 10 дней после экзентерации, когда стен-

ки полости уже покрыты грануляциями, из кожи виска берется лоскут подобно тому, как это делается при операции Фрикке, длиною около 9 *см* и шириною в своей наиболее широкой части около 3,5 *см*.

Впереди этого лоскута из кожи виска вырезают другой, обращенный своей ножкой кверху. Первый лоскут отпрепаровывают от подлежащей ткани, повертывают кнутри, подводят под кожу наружной спайки и вводят в глазницу так, что кожная поверхность обращена кпереди, а окровавленная кзади. Второй же лоскут, тоже отпрепарованный, перемещается на место первого лоскута. Края лоскута, введенного в глазницу, сшиваются с остатками конъюнктивы век. Спустя несколько дней после того, как кожные лоскуты приросли, ножка лоскута в том месте, где она подходила под кожу наружной спайки, перерезается и центральный конец ее сшивается с кожей наружной спайки.

Создать хорошую полость для ношения искусственного глаза обычно невозможно, ввиду этого заслуживает полного внимания ношение приставных муляжей глаза из раскрашенной желатины, техника приготовления которых доведена до значительного совершенства.

Орбитосинуальная экзентерация по Головину. Очень нередко при удалении опухолей из глазницы приходится комбинировать экзентерацию с резекцией стенок орбиты для вылущивания опухоли, проникшей в соседние полости. Метод такого рода операции был предложен Головиным. Операция распадается на следующие акты: 1-й акт — разрезы (до кости): а) по средней линии лба, по боковой стороне носа и по plica naseotealis; б) вертикальный разрез по наружному краю орбиты: верхний конец переходит на лоб, нижний опускается на щеку; в) верхний горизонтальный от одного из предыдущих разрезов к другому по брови; г) такой же нижний, несколько ниже края орбиты. Кожномышечные лоскуты отпрепаровываются (и оттягиваются) кверху и книзу. 2-й акт — поднадкостничная экзентерация глазницы обычным способом. 3-й акт — экзентерация полостей; постепенно резецируется: вся передняя стенка гайморовой полости, вся нижняя стенка глазницы, носовой отросток верхней челюсти, слезная кость, часть носовой косточки, часть носового отростка лобной кости, бумажная пластинка решетчатой кости, передняя стенка лобной пазухи и ее нижняя стенка. Удаляются раковины, все перегородки решетчатого лабиринта, передняя стенка основной пазухи, стенки образовавшейся большей полости очищаются от слизистой. В связи с кровотечением описанный акт производится при запрокидывании головы больного[14]. 4-й акт — закрытие дефекта. Кожно-мышечные лоскуты лба и щеки сдвигаются навстречу один другому и сшиваются. При этой операции получается доступ во все соседние с глазницей полости. Ту или иную из них, если она заведомо нормальна, можно и не вскрывать.

Экстраорбитальная орбитосинуальная экзентерация (Филатов — Лысенков). Это видоизменение операции Головина предложено с целью строже выдержать общий принцип хирургии злокачественных опухолей — производить удаление обязательно в здоровых частях. 1-й акт — разрезы мягких тканей проводятся, как в способе Головина. Лоскуты и внешние края разрезов отслаиваются вместе с надкостницей возможно дальше. Надкостница орбиты отслаивается от верхней наружной и внутренней стенок орбиты до вершины ее, насколько возможно. 2-й акт — вне краев орбиты долотом последовательно пробиваются: передняя стенка лобной пазухи, боковая стенка носа, передняя стенка верхней челюсти, боковая стенка верхней челюсти, скуловая дуга. 3-й акт: наружная стенка орбиты просекается долотом по линии лобно-скуловой шов — задняя треть

[14] Очень выгодна предварительная перевязка art. carotisext.

нижнеглазничной щели; внутренняя стенка орбиты — по линии блок — овальное отверстие. Все содержимое орбиты захватывается щипцами, вытягивается и перерезается в вершине орбиты[15].

Кожно-мышечные лоскуты сдвигаются друг к другу навстречу и сшиваются, как в способе Головина. Если впоследствии произойдет атрофия кожи, закрывающей орбиту, то производится вторичное сшивание дефекта. Тампонада, осмотр, очистка полостей. До операции — тампонада хоан тампоном, введенным в носоглотку. Способ дает возможность удалять в некоторых случаях опухоли в пределах здоровых тканей, если новообразование не перешло линии блок — овального отверстия[16].

Надо заметить, что при лимфогранулемах (если удается поставить диагноз), может дать успех лечение рентгеном. Лечение злокачественных опухолей глазницы радием недостаточно еще разработано. Рентген вряд ли может заменить собой оперативное лечение, но оно, безусловно, показано после оперативного вмешательства.

ЗЛОКАЧЕСТВЕННЫЕ ВНУТРИЧЕРЕПНЫЕ ОПУХОЛИ И ИХ ОТНОШЕНИЕ К ОРГАНУ ЗРЕНИЯ

Этот отдел, весьма важный, является пограничным с областью неврологии и может быть здесь затронут лишь весьма кратко (подробности см. в разделе об опухолях глазницы).

В данном разделе о внутричерепных опухолях я буду говорить суммарно об опухолях внутри черепа вообще и явлениях со стороны органа зрения, ими вызываемых.

Симптомы внутричерепных опухолей со стороны органа зрения можно разделить на общие, которые бывают при опухолях внутри черепа, независимо от топографического отношения опухоли к органу зрения или его придаткам, и на локальные, т. е. такие, которые обусловлены положением опухоли по отношению к органу зрения и его придаточным нервным аппаратам.

Общие симптомы опухолей со стороны органа зрения. Основным из них является так называемый застойный сосок. Он зависит от затруднения в обращении цереброспинальной жидкости и венозной крови, ведущего к повышению внутричерепного давления с его общеизвестными проявлениями. Застойный сосок есть самый верный симптом внутричерепных опухолей; по Оппенгейму (Oppenheim), 90 % застойных сосков приходится на внутричерепные опухоли. Как правило, застойный сосок — двустороннее явление. В редких случаях встречается односторонний сосок. Из степени развития застойного соска нельзя непосредственно делать выводов ни о расположении, ни о характере, ни о величине опухоли. Чаще всего застойный сосок бывает при опухолях в задней черепной ямке; очень редко — при опухолях четверохолмия, моста, продолговатого мозга.

Застойный сосок, если он не осложнен еще и явлениями неврита, обычно довольно долго не ведет к атрофии и упадку зрения. Но полагаться на такое благополучие нельзя, ибо, когда в один несчастный день атрофия началась, прогноз

[15] В клинике нашего института при удалении опухолей глазницы проф. Мельников широко пользуется методом электрокоагуляции, разрезая кожу и все мягкие ткани только этим приемом; разрезы скальпелем оставлены ввиду частых имплантационных рецидивов. — *Ред*.

[16] Здесь было бы уместно затронуть и вопрос об опухолях, проникающих в глазницу из соседних придаточных носовых полостей, — вопрос, который относится к пограничной области офтальмологии и ринологии и в оперативном отношении в значительной мере находящийся в ведении окулистов (прим. авт.).

в отношении зрения становится плохим. Сколько глаз ослепло от ничем не оправданной потери времени и консервирования пациентов «под наблюдением»! Современное правило офтальмологии гласит: раз поставлен диагноз застойного соска на почве внутричерепной опухоли, должна быть безотлагательно произведена операция — радикальная, если опухоль доступна удалению, и паллиативная, если она недоступна для хирурга. Декомпрессионная трепанация позволяет нередко надолго сохранить зрение при неоперируемых опухолях, быстрота роста коих, как известно, трудно поддается учету.

Локальные симптомы со стороны органа зрения при опухолях внутри черепа. В громадном большинстве случаев нарушение зрения, чувствительности и расстройства в мышечном аппарате глаз указывают на поражение опухолью (непосредственно или по соседству) нервных путей и центров, имеющих отношение к органу зрения и его придаткам. Не надо, однако, забывать, что иногда локальные симптомы могут зависеть от своеобразного «действия опухоли на расстоянии»; опухоли, давящие или захватившие внутричерепной отдел зрительного нерва, ведут к односторонней слепоте, к одностороннему застойному соску, к односторонней атрофии зрительного нерва.

Опухоли в области хиазмы, обычно исходящие из придатка мозга, дают чаще всего битемпоральные гемианопсии; в редких случаях, если опухоль давит на боковой угол хиазмы, бывает биназальная гемианопсия.

При поражении правого зрительного тракта происходит левосторонняя одноименная гемианопсия, а при поражении левого—правосторонняя одноименная гемианопсия.

При поражении дальнейшего протяжения зрительно-нервных путей одной половины мозга до зрительного центра включительно получается тоже одноименная гемианопсия.

Я не имею возможности останавливаться далее на зрительных локальных симптомах мозговых опухолей, а равно на симптомах последних со стороны чувствительности и движения, ибо потребовалась бы слишком далекая экскурсия в неврологию.

Злокачественные опухоли внутри черепа могут возникать первично и метастатическим путем, они могут проникать в череп из глазницы (глиома, саркома и т. д.) и в свою очередь могут проходить в последнюю, вызывая выпячивание глаз.

Прогноз опухоли, если она диагностирована как злокачественная, конечно, весьма сомнителен. Но при современном развитии мозговой хирургии все же показано, пока дело не зашло слишком далеко, оперативное вмешательство.

ЕЩЕ О ЗЛОКАЧЕСТВЕННЫХ НОВООБРАЗОВАНИЯХ ОРГАНА ЗРЕНИЯ[17]

ЭТИОЛОГИЯ И ПАТОГЕНЕЗ

Вопрос об этиологии и патогенезе злокачественных опухолей освещался уже неоднократно. В огромном большинстве случаев мы не можем для происхождения опухолей органа зрения найти никакой видимой причины, а по вопросу о их патогенезе офтальмология не идет дальше тех предположений, которые известны в общей онкологии. Ввиду этого я и ограничусь в моем кратком очерке лишь указанием на некоторые детали вопроса, которые могут служить дополнением к фактическому материалу по общему вопросу об этиологии и патогенезе злокачественных опухолей.

Травма. Небольшие однократные и многократные травмы век, несомненно, являлись причиной, вызывающей рак века или лимба. Несомненно также, что для происхождения внутриглазных опухолей (саркомы сосудистого тракта, эпителиальные опухоли цилиарного тела) травма в форме тупого удара по глазу также являлась этиологическим моментом. Для происхождения глиом сетчатки роль ее сомнительна; как причина возникновения глиом зрительного нерва травма отмечалась только в исключительных случаях; для эндотелиом зрительного нерва отметить ее удавалось очень редко. В громадном большинстве случаев опухолей органа зрения травмы либо не было, либо ее нельзя было доказать. Однако нет сомнения в том, что принципиально значение травмы в происхождении этих опухолей доказано.

Контактная аутоинокуляция тоже доказана, правда редкими случаями, для рака век. Интересным является тот факт, что от внутриглазных сарком отделяются иногда с поверхности их группы клеток, которые, осев на дно глаза, разрастаются, не проникая, однако, глубоко в толщу сосудистой оболочки. Таким механизмом проф. Евецкий объяснял наличие двух сарком в сосудистом тракте одного глаза.

---

[17] Опубликовано в сб. «Злокачественные новообразования» (под ред. Г. Б. Быхонского и П. А. Кучеренко), 1934, стр. 337–355.

Наследственность некоторых форм опухолей органа зрения доказана. Так, можно указать на наследственность эпибульбарного рака и саркомы сосудистой оболочки. Наиболее ясно она выступает при глиоме сетчатки. Заттлер (Sattler) собрал по этому вопросу интересные данные: в ряде случаев у отца или матери в детстве был удален глаз по поводу глиомы — и один ребенок или несколько детей страдали глиомой; с другой стороны, у здоровых родителей рождалось по нескольку детей с глиомой, в части этих случаев у родителей были братья и сестры, страдавшие глиомой. Эти данные, а также то обстоятельство, что зачатки опухоли можно было констатировать у новорожденных, говорят в пользу теории зародышевой закладки будущей опухоли. В пользу этой теории говорит и нередко наблюдаемая двухсторонность опухоли. Подтверждение этого можно видеть и в данных Зеефельдера (Seefelder) и Гинсберга (Ginsberg), которые в глазах зародышей и новорожденных нашли в сетчатке мелкие скопления клеток, представлявшиеся малодифференцированными и похожими на клетки глиомы сетчатки. Кстати добавим, что, по Заттлеру, глиомы сетчатки возникают в слое нервных волокон ганглиозных клеток и во внутреннем ядерном слое, т. е. в тех слоях, в которых лежат ядра невроглии сетчатки. Из невроглии или из клеток, из которых она происходит, образуется, по Заттлеру, глиома. В огромном же большинстве случаев глиом наследственности обнаружить не удается.

Предшествующие воспалительные процессы (воспаление кожи век, иридоциклит после травм или без определенной причины) только в редких случаях могли быть признаны поводом для развития опухоли.

Родимые пятна кожи, лимба, пигментные пятна на радужке и телеангиектазии ее, пятна при пигментной ксеродерме, несомненно, являлись иногда источниками опухолей.

Возраст имеет преимущественное значение для возникновения некоторых опухолей органа зрения. Так, первичный рак встречается, как правило, в возрасте 40–80 лет. В редких случаях он встречается в возрасте 12–14 лет (на лимбе), а при пигментной ксеродерме — и в детском возрасте (от 1 до 12 лет). Злокачественные эпителиомы встречались в возрасте около 27 лет. Саркома различных отделов органа зрения встречается преимущественно в возрасте от 30 до 70 лет и только в виде исключения — в раннем детском возрасте или после 70 лет. Для глиом зрительного нерва — преимущественный возраст до 10 лет, изредка они встречаются до 20 лет. Глиомы сетчатки в громадном большинстве случаев (80%) встречаются в раннем детском возрасте (до 5 лет), очень редко после 10, но не позднее 12 лет.

Метастатическое происхождение опухолей органа зрения доказано наблюдениями неоднократно: метастазы саркомы встречались в радужке, в сосудистой оболочке, в зрительном нерве, в глазнице. Метастатический рак наблюдался в цилиарном теле, в зрительном нерве, в глазнице, в последней попадались также метастазы гипернефромы и т. д.

Среди опухолей лимба рак и папиллома представляют значительный интерес с точки зрения их патогенеза. По исследованиям проф. Полева, эти опухоли в основе своей имеют общий источник происхождения, а именно те эпителиальные разращения, которые иногда развиваются на лимбе (после предшествующей гиперемии) и которые с самого начала представляют некоторые признаки атипичности. Эпителий этого разращения, которое Полев называет начальной эпителиомой, обладает, так сказать, потенциальной энергией роста в двух направлениях: в одних случаях рост идет в сторону типичной папилломы, а в других — в сторону рака.

Иногда обе потенции проявляются одновременно, и получается неопределенная в морфологическом смысле форма, представляющая собой некий средний тип с различными переходами. В иных случаях сперва развивается папиллома, и лишь позднее проявляется в ней переход в злокачественный рост, т. е. начальная эпителиома является предраковым разращением.

РАННЯЯ ДИАГНОСТИКА

Ввиду того, что мы в настоящее время еще не располагаем твердыми опорными пунктами при распознавании всех видов злокачественных новообразований, проблема нашей диагностики злокачественного новообразования органа зрения сводится, с одной стороны, к быстрому обращению больного к врачу по поводу всякой патологии глаз, а с другой — к обследованию врачом без промедления всех явлений, подозрительных в отношении опухоли, могущей быть у пациента.

Излагать симптоматологию злокачественных опухолей органа зрения и всех процессов, от которых их надо дифференцировать, в настоящем разделе невозможно (из-за ограниченного объема), и я отсылаю интересующихся к соответствующим руководствам[18].

Моя задача — указать лишь те главнейшие данные, которые надо получить при исследовании опухоли и организма и которые могут быть использованы для дифференциального диагноза опухоли, каковым он почти всегда должен быть. Основами для диагноза злокачественных опухолей органа зрения являются: 1) симптомы, получаемые при внешнем клиническом исследовании самой опухоли; 2) анамнез и течение; 3) исследование окружающих опухоль частей и всего организма; 4) исследование крови; 5) серологические исследования; 6) рентгеновское исследование; 7) диафаноскопия; 8) болевые ощущения; 9) расстройство зрения и другие последовательные изменения; 10) изменения внутриглазного давления; 11) биопсия; 12) данные цитологического исследования; 13) патологоанатомические данные; 14) пробная операция и пробный прокол; 15) пробное лечение.

§ 1. Данные местного клинического исследования

Злокачественные опухоли век

Рак век. Дифференциальный диагноз кожного рака века, обычно протекающего в форме разъедающей язвы (ulcus rodens), реже в виде изъязвляющейся глубокой формы, следует проводить в отношении таких заболеваний:

Бородавки. Неизъязвленная бородавка легко отличается по своему ворсинчатому виду от бугристого или гладкого узла неизъязвленного рака в его начальной стадии. Неизъязвленную бородавку, начавшую расти, особенно в пожилом возрасте, нужно считать подозрительной в отношении злокачественного перерождения. Всякую язвочку или трещину бородавки, не зажив-

[18] Крюков и Одинцов, Курс глазных болезней, М., 1930; Беллярминов и Мерц, Руководство по глазным болезням. Л., 1929–1930; Фукс, Руководство по глазным болезням. Рус. перевод под ред. проф. Одинцова; Филатов В., глава в кн. «Клиника злокач. новообразований», под ред. Мельникова и Лифшица, 1930; Затлер (Sattler), Die bösartigen Geschwülste des Auges, Leipzig, 1926.

шую скоро и без рецидива, нужно считать подозрительной в отношении перехода в рак[19].

Родимые пятна не имеют сходства с неизъязвленным раком, но их увеличение (особенно в пожилом возрасте) должно вызывать подозрение на злокачественный переход (рак, саркома); еще тем более подозрительно появление язвочки.

Пятна при пигментной ксеродерме. Нередко наблюдается переход их в рак, даже в детском возрасте; разрастание и превращение пятен в узел, а тем более в язву есть уже переход в рак.

Туберкулезная язва. Для нее характерно наличие воспалительных явлений, слегка просвечивающие желтоватые узелки по краю (слегка подрытому), кровоточащие грануляции. При раковой язве край толстый с плотными узлами; дно неровное, бугристое; иногда наблюдается обильное разрастание сосочков; воспалительных явлений нет, если, конечно, ткани не раздражены неумелым лечением или инфекцией вследствие несоблюдения чистоты. Рубцевание части язвы возможно и при туберкулезной язве, и при раке. При раке оно дает иногда характерные лучистые складки кожи какого-нибудь участка края язвы. При одном только внешнем исследовании ошибки возможны, а потому для решения диагностической задачи (см. § 2, 3, 11, 15) нередко нужны дополнительные методы исследования.

Гуммозная язва отличается от раковой язвы резко очерченным, довольно крутым краем и сальным видом дна (обычно без сосочков), покрытого гноевидным распадом; в окружности язвы могут быть воспалительные явления. По внешнему виду отличие установить не всегда возможно. Так, мне пришлось однажды оперировать рак, который долго трактовался как гумма. О том же говорит и литература, а потому нужны нередко дополнительные методы исследования (см. 2, 3, 5, 15).

Халазион. Рак, начавшийся из мейбомиевых желез, может вначале иметь вид узла в толще века. В этой стадии его иногда нельзя отличить от халазиона. Диагноз облегчается, когда узел, увеличиваясь, становится бугристым или изъязвляется. Практически вопрос о диагнозе возникает очень редко, ибо самый рак мейбомиевых желез — большая редкость (15 случаев во всей литературе).

Саркома. Начальные стадии рака, протекающие в виде узелка, над которым эпидермис шелушится (с образованием эрозии, переходящей в язву), не похожи на начальные стадии саркомы, развивающейся в виде узла под нормальной кожей или, по крайней мере, под нормальным эпидермисом. Изъязвление саркомы есть явление позднее — при большом объеме опухоли, а при раке — раннее. Края раковой язвы плотные, с узлами, чего нет при изъязвлении саркомы. Пигментированный рак, развивающийся из родимого пятна, может быть до своего изъязвления смешан с пигментированной саркомой; важно выяснить состояние эпидермиса, который при раке рано начинает слущиваться.

Рак слизистой оболочки век. При его диагнозе надо помнить, что рак слизистой быстро переходит в изъязвление, а потому его надо отличать от туберкулеза и гуммы по тем же принципам, которые были указаны выше. По одним внешним признакам вопрос решается не всегда, и часто приходится прибегать к добавочным методам.

[19] Здесь указываются лишь те местные симптомы, которые получаются со стороны опухоли при местном клиническом исследовании путем осмотра и пальпации. Для осмотра офтальмология располагает, кроме невооруженного глаза, целым рядом оптических приспособлений (лупы, офтальмоскоп Гульстранда, бинокулярный микроскоп с щелевой лампой Гульстранда).

Саркома век. При дифференциальном диагнозе саркомы век принимаются в расчет следующие заболевания:

Доброкачественные опухоли. Если такая опухоль не имеет характерных для ее вида черт (например, ангиома, хондрома, некоторые виды фибром, родимые пятна, бородавки и т. д.), то возможны сомнения до периода спаяния опухоли с кожей, каковое говорит в пользу саркомы; в пользу последней говорит и наличие пигментации.

Доброкачественные опухоли, начавшие быстро расти, должны быть трактуемы, как переходящие в злокачественные (саркома, рак).

Халазион. Если почему-либо типические черты этого заболевания недостаточно отчетливы, то возможно смешение с непигментированной саркомой хряща.

Гумма. Неизъязвленная гумма, если нет воспалительных явлений, может быть смешана с непигментированной саркомой; вопрос выясняется другими методами (см. 2, 3, 5, 15).

Рак (см. выше).

Опухоли, состоящие по преимуществу из лимфоидных элементов, описываются под именем лимфаденом, злокачественных лимфом, лимфосарком, псевдолейкемических опухолей и т. д. Эти образования не совсем разграничены друг от друга, а часть их относится, несомненно, к лимфогранулемам. Многие из них клинически злокачественны. Встречаясь на веках, они не всегда могут быть отличены от непигментированных сарком. Нужны дополнительные методы (см. § 2, 3, 4, 11, 15).

Саркома слизистой оболочки век. При диагнозе саркомы слизистой оболочки переходных складок повод для дифференциального диагноза могут дать образования лимфоидного типа, по преимуществу плазмомы. Саркомы обычно бывают более плотными, чем упомянутые, обычно довольно рыхлые образования. Амилоидные узлы, очень плотные, также могут возбудить сомнение в некоторых случаях. Нередко нельзя обойтись без биопсии. Диагноз облегчается, если у пациента обнаружены признаки трахомы, на почве которой развиваются, как правило, упомянутые выше патологические процессы.

Злокачественные опухоли слезного мешка

При опухолях слезного мешка, исходящих из его слизистой, основным симптомом является увеличение объема мешка и уплотнение его при отсутствии или малом количестве гноя, выжимаемого из слезной точки. Опухоль слезного мешка надо дифференцировать от туберкулеза. Для последнего характерна, пожалуй, кровоточивость при зондировании. Выяснить качество опухолей по клиническим симптомам, пока опухоль не приняла больших размеров, вряд ли возможно. В этом случае отсутствие изъязвления свидетельствует скорее о наличии саркомы, чем рака.

Эпибульбарные злокачественные опухоли

Эпибульбарными опухолями называются такие, которые развиваются на поверхности глазного яблока, т. е. на лимбе, на конъюнктиве склеры, на полулунной складке и на роговице. Характерной чертой эпибульбарного рака и саркомы является рост их по поверхности глазного яблока; возможно и прорастание во внутрь глаза, вдоль по сосудам и нервам, реже

— через прямую узуру стенки. *У* рака наклонность к прониканию в глаз выражена слабо, у саркомы — в более значительной степени.

Рак лимба. На лимбе рак встречается чаще всего. Дифференциальный диагноз лимбального рака надо проводить с такими заболеваниями:

Папиллома. С нею легко может быть смешан непигментированный рак. Для папиллом характерно резко выраженное сосочковое строение, которое напоминает собою цветную капусту, при раке поверхность бугристая; если она и имеет сосочковый вид, то не в такой степени, как при папилломе. При папилломе имеется обычно ножка и нет наклонности к врастанию основания опухоли в окружающие ткани, которая бывает при раке. Кроме того, для рака характерно и изъязвление, которого почти не бывает при папилломе. Мы привели в разделе о патогенезе злокачественных опухолей взгляд проф. Полева относительно происхождения рака и папиллом лимба (и роговицы) из общего для обоих форм источника начальной эпителиомы. Чем более ранняя стадия опухоли перед нами, тем более теряются клинические черты, характеризующие ее как папиллому или рак, и тем труднее становится диагноз. Так как рак может произойти и из первичной эпителиомы, и из папилломы, то в сомнительных случаях полезнее клинический диагноз склонять в пользу рака. Начальную общую для рака и папилломы стадию, начальную эпителиому Полева, которая имеет вид плоской припухлости на лимбе, розового цвета, практически лучше при малейшем ее разращении трактовать как злокачественную опухоль, так как она может привести к развитию рака или непосредственно, или через стадию папилломы. Сомнения в диагнозе надо разрешать удалением опухоли (тем более, что и папиллома подлежит ему) с последующим патологоанатомическим исследованием (см. § 13).

Птеригиум и пингвекула. Смешение возможно, пожалуй, только в случае слишком сильного развития этих образований, если при этом имеется изъязвление. Характерный вид птеригиума и желтый цвет пингвекулы являются основой для диагноза. Если есть эрозия пингвекулы, то имеются и острые явления воспаления и раздражения глаза. Заттлер упоминает о возможности развития рака на головке птеригиума.

Лимбальная форма весеннего катара. Студенистый вид припухлости в форме валика на лимбе столь характерен, что вопрос о смешении с раком может возникнуть разве лишь в каком-нибудь случае особо сильного развития, при отсутствии в анамнезе рецидивов.

Саркома. С непигментированной саркомой могут быть смешаны непигментированные раки лимба, а с пигментированной — пигментные раки, развивающиеся из родимых пятен; для саркомы характерна малая бугристость, малая наклонность к изъязвлению; некоторые формы саркомы имеют дольчатое строение.

Гуммозная и туберкулезная язвы. С ними может иметь некоторое сходство изъязвленный непигментированный рак. Наличие воспалительных явлений говорит в пользу первых. Важно иметь в виду бугристость дна язвы и краев ее при раке. В редких случаях повод к смешению может дать развитие грануляций вокруг инородного тела.

Дифференциальный диагноз рака конъюнктивы склеры от сарком и гранулой (гумма, туберкулез) проводится по упомянутым выше принципам. Так же ставится диагноз рака роговицы.

Эпибульбарные саркомы. При дифференциальном диагнозе саркомы лимба и ближайших частей конъюнктивы склеры надо иметь в виду такие заболевания.

Непигментированный рак. Гладкость поверхности и отсутствие наклонности к изъязвлению являются характерным для саркомы.

Пигментированный рак (из родимого пятна). Отличить его с уверенностью от пигментированной саркомы в начальной стадии вряд ли возможно.

Опухоли лимба из лимфоидных элементов имеют известное сходство с саркомой непигментированной, но отличаются от нее своим студенистым видом и рыхлостью.

Стафилома склеры, лимба и цилиарного тела. Небольшие стафиломы травматического происхождения могут дать повод к предположению о пигментной саркоме. Важно исследование офтальмоскопом, анамнез (см. § 2).

Выпячивание цилиарного тела при туберкулезе его сквозь узуры склеры. Необходим тщательный анализ состояния глаза (наличие воспалительных явлений при туберкулезе).

Внутриглазная саркома, вышедшая сквозь склеру под конъюнктиву. Принятие внутриглазной опухоли за эпибульбарную очень опасно. Если при удалении предполагаемой эпибульбарной опухоли оператор не заметит своей ошибки и ограничится срезанием вершины выпячивания, то прогноз для больного сильно отяготится (потеря темпа, опасность диссеминации). Для отличия нужно тщательное исследование глаза (для диагноза внутриглазной опухоли и для изучения отношения темного бугра к склере).

При распознавании сарком на остальных частях глаза (роговице, конъюнктиве склеры и на полулунной складке) надо руководствоваться быстротой роста, отсутствием наклонности к изъязвлению, гладкостью поверхности опухоли (иногда имеющей дольчатое строение).

Злокачественные опухоли радужной оболочки

Саркома. Диагноз пигментных сарком радужной оболочки не труден. Дифференциальный диагноз пигментированных сарком радужной оболочки нужно проводить в отношении таких заболеваний:

Травматические кисты радужной оболочки имеют перламутровую окраску, просвечивают. Кроме того, при них можно иногда найти следы травмы.

Грануляционные разрастания вокруг инородных тел. Обычно вокруг таких разрастаний имеются явления раздражения глаза; признаки ирита, следы травмы.

Туберкулы значительного объема. В них обычно можно отметить белесоватые очаги казеозного распада. При них бывают, как правило, явления ирита. Добавочные исследования могут разъяснить сомнение (см. § 2, 3, 5, 15).

Сифиломы сопровождаются явлениями ирита. При сомнениях нужны добавочные исследования (см. § 2, 3, 5, 15). Иногда в саркоме происходят некрозы; возникающий вследствие этого ирит затрудняет диагноз.

Рак (метастатический) и эпителиальные опухоли задней поверхности радужки.

Эпителиальные опухоли радужной оболочки. Метастатический рак (очень редкое явление) имеет вид желтоватого узелка, быстро растущего, обычно при явлениях ирита. Во внешнем его виде вряд ли можно найти признаки, отличающие его от непигментированной саркомы. То же относится и к гипернефромам.

Пигментированные опухоли, развивающиеся из задней поверхности радужной оболочки и имеющие эктодермальное происхождение, выпячивают радужную оболочку бугром вперед и могут выходить в зрачок. По Заттлеру, они близки к ракам, развивающимся из родимых пятен кожи и конъюнктивы. От сарком они с известным вероятием отличаются по своей локализации в задних (а не передних) слоях радужной оболочки.

Злокачественные опухоли цилиарного тела

Саркома. Саркому цилиарного тела следует дифференцировать от таких заболеваний:

Сифиломы, как правило, сопровождающиеся тяжелыми явлениями иридоциклита. При наличии последних при саркоме вопрос сильно затрудняется, так же, как и в случае отсутствия их при сифиломе. При пользовании только данными внешнего исследования смешение возможно. Нужны дополнительные исследования (см. § 2, 3, 5, 15). Если саркома пигментная, то затруднений меньше.

Туберкулез. Прободение склеры или прорастание радужки, при отсутствии воспалительных явлений, говорит в пользу саркомы; при наличии таковых дело затрудняется. Нужны дополнительные исследования (см. § 2, 3, 5, 15).

Эпибульбарная саркома (см. выше).

Метастатический рак (редкие случаи) по клиническим симптомам отличить от непигментированной саркомы вряд ли возможно.

Злокачественные опухоли сосудистой оболочки

Саркома. При дифференциальном диагнозе саркомы надо иметь в виду такие заболевания:

Простая отслойка сетчатки, если она имеет более или менее ограниченный вид в форме бугра. Для отслойки характерно легко наступающее изменение ее конфигурации и изменение границ дефекта в поле зрения; кроме того, при просвечивании глаза (см. ниже) затемнение говорит в пользу опухоли.

Солитарный туберкул и гумма. Могут дать повод к смешению с начальной стадией саркомы, когда она мало возвышается над уровнем дна глаза. В пользу туберкула и гуммы говорит наличие воспалительных явлений в окружности подозрительного фокуса.

Отслойка сосудистой оболочки. Это заболевание дает бугор, видимый при офтальмоскопическом освещении, сходный по виду с саркомой. Он появляется остро после внутриглазных операций, сопровождаясь обычно понижением внутриглазного давления. Смешение возможно только при отсутствии анамнеза, что маловероятно. Течение (постепенное исчезновение бугров) решает дело.

Доброкачественные опухоли сосудистой оболочки встречаются очень редко, однако ввиду угрожающего пациенту удаления глаза их надо безусловно исключить (см. §2, 3).

Цистицерк под сетчаткой в своей ясно выраженной форме легко отличим от саркомы по своему цвету (нежный зеленоватый тон с оранжевым оттенком по краю), по волнистому движению контуров и по характерному белому пятну соответственно головке. Если картина затуманена из-за экссудата в стекловидном теле, то дело затрудняется и необходимы добавочные методы исследования (см. § 2, 3, 6, 12).

Метастатический рак. Вряд ли можно по внешнему виду отличить бугры метастатического рака от бугров саркомы; необходимы другие методы исследования (см. § 2, 7).

Заращение зрачка является следствием ирита, встречающегося иногда при саркоме (вследствие развивающихся в ней некрозов); диагноз в ранний период поставить по внешним данным нельзя.

Злокачественные опухоли сетчатки

Глиома ретины. При диагнозе этой опухоли надо иметь в виду такие заболевания.

Саркома сосудистой оболочки. В начальных стадиях глиома, если она, как это обычно бывает, растет в сторону стекловидного тела (gl. endophytum), отличается от саркомы по своему желтоватому цвету и не сопровождается отслойкой сетчатки; глиома, растущая к сосудистой оболочке (gl. exophytum), менее резко отличается от нее по виду, но все же отличается по цвету (белесовато-желтоватый). В ранних стадиях той и другой формы сосуды сетчатки частью проходят впереди опухоли, частью проникают в нее. В более поздних стадиях, при выполнении стекловидного тела желтой массой, придающей глазу своеобразный блеск (так называемый кошачий глаз), сходство с саркомой отсутствует и диагноз не труден.

Эксудат в стекловидном теле после некоторых форм хориоидита, по преимуществу метастатического характера (скарлатина, корь, тиф, грипп, гнойные отиты, туберкулез и т. п.), иногда при цистицерке, выполняя в значительной мере стекловидное тело, может по своему желтоватому цвету иметь большое сходство с глиомой. Если на поверхности подозрительной массы можно доказать наличие сосудов сетчатки, то вопрос выясняется в пользу глиомы. Не типичные для ретины сосуды, которые могут быть в экссудате при его организации, не решают вопроса. Отсутствие сосудов говорит в значительной степени в пользу экссудата. Очень важную роль играют дополнительные методы диагноза (см. § 2, 3, 7, 10).

Retinis externa Coats (экссудативный процесс в наружных слоях сетчатки с ее отслойкой). В типических случаях бугры сетчатки при этой болезни имеют достаточно несходный с глиомой вид, но могут давать повод и к смешению.

Врожденные мезодермальные разращения позади хрусталика (при art. hyaloidea persistens) давали иногда повод к ошибочному диагнозу.

Злокачественные опухоли зрительного нерва

Если опухоль (саркома, метастатический рак, глиома и т. п.) занимает сосочек зрительного нерва, то диагноз ее ставится офтальмоскопом, а самый характер ясен лишь тогда, когда она пигментирована (саркома). Наблюдение за течением процесса выясняет дело. Если опухоль находится позади глаза, то самое наличие ее устанавливается на основании следующих симптомов, до-

бываемых осмотром и пальпацией: 1) глаз находится в состоянии экзофтальма, который направлен прямо вперед и не сопровождается боковым смещением глаза; 2) подвижность глаза сохраняется долго; 3) при пальпации иногда удается нащупать передний конец опухоли, находящейся у области заднего полюса глаза; 4) сосочек зрительного нерва либо атрофичен, либо является застойным; только в редчайших случаях он может быть некоторое время нормальным. Зрительные функции расстраиваются очень рано.

Диагноз опухоли зрительного нерва надо дифференцировать от опухоли глазницы вообще, особенно от опухоли около зрительного нерва (об этом будет сказано в других местах). Раз диагноз опухоли зрительного нерва поставлен — наступает момент для диагноза ее характера. В зрительном нерве встречаются: интрадуральные (субдуральные по Головину) и экстрадуральные опухоли. К первым принадлежат саркомы, глиомы, ко вторым — фибросаркомы, эндотелиомы. По данным осмотра и пальпации дифференциальный диагноз их невозможен; невозможно по этим данным и отличие от них тех доброкачественных образований, которые Головин выделил из группы настоящих опухолей и отнес в группу воспалительных (о некоторых деталях диагностики опухолей зрительного нерва см. другие разделы).

Злокачественные опухоли глазниц

Прежде чем решать вопрос о злокачественности опухоли глазницы, необходимо уметь поставить диагноз самого наличия опухоли. Следующие симптомы служат местным проявлением ее: 1) экзофтальм, 2) смещение глаза, 3) ограничение подвижности глаза, 4) двоение предметов, 5) опухоль может быть в некоторых случаях прощупана, 6) при отдавливании глаза назад в орбиту (через веки) иногда ощущается сопротивление, 7) иногда отек век и конъюнктивы, 8) расстройства зрения, 9) иногда ослабление рефракции, 10) иногда падение внутриглазного давления, 11) органические поражения зрительного нерва (застойный сосок, атрофия), 12) другие поражения глаза. При опухоли не всегда имеются налицо все перечисленные симптомы, и даже самый постоянный симптом опухоли — экзофтальм может отсутствовать в начальных стадиях опухолей, расположенных у вершины орбиты или в зрительном нерве. Пользование указанными симптомами должно быть очень продуманным, оно должно быть основано на знании всех возможных причин для возникновения каждого из них. Только при таких условиях можно, распознавая опухоль, исключить (и то не всегда) другие процессы в орбите — воспаления, гранулемы, изменения сосудов, параличи и т. д. Нередко на помощь должны быть привлечены исследование организма, носовых пазух, анамнез, радиография и т. д. Здесь не место говорить о диагностике опухолей глазницы вообще, и я отсылаю интересующихся к указанным выше монографиям и руководствам. Когда диагноз опухоли глазницы поставлен, нужно выяснить топографические отношения ее, т. е. является ли опухоль пристеночной (включая сюда и опухоли слезной железы), параневральной (внутри мышечной воронки) или же опухолью зрительного нерва (интра- или экстрадуральной). По Головину (Annales d'oculistique, 1930), наиболее характерные топографические признаки таковы: 1) пристеночные опухоли характеризуются боковым смещением глаза, более значительно выраженным свойством ограничивать движения глаза, менее выраженным влиянием на зрительный нерв и зрение, 2) параневральные опухоли выпячивают глаз прямо вперед, редко ограничивают подвижность, часто, но не всегда, поражают

нерв (обычно в форме застойного соска); зрение, даже при наличии офтальмоскопических изменений сосочка, сохраняется долго; 3) опухоли зрительного нерва; еще более выраженное свойство вызывать экзофтальм прямо вперед, отсутствие параличей, ограниченная подвижность, офтальмоскопические изменения зрительного нерва почти всегда выражены. Что касается зрения, то оно падает тем скорее, чем более близка опухоль к самому веществу нерва. Так, при опухолях экстрадуральных, несмотря на наличие офтальмоскопических изменений, зрение, хотя и ослабленное, сохраняется сравнительно долго; при интрадуральных опухолях зрение падает быстрее, часто до появления экзофтальма (что дает повод к ошибочному диагнозу ретробульбарного неврита).

Лишь установив топографию опухоли, можно заняться вопросом, является ли она злокачественной и какова именно ее природа («патологический диагноз», по терминологии Головина). В глазнице встречаются самые разнообразные первичные опухоли доброкачественного и злокачественного характера — фибромы, дермоиды, кисты, хондромы, липомы, ангиомы, остеомы, лимфомы, саркомы, эндотелиомы, ксантомы, хлоромы, цилиндромы (из элементов слезной железы), глиомы (в зрительном нерве) и др. В ней встречаются также различные опухоли, переходящие в нее с соседних частей, не говоря уже о раке или саркоме, проникающих в нее со стороны век, с глаза и из глаза (диагностика которых не трудна). В нее врастают разнообразные опухоли из носовых полостей, полости черепа и т. д. В ней встречаются, наконец, метастазы сарком, раков, гипернефром и т. д. Путем исследования глазом и пальцем только в отдельных случаях можно установить характер опухоли: так, нетрудно узнать остеому, если она прощупывается, нетрудно распознать и меланотическую саркому при значительном ее развитии. Но в громадном большинстве случаев диагноз характера опухоли не может быть с точностью установлен путем простого клинического исследования. По проф. Головину, некоторые указания в этом направлении может давать топография опухоли. Если исключить остеомы, то первичные пристеночные опухоли относятся обычно к опухолям соединительнотканного типа (фиброма, саркома). Опухоли параневральные очень разнообразны и наименее поддаются клиническому диагнозу. Чаще всего здесь бывают ангиомы, фибромы, кисты, очень редко липомы. По-видимому, опухоли параневральные чаще всего доброкачественные; экстрадуральные часто бывают эндотелиомами, фибросаркомами, а интрадуральные — глиомами, саркомами и в отдельных случаях теми воспалительными, о которых мы упоминали выше. Таким образом, диагноз как наличия опухоли глазницы, так и ее характера, в особенности при пользовании только методами осмотра и пальпации, очень труден, если, конечно, опухоль не достигла больших размеров. Поэтому при опухолях глазницы нужны дополнительные методы диагноза (см. § 2–12, 14, 15).

Злокачественные внутричерепные опухоли в их отношении к органу зрения

Злокачественные опухоли могут возникать внутри черепа первично и метастатическим путем. Они могут проникать в череп из глазницы (глиома, саркома и т. д.) и, в свою очередь, могут проходить в последнюю. Внутричерепные опухоли вызывают со стороны глаз целый ряд симптомов: застойные соски, атрофию зрительных нервов, параличи, расстройство зрения, чувствительности. Вопрос о влиянии опухолей, находящихся внутри черепа, на орган зрения во всех его

отделах и способы установления диагноза внутричерепных опухолей вообще — не место разбирать здесь. Что касается решения вопроса, имеем ли мы дело с доброкачественной или со злокачественной внутричерепной опухолью, затрагивающей так или иначе орган зрения, то оно может быть достигнуто только совместно с неврологом, на основании совокупности всех данных.

§ 2. Анамнез и течение

Анамнез играет очень большую роль в распознавании опухолей. Нужно очень тщательно выяснить время появления симптомов и скорость их развития до момента обращения больного за помощью. Выяснение вопроса, не было ли травмы, может дать полезное указание в сомнительных случаях при диагнозе серозных цист радужки, стафилом склеры. Предшествовавшее нерациональное лечение объясняет иногда наличие воспаления при опухоли. Установление глиом сетчатки у членов семейства больного может дать важное указание. Наблюдение течения процесса имеет в виду главным образом скорость роста опухоли. Тут трудно установить общее правило. Случается, что злокачественная опухоль растет очень медленно, с другой стороны, доброкачественная опухоль может быстро увеличиться в объеме (например, киста при кровоизлиянии в нее). Быстрое с каждым днем увеличение экзофталь ма, а тем более нарастание отека и покраснения свойственны некоторым формам воспаления. Возраст больного в некоторых случаях имеет решающее значение в вопросе о характере опухоли: так, глиома сетчатки не начинается после 10–12 лет, молодой возраст обычно говорит против диагноза рака (но не всегда, как, например, при пигментной ксеродерме).

§ 3. Исследование организма на наличие сифилиса и туберкулеза

Исследование на наличие сифилиса и туберкулеза важно для выяснения характера опухоли, но, конечно, в связи с остальными данными. Исследование должно быть всесторонне. Для выяснения туберкулеза, безусловно, необходима рентгеноскопия легких и очень часто — туберкулинная проба. При производстве ее (Пирке, инъекции) наблюдение за растущей опухолью или язвой должно быть ежедневным, особенно при внутриглазных поражениях; при последних предпочтительно пребывание больного в клинике. Положительная очаговая реакция имеет значение лишь по совокупности с остальными данными.

Важно исследование на глисты, на наличие опухолей в других местах и т. д.

§ 4. Исследование крови на форменные элементы

Исследование крови на форменные элементы может дать иногда ценные сведения для выяснения характера опухоли. Это особенно важно в отношении опухолей глазницы, при распознавании характера которых малейшие сомнения должны побудить современного офтальмолога обратиться в лабораторию, которая и может дать важное указание при эхинококке, хлороме, лимфоме и т. д. Во всех сколько-нибудь сомнительных случаях опухолей орбиты (а отчасти и на поверхности органа зрения) необходимо исследование крови по методу Н. А. Бузни на бактерии лимфогрануломатоза[20].

[20] Ввиду спорности вопроса о значении возбудителя это исследование желательно, но не необходимо.

§ 5. Серологическое исследование

В сомнительных случаях полезные услуги может оказать реакция Вассермана, но, конечно, значение ее не надо преувеличивать, так как и сифилитик может иметь саркому; в неясных случаях опухолей глазницы не надо забывать о реакции Кассони (на эхинококк) и о других серологических методах.

§ 6. Рентгенография

Рентгенография может дать ценное указание по вопросу о наличии опухоли глазницы, соседних носовых полостей и турецкого седла; но решению вопроса о злокачественности опухолей она может способствовать лишь в ограниченных пределах. Рентгенография опухолей внутри глаза принципиально возможна, но технически трудна и недостаточно разработана. В последнее время большое значение приобретает рентгенография канала зрительного нерва, расширение которого указывает на проникание опухолей (чаще всего глиомы зрительного нерва) в полость черепа. Понятно, что снимки глазниц должны быть безукоризненны.

§ 7. Диафаноскопия

Диафаноскопия — важный метод для исследования внутриглазных опухолей — известна в нескольких модификациях. При первой из них осветительная лампа (Сакса, Ланге и др.) прикладывается к склере. Через зрачок можно увидать затемнение, если опухоль плотная; при простой отслойке сетчатки, цистицерке, экссудате, кисте этот признак отсутствует. На затемнение можно полагаться, если оно ясно выражено. Отрицательный результат не всегда доказателен. Второй способ — введение сильной электрической лампы Гертцеля к задней стенке глотки. Третий способ — введение маленькой электрической лампочки на гибком катетере за глаз через разрез мягких тканей глазницы (способ Головина). Диафаноскопия может быть полезна и для просвечивания носовых пазух. Она свидетельствует только о наличии опухоли, но не о характере ее.

§ 8. Болевые ощущения

Болевые ощущения могут быть использованы для диагноза опухоли в глазнице (в комбинации с остальными данными), но для выяснения характера ее они не существенны.

§ 9. Расстройство зрительных функций

Их можно использовать для подкрепления диагноза опухоли и ее локализации, например для дифференциального диагноза между опухолью сосудистой оболочки и отслойкой сетчатки, для отличия опухолей зрительного нерва от параневральной, для опухолей турецкого седла и зрительного тракта (по явлениям гемиопии) и т. д. Но роль их для определения характера опухолей незначительна.

§ 10. Внутриглазное давление

При внутриглазных опухолях оно может повышаться, особенно при значительном развитии процесса. Констатирование такого повышения (тонометром) и изучение колебаний его (сравнение с другим глазом) может дать весьма важные указания для дифференциального диагноза между опухолью и простой отслойкой, экссудатом, симулирующим опухоль, и т. д. Но этот признак ничего не говорит о злокачественности или доброкачественности опухоли. Давление глазничной опухоли на глаз может также сказываться на тензии его.

§ 11. Биопсия

Этот метод сравнительно мало находит применения при диагностике опухолей органа зрения. Когда опухоль наружных отделов его имеет большие размеры, диагноз ее, как правило, ясен и без того; когда ее размеры малы, лучше удалить подозрительную опухоль целиком. В отдельных случаях биопсия все же может потребоваться, если от результатов, которых от нее ждут, зависит больший или меньший радикализм операции (удаление глаза, века и т. д.). Особенно показана биопсия при подозрении на саркому слизистой оболочки переходных складок, так как в таких случаях встает вопрос об экзентерации орбиты. В редких случаях она показана при опухолях в глазницах. При пользовании биопсией надо иметь в виду: 1) что кусочек должен содержать в себе не только поверхностные, но и глубокие части опухоли; 2) что диагноз должен быть поставлен быстро — лучше всего при пользовании замораживающим микротомом, дабы операция могла быть сделана без промедления. Надо помнить, что далеко не всегда по маленькому кусочку можно поставить диагноз; так, например, нелегко отличить настоящую опухоль лимфоидного типа от лимфогранулемы и даже гуммы. Таким образом, биопсия имеет относительное значение и ценна в связи со всеми остальными данными исследования, собирание которых должно ей предшествовать. При внутриглазных опухолях биопсия невозможна.

§ 12. Цитологическое исследование

При внутриглазных опухолях (саркомах, глиомах) частицы их могут свободно находиться в стекловидном теле или, особенно, в передней камере. На основании этого явления предложен был следующий метод диагностики: сделав прокол роговицы иглой шприца, извлекают водянистую влагу и центрифугат исследуют на наличие саркомных клеток. Метод является, в случае положительного результата, решающим. К сожалению, он внушает опасения относительно возможности занесения саркомных клеток в раневый канал. Удастся ли выработать такую технику прокола, при которой эта опасность была бы исключена, — вопрос будущего. Близко к этому методу стоит и метод Вессели (Wesseli), который установил, что в пункте передней камеры уже при начальной стадии саркомы сосудистого тракта имеется большее количество белка, чем при простой отслойке.

§ 13. Патологоанатомическое исследование

Патологоанатомическое исследование вырезанной опухоли имеет огромное значение. Возможность такого исследования опухоли дает достаточно исчерпывающий ответ на вопрос о характере ее. Такой ответ важен для прогноза, для вопроса об удалении лимфатических желез, для вопросов, связанных с диагнозом явлений, подозрительных в отношении метастаза; следовало бы каждого больного, оперированного по поводу опухоли, снабжать справкой о результате такого исследования. Обследование опухоли может показать, не оставлена ли часть ее при операции. В случае несовершенства удаления опухоли необходимо расширить пределы удаления ее, повторив операцию. В частности, при удалении опухоли зрительного нерва обследование унесенного с глазом отрезка нерва на присутствие элементов опухоли (глиомы) в плоскости перерезки имеет особо важное значение. Желательно, конечно, быстрое проведение такого исследования.

§ 14. Бактериологическое исследование

Бактериологическое исследование кусочков и прививки их в переднюю камеру животных имеют цену для выявления туберкулезного характера процесса, если патологоанатомическое исследование не дало достаточно убедительного результата. Весьма важна прививка опухолевого материала в брюшину или под кожу животного для выяснения вопроса о лимфогрануломатозе по методу А. Н. Бузни.

§ 15. Пробный прокол, операция, лечение

Пробный прокол при опухолях глазницы (и соседних полостей), имеющих, по-видимому, кистозный характер, может дать ценный результат. Надо помнить, что операция должна следовать за проколом немедленно, если ответ получится не в пользу доброкачественной кисты, ибо прокол при саркомах может дать метастаз, а при эхинококке — анафилаксию.

Пробная операция может дать ответ при опухолях орбиты, идет ли дело о настоящей опухоли или о стимулирующем ее процессе (отек, выпячивание стенки орбиты со стороны носовых полостей и т. п.). Пробную операцию надо производить по способу Головина — в форме «простой орбитотомии» (разрез мягких тканей орбиты по наружному, верхнему и нижнему краям ее); с ее помощью можно иногда убедиться и в характере опухоли (например — не меланосаркома ли она); лучше, конечно, делать разрез орбиты, подготовив все для операции на случай, если при убеждении в наличии опухоли явится необходимость удалить ее. Понятно, что как для диагноза, так и для операции должно быть хорошо известно состояние окружающих опухоль частей (конъюнктивы, слезного мешка, носовых полостей и т. д.).

Пробное лечение имеет огромное значение. При дифференциальном диагнозе между опухолью и сифилитической гуммой мы часто стоим в раздумье, особенно если имеем дело с опухолью глазницы. Специфическое лечение должно быть энергичным, при частом наблюдении больного. К нему надо при малейшем сомнении прибегать и при отсутствии указаний на сифилис. Противотуберкулезное лечение должно быть проводимо при помощи туберкулина. Наблюдение больного должно быть ежедневным, во

избежание пропуска очаговой реакции или лечебного эффекта. Пробное лечение (мышьяк) может быть проводимо с пользой для диагноза для исключения в подходящих случаях некоторых форм лимфом. В заключение настоящего раздела о диагностике злокачественных опухолей я позволю себе сделать следующие замечания.

Диагноз злокачественной опухоли ставится на основании данных местного клинического исследования (осмотр, пальпация) с полной доказательностью далеко не всегда; при незначительных по объему опухолях наружных частей глаза радикальное удаление их не является в сомнительных случаях камнем преткновения. Но если опухоль занимает наружные части глаза (век) на более обширном пространстве, если она находится в глазу или в глазнице, то вопрос о пределах операции становится драматическим. Ввиду этого для диагноза необходимо мобилизовать по возможности все методы исследования, изложенные выше. Перефразируя известную поговорку «семь раз отмерь, раз отрежь», надо рекомендовать пятнадцать раз подумать и один раз радикально оперировать. Думать, однако, надо быстро, не затягивая больного в трясину больничного или клинического «наблюдения».

Профилактика

По вопросу о профилактике опухолей органа зрения возможно высказываться лишь в духе того общего вопроса о профилактике, который уже неоднократно затрагивался в этой книге. Так как те раздражители, которые вызывают злокачественный рост клеток, нам в громадном большинстве случаев неизвестны, то мы можем указать лишь на необходимость бережного отношения к органу зрения в смысле защиты его от случайных и профессиональных травм и на пропаганду тщательного лечения всяких изъязвлений, воспалений и повреждений глаз. Изложение относящихся сюда методов (гигиена производств, защитные очки, правильная организация лечения и т. д.) не может входить в программу настоящего краткого очерка. Мы ограничимся также только упоминанием о желательности приложения методов евгеники в вопросе о наследственных глиомах сетчатки. Мы считаем, конечно, необходимым настаивать на борьбе с самолечением глазных больных и на раннем обращении их за врачебной помощью.

ОТСЛОЙКА СЕТЧАТКИ

ПЕРВЫЕ ВПЕЧАТЛЕНИЯ ОТ ОПЕРАЦИИ ГОНЕНА ПРИ ОТСЛОЙКЕ СЕТЧАТКИ[21]

Отслойка сетчатки — тяжкое заболевание. Приводя глаз, как правило, к слепоте или по крайней мере к инвалидности, эта болезнь только в очень редких случаях проходит при так называемом мирном лечении (покой, потогонные процедуры, подконъюнктивальные инъекции и т. д.). По указанию Вессели, счастливый исход болезни встречается не более как в 6 % случаев; из них выздоровление в половине случаев должно быть признано самопроизвольным, не зависевшим от лечения. Я лично за всю свою офтальмологическую практику видел не более 5–6 случаев мирного излечения отслойки, что, безусловно, ниже указанного выше процента. Остановка процесса встречается чаще, но при ней почти всегда зрение оказывается малопригодным для работы. Естественно, что офтальмологи искали средства борьбы с отслойкой сетчатки в оперативных методах. Разрез сетчатки (с целью дать выход скопившейся под нею жидкости в стекловидное тело), проколы и трепанации склеры (для выпускания жидкости наружу), прижигания склеры (для повышения внутриглазного давления или для вызывания воспалительного процесса в сосудистой оболочке), инъекции йода под отслоенную сетчатку (с целью вызвать слипчивое воспаление сосудистой и сетчатой оболочек), раздражающие впрыскивания в стекловидное тело, вдувание в него воздуха, рассечение тяжей в стекловидном теле, резекция склеры и т. д. — вот целый ряд оперативных мероприятий, которыми окулисты пытались достигнуть излечения отслойки. Успехи, к сожалению, оказались весьма умеренными. Если авторы тех или иных предложений и приводили в своих отчетах до 20–30 % успеха, то и это было не очень утешительно (принимая во внимание и случаи явного ухудшения после операций); но еще хуже то, что в статистике других операторов успех не достигал указанного авторами операций уровня. Едва ли процент успехов при оперативном лечении отслойки сетчатки превышает 10–12. Я видел только 2 случая выздоровления после операций, что составляет около 10 % положительных результатов.

Вполне естественно, что при мрачных перспективах, которые имеются при отслойке сетчатки, всякое новое предложение возбуждает у окулистов живей-

[21] Впервые опубликовано в «Рус. офтальм. журн.», 1931, т. XIV, в. 2.

ший интерес. И в центре внимания офтальмологического мира становится в настоящее время метод оперативного лечения отслойки сетчатки, предложенный в 1928 г. проф. Гоненом из Лозанны.

Идея его метода основана на теории Лебера, о происхождении отслойки сетчатки. Согласно этому взгляду, отслойка начинается с разрыва сетчатки. Через разрыв под сетчатку затекает жидкая часть стекловидного тела, вследствие чего сетчатка отслаивается от сосудистой оболочки, как бы всплывает. Факт разрыва можно действительно доказать при помощи офтальмоскопа более чем в половине случаев; в тех случаях, когда его не видно, допустимо предположение, что он локализуется близко к передней границе сетчатки и вследствие этого остается за пределами офтальмоскопической видимости.

По мнению Гонена, все стремления припаять сетчатку к сосудистой оболочке обречены на неудачу, пока есть разрыв. Надо, полагает он, заставить его зарубцеваться, что поведет к прекращению дальнейшего поступления жидкости под сетчатку, а остатки находящейся под нею жидкости (часть коей вытекает при операции) всосутся сами. Чтобы вызвать рубцевание разрыва, Гонен пользуется прижиганием склеры и сосудистой оболочки при помощи каутера в области разрыва; обжигание его краев дает начало его зарубцеванию. Понятно, что местоположение разрыва должно быть точно определено при помощи офтальмоскопа и проецировано на поверхность склеры. Гонен, по его заявлению в многочисленных статьях и докладах, получил значительный процент положительных результатов; авторы, правда пока еще немногочисленные, которые применили метод Гонена (Фохт, Арруга, Меллер, Линднер, Вейсли), подтвердили его значение. Так, Линднер оперировал по методу Гонена 25 больных с отслойкой сетчатки (когда разрыв последней был) и получил 11 случаев выздоровления, т. е. 44 %. Успех этого метода значителен по сравнению с прежними методами. Анализ этой цифры дал следующий важный результат: из 14 случаев свежих отслоек (возникших не больше чем за 6 недель до момента операции) выздоровление наступило в 9, т. е. в 64 %; из семи случаев отслойки с длительностью от 6 недель до $^3/_4$ года — 2, т. е. около 28 %; из четырех случаев с длительностью болезни 1–6 лет выздоровление не наступило ни в одном. Из этих данных очевиден вывод, что чем раньше приступают к операции, тем больше надежды на излечение; застарелые же случаи, когда имеются резкие атрофичные и дегенеративные изменения отслоенной сетчатки, дают мало надежды на излечение.

Вессели из 8 случаев отслойки (с разрывом) получил 2 выздоровления. Как Гонен и Линднер, так и Вессели подчеркивают необходимость раннего применения метода Гонена.

Кроме этого условия — краткосрочности болезни, — весьма важным обстоятельством для успеха операции является величина разрыва. Несомненно, что маленький разрыв, если каутер попал в него довольно хорошо, легче закрывается, чем большой; обширность разрыва делает прогноз весьма сомнительным даже и при повторных операциях. Успехи прижигания по Гонену при отслойке сетчатки с разрывом оживили интерес к прожогам глаз и при отслойке без видимого разрыва. Эти прожоги делались уже много десятков лет назад (Абади, Вехтер, Масселон), и их никоим образом нельзя называть методом Гонена, но Гонен наложил на них известный отпечаток. Если прежде прожоги делались по произволу в том или ином месте склеры, то теперь при отсутствии видимого разрыва стремятся делать прожог ближе к ora serrata — в том приблизительно месте, где, по предположению, началась отслойка. Линднер, действуя таким образом, на 8 операций получил 2 выздоровления, т. е. 25 %, что значительно

превышает те 12 % успеха, которые получил Меллер, делая прожоги по-прежнему, не «гоненизированному», если можно так выразиться, методу.

Как всякая почти внутриглазная операция, так и операция по методу Гонена не лишена опасности; так, Вессели упоминает о случаях кровоизлияния в стекловидное тело и об увеличении иной раз отслойки; эти опасности, существующие и при других способах оперативного лечения отслойки, не столь часты, чтобы остановить нас перед использованием способа Гонена.

Для изучения метода Гонена необходим большой материал, но я ограничусь здесь изложением материала, собранного мною по этому вопросу, так как в русской литературе статей по этому вопросу пока нет, за исключением краткого указания в протоколах Ташкентского офтальмологического общества на то, что проф. Мурзин оперировал больного с отслойкой сетчатки по способу Гонена, без упоминания о ходе и результатах этой операции.

Приступая к применению метода Гонена в глазной клинике Одесского медицинского института, я не имел в своем распоряжении тех полезных приспособлений, которые служат для определения местоположения разрыва и проекции его на поверхность глаза и о которых пишет в своей статье Линднер.

Практика показала, что путем обычных приемов исследования, которым пользовался и Гонен, возможно довольно точно определить пункты. Схема определения такова: больной глаз стоит в центре дуги периметра, и правильность его положения контролируется отражением свечи, находящейся на нуле дуги; исследующий находит при помощи офтальмоскопа разрыв; ассистент поворачивает дугу так, чтобы она попала на путь офтальмоскопических лучей; этим определится меридиан и отстояние разрыва от желтого пятна в градусах; по топографическим схемам и таблицам (см. Ленц, Elschnigs Operationslehre) эти данные переводятся на поверхность глаза; меридиан откладывается по часовому циферблату, а место разрыва отсчитывается от края роговицы в линейных мерах (в миллиметрах); подробнее о локализации можно справиться в статье приват-доцента Цикуленко («Рус. офтальм. журн.», 1931, № 4).

Другим недочетом моего вооружения являлось отсутствие хорошего гальванокаутера; я пользовался тонким термокаутером Пакелена. Я не думаю, чтобы эта разница в технике имела существенное значение. Гонен подчеркивает необходимость держать каутер в глазу 2–4 секунды, чтобы он успел вызвать ожог, несмотря на окружение его жидкостью, а Линднер удлиняет срок пребывания каутера до 8, даже до 20 секунд. Я ограничивался временем в 2–3 секунды, имея в виду, что пакелен жжет сильнее гальванокаутера.

Вот случаи с разрывами, оперированные с успехом по Гонену, которые были у меня:

1. Больная Ж., 48 лет. Правый глаз: cataracta matura complicata (ablatio retinae; visus = 1/∞, proectioincerta. Глаз ослеп давно.

Левый глаз: обширная отслойка сетчатки с резко выраженными складками; при тщательном исследовании удалось найти очень небольшой разрыв в верхневнутреннем отделе сетчатки. Зрение = $^{1}/_{60}$, стекла не улучшают; тензия — 21 *мм*; отслойка произошла 10.II 1930 г., т. е. несколько более 6 месяцев назад. Мирное лечение (в Харькове) успеха не имело.

По определении местоположения разрыва тушью нанесены точки соответственно его меридиану на краях лимба. Конъюнктива в верхненаружном отделе глазного яблока надрезана до склеры; рана разведена крючками и швами; положение точки для прожога отмечено при помощи туши; она отстояла от лимба на 17 *мм.* Склера прожжена пакеленом, который погружен внутрь глаза на 1 *см* на 3 секунды. По извлечении его вытекло обильное количество субретинальной жидкости. Швы на конъюнктиву.

Больная как она передавала, почувствовала улучшение зрения в самый момент операции. При исследовании на другой день сетчатка оказалась лежащей идеально; в месте разрыва — белое пятно от ожога с незначительным кровоизлиянием вокруг; разрыва нет, он исчез; в нижнем отделе глазного дна — кровоизлияние в сетчатке. В дальнейшем в течение восьми месяцев наблюдения — ни малейшего намека на отслойку. Кровоизлияние всосалось; разрыва нет, на его месте круглый хориоидальный фокус Зрение поднялось до 0,1 (при стекле — 10,0D). Поле зрения при выписке нормально.

В этом случае неблагоприятным обстоятельством была давность болезни (6 месяцев); наоборот, благоприятным условием явились малые размеры разрыва. Пакелен, попавший как раз в него, хорошо обжег его края. Исчезновение отслойки было очень эффектным. Наблюдения Линднера указывают, что если рецидив отслойки не произошел в течение первых двух недель, то его уже, как правило, и не бывает. В нашем случае эффект прослежен 8 месяцев.

2. Обширная отслойка в миопическом глазу без видимого разрыва. Два прожога, сделанные наудачу, с интервалами в 2 недели, дали лишь незначительное улучшение, но зато обнаружили важные данные, а именно, наличие небольшого разрыва. При прожоге склеры, сделанном соответственно его положению, пакелен попал в него хорошо, и отслойка исчезла. Эффект прослежен 7 месяцев.

3. Обширная отслойка без видимого разрыва. Прожоги, сделанные два раза, дали некоторое уменьшение отслойки и позволили обнаружить разрыв. Прожог, сделанный в области последнего, дал быстрый эффект: отслойка прилегла очень хорошо; но так как вскоре обнаружено, что разрыв не весь зарубцевался, то сделан второй прожог, который и дал закрытие последнего и исчезновение отслойки. Выздоровление прослежено 6 месяцев.

В остальных семи случаях первой серии моих наблюдений положительных результатов пока не получено. Два из них явно были негодны для операции по обширности разрывов (отрывы у ora serrata после тупой травмы). В остальных отчасти не удалось попасть в разрыв или последний был велик для одного раза (нужны повторные прожоги), или после прожога обнаруживались не замеченные до того разрывы (а может быть, образовались новые).

Исключив упомянутые явно неизлечимые случаи, мы имели три положительных результата, т. е. почти 40 %. Но и остальные больные еще недолечены; замечу, что метод Гонена надо понимать не как однократный прожог: его надо понимать как систему прожогов, если не хватит одного.

Так как опубликованный в настоящей статье материал невелик, то я могу говорить лишь о первых впечатлениях от метода Гонена. Но в связи с литературными данными эти впечатления являются бодрящими и дающими надежду на то, что в деле борьбы с давним упорным врагом — отслойкой сетчатки — сделан действительно крупный шаг вперед.

РЕЗУЛЬТАТЫ ОПЕРАТИВНОГО ЛЕЧЕНИЯ ОТСЛОЙКИ СЕТЧАТКИ ПО ДАННЫМ ОДЕССКОЙ ГЛАЗНОЙ КЛИНИКИ[22]

Лечение отслойки сетчатки до последнего времени являлось весьма трудным, почти безнадежным. Чтобы не быть голословными, приведем данные нашей клиники за 25 с лишним лет. Всего за это время прошло через нашу клинику 237 больных с отслойкой сетчатки. На это число больных, леченных разными методами, мы зарегистрировали только 2 случая выздоровления. Таким образом, мы могли констатировать выздоровление, меньше чем в 1 % случаев. Этот исключительно низкий процент ни в коей мере не может обнадежить нас и дать хоть какую-нибудь ориентацию в смысле выбора метода лечения.

С момента введения в нашей клинике методики оперативного лечения отслойки сетчатки по Гонену картина изменилась. Процент выздоровления при отслойке сетчатки резко поднялся, дойдя до 25, и тем самым чувство беспомощности, которое испытывалось нами при диагностике отслойки сетчатки, сменилось уверенностью в том, что мы не бессильны перед этим заболеванием. Наши мероприятия с этого момента сделались четкими и получили целеустремленность, сменив собой пробу разных методов лечения отслойки сетчатки, ни один из которых, уже по литературным данным, не внушал особых надежд.

Так как в русской литературе, в противоположность иностранной, метод Гонена почти не отразился (есть только предварительные сообщения Филатова и Авербаха), то мы считаем уместным дать сводки результатов лечения по методу Гонена на основании материалов нашей клиники. Мы не будем останавливаться на изложении истории возникновения этого метода и литературе вопроса, а, отослав интересующихся ими к работе Гонена, Амслера и Штейна, перейдем непосредственно к описанию того, как проводилась эта операция у нас в клинике.

ДИАГНОСТИКА ОТСЛОЙКИ И РАЗРЫВОВ СЕТЧАТКИ

Мы хотели бы сообщить о некоторых технических приемах, облегчающих диагностику отслойки сетчатки и нахождение разрывов в ней, применяющихся у нас в клинике.

[22] Совместно с С. Ю. Кальфа впервые опубликовано в «Сов. вестн. офтальм.», 1933, т. III.

Необходимо, как указал один из нас (Филатов) на основании своего знакомства с постановкой дела в зарубежных клиниках, пользоваться сильными источниками света, которые облегчают офтальмоскопию и при которых мелкие детали видны яснее. Хотя все окулисты прекрасно знают, какое огромное значение имеет освещение для ясности различения и как резко падает острота зрения при снижении освещения, нам приходится удивляться, какими недостаточными источниками света продолжают пользоваться окулисты при офтальмоскопии. Многие удовлетворяются матовыми лампами в 16–25 свечей. Но при таком скудном освещении не только найти разрывы, но и поставить диагностику отслойки сетчатки подчас бывает довольно затруднительным.

Как пример приведу случай, имевший место с одним из нас при посещении глазного отделения одной из больниц. Нам показали двух больных с отслойкой сетчатки и попросили помочь найти разрыв. Предложенная для офтальмоскопии лампа в 10 свечей с большой матовой грушей не дала возможности поставить детально диагностику. Когда по нашему настоянию заменили эту лампу лампой в 100 *вт,* картина резко изменилась. Тотчас же можно было обнаружить разрывы в обоих случаях, что доставило большое удовольствие ординатору, тщетно искавшему их в течение нескольких дней при тусклом свете 10-ваттной лампы. При офтальмоскопии мы, как правило, пользуемся лампой в 200–300 *вт.* Во всяком случае не следует употреблять ламп меньше 100 *вт.* Часто приходится слышать от окулистов жалобы на отсутствие на рынке матовых ламп. Эти жалобы основаны на том, что прозрачные лампы дают при офтальмоскопии на дне глаза изображение нити накала, которое мешает офтальмоскопировать, не давая равномерно освещенного поля. Кто научился офтальмоскопировать с прозрачной полуваттной лампой, никогда не будет жалеть об отсутствии матовых ламп: столько выгод и преимуществ представляет офтальмоскопия с яркой лампой.

При офтальмоскопии необходимо получить на глазном дне не изображение нити накала, а небольшой круг светорассеяния, резко освещающий небольшой участок дна, в котором особенно ясно выступают детали. Этого можно достигнуть, отодвигаясь от больного подальше. Лампу мы употребляем, как правило, с прозрачной, нематовой грушей. Лучше всего пользоваться короткофокусным офтальмоскопом Либрейха с фокусом в 15 *см.* Эта методика значительно облегчает исследование глазного дна, а при отыскивании разрывов является, можно сказать, conditio sine qua non. Офтальмоскопия с прозрачной полуваттной лампой позволила одному из нас (Кальфа) найти два признака, которые весьма облегчают диагностику отслойки сетчатки и разрыва в ней: в случаях отслойки сетчатки изображение нити накала, от которого обычно исследователь желает избавиться, облегчает диагностику благодаря особым оптическим условиям, которые мы наблюдаем при указанном страдании. На розовом фоне глазного дна, каковое обычно сохраняется при плоских отслойках, мы замечаем серый рефлекс в центре освещенного участка глазного дна. Приближаясь к больному, мы можем вместо этого рефлекса получить изображение нити накаливания, которая также будет иметь белесоватый оттенок и вокруг которой имеется, в зависимости от высоты отслойки, больший или меньший ореол. При отсутствии отслойки мы обнаружим в тех же условиях либо небольшой участок ярко освещенного глазного дна, либо изображение нити накала желтоватого, желтовато-оранжевого цвета без ореола вокруг него. Это явление помогает диагнозу даже при самых плоских отслойках, при диагностике которых приходится руководствоваться обычно только исчезанием паркетности глазного дна (признак,

довольно часто отсутствующий). Особенно полезен указанный нами признак при наблюдении края отслойки, а также при повторных наблюдениях для заключения о том, является ли отслойка стационарной, либо распространяется дальше по площади сетчатки. Граница плоской отслойки ясно видна по изменению цвета изображения одной нити накала, когда часть изображения находится на отслоенной части сетчатки, а другая часть — на нормальном глазном дне (величина поперечника изображения нити накала обычно равна $^1/_3$ соска). Образование этого признака мы можем объяснить так: отслоенная сетчатка представляет собой полупрозрачный экран, на котором образуется изображение нити из-за бесцветности сетчатки белого цвета. Лучи, проникая за сетчатку, рассеиваются и освещают больший по размерам, чем освещенный, участок сосудистой оболочки, который создает впечатление розового ореола вокруг белого пятна.

Второй признак, который можно обнаружить при этой методике, — это «признак разрыва сетчатки».

Легко бывает поставить диагноз разрыва тогда, когда мы имеем дело с большим разрывом сетчатки, но очень трудно отличить небольшой разрыв от кровоизлияния, которое при отслойке сетчатки мы наблюдаем довольно часто. Действительно, наблюдая разрыв или кровоизлияние на отслоенной сетчатке, мы легко при применении полуваттной лампы отличаем их друг от друга. Для этого необходимо, делая легкие движения офтальмоскопом, освещать то место, где мы подозреваем разрыв, так, чтобы оно то совпадало с изображением нити накала, то находилось в зоне розового ореола, который, как мы знаем, всегда окружает изображение нити накала на отслоенной сетчатке. Разница между разрывом и кровоизлиянием выступает тогда резко. При разрыве как в первом, так и во втором случае почти не произойдет изменений в цвете — он останется красным; не то будет с кровоизлиянием: при освещении его непосредственно изображением нити накала оно будет казаться наблюдателю резко красным; при попадании кровоизлияния в ореол оно будет казаться черным на розовом фоне. Оптически мы объясняем это явление так: при совпадении изображения нити накала с разрывом либо кровоизлиянием, т. е. при непосредственном освещении их светом, падающим спереди, как разрыв, так и кровоизлияние будет нам казаться пятнами красного цвета.

Иные отношения создаются, когда кровоизлияние либо разрыв будут находиться в области ореола, окружающего изображение нити накала. Их можно сравнить с теми, которые получаются при исследовании роговицы щелевой лампой, когда она освещается светом, отраженным от радужной оболочки. При этом исследовании выступают не видные при прямом освещении детали. На сетчатой оболочке при использовании этого метода разница между разрывом и кровоизлиянием выступает особенно резко. Действительно, при разрыве сетчатки, находящемся в ореоле, мы видим через разрыв освещенный участок сосудистой оболочки, благодаря чему он кажется нам ярко-красным. Не то будет с кровоизлиянием, находящимся в области ореола: оно не получит освещения спереди от офтальмоскопа и вследствие непрозрачности своей будет казаться нам черным на розовом фоне ореола. Благодаря такому резкому изменению окраски отличить разрыв от кровоизлияния уже не представляет затруднений.

Наконец, укажем еще на признак, отмеченный одним из нас (Филатов), — это определение разрыва сетчатки при постепенном движении лупы офтальмоскопа взад и вперед. В случае разрыва края его ясно видны в определенном положении лупы; при приближении лупы к глазу выступают более ясно дета-

ли сосудистой оболочки. Двигая лупу взад и вперед, мы убеждаемся в том, что имеем дело с разрывом; при кровоизлиянии движение лупы дает только более смытую офтальмоскопическую картину.

ПОДГОТОВКА К ОПЕРАЦИИ И МЕТОДИКА ЛОКАЛИЗАЦИИ МЕСТА РАЗРЫВА СЕТЧАТКИ НА ВНЕШНЕЙ ПОВЕРХНОСТИ ГЛАЗА

Для определения точного местоположения и локализации разрыва на внешней поверхности склеры мы пользуемся следующей методикой.

После нахождения разрыва и приблизительной ориентации в его местоположении больного усаживают напротив периметра Ферстера так, чтобы больной глаз приходился в центре периметра. Больной должен фиксировать здоровым глазом нулевое деление периметра. При отсутствии косоглазия больной глаз также будет фиксировать нулевое деление, в чем легко убедиться, следя за изображением на роговице больного глаза свечи, помещенной в центре фиксации. Если изображение свечи не находится в центре роговой оболочки больного глаза, то, двигая вторую свечу по периметру, устанавливают глаз так, чтобы изображение первой свечи пришлось в центре роговой оболочки исследуемого глаза. После этого исследующий старается поместиться в таком месте, чтобы при офтальмоскопии был виден разрыв. Помощник, как только исследующий скажет, что он видит разрыв, вращает дугу периметра до тех пор, пока «зайчик» от офтальмоскопа не упадет на обращенную к исследующему поверхность дуги периметра. Место зайчика на задней поверхности периметра мы определяем по отклонению дуги периметра от вертикали. Отклонение от вертикали на каждые 30° соответствует одному часу. Так, если периметр отклонился от средней линии на 45°, мы знаем, что разрыв находится на меридиане, соответствующем 1 часу 30 мин. Отстояние разрыва от лимба определялось нами на основании данных Дондерса, который дал перевод величин градусов, найденных на периметре, в линейные величины — расстояние от лимба в хордах.

В темпоральной части поля зрения		В носовой части поля зрения
90°— 8 *мм*	60°— 13,5 *мм*	65°— 12 *мм*
80° — 9,5 »	50° — 15,5 »	40° — 17 »
70° — 11,5»	40° — 16,5 »	

Для точного определения места разрыва нужно соблюдать следующие меры предосторожности: необходимо в оптическом центре офтальмоскопической линзы ставить чернилами небольшую метку и только тогда просить двигать дугу периметра, когда разрыв совпадает со сделанной на линзе меткой. Только в этом случае разрыв, линза и офтальмоскоп будут на одной прямой линии. В случае несовпадения разрыва с центром стекла проекция его будет смещена благодаря паралактическому отклонению изображения и результат изображения не будет точным. Нельзя двигать лампу в момент офтальмоскопии, так как смещение лампы отзывается смещением зайчика от офтальмоскопа по дуге периметра. Лампу помощник не должен держать в руках, она должна находиться на столе.

Мы не пользовались методикой Шмидт — Римплера, рекомендуемой Гоненом, заключающейся в измерении расстояния разрыва от соска или от ога

serrata в диаметрах соска, так как считаем эту методику не вполне точной, допускающей большой субъективизм.

После многократной проверки полученных данных они заносились на схему, которая служила для ориентации во время операции. Иногда направление меридиана, в котором расположен разрыв, отмечалось тушью в двух противоположных местах лимба. Подготовка больного к операции проводилась у нас в клинике обычно так же, как и ко всякой глазной полостной операции, причем мы не выдерживали больного в постели, а советовали только соблюдать покой.

ТЕХНИКА ОПЕРАЦИИ

После операции кожа века и окружающих глаз частей обрабатывалась 1%-ным раствором бриллиантовой зелени в 70° спирту по способу Баккала. Акинезия 4 *см*^{3} 1%-ного раствора кокаина и 1 *см*^{3} новокаина под конъюнктиву к месту будущего прожога. Уздечный шов на две соответствующие мышцы облегчает фиксацию глаза и сильный поворот его, необходимый для прожогов, делаемых далеко от лимба.

Склера обнажалась отсепаровкой конъюнктивы над местом будущего прожога. На конъюнктиву накладывались провизорно два шва. Место прожога либо локализовалось пеленгатором Цикуленко, либо циркулем отмерялось от лимба необходимое количество миллиметров в соответствующем меридиане. В месте будущего прожога делалась отметка тушью. При плоских отслойках прожог производился наконечником Пакелена толщиной в 2 *мм* на глубину около 1–2 *мм;* накаленный наконечник Пакелена держался 3–5 секунд. При высоких отслойках сначала делался на месте будущего прожога разрез ножом Грефе, и только после оттекания субретинальной жидкости вводился наконечник Пакелена. При множественных разрывах делалось соответственно 2–3 прожога. Нужно отметить, что на сделавшемся мягким после первого прожога глазу последующие прожоги произвести иногда бывает весьма затруднительно.

При разрывах, лежащих далеко кзади, по предложению одного из нас (Филатов), применялась методика подхода к склере через кожу. Уздечный шов на две соответствующие мышцы, разрез после анестезии 1%-ным новокаином через кожу века и тарзоорбитальную фасцию длиной в 5–6 *см* вдоль края орбиты. Тупым путем доходят до глазного яблока и обнажают склеру. После измерения циркулем расстояния разрыва от лимба производится прожог склеры так, как было указано выше. Швы на кожу.

При разрывах, расположенных в верхней части глазного яблока, когда нужно идти через верхнее веко, необходимо соблюдать следующую методику, чтобы не повредить леватор: горизонтальный разрез века до тарзоорбитальной фасции длиной в 5–6 *см,* разрез фасции в вертикальном направлении и разъединение волокон леватора. Этот вертикальный разрез дает возможность проникать в глаз через веко, не нарушая функций леватора. При помощи этой методики удавалось достигнуть далеких от лимба разрывов. Так нами делался прожог на расстоянии 21 *мм* от лимба. При оперативном вмешательстве через конъюнктивальный мешок так далеко кзади проникнуть невозможно. Этот способ показан также при воспалительных явлениях со стороны конъюнктивы, во избежание занесения инфекции. Не всегда возможно выжидать, покуда пройдут конъюнктивальные явления, а при конъюнктивите этот способ гарантирует асептичность операции.

ПОСЛЕОПЕРАЦИОННЫЙ ПЕРИОД

Мы обыкновенно выдерживали больного при строгом постельном режиме 3–4 дня. Рекомендовали больному лежать на той стороне, где делали прожог. Так, если прожог делался с темпоральной стороны правого глаза, то больной укладывался на правый бок. Если прожог делался внизу, то голова больного помещалась возможно ниже. Но мы не делали специальных приспособлений, для того чтобы держать голову больного в определенной позиции, и не клали больного в очень неудобное положение, рекомендуемое Гоненом, если разрыв находился вверху (Гонен в этих случаях поднимает ножной конец кровати и особыми подковообразными подушками запрокидывает голову больного, выдерживая его в такой позиции 8 дней).

Мы отказались от такого весьма тягостного для больного послеоперационного режима и ограничились тем, что рекомендовали больному сохранять спокойное положение на том или ином боку в течение 3 дней. Первые 4 дня после операции перевязку больному делали на постели, на пятый день больной сам приходил в перевязочную для перевязки и тут впервые офтальмоскопировался. Через 14 дней, если результат был неудачен, обычно производился прожог повторно.

РЕЗУЛЬТАТЫ ОПЕРАЦИИ

Всего через нашу клинику прошло и было оперировано по методу Гонена 20 чел., из них у пяти мы получили полное излечение, т. е. отслойки прилегли на всем протяжении. Таким образом, мы достигли 25 % излечения. Эта цифра очень близка к данным Штейна из клиники Эльшнига (24 %). Мы оперировали всякий случай отслойки сетчатки, за исключением только тех, где имелись резкие помутнения стекловидного тела либо полная потеря светоощущения. Такими широкими показаниями к операции по поводу отслойки сетчатки можно объяснить то, что мы получили меньший процент успеха, чем другие авторы (Гонен, Амслер и т. д.), и то, что наш процент выздоровления совпал с данными клиники Эльшнига, где руководились теми же показаниями к производству операции, что и в нашей клинике.

Позволим себе остановиться на тех пяти случаях, когда мы получили полное анатомическое прилегание сетчатки. Только полное стойкое исчезновение отслойки, а не улучшение зрения мы считаем успешной операцией.

Случай 1-й. Больной Ч., 50 лет, учитель; 2 месяца назад заметил падение зрения в правом глазу. St. praesens: O. D. Отслойка занимает почти все глазное дно, за исключением верхневнутреннего квадранта. Разрыв не обнаружен. Зрение = $^{4}/_{60}$; тензия — 26 *мм.* 30.VIII 1930 г. операция — игнипунктура. Разрез кожи нижнего века и тарзоорбитальной фасции, отсепаровка и прожог склеры в нижненаружном квадранте. 15.IX отслойка стала более плоской. 18.IX операция игнипунктуры, после отсепаровки конъюнктивы снизу и снутри. 2.X отслойка стала более плоской, кнаружи и кверху заметен небольшой, в $^{1}/_{4}$ соска, разрыв. Зрение = $^{3}/_{60}$. 3.X — операция по Гонену, отсепаровка конъюнктивы над местом последнего прожога, прожог склеры, немного отступя от него. 20.X отслойка исчезла. 2.XI сетчатка прилегла на всем протяжении, кое-где отдельные небольшие кровоизлияния. Зрение с — l,0D = 0,3. В настоящее время никаких явлений отслойки нет. Срок наблюдения — 2 года.

Случай 2-й. Больная Б., 40 лет, счетовод. Стала плохо видеть последние $1^{1}/_{2}$ месяца. St. praesens: зрение правого глаза с —8,0D = 0,3; левый глаз: отслойка занимает всю нижнюю половину глаза. Разрыв не найден. Зрение = 0,03. 30.VIII 1930 г. операция игнипунктуры после отсепаровки конъюнктивы книзу, на расстоянии 10 *мм* от лимба. 12.IX отслойка стала более плоской. 18.IX операция — игнипунктуры. Разрез через кожу нижнего века, прожог книзу и кнаружи. 18.X отслойка стала более плоской, кверху и кнутри виден не-

большой разрыв. 18.X операция — игнипунктура по Гонену, через конъюнктиву в направлении 9 час. 15 мин. на расстоянии 11 *мм* от лимба. 25.X отслойка значительно уменьшилась, прожог расположен у самого разрыва, но разрыв еще зияет. 28.X 1930 г. операция — игнипунктура по Гонену, через конъюнктиву в области последнего прожога, рядом с ним. Сетчатка прилегла на всем протяжении. В настоящее время зрение с —ll,0D = 0,3. Срок наблюдения — 2 года. После прилегания сетчатки у больной появилась диплопия.

Случай 3-й. Больная З., 50 лет, домашняя хозяйка. St. praesens правого глаза: катаракта, осложненная отслойкой сетчатки. Левый глаз: отслойка, занимающая верхнюю наружную часть глазного дна, существует полгода. Небольшой разрыв величиной в $^1/_4$ соска. Зрение = $^1/_{60}$. Миопия = 11,0 D. Тензия = 21 *мм.* 30.VIII 1930 г. операция — игнипунктура по Гонену, 17 *мм* от лимба в направлении 2 час. 10.IX отслойка прилегла. По сетчатке рассеяны отдельные геморрагии. 20.XI 1932 г. зрение = 0,35 с 11,0 D. Отслойки нет. Срок наблюдения — 2 года.

Случай 4-й. Больной Р., 47 лет, чернорабочий. Левый глаз: отслойка существует 2 месяца. Занимает нижненаружную часть глазного дна. Разрыв диаметром в сосок сверху с темпоральной стороны. Зрение = 0,06. 17.I 1931 г. операция — игнипунктура по Гонену. После отсепаровки конъюнктивы прожог в направлении 10 час. 40 мин. на расстоянии 15,5 *мм* от лимба. 1.II отслойка прилегла. Зрение с — 2,5 D = 0,3. Срок наблюдения — 2 года.

Случай 5-й. Больной П., 48 лет, машинист-электрик. Отслойка существует 2 года. St. praesens. Правый глаз: отслойка расположена снизу и снаружи, разрыв в нижней части глазного дна. Зрение = 3,60; тензия = 25,5 *мм.* 19.II 1931 г. операция по Гонену через конъюнктиву в направлении 6 час. 50 мин. на расстоянии 15,5 *мм* от лимба. 20.II отслойка значительно более плоская, разрыв сместился несколько внутрь. 21.II операция по Гонену через конъюнктиву в направлении 6 час. 40 мин. на расстоянии 15,5 *мм.* 7.III кровоизлияние рассосалось, сетчатка лежит всюду хорошо, немного мутна. Зрение с —1,0 D = 0,2. Этот случай интересен тем, что хорошие результаты получились через 2 года после возникновения отслойки.

Суммируя излеченные случаи, мы должны отметить следующие моменты:

1. Необходимы повторные прижигания. Выздоровление может наступить с хорошими результатами и после четырех-пяти операций. Глаз, по-видимому, переносит это вмешательство очень хорошо.

2. Игнипунктура в тех случаях, когда не был обнаружен разрыв, часто дает возможность найти его, так как оперативное вмешательство, делая отслойку более плоской, открывает те части сетчатки, которые скрывались под складками и не были видны (1-й и 2-й случаи).

3. Даже значительное послеоперационное кровотечение в стекловидное тело может рассосаться и нисколько не повлияет на успех операции (5-й случай).

4. Хорошие результаты можно получить и при старых отслойках (свыше двух лет). Штейн указывает на случай отслойки сетчатки давностью в 4 года, когда получилось полное выздоровление со зрением = 0,3.

5. Иногда сетчатка прилегает не вполне на старое место, и этим мы, может быть, можем объяснить весьма тягостную диплопию во втором случае. Сетчатка прилегла так, что изображение попадает не на корреспондирующее место, вследствие чего возникла диплопия. При исследовании в бескрасном свете видно было смещение желтого пятна и неправильное распределение пигмента в нем. Через год диплопия исчезла.

Неудачные исходы и их причины

Мы хотим остановиться и на нескольких неудачных случаях. Может быть, анализ этих случаев позволит нам понять причины неуспеха. Мы можем разбить все эти случаи в зависимости от их характеристики на несколько групп.

В первую группу мы должны включить 7 случаев множественных разрывов. Здесь мы можем объяснить неудачи трудностью закрыть все разрывы в

один прием. После первого прожога глаз становится настолько мягким, что последующие прожоги произвести в этот сеанс бывает очень трудно, поэтому для этих случаев больше подходит методика Гвиста. Кроме того, при множественных разрывах мы, по-видимому, имеем дело со значительными дегенеративными изменениями со стороны сетчатки, которая как бы расползалась на наших глазах, причем имеющиеся разрывы резко увеличивались, а у места прожога образовывались новые разрывы.

Во вторую группу мы отнесем 3 случая с большими разрывами величиной 4–5 диаметров соска. Во всех этих случаях прожог не достигал цели, и разрыва закрыть не удалось даже при повторных ожогах.

В третью группу мы отнесем 2 случая, когда больные отказались от повторных операций и не пожелали продолжать лечение, несмотря на заметное улучшение.

И, наконец, в четвертую группу отнесем 3 случая, когда, несмотря на небольшой разрыв и многократное вмешательство, не удалось добиться улучшения процесса. По-видимому, имелся еще один разрыв, который не был нами обнаружен, и поэтому не могло произойти заживление, несмотря на кажущийся успех оперативного вмешательства.

Осложнения, какие нам пришлось наблюдать, заключались в следующем: в трех случаях мы наблюдали значительное кровоизлияние в стекловидное тело, причем в одном случае кровоизлияние рассосалось полностью (5-й случай). В двух случаях гемофтальм остался, и зрение упало до светоощущения. Гемофтальм, как это отмечается и в литературе, возникал на четвертый-пятый день, постепенно заполняя все стекловидное тело. По-видимому, кровоизлияние возникает вследствие повреждения большого сосуда длинной ресничной артерии или одной из вортикозных вен и нарушения целости тромба на третий-четвертый день.

Во всех случаях кровоизлияния расстояние прожога от лимба равнялось 15,5–15,7 *мм.* Это расстояние — близкое к экватору, и, по-видимому, оно особенно способствует повреждению стволика вортикозной вены с последующим кровоизлиянием в стекловидное тело.

Небольшие кровоизлияния вокруг прожога и в отдаленных от него местах сетчатки, в особенности после повторных прожогов, приходится наблюдать довольно часто, и они не служат плохим прогностическим признаком.

Что касается влияния на исход операции давности существования отслойки сетчатки, то мы на нашем относительно небольшом материале не можем сделать определенных выводов. В одном случае после операции наблюдалась нами отслойка сосудистой, которая держалась около двух месяцев и прилегла полностью, но на отслойку сетчатки это не оказало влияния.

Указаний на отслойку сосудистой при операции Гонена мы в литературе не встречали, и, по-видимому, наш случай является первым.

Результаты игнипунктуры склеры при отслойке сетчатки без разрыва

В девяти случаях нам не удалось найти разрывов, но и в этих случаях нами производилась операция игнипунктуры в месте наибольшей отслойки сетчатки, причем это вмешательство, если можно так выразиться, гоненизировалось. Наконечник Пакелена мы держали, как и при операциях при разрыве сетчатки, 3–5 секунд, и при неудаче операция повторялась через 10–12 дней.

В трех случаях из девяти нам удалось получить стойкое выздоровление. Процент выздоровления (33 %) получился у нас даже больше того, какой мы

получили при типичной операции по Гонену. Небольшое количество случаев не дает нам возможности считать данный процент закономерным, но все же мы не можем пройти мимо такого большого процента выздоровления при отслойке сетчатки без разрыва, не задумавшись над характером процесса, который возникает в глазу в результате игнипунктуры и способствует заживлению.

Один из нас (Филатов) объясняет процесс выздоровления появлением, в результате частых повторных раздражений от оперативного вмешательства между сетчаткой и сосудистой, густой, экссудативной жидкости, которая дает возможность фибробластам, с одной стороны, спаять сетчатку с сосудистой, а с другой закрыть разрыв. Этим мы можем объяснить выздоровление в тех случаях, когда прожог попадает не непосредственно в разрыв, а рядом с ним и разрыв все же закрывается. Этим мы объясняем и исчезновение отслойки при отсутствии разрыва.

Приведем краткие данные о наших случаях благоприятного исхода после игнипунктуры при отслойке сетчатки без разрыва.

Случай 1-й. Больной Т., 58 лет, инвалид труда, 2 месяца назад заметил падение зрения на левом глазу. Отслойка занимает почти всю сетчатку, за исключением верхней части. Зрение — $^{2}/_{60}$. После трех прожогов 3.IX, 18.IX и 3.X 1930 г. отслойка прилегла. Зрение в настоящее время = 0,2. Срок наблюдения — 2 года. Отслойки нет.

Случай 2-й. Больной Х., 36 лет, отмечает падение зрения на правом глазу 1 месяц. Правый глаз: миопия 4,0 D, отслойка занимает всю наружную часть сетчатки, захватывая и желтое пятно, где имеется кистовидная дегенерация. Зрение = $^{1}/_{60}$. После двух прожогов 3.IV, 13.IV 1931 г. отслойка прилегла. Зрение = 0,4. Срок наблюдения — $1^{1}/_{2}$ года.

Случай 3-й. Больная Б., 26 лет, учительница, заметила, что в последние 5 месяцев стала плохо видеть правым глазом. Правый глаз: миопия — 2,0 D, большая отслойка, занимающая почти всю сетчатку, за исключением верхней наружной ее части. Зрение = $^{1}/_{60}$. После трех прожогов 18.IV, 28.IV и 13.V 1931 г. сетчатка прилегла. Зрение с коррекцией = 0,2. Срок наблюдения— $1^{1}/_{2}$ года.

В остальных случаях повторные прижигания и в одном случае операция Гвиста результатов не дали.

ВЫВОДЫ

1. В операции — игнипунктура склеры по Гонену мы имеем метод лечения отслойки сетчатки, дающий выздоровление, даже при несоблюдении строгих показаний к операции, в 25–40% случаев отслойки сетчатки.

2. Повторная игнипунктура — гоненизированная, по выражению проф. Филатова, — дает хорошие результаты и при отсутствии разрыва.

3. Игнипунктура является весьма легким оперативным вмешательством, которое глаз переносит легко, почему и может производиться много раз, через довольно короткий промежуток времени (9–14 дней).

4. Выздоровление наступает после повторной игнипунктуры чаще, чем после первой, почему неудача первых вмешательств не должна останавливать хирурга перед дальнейшими мероприятиями.

5. Метод диагностики отслойки сетчатки и разрывов в ней при помощи полуваттной нематовой лампы оказывает большие услуги при исследовании больных перед операцией.

6. То же можно сказать о методике диагностики разрывов при помощи движения лупы офтальмоскопа.

7. При далеких от лимба разрывах следует пользоваться методикой подхода к нему через кожу века.

ОПЕРАТИВНОЕ ЛЕЧЕНИЕ ОТСЛОЙКИ СЕТЧАТКИ МЕТОДОМ ХИМИЧЕСКОГО ПРИЖИГАНИЯ СКЛЕРЫ[23]

Оперативное лечение отслойки сетчатки получило широкое распространение и развитие после предложенной в 1919 г. операции Гонена. Гонен, как известно, придавая основное значение в этиологии отслойки сетчатки разрыву, считал необходимым при оперативном вмешательстве добиться закрытия разрыва путем слипчивого воспаления, вызванного в месте разрыва при помощи термо- либо гальванокаутеризации.

Операция Гонена не лишена некоторых недостатков, основными из которых являются ограниченность показаний к операции в случаях невозможности определения разрыва, а также интенсивное рубцевание, вызывающее натяжение сетчатки и образование новых разрывов. Кроме того, операция Гонена применима только при небольших разрывах и не показана при больших разрывах и отрывах сетчатки.

Этот недостаток операции Гонена устраняется в операции диатермокоагуляции склеры по способу Веве — Сафара. Эта технически более простая и в то же время достаточно эффективная операция вытеснила все другие, ранее применявшиеся способы. Однако и этот способ имеет ряд недостатков.

Отрицательной стороной электрокоагуляции является необходимость специальной, довольно сложной аппаратуры, невозможность точной дозировки температуры прижигания, вследствие чего эта операция не может быть произведена в условиях любого глазного стационара.

Кроме того, электрокоагуляция склеры при отслойке сетчатки не всегда дает достаточный эффект как в отношении прилегания отслоившейся сетчатки, так и в отношении восстановления зрительных функций. К тому же нередко после электрокоагуляции возникают новые разрывы у края прожога, образуются складки, рубцовые натяжения сетчатки и т. п.

Из других способов оперативного лечения отслойки сетчатки следует указать на операцию Гвиста — Линднера. По идее Гвиста, Линднер стал применять при отслойке сетчатки прижигание едким калием.

---

[23] Впервые опубликовано в «Офтальм. журн.», 1952, в. 1.

Техника разработанного им так называемого демаркационного способа заключается в следующем: после обнажения склеры окружают область разрыва кольцом или полукольцом трепанационных отверстий (доходящих до сосудистой оболочки), после чего сосудистая оболочка прижигается специально изготовленными палочками едкого кали с последующей его нейтрализацией 0,5%-ным раствором уксусной кислоты. Эта операция, будучи технически весьма сложной, не нашла широкого распространения.

В дальнейшем Линднер и Гвист предложили ряд модификаций операции при отслойке сетчатки, при которых применяли впрыскивание в субхориоидальное пространство 4%-ного раствора едкого кали.

К химическим методам лечения отслойки сетчатки относятся также впрыскивание йода в субретинальное пространство (Фано, Галезовский, Шелер), впрыскивание под конъюнктиву сулемы или цианистой ртути (Сурдиль) и др. Эти операции также не получили распространения вследствие слабой эффективности.

Приведенные способы фиксации отслоенной сетчатки рассчитаны на образование слипчивого хориоидита под влиянием тех или иных химических веществ. Следует признать, что не сама идея химического прижигания склеры была порочна, а лишь технические приемы предложенных для этой цели операций были сложными, а некоторые из них даже опасными.

Ввиду вышеуказанных недостатков перечисленных методов оперативного лечения мы уже давно стремились выработать такую методику оперативного лечения отслойки сетчатки, при которой можно было бы добиться достаточно интенсивного и дозированного воспалительного процесса в области прижигания и вместе с тем сделать операцию технически простой и доступной каждому оперирующему окулисту и не требующей применения специальной аппаратуры.

В поисках такого способа я испытывал прижигания склеры различными химическими веществами и остановился на прижигании концентрированной серной и трихлоруксусной кислотами (ранее не применявшимися в офтальмологии).

Мой способ, как и некоторые другие способы химических прижиганий, имеет целью отграничить часть сетчатки (в которой находится разрыв) от остальной сетчатки, образовать между ними как бы барьер путем развития вокруг разрыва слипчивого хориоидита.

По моему поручению д-р А. Г. Сайдаковский провел экспериментальную работу с целью выяснения зависимости исходов ожогов поверхности склеры серной кислотой от ее толщины. Эта зависимость была изучена им по офтальмоскопической картине глазного дна и патологоанатомическим изменениям оболочек глаза, склера которых подвергалась воздействию серной кислоты.

Прижигание склеры производилось изготовленным по моей идее прибором, при помощи которого склера прижигалась на определенном ограниченном участке, после чего производилась нейтрализация 0,25%-ным раствором едкого натра.

В результате проведенных экспериментов с этим прибором А. Г. Сайдаковским установлено, что при ожогах склеры концентрированной серной кислотой у кроликов с экспозицией до 8 сек. получается в середине области прижиганий атрофия сосудистой и сетчатой оболочек, а по периферии ее — слипчивое воспаление этих же оболочек. При экспозиции свыше 8 сек. процесс распространяется дальше места прижигания. Кроме того, в результате этих экспериментов

установлено, что при одинаковой экспозиции интенсивность этих изменений зависит от толщины склеры.

По моему указанию А. г. Сайдаковский применил этот прибор и на человеческих глазах при наличии отслойки сетчатой оболочки. Из 18 оперированных им больных в пяти случаях имело место полное прилегание сетчатки, причем во всех этих случаях отслойка сетчатки была миопической этиологии с наличием разрыва.

В дальнейшем, ввиду некоторой громоздкости предложенного ранее прибора и сложности его изготовления, я предложил новый прижигатель, очень простой по конструкции, изготовление которого возможно в любых условиях. Прижигатель представляет собой коксовый, тонко сточенный наконечник, длиной 1,5 *см, с* диаметром прижигающей поверхности 2,5 *мм.* Коксовый наконечник вставлен в прямую или изогнутую металлическую, трубку, переходящую в металлическую рукоятку. Применение изогнутой трубки удобно для прижигания задних отделов склеры. В качестве материала для прижигающего наконечника мною был применен кокс потому, что он обладает большой пористостью. Учитывая это свойство кокса, я предположил, что при погружении его в кислоту последняя будет удерживаться в порах кокса и при прижигании склеры не будет растекаться по ее поверхности.

По моему предложению д-р Ц. И. Гриншпон испытала в эксперименте на кроликах такие химические вещества: серную кислоту, 80%-ный раствор трихлоруксусной кислоты и царскую водку. Прижигание склеры производилось при помощи коксового наконечника без дальнейшей нейтрализации. Продолжительность прижигания была 5–30 сек. Ц. И. Гриншпон следила за изменением глазного дна под влиянием воздействия вышеуказанных веществ.

В результате проведенной работы ей удалось установить наличие выраженных ограниченных хориоретинальных очагов, что доказывает возможность получения слипчивого воспаления, необходимого для ограничения области разрыва от остальной сетчатки. Разницы в интенсивности изменений глазного дна в зависимости от примененных ею различных кислот отметить не удалось. Ц. И. Гриншпон также отмечена минимальная реакция глаза на прижигание склеры кислотами (серной, трихлоруксусной и царской водкой).

Проведенные д-ром Гриншпон эксперименты подтвердили мое предположение о том, что кислота, наносимая на склеру при помощи коксового наконечника, не растекается по поверхности, а проникает в глубину.

Разработанная нами техника операции сводится к следующему: кожа век и окружающих глаз частей лица смазывается 1%-ным спиртовым раствором бриллиантовой зелени в 70°-ном спирту (предложенной для дезинфекции операционного поля С. А. Баккалом). Акинезия и ретробульбарная анестезия производятся 1%-ным раствором новокаина; эпибульбарная анестезия — 5%-ным раствором дикаина. Накладываются уздечные швы на соответствующие прямые мышцы для поворота глазного яблока и фиксации его в нужном направлении.

После субконъюнктивальной инъекции 1%-ного раствора новокаина делается разрез конъюнктивы, которая отсепаровывается, и обнажается склера в области предполагаемых прижиганий. При помощи циркуля и измерительной линейки отмеряется от лимба соответствующее расстояние и в заранее определенном меридиане тушью отмечается положение разрыва и границы будущих прижиганий. Края разреза конъюнктивы раздвигаются стеклянными крючками и на всей площади предстоящих прижиганий, границы которой предвари-

тельно были отмечены тушью, при помощи скребца или же скальпеля делается ряд параллельных несквозных надрезов, расположенных продольно и поперечно по отношению к зрительной оси и доходящих почти до сосудистой оболочки. Коксовый наконечник окунается в концентрированную серную или трихлоруксусную кислоту и после снятия избытка кислоты марлевым тампоном прикладывается на 30—60 сек. к тщательно высушенной склере. Такие прижигания делают в большем или меньшем количестве с тем, чтобы прижечь всю область разрыва и вокруг него. Кроме того, делается ряд прижиганий вокруг разрыва в форме дуги. После этого в месте разрыва делается прокол склеры ножом Грефе. При этом из образовавшегося отверстия должна истечь субретинальная жидкость. Если она не выходит, то производится вторичный прокол в области склеры, соответствующий наибольшей отслойке сетчатки. Если производилась перерезка прямых мышц, то таковые сшиваются. Разрез конъюнктивы зашивается несколькими узловатыми швами. В глаз закапывают 30%-ный раствор альбуцида, 1%-ный атропин и накладывают бинокулярную повязку.

В тех случаях отслойки сетчатки, в которых не удалось найти разрыва, эту операцию также можно применить, но с меньшими шансами на успех. При этом прижигания склеры и прокол ее делаются в месте наиболее выраженной отслойки сетчатки.

В послеоперационный период больные выдерживаются в постели в течение 12 дней. При этом все это время у них завязываются оба глаза и им рекомендуется держать голову несколько повернутой в ту сторону, где был произведен прокол склеры. Если прокол склеры произведен в верхней половине глазного яблока, то голове придается низкое положение (без подушки). Если же прокол склеры произведен в нижней половине глазного яблока, то, наоборот, больной остается все это время в почти полусидячем положении. Конъюнктивальные швы снимаются на пятый-шестой день. По истечении 12 дней после операции больному разрешается подняться с постели и бинокулярная повязка заменяется ему стенопеическими очками, которые необходимо носить не менее месяца после операции.

Всего по описанному выше способу мною и моими учениками было проделано 27 операций на 23 больных. 21 операция была произведена с применением серной кислоты и 6 операций с прижиганием трихлоруксусной кислотой. Прижигание склеры с вышеописанной скарификацией ее проведено мною в 19 операциях, из которых в пяти имело место полное прилегание сетчатки. В восьми операциях скарификация склеры не производилась; из них в двух также было получено полное прилегание отслоенной сетчатки.

Из этого следует, что для получения эффекта не обязательно производить надрезы склеры. В последнее время я скарификацию уже не применяю.

Что касается послеоперационных осложнений, то из 23 больных у шести отмечено появление небольших кровоизлияний в сетчатку, которые быстро рассасывались, и в двух случаях в послеоперационный период произошло кровоизлияние в стекловидное тело, которое также постепенно рассосалось. Раздражения глаз, появления иритов либо иридоциклитов не наблюдалось.

По этиологии наши случаи распределяются таким образом: в 16 случаях отслойка произошла на глазах с высокой миопией, в пяти — в результате травмы глаза, в одном случае была послеоперационная отслойка и в одном — отслойка сетчатки невыясненной этиологии.

В зависимости от ожидаемых результатов 23 больных были разбиты на четыре группы.

В первую группу вошли больные с отслойкой сетчатки с наличием одного или двух небольших разрывов и давностью до полугода.

Во вторую группу вошли больные с отслойкой сетчатки с такими же разрывами, но с давностью процесса свыше полугода.

К третьей группе нами отнесены больные с отслойкой сетчатки с разрывом больших размеров, либо с множественными большими разрывами, либо с отрывом сетчатки.

Наконец, к четвертой группе отнесены больные с тотальными отслойками без разрывов, т. е. случаи, фактически не подлежащие оперативному вмешательству.

В приведенной ниже таблице весь наш клинический материал разбит на указанные четыре группы, а также представлены результаты, полученные после операций в каждой из групп.

Естественно, что выводить какую-либо закономерность на основании такого небольшого количества наблюдений не приходится, так что основываться при оценке полученных результатов нужно на первых двух группах.

Группа	Количество глаз	Исходы
I	6	Полное прилегание 3 Частичное » 1 Без успеха 2
II	5	Полное прилегание 2 Частичное » 1 Без успеха 2
III	6	Полное прилегание 1 Частичное » — Без успеха 5
IV	6	Полное прилегание 1 Частичное » 1 Без успеха 4

Из 11 случаев, относящихся к первым двум группам, в пяти случаях, т. е. почти в половине, получено полное прилегание отслоенной сетчатки. К 15 случаям, отнесенным нами к безэффективным, когда не произошло прилегания отслоенной сетчатки, принадлежат также случаи с частичным прилеганием сетчатки, а также один случай, когда сетчатка прилегла, но через $1^1/_2$ месяца наступил рецидив.

Приведу краткие выписки из историй болезни семи больных, у которых после операции наступило полное прилегание отслоенной сетчатки.

1. Больная О., 23 лет (ист. бол. № 6622), поступила в институт 30.XI 1949 г. по поводу отслойки сетчатки на правом глазу и высокой близорукости, с явлениями миопического хориоретинита на левом глазу.

При исследовании правого глаза обнаружена плоская отслойка сетчатки в нижней части глазного яблока. Разрыв в виде точки, расположенный у складки сетчатки соответственно 7 часам на расстоянии 16,5 *мм* от лимба, удалось обнаружить лишь во время стационарного обследования больной. Давность отслойки 2 месяца. Острота зрения правого

глаза = 0,1 (с коррекцией —13D). Рефракция — миопия 14D. Поле зрения значительно сужено сверху (выпадает вся верхняя половина поля зрения почти до точки фиксации).

7.I 1950 г. больной произведена операция прижигания склеры трихлоруксусной кислотой. Операция дала некоторое повышение остроты зрения (0,2 с коррекцией — 13D), но отслойка не прилегла.

14.II 1950 г. больной произведена повторная операция прижигания склеры концентрированной серной кислотой. В месте разрыва склера проколота ножом Грефе и выпущена субретинальная жидкость.

В послеоперационный период раздражения глаза не отмечалось. Сетчатка полностью прилегла на всем протяжении. В области прижиганий при офтальмоскопии видны пигментированные хориоретинальные очаги. Острота зрения правого глаза = 0,2 (с коррекцией — 10D). Границы поля зрения расширились до нормальных пределов. Срок наблюдения — 2 года 3 месяца. После этого срока прилегание сетчатки констатировано при осмотре больной.

2. Больная Л., 22 лет (ист. бол. № 9143), поступила в институт по поводу отслойки сетчатки левого глаза. На правом глазу близорукость, близорука с детства. Давность отслойки — 7 месяцев.

При исследовании левого глаза обнаружена почти полная плоская отслойка сетчатки с отрывом ее соответственно одному часу. Острота зрения левого глаза = 0,03.

В декабре 1950 г. больной было произведено прижигание склеры серной кислотой со сквозным проколом склеры ножом Грефе. Операция и послеоперационный период прошли без осложнений. Сетчатка после операции прилегла на всем протяжении. Срок наблюдения — 7 месяцев. После этого срока при осмотре больной отмечено помутнение хрусталика. Острота зрения снизилась до 0,01. Поле зрения в норме (по периметру ПРП).

Надо заметить, что в одном из наших 15 неуспешных случаев развилась катаракта, но таковая была уже отмечена и до прижигания.

3. Больная Р., 38 лет (ист. бол. № 7085), поступила в институт 28.II 1950 г. по поводу отслойки сетчатки на левом глазу. По словам больной, отслойка сетчатки возникла у нее месяц назад. При исследовании левого глаза отмечается плоская отслойка сетчатки снаружи с разрывом овальной формы, расположенным соответственно 2 час. 30 мин. на расстоянии 12,5 *мм* от лимба. Атрофический очаг в области желтого пятна. Острота зрения левого глаза = 0,06. Рефракция — эмметропия. Поле зрения концентрически сужено, но более всего сужение выражено с носовой стороны.

4.III 1950 г. больной произведена операция прижигания склеры концентрированной серной кислотой. Прокол склеры ножом Грефе сделан в области разрыва.

В послеоперационный период раздражения глаза почти не отмечалось. Было небольшое кровоизлияние в месте прокола сетчатки, которое медленно рассасывалось, и поверхностный некроз конъюнктивы в области прижигания. Сетчатка после операции прилегла на всем протяжении. Острота зрения повысилась до 0,1. Поле зрения расширилось. Срок наблюдения — 2 года (прислана справка окулиста, подтверждающая прилегание сетчатки и сохранение также зрительных функций).

4. Больной С., 18 лет (ист. бол. № 4941 и № 7602), поступил в институт 5.III 1949 г. по поводу отслойки сетчатки левого глаза и миопического хориоретинита, с поражением макулярной области на правом глазу. Давность отслойки — 2 месяца.

При исследовании левого глаза обнаружена отслойка сетчатки в виде бугра, занимающего всю нижнюю часть сетчатки. Сверху складчатость сетчатки в виде серых полос. Клапанный большой разрыв (размером в $1^1/_2$ соска зрительного нерва), расположенный на расстоянии 10–15 *мм* от лимба, соответственно 11 час. 15 мин. до 11 час. 30 мин. Рефракция левого глаза — миопия 11D. Острота зрения с 10D = 0,07. Поле зрения сужено кверху, кнаружи и кнутри.

14.III 1949 г. больному произведена операция химического прижигания склеры серной кислотой со сквозным проколом ножом Грефе.

На протяжении первых пяти дней после операции отмечались хемоз конъюнктивы и умеренное раздражение глаза. В дальнейшем глаз успокоился, и сетчатка полностью прилегла. При офтальмоскопическом исследовании виден прожог в виде диска, ограниченного глыбками пигмента, полукольцом окружающего место бывшего разрыва. Острота зрения повысилась с 0,07 до 0,1 (с коррекцией —10D), и расширилось поле зрения.

Спустя год больной приехал на проверку, во время которой обнаружено полное прилегание сетчатки и сохранение зрительных функций.

5. Больной А., 27 лет (ист. бол. № 8512), поступил в институт 30.IX 1950 г. по поводу отслойки сетчатки и помутнения роговиц обоих глаз. Давность отслойки $1^1/_2$ мес.

При исследовании правого глаза больного отмечается нежное помутнение роговицы, более интенсивное в ее центре (следы паренхиматозного кератита), много пигментных отложений на передней капсуле хрусталика и отслойка почти всей сетчатки, плоская сверху и бугристая снизу. Разрыв сетчатки большого размера (5–6 диаметров соска зрительного нерва) соответственно 2 час. на расстоянии 13,5 *мм* от лимба. Острота зрения правого глаза = 0,1. Поле зрения значительно сужено сверху. Рефракция — миопия 4,0D.

6.X 1950 г. больному сделана операция прижигания трихлоруксусной кислотой. Один прокол склеры ножом Грефе на 7 час. в 8 *мм* от лимба и второй прокол на 2 час., отступя от лимба на 13,5 *мм.*

В послеоперационный период, прошедший без особого раздражения глаза, отмечалось наличие плоской отслойки сетчатки, которая постепенно увеличивалась. Через две недели после операции произошло кровоизлияние в стекловидное тело, которое, несмотря на энергичное лечение, рассасывалось медленно. После рассасывания кровоизлияния оказалось, что сетчатка правого глаза хорошо прилежит на всем протяжении. Острота зрения повысилась до 0,35 (с коррекцией —7D). Поле зрения расширилось до нормальных размеров.

Спустя 9 месяцев от больного получено письмо, в котором он указывает, что отслойка у него не обнаруживается и зрение сохраняется.

6. Больная М., 45 лет (ист. бол. № 9163/3883), поступила в институт по поводу отслойки сетчатки на правом глазу годичной давности. Этиология отслойки — миопия. До химического прижигания уже произведены две операции диатермокоагуляции склеры. Вторая операция диатермокоагуляции дала полное прилегание сетчатки, однако сетчатка снова отслоилась. При исследовании правого глаза обнаружена почти полная плоская отслойка сетчатки. Разрыв не обнаружен.

12.V 1951 г. произведена операция химического прижигания склеры серной кислотой со сквозным проколом склеры ножом Грефе. Операция и послеоперационный период прошли без осложнений. Отслойка полностью прилегла, острота зрения повысилась с 0,05 до 0,07, расширилось поле зрения. Срок наблюдения — 7 месяцев (прислана справка окулиста с указанием на полное прилегание сетчатки и сохранение зрения).

7. Больная Е., 42 лет (ист. бол. № 10110), поступила в институт по поводу отслойки сетчатки правого глаза. Близорука с детства. Год тому назад произошла отслойка сетчатки.

В результате осмотра обнаружена обширная высокая отслойка сетчатки с небольшим щелевидным разрывом на расстоянии 14 *мм* от лимба. 12.V 1951 г. произведена операция химического прижигания серной кислотой со сквозным проколом склеры. В послеоперационный период отмечены кровоизлияния в сетчатке, которые скоро рассосались. Отслойка полностью прилегла. Острота зрения повысилась с 0,2 до 0,3 (с коррекцией — 14D). Срок наблюдения — 7 месяцев (по присланной справке окулиста, подтверждающей отсутствие отслойки и сохранение зрительных функций).

Таким образом, сроки наблюдения у семи больных с полным прилеганием отслойки, без рецидива, таковы: 3 случая — 7 месяцев, 1 случай — 9 месяцев, 1 случай — 12 месяцев, 1 случай — 2 года, 1 случай — 2 года 3 месяца.

Несмотря на то, что наши наблюдения пока еще немногочисленны, они дают мне возможность утверждать, что химическое прижигание склеры по описанному способу может быть эффективным методом лечения отслойки сетчатки.

ВЫВОДЫ

1. Предложенная мною и разработанная совместно с А. Г. Сайдаковским операция химического прижигания склеры серной и трихлоруксусной кислотами технически проста, не дает тяжелых послеоперационных осложнений, что создает возможность дальнейшей ее разработки.

2. Указанная операция не требует никакой сложной аппаратуры. Предлагаемый мною коксовый наконечник может быть изготовлен в любой мастерской.

3. Нами получено полное прилегание отслойки сетчатки не только в половине случаев первой и почти в половине случаев второй группы, как более показанных к операции, но также и в отдельных случаях — третьей-четвертой групп, считающихся мало показанными к операции.

4. Оценивая наши случаи, а также случаи А. г. Сайдаковского, я полагаю, что предложенная мною методика настолько эффективна, что дальнейшее клиническое наблюдение над ее применением в нашем институте будет мною продолжено.

ПРИЖИГАНИЕ ПОВЕРХНОСТИ СКЛЕРЫ КОНЦЕНТРИРОВАННЫМ РАСТВОРОМ СЕРНОЙ КИСЛОТЫ КАК МЕТОД ПОЛУЧЕНИЯ СЛИПЧИВОГО ВОСПАЛЕНИЯ СОСУДИСТОЙ И СЕТЧАТОЙ ОБОЛОЧЕК[24]

Существующие методы оперативного лечения отслойки сетчатой оболочки, как известно, основаны на образовании слипчивого воспаления между сосудистой и сетчатой оболочками. Для получения такой воспалительной реакции предложено много разнообразных методов, из которых наибольшее распространение получили следующие.

1. Метод Гонена — прижигание склеры термо- или гальванокаутером только в месте, соответствующем разрыву сетчатки, которому придается основная роль в этиологии отслойки сетчатой оболочки. Этот метод, несмотря на ряд недостатков (ограниченность показаний из-за невозможности иногда найти разрыв, послеоперационные осложнения), все же нашел большое количество последователей.

2. Химический способ прижиганий, предложенный Сурдилем, Линднером и Гвистом. Этот способ, хотя и не требует точной локализации разрывов, из-за сложной техники не получил широкого применения.

3. Электрокоагуляционный способ прижиганий, предложенный Веве — Сафара. Эта методика, применяемая в настоящее время во всех лечебных учреждениях, также не лишена известных недостатков. Главные из них следующие:

а) необходимость наличия в стационаре специального диатермического аппарата с точной регулировкой тока от 50 до 200 *ма;*

б) трудность точно дозировать электрический ток или, скорее всего, отсутствие дозировки, так как показания амперметра не всегда соответствуют температуре. В одних случаях получается недостаточная электрокоагуляция, в других очень сильная вследствие гипердозировки. Первая не дает необходимого

[24] Совместно с канд. мед. наук А. Г. Сайдаковским. Впервые опубликовано в «Офтальм. журн.», 1952, в. 1.

слипчивого воспалительного процесса, а сильная электрокоагуляция вызывает очень бурное слипчивое воспаление, сопровождающееся большим экссудатом, кровоизлияниями, и заканчивается грубым рубцеванием, разрушающим большую поверхность сетчатой и сосудистой оболочек и часто приводящим из-за грубых спаек к вторичной отслойке.

Указанное заставляет искать новых способов оперативного лечения отслойки сетчатки, лишенных вышеупомянутых недостатков.

В поисках нового метода лечения отслойки сетчатки мы (В. П. Филатов) еще в 1939 г. пытались выяснить в эксперименте на животных зависимость исходов ожогов поверхности склеры серной кислотой от ее толщины. Эта зависимость изучалась нами по офтальмоскопической картине глазного дна и патологогистологическим изменениям оболочек глаз, склера которых подвергалась воздействию серной кислоты.

Для проведения этих исследований по идее В. П. Филатова был сконструирован прибор (описание его дается ниже), благодаря которому представлялась возможность произвести ожог поверхности склеры на определенном ограниченном участке[25]. В качестве прижигающего вещества применялся концентрированный раствор серной кислоты. Нейтрализатором является 0,25%-ный раствор едкого натра.

Переходим к описанию прибора и методике пользования им. Химический прижигатель состоит из стеклянной воронки диаметром 25 *мм* с открытым нижним концом — острием воронки диаметром 3 *мм.* Верхняя часть воронки закрывается притертой стеклянной пробкой. В пробку наглухо вмонтированы: а) нейтрализатор; б) штуцер, в который вставляется капельник. Кроме того, в пробке предусматривается отверстие для сообщения внутренности воронки с окружающим воздухом.

Нейтрализатор состоит из трубки, груши и резервуара, в котором находится нейтрализующая жидкость; при нажатии груши последняя по трубке подается в воронку. Следует иметь в виду следующее:

а) при заполнении воронки нейтрализующей жидкостью из нейтрализатора трубка капельника не должна погружаться либо касаться поверхности нейтрализующей жидкости во избежание нейтрализации кислоты, находящейся в трубке капельника;

б) трубка нейтрализатора должна быть такой длины, чтобы между нижним ее концом и прижигаемой поверхностью (к которой прикладывается острие воронки) был просвет в 0,5 *мм.*

Перед пользованием химическим прижигателем заполнение его реактивами производится следующим образом.

Капельник вынимается из штуцера. Нейтрализатор вместе со стеклянной пробкой вынимается из воронки и заполняется нейтрализующей жидкостью (0,25%-ный раствор едкого натра); при этом необходимо снять избыток нейтрализующего вещества с нижнего конца трубки нейтрализатора. Пробка вместе с нейтрализатором вставляется в воронку. Капельник заполняется кислотой (концентрированный раствор серной кислоты) и вставляется в штуцер.

Техника прижигания применялась следующая. Кролик укреплялся в станок с фиксацией головы. Глаз предварительно анестезировался 0,25%-ным раствором дикаина, после чего вывихивался векоподъемником. В нижней части глазного яблока, отступя 7–8 *мм* от лимба, производился разрез и отсепаровы-

[25] В настоящее время мы пользуемся (предложение В. П. Филатова) новым прижигателем, представляющим собой тонкостенный коксовый грифель, укрепленный на металлической рукоятке.

валась конъюнктива с обнажением склеры. На склере, перпендикулярно к ее поверхности, ставился химический прижигатель. Из капельника выпускалась одна капля концентрированного раствора серной кислоты, а затем, не отнимая прибора, обожженное место промывалось 0,25%-ным раствором едкого натра. После этого глазное яблоко обычным способом промывалось физиологическим раствором. На конъюнктиву накладывался шов. Для наших исследований были поставлены две серии опытов.

В первой серии на восьми глазах кроликов были произведены ожоги склеры в одном и том же месте, но различной продолжительности воздействия кислоты на ее поверхность.

Вторая серия опытов проведена на четырех глазах кроликов, причем ожоги произведены одинаковой продолжительности воздействия кислоты на ее поверхность, но в различных точках.

В первой серии, как уже было указано выше, произведены ожоги на восьми кроликах; из них один ожог на роговой оболочке и семь на склере семи глаз кроликов по одному ожогу с экспозицией в 1, 4, 5, 8, 10, 15 и 50 сек. Ожог роговой оболочки был произведен с целью выяснить, ограничивается ли участок ожога только площадью, равной диаметру нижнего отверстия трубки, или выходит за ее пределы. Для этого по указанной выше методике был произведен ожог в центре роговицы кролика (опыт 1). Уже на второй день можно было наблюдать резко ограниченное помутнение в центре роговицы, по величине соответствующее диаметру нижнего отверстия основной трубки. В дальнейшем это помутнение не изменилось во все время наших наблюдений (4 месяца). Почти во всех наших опытах (кроме опыта 8) объективно, кроме небольших кровоизлияний под конъюнктивой склеры в месте разреза, других отклонений от нормы не наблюдалось. Швы снимались на четвертый день. Глаза были совершенно спокойны. Первые офтальмоскопические изменения можно было отметить уже на четвертый — шестой день. Соответственно области ожога наблюдалась легкая пигментация глазного дна. Эта пигментация в последующие дни становилась более интенсивной, и на восьмой — десятый день в этом месте можно было ясно видеть хориоретинальные изменения в виде пигментированных и атрофических очагов разной интенсивности и распространения. Эти изменения оставались стационарными и в течение всего времени наших наблюдений ($1^1/_2$ месяца); затем глаза энуклеировались и подвергались патологоанатомическим исследованиям.

Опыт 2. Кролик № 45, альбинос. Правый глаз.

6.X 1940 г. ожог склеры по описанной методике. Продолжительность воздействия кислоты на склеру — 1 сек.

7.X в месте ожога небольшое кровоизлияние под конъюнктивой глазного яблока. Роговица, стекловидное тело прозрачны. Глазное дно — норма. 9.X кровоизлияние уменьшилось, в остальном изменений нет. 10.X снят шов. Офтальмоскопия: на глазном дне соответственно месту ожога наблюдается скопление пигмента. 13.X среды прозрачны. Пигментация на глазном дне увеличилась до двух диаметров соска. В центре маленький хориоретинальный очаг желтого цвета. 20.X пигментация на глазном дне уменьшилась. Хориоретинальный очаг окружен пигментным ободком. В таком состоянии глаз находился до энуклеации (1.XII 1940 г.).

Опыт 3. Кролик № 53, серый. Правый глаз.

12.X 1940 г. ожог склеры. Экспозиция — 4 сек. 13.X небольшое кровоизлияние под конъюнктивой глаза в месте разреза. Среды прозрачны. Глазное дно — норма. 15.X кровоизлияние уменьшилось. Снят шов. 18.X роговица, стекловидное тело прозрачны. На глазном дне, в месте соответственно ожогу, хориоретинальные изменения. По периферии рассеянный пылевидный пигмент. 20.X пигментация увеличилась, занимает площадь 4–5 диаметров соска. В центре хориоретинальный очаг желтого цвета в 2 диаметра соска. 25.X пигмент рассасывается. Хориоретинальный очаг без изменения. 6.XI состояние глаза без изменения. 1.XII энуклеация.

Опыт 4. Кролик № 56, черный. Левый глаз.

20.X 1940 г. ожог склеры с экспозицией в 5 сек. 21.X небольшое кровоизлияние под конъюнктивой глаза в месте разреза. Роговица и стекловидное тело прозрачны. Глазное дно — норма. 24.X сняты швы. 26.X на глазном дне, соответственно месту ожога, рассеянный пылевидный пигмент с хориоретинальными изменениями в виде отдельных мелких очагов. 29.X роговица, стекловидное тело прозрачны. Глазное дно: хориоретинальные очаги как будто слились, занимают площадь 3–4 диаметра соска.

5.XI офтальмоскопия: на глазном дне пигментированный очаг в 4 диаметра соска, окруженный пигментом. По периферии пигмент рассосался. 25.XI состояние без изменений. В хориоретинальном очаге появились атрофические (белые) места. 10.XII без изменений. Энуклеация.

Опыт 5. Кролик № 53, серый. Левый глаз.

30.X 1940 г. Ожог склеры. Экспозиция — 8 сек. 31.X небольшое кровоизлияние под конъюнктивой глазного яблока. Роговица, стекловидное тело, глазное дно — норма.

2.XI снят шов. На глазном дне появился пылевидный пигмент. 7.XI передний отдел — норма. Глазное дно: соответственно месту ожога виден большой хориоретинальный очаг величиной в 4 диаметра соска с отдельными кровоизлияниями в нем. 10.XI кровоизлияния на глазном дне почти рассосались. Хориоретинальный очаг в 4 диаметра соска окружен пигментным ободком. 18.XI хориоретинальные изменения в виде отдельных пигментированных и атрофических очагов. В таком виде картина глазного дна оставалась до энуклеации (25.XII 1940 г.).

Опыт 6. Кролик № 63, серый. Левый глаз.

2.XI 1940 г. Ожог с экспозицией в 10 сек. На второй день обычное небольшое кровоизлияние под конъюнктивой глаза в месте разреза. 14.XI среды прозрачны. На глазном дне, в нижней части его, соответственно месту ожога, большой хориоретинальный очаг желтовато-серого цвета, окружен пигментной каймой. 18.XI в центре очага белые атрофические участки. В верхней части глазного дна, противоположной ожогу, рассеянный пылевидный пигмент. 30.XII энуклеация.

Опыт 7. Кролик № 63. Правый глаз.

6.XI 1940 г. ожог склеры продолжительностью 15 сек. 7.XI небольшое кровоизлияние под конъюнктивой глаза в месте ожога. 18.XI глаз спокоен. Роговица, стекловидное тело прозрачны. Офтальмоскопия: все глазное дно усеяно пылевидным пигментом. В нижней его части большой хориоретинальный очаг. Видны свежие кровоизлияния. Постепенно кровоизлияния рассосались, и к концу опыта (25.XII) мы наблюдали группу пигментированных и атрофических очагов различной величины, занимающих почти всю нижнюю половину глазного дна.

Опыт 8. Кролик № 8, серый. Левый глаз.

20.XI 1940 г. ожог склеры. Продолжительность прикосновения прижигателя к поверхности склеры 50 сек. В месте ожога склера резко почернела. 21.XI края век склеились. Небольшое отделяемое. Большое кровоизлияние под конъюнктивой склеры. Роговица, стекловидное тело прозрачны. Глазное дно не представляет отклонений от нормы. 23.XI отделяемое небольшое. Среды прозрачны. По всему глазному дну отдельные кровоизлияния. 26.XI глаз спокоен. На глазном дне разбросанные хориоретинальные очаги, частично пигментированные. Большое количество свежих кровоизлияний. 8.I 1941 г. на глазном дне оформившиеся хориоретинальные очаги различной величины, частично покрытые пигментом, частично атрофические. Свежих кровоизлияний нет. Энуклеация.

Все энуклеированные глаза были подвергнуты патологоанатомическим исследованиям.

В области прикрепления мышц на небольшом участке отмечается почти полная атрофия сосудистой оболочки, от которой остались пигментные скопления. Вместо сетчатки — тонкая соединительнотканная пленка. Участок этот сравнительно небольшой, так как в одном поле микроскопа по его краям отмечается сосудистая оболочка, строение которой приближается к норме. Соответственно этим местам строение сетчатки более четко выражено, хотя она имеет еще дегенеративный вид. Нормальное строение сетчатой оболочки начинается значительно дальше, чем мы видим нормальную сосудистую оболочку.

Резюме. Таким образом, в месте ожога на небольшом участке мы видим плотную спайку между оболочками глаза, причем сосудистая и сетчатая оболочки подвергались резко выраженным рубцовым изменениям.

В области прикрепления мышц отмечаются резкие изменения стенок глазного яблока. Склера, по-видимому, нормальной толщины. В ней многочисленное пигментное скопление и несколько больше, чем в норме, клеточных элементов. В дальнейшем склера без всякой резкой границы переходит в рубцово измененные сосудистую и сетчатую оболочки. Оболочки эти настолько резко изменены, что структура их совершенно неузнаваема. Только благодаря положению этой новообразованной соединительной ткани, переходящей в других участках препарата в нормальную структуру сосудистой и сетчатой оболочек, мы можем заключить, что это те же оболочки, замененные соединительной тканью. Рубцовая спайка занимает между всеми оболочками глаза довольно значительное пространство. Место спайки не вмещается в одном поле микроскопа.

Эпикриз. Рубцовые изменения, вызванные прожогами, выражены в данном препарате более резко и на большем протяжении. Рубец более плотный.

Таким образом, наблюдаемые при химических ожогах поверхности склеры серной кислотой офтальмоскопическая картина глазного дна и патологоанатомические изменения оболочек глаз позволяют отметить следующее.

На шестой — восьмой день после прижигания на глазном дне, соответственно месту ожога, образовывались хориоретинальные очаги большей или меньшей интенсивности с примесью пигмента, кровоизлияний и с исходом в рубцовое перерождение ткани. На периферии вокруг очагов наблюдались хориоидальные изменения. Интенсивность этих изменений зависела от длительности воздействия кислоты на поверхность склеры. Так, в опыте с продолжительностью ожога в 1 сек. отмечался небольшой хориоретинальный очажок в месте соответственно ожогу. В опыте с экспозицией в 4 сек. на глазном дне, в месте соответственно ожогу, можно было отметить большой резко ограниченный хориоретинальный очаг. Остальное глазное дно не представляло отклонений от нормы. Прижигание продолжительностью в 5 сек. дало такие же изменения, как и в предыдущем опыте (4 сек.). Ожог с экспозицией в 8 сек., помимо большого хориоретинального очага в месте, соответствующем ожогу, дал также хориоидальные изменения (пигментация) всей нижней части глазного дна. Аналогичные изменения мы наблюдали при ожоге продолжительностью в 10 сек. В опыте с экспозицией в 15 сек. наблюдались резко выраженные хориоретинальные изменения в более отдаленных от очага поражения местах. В опыте с экспозицией в 50 сек. мы отмечали резко выраженное хориоретинальное изменение всего глазного дна.

Во всех наших опытах мы не могли отметить изменений в стекловидном теле. Что касается патологоанатомических изменений оболочек глаза, то они полностью разъяснили видимую офтальмоскопическую картину, а именно: в месте ожога происходит рубцовая дегенерация сосудистой и сетчатой оболочек и склеивание их остатков со склерой на большем или меньшем протяжении. Склера в этих местах утончена и рубцово изменена. Эти явления мы можем оценить как результат слипчивого воспаления после ожогов. Распространение этих изменений по поверхности зависит от длительности экспозиции.

При ожогах продолжительностью до 5 сек. изменения ограничиваются только местом соприкосновения прижигателя со склерой. При более длительном воздействии процесс распространяется за пределы места прижигания.

Таким образом, прижигание поверхности склеры концентрированным раствором серной кислоты при помощи предложенного прибора вызывает в соот-

ветствующем участке слипчивое воспаление с исходом в центре очага в атрофию сосудистой и сетчатой оболочек. Распространение этого процесса зависит от длительности воздействия кислоты на склеру.

Установив в первой серии опытов клиническую и патологоанатомическую картину изменений оболочек глаз у кролика при ожогах поверхности склеры в идентичных местах, мы во второй серии опытов поставили себе целью выяснить зависимость этих изменений от толщины склеры. Нам казалось, что одно и то же воздействие в разных участках склеры даст различные изменения в оболочках глаз, а именно: в местах, где склера толще, эти изменения будут меньше выражены, чем в местах, где склера тоньше. Для этой цели на четырех глазах кроликов произведены ожоги склеры с экспозицией в 5 сек. в двух точках: у лимба и за экватором. Эти места нами были избраны потому, что, как нами выяснено в предыдущих работах, склера глаз кролика, как и человека, в переднем отделе тоньше, чем в заднем. Приводим описание опытов.

Опыт 9. Кролик № 49, альбинос. Правый глаз.

15.IV ожог у лимба. I6.IV небольшое кровоизлияние под конъюнктивой глаза. Роговица, стекловидное тело прозрачны. Глазное дно —норма. 26.IV среды прозрачны. На глазном дне, соответственно месту ожога, большой хориоретинальный очаг в 3–4 диаметра соска с рассеянным пылевидным пигментом по периферии (вокруг очага).

Опыт 10. Тот же кролик. Левый глаз.15.IV ожог за экватором. Послеоперационное течение гладкое. 27. IV передний отрезок глаза — норма. Среды прозрачны. На глазном дне, соответственно месту ожога, отдельные небольшие хориоретинальные очажки желтого цвета.

Опыт 11. Кролик № 179, серый. Правый глаз.

16.IV ожог склеры за лимбом. На второй день обычное небольшое кровоизлияние под конъюнктивой глаза. 25.IV среды прозрачны. На глазном дне резко выраженные хориоретинальные изменения (небольшие очаги в 1—$1^1/_2$ диаметра соска). 4.V. На глазном дне — резко окаймленные пигментным кольцом отдельные хориоретинальные очаги (пигментированные и атрофические) разных размеров.

Опыт 12. Тот же кролик. Левый глаз.

16. IV ожог за экватором. Послеоперационное течение гладкое. 25.IV среды прозрачны. На глазном дне пылевидный пигмент в области, соответствующей ожогу, с мелкими хориоретинальными очажками в 1–2 *мм.*

Вышеуказанные опыты показали, что ожоги поверхности склеры в разных местах при одинаковой экспозиции дают неодинаковую картину изменений глазного дна.

Правые глаза кроликов № 49 и 179 с ожогами склеры у лимба, где склера тоньше, дали более интенсивную, в смысле изменений глазного дна, картину, чем левые глаза этих же кроликов, у которых ожоги были произведены за экватором, где склера толще.

Суммируя полученные данные исследований офтальмоскопической картины глазного дна и патологоанатомических изменений в оболочках глаз при ожоге поверхности склеры концентрированным раствором серной кислоты с последующей нейтрализацией 0,25%-ным раствором едкого натра, можно сделать следующие выводы:

1. Химический прижигатель является чрезвычайно удобным для пользования, дает резко ограниченные и хорошо дозированные ожоги склеры.

2. В результате ожогов склеры серной кислотой при экспозиции до 8–10 сек. у кроликов в центре очага прижигания получается атрофия сосудистой и сетчатой оболочек, по периферии же — слипчивые воспаления этих же оболочек; при экспозиции больше 10 сек. процесс распространяется дальше места прижигания.

3. При одинаковой экспозиции интенсивность этих изменений зависит от толщины склеры.

ПРИЖИГАНИЕ СКЛЕРЫ ХИМИЧЕСКИМИ ВЕЩЕСТВАМИ[26]

Как известно, операция Гонена, основанная на новом принципе лечения отслойки сетчатки, дала толчок к дальнейшему развитию оперативного лечения этого заболевания. Все многочисленные операции, предложенные разными авторами, являются модификациями операции Гонена, так как они рассчитаны на образование слипчивого воспаления между сетчаткой и сосудистой оболочкой и закрытие разрыва.

Гвист и Линднер предложили вызывать спаивание отслоенной сетчатки и сосудистой оболочки путем воспаления, возникающего после прижигания в области разрыва сетчатки едким кали. Авторы находили в своем оперативном методе преимущества по сравнению с операцией Гонена, так как прижигание КОН не дает грубых рубцов и натяжения сетчатки и не вызывает новых разрывов. Однако минусом этой операции является сложность техники, кропотливость операции и продолжительность ее. Это, по-видимому, послужило причиной того, что операция не получила широкого распространения. На том же принципе слипчивого воспаления основан и диатермический способ лечения отслойки сетчатки, предложенный в 1930–1931 гг. Веве. Эта операция не требует такой точной локализации разрыва.

Одной из отрицательных сторон диатермии является отсутствие точной дозировки тока и степени ожога, а передозировка может вызвать кровоизлияние в стекловидное тело, вторичные разрывы, катаракты и т. и.

Упомянутые методы хирургического лечения отслойки сетчатки являются в настоящее время основными, но, учитывая многочисленные теневые стороны их, необходимо изыскание новых операций для лечения этого тяжелого заболевания.

В поисках новых безопасных и более эффективных методов борьбы с отслойкой сетчатки одним из нас (В. П. Филатов) было предложено прижигание склеры новыми химическими веществами.

В настоящей работе мы задались целью экспериментально изучить на кроликах изменения глазного дна, которые происходят как реакция на эти прижигания.

---

[26] Совместно с Ц. И. Гриншпон. Впервые опубликовано в «Офтальм. журн.», 1952, в. 1.

Для прижигания склеры были применены: а) химически чистая серная кислота (H_2SO_4); б) 80%-ный раствор трихлоруксусной кислоты (CClз + COOH) и в) царская водка (HNO_3 + HCl).

В данной работе мы ограничили нашу задачу изучением: 1) техники прижигания склеры этими кислотами; 2) проведением клинических наблюдений над реакцией глаз кроликов на это вмешательство и 3) изучением картины изменений глазного дна.

Вначале, с целью проведения указанных опытов, мы пользовались прибором, который подробно описан д-ром Сайдаковским в его диссертации (1940), но вскоре этот прибор был нами оставлен из-за некоторой его громоздкости; кроме того, в последующих опытах мы совершенно отставили пользование нейтрализующей кислоты жидкостью. Мы стали применять новый прижигатель (предложенный В. П. Филатовым), состоящий из тонкосточенного коксового грифеля длиной 1,5 *см,* с диаметром прижигающей поверхности в 2,5 *мм,* укрепленный в прямой или изогнутой металлической ручке[27]. Последняя очень удобна при прижигании задних отделов склеры.

Кокс обладает большой пористостью, и, если окунуть его в кислоту, последняя легко удерживается в его порах. Таким образом, создается возможность производить прижигание склеры, не опасаясь растекания кислоты по ее поверхности.

Всех опытов по прижиганию склеры кислотами было 42; серной кислотой (H_2SO_4) — 17 глаз, 80%-ным раствором трихлоруксусной кислоты (CCl_3 + COOH) — 15 глаз, царской водкой (HNO_3 + HCl) — 10 глаз.

До опытов у всех животных тщательно исследовалось глазное дно при расширенном зрачке. Кролики, большей частью серой или черной масти, подготовлялись к опыту, как и для всякой внутриглазной операции (остригалась шерсть вокруг глаза, конъюнктивальный мешок промывался водным раствором бриллиантовой зелени 1 : 1000, кожа век смазывалась 1%-ным спиртовым раствором бриллиантовой зелени, анестезия 0,5%-ным дикаином).

Техника прижигания применялась следующая. Кролик укреплялся в станке. Разрез и отсепаровка конъюнктивы глазного яблока в его верхненаружном квадранте; вывихивание глаза из орбиты (чтобы удержать глаз на месте, его обвязывали марлевой ленточкой у основания).

Коксовый прижигатель окунался в тигель с прижигающей жидкостью, с его конца марлевым тампоном снимался избыток кислоты. Прижигатель, пропитанный кислотой, ставился на склере, перпендикулярно к ее поверхности на 7–8 *мм* отступя от лимба. Склера прижигалась в трех местах. Эти три прижигания производились на расстоянии 3–4 *мм* друг от друга. Вначале прижигание производилось в течение 5 сек., но в дальнейшем, видя, что глаз хорошо переносил это вмешательство, мы удлинили время прижигания до 30 сек.

После отнятия коксового прижигателя прижженный участок склеры в случаях применения серной кислоты имел темную, почти черную окраску, при применении остальных двух кислот прижженное место имело серо-желтый цвет и было на вид сухим. Никакой нейтрализации кислоты не производилось. На конъюнктиву глазного яблока накладывался непрерывный шов.

В 42 опытах прижигания склеры тремя указанными выше кислотами мы в большинстве случаев отметили лишь очень незначительную местную реакцию глаза на прижигание. В среднем на четвертый — шестой день нами при офтальмоскопии обнаружены хориоретинальные очаги различной величины

[27] Коксовый прижигатель изготовлен в лаборатории новых проблем нашего института.

и интенсивности с примесью пигмента. Вокруг очагов наблюдались атрофические хориоидальные изменения. Стекловидное тело всегда оставалось прозрачным.

Для иллюстрации приводим несколько протоколов наших опытов.

Опыт 27. Кролик № 705, серый. Правый глаз.

4.X 1948 г. прижигание склеры серной кислотой по описанной методике. Продолжительность воздействия кислоты на склеру 30 сек. В месте ожогов склера значительно почернела. 5.X края век склеились. Небольшое отделяемое. Незначительное кровоизлияние под конъюнктивой склеры. Роговица, стекловидное тело прозрачны. Глазное дно не представляет отклонений от нормы. 8.X незначительная ограниченная инъекция глаза. Среды прозрачны. На глазном дне, в его верхненаружном квадранте, появились хориоретинальные очаги, частично пигментированные. 11.X на глазном дне оформившиеся хориоретинальные очаги различной величины, частично пигментированные, частично атрофические. 12.XII энуклеация глаза для патологоанатомических исследований.

Опыт 33. Кролик № 704, серый. Правый глаз.

1.XI 1948 г. прижигание склеры 80%-ным раствором трихлоруксусной кислоты продолжительностью в 30 сек. В месте прижиганий склера приобрела серо-желтый цвет. 2.XI умеренное кровоизлияние под конъюнктивой склеры. Среды прозрачны. Глазное дно не представляет отклонений от нормы. 15.XI глаз совершенно спокоен. Роговица, стекловидное тело прозрачны. На глазном дне кверху и кнутри видна мелкая пигментация. 22.XI и к концу наших наблюдений в местах прижигания мы отметили большие атрофические очаги с отложением пигмента.

Опыт 34. Кролик № 706. Правый глаз.

1.XI 1948 г. прижигание склеры царской водкой (HNO_3+HCl). Продолжительность прикосновения коксового прижигателя к поверхности склеры 20 сек. В месте ожога склера приобрела серо-желтый цвет. 2.XI края век склеились умеренным конъюнктивальным отделяемым. Большое кровоизлияние под конъюнктивой склеры. Роговица, стекловидное тело прозрачны, глазное дно не представляет отклонений от нормы. 4.XI отделяемое в небольшом количестве. Среды прозрачны. 7.XI глаз совершенно спокоен. На глазном дне в верхневнутреннем квадранте видны хориоретинальные очаги, частично пигментированные. 22.XI глаз спокоен. В верхневнутреннем квадранте глазного дна отмечаются большие очаги серого цвета со значительными пигментными отложениями. 11.XII глаз энуклеирован для патологоанатомических исследований.

ОБЩЕЕ РЕЗЮМЕ

Наличие в наших опытах выраженных ограниченных хориоретинальных очагов доказывает, что в результате прижигания тремя вышеуказанными химическими веществами можно добиться слипчивого воспаления, необходимого для прилегания отслоенной сетчатки.

На основании наших клинических данных можно сделать следующие выводы:

1. Реакция глаза на прижигание склеры вышеупомянутыми кислотами минимальна.

2. Химический коксовый прижигатель (предложенный В. П. Филатовым) является чрезвычайно удобным для пользования и дает резко ограниченные ожоги склеры, вызывающие соответствующие изменения на глазном дне.

3. Техника операции очень проста.

4. Разницы в интенсивности изменений глазного дна в зависимости от рода прижигающего вещества нам отметить не удалось.

ОПЕРАЦИЯ УКОРОЧЕНИЯ СКЛЕРЫ ПРИ ОТСЛОЙКЕ СЕТЧАТКИ[28]

Практическое применение тех или иных методов хирургического лечения отслойки сетчатки, основанных на закрытии разрыва или его отграничении, показывает, что далеко не во всех случаях, даже при повторных операциях, удается добиться стойкого прилегания сетчатки или хотя бы частичной ее фиксации.

Известно, что даже при свежей отслойке сетчатки с обнаруженным разрывом или отрывом ее при помощи диатермокоагуляции или химического прижигания не удается получить благоприятного результата у всех 100 % оперированных больных, а всегда остается тот или иной процент «неудачных случаев», при которых произведенная операция оказывается безрезультатной. При отслойках же более или менее значительной давности, при обширных атипических или множественных разрывах или отрывах сетчатки, при наличии изменений в стекловидном теле, кистовидной дегенерации сетчатки или при отсутствии хрусталика успешность оперативного лечения отслойки сетчатки обычными методами оказывается весьма невысокой.

Понятно, что при безуспешности первой операции по поводу отслойки сетчатки спустя некоторое время можно повторить оперативное вмешательство. Но что делать, если и вторая и третья операции не дают результата? Что делать в тех случаях, когда при самых тщательных поисках разрыва, несмотря на укладывания больного или производство пункции склеры, не удается его обнаружить? Конечно, можно делать прижигания в области наиболее отслоенной сетчатки или даже вокруг всего глазного яблока в смутной надежде случайно попасть на необнаруженный разрыв или как-то «припаять» отслоившуюся сетчатку, но вероятность всего этого очень мала и практически в этих случаях оперативное лечение обычно оказывается безрезультатным.

Наконец, как поступать при очень обширных разрывах или отрывах сетчатки при наличии ее кистовидной дегенерации, при старых отслойках и отслойках на афакическом глазу, т. е. в тех случаях, когда, как показывают наблюдения, достигается наименьший успех при обычных методах хирургического лечения.

К нам в институт как к последней инстанции всегда обращается значительное количество больных с оперированными без результата или вообще с мало подходящими для хирургического лечения отслойками сетчатки. Поэтому во-

[28] Совместно с доц. В. Е. Шевалевым. Впервые опубликовано в «Офтальм. журн.», 1955, в. 1.

прос об изыскании новых способов оперативного лечения этих так называемых безнадежных, или, по терминологии иностранных авторов, «малоуспешных», отслоек сетчатки или об испытании уже предложенных методов встал перед нами во всей своей остроте.

Поиски таких методов нами проводятся в различных направлениях. В данной же статье мы хотели бы обратить внимание наших окулистов на один метод — укорочение глазного яблока, укорочение или резекцию склеры,— который в последнее время довольно широко пропагандируется рядом иностранных авторов, но мало известен у нас.

История этой операции вкратце следующая: еще в 1903 г. Мюллер предложил при отслойке сетчатки операцию укорочения склеры, которую он осуществил в пятнадцати случаях и получил успех в пяти. Предлагая эту операцию, Мюллер исходил из представления, что появление тяжей в стекловидном теле и его сокращение являются главными факторами в возникновении отслойки сетчатки. Поскольку его опыты с пересадкой стекловидного тела оказались неудачными, он перешел к укорочению склеры с целью выравнивания диспропорции между стекловидным телом, объем которого мало меняется, и размерами склеры, растягивающейся при высоких степенях близорукости. Операция, описанная Мюллером, была проделана на небольшом количестве больных Тероком и Кохом, но полученные ими результаты были значительно хуже, чем у Мюллера.

Вслед за Мюллером этой операцией в России заинтересовался проф. С. С. Головин, который предложил проверить ее в эксперименте Г. А. Кадинскому.

В дальнейшем, в связи с работами Гонена и новыми представлениями о патогенезе отслойки сетчатки и о значении разрыва ее, операция резекции склеры была забыта.

Вновь обратил внимание на нее Линднер, который еще в период общего увлечения операцией Гонена и другими, основанными на принципе закрытия или отграничения разрыва операциями, писал, что «существуют отслойки сетчатки, при которых лечение применяемыми методами не дает совсем или редко дает удовлетворительные результаты». В этой своей работе Линднер вновь обращает внимание на операцию укорочения склеры.

В вышедшем в 1943 г. под редакцией Р. Тиля руководстве по офтальмологическим операциям Линднер подробно описывает технику операции укорочения склеры и показания к ее проведению. Он полагает, что. операцию укорочения склеры следует производить в следующих случаях:

1. Отслойка сетчатки на афакическом глазу без обнаруженного разрыва или отрыва ее.

2. Отслойка сетчатки на афакическом глазу, которая не прилегла после операции диатермокоагуляции.

3. Отслойка сетчатки с тяжами в стекловидном теле.

4. Отслойка сетчатки, оперированная несколько раз обычными методами, если нет надежды на улучшение состояния глаза при дальнейших попытках хирургического вмешательства.

В последние годы сообщения о благоприятных результатах операции укорочения склеры были сделаны Листером, Счипенсом[29], Линднером, Груби, Филипсом и др.

Наибольшее количество операций было проведено Пишелом и Кронфельдом, которые в 1953 г. сообщили о результатах 150 операций укорочения скле-

[29] Цитировано по Пишелу и Кронфельду.

ры. В то время как показания к этой операции даже большой ее приверженец Линднер ставит довольно осторожно, Пишел и Кронфельд значительно расширяют таковые. Так, они выдвигают три основных группы показании к этой операции с подразделами внутри каждой из этих групп.

К первой группе случаев, при которых показана операция укорочения склеры по Пишелу и Кронфельду, относится «короткость сетчатки», т. е. сетчатка оказывается меньше, чем внутренняя поверхность глазного яблока. Вследствие этого сетчатка в одном или нескольких секторах занимает положение, соответствующее хорде по отношению к стенке глазного яблока, и не обнаруживает тенденции к прилеганию (например, при лежании больного или после пункции склеры). В эту группу входят:

1. Глаза с долго существующей отслойкой сетчатки, в которых сетчатка подвергается сморщиванию и вследствие этого оказывается укороченной. Типичным примером такой укороченной сетчатки, по мнению авторов, является тотальная отслойка, при которой сетчатка имеет вид воронки или конуса с вершиной у соска зрительного нерва.

2. Глаза, в которых укорочение сетчатки развивалось в результате операций диатермокоагуляции. В этих случаях после диатермокоагуляции образовалось частичное слипание сетчатки с сосудистой оболочкой, но сетчатка полностью не прилегла и позади места слипания оказывается укороченной. Вследствие этого бывший разрыв сетчатки слипается, а около него образуются новые разрывы. Нужно отметить, что предложенное одним из нас (В. П. Филатов) прижигание склеры концентрированной серной или трихлоруксусной кислотой, как показали наблюдения, вызывает более нежное рубцевание, чем диатермокоагуляция, и поэтому после таких прижиганий не развивается укорочение сетчатки.

3. Глаза афакические с плоской отслойкой сетчатки, без видимых складок и разрывов таковой.

4. Глаза с высокой миопией и с кистовидной дегенерацией сетчатки у зубчатой линии.

5. Глаза с отслойкой сетчатки с большими отрывами таковой (протяженностью более чем один квадрант).

Ко второй группе случаев, при которых показана операция укорочения склеры, Пишел и Кронфельд относят тех больных, у которых отслойка сетчатки образует звездообразные складки и имеются типичные отрывы или разрывы сетчатки и отслойка стекловидного тела. Определение этой группы авторы дают довольно неопределенное, и мало понятно, чем же отслойка с звездообразными складками отличается от обычной, так называемой идиопатической, или спонтанной, отслойки сетчатки.

К третьей группе отслоек сетчатки относятся случаи, при которых отслоение вызвано натяжением (тракцией) со стороны стекловидного тела. Эту группу они разделяют, в свою очередь, на две подгруппы, в зависимости от степени выраженности этих тяжей. В эту группу ими относятся отслойки сетчатки, возникающие в результате травматических повреждений с внедрением в стекловидное тело инородных тел, после воспалительных процессов с образованием экссудата в стекловидном теле, организованных кровоизлияний в нем и т. п.

На происходившем в сентябре 1954 г. XVII Международном конгрессе офтальмологов Груби сообщил о результатах 50 операций укорочения склеры, которые он сопровождает диатермокоагуляцией области отрыва или разрыва сетчатки. По сообщению автора, операции были предприняты им в «неблаго-

приятных случаях» отслойки сетчатки (после безуспешных ранее проведенных операций диатермокоагуляции, в случаях тотальных отслоек, кистовидной дегенерации сетчатки, высокой близорукости и наличия тяжей в стекловидном теле). На этом же конгрессе Линднер сделал доклад о пяти случаях кругового укорочения склеры, которое он применил при отслойках сетчатки на глазах с очень высокой близорукостью.

Мы преднамеренно довольно подробно остановились на показаниях к укорочению склеры и привели мнения авторов, широко применявших эту в общем довольно грубую и тяжелую для оперируемого глаза и самого больного операцию.

Результаты операций укорочения склеры, по литературными данным, довольно разноречивы. Мы не будем приводить старых данных Мюллера и его непосредственных последователей, так как в этот период эта операция производилась при всех случаях отслойки сетчатки без определенных показаний к ней. Укажем лишь, что уже неоднократно упомянутые нами Пишел и Кронфельд из 150 операций получили прилегание сетчатки на 46 глазах и частичное прилегание на 14 глазах. Они пишут, что из 46 глаз, на которых отслойка после операции прилегла, было 4 глаза с отслойкой большой давности, 11 глаз с укорочением сетчатки после операций диатермокоагуляции, 11 отслоек сетчатки на афакических глазах, 6 глаз с отслойкой сетчатки и высокой миопией. 2 глаза с большими отрывами и разрывами сетчатки, 8 глаз с тяжами в стекловидном теле и 4 с так называемой отслойкой сетчатки с звездообразными складками. Груби, не приводя детального описания операций, указывает, что им получен успех в 62 % случаев.

С целью выяснить свое отношение к этой операции и проверить сообщения иностранных авторов, которые иногда носят недостаточно обоснованный характер, мы провели 20 операций укорочения склеры на 17 больных (18 глаз). Однако в данной статье мы остановимся лишь на результатах 15 операций, проведенных на 13 больных (у одного операция была проведена на обоих глазах и у одного два раза на одном и том же глазу). Остальные 5 операций проведены недавно, и их конечный результат еще не выяснен.

В отличие от техники операции, описанной Линднером, по которой проводили операции упомянутые выше авторы, мы только лишь в одном случае делали вырезание склеры во всю ее толщину, а в остальных 14 оставляли самые задние слои склеры, что предотвращало выпадение сосудистой оболочки и стекловидного тела и значительно облегчало проведение операции. Эта методика была описана Линднером и, по его мнению, может быть применена для случаев высокой миопии без отслойки сетчатки с целью оперативного лечения близорукости. Однако следует указать, что сам Линднер не решился применять операцию укорочения склеры даже в этой наиболее безопасной ее модификации при высокой близорукости без наличия отслойки сетчатки. Наш соотечественник проф. Тауми[30] применял укорочение склеры при высокой близорукости с наличием отслойки сетчатки и без таковой.

Опишем технику операции укорочения склеры в том виде, в котором она применялась нами.

Перед этой операцией, как и перед всеми другими операциями в нашем институте, проводилась тканевая терапия с целью повышения защитных сил организма больного и усиления регенеративных процессов. После акинезии

[30] Приводим по сообщению проф. Тауми на конференции Украинского института глазных болезней им. акад. В. П. Филатова.

и ретробульбарной анестезии делаются инъекции раствора новокаина под конъюнктиву в области будущего разреза и по ходу тех прямых мышц, которые предполагается захватывать цугельнатами. Если предполагается произвести вырезание склеры на половине окружности глазного яблока (более широкого укорочения за один прием мы не делали и таковое не рекомендуется), то разрез конъюнктивы должен захватывать более чем половину окружности глазного яблока, и цугельнаты накладываются на три прямых мышцы. При резекции склеры в пределах одного квадранта разрез конъюнктивы будет соответственно меньше и цугельнаты можно накладывать только на две прямых мышцы.

Разрез конъюнктивы и теноновой капсулы располагается на расстоянии 5–7 *мм* от лимба, концентрично к нему. На конъюнктиву и тенонову капсулу накладывается несколько провизорных швов. Это мероприятие облегчает последующее наложение швов, так как не приходится искать в ране теноновой капсулы, которая вследствие большой своей эластичности легко «ускользает». После обнажения склеры тщательно отделяются, предпочтительно тупым путем, прямые мышцы как от склеры, так и от сращений с теноновой капсулой. После этого под них подводят пинцет с ниткой, которую помощник захватывает по другую сторону мышцы (резекцию мышц мы не проводили, так как таковая не является обязательной).

После наложения необходимых цугельнатов удаляют векорасширитель, и вся операция проводится при расширении раны стеклянными крючками, которые обычно употребляются при операции диатермокоагуляции. Помощники, удерживая цугельнаты и поворачивая ими глазное яблоко в нужных оператору направлениях и с другой стороны оттягивая крючками конъюнктиву вместе с теноновой капсулой, создают достаточный простор для манипуляции в области экватора глаза (где и проводится вырезание склеры), а если нужно, дают возможность проникнуть и далее вглубь, почти до заднего полюса глаза, без резекции мышц или кантотомии. Отмерив циркулем 11–14 *мм,* т. е. расстояние первого разреза от лимба, отмечают тушью на склере несколько точек по длине будущего разреза ее. Затем, поставив ножки циркуля на то расстояние, на которое предполагается укоротить склеру (2–5 *мм),* обмакивают их в тушь и соответственно поставленным ранее отметкам проводят две параллельные линии.

Для того чтобы провести эти отметки под мышцей, помощник несколько ослабляет цугельнат и одновременно отводит мышцу в сторону крючком для косоглазия. Очертив таким образом место будущих разрезов, делают, отступя от них ближе к лимбу и дальше от него, ряд поверхностных прижиганий диатермическим наконечником при слабой силе тока (не более 50 *ма).* Эти прижигания делать не обязательно, но они приводят к облитерации эписклеральных сосудов в зоне операции и этим значительно облегчают ее. Если в области намеченных разрезов оказывается вортикозная вена или более или менее крупный эписклеральный сосуд, то его нужно прижечь во избежание кровотечения при проведении разрезов или при вырезании лоскута. Окончив эту подготовку, проводят скребцом (скарификатором Грефе или скальпелем) несквозные надрезы склеры и сейчас же приступают к вырезанию ленты склеры.

Надрезы склеры не следует проводить по всей длине намеченного лоскута, а удобнее и, главное, безопаснее провести их с одной, и с другой стороны в пределах одного квадранта (не заходя под мышцу) и сразу же, захватив один конец лоскута прочным пинцетом (мы пользовались пинцетом для кружка, употребляемым при операции пересадки роговицы), расслаивать склеру круглым ножом ФМ или же скребцом.

Удалять склеру следует так, чтобы оставшиеся ее слои имели ясно выраженный голубой цвет, который обусловливается просвечивающей через них сосудистой оболочкой. Отсепаровав лоскут на протяжении нескольких миллиметров, накладывают швы, которые сразу же завязывают, но не стягивают. Накладывать швы можно по типу обычных узловатых или матрацных швов, причем последние, по-видимому, предпочтительнее. Для швов мы пользовались маленькими острыми иголками (типа роговичных) и тонким кетгутом. Узловатые швы располагаются на расстоянии 2–3 *мм* друг от друга, матрацные — на расстоянии 4–5 *мм.*

Дойдя до мышцы, ее оттягивают крючком, как было указано выше, и продолжают вырезание полоски и накладывание швов под ней. Затем, когда это оказывается невозможным, подходят под мышцу с другой стороны пинцетом и, захватив им лоскут склеры, продолжают вырезание такового по другую сторону мышцы.

Понятно, что вырезание полоски склеры и наложение швов следует проводить осторожно, чтобы преждевременно не вызывать прободения сосудистой оболочки и истечения субретинальной жидкости или, что хуже, стекловидного тела, так как это затрудняет или делает невозможным продолжение операции, заставляя ограничиться лишь удалением того куска склеры, который был вырезан до прободения.

После вырезания намеченной полоски склеры и наложения швов делается прокол склеры в области вырезанной полоски, после чего стягиваются и окончательно завязываются наложенные на склеру швы. Концы ниток обрезаются, удаляются цугельнаты и на конъюнктиву и теноновую капсулу (вместе) накладывается непрерывный шелковый шов, концы которого для удобства его снятия не завязываются. Если при стягивании швов внутриглазное давление оказывается повышенным (чего мы ни разу не наблюдали), то рекомендуют произвести парацентез передней камеры. По совету Арруго, вновь вспомнившего предложения Ома[31], после операции вводится в стекловидное тело воздух. Арруго придает этому мероприятию большое значение, полагая, что воздух, придавливая сетчатку к сосудистой оболочке, способствует ее стойкой фиксации, что воздух, повышая давление, предотвращает возможные кровотечения и, наконец, что он, разрушая спайки в стекловидном теле, уменьшает натяжение сетчатки (тракции тяжами).

Мы лично только недавно начали применение вдуваний воздуха и основательных наблюдений по этому вопросу не имеем. Воздух рекомендуется вводить шприцем с тупой иглой. В шприц он набирается через пламя горелки и впрыскивается либо в области разрыва или отрыва, либо у зубчатой линии; при этом нужно опасаться, чтобы воздух не оказался под сетчаткой, так как тогда он вместо пользы принесет вред и еще больше отслоит ее.

Послеоперационный режим после укорочения склеры такой же, как и после других операций по поводу отслойки сетчатки. Больной находится в постели 12–14 дней и носит дымчатые очки еще в течение месяца. В послеоперационный период мы на протяжении нескольких дней применяли внутримышечные инъекции пенициллина, проводили осмотерапию, местно атропин.

От тканевой терапии после операции мы, как правило, воздерживались, боясь, что она вызовет преждевременное рассасывание рубцов.

Из осложнений во время операции и в послеоперационный период прежде всего следует отметить преждевременное вытекание субретинальной жидко-

[31] Цитируем по Одинцову.

сти, особенно в тех случаях, когда укорочение склеры производилось на месте бывших прижиганий. Рубцы и истончения склеры в этих случаях нередко приводили к преждевременной ее перфорации и к истечению субретинальной жидкости. Как мы уже указывали, само по себе это осложнение не имеет значения, так как субретинальную жидкость все равно нужно выпустить, но оно затрудняет последующее проведение операции.

Вторым по частоте осложнением является выпадение стекловидного тела. Обычно оно легко прекращалось завязыванием шва в том месте, где произошла перфорация, и не сказывалось на результатах операции тем более, что после стягивания швов размеры глазного яблока, вернее, его объем, уменьшались и восстанавливался нормальный тургор глаза. Наиболее опасным осложнением является кровоизлияние в стекловидное тело или между склерой и теноновой капсулой. Небольшие кровоизлияния в стекловидное тело встречались часто, но они легко рассасывались под влиянием тканевой терапии и осмотерапии и не сказывались на результатах операции. В одном случае наступил гемофтальм, приведший к стойкому ухудшению состояния глаза. Кровоизлияние между склерой и теноновой капсулой имело место также в одном случае. При этом наблюдался экзофтальм и повышение внутриглазного давления. Эти явления постепенно прошли, но отслойка сетчатки не обнаружила тенденции к прилеганию — операция результата не дала.

Оценивая результаты проведенных нами операций, необходимо подчеркнуть, что для этой операции нами отбирались наиболее тяжелые и неблагоприятные в прогностическом отношении случаи. Так, например, если Пишел и Кронфельд считают обязательным условием отбора больных хорошую видимость глазного дна, то среди оперированных нами больных более чем в $^1/_3$ случаев были настолько глубокие нарушения питания глаза, что они вызвали значительное помутнение хрусталика и стекловидного тела и делали офтальмоскопическое исследование крайне затруднительным, а порой и совершенно невозможным. Всего из проведенных нами 20 операций укорочения склеры мы можем говорить о результатах лишь 15 операций, так как 5 операций произведены лишь недавно и их конечный исход еще не выяснен. Из этих 15 операций в двух случаях имело место полное и стойкое прилегание сетчатки, в трех — частичное прилегание сетчатки со стойким отграничением таковой, в одном — сетчатка частично прилегла, но затем после падения больного в погреб (спустя 7 месяцев после последней операции укорочения склеры) сетчатка вновь отслоилась.

Таким образом, полученные нами результаты в общем оказались хуже, чем у приведенных выше авторов, и мы не можем полностью ни разделить их восторженных отзывов об операции укорочения склеры, ни согласиться на расширение показаний к производству таковой. Однако тот факт, что при помощи этой операции удается в некоторых, по современным представлениям «безнадежных», случаях отслойки сетчатки добиться ее полного или частичного прилегания, говорит о необходимости и целесообразности применения, при определенных показаниях, операции укорочения склеры и внедрения ее в практику наших офтальмологических учреждений.

Мы преднамеренно отказались от того, чтобы приводить в работе выдержки из историй болезни оперированных больных, так как привести их все невозможно, а привести лишь те, в которых получены положительные результаты, не упоминая о других, было бы неправильно.

Необходимо отметить, что операция укорочения склеры резко затруднена в тех случаях, когда до этого многократные оперативные вмешательства дали значительное рубцевание.

Следует при наличии несомненных показаний, в определенных случаях, первично проводить укорочение склеры, что легче технически и должно дать лучшие результаты как в анатомическом, так и в функциональном отношении. Возможно, как мы уже указывали, стоит более широко проводить вдувание воздуха; однако это требует проверки и дальнейших наблюдений.

ВЫВОДЫ

1. 15 операций укорочения склеры, примененных нами на 14 глазах (13 больных), дали в двух случаях полное прилегание сетчатки и в трех — частичное ее прилегание с отграничением отслоенной сетчатки и повышением зрительных функций оперированного глаза. Учитывая особенно тяжелое состояние глаз у оперированных нами больных и то, что в отношении большинства из них проводились те или иные оперативные вмешательства, которые не дали результата, операцию укорочения склеры можно рекомендовать испытать как последнюю попытку вернуть зрение больному.

Кроме того, операция укорочения склеры может быть показана первично при старых отслойках сетчатки, при отслойках сетчатки без видимого разрыва или отрыва ее, при отслойках сетчатки на афакическом глазу и при наличии больших изменений в стекловидном теле.

2. Операция укорочения склеры путем вырезания полоски склеры не во всю ее толщину, а с оставлением самых задних слоев склеры технически легче и безопаснее, чем сквозная склерэктомия. Опасные для глаза осложнения после этой операции бывают редко, и она в общем хорошо переносится глазом.

ПРОФИЛАКТИКА ЭКСПУЛЬСИВНОЙ ГЕМОРРАГИИ

НОВЫЕ ПУТИ В БОРЬБЕ С ЭКСПУЛЬСИВНОЙ ГЕМОРРАГИЕЙ[32]

Офтальмология долго не имела в своем распоряжении более или менее верных средств, которыми она могла бы спасти глаз при экспульсивной геморрагии, начавшейся после полостной операции.

Я позволю себе остановиться на малоизвестном средстве борьбы с этим страшным осложнением. При его применении я получил впечатление, что принцип, положенный в его основу, правилен.

Метод этот, предложенный в первый раз Вергефом, основан на очень простом теоретическом рассуждении. Рассматривая экспульсивную геморрагию как кровотечение в супрахориоидальное пространство, изгоняющее содержимое глаза, Вергеф предположил, что возможно остановить выход содержимого глаза путем создания пути оттока для крови через отверстие в склере. В первом случае Вергефа дело шло о начале экспульсивной геморрагии: при операции по поводу глаукомы произошло выпадение стекловидного тела, глаз сделался чрезвычайно плотным, в нем появились боли. Через 4 часа после операции Вергеф сделал пункцию склеры для выхода крови из-под сосудистой оболочки. Глаз был спасен и сохранил в значительной мере зрение. Вергеф высказал по поводу своего случая мнение, что желательно делать в склере два разреза под углом друг к другу и отсекать верхушку лоскута для того, чтобы дать длительный выход крови; кроме того, надо производить давление на операционную рану.

Во втором случае, когда через 4 дня после операции по поводу глаукомы произошло выпадение стекловидного тела и внутриглазное давление повысилось, Вергеф сделал склеральные пункции, но глаз погиб. Лоскутной резекции Вергеф, по-видимому, не произвел.

Первый случай был опубликован Вергефом в «Ophth. Record» в 1915 г. в разгар войны и остался мне не известным, так как я не имел упомянутого журнала и не нашел указаний на статью Вергефа ни в «Cbl. f. d. ges Ophthalmologie», ни в «Elschnigs Operationslehre».

Как об этом случае Вергефа, так и о втором случае я узнал лишь несколько месяцев назад, когда мне удалось ознакомиться со статьей Самюэльса («Arch. of. Ophth.», December, 1931).

Не зная о предложении Вергефа, приоритет которого в этом вопросе стоит вне сомнения, я самостоятельно пришел к той же идее несколько лет назад. За основу для развития экспульсивной геморрагии я принял теорию, согласно которой дело начинается с кровотечения в супрахориоидальное пространство.

---

[32] Впервые опубликовано в «Совет. вестн. офтальм.», 1933, т. III, в. 1.

Как известно, наряду с классическим объяснением экспульсивной геморрагии, данным Гольдцигером и подтвержденным Головиным, согласно которому содержимое глаза вместе с сосудистой оболочкой изгоняется потоком крови, текущей из лопнувшей длинной цилиарной артерии, имеются и другие предположения относительно источника крови: так, было высказано мнение, что в супрахориоидальное пространство изливается кровь из вортикозной вены, а по мнению Блюма кровь может изливаться из сосудов самой сосудистой оболочки.

Обсуждая теоретически это последнее мнение, я пришел к более или менее обоснованному выводу, что при кровотечении из сосудов самой сосудистой оболочки могут быть две возможности: кровь выступит либо под сетчатку, либо в супрахориоидальное пространство; в первом случае должна получиться отслойка сетчатки с возможным изгнанием стекловидного тела (и хрусталика), но без выхода сосудистого тракта, а во втором должна развиться типическая экспульсивная геморрагия с изгнанием из глаза и сосудистой оболочки. Если допустить, что действительно возможно обильное кровотечение из самой сосудистой оболочки, то дело клинических наблюдений отграничить симптоматологию первого типа выхода содержимого глаза от истинной экспульсивной геморрагии с выходом также и сосудистого тракта. Так как, судя по личным наблюдениям, по рассказам коллег и по литературным описаниям, в подавляющем большинстве случаев нарастающее острое выпадение радужки, стекловидного тела и хрусталика, протекающее при повышенном давлении, заканчивается выходом из сосудистого тракта, то в моих рассуждениях о путях помощи при указанном осложнении я счел возможным считаться только с истинным экспульсивным кровотечением, при котором надо неизбежно принимать за причину выхода сосудистой оболочки скопление крови позади нее, в супрахориоидальном пространстве.

Для дальнейших выводов я счел возможным пока не считаться с вопросом о том, течет ли кровь в супрахориоидальном пространстве из вертикозной вены, из сосудов сосудистой оболочки или же из длинной цилиарной артерии, каковое предположение я лично ставлю на первом месте; мне важно было знать, что вся драматическая картина экспульсивной геморрагии начинается с кровотечения в супрахориоидальное пространство и что изливающаяся туда кровь гонит своим напором вперед сосудистую оболочку и все, что находится впереди нее.

Исходя из этого предположения, я счел рациональным создать для крови, наполняющей супрахориоидальное пространство, выход через отверстие в склере, благодаря чему должно было, по моим соображениям, прекратиться выпадение содержимого глаза в силу падения давления в супрахориоидальном пространстве. В качестве метода для создания этого бокового выхода для крови я остановился на трепанации при помощи трепана Эллиота в 2–3 *мм,* так как она более обеспечивает, мне кажется, отток крови, чем разрез склеры. Такая трепанация должна была бы производиться за пределами ora serrata, дабы отверстие вело не в стекловидное тело, а в супрахориоидальное пространство; я полагал, что трепанация не должна быть опасной для сосудистой оболочки и сетчатки, так как трепан должен, пробив склеру, попасть в растянутое кровью супрахориоидальное пространство, не достигая своим краем отслоенной сосудистой оболочки. Этим методом, теоретически построенным, намечался первый момент для спасения глаза, а именно устранение острой угрозы для его судьбы в виде напора крови; для прекращения же самого кровотечения, очевидно, должны быть выработаны какие-то другие методы. Время, необходимое для свободного выхода крови через отверстие в склере, я учитывал как существенный момент

для самопроизвольной остановки кровотечения, но, кроме того, оно должно было облегчить и различные мероприятия лечебного характера, способствующие остановке кровотечения.

Прежде всего мне важно было убедиться на практике в правильности значения бокового выхода для крови в целях остановки выпадения содержимого глаза.

1-й случай применения трепанации склеры при экспульсивной геморрагии убедил меня в том, что трепан действительно дает выход для крови в виде широкой струи; но так как я произвел трепанацию через несколько часов от начала осложнения, когда содержимое вместе с сосудистой оболочкой уже вышло из глаза, то я не мог убедиться во влиянии падения давления в ретрохориоидальном пространстве на напряженность вышедших из глаза оболочек.

2-й случай был более поучительным. Пациент 60–65 лет был оперирован мною в 1931 г. по поводу катаракты, медленно созревшей в его сильно миопическом глазу (предварительная иридэктомия с благополучным исходом). Через несколько месяцев была сделана экстракция катаракты с большим конъюнктивальным лоскутом; незначительное выпадение стекловидного тела. Через 8 часов после операции глаз заболел, появилась тошнота, боль в голове.

Через 10 часов после операции я застал больного в тяжелом состоянии: тошнота, боли в глазу и голове, подавленное состояние психики; из операционной раны выпирает большой бугор, состоящий из радужки (ножки колобомы), стекловидного тела и черного валика цилиарного тела или сосудистой оболочки; бугор, полуприкрытый конъюнктивальным лоскутом, с поверхности кровоточит; нижняя половина камеры очень мелка, наполовину выполнена кровью. Внутриглазное давление резко повышено. Поставлен диагноз ретрохориоидального кровоизлияния, медленно нарастающего (начало экспульсивной геморрагии). При помощи шпателя я попробовал осторожно заправить выпиравшее цилиарное тело и убедился, что это не удается.

Операция: в верхненаружном отделе глазного яблока я надрезал конъюнктиву, склеру и тенонову сумку и, обнажив склеру, произвел ее трепанацию.

Из отверстия живой струей потекла кровь, и тотчас выпячивание содержимого глаза из раны стало меньше; когда через несколько десятков секунд отверстие перестало пропускать кровь, бугор стал больше; он уменьшился опять, когда я очистил отверстие и вновь дал выход крови. Шпателем был заправлен в камеру выпиравший бугор из оболочек; ассистент (Кальфа) придерживал его шпателем, а я пришивал края конъюнктивального лоскута к верхней губе конъюнктивальной раны; склеро-корнеальный операционный разрез перестал зиять; кровь продолжала вытекать из трепанационного отверстия некоторое время, постепенно уменьшаясь в количестве; я ограничился только сближением краев конъюнктивального разреза, дабы кровь могла просачиваться некоторое время. Давление упало до нормы. Повязка.

В послеоперационный период выпячивания из раны не было. Заживление протекало без осложнений, но когда кровь из камеры несколько всосалась, можно было констатировать белесоватые помутнения в стекловидном теле — не то отслойку сетчатки, не то отслойку сосудистой. Проекция света неуверенная. Через два месяца больной показался с несколько атрофированным глазом и, по-видимому, с отслойкой сетчатки; проекция стала неуверенной.

Этот случай показал мне с точностью эксперимента, что выпячивание оболочек глаза зависело от ретрохориоидального кровотечения и было прямо пропорционально состоянию давления в супрахориоидальном пространстве.

Глаз, сильно миопический, не выдержал растяжения цилиарного тела и атрофировался при явлениях вялого циклита. Но несомненно, что развитие полной картины экспульсивной геморрагии было трепанацией остановлено.

3-й случай. Больной Ф. (ист. бол. № 2036). Правый глаз слеп вследствие осложненной катаракты уже много лет. Левый глаз в 1924 г. был дважды оперирован по поводу отслойки (прижигание гальванокаутером склеры и сосудистой оболочки), но без успеха. В 1932 г. поступил с катарактой на левом глазу при явлениях мидриаза, отсутствии реакции зрачка на свет и атрофии радужки; зрение — неверной проекции; цвета различает.

Ввиду настойчивых просьб пациента «испытать счастье» я произвел операцию удаления хрусталика. После разреза роговицы (линейным ножом с большим конъюнктивальным лоскутом) я захватил утолщенную сумку хрусталика сумочным пинцетом и извлек хрусталик в неразорванной сумке целиком, без потери стекловидного тела. Через 2–3 мин. после окончания туалета раны больной начал жаловаться на боль в глазу и тошноту; глаз при пальпации оказался твердым, вскоре из раны начали выпирать стекловидное тело, радужка и черный бугор, представляющий собой несомненно цилиарное тело; небольшое истечение жидкой крови из раны. Поставив диагноз начала экспульсивной геморрагии, я, не медля, сделал трепанацию склеры в нижненаружном отделе склеры. Из отверстия хлынула живой струей алая кровь. Выпячивание из раны тотчас уменьшилось. И в этом случае как я, так и мои ассистенты могли убедиться в том, что прекращение тока крови из раны (вследствие сгустков) тотчас же вело к увеличению выпячивания цилиарного тела из раны, а возобновление к уменьшению его; я подождал, пока кровотечение из отверстия склеры (которое я все время очищал от сгустков) остановилось само собою, и попытался заправить радужку и цилиарное тело; это удалось только наполовину. Тогда я покрыл слегка выпятившееся цилиарное тело конъюнктивальным лоскутом и пришил его; глаз мягкий; края конъюнктивального разреза в области трепанации сближены швами.

Ночью у больного была рвота. При первой перевязке выпячивание из раны незначительное; камера полна крови, глаз сильно инъецирован, но мягок. В дальнейшем глаз стал плотнее и тензия повысилась; выпячивание из операционной раны под конъюнктивой в течение нескольких дней увеличивалось, а затем стало уменьшаться так же, как и тензия. Через 20 дней больной выписался без малейшего выпячивания в области операционной раны и с нормальной тензией: камера средней глубины, кровь выполняет ее на одну треть; из области зрачка — сероватый рефлекс; зрение = 0; болей нет. Как сообщил мне Дыбан, который видел пациента через два месяца после выписки, глазное яблоко имело слегка атрофический вид.

В описанном случае трепанация с несомненностью доказала, что образование бокового оттока для крови остановило изгнание из глаза его содержимого.

4-й случай применения трепанации склеры имел место после операции Эллиота (в сентябре 1932 г.) у больной по поводу затянувшегося приступа глаукомы, развившегося на фоне хронической воспалительной глаукомы с эскавацией, сильным упадком зрения (до $^{3}/_{60}$) и сужения поля зрения.

После отсечения радужки и пришивания конъюнктивального лоскута больная стала жаловаться на боли в глазу и голове, появилась тошнота, замирание сердца; глаз наощупь оказался твердым. Тензия +3.

Ввиду таких угрожающих признаков я произвел трепанацию склеры в нижнем ее отделе за областью ora serrata. Из отверстия потекла кровь довольно живой волной; скоро сильное кровотечение затихло, продолжалось только просачивание крови из отверстия; глаз стал мягким. Разрез конъюнктивы оставлен незашитым. После наложения повязки больную вырвало; повязка пропитывалась кровью, и ее пришлось сменить, причем обнаружено, что просачивание крови уменьшилось. Вечером больная жаловалась на боли в глазу и голове, общее состояние было подавленное.

На следующий день глаз представлялся мягче нормы; камера восстановилась; раздражение глаза значительное; в нижнем его отделе хемоз; кровоподтек конъюнктивы.

В дальнейшем со стороны области операции Эллиота и места трепанации осложнений не было, но при офтальмоскопии на пятый день (раньше дно глаза не исследовалось) обнаружена довольно значительная отслойка сосудистой оболочки, особенно в нижнем ее отделе; с каждым днем отслойка уменьшалась и через 10 дней исчезла; внутриглазное давление было ниже нормы, что в связи со значительным раздражением глаза внушало опасения относительно атрофии. Зрение, упавшее до счета пальцев у лица (эксцентрически), к 10 дню повысилось до $^{2}/_{60}$. После упомянутого срока больная уехала из Одессы, и местный окулист Баженова сообщила мне через 3 месяца после операции, что глаз не внушает опасений за его судьбу и что зрение повысилось до $^{3}/_{60}$, т. е. до той степени, которая была до операции.

В этом случае я имел дело с началом кровоизлияния в супрахориоидальное пространство; если бы я не пришел на помощь, то, по всей вероятности, полу-

чился бы тот исход, который обозначался обычно термином «злокачественная глаукома»: слепота при повышенном давлении; трепанация, несомненно, предотвратила этот исход. По-видимому, геморрагия в супрахориоидальное пространство была не очень значительная и скоро остановилась.

Мои случаи, мне кажется, служат достаточным подтверждением правильности теоретических соображений относительно возможности остановки выхода содержимого глаза при начавшемся экспульсивном кровотечении. Принципиально последний случай (как и один из случаев Вергефа) доказывает даже и возможность спасения глаза от гибели путем создания выхода для крови. Мне кажется, что основной принцип борьбы с экспульсивной геморрагией найден, но, конечно, его следует разработать дальше.

Не имея в распоряжении большего количества материала, я могу высказать пока только несколько теоретических соображений по поводу описанного метода.

1. В поздних стадиях экспульсивной геморрагии от трепанации склеры нельзя ждать спасения глаза.

2. Шансов на остановку выхода содержимого глаза тем больше, чем раньше сделана трепанация. Необходимо не терять времени при диагнозе начинающейся супрахориоидальной геморрагии. Боль в глазу и голове, тошнота (иногда с рвотой), повышение внутриглазного давления, выход стекловидного тела, сердечные явления — достаточные основания для диагноза, а выпячивание радужки и цилиарного тела делают его очевидным. Не следует колебаться и медлить вмешательством.

3. Трепанацию (а если нет трепана, то лоскутную резекцию склеры по Вергефу) надо делать позади ora serrata, чем ближе к экватору, тем лучше. Трепан не должен проникать глубоко, просекать надо только склеру. Надо следить за тем, чтобы сгустки не закрывали отверстия. Наиболее удобное место для трепанации — нижненаружный или верхненаружный отдел склеры.

Так как кровь при экспульсивной геморрагии должна разливаться по всему супрахориоидальному пространству, то трепанация, сделанная даже в любом месте, должна дать выход для крови. Но если бы это теоретическое соображение оказалось почему-либо неверным и из трепанационного отверстия не потекла кровь, то я не остановился бы и перед второй трепанацией.

4. Во всех моих случаях кровотечение прекратилось само собой, и возможно, что во многих случаях одной трепанации окажется достаточно для предотвращения последствий геморрагии. Но все же благоразумнее смотреть на трепанацию как на метод выигрыша времени, как на способ устранения непосредственных роковых последствий кровотечения и направить свои усилия также и на остановку этого последнего. Здесь показаны венесекция, прижатие артерии, инъекции в вену хлористого кальция, может быть, переливание крови, холод и т. д. Теоретически может быть возможно введение в супрахориоидальное пространство кетгутовой тампонады, вивиколя и т. п.; возможно, что для этих мероприятий потребуется второе трепанационное отверстие. Быть может, полезно присоединить к трепанации давление на область разреза, сделанного при основной операции, давшей начало геморрагии,— оно теоретически указано Вергефом; без резекции склеры оно применялось Дандрада.

Данные Вергефа и мои первые попытки борьбы с экспульсивной геморрагией показывают, что дело не безнадежно. Я буду очень рад, если мои наблюдения окажутся полезными моим коллегам в минуту острой опасности для глаза при начавшемся кровотечении в супрахориоидальное пространство.

ОПЕРАТИВНАЯ ПРОФИЛАКТИКА ЭКСПУЛЬСИВНОЙ ГЕМОРРАГИИ[33]

В моей статье «Новые пути в борьбе с экспульсивной геморрагией», опубликованной в 1933 г., я дал описание метода Вергефа (который мне стал известен лишь после того, как я выработал такой же метод) и привел ряд случаев, когда я применил трепанацию склеры при начавшейся экспульсивной геморрагии. Я мог убедиться в правильности принципа Вергефа, заключающегося в иссечении куска склеры позади ora serrata с целью дать выход крови, скопляющейся в супрахориоидальном пространстве и изгоняющей содержимое глаза через сделанный для иридэктомии или экстракции катаракты разрез. В одном из моих пяти случаев мне удалось сохранить больной то зрение, которое было у нее до операции, предпринятой по поводу глаукомы.

В июне 1934 г. в «Archivos de oftalmologia Hispano-Americanos» появилась моя статья, в которой я предложил производить иссечение склеры в качестве профилактической меры в тех случаях, когда имеются основания опасаться экспульсивной геморрагии.

«Эту операцию можно, — писал я, — выполнять следующим образом. Обнажив склеру, трепанируют последнюю, но только до сосудистой оболочки; иссеченный диск удаляют. Если сосудистая оболочка выпячивается из отверстия, то не нужно заправлять ее, так как в тот момент, когда будет сделан разрез для экстракции катаракты или антиглаукоматозной операции, выпячивание сосудистой оболочки вправится само собой. Если кровотечение в супрахориоидальное пространство начнется, то для крови будет уже готовый выход. Практически трудно еще установить показания для профилактической трепанации; оператор должен выполнять ее в тех случаях, когда есть основание бояться экспульсивной геморрагии (например, при наличии геморрагии на дне глаза). Имеется только одно конкретное показание: операция профилактической трепанации склеры необходима, когда один глаз потерян от экспульсивной геморрагии и требуется операция на другом глазу».

Уже в 1933 г. я начал производить профилактические трепанации склеры в случаях, когда я опасался возможности экспульсивной геморрагии. Вот краткие истории болезни относящихся сюда случаев.

1. Больная Т., 53 лет (ист. бол. № 3954). Правый глаз: хроническая воспалительная глаукома с отеком роговицы, мидриазом и кровоизлияниями на дне глаза; тензия — 59 миллиметров, острота зрения = 0,01, поле зрения сильно сужено.

26.XI 1933 г.— операция профилактической трепанации склеры (проф. Филатов). По-

[33] Впервые опубликовано в «Сов. вестн. офтальм.», 1936, т. IX, в. 4.

сле разреза конъюнктивы трепаном Эллиота (2 *мм* в диаметре) иссечена склера между ora serrata с экватором на 5 часах. Произведена операция Эллиота у верхнего конца вертикального меридиана по обычной технике. Швы на конъюнктиву. Послеоперационное течение гладкое. При выписке острота зрения = 0,08, тензия —16 *мм* (по Шьотцу).

2. Больной В., 56 лет (ист. бол. № 4159). Правый глаз: продромальная глаукома. Левый глаз: простая глаукома. Острота зрения = 0,4. Поле зрения сильно сужено. Эластотонометрическая кривая — 22. Суточные колебания—36–56 *мм* по Маклакову. Страдает энцефалитом, от которого лечился атропином.

14.V 1934 г. — профилактическая задняя склерэктомия (проф. Филатов) на 5 часах, позади ora serrata 2-миллиметровым трепаном Эллиота. Выпячивание сосудистой оболочки. Операция Эллиота по обычной технике. После иридэктомии передняя камера наполнилась кровью. Послеоперационное течение без осложнений.

3. Больная Л. (ист. бол. № 4238). Левый глаз: глаукома, колобома после иридэктомии, зрелая катаракта. Острота зрения — неправильная проекция.

26.IX 1934 г. — профилактическая трепанация склеры на 8 часах (доц. Кальфа) 2-миллиметровым трепаном Эллиота. Экстракция катаракты. При той операции значительное выпадение стекловидного тела, хрусталик извлечен петлей. Гифема. Послеоперационное лечение без осложнений.

4. Больная В., 66 лет (ист. бол. № 4448). Правый глаз: затянувшийся острый приступ глаукомы. Острота зрения ниже $^{1}/_{200}$. Тензия — 77 (по Маклакову), поле зрения сужено до точки фиксации. Дно глаза не видно.

28.III 1935 г. Учитывая высокую тензию и наличие на другом, тоже глаукоматозном, глазу кровоизлияний на дне глаза, я произвел трепанацию склеры между ora serrata и экватором на 4–5 часах 2-миллиметровым трепаном; после этого — ириденклейзис в комбинации с операцией Лагранжа. Гифема. Послеоперационное течение гладкое. Острота зрения поднялась до 0,1, поле зрения расширилось, на дне глаза стали видны благодаря прояснению роговицы кровоизлияния.

5. У той же больной сделана на левом глазу (где имелись кровоизлияния на дне глаза) операция Эллиота с предварительной задней трепанацией склеры. Послеоперационное течение без осложнений.

6. Больной Р., 50 лет (ист. бол. № 4618). Правый глаз (единственный): хроническая воспалительная глаукома, кровоизлияния на дне глаза; острота зрения = 1,0. Поле зрения слегка сужено. Тензия колеблется от 33 до 59 при миотиках, впускаемых через каждые 2 часа.

26.X 1935 г. — удаление верхнего шейного узла симпатического нерва. Тензия колеблется между 32 и 43 при миотиках. 2.XI профилактическая задняя склерэктомия на 4 часах трепаном Эллиота по обычной технике. Гифема. Послеоперационное течение гладкое. Острота зрения = 1,0, тензия — 20,7.

7. Больной Б., 51 года (ист. бол. № 4987). Правый глаз: абсолютная глаукома; левый: хроническая воспалительная глаукома. Краевая экскавация, пульсация сосудов. Тензия колеблется при миотиках от 43 до 56 *мм.*

11.V 1936 г. — профилактическая задняя склерэктомия на 4 часах трепаном Эллиота (2 *мм* в диаметре). Перед склерэктомией давление было равно 46, после нее упало до 26. Операция Эллиота, сопровождавшаяся гифемой. Послеоперационное течение гладкое. Тензия — 28 *мм,* острота зрения = 0,65.

8. Больной г., 71 года (ист. бол. № 4178). На обоих глазах зрелая катаракта. Суточная тензия на правом глазу 26–29, на левом — 32–34.

4.VI 1934 г. — на левом глазу сделана экстракция катаракты (Шмульян), закончившаяся экспульсивной геморрагией. 16.VI 1934 г. на правом глазу мною сделана профилактическая трепанация склеры на 4 часах, между ora serrata и экватором; вследствие случайного надреза сосудистой оболочки вышло стекловидное тело. Экстракция катаракты благодаря значительной мягкости глаза протекала трудно; после иридэктомии вся камера заполнилась кровью, хрусталик удалось вывести благодаря мягкости глаза только крючком. Послеоперационное течение без особых осложнений. Острота зрения при выписке через 2 недели = $^{4}/_{60}$.

На основании приведенного выше материала (часть которого доложена в 1934 г. в офтальмологической секции Единого медицинского общества в Одессе) я могу высказать следующие соображения.

1. Профилактическая задняя склерэктомия является операцией, имеющей двоякое значение: с одной стороны, она подготовляет запасный выход для крови из супрахориоидального пространства в случае экспульсивной геморрагии; с другой — она понижает внутриглазное давление перед проведением операции, что является, весьма вероятно, фактором, уменьшающим шансы на самое возникновение экспульсивной геморрагии. В уменьшении внутриглазного давления я мог убедиться в особенности на случае 7, когда падение тензии проконтролировано тонометром. Я подчеркиваю, что это уменьшение тензии совершается не в чрезмерной степени, а лишь до известной границы: в упомянутом случае давление упало с 46 до 26, т. е. приблизительно до средней нормы. С одной стороны, такое умеренное падение давления не угрожает прочности стенок сосудов, которые имеют время приспособиться к дальнейшему понижению давления, наступающему при производстве самой операции (экстракции, трепанации Эллиота и т. п.); с другой — не слишком большое падение давления (приблизительно до средней нормы) не препятствует проведению основной операции.

В случае 8 при иссечении склерального диска были надрезаны внутренние оболочки глаза, причем показалось стекловидное тело; этого было достаточно, чтобы глаз стал очень мягок и проведение основной операции было сильно затруднено.

2. Идея понижения давления оперативным путем в глазу, подлежащем антиглаукоматозной операции, существует давно, и многие операторы предпосылали склеротомию основной операции. Идея образования запасного выхода для крови из супрахориоидального пространства на случай экспульсивной геморрагии, являющаяся логическим следствием операции Вергефа, была, насколько мне известно, высказана впервые мной; я не нашел указаний на профилактическую склерэктомию ни у Вергефа, ни у Самюэльса, ни в одном из руководств по глазной хирургии. Моя испанская статья по этому поводу (реферированная проф. Крузиусом в «Centralblat f. d. Ges. Ophthalm.») осталась, очевидно, неизвестной проф. М. И. Авербаху. Идея создания запасного выхода может быть, конечно, осуществлена либо образованием только склерального отверстия (до сосудистой оболочки), либо образованием сквозного отверстия сквозь склеру и мягкие оболочки.

Я высказываюсь в пользу именно первой, чисто склеральной трепанации, так как она меньше понижает давление и является сама меньшим поводом к возникновению экспульсивной геморрагии, чем сквозная трепанация, понижающая давление значительно; основная операция при слишком пониженном давлении протекает с затруднениями. Уменьшение диаметра трепана невыгодно в смысле образования оттока для крови. Кроме этого, нет уверенности в том, что при сквозном отверстии кровь не будет затекать и в стекловидное тело.

Случай Гро и Фромаже, приводимый проф. Авербахом, не относится к предложенной мной профилактической склерэктомии, так как, во-первых, эти авторы делали трепанацию и внутренних оболочек, а во-вторых, они сделали эту трепанацию за 2 недели до экстракции, в течение какового срока отверстие уже значительно закрылось; таким образом, ясно, что указанные авторы не рассматривали трепанационное отверстие как запасный выход для крови, а преследовали лишь цель понижения давления в глазу.

3. Техника профилактической задней склерэктомии требует некоторых указаний.

Лучшим местом для этой операции является нижненаружный отдел склеры, на 4—$5^1/_2$ часах, между ora serrata и экватором. Конъюнктиву надрезать лучше лоскутным разрезом. Склеру тщательно очищают от эписклеры. Трепан при просекании склеры надо иногда снимать, чтобы проверить глубину проре-

за; обычно склера оказывается прорезанной насквозь не по всей окружности; от этого места дорезают диск тупоконечными (но узкими) ножницами или кончиком скальпеля. По удалении диска сосудистая оболочка почти всегда выпячивается из отверстия. Заправлять ее не надо, она сама вправится при проведении основной операции. Сквозь края конъюнктивальной раны проводятся швы, они завязываются после окончания основной операции. Полезно проверить тензию до и после склерэктомии.

При случайном прорезании внутренних оболочек не надо останавливаться с проведением основной операции.

Иссекать склеру можно и не трепаном, а скальпелем по типу, указанному Вергефом: делаются в склере два разреза, сходящиеся под острым углом, прорезая ее слой за слоем; когда угол уже освобожден, его берут ландольтовским пинцетом и доканчивают разрезы, насколько нужно, ножницами или скальпелем. Конец углообразного склерального лоскута отсекается поперек ножницами.

Само собой разумеется, что по сравнению со склерэктомией при начавшейся экспульсивной геморрагии, при которой трепан или разрезы попадаются в наполненное кровью супрахориоидальное пространство и при которой опасности ранения внутренних оболочек глаза нет, профилактическая склерэктомия представляется операцией деликатной; но не офтальмологам бояться техники в таком важном вопросе, как профилактика экспульсивной геморрагии.

4. Показания к задней профилактической склерэктомии я пока намечаю следующие: а) гибель одного глаза от экспульсивной геморрагии. 2 случая проф. Авербаха и 1 случай мой (8-й) в июле 1934 г. говорят в пользу профилактической задней склерэктомии для предупреждения этого тяжкого осложнения; б) высокая тензия (свыше 45 по Маклакову), не уступающая миотикам, особенно если глаз единственный; в) кровоизлияния на дне глаза при глаукоме, если тензия не регулируется значительно миотиками, особенно если глаз единственный; г) сужение поля зрения при глаукоме до 10°, особенно если глаз единственный; д) катаракта с глаукомой.

Кстати сказать, у пациентов, являющихся к нам со зрелой катарактой, требуется изучение эластотонометрической и суточной кривой давления, что иногда позволяет обнаружить у них глаукому.

Я думаю, что по мере того, как техника задней склерэктомии будет освоена, показания к последней расширятся. Возможно, что основную операцию можно будет и отодвинуть на сутки (не более), чтобы дать время приспособиться сосудам к пониженному давлению. Я подчеркиваю, что придаю задней профилактической склерэктомии значение не только запасного шлюза для крови, но и значение предупреждения самого разрыва длинных цилиарных артерий. Нельзя отвергать того, что в особо предрасположенных к экспульсивной геморрагии случаях сама склерэктомия может вызвать эту геморрагию; но такой случай тем более закончился бы экспульсивной геморрагией при основной операции, если бы последняя была сделана без предварительной задней склерэктомии. Геморрагия в супрахориоидальное пространство, начавшаяся вследствие самой задней склерэктомии, имея уже готовый выход, не будет, думается мне, иметь столь грозного характера. Если бы это случилось, я считал бы показанным производство второго отверстия или расширение первого ножницами, чтобы дать крови еще более широкий выход, принимая, конечно, и все остальные меры к остановке кровотечения.

ЭКСПЕРИМЕНТАЛЬНАЯ МОДЕЛЬ ЭКСПУЛЬСИВНОЙ ГЕМОРРАГИИ[34]

Как известно, экспульсивная геморрагия представляет собой одно из наиболее грозных осложнений при внутриглазных операциях.

Причины безотрадности результатов большинства применявшихся методов борьбы с ней кроются, с одной стороны, в том, что осложнение это не является столь уже частым, а это не позволяет отдельным офтальмохирургам накопить достаточный опыт в борьбе с ним, с другой стороны, в том, что данные о патогенезе данного осложнения базируются на незначительном количестве весьма разноречивых данных патологоанатомических исследований и логических умозаключений.

Отсюда понятно, какое существенное значение для изучения патогенеза, профилактики и борьбы с экспульсивным кровотечением имело бы создание экспериментальной модели экспульсивной геморрагии на животных.

В мировой литературе имеются лишь единичные указания на попытки вызвать в эксперименте экспульсивную геморрагию (Гове (Gouvea), 1869; Ван Дейс (Van Dayse), 1891), закончившиеся неудачей.

В связи с этим нами были предприняты исследования по созданию экспериментальной модели экспульсивного кровотечения на глазах кроликов. Методика исследования была следующая.

Опыты проводились под общим морфийным обезболиванием. После обнажения одной из общих сонных артерий в нее вводилась канюля, на свободный конец которой надевался каучуковый дренаж с поперечным сечением 1,5 *мм.* Свободный конец дренажа соединялся с простой инъекционной иглой, у которой предварительно притуплялось острие. После надреза склеры в 6 *мм* от лимба на $^1/_2$–$^2/_3$ ее толщины через оставшиеся слои игла вводилась в супрахориоидальное пространство. Ножом Грефе по лимбу вскрывалась передняя камера, после чего снимался зажим, ранее наложенный на дренаж. По описанной методике нами проведено 10 опытов на 10 кроликах.

В результате проведенных опытов было установлено следующее. Под влиянием излияния крови в супрахориоидальное пространство происходит отслаивание сосудистой оболочки, выталкивание ее и всего впереди нее находящегося по направлению к роговичному разрезу.

---

[34] Совместно с клин. ординатором Л. Ф. Линник. Впервые опубликовано в «Офтальм. журн.», 1956, № 1.

Клинически это проявляется в расхождении краев роговичного разреза, выпадении радужки. Вслед за этим в роговичный разрез вставляется хрусталик, по выхождении которого начинается истечение стекловидного тела. Если поступление крови в супрахориоидальное пространство продолжается, то вскоре в ране показываются внутренние оболочки глаза; при этом к истекающему стекловидному телу в обильном количестве примешивается кровь.

При патологоанатомическом исследовании глаз, энуклеированных после окончания опыта, была установлена картина, характерная для типичной экспульсивной геморрагии.

В тех случаях, когда поступление крови в супрахориоидальное пространство было прекращено в момент выхождения хрусталика через роговичный разрез, сосудистая оболочка на всем протяжении оказалась отслоена от склеры обильным кровоизлиянием, будучи соединена с нею лишь у зрительного нерва и у цилиарного тела. Сетчатая оболочка прилежит к сосудистой, отчасти собрана в складки. В роговичный разрез вклинился хрусталик, будучи почти полностью вытолкнутым наружу.

Если ток крови в супрахориоидальное пространство прекращен накладыванием зажима на дренаж, то после выхождения хрусталика через роговичный разрез патологоанатомическая картина будет следующая. Сосудистая оболочка на всем протяжении отслоена от склеры большим кровоизлиянием; лишь у зрительного нерва и у цилиарного тела она находится в соединении со склерой. Сетчатка частично прилежит к сосудистой оболочке, частично собрана во множество складок. Стекловидное тело занимает небольшое пространство между отслоенными оболочками. Роговичный разрез зияет; хрусталик находится за пределами роговичного разреза.

На основании клинической картины, полученной в наших опытах, и данных патологоанатомических исследований нами было сделано заключение, что полученная экспериментальная модель полностью соответствует типичной экспульсивной геморрагии.

Упрощенную экспериментальную модель экспульсивной геморрагии удается получить при нагнетании жидкости в супрахориоидальное пространство при вскрытой передней камере с помощью различных приспособлений. Однако описанная методика является наиболее совершенной.

Впервые созданная нами экспериментальная модель экспульсивной геморрагии на глазах подопытных животных позволит начать изучение на ней мер борьбы и профилактики этого тягчайшего осложнения внутриглазных операций.

ВОПРОСЫ ОБЩЕЙ ПАТОЛОГИИ ОРГАНА ЗРЕНИЯ

ВЛИЯНИЕ КРОВЯНЫХ СЫВОРОТОК НА ГЛАЗ[35]

Со времени работ проф. Головина (1904) и проф. Ремера (Römer, 1905) в офтальмологии стали признавать так называемую аутоцитотоксическую гипотезу происхождения болезней.

Доселе эта гипотеза не имеет еще прочных фактических доказательств, но логические основания ее настолько серьезны, что она заслуживает дальнейшей разработки.

Трудно детально указать те направления, в которых должны идти поиски аутоцитотоксинов. Но несомненно, что в ожидании выработки методов экспериментального получения аутоцитотоксинов общая патология глаза должна выполнить подготовительную работу и изучить способы получения гетероцитотоксинов и их свойства.

Наряду с методами биохимического анализа гетероцитотоксинов исследователю необходимо пользоваться для изучения означенных ядов наблюдением действия их на глаз. А так как доселе общая патология знает гетероцитотоксины лишь растворенными в жидкостях организма — преимущественно в кровяной сыворотке (resp. плазме), то изучение влияния гетероцитотоксинов на глаз сводится к изучению действия на этот орган кровяных сывороток, свойства которых могут быть изменены экспериментатором в различных направлениях.

Имея в виду необходимость указанных экспериментов относительно токсичности сывороток для глаза, проф. Головин предложил мне произвести два ряда экспериментов:

1) исследовать, как действуют на глаз in vivo сыворотки различных нормальных животных, и

2) исследовать, как действуют на глаз in vivo сыворотки животных, иммунизированных эритроцитами, т. е. иммун-гемолизины.

Исследование действия этих последних, помимо чисто теоретического значения, имело основанием следующее соображение. Нередко при иммунизации животных тканевыми элементами в сыворотке их, наряду с искомыми цитотоксинами, появляются гемолизины; поэтому для суждений о свойствах данных цитотоксинов необходимо знакомство с влиянием на глаз гемолизинов per se.

---

[35] Впервые опубликовано в «Вестн. офтальм.», 1910, № 7–8.

Помимо этого, изучение влияния иммун-гемолизинов представляет интерес для офтальмологии и по другим основаниям, не имеющим прямого отношения к аутоцитотоксической гипотезе болезней глаза. Именно изучение их влияния на глаз представлялось необходимым потому, что несколько лет назад было сделано предложение (проф. Ремером) впрыскивать гемолизины в глаз для рассасывания кровоизлияний в стекловидном теле. Конечно, вопрос о применении этого метода должен был подвергнуться экспериментальной проверке, хотя метод Ремера уже и осужден был клиникой после печального случая проф. Эльшнига (Elschnig). Тема, предложенная мне проф. Головиным, составила предмет моей диссертации, которая вышла в свет на русском языке в августе 1908 г. Некоторые данные этой работы были в виде рефератов опубликованы на немецком языке в 1908 г. (Klinische Monatsblätter für Augenheilkunde, Bd. 46, S. 98. Zeitschriff für Augenheilk. Bd. 19, S. 483, Ophthalmol. Klinik, Bd. 12, S. 135). Так как результаты моих опытов известны офтальмологам лишь в слишком кратком виде, то я позволяю себе привести здесь главные данные моей диссертационной работы. При этом я не буду касаться той части ее, которая посвящена общему литературному очерку учения о противовеществах и применения этого учения к офтальмологии, приводя литературу лишь постольку, поскольку это затрагивает данные моих экспериментов. Интересующихся учением о противовеществах я позволю себе отослать к моей диссертации, в которой изложены теории Эрлиха (Erlich) и Мечникова и вся соответствующая офтальмологическая литература по 1908 г.[36]

Глава 1

ВЛИЯНИЕ СЫВОРОТОК РАЗЛИЧНЫХ НОРМАЛЬНЫХ ЖИВОТНЫХ НА ГЛАЗ

ЛИТЕРАТУРА

Приводим литературу вопроса о влиянии нормальных сывороток на другие ткани организма. Литературный материал, который нам удалось найти по этому вопросу, таков.

Уленгут (Uhlenhut) в 1897 г. установил, что нормальная сыворотка человека, барана, свиньи, кролика и вола вызывает у свинок, при подкожном впрыскивании даже малых количеств (начиная с 0,5 *см*^{3}), инфильтраты; в больших дозах сыворотки вызывают некрозы. Нормальная сыворотка лошади подобными свойствами не обладает почти совсем. В опытах Пфейффера (Pfeiffer, 1905) сыворотка вола, свиньи, барана, человека и кролика вызывала у свинки инфильтраты или некрозы в зависимости от дозы (которая колебалась в пределах от 2 до 20 *см*^{3}); сыворотка свинки переносилась тканями свинки (кожей) хорошо. При впрыскиваниях кролику сывороток свинки и вола первая оказывалась индифферентной для места впрыскивания, вторая токсичной; для голубя токсичной (местно) оказывалась сыворотка вола, свинки, барана и человека.

В опытах Сата (Sata) нормальная сыворотка козы вызывала некроз в печени (но не в почке) кролика с кровоизлияниями и инфильтрацией.

---

[36] В. П. Филатов, Учение о клеточных ядах в офтальмологии. Экспериментальное исследование о влиянии кровяных сывороток на глаз, Дисс. из лаборатории Глазной клиники (проф. С. С. Головина), Одесса, 1908.

Кроме этих общих данных о местной токсичности нормальных сывороток, имеются также немногочисленные данные о влиянии сывороток нормальных животных и на глаз.

У. Дюнгерн (Dungern при впрыскивании плазмы краба *(Maia squinada)* кролику в переднюю камеру несколько раз наблюдал гибель глаза (от вторичной инфекции, как думает Дюнгерн); в одном случае реакция скоро стихла.

Вернике (Wernicke), впрыскивавший кролику в стекловидное тело кроличью же сыворотку, наблюдал мелкоклеточную инфильтрацию стекловидного тела; при впрыскивании кролику телячьей сыворотки Вернике отмечал тяжелое воспаление глаза (иридохориоидит) с катарактой и отслойкой сетчатки. Проф. Головин наблюдал, что глаз собаки переносит нормальную сыворотку кролика и барана легко. Кроличья сыворотка переносилась также легко глазом собаки и в опытах Вернике. Результаты опытов Заттлера (Sattler), опубликованные после выхода в свет моей диссертации — в 1908 и 1909 гг., я считаю более удобным привести ниже, после изложения собственных опытов.

ТЕХНИКА СОБСТВЕННЫХ ОПЫТОВ

При изучении местного действия сыворотки на глаз я поступал следующим образом.

У животного, сыворотка которого подлежала изучению, я брал некоторое количество крови из сонной артерии при помощи стеклянной пробирки с оттянутым острым концом[37]. Сыворотка, появлявшаяся при свертывании крови, отсасывалась из пробирки стеклянной пипеткой; если в ней замечалась хотя бы небольшая примесь кровяных шариков, она подвергалась центрифугированию. Затем сыворотка набиралась в стеклянный шприц и впрыскивалась в переднюю камеру, стекловидное тело или под конъюнктиву тому животному, на котором изучались свойства сыворотки. Сыворотка применялась для инъекций в свежем виде — не позднее 24 час. после кровопускания или в большинстве случаев через 4–12 час. после него. При инъекции в стекловидное тело склера прокалывалась иглой шприца между верхней и наружной прямыми мышцами близ экватора; количества вводимой сыворотки равнялись 0,5–2 делениям. Такое количество не вызывало заметного повышения давления; весьма вероятно, что часть жидкости выходила из глаза по извлечении иглы из раны. При инъекции в камеру игла проводилась через лимб, и сыворотка впрыскивалась в количестве 3–4 делений, иногда после предварительного опорожнения камеры.

Вся процедура кровопускания, отстаивания сыворотки, ее центрифугирования и впрыскивания совершалась при соблюдении самой строгой асептики. Во многих случаях после инъекции контролировалась стерильность сыворотки.

Предварительным опытом определялись гемолитические свойства сыворотки по отношению к кровяным шарикам того животного, в глаз которого производились инъекции.

Я изучил действие сыворотки кролика, морской свинки, волка и черепахи на глаз кролика и действие сыворотки кролика, собаки, кошки и курицы на глаз собаки. Гемолитические свойства этих сывороток таковы:

[37] У черепахи кровь была взята из сердца.

Сыворотка	Гемолизирует шарики	Не гемолизирует шарики
Кролика	—	Кролика, собаки
Свинки	—	Кролика (почти)
Черепахи	Кролика	—
Собаки	Кролика	Собаки
Кошки	Собаки (едва)	—
Волка	Кролика	—
Курицы	Собаки	—

После инъекции животные наблюдались по обычным правилам офтальмологии, и глаза, если это нужно было, по окончании наблюдения подвергались микроскопическому исследованию.

РЕЗУЛЬТАТЫ ОПЫТОВ

Мои опыты я позволю себе привести здесь по сериям.

Первая серия. Впрыскивание нормальной сыворотки кролика в стекловидное тело кролика.

Всех опытов в этой серии было сделано 7 (на четырех кроликах), причем продолжительность наблюдения равнялась 9–26 суткам.

Клиническое наблюдение показало, что глаза перенесли впрыскивания кроличьей сыворотки почти без реакции. Иногда появлялись легкие диффузные или облачные помутнения стекловидного тела, но они не имели прогрессивного характера и скоро исчезали; роговица, радужка и глазное дно оставались нормальными. При микроскопическом исследовании можно было отметить лишь очень скудное количество фибринозно-клеточного экссудата в стекловидном теле. В общем, явления реакции со стороны глаза лишь немногим превышали обычные явления при проколе его. Как результат последнего отмечались, между прочим, очаги фибринозного подэпителиального эксудата в цилиарных отростках.

Вторая серия. Впрыскивание нормальной сыворотки морской свинки кролику в стекловидное тело и в переднюю камеру.

В этой серии было сделано 9 впрыскиваний в стекловидное тело, причем продолжительность наблюдений равнялась 3–17 дням, и три впрыскивания в переднюю камеру (4–10 суток).

Впрыскивания в стекловидное тело сопровождались лишь ничтожным помутнением последнего; это помутнение не имело прогрессивного характера и скоро исчезло.

Микроскопическое исследование почти во всех случаях обнаружило помимо обычных явлений от прокола (подэпителийные экссудаты, разрыв сосудистой оболочки), лишь крайне слабые экссудативные явления.

Впрыскивания в переднюю камеру дали только слабую муть роговицы в месте укола, гиперемию радужной оболочки и фибринозный сгусток в камере.

Третья серия. Впрыскивания сыворотки нормальной собаки кролику в стекловидное тело и переднюю камеру.

Всех опытов этой серии было сделано 17; из них в 14 было произведено впрыскивание в стекловидное тело, а в трех — в переднюю камеру. В этих по-

следних трех опытах впрыскивание сыворотки сопровождалось лишь слабыми и кратковременными патологическими явлениями. Они сводились к помутнению роговой оболочки с характером отека ее, к гиперемии радужной оболочки и легким экссудативным явлениям в передней камере (сгустки фибрина с примесью лейкоцитов) и цилиарных отростках (подэпителиальные фибринозные выпоты). Впрыскивания в стекловидное тело вели к иной картине. По клиническим явлениям все опыты с впрыскиваниями собачьей сыворотки в стекловидное тело кролика можно разделить на две категории.

В первую можно отнести случаи, в коих за период наблюдения (5, 19, 37 и 90 суток) были отмечены лишь слабые патологические явления в глазу (в одном опыте) или даже никаких (в трех опытах).

В остальных 10 случаях (сроки наблюдения — от 6 до 90 суток) патологические явления были выражены значительнее.

Главные явления выражались в помутнении стекловидного тела и ирите.

Помутнения то быстро распространялись диффузно по всему стекловидному телу (два опыта), то имели с момента своего появления вид белых облачков, тяжей и полос, по преимуществу занимавших нижнюю половину стекловидного тела, располагаясь иногда на самой ретине; лишь позднее они становились обширнее, сливаясь между собою. Раз начавшись, помутнения стекловидного тела во всех случаях проходили цикл прогрессивного развития, длившийся иногда 10 и более дней. Во всех почти случаях, достигнув наибольшего развития, облачные помутнения стекловидного тела уже за период клинического наблюдения подвергались регрессивному процессу и в шести случаях исчезали почти совсем или совсем; в стекловидном теле, однако, иногда открывались еще помутнения пленчатого характера.

Ирит в нерезкой степени развития отмечен клинически в шести случаях; он вел к незначительному количеству синехий и постепенно затихал.

Третье явление, заслуживающее внимания, — это поражение ретины, которое с несомненностью клинически констатировано в трех случаях (а в двух случаях лишь подозревалось). В первых трех случаях дело шло о диффузном помутнении ретины и изменении ее пигментации, в последних двух — об очаговых помутнениях ее. Особого внимания заслуживает время появления названных расстройств со стороны глаза.

В указанных 10 опытах муть в стекловидном теле в одном случае появилась через сутки после впрыскивания, в одном — через двое, в двух — через трое суток и в шести случаях — по прошествии пяти суток после инъекции.

Ирит появлялся обычно после появления помутнений стекловидного тела (через 3, 4, 17, 18, 20 дней после инъекции). Изменения ретины отмечались по прошествии 14, 17, 27, 30 дней после инъекции.

Микроскопическое исследование не обнаружило патологических явлений только в одном случае, клинически окончившемся выздоровлением. Во всех остальных исследованных случаях констатированы более или менее выраженные явления воспаления радужки, цилиарного тела и даже сетчатки.

Четвертая серая. Впрыскивания сыворотки нормального волка кролику в стекловидное тело.

Всего в этой серии было сделано 14 впрыскиваний в стекловидное тело.

Главным явлением почти во всех случаях служили диффузные и облачные помутнения стекловидного тела. Помутнения стекловидного тела появлялись, почти без исключения, в первые-вторые сутки после впрыскивания; только в одном случае муть стекловидного тела появилась приблизительно на 10-й

день. Раз появившись, помутнения прогрессировали в своей силе и, достигнув некоторой acme, подвергались обратному развитию. Помутнения стекловидного тела держались иногда по нескольку недель (до 40 суток).

Второе крупное явление, наблюдавшееся после впрыскиваний, было помутнение хрусталика, отмеченное пять раз.

Из этих пяти случаев в трех катаракта была отмечена уже через сутки после впрыскивания, в одном она появилась лишь приблизительно через 10 дней после него, а в первом опыте — через трое суток. Начало катаракты обозначалось всегда у заднего полюса хрусталика в виде округлого серовато-белого помутнения или в виде кольцеобразной фигуры с радиальными полосками. Катаракта в двух случаях не достигла сильного развития, ограничиваясь задним отделом хрусталика и сохраняя тип задней кортикальной катаракты; в трех же случаях она прогрессировала сильно и доводила до полного помутнения почти весь хрусталик. Развитие ее ни в одном случае не сопровождалось уменьшением глубины передней камеры.

Кроме этих явлений, неоднократно (в 9 опытах) отмечались перикорнеальная инъекция и ирит, по большей части в слабой степени.

Далее после впрыскиваний наблюдались в отдельных случаях: кровоизлияния в стекловидное тело, появившиеся вслед за впрыскиванием, кровоизлияния в ретину точечного характера, появившиеся в течение суток после инъекции, атрофические изменения глазного дна в виде помутнений ретины и мелких отложений пигмента в ней и retinitis proliferans.

Микроскопические исследования глаз (числом 6), произведенные через 19, 19, 27, 27, 37 и 37 суток после инъекции, обнаружили как постоянное явление воспалительный процесс во внутренних органах. Основным признаком его является клеточная инфильтрация. Она отмечена в радужной оболочке, цилиарных отростках и в ретине во всех случаях; кроме того, она пять раз отмечена в lig. pectinatum и иногда в сосудистой оболочке.

Как правило, местом наибольшей инфильтрации являлись радужная оболочка, цилиарные отростки и ретина в области ее крупных сосудов. Характер инфильтрации оболочек глаза был разлитой с преимущественным скоплением клеток близ сосудов.

В стекловидном теле отмечался фибринозно-клеточный экссудат. Клетки по преимуществу скоплялись у цилиарных отростков и у заднего полюса глаза, близ крупных сосудов ретины. Из этих двух пунктов они, видимо, главным образом и происходили. Третье место, где клетки экссудата скоплялись в большом числе, была задняя поверхность хрусталика, на которой они оседали.

Как клетки тканевой инфильтрации, так и клетки в стекловидном теле принадлежали исключительно к мононуклеарам.

Наряду с клетками замечалось в стекловидном теле присутствие фибринозного экссудата, представлявшегося при микроскопировании в виде нитей и сетей.

Кроме этих двух главных явлений воспалительного процесса, отмечались еще следующие изменения.

Нередко на задней поверхности хрусталика замечались циклические пленки — организующийся эксудат, который иногда бывал видим и с боковым освещением (при клиническом исследовании).

Изредка в экссудате стекловидного тела замечалось присутствие красных кровяных шариков и пигмента цилиарного типа в виде свободных зерен или же зерен, заключенных внутри фагоцитов. Эти последние иногда скоплялись

на поверхности ретины; так как в последней в этих же местах наблюдалось отложение очагов зернистого пигмента, то получалось впечатление, что пигмент внесен в ретину фагоцитами.

В одном случае ретина представляла собой более резкие изменения (ablatio, atrophia, retinitis proliferans).

В хрусталике изменения были иногда резки и представляли обычную картину развивающейся катаракты.

Пятая серия. Впрыскивание нормальной черепашьей сыворотки в стекловидное тело и в переднюю камеру.

В этом последнем случае после впрыскивания наблюдался легкий ирит, скоро исчезнувший; микроскопическое исследование глаза, произведенное через месяц после исчезновения всех воспалительных явлений, не обнаружило в глазу ничего ненормального.

Что касается впрыскиваний в стекловидное тело, то, как и в предыдущей серии, основным явлением можно считать помутнения стекловидного тела, представлявшиеся в виде диффузной или облачной белой мути, тяжей и пленок. Муть стекловидного тела наблюдалась во всех девяти случаях. Она появлялась в течение 24–48 час. и прогрессировала в своей густоте и обширности иногда довольно много дней; так, в четырех случаях прогрессирование ее заметно было еще и через 19 суток. Помутнения стекловидного тела выражены были очень редко, имели чисто белый цвет и иногда были видны при боковом освещении.

Как частное явление в общей картине помутнений стекловидного тела следует отметить белые округлые комья, оседавшие на поверхности ретины, главным образом внизу.

Второе довольно постоянное явление, наблюдавшееся после впрыскиваний, — это ирит. Он начинался обычно около четвертого дня после впрыскиваний, сопровождался иногда развитием синехий и во всех случаях кончался благополучно.

Далее следует упомянуть об изменениях ретины и хрусталика.

Что касается первой, то в двух случаях клинически можно было с вероятностью предположить отслойку сетчатки и атрофические изменения в ней.

Хрусталик представлял явления несомненной катаракты в четырех случаях, и диагноз был сомнителен в одном случае. Начало катаракты отмечено (приблизительно) через 29, 29, 29 и 31 сутки после впрыскиваний; возможно, что она началась и раньше, но во всяком случае не ранее 8–10 дней после инъекции. В первом опыте она появилась в первые сутки после впрыскивания. В трех случаях ко времени окончания наблюдения она была уже зрелой (через 60, 60 и 42 суток).

Микроскопическое исследование, произведенное в четырех случаях, обнаружило клеточную инфильтрацию lig. pectinati, радужной оболочки и цилиарных отростков, довольно сильно выраженную. В ретине в одном случае также замечена инфильтрация.

В стекловидном теле во всех четырех случаях отмечен фибринозно клеточный экссудат такого же характера, как и в предыдущей серии опытов; так же, как и в этой серии, на хрусталике отлагался волокнистый экссудат с фибробластами (циклитические пленки). Ретина в двух исследованных случаях представлялась отслоенной (и атрофированной), а в одном в ней, помимо атрофии и отложений пигмента, наблюдалось разрастание соединительнотканной стромы. В хрусталике отмечались явления катаракты.

Шестая серия. Впрыскивания нормальной собачьей сыворотки собаке в стекловидное тело и переднюю камеру.

В этой серии было сделано 3 впрыскивания в стекловидное тело (продолжительность наблюдения 3–8 суток) и 3 впрыскивания в переднюю камеру.

При впрыскиваниях в стекловидное тело отмечались лишь слабые скоропроходящие явления раздражения глаза, выражавшиеся в появлении незначительного сгустка фибрина в зрачке, легкой мути роговицы; при микроскопическом исследовании также обнаружились лишь очень слабые явления, почти такие же, какие обычно наблюдаются при простом проколе камеры. То же относится к впрыскиванию в переднюю камеру.

Седьмая серия. Впрыскивания сыворотки нормального кролика собаке в стекловидное тело, в переднюю камеру и под конъюнктиву.

В этой серии сделано 10 впрыскиваний в стекловидное тело (продолжительность клинического наблюдения от 3 до 52 суток), 2 впрыскивания в переднюю камеру (продолжительность наблюдения 3 и 37 суток) и 2 — под конъюнктиву.

Явления, наблюдавшиеся в глазу после инъекции в стекловидное тело, были не резки: отмечалось незначительное помутнение роговицы с легким отеком ее, появление фибринозного сгустка в камере и зрачке, скоро исчезавшего, легкая муть в стекловидном теле, легкая перикорнеальная инъекция. Микроскопическое исследование обнаруживало слабые явления фибринозно-клеточной экссудации из ресничных отростков.

Впрыскивания в камеру также сопровождались слабыми явлениями, не имевшими наклонности к прогрессированию. При впрыскивании под конъюнктиву получены явления умеренной инфильтрации.

Восьмая серия. Впрыскивание сыворотки нормальной кошки собаке в стекловидное тело и камеру.

Всех опытов этой серии было шесть. В переднюю камеру было сделано одно впрыскивание, в стекловидное тело — пять.

При впрыскиваниях в стекловидное тело почти во всех случаях наблюдались явления легкого иридохориоидита; появлялась перикорнеальная инъекция, экссудат в камере (облачный или зернистый, без желтого оттенка), муть в стекловидном теле, ирит. Роговица оставалась прозрачной.

Во всех опытах эксудат в камере, появившись в первые же сутки, вскоре начинал исчезать; в двух опытах процесс закончился выздоровлением; в остальных также замечен был поворот к лучшему уже в первые дни.

При инъекции в камеру отмечена муть роговицы и экссудат в камере.

Девятая серия. Впрыскивание сыворотки нормальной курицы собаке в стекловидное тело и камеру.

Всех опытов впрыскивания куриной сыворотки в стекловидное тело сделано пять.

В двух опытах на другой же день после инъекции наблюдались довольно сильные явления раздражения глаза, помутнение роговицы отечного характера, ирит. В остальных трех непосредственные явления после инъекции были слабы, но в ближайшие дни постепенно развились признаки иридоциклита, который долго прогрессировал. В четырех опытах глаз стал поправляться приблизительно через $2^1/_2$–3 недели; в одном опыте улучшения в состоянии глаза не наступило и в этот срок, а страдание приняло затяжной характер, причем появилось осложнение в виде глаукомы.

ОБЩЕЕ ЗАКЛЮЧЕНИЕ ОТНОСИТЕЛЬНО ВСЕХ ОПЫТОВ С ИНЪЕКЦИЯМИ НОРМАЛЬНЫХ СЫВОРОТОК

Из описания опытов, в которых изучалось влияние нормальных сывороток на глаз, видно, что инъекции их в переднюю камеру почти во всех случаях переносились легко, почти без воспалительной реакции или совсем без нее. Впрыскивания же их в стекловидное тело в одних сериях опытов переносились без реакции, а в других сопровождались иридохориоидитом.

Этот последний я считаю, безусловно, за результат воздействия на глаз самой сыворотки как таковой, так как другой возможный этиологический момент — инфекцию — можно исключить: во-первых, опыты производились асептично; во-вторых, общий характер процесса и его микроскопическая картина не походили на инфекцию, в-третьих, после окраски метиленовой синькой ни разу не обнаружились микробы в микроскопических препаратах.

Развитие катаракты не допускает в условиях моих опытов вполне ясного объяснения. Случаи позднего появления катаракты я склонен отнести на счет нарушения питания хрусталика вследствие воспаления глаза. Случаи раннего развития допускали предположение о травме или же токсическом действии сыворотки на хрусталик.

Из-за этой неясности я проделал впоследствии еще ряд опытов с впрыскиванием волчьей сыворотки в стекловидное тело кролика и получил катаракту лишь в немногих случаях. Это обстоятельство заставляет предполагать, что в прежней серии опытов часть катаракт, по всей вероятности, зависела от случайной травмы.

Данные моих опытов относительно влияния сывороток свинки, кролика, волка, собаки, черепахи на глаз кролика и сыворотки собаки, кролика, курицы и кошки на глаз собаки следует сравнить с результатами опытов Заттлера. По этому автору, инъекции кроличьей сыворотки в стекловидное тело и переднюю камеру кролика переносятся глазом без реакции.

Инъекции бычьей сыворотки в переднюю камеру кролика вызывали фибринозный эксудат. Инъекции в стекловидное тело вели к иридохориоидиту с помутнениями стекловидного тела. Инъекции под конъюнктиву вызывали сильный хемоз и отек век. Аналогичные явления, но в более легкой форме вызывались в глазу кролика инъекциями сывороток кошки, козы, курицы и морской свинки. Наименее токсичной оказалась сыворотка этой последней.

Глаз обезьяны легко перенес инъекцию сыворотки морской свинки (в стекловидное тело), после же инъекции сыворотки кошки (в стекловидное тело) в нем наблюдались продолжительные явления иридоциклита.

Глава II

ВЛИЯНИЕ ИММУНГЕМОЛИТИЧЕСКОЙ СЫВОРОТКИ НА ГЛАЗ

В этой главе я рассмотрю два вопроса:

1) каким изменениям подвергается глаз при инъекциях в него, под конъюнктиву, в стекловидное тело и в переднюю камеру иммунгетерогемолитической сыворотки и амбоцептора;

2) каким изменениям подвергается глаз при инъекциях иммунгемолитических сывороток в потоке кровообращения.

ЛИТЕРАТУРА

В предыдущей главе я привел некоторые литературные данные относительно местного действия нормальных сывороток на ткани и изложил результаты опытов с впрыскиванием нормальных сывороток в глаза животных.

В настоящей главе я имею в виду также предпослать описанию моих опытов относительно действия гемолитической сыворотки на глаз некоторые литературные сведения о местном действии иммунгемолитических сывороток на ткани вообще и глаз в частности.

Как то было с нормальными сыворотками, так и при изучении влияния иммунгемолитических сывороток на организм внимание исследователей было обращено первоначально на изменения общего характера, совершавшиеся преимущественно в крови и паренхиматозных органах. До более детального рассмотрения вопроса о местном действии иммунгемолитических сывороток очередь дошла лишь позднее (со времени работы Пфейффера, 1905). Ввиду того что в настоящее время в работах Пфейффера вопрос о местном действии иммунгемолитических сывороток составил особую задачу, мы считаем возможным ограничиться здесь только данными этих работ (о работах, касающихся глаза, будет упомянуто ниже).

Вопрос первый: как действуют иммунгемолитических сыворотки на ткани в месте впрыскиваний?

Пфейффер впрыскивал голубю под кожу 5 *см*^{3} сыворотки, взятой от свинки, предварительно иммунизированной омытыми кровяными шариками голубя. На месте инъекции развился плотный инфильтрат и некроз. Тот же эффект получился при инъекции иммунгемолитической сыворотки кролика морской свинке.

Сата, изучая общее действие иммунгемолитической сыворотки на организм кролика (главным образом на печень и почки), обращал внимание и на изменения, которые происходили в тканях этого животного в месте впрыскивания сыворотки (впрыскивания производились в брюшину).

В тех случаях, когда общее действие сыворотки приводило животное к смерти через несколько часов, Сата отмечал в полости брюшины лишь кровянистый транссудат. При обычном остром отравлении животного, остававшегося в живых несколько дней, кроме кровянистого транссудата из сосудов в полость брюшины, у места укола наблюдалось воспаление; такое же воспаление имело место и при хроническом отравлении (смерть животного через месяц и более). Таким образом, данные Сата указывают, что иммунгемолитическая сыворотка вызывает длительный местный воспалительный процесс в брюшине[38].

Эти результаты Сата составляют лишь звено в ряде фактов относительно местного действия иммунцитотоксических сывороток.

Сата направлял свои эксперименты к тому, чтобы выяснить, существует ли и насколько строга специфичность некоторых цитотоксических сывороток — именно так называемой нефротоксической и гепатотоксической сывороток.

По данным Сата оказалось, что эти сыворотки вредны не только для тканей, на которые они направлены самым способом иммунизации: если впрыснуть нефротоксическую сыворотку в печень, то в последней получается очаг некроза и инфильтрация. Такой же эффект получается при впрыскивании гепатотоксической сыворотки в почку.

---

[38] Сата также отмечал сильное воспаление в месте инъекции сыворотки с припухлостью лимфатических желез.

При впрыскивании названных сывороток в полость брюшины свинок обе они давали приблизительно одинаковые местные явления: развивалось воспаление брюшины, которое иногда было чисто серозным (при очень быстрой смерти животного вследствие общего отравления), а чаще — серозно-фибринозным или даже геморрагическим (при не слишком остром общем действии сыворотки). Кроме того, наблюдалась воспалительная припухлость окололежащих лимфатических желез. Воспалительные явления в месте впрыскивания Сата объясняет сильным изменением стенок сосудов.

У кроликов при впрыскивании нефротоксической сыворотки наблюдалось серозно-фибринозное воспаление брюшины, при впрыскивании гепатотоксической сыворотки развивался фибринозный перитонит.

Впрыскивая названные сыворотки в субдуральное пространство головного мозга, Сата находил обширные и глубокие некрозы мозговой ткани с геморрагиями. Некроз в месте впрыскивания иммун-нефротоксической сыворотки наблюдал и Вишневский.

Эти факты указывают, что иммунцитотоксические сыворотки вообще, а в том числе и гемолитические, вызывают патологические изменения и в тканях, не участвовавших в иммунизации.

Эти данные относительно местного эффекта впрыскиваний иммунцитотоксических сывороток подкрепляются еще и результатами впрыскиваний иммунцитотоксических сывороток в глаз, имевших место в работе Вернике. В опытах последнего тиреотоксическая иммунсыворотка, впрыснутая в глаз (т. е. в орган, не участвовавший в иммунизации), вызывала в последнем жестокое воспаление.

Подводя итог сказанному, мы можем заметить, что, по данным авторов, вырисовывается несомненно вредное местное действие иммунцитотоксических сывороток, в том числе и гемолитической, на ткани.

По прямому вопросу о действии гемолитических сывороток на глаз литературные сведения таковы.

Указания относительно исследований глаз при общем отравлении организма иммунгемолитическими сыворотками отсутствуют.

Впрыскивания иммунгемолитической сыворотки в самый глаз произведены были пятью авторами: Ремером, Эльшнигом, Тертшем (Tertsch), Дарье (Darier) и Заттлером. Ремер на Гейдельбергском съезде предложил ускорять рассасывание кровоизлияний в стекловидное тело у человека, впрыскивая туда соответствующую иммунгемолитическую сыворотку (например, сыворотку кролика, иммунизированного человеческими кровяными шариками). На людях он своего метода не пробовал, но сообщил, что, как он испытывал на животных, впрыскивания нескольких капель иммунгемолитической сыворотки в стекловидное тело ускоряет рассасывание крови из последнего. «При теперешней асептике, — пишет он, — подобное вмешательство совершенно безвредно». Он демонстрировал при своем докладе животных, подвергнутых означенному впрыскиванию. Заканчивая доклад, Ремер обещал сообщить о подробностях метода впоследствии, чего, однако, не сделал.

Его метод испытал Тертч в двух случаях. Глаза перенесли впрыскивания сыворотки (количество которой не указано) хорошо, без реакции, но и без желаемого эффекта в смысле ускорения рассасывания.

Дарье впрыснул иммунгемолитическую сыворотку кролику под конъюнктиву; получив сильную реакцию, он остерегся применять сыворотку на человеке.

На основании предложения Ремера проф. Эльшниг тоже пробовал впрыскивание иммунгемолитической сыворотки в стекловидное тело человеку, страдавшему кровоизлиянием в стекловидном теле. В последнем, кроме крови, замечались тяжи и, по-видимому, отслойка сетчатки. Сыворотка принадлежала кролику, иммунизированному кровяными шариками человека; стерильность ее была проверена до впрыскивания бактериологически. Впрыснуто было одно деление шприца при вполне асептических условиях, причем сперва из глаза выпущено одно деление жидкости. Уже через несколько часов появились хемоз, перикорнеальная инъекция, сужение зрачка с появлением в нем фибринозного сгустка. В стекловидном теле (по расширении зрачка атропином) замечается сероватая муть в заднем отделе. В ближайшие дни — сильный пластический ирит, сильный отек и инъекция, склерит вокруг роговицы. Иридоциклит тянется, колеблясь в силе; то появляется, то исчезает легкий hypopyon. Внутриглазное давление держится повышенным; боли; постепенно склера выпячивается вокруг роговицы, камера уплощается; из зрачка серый рефлекс. Слепота. В дальнейшем — невыносимые боли, потребовавшие энуклеацию глаза.

При микроскопическом исследовании самыми тщательными поисками бактерии не обнаружены. Что касается тканевых изменений, то, резюмируя подробное описание микроскопической картины, Эльшниг замечает, что дело шло об очень сильном пластическом иридоциклите и склерите; этот процесс не инфекционный, о чем, помимо данных бактериологического исследования, говорит самый характер микроскопической картины; несмотря на острое течение процесса, нет никаких признаков нагноения, а на первый план выступают явления новообразовательного процесса. Особенного внимания заслуживает двоякая форма некроза сетчатки, отмеченного Эльшнигом. Диффузный некроз мозговых слоев весьма напоминает некроз при эмболии, с той разницей, что в данном случае сосуды были лишены способности окраски, чего не бывает при эмболии. Эльшниг полагает, что этот некроз есть следствие обширного тромбоза сосудов вследствие воздействия на них гемолитической сыворотки. Очаговый некроз, занимающий всю толщу сетчатки, ближе всего подходит к типу коагуляционного некроза. Этот некроз, занимающий и наружные слои сетчатки, питающиеся от сосудистой оболочки, не может быть объяснен тромбозом сосудов сетчатки и обусловлен, по мнению Эльшнига, непосредственным действием гемолизинов на ткань сетчатки. Кроме этих некрозов, Эльшниг отмечает и некроз стекловидного тела.

Данные Заттлера я приведу ниже, излагая свои опыты.

ТЕХНИКА СОБСТВЕННЫХ ОПЫТОВ

Для получения иммунгетерогемолитической сыворотки я иммунизировал: 1) морских свинок, кошек и собак кровяными шариками кролика (сыворотки этих животных служили для опытов над кроликами); 2) кроликов — кровяными шариками собаки; сыворотка их служила для опытов над собакой.

Иммунизация животных производилась по общепринятым правилам — путем многократных впрыскиваний в полость брюшины отмытых от сыворотки кровяных шариков.

По окончании иммунизации у иммунизированного животного бралась кровь из art. carotis, как указано в гл. 1.

Сыворотка, которая во многих случаях центрифугировалась и испытывалась в отношении стерильности, применялась для опытов в свежем состоянии

(обычно не позднее 24 часов после взятия крови). Она везде резко гемолизировала кровяные шарики соответствующего вида животного. Амбоцептор получался нагретым до 55–58º.

Получение вполне инактивированной сыворотки, с которой сделано было несколько опытов, производилось путем поглощения абмоцептора кровяными шариками после уничтожения комплемента нагреванием до 55–57°.

Впрыскивания сыворотки производились при соблюдении асептики в стекловидное тело (0,5–3 деления), в переднюю камеру (1–3 деления) и под конъюнктиву (1 *мл*).

Для наблюдения общего действия инъекции производились в брюшину, причем свинке вводилось 2–4 *см*^{3}, кролику — 3–5 *см*^{3}, собаке — 6—12 *см*^{3}. Наблюдение животных после опыта производилось так же, как указано в гл. 1.

При инъекциях в брюшину иногда производилось исчисление красных кровяных шариков для суждения о ходе общего отравления организма.

РЕЗУЛЬТАТЫ ОПЫТОВ

Первая серия. Впрыскивание иммунгемолитической сыворотки и амбоцептора свинки кролику.

Всех опытов в этой серии было сделано 30. Из них впрыскивания гемолитической деятельной сыворотки в стекловидное тело сделаны были 18 раз, в камеру — 5 раз. Амбоцептор впрыснут 5 раз в стекловидное тело и 3 раза в камеру.

При впрыскиваниях гемолитической сыворотки в камеру клинически во всех пяти случаях отмечена диффузная муть роговой оболочки, носившая характер воспалительного отека ее и занимавшая главным образом задние слои.

Кроме мути роговицы, почти всегда (в четырех случаях) отмечалось воспаление радужной оболочки. Экссудат в камере отмечен один раз.

Все эти явления не обнаруживали наклонности к прогрессированию: развиваясь ad maximum в течение одних суток, они в течение срока наблюдений (2–5 суток) клонились к исчезновению.

Микроскопическое исследование, произведенное в трех случаях, обнаруживало то лишь очаги подэпителиального эксудата, то инфильтрацию в роговице, радужке, lig. pectinatum, в цилиарных отростках и клеточный экссудат в передней камере. Впрыскивание амбоцептора в одном случае сопровождалось умеренным раздражением глаза с появлением фибринозного эксудата в камере; в одном, кроме того, имелось диффузное помутнение роговицы и в одном опыте наблюдались явления ирита, помутнение роговицы и скопление экссудата на дне камеры.

Во всех трех случаях патологические явления, появившись быстро вслед за впрыскиванием, быстро же начали исчезать.

Микроскопическим исследованием обнаружены в одном случае лишь очаги подэпителиального экссудата и в двух случаях — воспалительная инфильтрация лимба и радужки и клеточный экссудат в камере.

В общем можно сказать, что как при впрыскивании в камеру гемолитической сыворотки, так и при впрыскивании амбоцептора наблюдались нерезкие и скоропроходящие воспалительные явления. После впрыскивания гемолитической сыворотки в стекловидное тело клинически можно было констатировать следующие главнейшие явления.

1. Во всех 18 случаях уже в течение первых суток после впрыскивания в стекловидном теле появилась белая муть, носившая диффузный или, чаще, облачный характер. В отдельных случаях муть стекловидного тела, появившись,

мало прогрессировала; в других случаях удавалось отмечать прогрессирование мути (которая становилась насыщеннее и обширнее) в течение нескольких дней (иногда до 10–20); по прошествии приблизительно 10–20 дней наступало регрессивное развитие мути, которая меняла до известной степени свой характер в том отношении, что принимала более облачный вид или вид белых тяжей и комьев. Период регрессирования мути тянулся во многих случаях крайне долго (десятками дней).

Муть стекловидного тела по преимуществу развита была в нижнем отделе глаза. Нередко, помимо главной массы мути в стекловидном теле, наблюдались очаги мути в виде белых пятен, комьев и тяжей, лежавших на самой поверхности ретины и прикрывавших ее сосуды. В некоторых случаях, кроме этой мути стекловидного тела, носившей характер рыхлого экссудата, наблюдалось и образование пленок и тяжей.

2. Второе довольно частое явление — это ирит. Он отмечен клинически приблизительно в 12 случаях. Начинаясь в большинстве случаев скоро после инъекции (в первые-вторые сутки), ирит обычно не достигал сильной степени, оставляя несколько задних синехий или даже протекая без них; продолжительность его иногда достигала 10 и даже более дней.

3. Третью группу явлений составляют изменения глазного дна, главным образом ретины. В последней в отдельных случаях отмечались мелкие кровоизлияния в области миэлиновых волокон, развивавшиеся на вторые сутки после впрыскивания.

В самой ретине замечались несомненные явления хориоретинита в виде очагов усиления пигментации и ее исчезновения, серых тяжей и пятен на поверхности ретины, вдававшихся в стекловидное тело. В одном случае явления хориоретинита (дегенеративного характера) отмечены на 30-й день, в другом случае — и на 40-й день.

Иногда изменения ретины напоминали так называемый retinis proliferans, не стоявший в связи с местными изменениями в области прокола.

4. Четвертое явление — это катаракта. Она наблюдалась в шести глазах, причем начало ее приходится на 20, 50, 40, 30, 50 и 100-й день после впрыскивания. В некоторых случаях она достигала значительной степени развития. Начало ее обычно замечалось в задних слоях хрусталика.

При микроскопическом исследовании отмечены были следующие изменения по отдельным тканям и отделам глаза.

В lig. pectinatum наблюдалась воспалительная инфильтрация во многих случаях. Она замечалась как вскоре после впрыскивания, так и в поздние периоды (через 10, 12, 19 и 100 суток). Клетки инфильтрата принадлежали к мононуклеарам.

В передней камере изредка замечался слабый клеточный экссудат, состоящий из мононуклеаров, иногда содержащих пигмент.

Радужная оболочка представлялась инфильтрированной в девяти случаях. В некоторых из этих случаев клинически ирит считался уже окончившимся, микроскоп же открывал инфильтрацию и долго спустя после того: так, в двух случаях она замечалась через 100–200 суток после инъекции. В одном случае (через 70 суток после впрыскивания) в радужке замечались явления атрофического характера.

Цилиарные отростки были обычно в большей или меньшей степени инфильтрированы и иногда искривлены. В некоторых случаях наблюдались кровоизлияния в их толщу или на поверхности их.

Очаги подэпителиального экссудата отмечены через двое, трое и двенадцать суток после впрыскиваний. Беспигментный эпителий представлялся иногда слущенным, набухшим или, наоборот, сморщенным, атрофированным, пигментный эпителий представлялся иногда сильно измененным.

Изменения цилиарного тела сводятся, таким образом, к явлениям воспаления отростков и к дегенеративным изменениям их эпителия и стромы. Первая группа явлений составляет ближайший результат впрыскиваний, вторая относится скорее к поздним периодам опыта.

В стекловидном теле в большинстве случаев наблюдался воспалительный экссудат фибринозно-клеточного характера. Он был выражен то довольно сильно, то слабо, соответственно степени клинических явлений, отличавшихся в момент окончания наблюдений.

Клетки эксудата располагались наиболее густо близ цилиарных отростков и близ сосудов ретины. Из этих двух главных продуктов они, видимо, и происходили. Клетки экссудата иногда содержали пигмент ресничного тела и радужки; иногда, кроме этих клеток, в экссудате встречались в умеренном количестве красные кровяные шарики, не измененные в форме; в некоторых случаях в клетках экссудата замечались явления жирового перерождения.

Клетки эксудата в некоторых случаях принадлежали исключительно к мононуклеарам; в других эксудат носил смешанный характер вследствие большего или меньшего содержания полинуклеаров; иногда даже замечалась фрагментация ядра. Но и в этих случаях мононуклеары составляли значительное большинство.

В случаях поздних периодов наблюдения в стекловидном теле замечалось образование соединительнотканных тяжей и пленок; на сцену выступали явления сморщивания стекловидного тела с отслойкой сетчатки и искривлением ресничных отростков.

Сосудистая оболочка представлялась иногда инфильтрированной. В поздних стадиях наблюдения она оказывалась иногда утолщенной и превращенной в соединительнотканную перепонку.

В сетчатке в шести случаях замечалась инфильтрация ее поверхностных слоев, главным образом в области кровеносных сосудов ее; иногда отмечены кровоизлияния в толще сетчатки (в области миэлиновых волокон) или на ее поверхности.

В поздние периоды наблюдения весьма резко выступали явления отслойки сетчатки, дегенерации ее, разрастание ее соединительнотканной основы.

Наконец, в хрусталике (он исследован лишь в одном опыте) замечены обычные явления катаракты.

Сопоставляя эти данные микроскопического исследования с данными исследования клинического, мы можем сделать то общее заключение, что после впрыскивания гемолитической сыворотки свинки кролику в стекловидное тело в глазу этого животного наблюдался во всех случаях воспалительный процесс, захватывавший многие внутренние отделы глаза, главным образом радужку, цилиарное и стекловидное тело, сетчатку и сосудистую оболочку.

К этой же серии опытов отнесены и впрыскивания в стекловидное тело кролика амбоцептора свинки. Их было сделано пять. В одном из этих пяти случаев впрыскивание не сопровождалось почти никакими изменениями глаза (ни при клиническом, ни при микроскопическом исследовании не было обнаружено ничего существенного). В остальных четырех случаях мы встречаемся с теми же явлениями, что и при впрыскивании гемолитической сыворотки.

Вторая серая. Впрыскивание иммунгемолитической сыворотки и амбоцептора собаки кролику.

В этой серии было сделано 6 впрыскиваний гемолитической иммунсыворотки в переднюю камеру (продолжительность наблюдений 1–6 суток); 4 впрыскивания амбоцептора в переднюю камеру (продолжительность наблюдения 3–9 суток); 4 впрыскивания амбоцептора в стекловидное тело; 11 впрыскиваний гемолитической иммунсыворотки в стекловидное тело.

Впрыскивания в переднюю камеру гемолитической сыворотки и амбоцептора сопровождались лишь незначительной воспалительной реакцией, выражавшейся то в помутнении роговой оболочки диффузного характера, то в появлении экссудата в камере, то сопровождались легким иритом.

При впрыскивании амбоцептора в стекловидное тело в одном случае появилась резко белая насыщенная муть в стекловидном теле и ирит; микроскопически обнаружена инфильтрация почти всех отделов глаза. В одном случае почти никакого воспалительного процесса не было, в одном в день окончания опыта появились слабые помутнения в стекловидном теле, в одном на четвертый день после впрыскивания появилось помутнение стекловидного тела, причем микроскопическим исследованием обнаружены не только начало экссудата в стекловидном теле, но и довольно значительная инфильтрация миэлиновых волокон. Таким образом, в этой группе опытов наблюдались воспалительные явления в глазу, не постоянные по силе.

При впрыскивании гемолитической сыворотки в стекловидное тело мы встречаемся с воспалительными явлениями в глазу, протекающими в форме, уже знакомой нам из описания опытов первой серии.

Характерные белые помутнения стекловидного тела появлялись во всех случаях в первые или вторые сутки и прогрессировали, становясь гуще, обширнее и принимая облачный вид. Появление мути или наибольшая степень ее развития наблюдались в большинстве случаев в нижнем отделе стекловидного тела. Нередко можно было наблюдать, как оттуда она разрасталась по всему протяжению стекловидного тела, делая недоступным осмотру дно глаза. Во многих случаях, достигнув *асте,* муть начинала ослабевать, что совершалось очень медленно, неравномерно.

При микроскопическом исследовании в стекловидном теле обнаруживался фибринозноклеточный экссудат, более или менее сильно выраженный, в зависимости от времени окончания наблюдения. Экссудатом этим, конечно, должны объясняться и клинически наблюдавшиеся помутнения.

Клетки экссудата в большинстве опытов являлись исключительно или почти исключительно мононуклеарами. В клетках экссудата наблюдались иногда те или другие явления дегенерации (жировое перерождение, вакуолизация), иногда они содержали пигмент цилиарного тела или кровяные шарики. Последние встречались иногда и в свободном виде. Главная масса клеток экссудата происходила из цилиарных отростков и сосудов ретины в области зрительного нерва. В некоторых опытах (срок наблюдения 24–37 суток) в стекловидном теле микроскоп открывал не замеченное клинически начало развития соединительной ткани.

Вторым явлением, отмечавшимся клинически, был ирит. Он был отмечен в шести случаях. Он начинался спустя 3–14 дней после инъекции, сопровождался иногда образованием синехий, но в общем был выражен не особенно резко. При микроскопическом исследовании в радужной оболочке замечалась воспалительная инфильтрация, иногда довольно значительная. В пигментном эпи-

телии задней поверхности радужной оболочки замечались явления разбухания клеток, раздвигания их, обеднения их пигментом и распада. Клетки инфильтрации всегда являлись мононуклеарами.

Третья группа явлений, отмечавшихся в глазу, — это изменения со стороны глазного дна.

В некоторых опытах замечались кровоизлияния из сосудов ретины. Они всегда имели характер точечный, множественный и локализировались почти всегда в области главных сосудов ретины. Время появления их было различно. В двух случаях они были отмечены уже через 6 час. после инъекции, в четырех они появились приблизительно через сутки, в одном — через трое суток, в остальных — через двое суток после инъекции. При микроскопическом исследовании иногда также удавалось констатировать кровоизлияния.

Офтальмоскопически можно было отметить иногда и изменения ткани ретины в виде ее диффузной мути и в виде нарушения пигментации. При микроскопическом исследовании в семи глазах отмечена умеренная инфильтрация ретины в ее поверхностных слоях, главным образом близ сосудов. В одном случае отмечены дегенеративные изменения в миэлиновых волокнах (через 24 суток); в двух случаях, соответственно клиническим данным, найдены скопления пигмента в ретине. Пигмент лежал свободными кучками зерен в слое ганглиозных клеток и внутреннем ретикулярном слое или находился внутри фагоцитов. По-видимому, он происходил из эпителия цилиарных отростков и цилиарного тела. Как в этих двух случаях, так и еще в одном на поверхности сетчатки наблюдалось развитие соединительной ткани.

Этими тремя группами явлений (со стороны радужной оболочки, ретины и стекловидного тела) исчерпывались данные клинического наблюдения. Микроскоп позволял заметить иногда еще незначительный экссудат в камере, инфильтрацию лимба, ligamentum pectinatum, сосудистой оболочки и изменения цилиарного тела и отростков даже в поздние периоды.

Эпителий отростков на ранних стадиях не представлял особых изменений: иногда можно было отметить набухание его, слущивание. В нескольких продолжительных наблюдениях изменения эпителия были значительны. Так, иногда наблюдались явления сморщивания эпителия, а иногда сильное разрастание его близ ora serrata; клетки становились вытянутыми и образовывали постепенно широкие пласты ткани, тянувшейся в стекловидное тело к хрусталику и сливавшейся с циклическими пленками. В одном опыте пигментный эпителий отростков (как и радужной оболочки) представлялся вздутым, пигмент скоплялся по периферии клетки, которая иногда лопалась.

Резюмируя эти данные, мы можем сделать то общее заключение, что после впрыскивания иммунгемолитической сыворотки собаки в стекловидное тело кролика развивался длительный воспалительный процесс во всех почти отделах глаза, сопровождавшийся довольно серьезными явлениями со стороны сетчатки и цилиарного тела.

Третья серия. Впрыскивания иммунгемолитической сыворотки кошки кролику в стекловидное тело.

Всех опытов с впрыскиванием иммунгемолитической сыворотки кошки в стекловидное тело кролика было сделано пять. Во всех этих опытах через сутки после впрыскивания в стекловидное тело появлялись белые облачные и диффузные помутнения, которые в дальнейшем усиливались до очень значительной степени. В части случаев это усиление мути происходило постепенно в первые же дни, а в одном она усилилась недели через две после впрыскива-

ния. В случаях, когда наблюдение продолжалось значительное время, в помутнениях происходила перемена в том отношении, что они принимали вид тяжей и пленок и белых комьев, которые отчасти лежали на ретине, придавая ей пестрый вид.

В ретине в одном случае на другой день после впрыскивания отмечены мелкие кровоизлияния, скоро всосавшиеся. В опытах с продолжительными наблюдениями можно было, кроме упомянутых белых тяжей на поверхности ретины, отметить и несомненные патологические изменения в этой последней в виде очагов усиления пигментации. Радужная оболочка в одном случае представляла собой резкие признаки воспаления.

Микроскоп открывал обычно явления инфильтрации различных отделов глаза, в поздних стадиях, кроме того, отмечалось развитие соединительной ткани на поверхности ретины и в стекловидном теле и явления дегенерации эпителия цилиарных отростков.

В общем можно заключить, что после впрыскиваний иммунгемолитической сыворотки в стекловидном теле кролика возникал воспалительный процесс с характером иридохориоидита.

Четвертая серия. Впрыскивание собаке свежей иммунгемолитической сыворотки кролика и амбоцептора в стекловидное тело, переднюю камеру, под конъюнктиву и под кожу.

Всех опытов в этой серии сделано 43.

Впрыскиваний активной гемолитической сыворотки в переднюю камеру сделано 6 (продолжительность наблюдения равна 3–37 дням). Впрыскиваний амбоцептора в камеру сделано 4 (срок наблюдения 3–12 суток). Впрыскиваний активной гемолитической сыворотки в стекловидное тело сделано 23 (продолжительность наблюдений равна 1–56 суток). Впрыскиваний амбоцептора в стекловидное тело сделано 6 (продолжительность наблюдений 2–75 суток). Впрыскиваний активной гемолитической сыворотки под конъюнктиву сделано 2. Кроме того, сделано 2 опыта с впрыскиванием в грудную железу, в брюшину и под кожу. В указанном порядке я и рассмотрю мои опыты.

Впрыскивания активной гемолитической сыворотки в переднюю камеру вели к следующим изменениям глаза.

На склере замечалось вскоре после впрыскивания (даже через два-три часа после него) появление перикорнеальной инъекции; кроме того, наблюдался иногда хемоз. Эти явления (а равно и общие припадки раздражения глаза — блефароспазм, слезотечение) соответствовали остальным явлениям в других частях глаза. Со стороны роговицы постоянным последствием впрыскиваний являлась, помимо ограниченного помутнения в месте укола, диффузная отечная муть роговицы. Эта муть в некоторых опытах оставалась без перемен в течение всего периода наблюдения, в других можно было наблюдать исчезновение ее; последнее, однако, иногда происходило очень медленно. В одном опыте (где вообще все явления были очень резки) к общей мути роговицы присоединилось на второй день слущивание эпителия и изъязвление роговой оболочки.

При микроскопическом исследовании в роговой оболочке можно было констатировать отек, явления инфильтрации ее, то легкие, то более резкие. Эндотелий десцеметовой оболочки иногда представлялся слущенным на значительном пространстве; в передней камере, если позволяла муть роговицы, удавалось отметить уже в течение первых суток, даже часов, после инъекции присутствие экссудата, то желатинозного, то белого; в этом случае через 11 суток можно было заметить признаки организации экссудата. Под микроскопом экссудат

в камере оказывался состоящим из нитей фибрина и лейкоцитов с примесью зерен пигмента и пигментных клеток и цилиарных отростков и красных шариков. Кровяные шарики, иногда очень обильные, даже в свежих случаях прекрасно сохраняли свою форму. В двух случаях на задней поверхности роговицы имелся слой пластинчатой ткани (организованный эксудат); lig. pectinatum обычно представлялась инфильтрированной и иногда набитой кровяными шариками.

В радужной оболочке клинически и микроскопически констатирован ирит.

В ресничных отростках в большинстве случаев микроскопически констатировались (даже и до 11 -го дня) явления отека, выражавшегося появлением очагов подэпителиального фибринозного экссудата и (иногда) отеком самих клеток эпителия. Отечные явления замечались также и в ретине близ цилиарных отростков.

Обобщая факты, мы можем сделать вывод, что после впрыскиваваний гемолитической сыворотки кролика в переднюю камеру собаки наблюдались воспалительные явления со стороны переднего отдела глаза (роговицы, lig. pectinati, радужки и отчасти цилиарных отростков).

Впрыскивания амбоцептора сопровождались качественно сходными с таковыми же после гемолитической сыворотки.

Впрыскивания активной гемолитической сыворотки кролика в стекловидное тело вели к следующим изменениям.

Вслед за впрыскиванием, иногда уже в первые часы, появлялись общие припадки более или менее сильного раздражения глаза, выражавшегося хемозом, перикорнеальной инъекцией, блефароспазмом и светобоязнью; иногда отек конъюнктивы был настолько силен, что валы последней прикрывали роговицу; в этих случаях к сильным раздражениям глаза присоединялся иногда отек века, слизисто-гнойное отделяемое с конъюнктивы.

Роговая оболочка уже в первые сутки после инъекции оказывалась помутневшей диффузно, причем только в двух случаях муть эта выражена была слабо; в остальных она была сильна иногда настолько, что камеру и радужку нельзя было рассмотреть. Характер мути был тот же, что и в опытах с впрыскиванием в камеру. В некоторых случаях поверхность ее представлялась истыканной и эпителий слущивался.

К этим явлениям в некоторых случаях, когда явления отека роговицы (со слущиванием эпителия) и хемоз были выражены сильно, присоединялась иногда через два — четыре дня гнойная язва роговицы с тяжелым течением. При микроскопическом исследовании наблюдались явления отека роговицы и инфильтрации ее. Клинические изменения со стороны передней камеры выражались главным образом появлением в ней экссудата.

Помутнение водянистой влаги наблюдалось обычно уже в первые часы после инъекций, а к началу вторых суток можно было, если тому не препятствовала муть роговицы, в большинстве случаев констатировать присутствие более грубого экссудата, носившего то фибринозно гнойный, то гнойный характер. Иногда экссудат начинал всасываться уже очень скоро, в других случаях присутствие его в камере можно было отметить и долго спустя после опыта.

При микроскопическом исследовании оказывалось, что клетки экссудата были различных типов; к ним примешаны были пигментные клетки, зерна пигмента, красные кровяные шарики. Последние в общем сохраняли свою форму. Того же характера экссудат можно было констатировать и в lig. pectinatum. В более поздних стадиях опытов присутствие фибрина и клеток отступало на задний план и можно было констатировать развитие волокнистой ткани; ино-

гда она имела вид обычной соединительной ткани, иногда дело шло о развитии пластинчатой ткани по всей задней поверхности membranae Descemeti, под эндотелием ее.

Что касается радужной оболочки, то как на ранний признак ее раздражения следует указать на сильнейший миоз, появляющийся почти сейчас же вслед за впрыскиванием. Далее в радужной оболочке клинически отмечалась гиперемия или ирит. Воспаление радужной оболочки, сопровождавшееся обычно синехиями, в одних случаях имело легкий характер, в других принимало затяжное течение. Микроскопически оно выражалось главным образом клеточной инфильтрацией, которая отмечена в большинстве случаев, и отеком; иногда в радужке отмечались кровоизлияния. В некоторых случаях выступали явления дегенерации заднего пигментного эпителия оболочки радужки.

Определение состояния остальных отделов глаза по клиническим данным было в значительной степени затруднено помутнениями роговицы и камеры. Однако в иных случаях удавалось осмотреть и стекловидное тело: оно представлялось при этом иногда мутным. Микроскопическое исследование обнаруживало в стекловидном теле следующее.

Во всех случаях имело место пропитывание стекловидного тела фибринозно-клеточным экссудатом. Кроме лейкоцитов, во многих случаях имелись геморрагии в стекловидном теле, иногда очень обильные. В некоторых из поздних наблюдений в стекловидном теле замечалось развитие соединительной ткани (организация экссудата).

Что касается цилиарного тела и отростков, то под микроскопом они представляли те или иные признаки воспаления. Они оказывались инфильтрированными, строма их пропитана фибринозным экссудатом, который образовал также и подэпителиальные очаги; из отростков клетки экссудата выходили в стекловидное тело сквозь эпителий. Последний оказывался нередко набухшим, отечным, слущивался в стекловидное тело. В последнее проникал также и пигмент цилиарных отростков благодаря разрушению цилиарного пигментного эпителия.

В некоторых случаях с тяжелым течением, а равно и в поздних стадиях наблюдения в отростках отмечались сильные явления дегенерации эпителия и сморщивания самой стромы отростков.

Кроме фибринозно-клеточного экссудата, в цилиарных отростках встречались кровоизлияния. Серьезные изменения констатированы микроскопически и в ретине. Не говоря уже о случаях, закончившихся атрофией глаза (где сильная инфильтрация, атрофия и пролиферационный процесс захватили также и сосудистую оболочку), в ретине во многих случаях наблюдались явления воспалительной клеточной инфильтрации и иногда кровоизлияния. Сосудистая оболочка также оказывалась иногда инфильтрированной.

Подводя итог, можно сказать, что во всех почти случаях после инъекции наблюдался воспалительный процесс во многих, а иногда во всех оболочках полости глаза с преимущественным поражением ресничного тела (iridochorioiditis exudativa). Следует заметить, что иридохориоидит протекал с различной силой. В одних случаях, несмотря на распространенность процесса, он носил сравнительно спокойный характер с самого начала. Уже через короткое время здесь можно было заметить по общему виду глаза улучшение болезни, что, впрочем, иногда не мешало процессу тянуться долго с серьезными последовательными изменениями.

В другом ряде случаев с самого начала реакция глаза значительно превышала предыдущую и носила иногда бурный характер. Здесь дело доходило иногда до атрофии глаза, причем причиной последней служила инфекция извне;

отечная роговица уже больного глаза с истыканным, слущенным эпителием, прикрытая валами опухшей конъюнктивы, при наличии отделяемого с последней и при невозможности постоянного ухода неминуемо должна была подвергнуться инфекции.

Обращаясь к впрыскиваниям амбоцептора, мы встречаемся, в сущности, с теми же явлениями, что и после впрыскиваний активной гемолитической сыворотки.

Из опытов этой серии нам остается еще рассмотреть факты, наблюдавшиеся при впрыскивании гемолитической сыворотки под конъюнктиву.

Основным клиническим явлением надо считать быстро появлявшийся после инъекции хемоз конъюнктивы и отек века с уплотнением означенных отделов. К этим явлениям присоединялось и выпячивание глаза, что указывало на отек тканей позади последнего.

Микроскопическое исследование обнаружило сильно выраженную картину воспаления конъюнктивы, тканей века, теноновой сумки и прилежащих тканей глазницы и инфильтрацию, по преимуществу полинуклеарами. Воспалительная инфильтрация достигала самого зрительного нерва и комбинировалась с сильными геморрагиями.

Аналогичные явления клеточной инфильтрации и сильного отека обнаружились и при впрыскивании гемолитической сыворотки в грудную железу, а равно и в брюшину.

Пятая серия. Впрыскивания иммунгемолитической сыворотки (гетерогемолизинов) в полость брюшины и в поток кровообращения.

Всех опытов этой серии было произведено 13.

На основании этих опытов можно сделать вывод, что даже тяжелое общее отравление организма животных (свинки, кролика) гетерогемолизинами, кончавшееся иногда смертью, не сопровождалось изменениями глаз. В одном опыте был сделан прокол роговицы для облегчения перехода гемолизинов внутрь глаза, но и это не повело к патологическим изменениям.

Шестая серия. Впрыскивание инактивированной иммунгемолитической сыворотки кролика собаке.

В этой серии сделано два раза впрыскивание инактивированной сыворотки кролика собаке в стекловидное тело и одно в переднюю камеру.

В этом последнем случае глаз остался нормальным. При инъекциях в стекловидное тело отмечены белые помутнения его при отсутствии припадков раздражения глаза.

ОБЩИЕ ЗАКЛЮЧЕНИЯ О ВЛИЯНИИ ГЕМОЛИТИЧЕСКИХ СЫВОРОТОК НА ГЛАЗ

Из обозрения результатов опытов, в которых изучалось влияние иммунгемолитических сывороток на глаз, видно, что действие их на этот орган через поток кровообращения сводилось к нулю. Местное действие сказывалось в воспалительных изменениях, которые при инъекциях в переднюю камеру были в некоторых случаях слабы, а при впрыскиваниях в стекловидное тело были выражены в большинстве случаев резко и носили характер иридохориоидита. Особенно сильно протекал воспалительный процесс при инъекциях в глаза собаке.

Эта воспалительная реакция должна быть, конечно, приписана свойствам сыворотки, так как другой возможный фактор — инфекция — исключается асептикой опытов, проверкой стерильности экссудата, произведенной во мно-

гих случаях, и окраской препаратов на присутствие микробов с отрицательным результатом; кроме того, против инфекции говорит и постоянство результатов.

Дегенеративные изменения, наблюдавшиеся в тканях глаза, могут быть приписаны как непосредственному воздействию на ткани сыворотки, так и влиянию воспаления как такового. Мы вернемся к этому вопросу в общем заключении.

Результаты моих опытов следует дополнить теми данными, которые сообщил Заттлер после опубликования моих опытов.

Этот автор инъецировал в стекловидное тело кроликов сыворотки кошек, морских свинок и кур, иммунизированных кровяными шариками или сывороткой кролика (следовательно, сыворотки иммунгетерогемолитические и преципитирующие). Он нашел, что означенные сыворотки действовали на глаз кролика так же, как и нормальные сыворотки, быть может, только несколько сильнее. Он оговаривается, впрочем, что иммунгемолитические сыворотки в его опытах были довольно низкого титра. Инъекции иммунгемолитической сыворотки в глаз обезьян сопровождались сильными воспалительными явлениями.

Добавление к главе II

ВЛИЯНИЕ ГЕМОЛИЗИНОВ НА РАССАСЫВАНИЕ КРОВОИЗЛИЯНИИ В СТЕКЛОВИДНОМ ТЕЛЕ

Результаты опытов, в которых изучалось влияние иммунгемолитических сывороток на глаз, уже показывали, что применение инъекции этих сывороток при кровоизлияниях в глазу опасно. Однако я все же нашел интересным исследовать, какое влияние оказывает иммунгемолитическая сыворотка на кровяные скопления в глазу. С этой целью было сделано восемь опытов на глазах собак, в которых было вызвано предварительно кровоизлияние или была впрыснута собачья же кровь.

Два раза гемолитическая сыворотка кролика была впрыснута собаке в ток кровообращения (в art. carotis). Это впрыскивание не отразилось сколько-нибудь заметно на крови в глазу — ни в том опыте, когда она находилась в передней камере, ни в опыте, когда она находилась в стекловидном теле.

Один раз кровь была впрыснута в переднюю камеру в смеси с сывороткой. Результат получился парадоксальный в том отношении, что кровь, образовавшая плотный сгусток на поверхности радужки, обнаруживала меньше наклонности к рассасыванию, чем в контрольном глазу. Следует отметить, что в этом случае те клинические признаки реакции глаза (муть роговицы, ирит), которые замечаются обычно при впрыскиваниях гемолитической сыворотки per se, выражены были сравнительно слабо. Микроскопическое исследование обнаружило в подопытном глазу легкие явления фибринозно-клеточной экссудации и явления агглютинации и некоторой деформации эритроцитов по периферии кровяного свертка, чего не было в контрольном глазу.

Один раз кровь в смеси с сывороткой впрыснута в стекловидное тело. Клинически можно было отметить легкую диффузию гемоглобина. За период наблюдения (8 суток), однако, не последовало заметного ускорения рассасывания крови в подопытном глазу по сравнению с контрольным. Микроскопическим исследованием обнаружены в кровяном скоплении в подопытном глазу несомненные явления агглютинации шариков и отчасти их распад: все скопление крови лежало плотным комком; в контрольном скопление крови было более рыхлое и шарики лежали местами совершенно свободно. Следует отметить, что

в подопытном глазу ни клинически, ни микроскопически нельзя было отметить почти никаких явлений воспаления внутренних оболочек глаза.

Один раз гемолитическая сыворотка была впрыснута в стекловидное тело после искусственного кровоизлияния в последнем (через 7 дней) и три раза после впрыскивания в стекловидное тело цельной крови (также через 7 дней). Непосредственным результатом впрыскиваний была сильная воспалительная реакция со стороны глаза — в виде мути роговицы, ирита, гипопиона и прочих явлений иридохориоидита, которые совершенно скрывали картину изменений крови. Эта воспалительная реакция в трех случаях стихла и приняла затяжной характер.

В одном случае дело закончилось гибелью глаза вследствие инфекции эндогенного происхождения (при чуме, которой заболела собака).

Микроскопическое исследование показало, что во всех этих случаях (сроки наблюдения 1, 6 и 15 суток) имелись явления воспаления внутренних оболочек глаза, главным образом цилиарного тела, с фибринозно-клеточной инфильтрацией их и стекловидного тела.

В контрольных глазах явления экссудата отсутствовали совсем или почти совсем.

Что касается изменений состава крови, то микроскоп не обнаружил резких и убедительных данных.

В одном опыте через одни сутки можно было отметить, что в подопытном глазу кровь в стекловидном теле лежит более плотным комком, чем в контрольном, причем по краям этого комка выражены были явления агглютинации. Фагоцитоза не было.

В другом случае через шесть суток в подопытном глазу кровь оказалась в виде плотного комка, тогда как в контрольном шарики лежали рыхло, сохраняя нормальный вид.

В третьем случае (через 15 суток) трудно было вывести заключение о судьбе впрыснутой крови, так как стекловидное тело сильно изменилось, причем имелись и кровоизлияния вторичного происхождения. В контрольном глазу шарики лежали довольно рыхло, сохраняя форму. Вообще говоря, впрыскивания гемолитической сыворотки в стекловидное тело при кровоизлияниях несомненно вызывали иридохориоидит, не отражаясь резко на судьбе крови в смысле ускорения рассасывания.

После опубликования моих опытов в 1908 же году появилась работа Заттлера по тому же вопросу. Этот автор, впрыскивая иммунгемолитическую сыворотку в стекловидное тело обезьяны с целью ускорения рассасывания крови, вызвал у нее сильный иридохориоидит.

Глава III

ОБЩИЕ ЗАКЛЮЧЕНИЯ О ВЛИЯНИИ КРОВЯНЫХ СЫВОРОТОК НА ГЛАЗ

Приступая к заключительному обзору фактического материала нашей работы, перечислим в конспективной форме результаты наших опытов.

Опыты с впрыскиваниями в глаз нормальных сывороток сводятся к следующему:

1. Впрыскивания нормальной сыворотки кролика в стекловидное тело другого кролика переносились глазом почти без реакции.

2. Нормальная сыворотка морской свинки, впрыснутая в переднюю камеру или стекловидное тело кролика, не оказывала на глаз почти никакого вредного действия.

3. Нормальная сыворотка собаки, впрыснутая в переднюю камеру кролика, вызывала легкие воспалительные явления в тканях переднего отдела глаза; будучи впрыснута в стекловидное тело, она нередко вызывала воспалительную реакцию со стороны многих тканей глаза (преимущественно явления иридоциклита).

4. Нормальная сыворотка волка, впрыснутая в стекловидное тело кролика, вызывала в глазу серьезные патологические изменения в виде длительного воспаления сосудистого тракта и ретины с последовательными изменениями последней. Наряду с воспалением отмечены дегенеративные изменения в хрусталике (катаракта).

5. Нормальная сыворотка черепахи, впрыснутая в стекловидное тело кролика, вызывала в глазу длительный воспалительный процесс во многих тканях глаза (преимущественно иридоциклит). Кроме явлений воспалительной экссудации, наблюдались также дегенеративные изменения в хрусталике (катаракта) и отслойка сетчатки.

6. Нормальная сыворотка собаки, впрыснутая в переднюю камеру и стекловидное тело собаки, переносилась глазом последней индифферентно.

7. Нормальная сыворотка кролика, впрыснутая в переднюю камеру и стекловидное тело собаки, переносилась глазом последней почти индифферентно.

8. Нормальная сыворотка кошки, впрыснутая в стекловидное тело собаки, вызывала в глазу последней явления легкого иридоциклита.

9. Нормальная сыворотка курицы, впрыснутая в стекловидное тело собаки, вызывала в глазу последней довольно значительное воспаление внутренних оболочек глаза с характером иридоциклита.

Опыты с впрыскиванием в глаз иммунгемолитических сывороток привели к следующим результатам:

1. Иммунгемолитическая сыворотка (и амбоцептор) свинки, иммунизированной кроличьими кровяными шариками, вызывала, будучи впрыснута в переднюю камеру глаза кролика, нерезкое воспаление тканей переднего отдела глаза; впрыскивания ее в стекловидное тело вели к воспалению сосудистого тракта и ретины, которое имело затяжной характер; наряду с явлениями воспалительной экссудации наблюдались дегенеративные изменения некоторых элементов: эпителия цилиарных отростков, хрусталика и отслойка (последовательная) этой последней.

2. Иммунгемолитическая сыворотка (и амбоцептор) собаки, иммунизированной кроличьими кровяными шариками, при впрыскивании в переднюю камеру глаза кролика вызывала нерезкую воспалительную реакцию в тканях переднего отдела глаза. При впрыскивании в стекловидное тело она вела к длительному воспалению внутренних оболочек глаза (преимущественно сосудистого тракта); наряду с воспалительной экссудацией в тканях глаза (главным образом в эпителии цилиарных отростков) наблюдались дегенеративные изменения.

3. Иммунгемолитическая сыворотка кошки, иммунизированной кроличьими кровяными шариками, вызывала, будучи впрыснута в стекловидное тело глаза кролика, воспалительный процесс во внутренних оболочках глаза с характером иридоциклита. Кроме воспалительной экссудации, наблюдались также дегенеративные изменения тканевых элементов, главным образом, в эпителии цилиарных отростков.

4. Иммунгемолитическая сыворотка (и амбоцептор) кролика, иммунизированного собачьими кровяными шариками, вызывала, будучи впрыснута в переднюю камеру глаза собаки, довольно резкий воспалительный процесс в тканях переднего отдела глаза. При впрыскиваниях в стекловидное тело она вызывала тяжелое воспаление всех отделов глаза (иридохориоидит). Кроме явлений воспалительной экссудации, наблюдались явления отека и дегенерации эпителия цилиарных отростков.

5. Впрыскивание иммунгемолитической сыворотки в ток кровообращения не сопровождалось, даже при наличии тяжелого острого общего отравления организма, изменениями со стороны глаз.

6. Иммунгемолитическая сыворотка, лишенная амбоцепторов и комплементов, не вызывала при введении в переднюю камеру почти никаких воспалительных явлений, а при впрыскивании в стекловидное тело — лишь слабые явления воспаления.

7. При впрыскивании гемолитической сыворотки кролика в art. carotis собаки явлений гемолиза кровяных шариков и внутриглазного скопления крови отметить не удалось.

Одновременное впрыскивание в глаз (камеру и стекловидное тело) собаки крови и иммунгемолитической сыворотки сопровождалось нерезкими явлениями гемолиза и довольно значительной агглютинацией кровяных шариков. Ускорения всего процесса рассасывания крови отметить не удалось.

Впрыскивания иммунгемолитической сыворотки кролика в стекловидное тело глаза собаки с имеющимся в последнем кровяным скоплением мало изменяли вид крови и приводили к иридохориоидиту с фибринозно-клеточным эксудатом.

Данные моих опытов полезно сопоставить с данными Уленгута (Uhlenhutt), Пфейффера и Заттлера.

В общем мои опыты, проведенные на глазу, освещают вопрос о местном действии сывороток нормальных и иммунизированных эритроцитами животных в том же виде, как и первые две работы, не касавшиеся глаза.

Уленгут, по свидетельству Пфейффера, пришел к заключению, что то некротизирующее свойство, которое он открыл в нормальных сыворотках, должно быть приписано гаптенам. Пфейффер объясняет токсическое действие нормальных и иммунгемолитических сывороток одной причиной — именно гемолизинами. Он основывает свое мнение на следующих данных своих опытов. Испробовав целый ряд сывороток на их способность вызывать местные изменения у различных животных, Пфейффер нашел, что некротизирующее и гемолитическое свойства данной сыворотки по отношению к данному животному всегда существуют вместе и в силе этих свойств наблюдается параллелизм. Никакими воздействиями (физическими и химическими) нельзя разъединить эти два свойства. На первый взгляд это удавалось инактивированием сыворотки при температуре 56°: сыворотка, терявшая гемолитическое свойство, сохраняла некротизирующее; однако такая разница не говорила о действительном различии этих двух свойств, так как инактивированная в своем гемолитическом свойстве in vitro сыворотка реактивировалась сама собой при введении в живой организм, встречая там комплемент. С другой стороны, сыворотка, подвергнутая известному физическому воздействию, теряла свое некротизирующее действие в неодинаковой степени для разных животных.

Эти данные уже делали вероятным предположение, что некротизирующее свойство сыворотки зависело от гемолизинов ее. Пфейффер выставил в доказательство этого еще и следующие факты.

1. Полное лишение данной нормальной сыворотки ее гемолитических свойств, произведенное методом поглощения амбоцепторов кровяными шариками, уничтожает в ней — и вполне — некротизирующие свойства; если инактивирование совершено не вполне, то некротизирующее свойство ее только ослабевает.

2. Путем постепенной иммунизации животного А (местно вредной для него сывороткой другого животного Б или кровяными шариками его) удается получить антинекротизирующее действие по отношению к тканям животного неиммунизированного вида А; в то же время она защищает и кровяные шарики А от гемолитического действия сыворотки Б.

3. С помощью иммунизации животного вида А кровяными шариками вида Б сыворотка А, дотоле не обладавшая некротизирующим свойством, приобретает его для Б вместе с гемолитическим свойством.

Резюмируя взгляд Пфейффера на некротизирующие свойства сывороток, можно сказать, что, согласно этому автору, некроз кожи есть не что иное, как результат токсического воздействия гемолизинов на клетки кожи.

Заттлер в 1909 г. пытался выяснить несколькими опытами, связано ли токсически действие гемолитических сывороток именно с гемолизинами. Он получил воспаление и при инъекциях вполне инактивированной сыворотки, но оговаривается, что его опыты не дают права на точные выводы.

Основываясь на данных Пфейффера, я полагаю, что в моих опытах с иммунгемолитическими сыворотками флогогенные свойства последних зависели именно от гемолизинов; по всей вероятности, воспаление, вызывавшееся нормальными сыворотками, также зависело от наличия в них гемолизинов. Но я не отрицаю возможной роли и каких-либо других цитотоксинов, не имеющих гемолитических свойств. Я полагаю, таким образом, что воспаление глаза зависело от повреждения тканевых элементов его гемолизинами.

Я должен, однако, тут же признать, что не могу с точностью указать, какие именно ткани и в какой степени повреждаются гемолизинами; несомненных и очевидных явлений цитолиза или некроза клеток я не констатировал, а для происхождения тех дегенеративных изменений, которые наблюдались, существуют три возможности. Во-первых, дегенеративные изменения могут быть чисто последовательного характера: повреждающий ткани агент или воспалительный процесс, уже окончившийся, были, допустим, безразличными для данного клеточного элемента; но последовательные рубцевания и сморщивания страдавших тканей нарушили положение и питание означенного клеточного элемента, и он гибнет в силу этих причин. К такому способу происхождения атрофических и дегенеративных изменений в наших опытах можно отнести, например, дегенеративные изменения отслоенной сетчатки.

Во-вторых, при длящемся еще воспалительном процессе клетки, безразличные к повреждающему агенту (или нетронутые им), могут погибнуть вследствие самого процесса воспаления. Долго длящееся раздвигание их отечной жидкостью и пропитывание их необычного состава соками, сдавливание инфильтратами и геморрагиями, асфиксия от застоя крови в области воспаления — все это, конечно, может повести к дегенеративным изменениям, в особенности в глазу, который является не однородной тканью, а органом со сложной системой кровообращения и иннервации.

Третьей причиной дегенерации является разрушающее воздействие на клетку самого повреждающего агента. Нет необходимости, чтобы это повреждение клетки становилось доступным нашему исследованию тотчас же.

Даже полный некроз клетки может не выражаться морфологически ничем равно (см. Подвысоцкий, «Основы патологии», стр. 365); тем более может пройти в первое время незамеченным лишь частичное нарушение жизнедеятельности клетки. Впоследствии смерть или серьезное заболевание клетки, конечно, должно проявиться в какой-либо форме дегенерации ее; но если налицо имеются и другие причины для дегенеративных изменений клеток, помимо повреждающего агента, то выделить воздействие последнего, конечно, не всегда возможно.

Применяя указанные рассуждения к моим опытам, я, имея в виду, что в них даны были условия для всех трех способов происхождения дегенеративных изменений тканей, полагаю, что нельзя вполне точно разграничить сферу влияния каждого из них.

Если обратиться к литературным данным, то не находится ответа на этот вопрос и в них. Опыты Пфейффера говорят о воспалении и конечном его результате — некрозе целого участка кожи; но с чего начинается дело — неизвестно. По Сата (главным образом на основании его опытов с общим отравлением организма), можно думать, что, кроме паренхиматозных органов (в коих замечаются некрозы), действию гемолизинов подвергаются и сосуды: он неоднократно указывает на ненормальную пропускную способность их для кровянистого экссудата. Случай Эльшнига, как упомянуто, слишком сложен для выяснения роли гемолизинов в происшедших изменениях.

Установив экспериментами основной факт, что гемолизины влияют на глаз токсически при местном применении, я не нашел изменений в глазу при инъекциях гемолизинов в кровь. Возможно, что гемолизины доходили до глаза уже в связанном состоянии.

Мои опыты относительно рассасывания крови из глаза под влиянием гемолизинов указывают, что при этом не только происходит воспаление, но что и самое рассасывание крови не ускоряется; вероятно, первоначальному гемолизу мешала агглютинация и трудность проникания гемолизинов в кровяные скопления, а в дальнейшем рассасывание крови осложнялось воспалением. Я полагаю, что метод Ремера практически неприменим потому, что опасен и не достигает цели — ускорения рассасывания крови.

В заключение моей работы я считаю своим долгом поблагодарить моего учителя и друга проф. С. С. Головина за указание темы и руководство.

ФЕНОМЕН АРТЮСА НА ГЛАЗУ КРОЛИКА[39]

Как известно, наблюдения Пирке, Рише и Артюса (Pirquet, Richet, Arthus) легли в основу учения об аллергии, разрабатываемого теоретиками и клиницистами уже свыше трех десятков лет.

Основным моментом для развития аллергического состояния является сенсибилизация организма повторным введением антигена, иммунизирующего и перестраивающего основные биологические свойства организма. Введенный антиген — аллерген — изменяет реактивные свойства организма, не создавая в то же время каких-либо видимых изменений в тканях и органах. Изменение реактивных свойств организма проявляется в виде определенных реакций так называемой разрешающей дозы, что сопровождается переходом скрытого аллергического состояния в явную аллергическую реакцию.

Можно указать на ряд глазных заболеваний, являющихся результатом аллергии: некоторые виды конъюнктивитов, кератиты, блефариты; иными словами, возникновение многих заболеваний глаза может происходить в результате сенсибилизации организма аллергенами.

Мы поставили перед собой задачу провести эксперименты по неспецифической сенсибилизации по методу Артюса, вводя разрешающую дозу аллергена непосредственно в глаз кролика с одновременным интравенозным введением в отдельных случаях того или иного инфекционного материала, имея этим самым в виду направить ход заболевания в место введения разрешающей дозы, т. е. в глаз. Подобный эксперимент разрешает провести клинические наблюдения за ходом развития заболевания и одновременно дает возможность указать меры воздействия на болезненный процесс.

Прежде чем приступить к разрешению поставленной цели, нам необходимо было выяснить частоту и стойкость феномена Артюса на глазу кролика при неспецифической его сенсибилизации; с этой целью были проведены серии опытов, результаты которых служат материалом для данного сообщения.

Технически феномен Артюса осуществлялся на кроликах следующим образом: внутрибрюшинно стерильным шприцем вводилась нормальная лошадиная сыворотка в количестве 5 *см*^{3}. Подобные впрыскивания сыворотки производились раз в шестидневку, количество впрыскиваний доводилось до

[39] Впервые опубликовано в «Научн. материалах Укр. ин-та эксперим. офтальм.», 1938, стр. 223–225.

пяти; спустя шесть дней после последнего внутрибрюшинного впрыскивания сыворотки последняя вводилась стерильным шприцем в толщу роговицы в количестве *0,05 см*^{3} (разрешающая доза). Чтобы случайно не ввести сыворотку в переднюю камеру, что вполне возможно при незначительной ее толщине, глаз вывихивался из орбиты, и под контролем бинокулярной лупы тонкая игла вводилась в толщу роговицы, после чего нажимом на поршень вводилось *0,05 см*^{3} сыворотки. С целью проверки правильности техники опытов мы одновременно с введением разрешающей дозы в роговицу вводили внутрикожно 0,5 *см*^{3} сыворотки. В этих опытах, наряду с изменениями в роговице, получалась ясно выраженная картина некротической язвы (величиной 10–12 *мм),* исчезавшей через 2–3 недели, т. е. мы получали типичную картину феномена Артюса на коже. В дальнейших опытах разрешающая доза вводилась лишь в толщу роговицы.

Феномен Артюса был получен нами в подавляющем большинстве опытов, за исключением отдельных случаев, что может быть объяснено разными факторами: стойкостью животного по отношению к вводимой сыворотке, недостаточной сенсибилизацией и т. д. В этих случаях мы продолжали сенсибилизацию животного, а затем уже вводили в толщу роговицы разрешающую дозу (вторую). Такая повторная сенсибилизация давала полную возможность получить ярко выраженную картину феномена Артюса.

Какая же картина была отмечена в глазу?

Начиная со второго-третьего дня после введения разрешающей дозы можно было отметить перикорнеальную инъекцию, в роговице отмечалось диффузное помутнение паренхиматозного характера; оно захватывало глубокие и средние слои роговицы и располагалось по всей его площади. Максимальные сроки сохранения этого состояния намечались в 5–6 недель, после чего процесс затихал, уменьшался в интенсивности, но еще в течение значительного времени можно было отметить нежную муть в роговице. Все опыты постоянно сопровождались контрольными исследованиями, при которых мы ни разу не могли обнаружить каких-либо воспалительных процессов в глазу животного.

Получив ясно выраженный феномен Артюса, мы начали вводить внутривенно 1 *мг* туберкулезной культуры типа *humanus.* В этих опытах можно было констатировать резкое усиление перикорнеальной инъекции, появление и врастание сосудов в роговицу; помутнения стали более выражены по своей интенсивности; в одном случае было отмечено появление по краю роговицы язвы величиной в 4 X 6 *мм.* Наши наблюдения за этими животными еще продолжаются.

Резюмируя коротко, следует указать на то, что феномен Артюса отмечался в 80–90 % наших опытов; продолжительность сохранения аллергической реакции в глазу определяется в 6 недель.

Полученные данные позволяют искать пути для воздействия на болезненный процесс в глазу. Мы производим с этой целью в основном тканевые лечебные пересадки, результаты применения которых послужат темой отдельного сообщения.

ПЕРВИЧНЫЙ САП ГЛАЗА[40]

Случаи поражения глаза сапным процессом можно разделить на две группы.

В одних случаях заболевание глаза развивается при наличии сапа других частей тела. Такие заболевания глаза могут быть, следовательно, названы вторичными.

Другую группу сапных поражений глаза составляют случаи первичного сапа, т. е. такие, когда болезнь начиналась вследствие первоначальной инфекции именно органа зрения.

Уже и случаи вторичного сапа глаза могут представлять большой научный и практический интерес.

Правда, если поражение глаза сапом является лишь эпизодом в картине общего ясно выраженного сапа организма, то оно не заслуживает особенного внимания. Но те случаи, где общие явления сапа выражены слабо или неясно, а вторичное поражение глаза оказывается первым симптомом в клинической задаче, возникающей перед врачом, — безусловно достойны изучения.

Еще в большей мере подлежат изучению случаи первичного сапа глаза, так как в этой форме сапная инфекция может предъявить врачу наиболее серьезные практические требования в отношении диагностики и лечения.

Так как описания первичного сапа глаза очень редки, то я позволю себе сообщить о том случае этой болезни, который мне удалось наблюдать в глазной клинике Новороссийского университета.

30.IV 1907 г. в амбулаторию глазной клиники пришел, опираясь на палку, высокий худощавый крестьянин М., 49 лет, жалуясь на заболевание правого глаза. При осмотре этого глаза обнаружены были следующие изменения. Верхнее веко висит, и края глазной щели сомкнуты. В верхнем веке обширный сквозной дефект, дыра величиною с трехкопеечную монету, через которую виден сильно измененный глаз.

Верхний край дыры начинается почти у брови, наружный отстоит от наружного края глазницы на 1 *см,* внутренний от внутреннего конца века — на 1 *см,* нижний не доходит до ресничного края века на 0,5 *см,* в связи с чем последний имеет вид ленты, лежащей на нижней половине глазного яблока. Края дефекта слегка гиперемированы, но гладки и покрыты эпителием, как после закончившегося рубцевания. Воспалительных явлений на коже век нет. Слезные органы нормальны.

При осмотре глаза, возможном уже отчасти и через дефект века, оказалось, что роговица находится в состоянии омертвения, — так называемой кератомаляции: она непрозрачна, серо-желтого цвета, изъязвлена на всем протяжении. Внутренних отделов глаза не видно. Конъюнктива склеры гиперемирована, отечна и выдается в виде валов кругом

[40] Впервые опубликовано в «Вестн. офтальм.», 1909, № 3.

роговицы; вверху она сращена с верхним краем дефекта века. Сквозь конъюнктиву просвечивают гноевидные массы, покрывающие склеру. Глазное яблоко несколько увеличено в объеме и выпячено слегка вперед; глаз мягок на ощупь и болезнен. Зрение потеряно, светоощущения нет.

При исследовании общего состояния организма найдено, что больной лихорадит (температура 39,2°); ниже правого коленного сустава имеется припухлость покровов голени и болезненность кости; болезнен также при ощупывании конец правого предплечья. Лицо иктеричное. Общая слабость; сознание хорошее.

При расспросе больной сообщил, что три недели назад его сильно продуло ветром в поле, после чего начал сейчас же болеть и пухнуть правый глаз при явлениях лихорадочного состояния (больной слышал от врача, что температура была 40°). В больнице, где он находился, ему делали холодные компрессы, но пользы не было. Боль правого колена и руки началась уже после заболевания глаза. Через $2^1/_2$ недели после начала болезни больной поступил в клинику.

Анамнестические данные о здоровье больного до настоящего заболевания скудны. Удалось лишь установить, что три года назад у него болела левая щека: в этом месте и теперь есть втянутый рубец.

При обсуждении данных объективного исследования и анамнеза был поставлен следующий предварительный диагноз. Было очевидно, что у больного $2^1/_2$ недели назад было какое-то острое воспаление века, закончившееся гангреной срединных участков его. В результате образования дефекта, а может быть, и благодаря переходу воспаления per continguitatem на роговицу произошло изъязвление этой оболочки с последующим гнойным иридохориоидитом.

Принимая во внимание отсутствие воспалительных явлений на краях дефекта, можно было заключить, что первоначальное воспаление уже окончилось и дело идет о вторичных изменениях глаза.

Эта схема оставляла не совсем ясным три пункта: природу первоначального воспаления, характер заболевания конечностей и причину повышения температуры, которое могло зависеть как от гнойного очага в глазу, так и от болезненных процессов в конечностях.

Так или иначе, мы, несомненно, имели дело с гнойным иридохориоидитом, причинявшим больному страдания, и план врачебной помощи напрашивался сам собою: надо было вскрыть глаз, вычерпать его содержимое, а заодно восстановить целость века, оживив и сшив края дефекта. С этой целью больной и был принят в клинику.

В день поступления в клинику, вечером, температура была 39,7°. В этот же день по поводу болезненности голени и предплечья была сделана консультация с хирургом — ординатором факультетской хирургической клиники (д-ром Ганешвили). Им было высказано предположение о возможности сифилиса костей; для этого предположения послужило то обстоятельство, что, по-видимому, костный процесс уже имелся когда-то у больного в верхней челюсти. Нас особенно интересовал вопрос о температуре, которая казалась слишком высокой для той вялой формы гнойного иридохориоидита, которая имелась у нашего больного. Однако решение этого вопроса пришлось оставить до операции; последняя была произведена 2 мая проф. С. С. Головиным под хлороформенным наркозом на лекции пятому курсу.

Операция состояла в удалении роговицы (ножом и ножницами), вычерпывании (экзентерации) содержимого глаза ложкой и сшивании краев дефекта после их предварительного оживления.

При операции отмечены были некоторые особенности патологического процесса, во-первых, содержимое глаза оказалось не все в состоянии гнойной инфильтрации: оболочки заднего отдела глаза и стекловидное тело сравнительно хорошо сохранились. Во-вторых, склера оказалась необычно бледной, мягкой. В-третьих, в нижней переходной складке обнаружена длинная язва с багровыми гангренозными краями и изрытой поверхностью. При прежних осмотрах изъязвления конъюнктивы отметить не удалось. Язва тщательно выскоблена. Ксероформ. Повязка.

Указанные обстоятельства заставили нас с проф. Головиным предположить зооноз, например актиномикоз или сап. Мы, однако, не пошли дальше подозрений, которые к тому же рассеялись благодаря наступившему вскоре падению температуры.

В ближайшие сутки, 3.V, больной чувствовал себя хорошо, но боль в ноге и руке усилилась, а температура была утром 39°, вечером 39,5°. Боли в глазу и глазнице стали меньше. При перевязке состояние операционного поля оказалось хорошим.

4.V общее состояние такое же, но опухоль голени увеличилась. Температура понизилась и была утром 39,5°, вечером 38,8°.

5.V сильные боли в голени. Швы века держатся. Склера по-прежнему просвечивает сквозь конъюнктиву белым цветом. Температура еще ниже: утром 38°, вечером 38,7°.

6.V то же состояние, температура еще ниже: утром 37,9°, вечером 38,2°.

7.V температура утром 37°, вечером 38,6°. В этот день появилась припухлость кожи по нижнему и наружному краю глазницы с вялой багровой краснотой. Опухоль голени усилилась. В связи с этими новыми признаками со стороны кожи лица больной был более строго изолирован.

В ближайшие дни, 8 и 9. V, опухоль тканей вокруг глазницы усилилась, поползла дальше на лоб, висок и левую половину лица; на побагровевшей коже появились гнойные пустулы, которые, опорожняясь, как бы продырявливали кожу и делали ее похожей на решето. Общее состояние стало хуже, сознание затемнилось. Появилась багровая краснота кожи на предплечье и голени. Посевы гноя из пустул дали чистые культуры стафилококков.

Ввиду тяжести случая и его подозрительного характера приглашен на консультацию профессор хирургии Н. А. Щеголев, который поставил диагноз сапа.

Ввиду опасности дальнейшего пребывания больного в глазной клинике он был переведен в изоляционное отделение старой городской больницы. По сведениям, сообщенным мне д-ром П. И. Гавриловым, в ближайшие дни гангренозные пятна на лице поползли дальше, появились новые воспалительные очаги на лице и волосистой части головы, icterus увеличился, общее состояние прогрессивно ухудшалось, развился бред, и 18.V больной скончался.

Для подтверждения диагноза сапа дважды было произведено исследование гноя, собранного из пустул, на городской бактериологической станции. Вот сведения об этих исследованиях, сообщенные мне д-ром Скрживаном.

В первый раз, 13.V, в гное найдены стафилококки.

Во второй раз, 14.V, сделаны были исследования мазков и произведены посевы гноя на агаре; кроме того, были сделаны прививки гноя двум сусликам под кожу. В мазках найдены палочки, похожие на сап; на агаре через два дня выросли характерные культуры сапа; зараженные суслики умерли через 5 и 6 дней, и при вскрытии у них найдены гранулемы в печени и селезенке; на мазках из этих гранулем найдены сапные палочки, посевы содержимого гранулем дали культуры сапа.

Вскрытие больного не производилось. С разрешения д-ра Гаврилова я вырезал из трупа остатки глаза с глазничной клетчаткой, веки и часть кожи щеки, пораженной при жизни. Патологоанатомическое изучение случая заключалось в исследовании как этих кусков, взятых из трупа, так и тех частей, которые были взяты у больного при операции, т. е. отрезанных краев дефекта и кусков внутренних оболочек глаза.

При исследовании краев дефекта найдена картина умеренного воспаления с большим количеством *Mastzellen,* в общем, дело шло, по-видимому, о процессе заживления язвы.

При исследовании остатков глаза, взятых из трупа вместе с окружающими тканями, найдено следующее. Конъюнктива и глазничная клетчатка в нижнем отделе представляются изъязвленными на обширном протяжении. Поверхность язвы местами неровная, кое-где представляет значительные углубления. Она покрыта повсюду обильным экссудатом фибринозно-гнойного характера с примесью крови, клочьев соединительной ткани; местами клетки экссудата хорошо сохранились, но в общем наблюдаются довольно резкие chromatorrhexis. В тканях дна язвы замечается резкая фибринозно-клеточная инфильтрация, местами с явлениями chromatorrhexis; инфильтрат не идет далеко в глубь тканей.

В поверхностных слоях тканей дна язвы и главным образом в экссудате, покрывающем язвы, заметна масса микроорганизмов — стафилококков, образующих иногда густые комья, стрептококков и бацилл. Эти последние лежат или разбросанно, или кучками. На препаратах, окрашенных краской Гимза (Giemsa), они имеют вид тонких палочек, иногда слегка изогнутых, иногда слегка зернистых; местами они соединены концами по две-три, в общем они соответствуют по виду признакам *Bacilli mallei.* Жировая глазничная клетчатка представляет явления диффузной, а кое-где очаговой мелкоклетчатой инфильтрации; в некоторых скоплениях клеток замечаются в довольно большом количестве полинуклеары и значительный chromatorrhexis; иногда встречаются кровоизлияния и многочисленные *Mastzellen,* микробов найти не удалось.

В мышцах замечается резкое увеличение ядер сарколеммы и инфильтрация; обнаруживается также некротизация мышц; среди хорошо окрашенных мышечных пучков встречаются участки, воспринимающие краску (эозин) очень слабо, причем в пределах таких участков мышечные пучки разбухли и границы между ними исчезли; исчезли также ядра сарколеммы, тогда как лейкоциты, инфильтрирующие бледно окрашенный участок, окрашены хорошо.

Зрительный нерв в состоянии умеренной инфильтрации. Склера, экзентерированная при операции, лежит в складках, образуя комок с щелевидной полостью посредине. Операционная полость выполнена фибринозными массами с умеренной примесью лейкоцитов и микробов. В самой склере явления инфильтрации отмечаются преимущественно по ходу сосудов.

При исследовании содержимого глаза, полученного при операции, оказалось следующее. Радужная оболочка в состоянии сильной диффузной инфильтрации. В цилиарном теле и отростках его явления диффузной инфильтрации; довольно многочисленные *Mastzellen;* эпителий в общем хорошо сохранился. Сосудистая оболочка диффузно инфильтрирована, и сосуды ее сильно расширены. Ретина слегка инфильтрирована и довольно сильно отечна. В стекловидном теле обильный фибринозно-клеточный экссудат с резкими явлениями chromatorrhexis. В этом экссудате на препаратах, окрашенных по Гимза, видна масса разнообразных кокков и коротких палочек; иногда встречаются и более длинные палочки, но, по-видимому, недостаточно характерные для сапа.

При исследовании кусков кожи, взятых из трупа и фиксированных формалином, обнаружена диффузная и очаговая инфильтрация ее; очаговые инфильтраты имеют характерную особенность сапных узлов: в клетках замечаются резкие явления chromatorrhexis; местами нельзя найти ни одного целого ядра по всему полю зрения микроскопа. Иногда на препарате удается наблюдать очень обильное количество *Mastzellen.* В некоторых из узлов, главным образом в середине их, на препаратах, обработанных метиленовой синькой по Леффлеру (Lëffler), видны тонкие, бледно окрашенные палочки, соответствующие, по определению проф. Д. П. Кишенского, внешним признакам *Bacilli mallei.*

Итак, в описанном случае дело шло о несомненном сапе, который на основании начала болезни надо считать за первичный сап века.

Наблюдая наш случай и не ведая в первое время истинной натуры его, не только мы, но и многие из персонала клиники подвергались опасности, так как не принимали тех строгих мер предосторожности от заразы, которые были необходимы. Желая на будущее время быть более ориентированным на случай подобной встречи с сапом, я заинтересовался литературой вопроса, которая, как мне было, впрочем, известно, довольно скудна.

Мне удалось найти всего 14 описаний сапа глаза, принадлежащих Грефе (Graefe, 1857), Краевскому (1871), Шеби-Бушу (Scheby-Buch, 1878), Бойду (Boyd, 1883), Нейссеру (Neisser, 1892), Гурфейну (Gourfein, 1897), Батко (Batko, 1898, 2 случая), Кесслеру (Kessler, 1900), Стржеминскому (Strseminсki, 1900), Савваитому (1901), Николль и Дюбо (Nicoll, Dobos, 1902), Гаану (Haan, 1904) и Дюфуру (Dufour, 1907).

Из этих 14 случаев наблюдения Бойда, Ганна, Савваитова, Шеби-Буша и одно наблюдение Батко принадлежат к категории вторичного сапа глаза. Остальные 9 случаев, кроме нашего, более или менее подходят под тип первичного сапа глаза.

Я позволю себе привести здесь все собранные мною случаи сапа (первичного и вторичного), но в отношении некоторых буду поневоле очень краток в силу того, что иные из них были описаны слишком бегло, а другие были напечатаны в малораспространенных журналах, которых мне достать не удалось; вследствие этого я мог узнать о них лишь по рефератам.

Первый случай. В этом наблюдении сапной процесс локализировался в глазнице, и явления развивались следующим образом. Когда больной обратился к Грефе, последний отметил у него левосторонний экзофтальм, глаз был слеп, на дне глаза — явления застоя; кожа верхнего века красна, блестяща, в глазнице — плотный инфильтрат без флюктуации. Общее состояние угнетенное, боли в конечностях, небольшая лихорадка. Больной сообщил, что за две недели до появления экзофтальма у него была «рожа» лица, которая скоро прошла, оставив, однако, общую слабость и лихорадку.

Первоначальный диагноз был поставлен на периостит глазницы. Вскоре явление со стороны глазницы усилились, появилась багровая окраска верхнего века. Разрез века и глазничной клетчатки гноя не дал. В ближайшие дни развилась гангрена века с кровянистыми пузырями, роговица начала инфильтрироваться. После разреза, не давшего гноя, Грефе, все еще предполагая, что дело идет о флегмоне глазницы, энуклеировал глаз. При этом обнаружилось, что глазничная клетчатка чрезвычайно опухла, плотна, равномерно инфильтрирована серовато-желтой массой; местами имелись очаги гнойного размягчения.

При вскрытии глаза, произведенном проф. Вирховым, в сосудистой оболочке обнаружены гноевидные ограниченные инфильтраты. После операции наступило несомненное улучшение: общее состояние сделалось бодрее, отторжение гангренозных участков века и глазницы пошло быстрее, через неделю грануляционная поверхность века и глазницы была чистая, живая. Но через две недели картина резко изменилась. Появилась флегмонозная инфильтрация мягких частей на виске и лбу с покраснением кожи. На виске инфильтрация скоро исчезла, а на лбу появились многочисленные темные узелковые инфильтраты, общее состояние ухудшилось. Узлы вскоре перешли в язвы, проникавшие кожу; процесс пополз на кожу лица, нос. Поставлен вероятный диагноз на сап; вскоре, при явлениях сопора, больной умер. При вскрытии, произведенном проф. Вирховым, обнаружены характерные узлы в слизистой оболочке носа, отчасти распавшиеся; кроме узлов и инфильтратов в коже лица, найдены таковые в коже шеи, груди, плеч, в мышцах бедра и т. д. Во внутренних органах не было обнаружено ничего особенного и характерного для сапа. Добавочные анамнестические расспросы обнаружили, что больной спал в конюшне, где была сапная лошадь.

Второй случай (Краевского, 1871). Автор наблюдал ребенка, у которого веки сильно опухли, сделались плотными. Конъюнктива была, как при дифтерите, бледной и блестящей. На нижнем веке правого глаза имелась язва, на верхнем веке левого глаза — твердый узел. Лицо было красно, подчелюстные железы и parotis опухли, лихорадка, бред. Через несколько дней произошло отторжение струпьев с гноетечением с язвенных поверхностей Исход — выздоровление. Ребенок заболел через несколько дней после того, как касался соломы, служившей для сапных лошадей.

Третий случай (Шеби-Буша, 1878). У 31-летнего крестьянина имелся общий подострый сап. Глаз был поражен вторично. С конъюнктивы, диффузно покрасневшей, отделялся гнойно-слизистый секрет. На коже век высыпали пустулы величиною с горошину, сидевшие на покрасневшем, болезненном, твердом основании. Некоторые из них очень напоминали оспенные пустулы, при надрезе из них вытекал и гной, и кровь.

Среди проявлений болезни в других отделах организма указаны узлы, пустулы и язвы (на шее, лице, волосистой части головы, слизистой носа, глотке, груди, животе, руках и т. д.).

Больной умер; вскрытия не было. Прививка гнойного содержимого пустул кошке результата не дала. Больной имел ранее контакт, по-видимому, с сапными лошадьми.

Четвертый случай (Бойда, 1883). Заболеванию глаза предшествовали общие лихорадочные явления и абсцесс ниже головки fibulae; через 8 дней появилась опухоль век левого глаза и экзофтальм: глаз ослеп; роговица оставалась прозрачной. При вскрытии найдена гнойная инфильтрация левого m. temporalis и мышц глазницы: микроскопически обнаружены маленькие абсцессы в поверхностных слоях склеры.

Пятый случай (Нейссера, 1892). У пациента был, очевидно, хронический сап. По данным анамнеза, доставленным врачом, больной, крепкий мужчина 20 лет, заболел в сентябре 1890 г. У него образовалась язва у внутреннего угла глазной щели, переходившая также на конъюнктиву яблока; язва отделяла сперва серозный, потом гнойный секрет; больной чувствовал себя слабым, разбитым, лежал в постели. Через два месяца после появления язвы образовался абсцесс щеки.

Болезнь была принята за туберкулез, и лечивший врач применял инъекции туберкулина, причем язва очень скоро зажила. В декабре у больного появилось гноетечение из левого уха, гнойный насморк. Затем в разное время у него появлялись нарывы на предплечье, в подмышечной области, твердом небе, в челюсти, гнойная мокрота.

В сентябре 1891 г. больной обратился к Нейссеру, причем у него при хорошем общем виде и умеренной лихорадке (38–39°) обнаружены в различных местах тела рубцы и распавшиеся или плотные узлы; последние помещались преимущественно на слизистых оболочках; в носовой перегородке имелся дефект. Со стороны внутренних органов не обнаружено ничего ненормального.

Диагноз колебался сперва между сифилисом и туберкулезом. Однако начало болезни при тяжелых общих явлениях навело на мысль о возможности сапа, и в этом направлении было произведено исследование.

Анамнез показал, что за два года до начала болезни больной имел постоянный контакт с сапной лошадью. Бактериологическое исследование привело к обнаружению сапных бацилл. Оказалось, что при инъекции морским свинкам гноя из абсцесса у этих животных развились характерные опухания testiculorum вследствие развития на tunica vaginalis узелков. Из последних удалось получить культуры сапных бацилл; сапные бациллы могли быть обнаружены и при окрашивании срезов из легких зараженных свинок (по методу Ножевича).

Лечение больного йодистым калием дало хорошие результаты: все язвы зажили, за исключением одной на деснах, которая оставалась еще ко времени окончания наблюдения ($1^1/_2$ года).

Шестой случай. [Гурфейна, 1897]. В этом случае имелся первичный хронический сап слезного мешка, который локализировался в последних долгое время, не повлек за собой общего заражения и окончился выздоровлением. Больная (девочка 12 лет) обратилась к Гурфейну 5.IV 1897 г. с явлениями фистулы в области слезного мешка, которая развилась дней 12 назад после удара, нанесенного больной ее подругой.

При осмотре очага заболевания Гурфейн обнаружил в области слезного мешка фистулу необычно больших размеров с красными, утолщенными изъязвленными краями, усеянными грануляциями; дно фистулы покрыто серо-желтым гноем с примесью свертков. Кроме этих местных изменений, в организме девочки при самом тщательном исследовании не обнаружено ничего ненормального.

Диагноз поставлен на туберкулез. С самого начала Гурфейн озаботился о бактериологическом исследовании, которое и взяли на себя доктора Мариньяс и Валетт (Marignas, Valett). Это исследование, направленное сперва на поиски палочки Коха (Koch), потребовало очень много времени. Пока оно производилось, течение болезни шло следующим образом: при зондировании канала и промывании его сулемой 1 : 2000 фистула стала рубцеваться, и через 20 дней больная выписалась со значительным улучшением.

Через два месяца больная вновь обратилась за помощью. При осмотре оказалось, что фистула почти зажила, но зато язва распространилась на конъюнктиву нижнего века и переходной складки; дно язвы, местами представлявшее фунгозные разращения, было покрыто желтовато-серым гноем. Картина напоминала туберкулез.

Фунгозные разращения язвы были срезаны и привиты кролику. Язва прижжена гальванокаутером. Под влиянием этого лечения процесс, несомненно, улучшился, и к этому же времени первое бактериологическое исследование дало вероятное указание на сап. Самое тщательное исследование организма больной не обнаружило, однако, нигде очагов этой болезни. Больная вскоре выписалась. Через неделю после выхода из больницы она опять вернулась с сильным ухудшением: язва поползла на слизистую оболочку верхнего века и, несмотря на вторичное прижигание, перешла на слизистую оболочку глазного яблока и склеру. Не согласившись на радикальную операцию (удаление глаза), больная выписалась и показалась вновь через семь месяцев с сильнейшим ухудшением местных явлений. Язва захватила почти всю конъюнктиву, фистула мешка увеличилась, область слезного мешка, часть носа, щеки были инфильтрированы, изъязвлены, как при гуммозном сифилисе. Общее состояние безукоризненное. Зная уже на основании бактериологического исследования (культур и прививок животным) природу страданий, Гурфейн предложил радикальное оперативное вмешательство, но родители опять не согласились, и это — к счастью, потому что после местного и общего лечения йодом больная выписалась из больницы через 2,5 месяца совершенно здоровой. Она оказалась здоровой и еще через 3,5 года.

Седьмой и восьмой случаи (Батко, 1898). В наблюдении Батко крестьянская семья была поражена хроническим сапом. Сперва заболел отец, заразившись от сапных лошадей, за которыми ухаживал, затем мать и двое детей. Поражение глаза сапом наблюдалось у отца и у матери.

У отца, у которого сап тянулся уже около года, появилась 8.VI опухоль век правого глаза, а затем, через несколько дней, у наружной спайки образовался серовато-синий узел величиною с орех. Узел постепенно увеличивался, и 23.VI в нем появилась флюктуация. Серовато-синяя окраска его держалась и дальше, узел был болезнен, и внутри его заметно было присутствие гноя. После вскрытия абсцесса получившаяся рана скоро стала заживать. Больной ушел из-под наблюдения при продолжающихся явлениях общего хронического сапа. Диагноз сапа подтвержден микроскопическим исследованием гноя. Во втором случае (у матери) заболевание глаза было первым замеченным больной симптомом хронического сапа. Больная сообщила, что 10.IV 1907 г. у нее покраснело и опухло нижнее веко правого глаза, а затем здесь образовался абсцесс, вскрывшийся сам через 20 дней. При осмотре больной оказалось, что на нижнем веке и ниже его имеется язва, идущая вдоль глазницы и доходящая до наружного угла глазной щели. Края и дно язвы неровны, покрыты небольшим количеством дурно пахнущего секрета, серовато-желтого цвета. Со стороны общего состояния организма отмечены явления бронхита, увеличение лимфатических желез, селезенки, лихорадка. Язва долго не заживала и зарубцевалась, вывернув веко, лишь после выскабливания и выжигания. Больная ушла из-под наблюдения. Диагностика сапа подтверждена полным бактериологическим исследованием (культурами, прививками).

Девятый случай (Кесслера, 1900). Кесслер сообщает о случае сапного заболевания конъюнктивы, которое напоминало туберкулез. Имелись разрастания конъюнктивы, слизисто-гнойный катар, гнойное размягчение предушных лимфатических желез; лихорадка. Заражение произошло от лошади. Больной выздоровел через несколько месяцев.

Десятый случай (Стржеминского, 1900). У 36-летнего ветеринара на конъюнктиве нижнего века образовался узел величиною в горошину. Конъюнктива глазного яблока, нижнего века и углов век (?) сильно покраснела, была несколько отечна и покрыта клейким слизистым отделяемым. Кожа век у края их и у спаек также представлялась покрасневшей и отечной. Лимфатические железы были нормальны. Стржеминский, предполагая заражение от животного, вылущил узелок, который и был подвергнут бактериологическому исследованию д-ром Нониевичем. Последний обнаружил при исследовании гноевидного содержимого узелка присутствие бацилл; длина их была равна $^1/_3$–$^2/_3$ диаметра красного кровяного шарика, а ширина составляла $^1/_5$–$^1/_8$ длины; палочки были прямые или слегка изогнутые, имели закругленные концы; они отличались характерной светлой поперечной исчерченностью. Очень часто палочки соединялись концами по две в длину. Они окрашивались только щелочным раствором метиленовой синьки по Леффлеру. Гистологического исследования культуры и прививок не было произведено, так как препарат был потерян. Стржеминский произвел добавочное прижигание операционной раны. Выздоровление. Стржеминский полагает, что в его случае дело шло о сапной инфекции.

Одиннадцатый случай (Савваитова, 1901). В наблюдении Савваитова на 16-й день после появления первых признаков сапа (локализировавшегося главным образом в коленном суставе) развилась, при отсутствии поражений кожи других мест тела, сапная пустула на коже века, которое представлялось сильно отекшим; вскоре по всему лицу распространились пустулы и багровые пятна. Смерть.

Двенадцатый случай (Николль и Дюбо, 1902). У больного имелся хронический сап (с поражением лимфатических желез перед ухом, под челюстью и в паху). Глаз поражен не был, но именно в глазу надо было предполагать место проникновения инфекции, так как болезнь началась следующим образом: больной, работая в поле, почувствовал в глазу присутствие инородного тела и сильно потер веки, что вызвало покраснение глаза; покраснение это быстро прошло, а к утру появилось опухание лимфатической железы впереди уха, которое послужило первым заметным проявлением общего сапа. Диагноз сапа был поставлен через неделю после начала наблюдения больного на основании сведений, случайно доставленных относительно наличия сапных животных в хозяйстве больного, и подтвержден бактериологическими культурами и прививками свинкам. Болезнь тянулась около пяти месяцев и окончилась выздоровлением, прослеженным 10 месяцев. Авторы приписывают благоприятный поворот болезни применявшимся инъекциям кровяной сыворотки коровы — животного, не восприимчивого к сапу.

Тринадцатый случай (Гаана, 1904). Гаан описывает случай сапного поражения сосудистой оболочки. Об этом наблюдении мне удалось найти лишь библиографическое указание.

Четырнадцатый случай (Дюфура, 1907). Дюфур приводит кратко случай первичного сапа у ветеринара, которому сапная лошадь фыркнула в глаз. Развилось поражение глаза у внутреннего угла века, за которым последовало общее заражение и смерть.

Из приведенной казуистики видно, что всех случаев сапа глаза имеется 14, кроме моего.

Из этих 15 случаев наблюдения Бойда, Шеби-Буша, Гаане и Савваитова и одно наблюдение Батко относятся к категории вторичного сапа.

К первичному или вторичному сапу относится наблюдение Кесслера. Я затрудняюсь его определить, так как оно известно мне лишь по краткому реферату.

Остальные 9 случаев по картине развития болезни могли бы быть отнесены к первичному сапу глаза, но два из них могут быть подвергнуты серьезной критике в отношении доказательности их сапного происхождения. Таковыми являются случаи Стржеминского и Краевского.

В случае Стржеминского клинические явления не носили в себе ничего патогномонического для диагноза сапа, случай закончился выздоровлением, этиология была туманна и заключение о сапе сделано на основании присутствия бацилл в содержимом вырезанного узелка конъюнктивы. Конечно, при отсутствии других данных внешний вид бацилл еще не может служить безусловным доказательством в пользу сапа. Прививка и посевы сделаны не были, не было и патологоанатомического исследования препарата, который был потерян. В силу этого мы, как и Дюфур, считаем наблюдение Стржеминского сомнительным.

Случай Краевского диагностирован также без бактериологического исследования, на основании клинических симптомов и неясной этиологии (соприкосновение с соломой, служившей для подстилки сапным лошадям). При благоприятном исходе процесса нельзя с уверенностью считать случай за сап.

Таким образом, число вполне чистых случаев первичного сапа глаза равно семи, считая и наш.

Этими семью случаями мы и воспользуемся для общих выводов относительно первичного сапа глаза, дополняя их данными из описаний Стржеминского, Кесслера, Краевского, а равно и из описаний вторичного сапа, лишь с оговоркой.

Рассматривая те отделы глаза, которые являлись первым этапом первичного сапа, мы видим, что последний локализировался: в конъюнктиве — в случае Дюфура, Николль и Дюбо; в слезном мешке — в случае Кесслера, Нейссера, Стржеминского; в глазнице — в случае Лефевра; на коже века — в случаях Батко, Краевского и нашем.

Каким образом происходило заражение этих отделов глаза, не всегда удавалось выяснить.

В случаях некоторых авторов встречаются лишь общие указания относительно того, что больные имели дело с сапными животными (случай Грефе), с предметами, бывшими в соприкосновении с сапными животными, с больными сапом людьми (случай Батко — мать). В случае Гурфейна в анамнезе отмечена травма; в моем наблюдении нельзя было установить способа заражения глаза сапом. Наблюдение Дюфура единственное, где есть указание на то, что именно послужило причиной заражения глаза; в этом наблюдении отмечено, что ветеринару фыркнула в глаз лошадь.

При неопределенности заразительного материала и момента заражения нельзя вполне точно судить и о продолжительности периода инкубации. Можно только сказать, что он не был продолжительным в случаях Дюфура и Краевского (если вообще случай последнего можно считать за сап); в случае Нейссера больной имел контакт с сапными лошадьми лишь за два года до появления заболевания глаза, но, как справедливо замечает Нейссер, такой анамнез ровно ничего не говорит о продолжительности инкубации: можно при контакте с сапными лошадьми и не заразиться и, с другой стороны, заразиться сапом, не зная способа заражения.

Таким образом, офтальмологические клинические наблюдения первичного сапа не имеют в себе ничего характерного по вопросу об инкубации сапа. Этот вопрос так же неясен, как и вопрос о продолжительности инкубации сапа вообще, которая, по данным клинических наблюдений авторов, равняется периоду от нескольких дней до многих месяцев.

Что касается экспериментальных данных относительно инкубации первичного сапа глаза, то они имеются в опытах Дюфура относительно заражения конъюнктивы кроликов сапными культурами: при неповрежденной конъюнктиве период инкубации равнялся обычно двум — шести дням.

Из всех явлений, наблюдающихся в организме при поражении глаза сапом, для врача бесспорно наибольшую важность представляет характер патологического процесса, разыгрывающегося на самом глазу. Внешний вид поражения, конечно, несколько различен в зависимости от локализации процесса.

На коже век процесс выражается то в виде плотного инфильтрата с изъязвлением (сомнительный случай Краевского и, судя по анамнезу, мой случай), то в виде абсцесса с последующей язвой (Батко); явления эти могут сопровождаться сильной опухолью век. Как показывает течение болезни в нашем случае, гнойные пустулы могут появляться уже после общей багровой инфильтрации кожи. Быть может, позволительно допустить и более скоропреходящее воспаление кожи (см. случай Грефе).

Сап конъюнктивы может протекать в различной форме, и в описаниях авторов можно отметить следующие градации процесса: ничтожное раздражение конъюнктивы (Николль — Дюбо), инфильтрат в виде узла (сомнительный случай Стржеминского), изъязвление (Нейссер, Дюфур, Гурфейн, мой случай).

Образование язвы служит, по-видимому, наиболее типической формой, в которой сап приходится наблюдать врачу на конъюнктиве.

Язва, развилась ли она только на конъюнктиве или перешла на последнюю с других частей (с слезного мешка в случае Гурфейна, кожи века в нашем случае), имеет характер грязной гангренозной язвы, отделяющей гнойный секрет; она может быть покрыта фугнозными разращениями (Гурфейн). Она склонна к распространению (Гурфейн, Нейссер), но, с другой стороны, может зажить даже при наличии общего заражения организма (случай Нейссера).

Сап слезного мешка выразился в случае Гурфейна образованием фистулы; края фистулы были изъязвлены, утолщены, покрыты грануляциями, гноем с примесью свертков, что очень напоминало туберкулез.

Сап глазницы протекал в форме флегмоны ее; при энуклеации глаза, однако, обнаружилась необычная плотность инфильтрации глазницы.

Поражение роговицы сапом, если таковое может быть допущено в нашем случае, представлялось в форме кератомаляции, а поражение внутренних оболочек глаза — в виде вялого иридохориоидита.

Раз развившись на наружных органах глаза, сап в одних случаях протекал в виде чисто местной болезни, в других распространялся в большей или меньшей степени по другим отделам организма.

Чисто местным является только случай Гурфейна (если откинуть наблюдения Стржеминского и Краевского как сомнительные); в этом случае отсутствовали какие бы то ни было явления со стороны общего самочувствия больной.

В случае Кесслера поражены были лимфатические железы впереди уха; в наблюдениях Грефе, Дюфура, Нейссера, Николль — Дюбо и Батко вслед за поражением глаза развился общий сап организма.

От чего зависит такое большее или меньшее распространение инфекции, сказать с точностью нельзя. Случай Гурфейна доказывает, что местный характер сапной инфекции зависит не от примененного лечения и не от свойств пораженной ткани, так как в этом случае страдала и кожа, и слезный мешок, и конъюнктива; вероятно, разница в распространении инфекции зависит от свойств самих микробов — вирулентности; это предположение согласуется и с экспериментальными данными Дюфура.

Какими путями идет распространение инфекции по организму — не всегда ясно. По-видимому, одним из путей является лимфатическая система: в некоторых наблюдениях отмечено раннее поражение воспалительным процессом лимфатических желез перед ухом.

В других случаях неизвестно, распространялась ли инфекция по венам или, быть может, проникала с током слезы в слезный мешок, а оттуда — в полость носа. Возможность этого последнего способа распространения инфекции весьма вероятна по аналогии с данными экспериментов Ремера относительно общего заражения животных при введении культуры некоторых патогенных микробов в конъюнктивальный мешок.

По вопросу о распространении инфекции с тканей глаза на другие отделы организма следует отметить случай Николль — Дюбо, когда все поражение конъюнктивы свелось лишь к ничтожному ее раздражению; несмотря на это, через 15 часов развилось поражение лимфатических желез перед ухом и в дальнейшем общий сап.

По своему течению сап глаза может быть разделен в настоящее время на три формы.

Местный сап в случае Гурфейна протекал хронически; случаи Дюфура, Грефе и мой с общим заражением организма представляют собой картину острого течения болезни; в наблюдениях Нейссера, Николль и Дюбо болезнь всего ор-

ганизма приближалась к типу хронического процесса, продолжаясь много месяцев. Может ли сап глаза протекать в острой местной форме — сказать положительно на основании имеющегося материала нельзя. Диагностика сапа глаза, как и вообще сапа, дело нелегкое.

Конечно, в бактериологическом исследовании мы имеем драгоценный способ распознавания сапа, но он не всегда применим по внешним условиям, да и повод к применению его появляется на основании подозрения, возбуждаемого клиническими проявлениями болезни. Поэтому мы считаем полезным остановиться именно на диагностике сапа по клиническим признакам.

Вообще говоря, сап кожи век характеризуется образованием инфильтрата, язвы и пустул, что сопровождается явлениями отека век. Сами по себе взятые явления не обладают такими характерными чертами, которые позволили бы сразу определить болезнь. По-видимому, наибольшее сходство с сапом должна представлять сибирская язва в форме сибиреязвенного отека и карбункула. Далее, возможно, по-видимому, сходство процесса и с рожей. В этом отношении заслуживает внимания анамнез случая Грефе: по словам больного, до появления заболевания глазницы у него была «рожа» лица; очень возможно, что именно это разлитое воспаление и было первой локализацией сапной инфекции, лишь позднее проникшей в глазницу. Поэтому наличие воспалительного процесса на веках, характер которого не является очевидным сам по себе, должно заставить врача вспомнить при дифференциальной диагностике и о сапе и побудить его как к исследованию общего состояния организма, так и к исследованию бактериологическому, если оно возможно.

Еще менее характерным представляется сапное поражение конъюнктивы. Если дело идет лишь о катаре последней, то вряд ли возможна диагностика болезни по виду местных изменений; когда процесс принял характер язвы, то, по-видимому, последняя представляет собой наибольшее сходство с туберкулезной. За таковую она и была принята в случаях Гурфейна, Нейссера, Кесслера. Туберкулезная язва, в свою очередь, может быть иногда принята за язву сифилитическую. Поэтому, если общее состояние организма, данные анамнеза и т. д. не дают положительного ответа относительно истинной природы какой-либо язвы конъюнктивы, следует при дифференциальной диагностике иметь в виду не только lues или туберкулез, но и сап. При этом на лечение ex juvantibus нельзя особенно полагаться: в случае Гурфейна сапная язва исчезла от йода, а в случае Нейссера — при лечении туберкулином.

Самым надежным способом диагностики является бактериологическое исследование. Это исследование с самого начала должно иметь в виду возможность сапа, а не идти по ложному пути, как в случае Гурфейна, когда оно дало очень запоздалый ответ.

Диагноз сапа глазницы по местным явлениям представляет, по-видимому, наибольшие затруднения.

Бактериологическое исследование — наиболее ценный метод распознавания сапа — не может быть предметом подробного описания в настоящей статье. Я коснусь лишь кратко существующих методов распознавания сапа.

1. Исследование мазков. Сапная палочка лучше всего окрашивается леффлеровским раствором метиленовой синьки с последующим обесцвечиванием 1%-ной уксусной кислотой. Сапная палочка равна по длине ½–$^{2}/_{3}$ величины красного кровяного шарика; толщина ее составляет около $^{1}/_{5}$–$^{1}/_{8}$ части длины. Палочка имеет прямую или слегка изогнутую форму, концы ее закруглены. В общем сапные палочки немного короче и толще туберкулезных. Иногда

палочки соединены в длину по две посредством бесцветного промежуточного вещества. *Bacillus malei* обладает известным полиморфизмом.

2. Инокуляции. Обычно подозрительный на сап материал (или выращенные на средах культуры) впрыскивается морским свинкам-самцам в брюшину. Через несколько дней у свинок появляется характерная припухлость testiculorum вследствие развития в них сапных гранулем — сапная реакция Штрауса (Strauss). Для точной диагностики необходимо исследование содержимого гранулем под микроскопом или посевы на среды, так как и некоторые другие микробы способны вызывать сходное с сапом заболевание яичек. Вместо морских свинок можно пользоваться для прививок сусликами. Последние погибают через 5–6 дней, причем в печени и селезенке у них открываются мелкие гранулемы, сапной характер которых надо удостоверить микроскопом или пересевами.

Эти способы инокуляции требуют нескольких дней до получения ответа, поэтому наряду с ними или вместо них можно прибегать к русскому способу Лисицына. По этому методу подозрительный материал впрыскивается под кожу кошкам, очень чувствительным к сапу. Через двое суток, не дожидаясь смерти животных, их убивают и ищут сапных бацилл в крови и селезенке; посев мякоти селезенки на картофель дает чистую культуру сапной палочки.

3. Посевы. Продукты распада гранулем высевают на питательных средах, лучше всего на агаре или картофеле. Культуры имеют характерный вид в особенности на картофеле, который представляется как бы помазанным медом. Примесь других микроорганизмов может потребовать пересевов или прививок.

4. Метод серодиагностики основан на способности сыворотки больного животного агглютинировать сапные палочки с большей силой, чем сыворотка нормальная; способ этот применяется главным образом для распознавания сапа у лошадей.

5. Метод впрыскивания маллеина (токсина сапных палочек), вызывающего у больного сапом животного общую реакцию, у человека применялся только в случае Батко, но по внешним причинам недостаточно систематично, что не позволило автору сделать заключения.

6. Биопсия. Этот метод (как и посмертное определение бактерий в тканях трупа) заключается в исследовании кусочков, фиксированных формалином или алкоголем и залитых в целлоидин или парафин. Окраска бактерий в тканях иногда трудна. Искать бациллы следует в молодых сапных узлах. В нашем случае мы получили удовлетворительную окраску бацилл в кусках кожи, взятых от трупа и обработанных вскоре с помощью метиленовой синьки с обесцвечиванием уксусной кислотой; некоторые другие способы (Леффлера с тропеолином, способ Ниниевича) оказались непригодными. Бациллы представлялись окрашенными довольно бледно. Окраска сохранилась в препарате и год спустя. Окраска метиленовой синькой Леффлера через год оказалась невозможной; но бациллы хорошо окрашивались по Гимза.

Предсказание при сапе, как известно, тяжелое. Но исход болезни, по крайней мере, при затяжной форме сапа, далеко не всегда смертелен. Из офтальмологических наблюдений лучше всего это доказывается случаем Гурфейна, когда выздоровление пациентки проконтролировано $3^1/_2$ года. Выздоровление в случае Нейссера не совсем доказано. Описывая свой случай выздоровления от общего сапа, которое было прослежено около года, Николль и Дюбо замечают, что ни их случай, ни многие другие случаи выздоровления, описанные в литерату-

ре, нельзя считать достаточно убедительными. Они основывают это мнение на том обстоятельстве, что при хроническом сапе иногда наблюдались ремиссии процесса на несколько лет, например в случае Галлопо и Джансельма (Hallopeau, Jeanselm) — на 3 года.

Лечение общего острого сапа, как надо думать по данным литературы, вероятно, бессильно. Лечение же хронического сапа, в особенности йодистое, может быть очень успешным, как показывают наблюдения Гурфейна, Нейссера. Николль и Дюбо приписывают в своем случае успех лечения инъекциям сыворотки коровы.

Можно ли энергичным лечением первичного очага предупредить развитие общей инфекции организма — нельзя сказать с определенностью, так как случай Стржеминского, когда было произведено раннее удаление очага, сам по себе недостаточно доказателен. Во всяком случае, при остром первичном сапе глаза следует попытаться ограничить распространение процесса термокаутеризацией.

Вопрос о патологической анатомии первичного сапа глаза у человека совершенно не изучен с микроскопической стороны и впервые затрагивается данными, отмеченными в моем случае.

Заканчивая настоящую статью, я считаю своим долгом поблагодарить проф. С. С. Головина за руководительство и предоставление мне для описания приведенного выше случая, который является в русской литературе первым вполне достоверным наблюдением первичного сапа глаза. Благодарю также проф. Д. М. Кишенского за его указания.

BACILLUS SUBTILIS КАК ВОЗБУДИТЕЛЬ ЗАБОЛЕВАНИЯ ГЛАЗА[41]

Споровые бактерии играют в офтальмологии довольно важную роль как возбудители тяжелых воспалений глаз.

Из числа означенных микроорганизмов я остановлюсь в настоящей статье на тех бактериях, которые составляют так называемую группу Bacilli subtilis (сенной палочки).

Вот описание основного представителя этой группы (сенной палочки), заимствованное мною из «Atlas und Grundriss der Bacteriologie» Лемана и Неймана (Lehmann, Neumann, Мюнхен, 1907).

Микроскопический вид. Короткие (1,2–3 μ), довольно толстые (0,8–1,2 μ) палочки с закругленными концами, часто соединяющиеся в цепи; иногда границы между отдельными палочками неясно выражены, вследствие чего образуются длинные нити.

Споры. При доступе воздуха легко образует овальные споры, которые прорастают перпендикулярно к продольной оси.

Подвижность выражена живо у более коротких палочек: она обусловлена присутствием многочисленных длинных перитрихических жгутиков; на цепях, даже и потерявших подвижность, еще встречаются жгутики.

Отношение к краскам. Окрашивание по Граму (Gram) положительное.

Отношение к питательным средам и кислороду. Растет на различнейших средах при комнатной температуре и в термостате. При отсутствии кислорода растет плохо и без образования спор.

Желатиновая пластинка. *Натуральная величина:* по истечении короткого времени колонии образуют чашеобразное западание поверхности. Содержимое разжиженной зоны серовато-белого цвета. Вскоре колония расползается в стороны. *При увеличении в 60 раз:* вначале колонии круглы, с гладким краем, зернисты, желтоватого цвета, иногда со слабым венчиком из волосков. Этот венчик характерен для более старых колоний. Через 4–5 дней колония окончательно расползается.

Желатина — укол. Налет на поверхности желатины образует чашеобразное западание через 36 час. Разжижение идет вглубь цилиндрически, содержи-

[41] Впервые опубликовано в «Вестн. офтальм.», 1910, № 10.

мое разжиженной зоны серовато-белого цвета, облачное, в особенности внизу. На поверхности желатины образуется белая толстая пленка, крепко пристающая к стенкам пробирки.

Агаровая пластинка. Натуральная величина: маленькие, жировидные, блестящие, серовато-белые колонии. *При увеличении в 60 раз:* неправильные колонии, редко с гладким краем, обычно же с краем как бы изорванным или зазубренным. Краевая часть колонии состоит из беспорядочно и густо перепутанных нитей. Центр колонии желтоватый, зернистый. Колонии, лежащие в глубине агара, грубее, толще и непрозрачнее, периферические отростки их еще неправильнее.

Агар — посев уколом. Налет сочный, блестящий, скоро достигает стенки пробирки, серовато-грязного цвета, несколько возвышается, иногда образуется пленка или радиарные складки. Укол — в виде нити или же зернист.

Агар — посев мазком. Налет, как указано выше. Конденсационная вода мутнеет, облачный сероватый осадок.

Бульон. Равномерная муть. По стенке пробирки образуется пленочка; иногда она занимает и поверхность бульона. Небольшой беловатый осадок.

Картофель. Грязно-белый или желтоватый налет с волнистым краем, несколько возвышается, матовый.

Молоко при щелочной или очень слабокислой реакции свертывается и пептонизируется.

Из виноградного сахара образует кислоту (в малом количестве), газа не образует.

Индола не образует.

Среди споровых бактерий, существующих в природе, немало таких, которые по своим свойствам очень сходны с описанным выше *B. subtilis.*

Классификация этих сходных с *B. subtilis* микроорганизмов еще очень мало разработана, о чем могут свидетельствовать работы Готтейля (Gottheil), Лемана и Неймана, Честера (Chester) и в особенности Стрегулиной. Бактериологическая диагностика означенных бактерий сложна и неточна, и некоторые авторы (например, проф. Аксенфельд) считают в настоящее время возможным говорить о роли их в патологии глаза лишь суммарно, относя их в одну морфологическую группу — «группу *B. subtilis».*

В настоящей работе я хочу представить обзор фактов, касающихся инфекций глаза споровыми бактериями указанной группы.

Работа моя разделена на три главы. В первой собраны все клинические случаи инфекции глаза бактериями, которые определялись авторами как *B. subtilis* или как бактерии из группы *B. subtilis.* Правильность бактериологической диагностики лежит на ответственности авторов. Попутно я упоминаю здесь случаи инфекции глаза *B. mesenteritis* и *B. mycoidis.*

Во второй главе приведен литературный обзор опытов, касающихся заражения глаза споровыми бактериями, отнесенными авторами к виду *B. subtilis* или к его группе. Попутно упомянуты некоторые данные относительно нескольких других видов споровых бактерий.

Третья глава содержит данные моих исследований о заражении глаза бактериями из группы *B. subtilis.*

Глава 1

КЛИНИКА ИНФЕКЦИЙ ГЛАЗА, ОБУСЛОВЛЕННЫХ B. SUBTILIS

ЗАБОЛЕВАНИЯ КОНЪЮНКТИВЫ

Михальский в 50 случаях острого конъюнктивита выделил одну и ту же споровую палочку как возбудителя заболевания. Конъюнктивит, вызываемый этой палочкой, однажды носил эпидемический характер — автор наблюдал его на 13 больных.

Палочка, выделенная Михальским, отличалась следующими признаками: *Bacillus conjunctivitidis subtiliformis,* как назвал свою палочку Михальский, имел вид подвижных, больших палочек со жгутиками; размеры палочек равны были 2,0–2,5 μ в длину и 0,5–0,6 μ в толщину; палочки были закруглены на концах и окрашивались по Граму. На препарате из бульонных разводок палочки группировались в цепи, на мазках из конъюнктивы в них часто видны тельца Бабес — Эрнста (Babes — Ernst). В старых культурах — яйцевидные центральные споры, рост аэробный. Молоко свертывается, казеин потом растворяется; в бульоне образуется муть, которая потом просветляется, а на поверхности образуется толстая пленка, без образования осадка на дне пробирки. Индоловая реакция отрицательная; газообразования в сахарных средах нет. Колонии на желатине серые с зазубренным краем, но без венчика волосков. Желатина разжижается. Колонии на агаре круглы, с ровным краем; колонии сливаются между собой; поверхность агара покрывается толстой желтовато-белой пленкой, которая покрывает и конденсационную воду, без образования осадка. Вокруг культуры агар становится ржавым. На картофеле образуется серый, потом шоколадно-бурый влажный налет. Сыворотка разжижается.

Гурфейн (Gourfein) нашел в 17 случаях конъюнктивита спорогенную бактерию, которую он определяет как принадлежащую к группе *B. subtilis.* По мнению Гурфейна, эта бактерия очень близка к бактериям из группы *subtilis,* описанным Зильбершмидтом (Silberschmidt) и Михальским. Клиническая картина конъюнктивита, вызываемого *B. subtilis,* ничем не отличалась от таковой других конъюнктивитов и встречалась то в очень легкой, то в очень тяжелой форме. Роговица была поражена два раза. Все случаи окончились выздоровлением в 6–18 дней под влиянием применения 2%-ного ляписа. Во всех случаях можно было с определенностью или большой вероятностью установить, что в конъюнктиву попадала земля. Палочки были довольно толстые, различной длины, с закругленными концами; они часто образуют цепи; иногда они окружены зоной, напоминающей капсулу; подвижны; окраска по Граму положительная. Растут на всех средах. Разжижают желатину быстро. Аэробы. Споры. На агаре серовато-белый налет, легко снимающийся; отдельные колонии круглые, с зазубренным краем, легко сливаются между собою. Старые колонии принимают коричневатую окраску. Бульон быстро мутнеет, потом становится прозрачным; осадок; реакция слегка щелочная. На картофеле толстый беловатый налет, сливкоподобный; старые культуры коричневатого цвета. Сыворотка разжижается. Молоко свертывается; казеин медленно растворяется.

ЗАБОЛЕВАНИЯ РОГОВИЦЫ

Аксенфельд наблюдал случай травматического повреждения глаза (инородное тело в камере); развился маленький гипопион в течение двух дней. После извлечения осколка глаз выздоровел. Из гноя получена чистая культура *B. subtilis.* Битти (Bietti) наблюдал язву роговицы с гипопионом, развившуюся без определенной причины. Дело окончилось выздоровлением. Под микроскопом и в культурах найдены споровые палочки, которые определены автором как *B. subtilis.* Признаки их были такими же, как в нижеприведенном случае Битти. Цур-Недден (Zur-Nedden) наблюдал два случая гнойной язвы роговицы с гипопионом, вызванной споровыми бактериями (ушиб камнем). Язвы имели тяжелое течение. В первом случае процесс остановился после расщепления язвы по Земишу (Sämisch), во втором потребовалось прижигание и расщепление. В обоих случаях легко удавалось получить культуры споровых бактерий из отделяемого язвы, во втором случае их легко было вырастить и с конъюнктивы. На основании типического вида палочек и колоний и окраски (палочки окрашивались по Граму) автор относит бактерии обоих случаев к группе *B. subtilis.* В первом случае палочки вполне соответствовали признакам так называемого обычного *B. subtilis.* Во втором были кое-какие отличия, а именно палочки, строго аэробные, росли в бульоне и в уколе агара лишь скудно, не росли на молоке и на картофеле, образовывали характерные цепи только на желатине. В обоих случаях на мазках, сделанных из отделяемого язвы, палочки представлялись тоньше, чем на мазках с культуры (автор нигде не упоминает о спорах).

ВНУТРИГЛАЗНЫЕ ПОРАЖЕНИЯ

Бенцигер (Bänziger) и Зильбершмидт наблюдали случай травматического панофтальмита. Энуклеация через 28 час. после повреждения. Из гноя стекловидного тела получены чистые культуры споровых палочек, довольно больших, подвижных. Быстрый и пышный рост на всех питательных средах. Желатина разжижается, молоко пептонизируется; на агаре и картофеле беловато-серый налет. Авторы относят своего микроба к группе *B. subtilis.*

Случай Зильбершмидта. Инородное тело (осколок железа) в глазу. Панофтальмит. Через двое суток после травмы — экзентерация. Чистая культура палочек с округлыми концами, часто соединенных в цепочки. В молодых культурах палочки подвижны. Окрашиваются по Граму; образуют споры. Быстрый рост на всех средах. Быстрое разжижение желатины; колонии на желатине с отростками. На агаре сероватые возвышающиеся круглые колонии с менее насыщенной серединой, края колонии неправильные, зазубренные. На поверхности бульона тонкая, влажная пленка, легко падающая на дно; бульон становится мутным в несколько часов, осадок обильный. На картофеле серый, возвышающийся, довольно сухой налет; сыворотка мало-помалу разжижается, молоко быстро свертывается и пептонизируется. По определению автора — *B. subtilis.*

Каузер описывает два случая панофтальмита, вызванного сенной палочкой.

Первый случай. Повреждение глаза инородным телом (железо). Панофтальмит менее чем через сутки. При бактериологическом исследовании гноя (мазки, посевы) найдены толстые бациллы с округлыми концами, которые иногда собирались в цепи. Окрашиваются по Граму. Длина их в среднем 5,6 μ, ширина — 1,8 μ, но иные бывали очень короткими; по середине бактерий нередко споры.

Рост бактерий совершался во всех средах: на бульоне образовывалась пленка, молоко свертывалось, желатина разжижалась. Отсутствие кислорода бактерий не убивало. В висячей капле бактерии были подвижны.

Второй случай. Травматическое повреждение осколком камня. Быстро развился иридохориоидит. На 19-й день — экзентерация. При бактериологическом исследовании инородного тела, вышедшего из глаза на седьмой день, найдены такие же бактерии, как и в первом случае, но кроме того *Staphylococcus.* В гное, полученном при экзентерации на 19-й день, не оказалось способных к росту бактерий.

Гартвиг (Hartwig) наблюдал случай травмы глаза (осколок железа) с тяжелым гнойным воспалением последнего. Инородное тело и кусок радужки дали при посевах культуру палочек, которые относятся по всем признакам к группе *B. subtilis.* Битти наблюдал следующий случай. Через четверо суток после ранения роговицы в последней в области раны развился инфильтрат; вскоре появился гипопион, а еще через несколько дней развился панофтальмит. Микроскопически и с помощью культур установлено, что причиной его были споровые палочки. Они имели длину 3–4 μ, ширину 1–1,5 μ, нередко заключали в себе овальные споры, бывали соединены в цепи; концы были закруглены.

На агаре получались культуры в виде сероватого покрова, довольно сухого. В бульоне образовывалась муть и тонкая пленка на поверхности. Реакции индола и развития кислоты не наблюдалось, реакция оставалась сильнощелочной. Палочки были очень подвижными. На желатине колонии были круглые, с боковыми отростками. Желатина и сыворотка разжижались. Молоко быстро свертывалось. На картофеле образовывалась беловатая пленка сухого вида. Описанную палочку автор определяет как *B. subtilis.*

Р. Виртц (Wirtz) наблюдал случай травматического повреждения глаза (кнутом) с последующим гнойным иридохориоидитом, потребовавшим экзентерации. В гное оказалась масса микроорганизмов восьми разных видов. Два из них относились к споровым аэробным бактериям и определялись автором как *B. subtilis* — и *Bac. mycoides.* Признаков первого автор не указывает. *Bac. mycoides* представлялся в виде то длинных, то коротких палочек, окрашивающихся по Граму, иногда со спорами, находившимися на конце или в средине палочки.

Анкона (Ancona) наблюдал следующий случай. Глаз ранен инородным телом, отскочившим при земляной работе. Через два-три дня развился панофтальмит. На седьмой день после начала болезни —экзентерация. При исследовании мазков найдены палочки с закругленными концами, соединенные по две или по четыре-пять, окрашивающиеся по Граму. Посевы дали культуры на агаре в виде беловато-серых колоний с лучистыми краями. В бульоне образуется муть, через три дня на поверхности появляется пленка. Желатина разжижается на четвертый день. Бациллы образуют споры. В висячей капле они подвижны.

Хааб (Haab) наблюдал панофтальмит после повреждения глаза осколком камня. Из гноя получена чистая культура палочек, по всей вероятности, *B. subtilis.*

Поплавская исследовала несколько глаз, погибших от панофтальмита травматического происхождения. Найденные в некоторых из них споровые бациллы близко подходят по виду к типу *B. subtilis.* Культур не было.

Гонелла (Gonella) наблюдал случай панофтальмита, вызванного повреждением при земляной работе. Воспаление глаза развилось уже через несколько часов. Через пять дней — экзентерация. В культурах — *B. subtilis.*

Чермак (Czermak) наблюдал прободающую рану глаза, нанесенную грязным куском железа, с нагноением роговицы и панофтальмитом. Найдена чистая культура палочек, которые автор определяет как *B. subtilis.*

Гурфейн нашел в водянистой влаге, извлеченной при ирите, развившемся после экстракции катаракты, белого стафилококка и бациллы, которые он определил как *B. mesentericus.*

Случай Гесса — Ульбриха (Hess — Ulbrich). Больному сделана экстракция катаракты без осложнений; послеоперационное течение гладкое, больной выписался на 17-й день. Через 5–5$^1/_2$ недель появился циклит, который скоро прошел, и больной вновь выписался из клиники. Через 10 дней больной вернулся с гипопионом. Несмотря на проколы и йодоформ, дававшие временное улучшение, дело закончилось энуклеацией.

Посевы экссудата дали пышный рост палочек на всех средах. Культуры имели вид толстого белого налета. Желатина не разжижалась. На бульоне образовалась пленка. Палочки были большие, подвижные, окрашивающиеся по Граму; они образовывали срединные споры начиная с третьего дня. Автор (Ульбрих), описывающий случай, относит указанную палочку к группе *B. subtilis.*

Ремер (Rämer) описывает тяжелую затяжную инфекцию, развившуюся на пятый лень после экстракции. Бактериологическое исследование обнаружило, что инфекция вызвана тонкими, длинными бактериями, окрашивающимися по Граму, неподвижными. Ни на каких средах бактерии не росли. По мнению автора, бациллы сходны до известной степени с *B. subtilis.* О спорах автор не упоминает (мало оснований относить эти бактерии к группе *B. subtilis).*

ПОРАЖЕНИЯ ГЛАЗНИЦЫ

Крамер (Cramer) описывает следующий случай. Десятилетний мальчик наткнулся на куст. Вскоре появился отек верхнего века и парез мышц, поднимающих глаз; зрение ослабело до 0,5, сосок представлялся гиперемированным. Через восемь дней появилось, при усилении отека века, выпячивание глаза и припухлость в наружной верхней части глазницы. Через несколько дней был вскрыт субпериостальный абсцесс глазницы. Инородного тела при операции не найдено, образовалась гноящаяся фистула, которая зажила лишь через несколько недель, по самопроизвольном выходе занозы. В мазках и посеве гноя, полученного из абсцесса при вскрытии его, а равно и в дальнейшем течении болезни, находились все одни и те же бациллы в чистой культуре. В первых культурах палочка имела в длину 1,2–2 μ, в ширину 0,4–0,5 μ. В позднейших культурах бациллы стали несколько больше. Срединные споры. Палочки одеты кругом волосками и обладают подвижностью. Окраска по Граму положительная. На агаровой пластинке маленькие, неправильной формы серовато-белые колонии с извилистым краем. Культуры в уколе желатины с тонкими отростками. Медленное разжижение желатины и скорое серум-агара. В бульоне осадок и пленки. В сахарном бульоне образование кислоты, без газа. Оптимум роста 30–37°. При 0 и 50° роста нет. Споры выдерживают температуру 100° несколько часов.

На основании приведенных выше клинических случаев можно заключить, что споровые бактерии группы *B. subtilis* действительно способны вызывать заболевания различных отделов органа зрения.

Поражения эти, уже на конъюнктиве и тканях глазницы представляющиеся немаловажными, могут быть очень серьезными для глаза в случае локализации на роговице или во внутренних органах его.

Обозревая данные авторов по поводу условий заражения органа зрения сенной палочкой, нетрудно отметить, что в большинстве случаев начало заболевания было дано травмой. Повреждения эти вызывались осколками железа [Аксенфельд, Зильбершмидт, Кайзер (Kayser), Гартвиг] или осколками камня (Цур-Недден, Кайзер, Хааб). В случаях Бенцигера и Зильбершмидта указано, что ранение глаза имело место при земляной работе; в случае Виртца глаз был ушиблен кнутом; в случаях Гурфейна в глаза попадала земля; в случае Битти, а равно в случаях Михальского (эпидемический конъюнктивит) условия заражения не указаны; в случае Ульбриха воспаление, вызванное сенной палочкой, развилось после экстракции катаракты; в случае Грамера абсцесс глазницы был вызван внедрением куска дерева.

Весьма вероятно, что бациллы внесены были в глаза ранящим инородным телом. Надо, впрочем, иметь в виду, что *B. subtilis* встречается иногда и на конъюнктиве [Эльшниг (Elschnig), Ульбрих, Тик (Tick), Брандт (Brandt)].

Воспаление развивалось в различные сроки после повреждения, но обычно очень скоро (через одни-двое суток, изредка через четверо суток). В случаях послеоперационной инфекции последняя имела место через пять недель.

Микроскопическое исследование, произведенное в некоторых из приведенных случаев, показало, что бациллы могут быть обнаружены в гное еще и на седьмой — десятый день (Кайзер, Виртц). Палочки иногда бывают соединены в цепи и могут заключать в себе споры (Кайзер).

Изложенный выше клинический материал возбудил некоторые вопросы в оперативной офтальмологии. Явилась необходимость считаться при операциях и с сенной палочкой и сходными с ней бактериями. Возникло предположение, что заражение глаза может быть вызвано не только вегетативной формой *B. subtilis,* но и спорами его, которые, быть может, способны оставаться в глазу в скрытом состоянии и прорастать через долгий промежуток времени, давая место поздним послеоперационным воспалениям глаза. Случай, описанный Ульбрихом, на первый взгляд, дает основание для этого предположения; но, как справедливо замечает автор, легче объяснить позднее заболевание глаза поздней инфекцией разреза, в котором была ущемлена сумка со стороны конъюнктивы.

Так или иначе, но как этот вопрос, так и различные другие детали отношения глаза к бациллам группы *B. subtilis* и их спорам, естественно, должны были побудить офтальмологов к разработке вопроса о роли *B. subtilis* в патологии глаза экспериментальным путем.

Глава 2

ЛИТЕРАТУРА ПО ВОПРОСУ О ЗАРАЖЕНИИ ГЛАЗА БАКТЕРИЯМИ ГРУППЫ B. SUBTILIS

Неоднократно производились опыты для определения патогенности бактерий группы *B. subtilis* для глаза животного. Я приведу здесь данные, касающиеся этого вопроса, и попутно затрону вкратце эксперименты и с некоторыми другими споровыми аэробными бактериями (*B. mesentericus, B. megatherium, B. mycoides, B. rodiciformis* и сходные виды), которые имеют некоторые общие с *B. subtilis* признаки. Правильность бактериологической диагностики видов бактерий, применявшихся для опытов, лежит на ответственности авторов.

Результаты инокуляций органа зрения я считаю полезным привести, распределяя их по органам и тканям; при этом я перечисляю сперва такие опыты, в которых результаты эти носили патологический характер.

Заражение конъюнктивы сенной палочкой вызывало в опытах Гурфейна острый конъюнктивит, тянувшийся 10–15 дней, а в опытах Михальского — острый конъюнктивит, длившийся несколько дней. В опытах Цур-Неддена (при подконъюнктивальной инъекции) получился небольшой абсцесс.

Заражение роговицы вызвало гнойный кератит в опытах Цур-Неддена и Битти. В опытах Абе (Abe) втирание в пораженную роговицу *B. subtili, B. megatherii, B. mesenterici* и сходных с ними бацилл не давало кератита. Инокуляция передней камеры вела к тяжелому гнойному иридохориоидиту и даже панофтальмиту в опытах Цур-Неддена и Каске (Kaske), в части опытов Битти и в некоторых опытах Абе (*B. subtilis, B. megatherium, B. mesentericus* и близкие к ним бациллы).

Ирит гнойного или негнойного характера, большей или меньшей силы наблюдался во многих опытах Битти, а также в опытах Гурфейна, Кайзера, Бенцигера и Зильбершмидта. Абе, кроме указанных тяжелых поражений глаза, наблюдал и легкие воспаления переднего отдела глаза, вызванные перечисленными бактериями. Заражение стекловидного тела вызывало в одном ряде случаев тяжелый хориоидит и панофтальмит, а именно в опытах Цур-Неддена, Мауера (Mauer), Битти (часть опытов), Гурфейна, Михальского, Грамера, Хааба, Зильбершмидта, Зильбершмидта и Бенцигера, Гонелла, Кайзера, Палатти (Palatti), Ремера, Аксенфельда, Абе (часть опытов с указанными выше бактериями), Стрегулиной, Ульбриха *(B. mycoides).* В другом ряде случаев, а именно в части опытов Гурфейна, Битти и Ульбриха, заражение стекловидного тела вызывало более умеренное воспаление внутренних оболочек глаза в форме ирита или иридохориоидита со сравнительно нерезким экссудатом в стекловидном теле. Абе также не получал панофтальмита с частью исследованных им бактерий (*B. subtilis, mesentericus, megatherium, mycoides* и сходных с ними). Заражение тканей глазницы в части опытов Грамера вызывало образование незначительного абсцесса.

Кроме приведенных только что опытов, в которых патологические явления после инфекций тканей глаза выступали в резкой или по крайней мере вполне ясной форме, имеются эксперименты, в которых результат прививки сенной палочки был или ничтожен, или отрицателен. Сюда относятся часть опытов Цур-Неддена (конъюнктива), Гурфейна (конъюнктива, роговица, слезный мешок), Бенцигера и Зильбершмидта (роговица, конъюнктива), Битти (роговица), Палатти (передняя камера, инъекция в кровь с повреждением глаза), Подбельского (передняя камера), Перлеса (передняя камера, стекловидное тело), Зильбершмидта (стекловидное тело), Ульбриха (стекловидное тело, передняя камера), Крамера (глазница и передняя камера).

Между приведенными выше двумя группами опытов переходную ступень составляют данные Лобанова (передняя камера, стекловидное тело), наблюдавшего лишь слабые явления воспаления.

Обзор всей литературы по экспериментам относительно заражения глаза сенной палочкой показывает, таким образом, что результаты его могут быть различными.

По моему мнению, главной причиной разницы результатов могли бы быть два следующие фактора: различное происхождение заразного материала, взятого для прививок, и метод заражения. Третий фактор — разница видов

животных — в данном вопросе не имеет значения, так как все опыты были проведены (за исключением двух-трех) на кроликах.

По первому пункту мне кажется возможным провести разницу между такими опытами, в которых применялись бактерии, выращенные из воспаленных тканей глаза человека, и такими, в которых бактерии были взяты для прививок из мертвой природы.

Инокуляции глаза животного сенной палочкой «человеческого» происхождения производили Цур-Недден, Битти, Каске, Зильбершмидт, Бенцигер и Зильбершмидт, Аксенфельд, Кайзер, Михальский, Гурфейн, Крамер, Хааб, Гонелла.

Из опытов этих авторов мы можем воспользоваться для суждения о сравнительной патогенности B. *subtilis* из глаза человека и *B. subtilis* из природы лишь опытами с инокуляцией стекловидного тела, так как такие опыты были сделаны всеми указанными авторами.

Все эти опыты сопровождались панофтальмитом (или тяжелым иридохориоидитом). Таким образом, насколько можно судить по ограниченному числу опытов, *B. subtilis* из человеческого глаза всегда очень патогенен для глаза животного при прививке в стекловидное тело.

Опыты прививки *B. subtilis* из мертвой природы в стекловидное тело то ведут, как в большей части опытов, к тяжелому гнойному иридохориоидиту, то нет.

Так, например, сравнительно слабые явления воспаления получил Ульбрих. Стрегулина, впрыскивавшая в стекловидное тело девять разных культур споровых бактерий, выращенных из земли (которые она относит к группе *B. subtilis),* получила панофтальмит лишь от шести из них, а три культуры дали отрицательный результат.

Абе, экспериментируя с шестнадцатью видами споровых бактерий (из мертвой природы) почти со всеми получил панофтальмит при инъекции в стекловидное тело.

Конечно, вполне естественно, что *B. subtilis* человеческого происхождения более часто является патогенным в экспериментальной патологии, ибо организм служит при травматических и иных инфекциях глаза бактериями группы *B. subtilis* как бы естественным фактором выделения патогенных видов этой группы микроорганизмов.

В этом отношении интересными являются также те опыты, в которых материалом для инокуляции глаза (стекловидного тела) служила нестерилизованная земля. Такой метод давал или отрицательный, или положительный результат. Так, например, в части опытов Палатти земля, введенная в стекловидное тело (она была взята из не посещаемой людьми и животными местности) не вызывала воспаления, хотя и содержала *B. subtilis.* В опытах Бенцигера, Зильбершмидта (и других опытах Палатти) развился после введения земли панофтальмит, причем в экссудате оказались бациллы группы *B. subtilis.*

Что касается второго фактора, могущего обусловить разницу результатов при инфекции глаза сенной палочкой, то вот перечисление методов, применявшихся для заражения разных отделов органа зрения.

Для инфекции конъюнктивы авторы пользовались или простым введением микробов в конъюнктивальный мешок, или подконъюнктивальной инъекцией, или втиранием культуры, или нанесением ее на поврежденную конъюнктиву. Два последних метода давали разлитой конъюнктивит, подконъюнктивальная же инъекция повела к ограниченному абсцессу.

Для инфекции глазничных тканей применялось или впрыскивание культур, или введение инородных тел вместе с инъекцией, или инъекция с ушибом тканей. Первый способ не дал результата.

Для инокуляции роговицы применялся укол (Цур-Недден), внесение бактерий в кармашек роговицы (Битти) или нанесение культуры на поверхность роговицы после соскабливания эпителия (Битти, Абе). Этот последний метод не дал результата.

Инфекция внутренних частей глаза производилась инъекциями взвеси бактерий (или спор) в физиологическом растворе или бульоне; инъекциями бульонной культуры, впрыскиваниями водянистой влаги, извлеченной из свежезараженного глаза; введением бактерий в глаз при помощи петли; введением бактерий под конъюнктиву в области ранения стекловидного тела; внесением инородных тел (земли), пропитанных культурой *B. subtilis.*

Оценить значение того или иного метода для постоянства и силы результата при прививке *B. subtilis* в ткани глаза очень нелегко. Не говоря о разных мелочах в постановке экспериментов, следует указать прежде всего на количество бактерий, вводимых в глаз, как на важное условие при инокуляциях. Оно может колебаться в зависимости от густоты разведения культуры, количества впрыснутой массы ее и от условий задержки ее в глазу. И первое, и последнее не поддаются учету не только у разных авторов, но и у одного и того же автора. Нужно, впрочем, отметить, что некоторые попытки оценки количества бактерий были сделаны, а именно Битти, впрыскивая разведенную взвесь бактерий, считал при контрольном посеве число колоний, развивавшихся из этой взвеси. Подбельский также определял приблизительно число спор при инъекциях их взвеси в переднюю камеру.

В общем можно сказать, что, судя в особенности по данным Битти, инъекция взвеси бактерий в переднюю камеру влияла более резко, чем введение их при помощи петли. В его опытах разведение культур не давало резкого ослабления действия.

Следует также отметить, что внесение бацилл под конъюнктиву в области сквозного ранения склеры, по-видимому, недостаточно для инфекции стекловидного тела.

Несмотря на разницу результатов при прививках *B. subtilis* в глаз, которая наблюдается не только у разных авторов, но и у одного и того же автора, с одной и той же культурой, можно все же сделать вывод, что в общем патогенность бацилл из группы *B. subtilis* некоторых близких видов для глаза животного вполне доказана. Конечно, было бы желательно детально выяснить, какие именно типы их патогенны, какие нет. Но до сих пор, при отсутствии точной систематики бактерий указанной группы, это преждевременно. Наше представление о патогенности *B. subtilis,* конечно, должно быть относимо к отдельным органам глаза. До сих пор мы знаем, на основании литературных данных, следующие максимумы их действия: на конъюнктиве воспаление ограничивается лишь ее пределами, в глазнице образуется лишь ограниченный очаг, переход воспаления с роговицы на внутренние оболочки не наблюдался. При инфекции передней камеры может быть панофтальмит (но обычно воспаляется лишь передний отдел глаза); при инокуляциях стекловидного тела — панофтальмит (чаще — разлитой гнойный иридохориоидит). В общем наиболее благоприятным местом для развития воспаления является стекловидное тело.

Что касается способа воспалительного действия бактерий группы *B. subtilis* на глаз, то по этому вопросу имеются некоторые данные.

Зильбершмидт, Михальский и Каске затронули вопрос о значении для глаза токсинов *B. subtilis,* а именно: Каске впрыскивал фильтрат бульонной культуры в переднюю камеру кроликам — получилась лишь скоропреходящая и нерезкая реакция. Михальскому не удалось вызвать конъюнктивита (и панофтальмита?) применением фильтрата культур *B. subtiliformis,* выращенного им из выделений конъюнктивы человека; Зильбершмидт, который выделил патогенного *B. subtilis* из гнойного экссудата или панофтальмита у человека, нашел, что убитые высокой температурой (135°) культуры *B. subtilis* не вызывают панофтальмита у кролика. Подвергая культуры *B. subtilis* нагреванию, фильтрации, стерилизации формалином и аутолизу, Зильбершмидт не мог выделить токсического начала флогогенного действия *B. subtilis.* Однако он пришел к выводу, что это действующее начало связано с телом бактерий и обладает гемолитическим действием по отношению к кровяным шарикам кролика.

Ремер, в противоположность Зильбершмидту, упоминает, что убитые культуры *B. subtilis* вызывали воспаление при инъекции в стекловидное тело. Палатти не получал воспаления при инъекциях фильтрата культуры *B. subtilis* в стекловидное тело и при введении туда культур, убитых высокой температурой (100°, 3 часа в автоклаве).

При скудости данных относительно действия токсинов *B. subtilis* на глаз этот вопрос должен подлежать дальнейшей разработке.

Вопрос о том, вызывается ли воспаление тканей глаза введением только бактерий или же и их спор, затрагивался неоднократно.

Так, Ремер упоминает, что при инъекциях спор *B. subtilis* в стекловидное тело кроликов он наблюдал иридохориоидит. Подбельский вводил споры в переднюю камеру и наблюдал легкие экссудативные явления. Ульбрих инъецировал споры в переднюю камеру и стекловидное тело и в последнем случае получил белый экссудат в стекловидном теле. При инъекции спор в переднюю камеру Ульбрих не наблюдал воспаления.

Данные авторов (Ульбрих) относительно инъекции спор в стекловидное тело не оставляют сомнений, что из спор там развиваются палочки. Что же касается передней камеры, то переход спор в палочки не доказан прямыми наблюдениями. Трапезников, которому ни разу не удалось констатировать наличие палочек в водянистой влаге после прививки спор в переднюю камеру, полагает, что споры не развиваются там вследствие недостатка кислорода.

Что касается размножения самых палочек в передней камере и в стекловидном теле, то оно, несомненно, имеет место.

Важным в практическом отношении является вопрос о том, долго ли сохраняются в глазу жизнеспособные споры и палочки. По этому вопросу имеются данные, полученные при посевах из инфицированного глаза на питательные среды. Вот результаты, полученные несколькими авторами.

Подбельский при посевах водянистой влаги (после инокуляций в переднюю камеру) не получал культур уже через 4 дня. Палатти получал иногда культуры из стекловидного тела даже через 2–3 недели. Бенцигер и Зильбершмидт не получали культур уже через 3–4 дня (из стекловидного тела). Битти при посевах водянистой влаги не получил культур через 4 дня после инокуляции; при посевах экссудата из стекловидного тела после инфекции последнего культурами бактерий группы *B. subtilis* получались культуры до двенадцатого дня. Майер получал культуры из экссудата стекловидного тела на 18-й день; Цур-Недден получал культуры из водянистой влаги и стекловидного тела только до чет-

вертого дня. Ремер получил положительный результат при посевах из камеры через 24 часа, при посевах из стекловидного тела — через четверо суток (более продолжительных наблюдений не было). Крамер из стекловидного тела получил рост на 14-й день.

Относительно значения приведенных выше цифр надо иметь в виду следующие соображения.

Отрицательный результат посевов из экссудата не всегда свидетельствует о действительном отсутствии микробов в зараженном глазу.

Дело в том, что обычно авторы довольствовались лишь посевами незначительного количества содержимого глаза, а при такой технике бактерии могли оказаться не перенесенными на питательную среду, тем более, если они находились не в жидкости, а в оболочках глаза. Только Ремер применял, по-видимому, более обильные посевы, но как раз его опыты с положительными результатами краткосрочны.

Во всяком случае на основании положительных результатов посевов можно сказать, что жизнеспособные микроорганизмы могут находиться в глазу при инфекции стекловидного тела еще и три недели; если прибавить сюда данные Каске, который обнаруживал бактерии под микроскопом до 27-го дня, то этот срок еще несколько удлиняется. Так как авторы работали с разными культурами *B. subtilis,* то обобщать эти данные для всех разновидностей этой бактерии нельзя. Из водянистой влаги бактерии исчезают, по-видимому, много скорее.

Интересным является вопрос о том, в каком виде сохраняются бактерии в глазу: в виде спор или в виде палочек. Опыты авторов с посевами не дают на это ясного ответа, так как посевы делались из не подвергавшегося кипячению материала.

Кое-какие данные по вопросу о судьбе спор и бактерий, введенных в ткани глаза, получены при микроскопическом исследовании экссудата и инфицированных тканей. При инъекциях спор в переднюю камеру Трапезников находил споры в водянистой влаге (свободные и внутри лейкоцитов) в период 17–48 час. Подбельский при инъекциях спор в переднюю камеру не мог констатировать наличия спор в водянистой влаге через четверо суток. Ульбрих при введении спор в стекловидное тело через сутки в мазках экссудата находил споры в большом количестве.

Палатти при инъекциях *B. subtilis* в стекловидное тело находил бациллы, свободные и в фагоцитах, через 3–5 суток, но не находил их через 7 суток, Битти при инъекциях в камеру находил бацилл в энуклеированном глазу через 6 дней, а при инокуляции стекловидного тела — через 9 дней. Зильбершмидт находил *B. subtilis* в экссудате из стекловидного тела лишь очень короткое время (около суток?); Бензигер (Bänziger) и Зильбершмидт не находили бацилл в экссудате стекловидного тела уже через 3–4 дня. Кайзер же находил их еще через 5–8 дней. Каске — через 27 дней (при панофтальмите после инъекции *B. subtilis* в переднюю камеру). Крамер в гное абсцесса глазницы, вызванного инокуляцией *B. subtilis,* через 24 часа не находил палочек, но находил их споры. В экссудате стекловидного тела он находил палочки на 14-й день.

Итак, судя по данным Битти и Каске, бациллы могут находиться в глазу довольно долго (9–27 дней). Наряду с ними есть и данные, указывающие на исчезновение бацилл через сравнительно короткое время (Зильбершмидт, Бенцигер). Но надо иметь в виду, что отрицательные результаты имеют доказательное значение лишь в том случае, если исследование глаза или экссудата про-

изводилось достаточно настойчиво. Может быть также, что для разных представителей группы *B. subtilis* быстрота исчезновения бацилл из глаза различна.

Весьма интересным является вопрос о том, долго ли находятся споры в глазу без перехода в бациллы. Судя по краткосрочным опытам Подбельского, споры в камере могут оставаться без перехода в палочки еще трое суток, а в стекловидном теле они констатированы Ульбрихом еще через сутки. Могут ли они оставаться в неизмененном виде и далее — неизвестно: ни один автор, по-видимому, не искал спор микроскопически в глазу в более поздние периоды опыта.

Равным образом недостаточно ясным является и вопрос о том, образуют ли бактерии споры в глазу. Говоря об экспериментах, ни один автор не упоминает о наличии в бациллах спор, но вместе с тем почти нет указаний на то, чтобы авторы обращали особое внимание на поиски их; только Ульбрих, говоря о присутствии *B. mesenterici* в стекловидном теле через 5 дней, подчеркивает, что бациллы не содержали спор, а Палатти упоминает об отсутствии их через 3 дня. Клиника (см. выше случай Кайзера) указывает, однако, что *B. subtilis* может образовывать споры в глазу.

Как происходит уничтожение бактерий в глазу? Многие авторы указывают на то, что вскоре после инокуляции наблюдаются очень резкие явления фагоцитоза, который начинается уже через несколько часов. Происходит ли фагоцитоз только мертвых или еще и живых бактерий — из данных авторов вывести заключение нельзя. Иногда (Палатти) встречаются указания на то, что свободные, не заключенные в фагоцитах бациллы плохо окрашиваются. О возможности гибели бактерий в глазу независимо от фагоцитоза говорит Аксенфельд.

Немаловажным для офтальмологии является вопрос о том, остаются ли бактерии (или споры), введенные в глаз, только в последнем или же переходят в жизнеспособном состоянии в другие участки организма. Зильбершмидт на основании своих опытов категорически утверждает, что, в отличие от других микробов *(B. anthracis* и *Pneumococcus),* которые при инъекции в глаз (стекловидное тело) переходят в поток кровообращения, *B. subtilis* не подвергается переносу в кровь и органы. Совершенно вразрез с этим утверждением идет мнение Ремера, который констатировал переход из глаза в поток кровообращения целого ряда микробов, в том числе и *B. subtilis.* Так как данные Ремера очень интересны, то я приведу их несколько подробнее.

Ремер впрыскивал в стекловидное тело кролика споры *B. subtilis.* Так как при обычном способе инъекции (через склеру) споры могли бы попасть прямо в раненные иглой сосуды сосудистой оболочки, то Ремер производил впрыскивания, прокалывая иглой роговицу и хрусталик спереди, следовательно, не нарушая целости сосудов. Через различные сроки животных убивали и делали посевы из органов, крови и тканей другого глаза. Оказалось, что посевы давали культуры из печени, селезенки, костного мозга уже через 24 часа после инъекции спор в глаз; из зрительного нерва, с основания мозга, из крови сердца получить культур не удалось. Интереснее всего то, что уже через 24 часа удается констатировать при помощи культур наличие бактерии в сосудистой оболочке другого глаза. Переход бактерий в другие органы тела совершается и при инъекции их в переднюю камеру.

Таким образом, из глаза микроорганизмы переходят в кровь и органы так же, как и из любого места организма. Микроскопическая картина экспе-

риментального воспаления, вызываемого сенной палочкой, не представляется, судя по описаниям авторов, своеобразной.

Что касается микроскопического вида самих бактерий, то они, как сказано, встречаются или внутри фагоцитов, или свободно лежащими, причем они иногда соединяются в цепи по несколько штук. В тканях бацилл, по-видимому, не наблюдали. Для полноты данных относительно *B. subtilis* я скажу еще два слова об его патогенности для организма животных.

Нередко удавалось вызвать заболевание и смерть животных инокуляцией их культурами *B. subtilis.* По данным Кайзера, морские свинки погибали, и притом необыкновенно быстро, при инъекциях им в полость брюшины 2–3 *см*^{3} трехдневной культуры *B. subtilis* в бульоне; мышь умирала от дозы 0,3 *см*^{3}. Кролики переносили внутрибрюшинные инъекции без вреда. Инъекции под кожу не дали ни разу абсцесса. Очень быструю смерть (через 6–8 час.) морских свинок наблюдали также Бенцигер и Зильбершмидт при инъекциях в брюшину 8–10 *см*^{3} свежей бульонной культуры; мыши и кролики, по данным Бенцигера, были мало восприимчивы. Смерть свинки наблюдал и Кремер, и притом после подкожной инъекции. Подкожных абсцессов у кролика ему вызвать не удалось.

Следует заметить, что эндогенной инфекции глаз никто из авторов не отмечал. Палатти с этой целью впрыскивал *B. subtilis* в вену и в то же время ранил глаз, но и при таком методе воспаления не последовало.

Глава 3

СОБСТВЕННЫЕ ЭКСПЕРИМЕНТАЛЬНЫЕ ИССЛЕДОВАНИЯ О РОЛИ СЕННОЙ ПАЛОЧКИ В ПАТОЛОГИИ ГЛАЗА

Проф. Леффлер (Löffler), в лаборатории которого я имел возможность заниматься летом 1909 г., наметил мне план исследования вопроса о симпатическом воспалении, в который входили некоторые эксперименты со споровыми бактериями. В настоящей главе я позволю себе привести те экспериментальные данные, которые я получил, изучая влияние *B. subtilis* на глаз животных; эти данные не имеют прямого отношения к вопросу о симпатическом воспалении, но могут, мне кажется, представить некоторый интерес, пополняя недочеты в наших сведениях о роли *B. subtilis* в патологии глаза, приведенных выше.

Общая схема моего исследования сводилась к заражению глаза животных при помощи сенной палочки или ее спор и к изучению результатов этого заражения в бактериологическом и патологоанатомическом отношениях.

Для опытов заражения мне служили две культуры споровых бактерий, которые, по определению проф. Леффлера, обе относились к группе *B. subtilis.* Вот их описание.

Первая из примененных мною культур бактерий получена была из настоя сена, который был подвергнут нагреванию до 100° в течение 15 мин. При посевах на агаре в чашках Петри удалось выделить несколько культур споровых бактерий. Одна из них, как показали предварительные опыты, оказала патогенное действие на глаз кролика, почему и взята была для дальнейших опытов. Указанная бацилла представляла собой палочку с закругленными концами. В висячей капле палочки быстро двигались. По Граму окраска положительная. Палочки образуют овальные споры в своей середине. В старых культурах па-

лочки перестают двигаться и соединены в длинные цепи. На всех питательных средах растут легко.

Посевы в бульоне быстро дают помутнение и небольшой осадок, вскоре бульон просветляется, и в то же время на поверхности его образуется пленка, толстая и довольно крепкая, эластичная, состоящая под микроскопом из сбившихся в массе бактериальных нитей и громадного количества спор, свободных и находящихся внутри бактерий. Посевы на агаре дают в случае обилия материала желтовато-серый налет, слегка шероховатый; лишь в очень свежих культурах он влажен и легко снимается петлей; в более же старых он сух и так крепко прилежит к агару, что почти не снимается без него. Очень скоро на поверхности конденсационной воды образуется пленка.

Посевы (дробные или на агаре в чашках Петри) дают изолированные колонии, середина которых подобна описанному выше налету, периферия же представляет собой отростки, напоминающие корни или волосы.

Посевы на картофеле дают сплошные налеты серого цвета. Посевы на сыворотке сходны с таковыми на агаре, но несколько более влажны. Сыворотка быстро разжижается. Посевы на желатине дают круглые колонии с отростками по периферии. Желатина медленно разжижается, а на поверхности ее остается пленка.

Посевы в желатине уколом дают серый ствол с боковыми горизонтальными тонкими отростками (вид пера).

Молоко свертывается, казеин потом растворяется.

Бульон приобретает слабокислую реакцию. Индоловой реакции не получается.

Второй вид *B. subtilis* был предоставлен мне в чистой культуре проф. Леффлером из коллекции музея Гигиенического института в Грейфсвальде. Культура эта происходила из флегмоны руки, присоединившейся к загрязненной землей ссадине. Бактериологическим исследованием гноя обнаружен *B. subtilis* в чистой культуре. Этот второй («человеческий») *B. subtilis* обладал следующими признаками.

Палочки с закругленными концами, довольно большие — обычная длина 3–5 μ, толщина 1,5 μ, в старых культурах попадаются и более длинные палочки. Окраска по Граму очень резкая. Чаще всего соединены по две, но нередко, в более старых культурах, — в цепи, иногда очень длинные. В висячей капле живо двигаются, но движения эти не так стремительны, как у первого вида. При движениях несколько изгибаются.

Образуют овальные споры по середине или несколько ближе к концу. Старые культуры со спорами, подвергнутые кипячению в течение 25–30 мин., дают обильный рост. Посевы на бульоне дают быстро (ранее суток) муть и осадок, белый и довольно тяжелый. Первоначально на поверхности бульона мне удавалось заметить пленку, чрезвычайно тонкую и нежную, легко ломавшуюся и исчезавшую; иногда образовывалась пленочка лишь по стенкам пробирки. Впоследствии — через несколько месяцев (в лаборатории глазной клиники) — образование пленки стало происходить в более резкой форме[42]. Особенно легко она образуется, если брать для пересевов уже образовавшуюся пленку. В отличие от первого *B. subtilis,* с образованием пленки муть бульона не исчезает вполне, но на дне остается осадок. В старых бульонных культурах пленка ломается и оседает на дно. При очень долгом пребывании в термостате бульон темнеет

[42] Это явление, при сохранении чистоты культуры, указывает на изменчивость даже такого крупного признака, как образование пленки.

и начинает издавать ароматический запах, напоминающий мед. Пленка состоит из конгломерата нитей бактерий со спорами и спор. Реакция бульона становится слегка щелочной. Индола не образуется.

Посевы на агаре, при обилии материала, дают густой, толстый, маркий налет, который легко собирается с поверхности агара петлей. На дне пробирки образуется осадок в конденсационной воде, а на поверхности последней — пленка. Изолированные колонии имеют желтовато-белый цвет, в начале круглы и по периферии снабжены выступами; позднее они разрастаются неравномерно, образуя причудливые ландкартообразные фигуры. Газообразования (в сахарном агаре, при посеве уколом) нет.

На сыворотке — густой серый налет, осадок на дне пробирки, пленка на поверхности конденсационной воды; быстрое разжижение сыворотки.

На картофеле густой серо-желтый маркий налет; запах, напоминающий запах меда. Молоко медленно пептонизируется.

На желатине изолированные колонии, круглые, с выступами по краю. Посевы уколом дают быстро коническое разжижение по ходу укола. На поверхности разжиженной желатины — пленка.

На основании перечисленных признаков и мнения проф. Леффлера я отношу бактерию к группе *B. subtilis.*

Патогенность только что описанного *B. subtilis* такова.

Одно ушко свежей культуры на агаре или сыворотке убивает белую мышь менее чем за сутки при введении под кожу спины или в полость брюшины.

При патологоанатомическом исследовании павшей мыши обнаружен сильный кровянистый отек и инфильтрат на месте инъекции под кожу и разлитой перитонит при инъекции в брюшину, с незначительным фибринозно-гнойным экссудатом. Посевы из полости брюшины, селезенки, печени дали чистую культуру. Свинка легко переносит 2 *см*^{3} свежей бульонной культуры при инъекции в полость брюшины, а от инъекции $1^1/_2$ ушка агаровой культуры свинка умерла ранее чем через сутки. При вскрытии — разлитой перитонит с кровянистой жидкостью в брюшине и фибринозными налетами на печени; селезенка мало увеличена, в легких пневмонические фокусы, почки нормальны. В висячей капле экссудата огромное количество подвижных бацилл. В мазках из органов — бациллы.

Техника моих опытов заражения глаз была такова.

Для инокуляции брали культуру или с живыми вегетативными формами, или же с убитыми (для выяснения вопроса о патогенности спор).

Культура бралась с поверхности агара или сыворотки и $1–1^1/_2$ ушка ее размешивались в 1 *см*^{3} физиологического раствора. При этом вторая из моих бактерий давала ровную муть, первая же размешивалась не совсем хорошо, оставляя хлопья, которых приходилось избегать при набирании жидкости через иглу шприца. От этой взвеси бактерии впрыскивалось в глаз количество, указанное в протоколах (1–2 деления шприца). Для впрыскивания в кровь бралось большое количество взвеси.

Взвесь спор приготовлялась следующим образом. Бралась старая культура на агаре, сыворотке или бульоне, содержавшая, при контроле под микроскопом, большое количество спор; она размешивалась в большом количестве физиологического раствора, центрифугировалась, осадок вновь центрифугировался с физиологическим раствором. Такой отмытый осадок размешивался в физиологическом растворе и подвергался нагреванию в водяной бане до 80° в течение часа для уничтожения вегетативных форм (в некоторых опытах старая

культура, взвешенная в физиологическом растворе, просто подвергалась кипячению в течение 10 мин.).

Для инъекций в большинстве случаев служили кролики, а в части опытов —кошки и собаки. Последние два вида животных брались потому, что на всю массу экспериментов других авторов имеется всего лишь два-три опыта (Зильбершмидт), произведенных на собаках, и поэтому полезно было пополнить данные о сравнительной патогенности *B. subtilis* для глаз разных животных.

Прививки заразного материала производились всегда инъекциями при помощи шприцев Люэра и Рекорда. Стерилизация предметов, применявшихся при опытах, совершалась или сухим жаром, или в автоклаве; для некоторых целей, конечно, достаточно было кипячения или прокаливания на огне.

Инъекции в глаз производились почти всегда в стекловидное тело, редко — в переднюю камеру. В некоторых опытах делалось впрыскивание в область цилиарного тела, для чего игла проводилась через роговицу и угол передней камеры.

Для некоторых опытов, имевших целью вызвать эндогенную инфекцию глаза, применялись инъекции бактерий в кровь. В этих случаях взвесь культуры впрыскивалась в вену уха. Один глаз подвергался за 10 мин. до этой инъекции травме различного характера, а именно: иногда делалось ранение цилиарного тела дисцизионной иглой, проведенной через камеру или через склеру, иногда производилось глубокое, но не сквозное прижигание склеры против цилиарного тела пакеленом, иногда делалась тупая травма глаза ударом молоточка, в некоторых опытах, наконец, глаз охлаждался эфиром.

После проведения опыта животные находились под офтальмологическим наблюдением большее или меньшее время, и затем их убивали.

Глаза подвергались по большей части бактериологическому и микроскопическому исследованию.

Посевы из зараженных глаз производились следующим образом.

Обмытый стерильной водой глаз прижигался в области склеры или роговицы раскаленной металлической палочкой, и вытянутый стерильной стеклянной пипеткой экссудат служил для посевов. В других случаях, а именно для обнаружения присутствия в зараженном глазу спор, посевы производились иначе.

Вся поверхность глаза подвергалась прижиганию пакеленом (до обугливания) для обеззараживания ее даже от спор, случайно попавших на нее[43]. Затем глаз вскрывался над стерильной ступкой, содержимое его вынималось пинцетом и растиралось с примесью физиологического раствора пестиком на проволочной сетке. Полученная эмульсия выливалась в распущенный агар и кипятилась вместе с ним 10 мин. После этого содержимое пробирки выливалось в чашки Петри. Этот метод позволял определить присутствие в глазу спор, так как вегетативные формы можно было считать убитыми.

Для микроскопического исследования служили висячая капля экссудата, мазки на стеклах и срезы глаза. Для первой цели брался экссудат, вытянутый пипеткой или взятый из вскрытого глаза. Для мазков служил тот же материал, а равно и упомянутая выше эмульсия всего содержимого глаза, для чего она иногда центрифугировалась. Исследование эмульсии представляло те преимущества, что бактерии распределяются более равномерно в материале, тогда как при обычном взятии последнего они могут случайно не оказаться во взятой порции. Мазки фиксировались высокой температурой или сулемой. Срезы глаза

[43] Прикосновения пакеленом необходимо отделять одно от другого некоторым промежутком времени, чтобы глаз слишком не нагревался.

делались в парафине после фиксации глаза (целого или разрезанного) формалином или алкоголем. Мазки и срезы окрашивались по Граму дополнительной окраской, метиленовой синькой Леффлера с подкраской эозином, полихромной синькой.

Для отыскивания спор мною проводилось исследование или неокрашенных размазанных препаратов, или едва подкрашенных синькой, или же производилось для этого специальное окрашивание мазков.

Для окраски размазанных препаратов на споры применялись:

1) окраска фуксином Цийля (Ziehl) на карболовой или анилиновой воде при нагревании. Обесцвечивание 5%-ной H_2SO_4. Подкраска метиленовой синькой; 2) способ Меллера (Möller) — протрава хромовой кислотой после предварительного обезжиривания препарата хлороформом. Окраска фуксином при нагревании. 5%-ная серная кислота. Подкраска метиленовой синькой; 3) фуксин при нагревании 12–24 часа. Насыщенный раствор пикриновой кислоты в воде; при этом препарат буреет. Вода. Обесцвечивание абсолютным алкоголем. Краску удерживают, при надлежащем обесцвечивании, бактерии и споры. Для окраски срезов применялись те же способы.

Относительно поисков спор в содержимом глаз нужно иметь в виду, что нахождение их чрезвычайно затрудняется присутствием в экссудате мельчайших зернышек пигмента цилиарного тела, который воспринимает также фуксин при окраске по указанным двум первым методам. При исследовании препарата обилие коричнево-красноватых зернышек чрезвычайно утомляет внимание, и споры ускользают из поля зрения. В способе с фуксином и пикриновой кислотой пигмент теряет красную окраску, и этот способ имеет несомненные преимущества.

Кроме исследования зараженного глаза, у убитого животного производилось иногда бактериологическое исследование внутренних органов и другого, не зараженного, глаза, на присутствие *B. subtilis.* От органов с поверхности разреза или из глубины паренхимы брался материал платиновой петлей. Для посевов из глаза я поступал так: глаз удерживался крепко помощником; роговица обжигалась пакеленом; в прижженной области проводился разрез ножом Грефе, радужка захватывалась пинцетом и извлекалась целиком или частью из глаза; затем радужка растиралась стеклянной палочкой в пробирке, и полученный сок и куски радужки сеялись на агаре или бульоне. При навыке вся процедура производилась вполне асептично.

Кроме приведенных выше методов исследования, я применил следующий метод для выяснения вопроса о роли фагоцитоза в самозащите глаза от *B. subtilis.* Идея этого метода принадлежит проф. С. С. Головину.

В глаз кролика впрыскивается 2%-ная взвесь алейроната в физиологическом растворе. Через сутки в стекловидном теле образуется экссудат, животное убивается, глаз энуклеируется и в стекловидное тело его впрыскивается взвесь (свежая культура с подвижными палочками). Глаз помещается в термостат на 2 часа, после чего содержимое стекловидного тела подвергается исследованию на явления фагоцитоза. Пользуясь указанными выше методами, я произвел свыше 50 опытов.

1. Инъекция взвеси бацилл в глаз

Опыт 1 (продолжительность наблюдения — 7 часов). 15.VI. Впрыснуто кролику в стекловидное тело $1^1/_2$ деления взвеси *B. subtilis.* Через 7 часов отмечен сильный хемоз конъюнктивы, легкая муть роговицы, водянистой влаги и стекловидного тела. При патологоанатомическом исследовании микроскопически отмечено присутствие экссудата близ цилиарных отростков и сильные гиперемии сосудистой оболочки.

Микроскопическое и бактериологическое исследования: 1) в висячей капле, взятой из стекловидного тела — масса бацилл и гнойных шариков. Бациллы очень подвижны; фагоцитоз умеренный; 2) на мазках экссудата из стекловидного тела — фагоцитоз бацилл и спор; 3) парафиновые срезы. Сильный отек конъюнктивы, роговицы и радужной оболочки, инфильтрация всех внутренних оболочек глаза, обильный гнойный экссудат в передней камере и стекловидном теле, сильная гиперемия сосудистой оболочки. В стекловидном теле масса бацилл без спор, иногда образующих цепи. Местами чрезвычайно сильный фагоцитоз; 4) посевы экссудата из стекловидного тела дали чистую культуру. Посевы из печени, почки и селезенки роста не дали.

Опыт 2 (7 часов). 15.VI. Такой же опыт, как и первый, проведенный на том же кролике. Клиническая картина воспаления глаза, данные микроскопического и бактериологического исследований совершенно такие же, как и в опыте 1.

Опыт 3 (20 часов). 10.VI. Впрыснуто кролику в стекловидное тело правого глаза одно деление взвеси *B. subtilis.* 11.VI (через 20 часов). Сильный отек век, хемоз. Панофтальмит с прободением роговицы. При макроскопическом исследовании разрезанного глаза отмечено чрезвычайно сильное переполнение сосудистой оболочки кровью. В стекловидном теле гноя мало.

Бактериологическое и микроскопическое исследования: 1) в висячей капле мало гноя, немного крови. Бацилл очень мало; 2) парафиновые срезы. Картина гнойного панофтальмита. В стекловидном теле колоссальное количество бацилл, бóльшая часть их лежит среди нитей фабрина близ сумки хрусталика. Очень живой фагоцитоз; 3) посевы из правого глаза и селезенки дали чистую культуру *B. subtilis.* Посевы из левого глаза, печени и сердца роста бактерий не дали.

Опыт 4 (24 часа). 12.VI. Инъекция собаке в переднюю камеру двух делений свежей культуры *B. subtilis.* 13.VI. Муть роговицы, ирит. Собака убита (см. опыт 5). Посевы экссудата из передней камеры дали чистую культуру.

Опыт 5 (24 часа). 12.VI. Впрыснуто собаке в стекловидное тело правого глаза $1^1/_2$ деления культуры *B. subtilis.* Сильный отек век и конъюнктивы, глаз выпячен. Роговица мутная, в передней камере — гнойный экссудат, ирит, дно глаза не освещается. При макроскопическом исследовании разрезанного глаза бросается в глаза колоссальное расширение сосудов сосудистой оболочки и кофейный цвет экссудата, пропитывающего стекловидное тело и подконъюнктивальную ткань.

Микроскопическое и бактериологическое исследования: 1) в висячей капле — масса гноя с примесью пигмента; есть единичные свободные палочки — неподвижные. Довольно сильный фагоцитоз; 2) на размазанных препаратах замечается сильный фагоцитоз; 3) на парафиновых срезах — картина сильного гнойного панофтальмита. Сильнейшее расширение сосудов сосудистой оболочки. Свободных бацилл почти нет. Чрезвычайно сильный фагоцитоз; 4) посевы из глаза и селезенки дали положительный результат. Посевы из печени, почки, крови сердца роста бактерий не дали.

Опыт 6 (двое суток). 12.VI. Инъекция кролику в стекловидное тело правого глаза 0,1 *см*^{3} взвеси бацилл. 13.VI. Сильнейший отек век, хемоз. Сильная инъекция конъюнктивы, экзофтальм. Роговица мутна, ирит. 14.VI. Отек век и конъюнктивы; роговица диффузно мутна, особенно по краю; здесь она имеет желтый цвет. Поверхность роговицы истыкана. В камере гнойный экссудат. Сильный ирит. Дна глаза не видно.

Микроскопическое и бактериологическое исследования: 1) висячая капля. Видны в значительном количестве живые подвижные бациллы; 2) на мазках гноя из стекловидного тела замечаются кучки свободных бацилл. Явления фагоцитоза выражены довольно слабо; 3) срезы (парафиновые). Инфильтрация конъюнктивы и лимба. В роговице — разлитая инфильтрация и отек. В передней камере — фибринозно гнойный экссудат с примесью красных кровяных шариков и зерен пигмента; очень часто последний находится в фагоцитах. В цилиарном теле, *lig. pectinatum* и радужной оболочке значительная инфильтрация. Пигментные клетки заднего слоя радужки сильно дегенерированы, пигмент рассыпался. Эпителий цилиарного тела дегенерирован, частью слущен. Сильное расширение сосудов сосудистой оболочки и инфильтрация ее. Ретина отечна, инфильтрирована, дегенерирована. Инфильтрация зрительного нерва и склеры. В стекловидном теле — чрезвычайно обильный фибринозно-клеточный экссудат с довольно значительной примесью крови. Клетки экссудата — по большей части полинуклеары. В экссудате видна масса бактерий, которые представляются то очень коротенькими, то обычной длины, то образуют цепи по два — четыре. В некоторых, по-видимому, со-

держатся споры. Бациллы лежат местами свободно, а местами замечается очень живой фагоцитоз; 4) посевы экссудата из стекловидного тела дали обильную чистую культуру *B. subtilis.* Посевы из сердца, печени, почек, селезенки роста не дали.

Опыт 7 (двое суток). 12.VI. Инъекция кролику в переднюю камеру $1^1/_2$ деления взвеси *B. subtilis.* I3.V1. Роговица отечна. В передней камере муть. Ирит. 14.VI. В месте укола — небольшой инфильтрат. Незначительная муть в передней камере. При микроскопическом исследовании найдены явления отека эпителия роговицы и значительная инфильтрация радужки и цилиарного тела.

*Опыт 8 (*двое суток). 12.VI. Впрыснуто собаке в стекловидное тело $1^1/_2$ деления взвеси культуры *B. subtilis.* 13.VI. Сильный отек век, хемоз, муть роговицы, экссудат в передней камере. 14.VI. В передней камере гной; сильный ирит, дно глаза не освещается. При макроскопическом исследовании разрезанного глаза замечается геморрагический инфильтрат в месте инъекции, обильный экссудат в стекловидном теле кровянисто-кофейного цвета.

Микроскопическое и бактериологическое исследования: 1) в висячей капле — единичные бациллы, неподвижные; 2) на мазках бациллы; 3) парафиновые срезы. Картина разлитого гнойного иридохориоидита с обильным гнойным экссудатом в стекловидном теле. Сильное расширение сосудов сосудистой оболочки и обильное кровоизлияние в стекловидном теле. Свободных бацилл нет. Сильнейший распространенный фагоцитоз. Во многих фагоцитах по 8–10 палочек; наряду с хорошо сохранившими форму палочками в лейкоцитах видны синие зерна (остатки бактерий); 4) посевы из глаза дали скудный рост *B. subtilis.* Посевы из левого глаза дали отрицательный рост.

Опыт 9 (трое суток). 15.VI. Впрыснута кролику свежая культура *B. subtilis* (с сыворотки) в цилиарное тело правого глаза. 16.VI. Сильный отек, хемоз, муть роговицы ирит. 17.VI. Сильная инъекция; гипопион, ирит. 18.VI. Указанные явления усилились, роговица инфильтрирована, гипопион, ирит, дно глаза не освещается. При макроскопическом исследовании разрезанного глаза стекловидное тело представлялось выполненным фибринозно-гнойным экссудатом.

Микроскопическое и бактериологическое исследования: 1) в висячей капле единичные бациллы; 2) на мазке гноя видны бациллы, хорошо сформированные, лежащие отдельной кучкой; 3) парафиновые срезы. Картина гнойного иридохориоидита с обильным экссудатом в стекловидном теле. Бацилл найти не удалось; 4) посевы гноя из правого глаза дали положительный результат. Результат посевов из левого глаза, печени, почки и селезенки — отрицательный.

Опыт 10 (11 суток). 12.VI. Впрыснуто собаке в стекловидное тело правого глаза $1^1/_2$ деления взвеси культуры *B. subtilis.* 13.VI. Сильный отек век, хемоз, муть роговицы, экссудат в камере, ирит, дно глаза не освещается, экзофтальм. 14.VI. Кроме указанных явлений, замечается желтая инфильтрация роговицы. 18.VI. То же. 23.VI. Язва роговицы. Гнойный иридохориоидит; глаз начал атрофироваться.

Бактериологическое и микроскопическое исследования: 1) на размазанных препаратах гноя из стекловидного тела бацилл нет; 2) на парафиновых срезах — картина разлитого керато-иридохориоидита. Сильная инфильтрация роговицы, всех внутренних оболочек глаза и стекловидного тела. Кроме лейкоцитов, в стекловидном теле много фибробластов и красных кровяных шариков. Замечается развитие циклитических пленок. Сильная дегенерация эпителия радужки и цилиарных отростков, сильное перерождение ретины. Сильное расширение сосудов сосудистой оболочки. Микробов нигде нет; 3) посевы гноя из правого глаза дали положительный результат, посевы из селезенки — отрицательный. Посевы из левого, здорового, глаза дали чистую культуру.

Опыт 11 (11 суток). 11.VI. Впрыснуто кролику в стекловидное тело одно деление двухдневной культуры *B. subtilis.* 11.VI. Панофтальмит. 13.VI. Прободение роговицы. 22.VI. Глаз атрофирован, роговица мутная, желтого цвета.

При микроскопическом исследовании — картина воспалительной инфильтрации всех оболочек глаза с сильной дегенерацией их. Бактерий нигде не найдено.

2. Инъекции спор в глаз

Опыт 12 (продолжительность наблюдения — 24 часа). 14.VI. Впрыснуто кошке в стекловидное тело правого глаза $1^1/_2$ деления взвеси спор *B. subtilis.* 15.VI. Сильный отек век, хемоз, легкая муть роговицы, гипопион, ирит, дно глаза не освещается.

Бактериологическое и микроскопическое исследования: 1) в висячей капле экссудата видны подвижные палочки; 2) на мазках палочки видны в свободном виде и внутри фагоцитов; 3) на парафиновых срезах наблюдается картина гнойного разлитого иридохориоидита с инфильтрацией и отеком конъюнктивы, роговицы, радужки, сосудистой оболочки, цилиарных отростков и т. д.; в передней камере и стекловидном теле — обильный гнойный экссудат. В тканях бактерий нет, а в стекловидном теле их много. Они лежат местами свободно, представляясь в виде коротких единичных палочек, то соединены по две, то образуют длинные цепи из 5–6 члеников; по-видимому, в них образуются споры. Очень живой фагоцитоз палочек; 4) посевы из глаза и почки дали чистую культуру. Из селезенки и печенки культур не получено. Левый глаз — см. опыт 13.

Опыт 13 (24 часа). Такой же, как и опыт 12 (кошка). Явления клинические и микроскопические — такие же. Посевы из глаза дали чистую культуру.

Опыт 14 (26 часов). 14.VI. Впрыснуто кролику в стекловидное тело правого глаза $1^1/_2$ деления взвеси спор. 15.VI (через 26 часов). Сильный отек век, хемоз, и инъекция конъюнктивы. Глаз несколько выпячен. В передней камере — гнойный экссудат. Ирит. Дна глаза не видно. На разрезе глаза видно большое количество гнойного экссудата в стекловидном теле и сильные гиперемии сосудистой оболочки.

Бактериологическое и микроскопическое исследования: 1) висячая капля гноя из стекловидного тела и водянистой влаги; большое количество бацилл, вполне сформированных, подвижных. Особенно хорошо бациллы двигаются в водянистой влаге. Фагоцитоз не резкий; 2) мазки: много вполне сформированных бацилл. Фагоцитоз выражен слабо; 3) парафиновые срезы; инфильтрация и отек роговицы, *lig. pectinati* и радужки. Колоссальное расширение кровеносных сосудов цилиарных отростков и инфильтрация последних. Эпителий их (пигментный и беспигментный) сильно изменен. Ретина и сосудистая оболочка в состоянии воспалительного отека и инфильтрации. В стекловидном теле обильный фибринозно-гнойный экссудат. В экссудате колоссальное количество вполне сформированных бацилл; они лежат почти всюду свободно; но в двух-трех участках около цилиарного тела заметны явления резкого фагоцитоза; 4) посевы содержимого глаза дали положительный результат; посевы из селезенки также дали рост *B. subtilis.* Посевы из почки и печени роста не дали.

Опыт 15 (26 часов). 14.VI. Впрыснуто кролику в стекловидное тело левого глаза $1^1/_2$ деления взвеси спор. 15.VI (через 26 часов). Такая же картина, как и в опыте 14.

Бактериологическое и микроскопическое исследования: парафиновые срезы. Картина воспаления радужки, цилиарного тела, сосудистой и сетчатой оболочек. В стекловидном теле фибринозно-гнойный экссудат с массой свободных бацилл. Фагоцитоза почти нет. Посевы из глаза дали чистую культуру.

Опыт 16 (48 часов). 15.VI. Впрыснуто кошке в стекловидное тело $1^1/_2$ деления взвеси спор *B. subtilis.* 15.VI. Сильный отек век, хемоз. Роговица мутна, ирит, дно глаза не освещается. 16.VI. Сильный хемоз, выпячивание глаза, муть роговицы, гипопион, ирит, дно глаза не освещается. При макроскопическом исследовании разрезанного глаза в стекловидном теле замечается экссудат, главным образом у отростков цилиарного тела.

Бактериологическое и микроскопическое исследования: 1) в висячей капле много бацилл, которые образуют цепи; по-видимому, в некоторых из них споры. Подвижность бацилл очень слабая; 2) на мазках иногда попадаются свободные бациллы; очень резкий фагоцитоз; 3) парафиновые срезы. Картина гнойного разлитого иридохориоидита с обильным экссудатом в стекловидном теле. Много бацилл. Сильный фагоцитоз. Иногда свободные бациллы образуют цепи; 4) посевы из стекловидного тела дали положительный результат. Посевы из почки, селезенки, печени и левого глаза роста бактерий не дали.

Опыт 17 (4 суток). 15.VI. Впрыснуто кролику одно деление взвеси спор *B. subtilis* в цилиарное тело. 16.VI. Сильный отек век и конъюнктивы, муть роговицы, экссудат в передней камере. 18.VI. Гнойный иридоциклит (но не панофтальмит). Роговица мутна, ирит.

Микроскопическое и бактериологическое исследования: 1) в висячей капле единичные, неподвижные бациллы; 2) на размазанных препаратах много бацилл; 3) парафиновые срезы. Картина гнойного иридохориоидита с обильным экссудатом в стекловидном теле. Клетки экссудата — исключительно полинуклеары. Кое-где попадаются единичные бациллы, лежащие свободно, не в лейкоцитах. Замечается очень сильная гиперемия сосудистой оболочки; 4) посевы экссудата из стекловидного тела дали чистую

культуру *B. subtilis.* Посевы из левого глаза роста не дали, посевы из селезенки дали положительный результат.

Опыт 18 (5 суток). 14.V1. Впрыснуто кролику в стекловидное тело правого глаза $1^1/_2$ деления взвеси спор. 15.VI. Сильный хемоз, отек век, экзофтальм, гной в камере. 16.VI. Сильный гнойный иридохориоидит. У лимба имеется язва роговицы, по-видимому, сквозная. 17.VI. Сильный хемоз, отек век, муть роговицы, изъязвление ее. 18.VI. Та же картина. На разрезе глаза все стекловидное тело представлялось выполненным фибринозно-гнойным экссудатом.

Бактериологическое и микроскопическое исследования: 1) в висячей капле единичные бациллы; 2) парафиновые срезы. Инфильтрация лимба, конъюнктивы, роговицы, радужки и отростков. Гнойный эксудат в стекловидном теле. Бацилл нигде не заметно. Сильный разлитой хориоидит, ретина сильно изменена; 3) посевы гноя из стекловидного тела правого глаза дали чистую культуру *B. subtilis.* Посевы из левого глаза, печени, почки и селезенки роста не дали.

Опыт 19 (6 суток). 15.VI. Впрыснуто кролику в цилиарное тело одно деление взвеси спор. 16.VI. Перикорнеальная инъекция, хемоз, ирит. 17.VI. Роговица в верхней половине мутна; радужка гиперемирована и в верхней половине покрыта гноевидным эксудатом. Задние синехии. 18.VI. То же. 21.VI. Явления воспаления, носящие местный характер, значительно слабее. Экссудат на радужной оболочке вверху еще не рассосался. В стекловидном теле мути не заметно.

При микроскопическом исследовании отмечены явления незначительной инфильтрации радужки и цилиарного тела; кое-где видны кровоизлияния в последнем и в стекловидном теле. Микробов нигде не найдено.

Опыт 20 (7 суток). 17.VI. Инъекция кошке в цилиарное тело незначительного количества спор. 18.VI. Хемоз. Легкий ирит. 19.VI. То же. 24.VI. Глаз успокоился.

Опыт 21 (7 суток). 17.VI. Впрыснуто кролику в цилиарное тело ничтожное количество спор. 18.VI. Легкий отек век, хемоз, перикорнеальная инъекция. Ирит с синехиями и эксудатом в зрачке. 20.VI. Перикорнеальная инъекция, которая выражена резче в верхнем отделе, близ места ранения. Ирит. Довольно сильная муть в стекловидном теле. 24. VI. Те же явления.

Микроскопическое исследование: диффузная инфильтрация радужки, цилиарного тела и сосудистой оболочки, выраженная резко. Сильный отек и инфильтрация сетчатки. Умеренный экссудат в стекловидном теле; замечаются признаки организации экссудата (присутствие фибробластов, волокон). Микробов нигде не найдено.

Опыт 22 (9 суток). 14.VI. Инъекция кролику незначительного количества спор в стекловидное тело. 15.VI. Легкая муть в стекловидном теле. 16.VI. Инъекция сильнее, муть несколько насыщеннее. 17.VI. То же. 19.VI. Инъекция несколько сильнее, ирит в легкой степени. 20.VI. Инъекция слабее. 23.VI. Стекловидное тело почти прозрачно.

Микроскопическим исследованием обнаружены воспалительная инфильтрация в радужке, цилиарном теле и ретине. Экссудат в стекловидном теле умеренный. Микробов нигде нет.

Опыт 23 (10 суток). 14.VI. Впрыснуто кошке в стекловидное тело правого глаза $1^1/_2$ деления взвеси спор. 15.VI. Сильный хемоз и инъекция; отек роговицы, муть в передней камере, гипопион, ирит, дно глаза не освещается.

Все эти явления держались до дня окончания наблюдения (24.VI.), когда кошка была убита. При макроскопическом исследовании разрезанного глаза отмечено, что все стекловидное тело пропитано экссудатом, который отчасти начал организовываться; глаз представлялся уже несколько уменьшенным в размерах. Парафиновые срезы: картина сильного разлитого иридохориоидита с обильным гнойным экссудатом в стекловидном теле. Замечаются явления развития соединительной ткани в стекловидном теле. Микробов нигде найти не удалось. Посевы из глаза дали чистую культуру *B. subtilis.* Посевы из левого глаза также дали чистую культуру *B. subtilis.*

Опыт 24. (4 суток). 13.I. Инъекция спор кролику в стекловидное тело. Через четыре часа посевы экссудата (растертого в ступке) дали обильный рост на агаровой пластинке. Кипяченый в агаре экссудат дал в чашке Петри много колоний.

Опыт 25. (1 сутки). 9.I. Инъекция кролику спор в стекловидное тело. Иридохориоидпт. Некипяченый экссудат дал в разлитом агаре массу колоний, кипяченый в агаре также много колоний. На мазках экссудата бациллы (много) и споры.

Опыт 26. Такой же опыт. Кипяченый экссудат дал много колоний.

Опыт 27. (3 суток). Инъекция спор в стекловидное тело кролика. Кипяченый экссудат роста не дал, но и некипяченый почти не дал роста.

Опыт 28. (4 суток). То же. Гнойный иридохориоидит. На мазках бациллы в большом количестве. Несомненные свободные споры, лежащие кучкой в фибринозной нити. Кипяченый экссудат дал много колоний.

Опыт 29. (8 суток). То же. Гнойный иридохориоидит. На мазках бациллы в большом количестве. Несомненные свободные споры, лежащие кучкой в фибринозной нити. Кипяченый экссудат дал много колоний.

Опыт 30. (11 суток). То же. Гнойный иридохориоидит. Некипяченый экссудат дал много колоний. Кипяченый дал лишь три колонии. На мазках много бацилл.

Опыты с эндогенной инфекцией глаза

Опыт 31 (9 дней). 16.VI. Нанесено кролику ранение цилиарного тела дисцизионой иглой. Впрыснуто в ушную вену два укола культуры *B. subtilis*. 17.VI. Незначительная гиперемия около места ранения. Вторично впрыснуто в ушную вену четыре ушка культуры. 20.VI. Радужка несколько гиперемирована Небольшой сгусток крови в передней камере. Стекловидное тело прозрачно; частичная катаракта. 24.VI. Едва заметная перикорнеальная инъекция. 25.VI. Сильный отек век, хемоз, экзофтальм, муть роговицы; гипопион, ирит, дно глаза не освещается.

Микроскопическое и бактериологическое исследования: 1) в висячей капле масса гноя и единичные бациллы; 2) на мазках попадаются единичные бациллы; 3) на парафиновых срезах — картина гнойного панофтальмита: сильный отек роговицы, гипопион, инфильтрация склеры, теноновой сумки, внутренних оболочек глаза; обильный гнойный экссудат в стекловидном теле; бросается в глаза сильная фрагментация в ядре лейкоцитов. Изредка попадаются бациллы, лежащие свободно; 4) посевы из стекловидного тела, селезенки и почки дали положительный результат — обильный рост.

Опыт 32. (10 дней). 16.VI. Инъекция кролику в ушную вену 4 ушка культуры *B. subtilis.* Цилиарное тело ранено дисцизионной иглой. 17.VI. Незначительная краснота и легкий хемоз близ места травмы цилиарного тела. Легкая гиперемия радужки и незначительное кровоизлияние в камере. 10.V. Кроме ничтожной красноты около верхнего отдела лимба, никаких патологических изменений в глазу нет. 24.VI. Глаз здоров. 26.VI. Начало панофтальмита; хемоз, отек, век, экзофтальм; ирит, гипопион, в стекловидном теле масса экссудата, мешающая осветить дно глаза.

При микроскопическом исследовании разрезанного глаза видна гнойная инфильтрация внутренних оболочек глаза и стекловидного тела.

Бактериологическое и микроскопическое исследования: 1) в висячей капле гноя из стекловидного тела видны в большом количестве подвижные бациллы; 2) на размазанных препаратах масса свободных бацилл; изредка — картины фагоцитоза; 3) на парафиновых срезах — картина панофтальмита. Инфильтрация тканей, окружающих глаз, отек и инфильтрация роговицы, радужки, сосудистой оболочки, цилиарного тела. Ретина изменена почти до неузнаваемости. В стекловидном теле — обильный гнойный экссудат, клетки которого сильно изменены, сильные явления *chromatorrhexis.* В середине стекловидного тела лейкоцитов мало; здесь видно колоссальное количество бацилл, лежащих свободно среди обволакивающих их нитей и пластов фибрина. Бациллы то короткие, то вполне сформированные; они лежат то по одной, то по две, то образуют цепи из четырех-пяти. Иногда от основной массы фибринозного экссудата тянутся широкие ленты к периферии стекловидного тела, и эти отростки экссудата также набиты свободными бациллами. Лейкоциты проникают в фибринозные нити в скудном количестве. Местами, где бациллы и лейкоциты смешаны, наблюдаются явления фагоцитоза, но не особенно резко выраженного; 4) посевы из левого глаза дали обильную чистую культуру *B. subtilis.* Положительный результат получен и из селезенки и печени. Из правого глаза и почки культур не получено.

Опыт 33 (продолжительность наблюдения — около 40 дней). 16.VI. Ранение у кролика цилиарного тела иглой. Инъекция трех ушков культуры *B. subtilis* в вену уха. Легкие явления раздражения глаза, отмеченные на другой день, скоро исчезли. Глаз остался здоровым во все время наблюдения.

Опыт 34. 1.IX. Инъекция *B. subtilis* кролику в левый глаз. Гнойный иридохориоидит. 8.IX. Травма правого глаза ударом молоточка. Воспаления не последовало.

Опыт 35. 9.IX. Прокол роговицы (у кролика). Инъекция культуры *B. subtilis* в вену уха. Инфекции глаза не последовало.

Опыт 36. 9.IX. Травма глаза ударом молоточка. Инъекция *B. subtilis* в вену уха. Инфекции глаза не последовало.

Опыт 37. I.IX. Охлаждение глаза с помощью эфира (кролик). Инъекция культуры *B. subtilis* в вену уха. Глаз скоро оправился — инфекции не было.

Опыт 38. (9 суток). I.IX. Прижигание (у кролика) лимба пакеленом (без прободения). Инъекция культуры *B. subtilis* в вену уха. 4.IX Панофтальмит. 9.IX. Прободение глаза.

Опыт 39. Инъекция *B. subtilis* кролику в вену уха. 4.IX. Прижигание склеры у цилиарного тела (без прободения). 4.IX. Панофтальмит.

Опыт 40. (2 месяца). I.IX. Ранение цилиарного тела (у кролика) иглой. Инъекция культуры *B. subtilis* в вену уха. 4.IX. Гнойный иридохориоидит. Сильные инъекции, муть роговицы, гной в камере, ирит. В дальнейшем течении глаз атрофировался.

Опыт 41. (11 суток). I.IX. Ранение цилиарного тела иглой. Инъекция *B. subtilis* в вену уха (кролик). 4.XI. Панофтальмит. 11.XI. Кролик убит. При посевах из глаза получена культура *B. subtilis,* при посевах из печени, селезенки результат положительный.

Опыт с фагоцитозом в вырезанном глазу

Опыт 42. 24.VI. Инъекция кролику в стекловидное тело взвеси алейроната в физиологическом растворе. Через 20 час. в стекловидном теле умеренная муть Воспалительных явлений мало. Кролик убит. Глаз энуклеирован. В стекловидное тело впрыснуто одно деление взвеси подвижных бацилл из свежей культуры. Глаз помещен в термостат на один час. По истечении этого срока сделаны размазанные препараты содержимого. Окраска метиленовой синькой. Результат исследования: замечаются ясные картины фагоцитоза бактерий и спор. Лейкоциты (полинуклеары) иногда буквально набиты палочками и спорами. Лишь редко встречаются лейкоциты, не содержащие бацилл *(resp.* спор).

ОБЩИЕ ВЫВОДЫ

Мои опыты со вторым видом *B. subtilis,* происходившим из флегмоны, устанавливают прежде всего тот факт, что микроб этот оказался патогенным для глаза кролика.

Будучи введен в переднюю камеру (опыт 4), он вызвал лишь легкий ирит, при впрыскиваниях же в стекловидное тело он производил почти всегда тяжелое гнойное воспаление внутренних оболочек глаза, нередко с характером панофтальмита. Болезнь начиналась вскоре после инокуляции, без инкубационного периода, протекала бурно и заканчивалась (при продолжительных наблюдениях) гибелью глаза.

Совершенно одинаковой патогенностью для глаза обладали и споры *B. subtilis.* Воспаление, вызываемое ими, начиналось также без инкубационного периода. При вполне ясной патогенности *B. subtilis* все же, по-видимому, существует известная зависимость патологических явлений от количества инъецированного материала и места инъекции. Так, в опыте 22, при котором в стекловидное тело кролика впрыснуто было очень ничтожное количество спор, развился лишь слабый, по клиническому и патологическому определению, иридохориоидит. В опыте же 19, где незначительное количество спор было инъецировано в цилиарное тело, получено было лишь местное ограниченное воспаление радужки и цилиарного тела благоприятного течения.

Мои опыты устанавливают еще и тот интересный факт, что примененный мною вид *B. subtilis* вызывает у кролика эндогенную инфекцию глаза через

поток кровообращения. Я травмировал глаз кролика различными способами и инъецировал в ушную вену кролика бациллы и споры.

При ранениях цилиарного тела иглой у четырех кроликов из пяти развился панофтальмит через несколько (8–9) дней вследствие инфекции *B. subtilis* (что установлено микроскопом и посевами). То же получилось в двух опытах, в которых было произведено прижигание лимба пакеленом. Другие менее тяжелые травмы (прокол роговицы, охлаждение глаза эфиром, тупая травма ударом молоточка) не были способны создать благоприятные условия для локализации *B. subtilis.* Не удалось также вызвать эндогенной инфекции, травмируя один глаз и производя панофтальмит другого глаза с помощью местной инфекции стекловидного тела. Указанные выше положительные результаты эндогенной инфекции глаза с помощью одного из представителей *B. subtilis* тем более заслуживают внимания, что до сих пор их получить не удавалось (Палатти).

Следует заметить, что кролики не умирали от инъекций бацилл в вены, хотя иногда и наблюдались явления повышения температуры.

Для сравнительной оценки патогенности *B. subtilis* у разных животных я произвел и ряд опытов над собаками и кошками. Оказалось, что и у них развивается при местной инфекции глаза картина бурного гнойного иридохориоидита и панофтальмита.

Патологоанатомическая картина воспаления глаза (экзогенного или эндогенного происхождения) у кроликов, собак и кошек сводилась к явлениям разлитой гнойной инфильтрации почти всех внутренних тканей глаза. Кроме них, наблюдались также явления инфильтрации и отека и в окружающих глаз тканях (конъюнктива, глазная клетчатка). Мне кажется, что довольно характерной особенностью указанного воспаления являлось очень сильное переполнение кровью сосудистой оболочки, которая представлялась чрезвычайно утолщенной (особенно в глазу собаки). Бросалась в глаза в некоторых экспериментах и большая примесь крови к экссудату.

Почти во всех моих опытах я, как сказано, делал посевы из глаз, чтобы контролировать чистоту инфекции. Максимальный срок посева был в моих опытах равен 11 суткам, и в этот срок еще получался обильный рост бактерий.

Исследуя экссудат или срезы глаза микроскопически, я не мог с несомненностью убедиться в том, что палочки давали в глазу споры. Правда, иногда встречались намеки на это, но я не могу основываться на них и считаю вопрос о спорообразовании в глазу открытым.

Несмотря на всю трудность окраски спор в экссудате глаза, мне иногда удавалось найти их, но не внутри бацилл, а в свободном виде или в лейкоцитах. В свежих опытах это были, вероятно, те споры, которые попали в глаз при инъекции и еще не успели перейти в вегетативную форму. Интересным является то обстоятельство, что в опыте 29 я нашел споры еще и через 8 суток после инокуляции глаза: они лежали свободно, кучкой, в свертке фибрина. Были ли они новообразованы или развитие их задержалось — неизвестно.

Для определения присутствия спор в глазу я пользовался, как сказано, посевами содержимого глаза, подвергавшегося предварительно стерилизации кипячением. Через 8 суток (см. опыт 29) исследования показали еще значительное количество их в глазу. Через 11 суток количество их, по сравнению с количеством бактерий, было уже ничтожно: некипяченый экссудат дал на чашках Петри бесчисленное количество колоний, а кипяченый — лишь три колонии. Этот последний факт говорит, что если в глазу и происходит спорообразование (на что есть указание у Кайзера), то оно длится лишь до известного срока.

Что касается бацилл, то они в общем констатировались без особых затруднений (висячей каплей, в срезах или на мазках) еще и до 11 суток. В отдельных случаях найти их не удавалось. На основании моего технического опыта могу сказать, что успешность поисков бактерий сильно зависит от распределения бактерий в экссудате и от их изменчивого отношения к окраске: иногда, меняя время окраски, мне приходилось открывать их там, где сперва их нельзя было найти.

Если бациллы лежали не в фагоцитах (см. ниже), то они представлялись одиночными или соединенными по две, или по нескольку. Особенно охотно они размножаются в нитях фибринозного эксудата. Что касается фагоцитоза, то и мои опыты подтверждают роль его, уже подмеченную другими авторами, в самозащите глаза от инфекции. На некоторых препаратах не удавалось совсем найти свободных палочек: все они находились внутри фагоцитов. В других случаях можно было видеть одновременно и массу свободных бацилл, и резкие явления фагоцитоза. Начало фагоцитоза наблюдается уже очень рано (например, через 7 часов). Внеклеточного распада бацилл я не мог констатировать ни разу.

Фагоцитоз, как мне кажется, имеет активное значение, а не служит лишь для уничтожения мертвых бактерий; предполагаю это на основании следующих фактов: 1) он очень резко выражен в сроки, когда исследование висячей капли обнаруживает массу подвижных бацилл и 2) он может быть обнаружен в стекловидном теле вырезанного глаза (см. опыт 42), в который впрыснута свежая культура палочек, уже через один-два часа; в этих условиях трудно допустить самостоятельную гибель палочек.

Мои опыты подтверждают, что *B. subtilis* переходит из глаза в другие органы: мне нередко приходилось получать культуры из селезенки, печени и т. д. при заражениях глаза. На основании опытов 23 и 10 я могу также подтвердить и факт, установленный проф. Ремером, относительно перехода бактерий из одного глаза в другой.

В заключение я должен несколько остановиться на опытах, проведенных мною с другим представителем группы *B. subtilis,* протоколы, которых не приводятся мною из-за ограниченного объема статьи.

Этот другой *B. subtilis* при инъекциях в стекловидное тело (кроликам и кошкам) вызывал почти всегда иридохориоидит с образованием желтовато-белого экссудата в стекловидном теле. Иридохориоидит этот имел не бурное течение, хотя иногда дело и заканчивалось атрофией глаза. Почти во всех исследованных случаях в сроки от трех часов до 19 суток посевы экссудата из глаза давали чистую культуру *B. subtilis.* Посевы растертой радужки, извлеченной из не подвергавшегося опыту глаза (произведенные в четырех опытах) не дали роста. Ни разу (у пяти животных) не получено культур и из внутренних органов. Бациллы на мазках обнаруживались даже и через 19 дней после инокуляции. Спор обнаружить ни в бациллах, ни в свободном виде не удалось (за исключением трехчасового опыта, где они найдены в свободном виде).

В общем картина болезни глаза, вызывавшейся этим представителем группы *B. subtilis,* значительно отличилась от таковой, вызывавшейся сенной палочкой, взятой для ранее приведенных опытов. Это подтверждает, что патогенность различных представителей группы *B. subtilis* не одинакова.

Заканчивая настоящую статью, я полагаю, что как литературный обзор, так и мои эксперименты, несомненно, подтверждают значение бактерий из группы *B. subtilis* и близких к ней видов для офтальмологии. Я думаю, что офтальмоло-

гам необходимо считаться с той разнообразной споровой флорой, которая существует в природе и которая нередко имеет возможность проникнуть в глаз при повреждениях его и при операциях.

Как опыты прежних авторов, так и мои оставляют еще немало простора для исследований относительно патогенности бактерий группы *B. subtilis* для глаза.

В особенности настоятельно необходимыми мне представляются правильная и точная систематика бацилл группы *subtilis* и способы их бактериологической диагностики. Эта группа бацилл и сходные с нею находятся в некотором пренебрежении у бактериологов-ботаников. Бактериологи-патологи также мало разрабатывают ее, считая представителей ее мало патогенными для организма вообще. Необходимо поэтому принять посильное участие в этом вопросе бактериологам-офтальмологам. В этом отношении полезно было бы составление коллекции патогенных представителей споровых бацилл, и я прошу товарищей, которые будут иметь возможность наблюдать заболевания глаза, вызванные споровыми бациллами, пожертвовать культуры по миновании в них надобности в лабораторию глазной клиники Новороссийского университета, где они и будут сохраняться с указанием источника получения впредь до возможности их обработки.

На необходимость исследований бактерий группы и близких к ней указывала в свое время еще Стрегулина в своей прекрасной статье. Хорошей иллюстрацией значения бактерий группы *B. subtilis* послужил мне недавно случай травматического панофтальмита, в котором мною констатированы означенные микробы. О нем я буду иметь возможность сообщить в следующей статье.

Дальнейшей разработке подлежит также тот метод наблюдения фагоцитоза в энуклеированном глазу, который был мною применен по идее проф. Головина. Я полагаю, что он может дать полезные результаты в решении вопроса о фагоцитозе вообще. Опыты в этом направлении уже проводятся мною.

Работа моя была начата в лаборатории Гигиенического института в Грейфсвальде и закончена в лаборатории глазной клиники Новороссийского университета. Я считаю своим долгом выразить мою глубокую благодарность директорам означенных лабораторий, проф. Леффлеру и проф. С. С. Головину, руководством которых я пользовался. Благодарю также доктора Вальтера, ассистента Гигиенического института в Грейфсвальде доктора Эша, проф. В. В. Воронина и приват-доцента А. А. Богомольца за помощь и советы.

О ГУММАХ ПЕРЕХОДНОЙ СКЛАДКИ СОЕДИНИТЕЛЬНОЙ ОБОЛОЧКИ ВЕК[44]

Гуммы конъюнктивы представляют собой чрезвычайно резкое проявление сифилиса.

Гриноу (Groenow) в 1903 г. насчитывает 34 случая гумм конъюнктивы; при этом он оговаривается, что в это число вошли и случаи, описанные авторами как гуммы конъюнктивы, но представляющиеся на самом деле сомнительными по разным причинам.

Статистика этого автора, а равно и материал Земиша (Sämisch, 1904) касается исключительно гумм Conjunctivae clerae и гумм Conj. tarsi. Эти последние встречаются значительно реже первых. Так, Боярд (Boyard) мог найти лишь пять случаев гумм конъюнктивы век (локализировавшихся в области хряща) на 22 случая гумм конъюнктивы склеры. Гуммы же конъюнктивы переходной складки встречаются еще реже.

Я не нахожу нужным касаться литературы по вопросу о гуммах конъюнктивы хряща и конъюнктивы склеры, так как фактический материал настоящей статьи заключается в описании случая гуммы переходной складки; совершенно достаточно привести здесь лишь литературные данные, имеющие прямое отношение к семиотике и диагностике гумм, локализирующихся в указанном месте.

В силу разницы в анатомических отношениях различных отделов соединительной оболочки клинические признаки гумм конъюнктивы склеры, конъюнктивы хряща и конъюнктивы переходных складок в значительной степени отличаются друг от друга; разнятся и те соображения, которыми приходится руководствоваться при дифференциальной диагностике каждой из этих форм гуммозного сифилиса.

Коснувшись гумм конъюнктивы склеры и конъюнктивы хряща, изолированное, самостоятельное развитие которых во многих случаях представляется сомнительным, я должен был бы, конечно, затронуть вопрос о гуммозных тарзитах и склеритах и некоторых несифилитических болезнях хряща и склеры. Такая экскурсия в довольно сложную литературную область не принесла бы существенной практической пользы для диагностики гумм переходной складки, но в то же время увеличила бы объем статьи, касающейся лишь одной из деталей общего вопроса о гуммах конъюнктивы.

---

[44] Впервые опубликовано в «Рус. журн. кожн. и венерич. болезней», 1910, т. XX.

Руководясь этими соображениями, я после описания моего больного с гуммой переходной складки, приведу из литературы лишь тот единственный случай этого рода заболевания, который мне удалось найти.

1. *Собственное наблюдение.* Больной Р., 30 лет, обратился в глазную клинику Новороссийского университета 28.XI 1908 г. по поводу заболевания правого глаза. При исследовании этого глаза найдено следующее.

Верхнее веко слегка отечно, опущено. Сквозь кожу, у корня века, близ орбитального края, прощупывается разлитое уплотнение в переходной складке; хрящ на ощупь не изменен. При выворачивании верхнего века оказывается, что вся слизистая оболочка его сильно гиперемирована. На хряще конъюнктива мало утолщена, переходная же складка вся представляется очень сильно утолщенной, причем утолщение средней части складки выражено наиболее резко. В области этого утолщения замечается обширная круглая язва величиною в двугривенный. Язва покрыта гноевидным отделяемым, края ее как бы обрезаны, плотны на ощупь; при исследовании зондом обнаруживается, что язва, кажущаяся при осмотре плоской, конусообразно углублена. Дно язвы плотное. Конъюнктива нижнего века слегка гиперемирована, конъюнктива склеры сильно инъецирована. Перикорнеальная инъекция. В нижней части роговицы поверхностное воспалительное помутнение. Остальные отделы глаза здоровы. Visus = 0,6. Левый глаз здоров.

На коже правой щеки у больного имеется багрово-красная припухлость величиною с копеечную монету, на вершине которой лежит кровянистая подсохшая корка, прикрывающая язвочку. Общий лимфаденит. Лимфатические железы впереди правого уха не увеличены.

Правый глаз начал опухать недели две назад. В это же время появилась краснота и припухлость кожи правой щеки. 10 лет назад у больного был ulcus penis. Вторичных явлений больной не замечал, однако по назначению врача получил 6 инъекций ртути. Заболевание глаза было признано мною за гумму конъюнктивы переходной складки верхнего века в период распада.

Правда, картина болезни весьма напоминала первичную язву, но против допущения последней говорило прежде всего отсутствие опухоли лимфатических желез перед ухом и за челюстью. Кроме того, в пользу гуммы говорил анамнез и наличие язвы на щеке, носившей (по мнению специалиста — доктора Яншека, который осмотрел больного по моей просьбе) характер гуммозной.

Больной был демонстрирован мною на заседаниях Одесского офтальмологического кружка и Одесского венерологического общества. Диагноз гуммы не встретил возражений.

Больному назначено было только общее лечение йодистым калием. Очень быстро началось очищение язвы и уменьшение всей опухоли. Кератит после кратковременного ухудшения также стал затихать, и через три недели все явления со стороны века и роговицы исчезли; остался лишь незначительный рубчик на переходной складке. Больному дан совет продолжать систематически лечение lues. Вскоре он исчез из-под наблюдения.

2. *Наблюдение д-ра Гиджеу.* Женщина 50 лет. Начало наблюдения 24.VI 1905 г. Анамнез: месяц назад появилась припухлость верхнего века, которая в последнее время усилилась настолько, что стала мешать зрению. В последнее же время развились боли в левом глазу. Кроме того, существуют постоянные боли головы.

Status praesens: верхнее веко левого глаза сильно припухло (производит впечатление отека вследствие ячменя или халязиона), опущено и только с трудом слегка поднимается; кожа не воспалена. В толще века прощупывается инфильтрат. На соединительной оболочке переходной складки, в наружной ее половине, имеется припухлость, а на ней — тарелкообразная язва, удлиненная в горизонтальном направлении. Поверхность язвы покрыта незначительным слизисто-гнойным отделяемым, которое легко снимается ватой Язва поверхностная, дно ее чисто, края не подрыты. Воспалительные явления со стороны окружающих частей незначительны Припухлости желез впереди уха и за восходящей ветвью нижней челюсти не оказалось. Других явлений сифилиса, кроме общего аденита, не найдено. Автор счел язву за первичное сифилитическое затвердение. Через две недели при обмывании сулемой (1 : 5000) и присыпках каломелью язва зажила, оставив поверхностный гладкий рубец. Через два месяца больная явилась с резкими головными болями, периоститом лобной кости и гуммами на лбу; одна из них изъязвлена, и язва достигает кости, представляющейся темной. Края язвы изъедены, подрыты; жидкое слизисто-

гнойное отделяемое. Близ этой язвы имеются две опухоли круглой формы, флюктуирующие и покрытые покрасневшей кожей. Сильные головные боли. Поставлен диагноз гуммозного сифилиса. При смешанном лечении ртутью и йодом больная через $2^1/_2$ месяца поправилась вполне A posteriori и поражение переходной складки признано за гуммозное.

Основываясь на приведенных только что наблюдениях, представляющих между собою много общего, я коснусь дифференциальной диагностики между гуммами переходной складки и некоторыми другими поражениями последней. Конечно, соображения, которыми надо руководствоваться при этом, имеют условную ценность, так как казуистика гумм переходной складки, как сказано, весьма малочисленна. При дифференциальной диагностике надо принимать в расчет нижеследующие заболевания.

Твердый шанкр. Несомненно, что по своему внешнему виду изъязвленная гумма переходной складки весьма напоминает изъязвленный первичный шанкр; та же припухлость и уплотнение тканей и язвы с неподрытыми краями, покрытая слизисто-гнойным отделяемым. Как я упомянул, по внешнему виду гумма переходной складки была принята за ulcus induratum д-ром Гиджеу, а в моем случае сходство гуммы с первичной язвой отмечено было некоторыми специалистами-сифилидологами. Мне кажется, что первичный склероз переходной складки должен иметь, судя по описаниям авторов, более «сальный» вид и бóльшую плотность, чем гумма.

Основываясь на тех двух случаях первичного склероза в области конъюнктивы хряща, которые мне лично пришлось видеть[45], я полагаю, что при ulcus induratum дно язвы должно быть менее желтого цвета.

Важным для диагноза является состояние лимфатических желез перед ухом и на шее. Как показывают приведенные выше наблюдения, при гумме, даже изъязвленной, железы могут быть не увеличены; отсутствие их отмечено некоторыми авторами и во многих случаях гуммозных язв на хряще и склере. Таким образом, увеличение желез при гуммах конъюнктивы вообще и при гуммах переходной складки в частности — симптом непостоянный.

При ulcus induratum конъюнктивы едва ли не без исключения наблюдается значительное припухание и уплотнение лимфатических желез перед ухом и на шее, обычно безболезненное. Припухание это появляется очень рано.

Если диагноз проводится между ulcus induratum и гуммой, то наличие опухоли желез преимущественно свидетельствует в пользу первого; отсутствие желез почти абсолютно исключает диагноз первичного склероза. В случае сомнений дело, конечно, выясняется анамнезом, течением болезни (появлением вторичных явлений при ulcus induratum) или наличием гуммозных поражений в других местах тела. Возможно и заключение ex vantibus (быстрое улучшение от йодистого лечения). Полезно произвести и исследование на спирохеты.

Раковая язва. При распадающейся раковой опухоли следует ожидать язвы более неправильной формы, с бугристым изрытым дном, развивающейся медленно. Диагностика в случае недостаточной характерности местных явлений, конечно, может быть всегда выяснена анамнезом, общим исследованием и результатом лечения. Кроме того, следует прибегнуть к биопсии.

Туберкулезные язвы. Они характеризуются своим грязным, желтовато-красным (или серовато-красным) цветом, неровными дном и краями, сосочковыми разращениями, присутствием фолликулоподобных образований, раз-

[45] Одного больного наблюдал д-р К. А. Юдин и описал свои наблюдения в «Вестнике офтальмологии» (1909), другой находился на излечении в Одесском военном госпитале; заметка о нем помещена в № 34 «Русского врача» (1910) д-ром Снитоевским.

витием рубцов, медленным, но прогрессивным распространением поражения роговицы, опуханием желез перед ухом и на шее. Говоря о дифференциальном диагнозе туберкулеза и третичного сифилиса конъюнктивы (на хряще и склере), Гриноу справедливо заключает, что при этом следует руководствоваться не столько видом поражения, сколько другими соображениями. Имея для суждения лишь два случая гумм переходной складки, можно допустить внешнее сходство этого страдания с туберкулезной язвой переходной же складки лишь теоретически, так как в приведенных случаях сходства с туберкулезом не было. В случае сомнения следует прибегнуть к обычным методам диагноза туберкулеза (прививка кусочка в переднюю камеру кролика или в брюшину свинки, гистологическое исследование с окраской на бациллы Коха, инъекции туберкулина и т. д.). Конечно, необходимы и соответствующие исследования в отношении наличия сифилиса.

Большую, однако не безусловную, доказательную силу имеет положительный исход специфического лечения. Не безусловную потому, что в литературе описан случай излечения туберкулеза конъюнктивы склеры под влиянием антисифилитической терапии. Вот вкратце этот случай, принадлежащий Поппмюллеру (Poppmuller).

Женщина, 48 лет. Опухоль, не изъязвленная, захватившая конъюнктиву внутренней половины склеры, часть верхней переходной складки и конъюнктивы tarsi; опухоль плотная, бугристая, розовато-желтой окраски. Рубцы и язвы на плече и груди, опухоль в носоглотке. При гистологическом исследовании кусочков, вырезанных из опухоли и из язв на руке, найдена типическая картина туберкулеза с казеозным распадом. Окраска же на бациллы Коха и прививка кусочка в переднюю камеру кролика остались безрезультатными. По анамнезу у больной было три выкидыша.

Под влиянием ртутно-йодистого лечения опухоль глаза исчезла через 10 дней, а язвы на руке и опухоль в носоглотке — через 4 недели.

Вследствие данных, приведенных выше, случай был сочтен за сифилис с необычной гистологической картиной. Однако при более тщательном исследовании в срезах найдены потом туберкулезные бациллы.

Таким образом, случай нельзя считать, по мнению автора, за чистый сифилис, а по меньшей мере за комбинацию сифилиса и туберкулеза. Обычно при такой комбинации поддается лечению Hg и KJ лишь сифилитическая часть поражений, а туберкулез продолжается своим чередом. Здесь же наступило полное выздоровление.

Я не могу считать доказанным, что палочки, найденные Поппмюллером, были «настоящими коховскими»; одного микроскопического сходства для этого слишком мало, но так как на этот случай ссылаются как на туберкулез такие авторитеты, как Аксенфельд (Axenfeld) и Земиш, то он заслуживает внимания, тем более что о благоприятном влиянии ртути и йода встречаются единичные указания и в дерматологии.

Лепра. Иногда лепра вызывает в конъюнктиве век плоские инфильтраты или небольшие узелки, которые способны изъязвляться. Возможность сходства лепрозного процесса с гуммозным нельзя отрицать, но диагностика не должна быть затруднительной, если принять во внимание общие явления.

Сап. Сап может вызвать, как известно, поражения конъюнктивы, иногда даже первичного характера. Они, по наблюдениям авторов, носили характер язв, которые, кажется, по своему виду ближе подходят к туберкулезным, чем к сифилитическим; но возможно ожидать сходства и с этими последними. По крайней мере, проявления хронического сапа в других местах тела имеют не-

малое сходство с сифилисом. Поэтому следует, мне кажется, при подозрении на гуммозную язву переходной складки провести дифференциальный диагноз относительно сапа. Здесь, конечно, нужно общее исследование и, если оно не даст ответа, — биопсия и методы бактериологического исследования (исследование мазков, инокуляции, посевы и т. д.). Нельзя при дифференциальном распознавании гуммы от сапа полагаться, как на experimentum crucis, на положительный результат лечения йодом, так как улучшение и изменение сапных гранулем под влиянием этого средства наблюдались неоднократно.

Амилоид. При амилоиде, поразившем только переходную складку, последняя представляет сильное утолщение мягкой, эластической или плотной консистенции, которое имеет разлитой, редко ограниченный характер.

От гуммы амилоид отличает полупросвечивающий, восковидный вид, бледный серовато-розовый или желтовато-серый цвет, хрупкость перерожденной ткани, которая иногда трескается при выворачивании века. Изъязвлений обычно не бывает. В общем, возможность затруднения можно допустить при дифференциальном диагнозе между неизъязвленной гуммой и атипичной формой ограниченного амилоида. В таком случае дело решают данные общего исследования, биопсии, пробное лечение и т. д.

В литературе есть случай смешения сифиломы (правда, не гуммы переходной складки, а третичного поражения хряща) с амилоидом [Ямагути (Jamagouchi)].

Приведенными формами поражений переходной складки можно ограничить обзор дифференциальной диагностики гумм этого отдела конъюнктивы; упомяну еще лишь о том обстоятельстве, что теоретически можно ожидать известного сходства не изъязвившихся еще гумм переходной складки с какими-либо опухолями последней. Элементами для диагностики должны служить в подобных случаях воспалительный характер гуммозных новообразований, течение болезни и данные общего исследования и лечения.

Заканчивая краткий очерк диагностики гумм переходной складки, я считаю нужным заметить, что не затрагиваю вопроса о первоначальном месте происхождения этого заболевания, так как пока что существующий материал не позволяет определить, имеют ли гуммы переходной складки своим исходным пунктом конъюнктиву, или же более глубокие ткани.

Что касается течения гумм переходной складки, то следует отметить возможность осложнений в виде поражения роговой оболочки.

В заключение считаю своим долгом высказать благодарность проф. С. С. Головину за предоставленные мне случаи для описания и за указания.

О СИФИЛОМАХ РЕСНИЧНОГО ТЕЛА[46]

В настоящей статье я имею в виду дать описание двух случаев сифиломы ресничного тела и коснуться литературы вопроса об этом заболевании.

Как известно, сифилис может вызывать в цилиарном теле не только разлитое воспаление, но и образование гранулем. Последние делятся офтальмологами теоретически на папулы (кондиломы) и гуммы. Практически в каждом отдельном случае нередко очень нелегко, а порой и невозможно установить (иногда даже и при анатомическом исследовании), имелось ли у больного в цилиарном теле проявление «вторичного» или «третичного» сифилиса.

Этой трудностью объясняется то обстоятельство, что в офтальмологической литературе правом гражданства пользуется термин «сифилома», который служит для обозначения сифилитических гранулем цилиарного тела в тех случаях, когда дальнейшая их квалификация представляется автору невозможной. Наиболее решительно в этом отношении поступил проф. Евецкий, который в своей монографии применяет термин «сифилома» для всех вообще сифилитических гранулем, описанных в литературе.

Так как, действительно, применение такого общего, ничего не предрешающего термина представляет большие технические удобства для изложения, то и я буду пользоваться им в настоящей статье в качестве основного как при изложении своих наблюдений, так и при обзоре литературы. В заключение я постараюсь, однако, определить, насколько термин «сифилома» должен сохранять свое условное значение при современном состоянии вопроса.

Глава I

СОБСТВЕННЫЕ НАБЛЮДЕНИЯ

Наблюдение первое.

Мужчина, 27 лет, обратился 25.IV 1902 г. в Московскую глазную больницу по поводу потери зрения на левом глазу и болей в нем. При осмотре глаза отмечены следующие явления. Весь видимый отдел склеры представляется покрасневшим. По периферии налиты лишь крупные задние сосуды конъюнктивы, по мере же приближения к роговице сеть конъюнктивальных сосудов становится

[46] Впервые опубликовано в «Вестн. офтальм.», 1911.

все гуще и гуще, и почти вся роговица, за исключением верхневнутренней своей трети, оказывается окруженной почти сплошной, кирпично-красной полосой конъюнктивальной гиперемии; последняя маскирует собой эписклеральную инъекцию и она выступает только в упомянутой выше области, и притом в нерезкой степени. Наибольшей ширины полоса сплошной гиперемии достигает книзу и кнаружи. Соответственно всей области сплошной гиперемии замечается небольшая разлитая припухлость тканей, очень постепенно переходящая к нормальному уровню (отек подконъюнктивальной ткани). У самой роговицы, соответственно нижнему концу вертикального меридиана ее, имеется возвышение формы половины лежачего овоида с длинным диаметром в 6–7 *мм* и коротким в 4 *мм* (следовательно, высота над склерой — 2 *мм);* это возвышение слегка продавлено вертикальной бороздкой посредине, так что у него оказываются две тупых вершины; образование находится под конъюнктивой; оно имеет буровато-аспидную окраску почти на всем своем протяжении; только внутренняя вершина имеет желтовато-бурый цвет вследствие просвечивания здесь, из толщи возвышения, желтой массы. Возвышение круто, но вместе с тем равномерно переходит в уровень упомянутой припухшей области гиперемии; кверху оно более постепенно спускается к краю роговицы и на последнюю не переходит. Благодаря своему чуть бугристому виду и темному цвету все образование весьма сходно со свежей стафиломой склеры в области цилиарного тела, при ощупывании оно упруго, но легко сдавливается, причем больной чувствует некоторую боль. Эпителий роговицы на всем протяжении последней представляется как бы истыканным, и вся роговица оказывается диффузно мутной; муть очень нежная и придает роговице сходство с матовым стеклом; она резче всего выражена в нижнем отделе, по соседству с упомянутым стафиломатозным возвышением; почти на всей окружности роговица пронизана короткими, тонкими, прямыми кровеносными сосудиками, которые выходят из-под лимба пучками, имеющими вид кисточки; нигде нет древовидных разветвлений и нигде нельзя констатировать перехода на роговицу конъюнктивальных сосудов; сосудики занимают задние слои роговицы.

Переднюю камеру, в интересах удобства описания, я разделю на две половины — внутреннюю и наружную — диагональной линией, проведенной от средины верхненаружного квадранта роговицы к краю нижневнутреннего.

Внутренняя половина передней камеры прозрачна; эта половина камеры имеет неравномерную глубину вследствие того, что радужная оболочка выбухает кпереди в виде вала и областью circuli iridis minoris почти прилежит к задней поверхности роговицы (iridis propulsa). Наружная половина камеры выполнена почти вполне содержимым, имеющим следующие особенности: оно имеет форму половины круглой лепешки, положенной плашмя на радужку так, что округлая периферия ее скрывается в углу камеры, за лимбом, а прямой край идет сверху снаружи диагонально через всю камеру книзу кнутри и делит камеру как раз на две половины, иными словами, вся внутренняя половина радужки закрыта тестовидной массой от угла камеры до принятой выше раздельной линии; эта масса имеет бледно-желтую окраску, похожа, на первый взгляд, на гной, но при подробном осмотре производит впечатление более плотного образования и вполне сходна с казеозным распадом; при нажимании пальцем на склеру масса не изменяется в форме, равно как и сохраняет ее при различных положениях головы больного; поверхность ее слегка выпуклая и почти касается роговицы. Вверху, по краю, в этой массе замечаются красноватые пятна — по-видимому, сосуды; прямой край массы вверху резкий, внизу расплывчатый.

Кроме этой массы, в камере есть еще и жидкий гипопион в виде узкого желтого мениска на дне.

Радужная оболочка видна, как сказано, лишь соответственно внутренней половине камеры; она воспалена, сосуды местами сильно растянуты. Зрачок, по-видимому, приращен к хрусталику — «по-видимому» потому, что заметно только, что зрачковая часть радужки от роговицы дальше, чем область circ. ir. minoris, но самый зрачок осмотру не доступен, ибо закрыт расплывшимся краем казеозной массы.

При ощупывании глаз слегка болезнен, внизу болезненность выражена резче всего. Тензия = 1. Visus = ; больной видит свет при падении его на глаз снаружи; при освещении с остальных сторон больной либо не видит света вовсе, либо, если и видит, то проектирует его кнаружи.

Анамнез: в ноябре 1899 г. (т. е. $2^1/_2$ года назад) больной получил ulcus induratum; он обратился в земскую больницу, где ему было назначено местное лечение язвы и внутреннее лекарство. Вскоре появилась сыпь в виде угрей и нарывчиков, без зуда, на ногах и лице. Через две недели после ее появления сделаны втирания мази в количестве 30–35; все прошло, и больной выписался, получив при выписке питье (два раза в день по столовой ложке); это питье он с перерывами пил около года. Затем целый год не пил лекарства, потом начал принимать его снова, но незадолго до начала болезни глаза прекратил. Втираний более не производил.

Глаз заболел $2^1/_2$ месяца назад: он покраснел, появилась ломота, главным образом по ночам, зрение стало постепенно слабеть, но пропало только недели через две. Лечился примочками и глазными мазями, но без пользы.

27.IV больной поступил в больницу. При исследовании организма, произведенном сифилидологом, обнаружен периостит голени. В день поступления больному назначены втирания серой ртутной мази и йодистый калий.

Течение болезни: 2.V гипопион исчез. 4.V — несомненное значительное улучшение: возвышение у нижнего лимба стало более плоским, инъекция слабее, масса в камере стала уменьшаться в объеме. С 5.V по 12.V — каждый день лучше: масса в камере уменьшается, точно тает, инъекция слабее, возвышение становится более плоским. 16.V роговица прозрачна, масса в камере всасывается. 24.V желтая окраска массы исчезла; остается масса серого цвета. 27.V возвышения у лимба исчезли, на их месте имеется только два пигментных пятна. Инъекция значительно убавилась: роговица вполне чиста, прозрачна и блестяща. Камера чиста, за исключением нижненаружного отдела, где после исчезновения желтой массы осталась серая масса, пронизанная сосудами, похожая на экссудат. Ткань радужки почти нормальной окраски. Внутриглазное давление стало нормальным. Visus = 1/∞; проекция света нормальна. 8.VI инъекция ничтожна. Возвышения у нижнего лимба, сделавшиеся было совсем плоскими, опять несколько выпятились. Тензия — норма. Соединительнотканная масса в нижненаружном отделе камеры — без перемен. 16.VI возвышения уплощены почти до уровня склеры. Камеры, кажется, совсем нет. Есть еще небольшая инъекция. Тензия повышена. Проекция правильная. Назначен эзерин. 21.VI тензия повышена. Появилась инъекция. 23.VI тензия повышена. Инъекция сильнее. 25.VI иридэктомия кверху, широкая. Послеоперационное течение гладкое. 3.VII visus = счету пальцев на 3,5 *м*. 4.VII инъекция еще есть, но небольшая. Возвышения у нижнего лимба почти совсем уплощены, остается здесь истончение склеры, пигментированное. Камера средней глубины. Coloboma artefactum кверху. Сгустки крови в ее просвете. Соответственно нижненаружному квадран-

ту радужки видна сероватая масса соединительнотканного характера; здесь радужка не видна. Лежит ли эта масса на радужке, или это есть сама радужка, превратившаяся в рубец, сказать определенно нельзя. Дно глаза видно плохо, кажется, оно здорово.

Общее состояние больного лучше, чем при поступлении. В больнице он провел 67 дней. За это время сделано 48 втираний по 4,0. В течение 37 дней принимал KJ. Дан совет продолжать лечение lues. 1.VIII 1903. Visus = 0,2.

Наблюдение второе.

Больная Ш., 22 лет, обратилась в амбулаторию глазной клиники Новороссийского университета 3 декабря 1909 г. по поводу заболевания правого глаза. При исследовании его обнаружилось следующее.

Верхнее веко в состоянии довольно значительного отека; оно опущено, и больная открывает глазную щель с усилием и в недостаточной степени. Значительное слезотечение как симптом раздражения глаза. Значительное покраснение внутренней половины глазного яблока вследствие наполнения конъюнктивальных и эписклеральных сосудов. Кроме того, нерезкая общая поверхностная и глубокая перикорнеальная инъекция. Несколько выше горизонтального меридиана глаза, отступя на 2 *мм* от лимба, имеется припухлость тканей величиною приблизительно с половину небольшой горошины. Конъюнктива над припухлостью сильно гиперемирована. К основанию ее подходят несколько крупных сосудов конъюнктивы. Сквозь красную окраску конъюнктивы просвечивает желтая окраска припухлости, что придает ей сходство с абсцессом. Внутренняя половина роговой оболочки на значительном пространстве представляется помутневшей.

Водянистая влага диффузно мутна, на дне камеры имеется небольшой гипопион. Радужная оболочка в состоянии умеренного воспаления, несколько задних синехий, сероватый экссудат в просвете зрачка. Верхневнутренняя часть радужной оболочки смещена по направлению к описанной выше припухлости; благодаря этому в эту сторону зрачок переходит как бы в узкую колобому. Хрусталик, по-видимому, помутнел. Глазное дно не освещается. Тензия понижена. Глаз болит и очень болезнен при дотрагивании. Левый глаз здоров.

По словам больной, глаз заболел в средине ноября 1909 г.; появившаяся в начале заболевания глаза краснота постепенно увеличивалась, больная ощущала легкую боль, зрение затуманилось. Через 10–12 дней боли вдруг чрезвычайно усилились, приняли характер рвущих, не давали больной покоя ни днем, ни ночью. В это же время больная сама заметила, что у нее образуется «нарыв» на глазу. Одновременно с началом заболевания глаза больная стала испытывать боль ограниченного характера на тыльной стороне предплечья правой руки. За $1^1/_2$ месяца до заболевания глаза у больной было какое-то острое заболевание дыхательных органов, от которого она лечилась домашними средствами. Других общих заболеваний не указывается. Сходство припухлости у лимба с абсцессом, наличие повышенной температуры и отчасти анамнез возбудили, в начале наблюдения, мысль о том, что у больной имеется метастатический гнойный иридохориоидит, вскрывающийся через склеру.

Имея в виду помочь выходу гноя, проф. С. С. Головин утром следующего дня (4.XII) произвел линейным ножом Грефе вскрытие абсцесса. При этом вышли одна-две капли зеленовато-желтого гноя. Дно вскрытой полости абсцесса оказалось при этом черного цвета вследствие наличия пигмента. Перекись водорода, атропин, ксероформ, повязка.

Исследованием мазков гноя обнаружено, что он состоит исключительно из полинуклеаров и содержит значительную примесь зерен пигмента цилиарного тела. В очень скудном количестве попадаются палочки и единичные кокки. На питательных средах выросли через сутки палочки xerosis и стафилококки.

5.XII. Из разреза выделяется гной. Раздражение глаза несколько слабее, роговица чище, гипопион меньше, боли меньше. Больная жалуется на головную боль и боль в руке. Температура около 38°.

7.XII. Боли в глазу вновь усилились. Близ вскрытого абсцесса, у его нижней границы, появилась новая припухлость такого же характера, как и первая. На внутренней поверхности нижнего века образовалась небольшая язвочка с гнойноинфильтрированным дном. Боли в руке усилились. Температура утром 37,9°. Произведен дополнительный расспрос больной. Выяснилось, что в конце августа у больной бывали ноющие боли в нижних конечностях, которые прошли под влиянием йодистого калия. Lues больная категорически отрицает.

Общее исследование больной, произведенное совместно с д-ром Калачевым (ординатором терапевтической клиники), обнаружило слегка тимпанический оттенок перкуторного тона соответственно нижней доле левого легкого. На тыльной стороне локтевой кости явления ограниченного периостита (боль и припухлость). Указаний на lues в других отделах организма не найдено. Моча нормальная.

Образование второго абсцесса, новые данные анамнеза и подозрительный характер периостита вызвали предположение о том, что у больной имеется сифилома ресничного тела. Назначен йодистый калий (6,0 на 200,0 — 2 ложки в день). Местное лечение прежнее. К вечеру температура поднялась до 39,2°.

8.XII. Явления со стороны глаза приблизительно те же. Специалист по венерическим болезням д-р В. А. Говоров высказал мнение, что периостит локтя довольно характерен для lues; кроме того, у больной им найдены лимфадениты в левом паху, по его мнению, также характерные для lues.

Время заражения больной lues установить не удалось, ибо больная таковое отрицает. Выяснилось, что больная не virgo с 16-летнего возраста; было несколько лет назад какое-то заболевание половой сферы, требовавшее спринцеваний. Температура утром 38,3°, вечером — 38,1°.

9.XII. Боли в руке и глазу резко уменьшились. Глаз менее раздражен; из вскрытой припухлости гноя не выделяется. Обе припухлости сильнее пигментированы, чем ранее. Температура утром 38,4°, вечером 36°. 10.XII. Температура утром 37,4°; вечером 37,3°. Припухлости несколько меньше. 11.XII. Значительное улучшение в состоянии глаза: отек века уменьшился, припухлости стали более плоскими; они сильнее пигментированы. В области помутнения роговицы развиваются кровеносные сосуды, как поверхностные, так и глубокие. Водянистая влага чище. В верхневнутреннем отделе камеры из-за края помутнения роговицы выступает желтоватая масса с округлым краем и выпуклой поверхностью, на которой видны сосуды. Боли в руке значительно уменьшились. Температура 36,5°–36,7°. 12–13.XII. Улучшение продолжается. Температура нормальная. 14.XII. Температура 37,4°–37,2°. 15.XII. Глаз значительно спокойнее. Припухлости у лимба рассасываются, оставаясь сильно пигментированными. Передняя камера чище и глубже. Зрачок несколько поддался атропину, но имеет неправильную форму вследствие задних синехий и упомянутого колобомообразного выступа кнутри кверху. 17.XII. Раздражение глаза незначительное; припухлости в области цилиарного тела исчезли почти совсем, а на их месте остается темное пятно. Роговица чиста, сосудов в ней нет. Передняя камера глубже; водянистая

влага чиста. Глазное дно не освещается. Болей нет, нет их и при ощупывании. Visus= 1/∞ projectio certa. Припухлость локтевой кисти исчезла.

Больная не могла оставаться в клинике и выписалась, получив совет продолжать атропин, принимать йодистый калий и проделать общее ртутное лечение. Последнего совета она, однако, не выполнила.

Приблизительно через месяц больная явилась в клинику вновь с начальными явлениями атрофии глазного яблока, которое представлялось в следующем виде: объем глаза несколько уменьшен вследствие уплощения склеры в ее внутреннем и нижнем отделах; нерезкая конъюнктивальная и эписклеральная инъекции; в области описанных выше припухлостей на склере видно аспидного цвета пятно, причем в этом месте имеется втяжение склеры; роговица чуть мутна у внутреннего края; в ее ткани несколько тоненьких кровеносных сосудиков; передняя камера средней глубины, водянистая влага чистая; радужка мутна, изменена в цвете; occlusio pupillae; область колобомы закрыта экссудативной пленкой; глазное дно не освещается; тензия — 2; глаз несколько болезнен при надавливании; существуют и самостоятельные, не особенно резкие боли.

Больная сообщила, что некоторое время после оставления клиники состояние глаза продолжало улучшаться. Затем, несмотря на продолжение приемов йодистого калия, без видимой причины зрение стало быстро падать, появились легкие боли, и глаз несколько покраснел. Эти явления и заставили больную вновь обратиться за помощью.

Ввиду наличия явлений воспалительной атрофии глаза с болями больной была сделана проф. С. С. Головиным энуклеация под хлороформом. Послеоперационное течение гладкое, на седьмой день больная выписалась. Перед энуклеацией, под наркозом, у больной взято несколько кубических сантиметров крови из вены предплечья для реакции Вассермана. Последняя была произведена лаборантом кафедры общей патологии д-ром С. М. Щастным. Реакция дала ясно положительный результат.

При выписке больной вновь рекомендовано проделать ртутное лечение и принимать йод. Больная не выполнила этого совета и ограничилась лишь недостаточно аккуратным йодистым лечением. В октябре 1910 г. левый глаз ее найден здоровым; на коже волосистой части головы и левого плеча обнаружены характерные для lues лучистые рубцы, как последствие бывших здесь месяца два тому назад язв.

Патологоанатомическое исследование. Глаз фиксирован 5%-ным формалином; заливка в целлоидин. Срезы в 15 μ, горизонтальные. Окраска гематоксилин-эозином, гематоксилин-пикрофуксином по Унна-Папенгейму (Unna — Papenheim). Окраска на бактерии метиленовой синькой и по Циль — Нильсену (Ziel — Neelsen) (с отрицательным результатом). Окраска срезов по Левадити (Levaditi) — на спирохеты (с отрицательным результатом).

Исследуя серии срезов, можно было убедиться, что сифилома занимала в виде неполного кольца большую часть цилиарного тела, которое представлялось наиболее утолщенным в двух пунктах: в области внутренней половины и в области наружной половины; в этом последнем месте утолщение было максимальным.

Микроскопические изменения. *Конъюнктива.* Эпителий конъюнктивы всюду сохранен и местами утолщен. Membrana propria и эписклера несколько отечны, пронизаны многочисленными сосудами, иногда очень широкими. Явлений эндартериита не заметно. Ясно выраженные явления инфильтрации, преимущественно периваскулярного характера; развитие сосудов и инфиль-

трация выражены резче всего около лимба и в особенности в области отмеченного клинически прободения склеры. Здесь имеется несколько крупных очагов инфильтрации и соединительнотканные тяжи рубцового характера, которые припаивают конъюнктиву к склере. Соединительнотканные элементы и клетки инфильтрата без перерыва продолжаются в брешь, существующую в склере. Периваскулярные инфильтраты состоят из лимфоцитов и одноядерных лейкоцитов.

Отдельные очаги, о которых упомянуто выше, содержат, кроме этих клеточных элементов, значительную примесь плазма-клеток, составляющих главную массу подъэпителиальной инфильтрации. Полиморфноядерных лейкоцитов очень мало. В глубоких и поверхностных слоях конъюнктивы, у места прободения, довольно много пигмента зернистого цилиарного типа, который находится почти исключительно внутри клеток угловатых или вытянутых.

Роговица. Эпителий сохранен; боуменова и десцеметова оболочки и эндотелий последней — тоже. В периферических частях membranae propriae — слабые явления инфильтрации в виде полос, преимущественно в глубоких слоях, по ходу новообразованных сосудов. На стороне прободения склеры эти полосчатые инфильтраты роговицы выражены более резко. Они состоят преимущественно из лимфоцитов, эпителиоидных и плазматических клеток.

Склера. Височная половина склеры нормальна на протяжении от зрительного нерва до ora serrata; начиная отсюда и до края роговицы, в ней встречаются новообразованные сосуды и периваскулярные мелкоклеточные инфильтраты. Носовая половина склеры также нормальна от зрительного нерва до ora serrata; начиная отсюда, в ней имеются новообразованные сосуды и полосчатые, преимущественно периваскулярные инфильтраты, состоящие из лимфоцитов, иногда с примесью эпителиоидных и плазматических клеток. По мере приближения к области Шлеммова канала начинает замечаться втяжение склеры по направлению к цилиарному телу и истончение ее. Близ области Шлеммова канала, который не облитерирован, в ткани склеры имеется дефект, выполненный грануляционной массой: это место бывшего здесь прободения. Полосчатые инфильтраты в склере здесь гуще; кроме упомянутых выше клеточных типов, здесь встречаются клетки, содержащие пигмент.

Передняя камера. В наружной своей половине передняя камера уменьшена в размерах благодаря тому, что опухоль, занимающая цилиарное тело, выпячивает вперед корень радужки. На поверхности последней, близ углов камеры, небольшое количество фибринозно клеточного экссудата; клетки последнего являются преимущественно плазматическими.

Фонтаново пространство. С височной стороны фонтаново пространство совершенно исчезло; с носовой стороны все промежутки его выполнены клеточными элементами — почти исключительно плазма-клетками.

Цилиарное тело: а) Носовая половина глаза. Цилиарное тело на всем протяжении от радужки до ora serrata утолщено, преимущественно в переднем своем отделе. Утолщение зависит главным образом от присутствия в ткани его обильного количества клеток следующих, типов: плазма-клетки видны в чрезвычайно обильном числе в передней половине цилиарного тела; можно сказать, что здесь они составляют главную массу инфильтрации; по направлению кзади число их становится меньше; они находятся не только в самом цилиарном теле, но и в эпителии; эпителиоидные клетки встречаются в малом числе, преимущественно в задней половине цилиарного тела; *Mastzellen* и полиморфноядерных

лейкоцитов почти нет; лимфоциты почти всюду встречаются в довольно обильном количестве между плазма-клетками; в двух местах лимфоциты образуют небольшие очаги, в которых нет никаких других клеточных элементов. Очаги эти, при окраске по Унна-Папенгейму резко отличаются своим синим цветом от окружающей розовой массы плазма-клеток; фибробласты замечаются преимущественно в области, граничащей с местом прободения склеры; гигантских клеток нет; пигментные клетки встречаются всюду среди клеток инфильтрата, но главным образом у места прободения склеры; это последнее занято преимущественно лимфоцитами и эпителиоидными клетками. Новообразованных сосудов в цилиарном теле в общем мало, и они мало изменены. Очагов некроза или нагноения нет нигде. Клетки пигментного эпителия ciliaris retinae сморщены и сильно перемешаны с клетками инфильтрата. Беспигментный эпителий здесь дегенерировал и местами исчез, на поверхности цилиарного тела лежит слой молодой соединительной ткани с фибробластами и плазма-клетками. Цилиарные отростки искривлены, отечны и инфильтрованы; пигментный эпителий в общем хорошо сохранился, беспигментный отечен и инфильтрирован.

б) Височная половина глаза. В правой половине цилиарного тела имеется опухолевидное утолщение, начинающееся у ora serrata и выступающее в стекловидное тело. Кпереди оно сливается с периферией радужки, которую как бы вдвигает в переднюю камеру; снаружи оно ограничено склерой, в которую не проникает.

Строение цилиарного тела настолько сильно изменено, что элементы его почти нигде не могут быть узнаны среди элементов опухоли.

Судя по данным исследований целого ряда срезов, можно сделать заключение, что существует известная разница в строении периферических слоев опухоли и ее срединных участков. Периферия опухоли состоит преимущественно из лимфоцитов, мононуклеарных лейкоцитов и частью эпителиоидных клеток. Плазматические клетки, столь обильные в носовой половине глаза, встречаются в сравнительно малом числе, главным образом около корня радужной оболочки; иногда наблюдаются фибробласты; среди указанных клеток попадаются полиморфноядерные лейкоциты и очень редко гигантские клетки; в переднем отделе опухоли довольно много пигментных клеток; много также зерен свободного пигмента. Срединная область опухоли отличается той особенностью, что здесь преобладающую роль играют лимфоциты и полиморфноядерные лейкоциты. Группируясь в различных пропорциях, клетки придают строению срединной области очаговый характер, причем чрезвычайное обилие полиморфноядерных лейкоцитов в связи с явлениями ядерного распада позволяет сделать заключение, что здесь дело идет о начальной стадии нагноения. Сосудов в опухоли, как на периферии, так и в центре, мало; в срединных отделах опухоли также довольно много свободных зерен пигмента.

Радужная оболочка. В корне радужки, которая с височной стороны сильно вдвинута в переднюю камеру опухолью, замечается значительное утолщение вследствие инфильтрации, состоящей из скопления плазматических клеток и лимфоцитов. Инфильтрат радужки сливается без резкого перехода с тканью сифиломы ресничного тела. По направлению к зрачку инфильтрация становится слабее. Сосуды радужной оболочки мало изменены. Задняя поверхность радужки на обширном протяжении сращена с хрусталиком. В области этого сращения пигментная пластинка на значительном пространстве отсутствует. В зрачке — на поверхности хрусталика — слой соединительной ткани с сосудами, который припаян и к краю зрачка.

Сосудистая оболочка только у заднего конца опухоли цилиарного тела слегка утолщена, в остальных местах она нормальна.

Ретина. В переднем отделе, у цилиарного тела, явления отека и инфильтрации; на передней поверхности здесь лежит организованный экссудат. В остальных местах ретина нередко с явлениями периваскулярных инфильтратов.

Хрусталик смещен по направлению к месту прободения склеры, несколько сморщен, с явлениями дегенерации волокон и с вакуолизацией их. У экватора он покрыт клеточно-фибринозным экссудатом, отчасти организованным.

Стекловидное тело в переднем своем отделе содержит небольшое количество фибринозно-клеточного экссудата, отчасти организованного и покрывающего край хрусталика, цилиарное тело и часть сетчатки.

Глава II

КАЗУИСТИКА

Изложив мои собственные наблюдения, я позволю себе остановиться на литературе вопроса о сифиломах ресничного тела, чтобы затем перейти к некоторым общим выводам относительно этого страдания.

Первые два случая сифиломы ресничного тела описаны были Арльтом (Arlt) в 1853 г. С течением времени количество случаев этой болезни возросло в значительной степени, и неоднократно казуистический материал собирался различными авторами в более или менее полные монографии.

Из таких работ я укажу, как на главнейшие, на следующие.

1. Coppez, Un cas d'iridochoroidite syphilitique grave, Arch. d'opht., 1898, № 6.

2. Prof. Dr. Th. v. Evetzky, Über das Syphilom des Ciliarkörpers, 1904, Berlin, S. Karger.

3. A. DeLieto Vollaro, Delle alterazioni condilomatose e gommose del corpo ciliare, Napoli, 1908.

Коппец (1898) собрал в своей статье 59 случаев сифилом ресничного тела, включая и свой собственный.

Проф. Ф. О. Евецкий в 1903 г. приводит в казуистической таблице своей монографии 67 случаев (из коих два принадлежат ему самому). В монографии Евецкого приведен сверх этих 67 случаев еще один — именно тот, который принадлежит мне и который описан мною в настоящей статье под № 1. В статистический материал, на основании которого проф. Евецкий делал выводы, этот случай не вошел. Проф. Евецкий подверг описания предшествовавших авторов и статистику Коппеца (Coppez) мотивированной критике и совершенно справедливо исключил из перечня Коппеца некоторые случаи; с другой стороны, он включил в свой список некоторые, не признанные этим автором. Де Лито Волларо (De Lieto Vollaro) приводит в своей обширной монографии 1908 г. подробное описание своих новейших 7 наблюдений и рефераты 83 случаев из литературы; в число этих последних вошли случаи, которыми не воспользовался проф. Евецкий, и случаи, описанные после окончания работы проф. Евецкого (с 1903 по 1908 г.); случаев обеих этих категорий Лито Волларо собрал 15; остальные случаи из литературы те же, что и у проф. Евецкого.

Собирая казуистический литературный материал, я мог бы ограничить его изложение здесь только теми личными случаями, которые были опубликованы Лито Волларо в его монографии, и теми, которые были им пропущены или же

появились уже после выхода в свет его работы. Но я полагаю более полезным поступить иначе.

За основу казуистики я беру монографию проф. Евецкого и дополняю ее всеми случаями, описанными в литературе после окончания им его работы (т. е. начиная с 1903 г.).

Я делаю это на том основании, что, во-первых, работа Лито Волларо напечатана на итальянском языке, мало распространенном среди русских офтальмологов, и, во-вторых, монографию Лито Волларо трудно достать: мне, по крайней мере, удалось получить ее после тщетных попыток выписать ее из книжных магазинов Италии лишь благодаря любезности автора, которому приношу здесь мою благодарность. Таким образом, большинство русских офтальмологов вряд ли могло бы пользоваться рефератами, приведенными в монографии этого автора.

Что касается монографии проф. Евецкого, изданной на немецком языке, то, конечно, излишне вновь реферировать приведенный в ней материал. Делая общие выводы на основании всего литературного материала, я буду, где нужно, сопоставлять их с выводами проф. Евецкого и Лито Волларо и других главнейших авторов в вопросе о сифиломах ресничного тела.

Оправданием самого литературного обзора, который я здесь делаю, служит, по-моему, то, что на русском языке такого до сих пор не имелось.

Итак, к 67 случаям, собранным проф. Евецким, и моим двум я могу добавить нижеследующие наблюдения, найденные в литературе по октябрь 1910 г.

Наблюдение 1 (Швейнитц — Schweinitz).

Клинически был отмечен неизъязвившийся узел в цилиарном теле типического гуммозного строения. Вторичная глаукома. При микроскопическом исследовании в опухоли найдена киста, исходившая из цилиарного отростка. Других сведений в реферате нет.

Наблюдение 2 (Фиалго — Fialho).

Мужчина, 26 лет; около года назад — вторичные явления сифилиса. При лечении ртутью — двусторонний иридоциклит. Правый глаз поправился и боли прекратились. Visus остался ослабленным. Левый глаз ослеп и продолжал болеть. При исследовании глаз представлял следующие изменения: сильная краснота конъюнктивы век и bulbi; последняя сильно опухла, уплотнена, прикрывает роговицу валами. Роговица имеет вид желтовато-серого пятна. Глаз болезнен при дотрагивании. Энуклеация.

Патологоанатомическое исследование. Сифилома занимала цилиарное тело, часть стекловидного тела и на одной стороне — сосудистую оболочку, которая была сильно утолщена почти до заднего полюса. Кроме того, она захватывала склеру, подконъюнктивальную ткань и конъюнктиву. Часть радужки и цилиарное тело пропитаны до неузнаваемости инфильтратом, состоящим из лейкоцитов. Инфильтрат конъюнктивы состоит частью из лимфоцитов, частью из больших мононуклеарных лейкоцитов, частью из полинуклеаров. Эпителиоидных и гигантских клеток нет. Ограниченный очаг начинающегося некроза. Сосудистая утолщена до ширины склеры и в переднем отделе занята массой клеточных очагов, отделяющихся друг от друга слоем лимфоидных клеток. Очаги состоят из эпителиоидных клеток; в центре узелков гигантские клетки. Близ цилиарного тела инфильтрат принимает сливной характер. Сосудов мало. В склере инфильтрация лимфоидными и эпителиоидными клетками. Сильная дегенерация ретины, отслойка ее. Вокруг соска инфильтрация лимфоидными клетками с примесью эпителиоидных. Туберкулезных бацилл нет.

Наблюдение 3 (Парсон — Parsons).

Первичное заражение 8 месяцев назад. Клинически отмечены две сифиломы на радужке, из которых одна вышла сквозь нижний отдел склеры. Микроскопически опухоль состояла из моно- и полинуклеаров, безэпителиоидных и гигантских клеток. В центре — дегенерация клеток.

Наблюдение 4 (Парсон).

Время первичного заражения неизвестно; ко времени исследования отмечено припухание предушных желез. Сифилома вышла под конъюнктиву сквозь склеру. Visus = 0; T = —2. При микроскопическом исследовании найдено, что опухоль занимала все цилиарное тело и распространилась в радужку, в сосудистую оболочку и сквозь перфорированную склеру — под конъюнктиву. Опухоль состояла исключительно из моно- и полинуклеаров без эпителиоидных и гигантских клеток; в центре опухоли — ясная дегенерация клеток; периваскулиты.

Наблюдение 5 (Парсон).

Клинические явления в автореферате не указаны.

При микроскопическом исследовании найдено: сильная гиперемия цилиарного тела. Отростки покрыты лейкоцитами, пигментный эпителий их дегенерирован. Цилиарное тело до экватора глаза отслоено от склеры, и пространство между ними выполнено белковой массой и пигментом. Ткань цилиарного тела замещена на широком протяжении гуммозным инфильтратом. Соответственно средине сифиломы в склере видна брешь, сквозь которую сифилома выходит из глаза; наружная поверхность сифиломы изъязвлена, конъюнктива над нею тоже, эписклеральная ткань омертвела. Конъюнктива на краях изъязвления образует валик, причем эпителий покрывает край конъюнктивы и заходит на ее нижнюю поверхность. Конъюнктива воспалена. Гумма цилиарного тела некротизирована. Она состоит из масс круглых клеток, частиц омертвевшей склеры и т. д. Гигантских клеток нет. Сосудов в центральных частях гуммы нет. На периферии клетки лучше сохранились, и здесь видна зона реактивного воспаления с клетками эндотелиального характера; круглые клетки расположены преимущественно вокруг сосудов. Инфильтрация роговицы между пластинами ее. Часть лимба разрушена. Гумма заполняет угол камеры. В стекловидном теле инфильтрация. Отростки оттиснуты внутрь, а истонченная склера выпячена кнаружи эксудатом. Воспаление распространялось кнаружи по направлению лимфатических и кровеносных сосудов, вероятно, по ходу передних цилиарных артерий.

Наблюдение 6 (Мортон — Morton и Парсон).

Время первичного заражения неизвестно. Распавшаяся опухоль у нижненаружной части лимба. При микроскопическом исследовании в цилиарном теле и радужке обнаружена опухоль, состоящая почти исключительно из круглых клеток. Эпителиоидных и гигантских клеток нет. Конъюнктива над распавшейся срединой опухоли отсутствует.

Наблюдение 7 (Тук — Tooke).

Женщина, 50 лет, явилась к автору в первый раз с тяжелым левосторонним иритом, начавшимся две недели назад. На коже — явления вторичной сифилитической сыпи. Проделав недостаточное ртутное лечение, больная ушла из клиники в состоянии улучшения ирита, но с круговой задней синехией; сыпь исчезла. Через год, в течение коего ирит рецидивировал, она поступила вновь в клинику с явлениями общего язвенного третичного сифилиса и со следующими изменениями в глазу.

Широкое (1,5 *см* в диаметре) возвышение склеры в верхневнутреннем отделе ее; верхушка его серовато-красного цвета. Верхневнутренний отдел угла камеры выполнен серой массой, исходящей, по-видимому, из выпячивания склеры. Ирит occlusio pupillae.

Муть роговицы, преципитаты на ней. Камера глубокая. Глаз болезнен и тверд. Visus = 0. Через день — кровоизлияние в камеру. Вследствие болей глаз энуклеирован.

Микроскопически в области цилиарного тела отмечена опухолевидная инфильтрация, распространяющаяся кпереди на радужку, кзади — за экватор. У лимба — опухоль сквозь узуру в склере и роговице выходит под конъюнктиву.

Микроскопическое исследование: инфильтрация конъюнктивы над опухолью. Инфильтрация роговицы, умеренная, в поверхностных и глубоких слоях ее, с поверхностными сосудами. Эндотелий десцеметовой оболочки слущен на большей части протяжения. Десцеметова оболочка покрыта гнойными клетками с примесью пигмента; в камере кровь. Радужка инфильтрирована, утолщена, сращена с хрусталиком. В последнем — явлении дегенерации и инфильтрации (узура капсулы). В стекловидном теле много клеточного экссудата и кровь. В сосудистой оболочке воспалительные явления с очаговыми инфильтратами, сильным расширением сосудов; иногда периваскулиты. Между сосудистой оболочкой и ретиной — кровь. Кровоизлияния и мелкоклеточная инфильтрация в ретине. Дегенерация палочек. Близ цилиарного тела — облитерация мелких сосудов.

Опухоль цилиарного тела состоит из массы клеток, частью из мононуклеаров, частью полинуклеаров; изредка эпителиоидные клетки и в довольно большом количестве гигантские клетки. Подконъюнктивальная опухоль состоит из тех же клеток, но явления некроза здесь менее выражены, чем во внутриглазной части опухоли. Очаги некроза в этой последней лежат разбросанно. В них видны распавшиеся ядра, лежащие в зернистом детрите. Очаги эти не похожи на туберкулезные. Местами встречаются среди клеток инфильтрата лангансовы гигантские клетки, лежащие, в отличие от туберкулеза, без всякого порядка, только изредка попадаются сходные с бугорками образования, кучки эпителиоидных клеток, окруженных лейкоцитами, а внутри такого очага несколько гигантских клеток. Казеозного распада в бугорках не найдено. Соединительной ткани в опухоли сравнительно мало. Много новообразованных сосудов; сильные разращения эндотелия в них встречаются очень редко. Туберкулезных бацилл нет.

Автор полагает, что у больной была гумма, присоединившаяся к явлениям ирита, принадлежавшего вторичному периоду. В пользу гуммы говорили главным образом явления казеозного распада.

Наблюдение 8 (Фругьюэле — Frugiuele).

Мужчина, 22 лет. Первичное заражение 10 месяцев назад. Во время вторичных явлений, через 5 месяцев, ирит на правом глазу; излечение при лечении ртутью. Месяц назад рецидив болезни глаза, которая, несмотря на лечение, усиливалась.

При исследовании общего состояния отмечены вторичные явления, при исследовании глаза: конъюнктивальная и перикорнеальная инъекция, преимущественно внизу, у нижнего края роговицы припухлость величиною в фасоль, плотная, голубоватого цвета с черноватым пятном, покрытая подвижной, гладкой конъюнктивой. В нижнем углу камеры небольшая опухоль в ячменное зерно величиною, желтовато-красного цвета, васкуляризованная по поверхности. Роговица в глубоких слоях слегка мутна; около склеральной припухлости в ро-

говице — гнойные инфильтраты. Радужка воспалена; круговая задняя синехия; стекловидное тело мутно. Visus= 1/8. Ртутное лечение; через 8 недель глаз принял нормальный вид, только на месте опухоли осталась буроватая окраска склеры. Visus = 1/3.

Наблюдение 9 (Фругьюэле).

Мужчина, 21 года. Заражение сифилисом 6 месяцев назад с последующими вторичными явлениями. Через 2 месяца ирит на левом глазу; вскоре заболел и правый глаз. При исследовании организма отмечена общая аденопатия, ревматические боли в разных местах тела.

При исследовании глаз: O. S. Явления иридоциклита с occlusio seclusio pupillae. Тензия = 2. Visus = 0. O. D. Общие припадки раздражения глаза, инъекции. В области внутренней половины цилиарного тела имеется припухлость (выпячивание) склеры, охватывающая всю внутреннюю половину края роговицы. Опухоль одета покрасневшей и утолщенной конъюнктивой, которая еще подвижна. Опухоль достигает высоты 6–7 *мм.* Кнутри опухоль достигает m. recti interni, и в эту сторону движения глаза ограничены. Роговица по соседству с опухолью мутна в своих глубоких слоях и васкуляризована. Камера мелковата, водяная влага мутна. Ирит, задние синехии. Тензия повышена. Зрение сильно ослаблено. Больной, плохо лечившийся, явился через 7 месяцев с уже атрофированным глазом.

Наблюдение 10 (Фругьюэле).

Мужчина, 22 лет. Первичное заражение 8 месяцев назад с последующими розеолами, прошедшими при лечении. 2 месяца назад покраснел и стал болеть правый глаз. Через 3 недели в нижненаружном сегменте глаза появилась припухлость, постепенно увеличивавшаяся; зрение почти пропало. Все время производилось лечение ртутными инъекциями. При исследовании, произведенном автором, отмечена syphyloderma pustulossum, лимфадениты, периостит голени, орхит, опухоль селезенки и т. д.

При исследовании глаза найдено: общие припадки раздражения глаза, инъекция конъюнктивы, перикорнеальная инъекция. Большая припухлость в нижненаружном отделе склеры в форме конуса, срезанного косо; поверхность опухоли гладкая, центр опухоли желтоватый и мягкий, периферия голубоватая и плотная. Конъюнктива, покрывающая опухоль, срослась с ней. Получается впечатление, что дело идет о прободении склерального выпячивания с выходом казеозных масс под конъюнктиву. Роговица уплощена, слегка мутна и васкуляризована в своих глубоких слоях близ опухоли. Камеры нет. Радужка воспалена, occlusio и seclusio pupillae. Тензия = 1. Visus = 0. Движения глаз книзу кнаружи ограничены. Боли. Сильная болезненность при надавливании. Глаз энуклеирован.

При анатомическом исследовании найдено, что опухоль состоит из мелкозернистой массы, которая распространяется из цилиарного тела, от которого не осталось и следов, и захватила ora serrata, переднюю часть сосудистой оболочки, ретины, стекловидного тела; выполняет заднюю камеру, сливается с задней поверхностью радужки и выходит через широкую брешь в склере под конъюнктиву. Опухоль состоит из грануляционной ткани, которая в значительной степени находится в состоянии казеозного распада. Некроз наблюдается главным образом в центре, а периферия состоит из мононуклеарных лейкоцитов, эпителиоидных клеток, полинуклеаров, молодых соединительнотканных клеток. Гигантских клеток нет. Переход от периферии к некротическому центру совершается постепенно.

Наблюдение 11 (Фругьюэле).

Мужчина, 18 лет. Заражение сифилисом отрицает, но со стороны матери и отца есть кое-какие указания на lues herediteria.

10 лет назад левый глаз воспалялся, после чего осталось бельмо роговицы. Год назад появилось вновь воспаление, которое все усиливалось, при этом на наружной стороне глаза образовалась опухоль, которая увеличивалась, а затем изъязвилась. После этого глаз стал уменьшаться. Сильные боли. При исследовании организма найдены только лимфадениты на шее и в пахах. При исследовании глаза найдено, что он находится в состоянии неполной атрофии с воспалительными явлениями и сквозной язвой роговицы около лимба. В конъюнктиве, багровой, утолщенной и приращенной, видны пятна серо-желтоватого цвета. Глаз сильно болезнен при пальпации. Тензия повышена. Глаз энуклеирован и, ввиду подозрения на туберкулез, сделаны прививки кролику в переднюю камеру с отрицательным результатом.

При микроскопическом исследовании найдено, что вся передняя половина глаза занята серой массой, в коей едва различимы склера и роговица. Сетчатка отслоена и имеет вид жгута, передний конец которого теряется в указанной массе; в последней заключен и уменьшенный в объеме хрусталик. Масса имеет строение гранулемы в регрессивной фазе. Передняя половина состоит из полинуклеаров, эпителиоидных клеток, находящихся в состоянии жирового перерождения, нескольких гигантских клеток; она богата сосудами. Задняя половина массы состоит из тяжей плотной соединительной ткани, разделяющих ткань гранулемы на участки; в этой части опухоли сосудов мало, и они сильно изменены (периваскулиты, эндартериииты, гиалиновое перерождение интимы с закрытием просвета).

Наблюдение 12 (Стевер — Stoewer).

Женщина, 21 года. Около $^{3}/_{4}$ года тому назад у нее были констатированы явления вторичного lues и гонореи. Время первичного заражения неизвестно. Глаз заболел неделю назад. Исследование общего состояния обнаружило язву на мягком небе.

Исследование глаз: O. S. Здоров. Visus = 1,0. O. D. Сильная конъюнктивальная и перикорнеальная инъекция. Роговица истыкана, слегка диффузно мутна, осадки на задней ее поверхности. Ирит. Visus = , тензия повышена. В первые дни состояние глаза ухудшалось, затем вдруг произошла резкая перемена в состоянии глаза: боли исчезли, гипопион — тоже, зрачок расширился, причем вверху образовалась широкая колобома, а у края роговицы появились 3 полушаровидные аспидные опухоли; наибольшая из них, соответствующая носовой ножке колобомы, имеет радиус около 4 *мм.* Тензия понижена. Опухоли покрыты конъюнктивой. При смешанном ртутном лечении опухолевидные выпячивания скоро исчезли, оставив голубоватую окраску склеры. Через 19 дней с момента появления опухолей вновь появилась вверху узкая полоска радужки; еще через две недели отмечено, что эта полоска соответствует по ширине радужке при максимальном расширении зрачка. В дальнейшем воспалительные явления стихли. Но через месяц больная появилась вновь по поводу опухоли в области цилиарного тела левого глаза. Быстрое выздоровление при смешанном лечении. Автор полагает, что на правом глазу колобома произошла вследствие выпадения радужки в полость распавшейся гуммы цилиарного тела.

Наблюдение 13 (Кнапп — Knapp).

Гумма цилиарного тела, вышедшая сквозь склеру у верхнего края роговицы. Болезнь началась с явлений серозного ирита. Полное выздоровление с вос-

становлением зрения при ртутном лечении. На месте гуммы осталось темное пятно.

Наблюдения 14 и 15 (Вейль — Weill).

Два случая гумм цилиарного тела. В одном из них был экзофтальм. Оба случая окончились выздоровлением при ртутном лечении.

Наблюдение 16 (Барле — Barlay).

Первичное заражение 8 месяцев назад. Гумма произвела узуру в корне радужки и проникла в переднюю камеру. Заболевание развилось у 20-летнего мужчины в течении антисифилитического лечения.

Наблюдение 17 (Смит — Smith).

Случай гуммы цилиарного тела и радужной оболочки, в нижнем отделе глазного яблока. Более подробных сведений не имеется.

Наблюдение 18 (Страхов).

Женщина средних лет. Указаний на lues нет. Опухоль в углу внутренней половины передней камеры бледно-серого цвета. Сквозь расширенный атропином зрачок видна выпуклая сторона опухоли, выступающая из цилиарного тела в стекловидное, серого цвета. После 15 ртутных инъекций опухоль со стороны стекловидного тела исчезла, в передней камере еще не поддалась лечению.

Наблюдение 19 (Герфорд — Herford).

Мужчина, 43 лет. Первичная инфекция в июне 1906 г. Через 9 месяцев, во время ртутного лечения, предпринятого по поводу рецидива вторичных явлений, появился ирит на левом глазу. Вскоре около лимба (у верхненаружной части его) появилось выпячивание склеры, быстро увеличивавшееся. Через несколько дней склера оказалась очень истонченной над опухолью, которая представлялась темной, с желтоватой окраской в центре. Сильные явления раздражения глаза и боли. Первое время, несмотря на ртутное лечение (втираниями мази), опухоль продолжала расти; позднее, при смешанном ртутном, йодистом и потогонном лечении, гумма рассосалась, оставив небольшое, слегка пигментированное выпячивание склеры. Зрение осталось ослабленным (до $^1/_{10}$) вследствие образования экссудативной пленочки в зрачке.

Наблюдение 20 (Снегирев).

Мужчина, 33 лет. Первичная язва $6^1/_2$ месяцев назад. Глаз заболел три недели назад при явлениях воспаления и болей и быстро ослеп. При исследовании, произведенном автором, найдены общие признаки воспалительного раздражения.

Нижняя четверть передней камеры, начиная от угла ее, выполнена новообразованием красновато-коричневого цвета, поперечно-овальной формы. В нижней части склеры, отступя на 1–1,5 *мм* от лимба, видны темные пигментные полоски. Сильный ирит. Тензия — норма. Visus равен движению руки у лица. Специфическое лечение (смешанное) дало быстрое улучшение.

Наблюдение 21 (Снегирев).

Мужчина, 38 лет, syph. condilomatosa; глаз заболел три месяца назад. Два темных пигментированных островка в нижнем и наружном квадранте склеры, близ которых сильные воспалительные явления. Ирит; нижняя часть камеры почти отсутствует. Через зрачок позади радужки видно образование желтого цвета. Тензия = 1; цилиарные боли при дотрагивании. Visus = 0.

Наблюдение 22 (Кривоносов).

Мужчина, 47 лет. Lues отрицается, но имеются явления гуммозного периостита голеней. Заболевание глаза началось около двух недель назад с болью

и ослаблением зрения. При исследовании, произведенном автором, найдено: отступя от лимба книзу и кнаружи на 1,5 *мм* — выпячивание склеры в виде бугорка черного цвета — 3 *мм* в горизонтальном меридиане и 2 *мм* в вертикальном. В передней камере экссудат; ирит; дна глаза не видно. Visus равен движению руки у лица. Специфическое лечение (смешанное) дало быстрое улучшение.

Наблюдение 23 (Савич).

Мужчина, 23 лет. Первичное заражение 4 года назад. Лечился ртутью (два курса по 40 уколов). Заболевание глаза появилось 8 месяцев назад: начало слабеть зрение без заметных для больного воспалительных явлений, а через 5 месяцев замечен желтый рефлекс из зрачка.

При исследовании больного глаза автор обнаружил новообразование, которое выдавалось в стекловидное тело сейчас же позади хрусталика. Основание опухоли приходилось в нижневнутренней части заднего отдела цилиарного тела. Опухоль была неподвижна, совершенно непрозрачна, имела желтоватую окраску с красным оттенком, но поверхность была покрыта сетью капилляров. При офтальмоскопическом освещении опухоль закрывала большую часть глазного дна. Никаких воспалительных явлений, отсутствие болей. Тензия — норма. Visus = 0.

При энергичном смешанном лечении опухоль внутри глаза вскоре исчезла, но через две недели от начала лечения в одну ночь развилась фиолетовая эктазия склеры величиною с орех, безболезненная. При продолжающемся лечении эта эктазия стала уменьшаться. Развилась отслойка сетчатки. Зрение = движению руки на 1 фут.

Наблюдение 24 (Пуарье — Poirier).

Женщина, 30 лет. Сифилис девятилетней давности. Сифилома выдавалась в верхненаружном отделе склеры; в радужке также была сифилома. Улучшения от ртути не было; быстрое излечение от йодистого калия. Более подробных сведений в реферате не имеется.

Наблюдения 25 и 26 (Миллер — Miller).

Два случая гумм цилиарного тела. Автор наблюдал образование гноя в задних слоях роговицы и в передней камере. Гной пришлось выпустить парацентезом роговицы. Выздоровление при специфическом лечении. Более подробных данных в реферате не имеется.

Наблюдение 27 (Де Лито Волларо).

Мужчина, 34 лет. Начало наблюдения 27.X 1899 г.

Анамнез: первичное заражение $1^1/_2$ года назад; через 3 месяца — вторичные явления, которые после ртутного лечения исчезли. 7 месяцев назад воспалительное заболевание правого глаза. После курса ртутного лечения все прошло. 3 недели назад после простуды болезненные явления в правом глазу возобновились. Несмотря на ртутное лечение и атропин, они усилились, и через неделю на внутренней стороне глаза появилась розовая припухлость около роговицы. Зрение почти исчезло. Сильные боли.

При исследовании тела найдена пустулезная сыпь, общая аденопатия. Болезненность sterni и cristae tibiae. В глазу найдено, кроме общих припадков раздражения и перикорнеальной инъекции, следующее.

На внутренней половине глаза под конъюнктивой валикообразная припухлость в форме боба, которая своим вогнутым краем огибает край роговицы, доходя концами до концов вертикального меридиана ее; ширина опухоли — 4 *мм,* высота над роговицей — 3 *мм;* кнаружи опухоль переходит на склеру отлого; опухоль имеет желатинозный вид, желтовато-розовую окра-

ску, с отдельными буроватыми и желтоватыми участками; при ощупывании зондом опухоль податливее окружающих частей склеры и болезненна; роговица мутна и васкуляризована по соседству с опухолью; вся внутренняя половина камеры занята беловато желтой массой, неподвижной, васкуляризованной, казеозного вида. Ирит, occlusio pupillae; visus = 0. Глаз сильно болит.

Диагностирована ранняя гумма цилиарного тела. Вследствие наступившего, несмотря на ртутное лечение, ухудшения сделана энуклеация.

Анатомическое исследование: масса, занимающая цилиарное тело и выполняющая передний отдел глаза, представляет строение гранулемы. Периферические и передние части ее состоят из мелких круглых клеток с большим ядром, расположенных то диффузно, то образующих скопления вокруг сосудов. Центральные части опухоли и отделы ее, лежащие позади хрусталика и близ ora serrata, представляют резкие и обширные явления некроза, имея вид диффузно окрашенных и довольно гомогенных масс, в которых присутствие круглых клеток составляет второстепенное явление. Между областями мелкоклеточной инфильтрации и областями некроза существует постепенный переход, в котором встречаются эпителиальные клетки и тяжи молодой соединительной ткани. Гигантских клеток почти совсем нет. Конъюнктива, роговица и склера в области выпячивания сильнейшим образом инфильтрованы. Инфильтрация склеры так густа, что местами склеральные волокна почти незаметны, и кажется, будто есть перфорация; на самом же деле имеется лишь сильное раздвигание склеры инфильтратами. Радужка изменена почти до неузнаваемости. Хрусталик мало изменен, но сумка представляет собой изменения, сходные с капсулярной катарактой. В передней части сосудистой оболочки инфильтрация, пролиферация пигмента. Периваскулярные инфильтраты. Гиалиновое перерождение стенок сосудов. Ретина отслоена и тянется от нерва к массе, выполняющей передний отдел, в виде узкой воронки.

Наблюдение 28 (Де Лито Волларо).

Мужчина, 48 лет, Начало наблюдения — октябрь 1900 г. Первичное заражение — 3 года назад. От времени до времени курсы ртутного лечения. Глаз (левый) впервые заболел через $1^1/_2$ года после заражения сифилисом, но скоро выздоровел при ртутном лечении. Вторично заболел месяц назад. Несмотря на начатое лечение ртутью, воспалительные явления усиливались и появилась припухлость на наружном отделе глазного яблока у роговицы.

При исследовании общего состояния найдены лимфадениты, уплотнение praeputii и рубцы на предплечье и голени. При исследовании глаза найдено: сильная конъюнктивальная и перикорнеальная глубокая инъекция, в особенности в наружной половине глаза, где имеется припухлость у лимба величиною в горошину, покрытая конъюнктивой; она имеет желатинозный вид, розовато-желтую окраску с буроватыми полосками; легко вдавливается зондом. Роговица мутна и в глубоких слоях снабжена сосудами. Наружная треть камеры занята желтоватой массой. Ирит, occlusio pupilae. Тензия = 1, visus = 0. Сильные боли.

Диагноз гуммы цилиарного тела и радужки. После кратковременного улучшения (при лечении ртутью) наступило значительное ухудшение и глаз был энуклеирован.

Анатомическое исследование: опухоль занимает передний отдел цилиарного тела, половину радужки, часть сосудистой оболочки, охватывает экватор хрусталика, распространяется в стекловидное тело, роговицу и сквозь отверстие в склере выходит под конъюнктиву.

Строение опухоли: очаговая лимфоидная инфильтрация. Много эпителиоидных клеток. Рассеянные очаги некроза. Периваскулиты. В очагах некро-

за — облитерации новообразованных капилляров. Инфильтрация роговицы. Опухоль отделяет роговицу от склеры. Передняя камера выполнена фибринозно-клеточным эксудатом. Сильные воспалительные явления в радужке с дегенераций клеток и явлениями эндартериита и гиалиноза сосудов. Задняя половина сосудистой оболочки инфильтрована. Дефект в сумке хрусталика, катаракта. Инфильтрация и сморщивание стекловидного тела. Отслойка сетчатки полная, инфильтрация, кистовидное перерождение ее. Инфильтрация зрительного нерва.

Наблюдение 29 (Де Лито Волларо).

Мужчина, 25 лет. Начало наблюдения 24.V 1904 г.

Первичное заражение — 9 месяцев назад. Через месяц после него вторичные явления, прошедшие при лечении ртутью.

Около двух месяцев назад — ирит на правом глазу. Несмотря на правильное лечение, развился скоро желтоватый узелок на радужке, в нижневнутреннем отделе ее, который, увеличиваясь, занял большую часть ее. Через месяц от начала заболевания глаза появилось выпячивание склеры в области цилиарного тела, которое скоро изъязвилось. Госпитальный врач срезал выпячивание и выскоблил дно язвы, удалив при этом густую казеозную массу. Ухудшение продолжалось.

При исследовании организма, произведенном автором 18.V, найдены явления аденопатии, следы пустулезной сифилодермы, болезненность tibiae и sterni.

При исследовании глаза, кроме общих признаков сильного раздражения глаза и инъекции, найдена припухлость в области нижневнутренней части цилиарного тела конической формы с язвой на вершине, имеющей подрытые края и казеозное дно; роговица искривлена и мутна в глубоких слоях своих, преимущественно около опухоли; внутренняя половина камеры выполнена массой, детали коей плохо видны; периферия ее розовая; наружной половины камеры почти нет; ирит; тензия = 2; visus = 0; боли и болезненность при пальпации.

Диагноз — ранняя гумма цилиарного тела и радужки. Ввиду ухудшения состояния глаза, несмотря на лечение, через несколько дней сделана энуклеация.

Анатомическое исследование: опухоль, занимающая передний отдел глаза, состоит главным образом из малых круглых клеток с большим ядром и малым количеством протоплазмы. Опухоль богата некротическими очагами небольшого размера; одни очаги с явлениями преимущественно коагуляционного некроза; другие представляются более однородными, почти гиалиновыми; там, где некроз достиг сильной степени, сосудов мало и они нередко облитерированы, стенки сосудов иногда гомогенны и сливаются с некротической тканью; на границе некрозов и остальной массы опухоли встречаются в большом количестве эпителиоидные клетки, полинуклеары и плазма-клетки; иногда встречаются явления развития молодой соединительной ткани; гигантские клетки очень редки; от роговицы сохранился хорошо только небольшой участок в наружной части ее; она представляет собой явления отека и инфильтрации; внутренняя половина роговицы исчезла, и брешь занята опухолью, на вершине которой замечается язва; склера в височной половине в среднем отделе сильно утончена; внутренняя половина ее чрезвычайно сильно утолщена и представляет явления, напоминающие элефантиазис; волокна ее иногда бледны, как бы некротизированы; явления инфильтрации в общем слабы; они усиливаются вокруг сосудов; радужка и цилиарное тело на внутренней половине совершенно разрушены и заменены тканью гуммы; в наружной половине радужка и цили-

арное тело инфильтрованы, и ткань, и сосуды их сильно изменены; полная отслойка сетчатки с кистовидным перерождением и инфильтрацией переднего отдела ее; сосудистая оболочка отчасти отслоена и сильно утолщена вследствие инфильтрации; в сосудах иногда признаки начального гиалиноза; периваскулярные инфильтраты; в переднем отделе постепенно происходит замена ткани сосудистой оболочки тканью гранулемы; от хрусталика никаких следов, кроме сумки.

Наблюдение 30 (Де Лито Волларо).

Мужчина, 30 лет. Начало наблюдения 12.XI 1903 г. Первичное заражение 3 года назад. Вскоре вторичные явления. Лечение lege artis.

Месяц назад начал болеть глаз: он покраснел, появились боли, светобоязнь, слезотечение, и на верхненаружном отделе глаза образовалась, около роговицы, красноватая припухлость, которая быстро увеличивалась; зрение упало до светоощущения. Ртутное лечение несколько ослабило воспалительные явления, но зрение не улучшилось.

При исследовании общего состояния найдена общая аденопатия, явления эктимы и остит большого пальца.

Исследование глаза: общие припадки раздражения, перикорнеальная инъекция. В верхненаружном сегменте, в области цилиарного тела, припухлость красноватого цвета с двумя черноватыми пятнами и одним желтоватым. Величина припухлости с горошину, одета она отечной конъюнктивой. Роговица в глубоких слоях, около припухлости мутна и васкуляризована. Камера мелка, радужка воспалена, occlusio pupilae. В верхненаружном сегменте ее два желтовато-розовых узелка, один ближе к корню, другой к зрачку; этот второй имеет вид кондиломы. Глаз сильно болит и болезнен, тензия = 3. Visus = 1/∞ projectio incerta.

Смешанное лечение дало некоторое облегчение явлений, но вскоре, при лечении же, они усилились.

На правом глазу появилась гиперемия радужки, а на конъюнктиве хряща образовался желтоватый узелок, который перешел в язвочку. Ввиду сильных болей левый глаз, уже слепой, был энуклеирован 29.XI.

На правом глазу язвочка прошла хрящ насквозь, но затем вскоре зажила. Большой палец на ноге пришлось ампутировать по случаю некроза.

Анатомическое исследование: в области височной половины цилиарного тела имеется зернистая масса, разрушившаяся и заменившая собою почти все цилиарное тело и выходящая сквозь склеру под конъюнктиву. Радужка сильно утолщена, а посередине ее имеется отдельный узел такого же вида, как масса, выполняющая цилиарное тело. Носовая половина цилиарного тела еще сохранилась, но сильно инфильтрована. Сифилома цилиарного тела состоит главным образом из мононуклеаров, но немало также эпителиоидных клеток, преимущественно около pars ciliaris retinae; здесь имеется очаг некроза. Гигантских клеток нет. В сосудах пери- и эндартериит.

В радужке инфильтрация мононуклеарами, в общем диффузная. Вышеупомянутый узел, кроме мононуклеаров, состоит в центральных частях из эпителиоидных клеток и содержит много сосудов, отчасти суженных и облитерированных. Роговица с явлениями умеренной инфильтрации.

Передний отдел сосудистой оболочки сильно утолщен вследствие инфильтрации. Утолщение стенок сосудов. Ретина в общем хорошо сохранилась, за исключением переднего отдела и partis ciliaris, где она инфильтрована и отечна. Сосуды с явлениями периваскулита. В нескольких местах отслойка. Хрусталик

уменьшен в объеме; сумка его приращена к радужке; волокна отчасти дегенерированы; инфильтрация лейкоцитами и пигментными клетками цилиарного тела. Стекловидное тело сморщено; в нем заметны волокна соединительной ткани и лейкоциты.

Наблюдение 31 (Де Лито Волларо).

Мужчина, 40 лет. Начало наблюдения 16.IV 1904 г. Первичное заражение около 7 месяцев назад с последующими вторичными явлениями, поддающимися скоро ртутному лечению. Около $2^1/_2$ месяцев назад легкое заболевание правого глаза (иридоциклит), исчезнувшее при лечении; но вскоре появилось заболевание правого глаза, более резкое, с упадком зрения. Несмотря на лечение, воспаление усилилось, и появилась припухлость в нижненаружном сегменте глаза красноватого цвета. При исследовании общего состояния найдено лимфадениты, пустулезная сыпь.

При исследовании глаз найдено: сильная инъекция конъюнктивы, век и склеры. Перикорнеальная инъекция. В области нижненаружного сегмента глаза, на расстоянии 1 *см* от лимба, припухлость полушаровидной формы, покрытая подвижной, сильно инъецированной конъюнктивой, величиною с среднюю горошину. Роговица близ опухоли слегка мутна в глубоких слоях. В камере, в наружном углу ее, маленькая желтоватая масса с черными и красноватыми пятнышками. Радужка слегка воспалена, синехии, экссудат в зрачке. Тензия — 1; visus = 1/∞ projectio incerta. Глаз болезнен при дотоагивании. При смешанном лечении некоторое время явления усиливались, затем воспалительные явления постепенно исчезли, и сифилома рассосалась, но глаз атрофировался.

Наблюдение 32 (Де Лито Волларо).

Мужчина, 28 лет. Начало наблюдения 12.IV 1904 г. Первичное заражение 3 месяца назад. Вторичные явления. При ртутном лечении появилось воспаление левого глаза. Больной бросил лечение. Болезнь глаза усилилась, и вскоре появилась припухлость красного цвета книзу и кнутри от роговой оболочки. В то же время покраснел и стал болеть правый глаз.

При исследовании общего состояния найдены: лимфадениты, syphiloderma pustulosa, rupia; боли при надавливании в sternum и crista tibiae. Эпидидимит.

При исследовании глаз найдено: O. S. Сильная инъекция конъюнктивы хряща и склеры, перикорнеальная инъекция. В области внутренней половины цилиарного тела большая эктазия склеры высотою в 2 *мм,* разделенная на три доли. Сквозь отечную конъюнктиву обе верхние эктазии просвечивают буроватым цветом, а нижняя имеет розовую окраску. Роговица мутна, преимущественно около опухоли. Камера мелка, в особенности внутренняя половина ее. Радужка воспалена. Вся внутренняя половина ее покрыта густой серовато-желтой массой, снабженной на поверхности кровеносными сосудами. Visus = 1/∞ projectio incerta. Тензия = 1. Глаз сильно болезнен при дотрагивании; сильные боли. Диагноз: ранняя гумма цилиарного тела. О. Д. Ирит.

Смешанное лечение. Воспалительные явления исчезли, но глаз атрофировался.

Наблюдение 33 (Де Лито Волларо).

Мужчина, 19 лет. Начало наблюдения 24.IV 1904 г. Заражения сифилисом не имел, но у отца был сифилис в молодости. Глаз заболел неделю назад.

При исследовании общего состояния найдено: лимфадениты, зубы Гутчинсона.

При исследовании глаза найдено: сильная конъюнктивальная и перикорнеальная инъекция. Эктазия склеры у внутреннего края роговицы величиною

с горошину. При ощупывании зондом одно место припухлости более уступчиво. Роговица около припухлости мутна в глубоких слоях. Водянистая влага мутна. Камера нормальной глубины, и во внутреннем углу ее видна желтая масса с черноватыми пятнами. Ирит. Visus = 1/∞ projectio incerta. Тензия =1. Глаз болезнен при пальпации. Диагноз: гумма цилиарного тела на почве наследственного сифилиса. Смешанное лечение.

В течение приблизительно 12 дней — явное ухудшение: эктазия склеры охватила почти половину цилиарного тела, увеличилась, размягчилась, желтоватая масса в камере покрыла всю внутреннюю половину радужки. Visus = 0. Тензия +2. Боли.

Начиная с 20-го дня лечения воспаление стало стихать и опухоль рассосалась. Исход — неполная атрофия глаза.

Наблюдение 34 (Абельсдорф — Abelsdorf).

Опухоль цилиарного тела у семилетней девочки. Реакция Вассермана дала положительный результат. При продолжительном смешанном лечении опухоль исчезла.

Наблюдение 35 (Ангелис — Angelis).

Женщина, 24 лет. Начало заболевания сифилисом около 4–4$^1/_2$ месяцев назад. Заболевание глаза появилось во время вторичных явлений сифилиса. При первом осмотре отмечено: перикорнеальная инъекция, помутнение водянистой влаги; гипопион; передняя камера мелка; ирит с синехиями и организованным экссудатом в зрачке; тензия = 1. Visus = 1/∞ projectio certa. Отступя на 1 *мм* от лимба, по линии сухожилия верхней прямой мышцы имелась красная припухлость, напоминавшая большой фокус эписклерита; припухлость эта была изъязвлена. Лечение (внутривенные инъекции 1%-ным hydrarg. cyanati) дало быстрое улучшение; дело окончилось полным исчезновением гуммы и воспалительных явлений; зрение поднялось до $^1/_8$. Продолжительность наблюдения больной — около 2$^1/_2$ месяцев.

Наблюдение 36 (Сивцев).

Мужчина, 38 лет. Первичное заражение 3 года назад. Глаз заболел два месяца назад. Исследование организма показало присутствие остатков склероза praeputii, множественный лимфаденит и папулезную сыпь.

При исследовании левого глаза найдены общие припадки раздражения глаза, глубокие и поверхностные инфильтраты роговицы и поверхностные сосуды в ней; ирит; в верхневнутренней части камеры помещается масса серовато-белого цвета, идущая из-под края роговицы (корня радужки), полушаровидной формы; занимает она около $^1/_3$ всего пространства камеры, своей выпуклой стороной покрывает часть зрачка. Тензия сильно понижена, при давлении умеренные боли. Visus = движению руки у лица. Projectio lucis dubia. Назначено смешанное лечение. Очень скоро от сифиломы в камере отделился кусочек и опустился на дно камеры; сифилома через 3 недели рассосалась; близ лимба в склере появилась полоска и два пятнышка аспидного цвета. Visus поднялся до 0,2.

Наблюдение 37 (Игерсгеймер — Igersheimer).

Мужчина 34 лет. Первичное заболевание 2 года назад. Несколько месяцев назад — ирит с образованием узелка на радужке. При исследовании больного 23.I 1909 г. найдены рубцы от первичного склероза и лейкодерма. Реакция Вассермана — слабо положительная.

При исследовании глаза найдено: общие признаки раздражения глаза; ирит; осадки экссудата на десцеметовой оболочке; из нижнего угла камеры выступа-

ет красный узелок, доходящий до края зрачка и оттесняющий радужку кзади; синехии, экссудат в зрачке. Тензия повышена. Visus = движению руки на 2 *м.*

Смешанное лечение. Уже через 3 дня узел пожелтел, вскрылся, спался; из распада образовался pseudohypopion; постепенно сифилома рассосалась, а воспалительные явления исчезли. Зрение поднялось до 0,3.

Наблюдение 38 (Покровский).

Мужчина, 26 лет. Первичное заражение lues 5–6 месяцев назад. Глаз заболел около $1^1/_2$ недели назад. При исследовании организма найдена папуло-пустулезная сыпь.

При исследовании левого глаза найдено: общие признаки воспалительного раздражения, вдоль наружного края роговицы идет валикообразный выступ склеры длиною около 8 и шириной около 4 *мм;* границы его нерезки, консистенция плотная, он неподвижен, не спаян с конъюнктивой, цвет его маскируется гиперемией конъюнктивы. При ощупывании — нерезкая боль. Отступя 1–1,5 *мм* от нижнего края роговицы на склере имеется другой выступ, почти круглый, с резкими границами, плотный слегка болезненный, цвета сходного с цветом склеры, с сероватым оттенком. Муть роговицы преимущественно близ указанных выступов, без сосудов. Радужка воспалена. У наружного цилиарного края на радужке видно возвышение округлой формы с диаметром в 2–3 *мм.* Это новообразование смежно с первым из возвышений на склере и, можно сказать, переходит в него. Глазное дно видно плохо. Тензия — норма. Visus сильно ослаблен. При смешанном лечении быстро наступило значительное улучшение, и зрение поднялось.

Глава III

СИМПТОМАТОЛОГИЯ, ДИАГНОСТИКА, ИСХОДЫ И ЛЕЧЕНИЕ СИФИЛОМ РЕСНИЧНОГО ТЕЛА

Сифилома ресничного тела развивается в глазу, до тех пор здоровом или уже ранее перенесшем иридоциклит. Болезнь начинается остро общими признаками воспаления ресничного тела и радужки: появляются блефароспазм или ptosis, светобоязнь, слезотечение, боли, покраснение глаза (конъюнктивальная, эписклеральная и перикорнеальная инъекции). Вскоре на склере, близ роговицы, чаще всего на наружной половине глаза, образуется припухлость, покрытая сильно покрасневшей конъюнктивой, желтовато-красная, багровая, аспидная, черная или смешанного цвета. Припухлость эта имеет величину до горошины или боба и имеет округлую форму или же охватывает край роговицы в виде валика. Она неподвижна, плотноэластической консистенции, болезненна при ощупывании.

В роговой оболочке развиваются помутнения с сосудами, обычно сильнее всего около места склеральной опухоли и притом преимущественно в глубоких слоях. Водянистая влага мутнеет, иногда появляются осадки на задней поверхности роговицы, гипопион или же желатинозный экссудат. Сильный ирит (нередко с occlusio pupillae и иногда с образованием на радужке одного или нескольких узелков — сифилом).

В тех случаях, когда еще возможно исследование внутриглазных сред, наблюдаются иногда развитие катаракты, помутнение стекловидного тела, ретинит или поражение зрительного нерва. Внутриглазное давление обычно понижено, но иногда может быть повышено, что обусловливается или ростом опу-

холи, или последствиями ирита. Боли бывают обычно выражены очень сильно. Зрение быстро падает, и нередко очень скоро дело доходит до почти полной или полной слепоты. Дальнейшая судьба сифиломы, прорастающей склеру, бывает двоякой. Если лечение оказывает свое действие, то постепенно воспалительные явления затихают, а припухлость склеры рассасывается; если на радужке были отдельные сифиломы, то иногда на ней остаются атрофические места, а на месте сифиломы склеры образуется пигментированный плоский или втянутый рубец. Если лечение не оказывает действия или его не было, то сифилома, идущая сквозь склеру, прорастает ее, и казеозный распад сифиломы распространяется под конъюнктивой. По Лито Волларо, этот момент нередко обозначается резким падением внутриглазного давления. Припухлость становится при этом меньше и более разлитой. Иногда вскрытие опухоли совершается не только сквозь склеру, но и сквозь конъюнктиву, причем образуется язва, а содержимое сифиломы имеет вид казеозной массы с примесью пигмента. После вскрытия опухоли наблюдается обычно рассасывание ее и развитие рубца. В дальнейшем течении болезни воспалительный процесс заканчивается атрофией или абсолютной глаукомой или же воспаление затихает, и глаз сохраняется в состоянии большего или меньшего увечья.

В набросанной только что картине болезни указывается на прорастание сифиломы только сквозь склеру, без распространения в переднюю камеру. Такой тип сифиломы встречается чаще всего. Проф. Евецкий на 69 глазах отметил его в 37 случаях (т. е. приблизительно в 54 %); я на 101 случай — 51 раз (т. е. 50 %).

От указанной клинической картины могут быть отступления. Так приблизительно в 37 % случаев наблюдалось распространение сифиломы и в переднюю камеру. Для подобных случаев к приведенным выше явлениям можно добавить приблизительно следующие симптомы. До или после развития склеральной опухоли (или одновременно с ним) в углу передней камеры появляется масса, имеющая желтовато-серую, желтовато-розовую, коричневую и т. п. окраску в зависимости от степени развития в ней сосудов, казеозного распада или пигмента. Масса эта выполняет иногда значительную часть камеры. Иногда образуется гноевидный осадок на дне камеры (вследствие распада сифиломы, по мнению проф. Евецкого). Если распространение сифиломы из цилиарного тела по направлению в камеру совершается не через угол ее, то иногда наблюдается выпячивание радужки кпереди и даже иридодиализ. Камерная часть сифиломы подвергается, как и склеральная, распаду; в случае хорошего действия лечения она способна быстро рассосаться с образованием атрофического участка в радужке. Общая характеристика процесса и исходы при чисто склеральном и только что указанном смешанном распространении сифиломы приблизительно одинаковы. Следующим отступлением от основного склерального типа сифиломы являются случаи распространения сифиломы из цилиарного тела только в камеру, без прорастания склеры; в этих случаях все существенные явления разыгрываются в передней камере. Таких чисто камерных случаев описано 6 [Буссе (Busse), Трейтель (Treitel), Евецкий, Сивцев Игерсхеймер, Снегирев]; в этом последнем случае наблюдалось потемнение склеры, что указывает на тенденцию сифиломы прорасти склеру. Все они закончились благополучно.

Особого рассмотрения заслуживает симптоматология тех случаев сифиломы ресничного тела, когда имеется распространение в стекловидное тело. По данным патологической анатомии, разрастание сифиломы в стекловидное тело происходит часто. Но оно редко доступно клиническому исследованию или вследствие того, что оно недостаточно сильно выражено, или вследствие

того, что изменение зрачка (экссудат) мешает определить его. По мнению проф. Евецкого, разрастание сифиломы в стекловидное тело (и заднюю камеру) можно подозревать уже и тогда, когда глубина передней камеры неравномерна вследствие прилегания части радужки к роговице. Как таких случаев, так и таких, когда сифилому, растущую в стекловидное тело, можно было наблюдать сквозь зрачок, в литературе немного. Они принадлежат Фуксу, Бюлле, Брикса (Fuchs, Bull, Brixa), Страхову, Снегиреву, Савичу, и Воинову.

В некоторых из них сифилома распространялась и в переднюю камеру (Фукс, Страхов), в других — в склеру (Бюлль, Брикса); в случае Снегирева тоже начиналось прорастание склеры; в случае Савича сифилома долго выступала только в стекловидное тело, но в конце концов образовалась и эктазия склеры; только в одном случае Воинова не отмечено выхождения в камеру и сквозь склеру.

Выступая в стекловидное тело, сифилома видна или с боковым освещением, или через офтальмоскоп в виде желтой, серой, желтовато-красной, желто-бурой округлой опухоли, иногда с сосудами. В двух случаях из упомянутых четырех воспалительные явления отсутствовали.

Чтобы пополнить семиотику сифилом, следует упомянуть в качестве редких особенностей образование двух склеральных припухлостей, развитие сифилом на двух глазах, образование экзофтальма.

Сравнивая описанные в главе I случаи с данными казуистики, мы видим, что они принадлежат ко второму по частоте типу сифилом — камерно-склеральному.

Второй мой случай представлял некоторую особенность: в нем наблюдалось втяжение радужки по направлению к склеральному выпячиванию и образование «колобомы». Виддер (Widder), Коппец, Лито Волларо отмечали смещение зрачка по направлению к сифиломе; образование «колобомы» описано Июлером (Iuler) и Стевером. Быть может, эти случаи развития «колобомы» при сифиломе (объясняющиеся рубцеванием распавшегося участка цилиарного тела) дают известную основу гипотезе проф. С. С. Головина о происхождении атипических врожденуых колобом радужки вследствие внутриутробных заболеваний цилиарного тела[47].

Если подвести цифровой итог на основании материала в 110 глаз, то видно, что самыми постоянными признаками при сифиломах ресничного тела оказываются явления иридоциклита и склеральная опухоль. Последняя встречается одна или в комбинации с выходом в камеру, или в стекловидное тело в 90–91 % случаев.

Выход сифиломы в камеру (изолированно или в комбинации с выходом в склеру или стекловидное тело) наблюдается в 45 %. Вероятность встретить изолированный выход сифиломы в стекловидное тело весьма мала и равна 1–2 %.

Диагностика сифилом ресничного тела прежде всего должна основываться на той общей характеристике процесса, которая вытекает из его симптоматологии; при сифиломе ресничного тела почти всегда имеются явления резкого иридоциклита с развитием опухоли в склере или передней камере.

Если больной находится под более или менее продолжительным наблюдением, то вряд ли возможна диагностическая ошибка. Но если диагностика

[47] Считаю возможным добавить, что однажды мне удалось видеть образование «колобомы» при ожоге склеры серной кислотой, вероятно, сопровождавшемся некрозом части цилиарного тела.
По поводу гипотезы проф. Головина см. «Вестник офтальмологии», 1902, стр. 439. Заседание Общества глазных врачей в Москве, 27 апреля 1901 г.

должна быть поставлена скоро или случай недостаточно типичен, то возможны колебания в распознавании болезни. Поэтому следует рассмотреть здесь те заболевания, которые более или менее сходны с сифиломой ресничного тела. Говоря о дифференциальной диагностике, мы будем указывать лишь на данные местного исследования глаза, о признаках же, получаемых при общем исследовании организма, скажем особо.

1. С простым иридоциклитом сифилому можно смешать, когда нет еще налицо видимой опухоли ни в склере, ни в камере, ни в стекловидном теле. Проф. Евецкий указывает, что если есть при этом неравномерность глубины передней камеры, то это должно возбудить подозрение на сифилому ресничного тела.

2. Возможно смешение с сифиломой радужки, если сифилома ресничного тела, занимающая угол камеры, мала и видна только в камере. Дело решается наблюдением: если рост опухоли значительный или появится выпячивание склеры, то диагноз решается в пользу сифиломы цилиарного тела.

3. Возможно смешение с саркомой цилиарного тела. Нужно принимать во внимание две возможности:

а) «опухоль» растет в данное время только в стекловидное тело. Вообще говоря, при настоящей опухоли надо ожидать встретить повышение внутриглазного давления, отсутствие воспалительных явлений и сравнительно хорошую остроту зрения; могут быть, однако, и отступления от этого правила, и, с другой стороны, судя по случаю Воинова, и сифилома может приобрести большое сходство с опухолью. В случае сомнении дело выясняется наблюдением. Надо иметь в виду, что наблюдения, когда сифилома долгое время росла только в направлении стекловидного тела, исключительно редки;

б) «опухоль» выходит сквозь склеру в область цилиарного тела. В общем против опухоли говорит нормальная или пониженная тензия, красный или желтоватый цвет припухлости (или примесь этих цветов к пигментной окраске), мягкость склеральной припухлости, явления иридоциклита, быстрота развития припухлости.

Появление «опухоли» и в камере в обоих указанных выше случаях облегчает диагноз.

4. Возможно смешение с гуммой склеры (или эписклеры), если последняя помещается в области цилиарного тела.

Сходство сифиломы, выходящей сквозь склеру, с гуммой склеры заключается в том, что при обоих этих заболеваниях имеется припухлость тканей с явлениями местной эписклеральной и конъюнктивальной гиперемии. Сходство усугубляется еще и тем, что в гумме склеры могут быть явления казеозного распада, что может придать ее окраске (обычно багровой) примесь желтого цвета.

Против гуммы склеры свидетельствует примесь пигмента в опухоли, который при сифиломе очень редко отсутствует и появляется рано. При гуммах склеры, по указанию проф. Евецкого, пигмент наблюдается лишь в поздних стадиях. Против гуммы склеры говорит иногда и сама форма припухлости, а именно если она охватывает роговицу в виде вала. При гумме склеры наблюдаются иногда отдельные милиарные гуммы в конъюнктиве склеры. Особенно важно в диагностическом отношении то обстоятельство, что при гумме склеры, как правило, не встречается явлений иридоциклита, зрение мало страдает, тензия остается нормальной. Появление опухоли в передней камере должно свидетельствовать в пользу сифиломы ресничного тела, так как гуммы склеры не распространяются внутрь глаза.

Для иллюстрации дифференциальной диагностики гуммы склеры и сифиломы ресничного тела я считаю полезным привести здесь историю болезни больной с гуммой склеры, которую я демонстрировал на заседании Общества глазных врачей в Москве 29 января 1902 г.

Больная Г., около 25 лет, обратилась в амбулаторию Московской глазной больницы 9.I 1902 г. При исследовании левого глаза обнаружены следующие явления.

На верхненаружной части склеры имелась припухлость фиолетово-багрового цвета, ограниченная снутри лимбом, а кверху, кнаружи и книзу переходившая в нормальные ткани без резких границ. Эта припухлость в своей наиболее возвышающейся части выдавалась над уровнем склеры и роговицы приблизительно на 4 *мм;* окружность основания припухлости имела форму овала, длинный диаметр которого шел наискось кверху кнаружи; величина диаметров = 1,5 и 1,0 *см.* Конъюнктива, покрывавшая припухлость, была гиперемирована за пределы последней; фиолетовая окраска припухлости зависела от инъекции эписклеральных сосудов. Припухлость по общему виду напоминала фокус эписклерита, но бросалась в глаза своей вышиной. На роговой оболочке две maculae centrales; передняя камера, радужка и все внутриглазные ткани нормальны. Visus = 0,3. Тензия — норма. Боль в глазу довольно значительная. Правый глаз здоров. Больная сообщила, что болезнь началась 25.XII с покраснения глаза, через несколько дней появилась припухлость на белке и боль, существующая беспрерывно, но усиливающаяся к вечеру и по ночам. При вторичном осмотре больной, произведенном через 3 дня, оказалось, что припухлость имеет в глубине своей желтоватую окраску как бы от скопления гноя. Еще через день 14.I, при той же картине болезни поставлен диагноз гуммы склеры и назначен йодистый калий. К этому времени выяснено, что у больной с 1899 г. гуммозный lues; вторичные явления были в 1895 г.

15.I опухоль на вершине изъязвилась, образовалась круглая, плоская язва с диаметром в 2 *мм,* с резкими краями и желтым дном. Припухлость при этом не спала и желтое содержимое не вышло из нее. Боли резко ослабели.

В дальнейшем к йодистому калию прибавлено ртутное лечение. Рассасывание гуммы шло вперед безостановочно, в первое время быстро, потом медленно. Приблизительно через $1^1/_2$ месяца появилось на конъюнктиве склеры несколько мелких, менее булавочной головки, сероватых круглых бугорков — милиарных гумм. Через $3^1/_2$ месяца от начала болезни наступило полное выздоровление.

В приведенном случае следует отметить те черты, которые отличали болезнь от сифиломы ресничного тела: 1) отсутствие пигментации опухоли, 2) отсутствие сифиломы в камере и 3) отсутствие ирита.

5. Возможно смешение с интеркалярными стафиломами при sclerochorioiditis anterior. В этом отношении надо иметь в виду, что стафиломы развиваются медленно и не сопровождаются столь острыми явлениями воспаления, как сифиломы. Появление опухоли в камере или образование желтых масс казеозного распада в припухлости на склере решает, конечно, вопрос в пользу сифиломы.

6. Большие трудности может представлять дифференциальная диагностика сифиломы от туберкулеза цилиарного тела, если этот вопрос пролагает себе путь сквозь склеру и не сопровождается образованием бугорков на радужке. Сходство может быть так велико, что проф. Евецкий отмечает в качестве отличительных признаков лишь то, что «туберкулезный процесс протекает в глазу значительно медленнее, без бурных воспалительных явлений и без сильных болей, обратно тому, как это бывает при сифиломе». Все остальные соображения при диагностике подсказываются данными общего исследования организма, бактериологическими приемами и т. п.

7. Известное сходство с сифиломой ресничного тела может представлять и туберкулез склеры и эписклеры в тех случаях, когда он локализируется в области цилиарного тела. По описанию проф. Кальдераро (Calderaro),

это страдание выражается вначале в форме небольшой опухоли, покрытой покрасневшей и подвижной конъюнктивой; опухоль имеет ровную серую окраску в своих центральных частях, а по периферии — розовую. Постепенно увеличиваясь, опухоль срастается с конъюнктивой, истончает ее и изъязвляется; дно язвы покрыто фунгозными разращениями и серыми кучками продуктов некробиоза и казеозного распада. В то же время инфильтрируется и изъязвляется склера насквозь вплоть до сосудистой оболочки или стекловидного тела. В дальнейшем течении, заканчивающемся обычно выздоровлением, язва постепенно очищается и зарубцовывается. Преломляющие среды долгое время остаются нормальными; лишь очень поздно могут образоваться помутнения и кровоизлияния.

В этой краткой схеме туберкулеза склеры существуют, кроме сходных черт, и черты отличия от сифиломы: воспалительные явления со стороны радужки отсутствуют, опухоль не пигментирована; кроме того, процесс развивается спокойно и чрезвычайно медленно. Диагностика, конечно, может требовать применения обычных методов распознавания туберкулеза (биопсии, прививки животным и т. д.). Следует заметить, что туберкулез склеры может быть первичного характера. В общем это заболевание представляет большее сходство с сифиломой склеры, чем с сифиломой цилиарного тела.

8. К перечисленным семи пунктами дифференциальной диагностики, отмеченным проф. Евецким и Лито Волларо, полезно, мне кажется, добавить еще один, а именно метастатический хориоидит как заболевание, имеющее в своей клинической картине некоторые черты сходства с сифиломой реснитчного тела. Я подразумеваю, конечно, только те очень редкие случаи метастатической офтальмии, при которой поражается лишь ограниченная область переднего отдела сосудистого тракта.

Я позволю себе привести здесь редкий случай такой метастатической офтальмии, который был демонстрирован д-ром Понаиотовым на заседании Одесского офтальмологического кружка в 1908 г. Я пользуюсь, приводя здесь историю болезни этого больного, авторефератом доклада д-ра Панаиотова, помещенным в протоколах Одесского офтальмологического кружка («Вестник офтальмологии», 1908), но делаю некоторые дополнения в деталях (с разрешения автора) по данным личного наблюдения больного в клинике глазных болезней Новороссийского университета.

Больной 45 лет, в конце января 1908 г. заболел инфлюэнцей в нервной и катаральной форме с последовательной фолликулярной ангиной. По прошествии острого периода последней у больного внезапно заболел глаз: появились сначала тупые, а затем стреляющие боли в области левого глаза, распространяющиеся на всю левую половину головы, затем гиперемия конъюнктивы и перикорнеальная инъекция. Зрение оставалось хорошим. Больной обращался к врачам: назначен был атропин и согревающие компрессы. Однако процесс прогрессировал, и 26.II больной вдруг потерял зрение вследствие того, что передняя камера вся наполнилась гноем. 5.III больной поступил в глазную клинику Новороссийского университета. Status praesens: od. — conj. chron. Os. Exophthalmus. Сильный отек век и конъюнктивы. Перикорнеальная инъекция Ectasia sclerae et conjunctivae в верхней части глазного яблока. Роговица чиста и прозрачна. Передняя камера занята беловато-желтого цвета гноем. Visus = неуверенная. Тензия = 57 *мм* рт. ст. по тонометру проф. А. Н. Маклакова (сильно повышена). Пользование здоровым глазом затруднено; наступает быстрое утомление и появляются боли. Температура 37,6°.

Добавление: эктазия склеры и конъюнктивы имела вид припухлости тканей около верхнего края роговицы. Припухлость величиною с половину боба имела общую форму вала, положенного горизонтально; середина вала выстояла в виде бугра, возвышавшегося над уровнем склеры и роговицы миллиметра на 3–4. Передний склон вала спускался к роговице круто, остальные склоны его спускались к уровню склеры покато. Ширина

вала посредине равна была 5–6 *мм.* Припухлость была покрыта сильно гиперемированной конъюнктивой. Цвет припухлости, благодаря гиперемии конъюнктивы и глубокой инъекции, был багрово-красный, но сквозь эту окраску из средины опухоли просвечивал желтоватый цвет. Дотрагивание до глаза в области припухлости вызывало боли. В передней камере был гипопион, выполнявший $^{3}/_{4}$ ее высоты. Экзофтальм был выражен в ничтожной степени.

В первый же день по поступлении в клинику больному сделан парацентез роговицы проф. С. С. Головиным, причем выпущен гной. При антисептическом лечении и повторных парацентезах воспалительный процесс затих, эктазия постепенно исчезла, и проекция света стала правильной. 13.IV больной выписался. Через 5 месяцев после выписки больного из клиники ему сделана проф. С. С. Головиным иридэктомия с оптической целью.

Путем бактериологического исследования обнаружено, что заболевание было вызвано белым стафилококком.

Итак, приведенное выше наблюдение д-ра Панаиотова представляет собой случай ограниченного гнойного метастатического иридохориоидита, вернее — иридоциклита.

Несомненно, между этим заболеванием и сифиломой ресничного тела существует сходство в местных изменениях. Их сближает между собой наличие припухлости в области цилиарного тела в комбинации с общими воспалительными явлениями. Мой второй случай сифиломы и был вначале диагностирован как такой метастатический абсцесс цилиарного тела. Диагноз направился по такому ложному пути главным образом потому, что сифилома имела вид абсцесса, а анамнез, не говоря о lues, указывал на бывшую раньше пневмонию или вообще на какое-то заболевание дыхательных путей. Оно могло служить этиологическим моментом для развития метастаза в глаз, но, кроме того, возможно было искать причину для последнего и в общем инфекционном заболевании организма, о котором свидетельствовала повышенная температура. Вопрос, как мы видели, выяснился главным образом на основании данных общего исследования.

Я считаю нужным прибавить, что, судя по описаниям, метастатические абсцессы склеры и эписклеры в области цилиарного тела также, по-видимому, должны представлять известное сходство с сифиломой ресничного тела.

Перечисленными выше пунктами исчерпывается дифференциальная диагностика по данным местного наблюдения глаза. Конечно, во всех случаях последнее должно быть дополнено общим исследованием организма и тщательным анамнезом и иногда вспомогательными приемами исследования (реакция Вассермана, биопсия, прививки животным при подозрении на туберкулез и т. д.).

Если у больного установлен lues, то диагноз сифилитического характера болезни глаза получает, конечно, большое подспорье, но нужно, понятно, иметь в виду, что и у сифилитика могут быть не сифилитические заболевания и что сифилитические заболевания, как мы видели, требуют дальнейшей дифференциации. Положительный результат специфического лечения имеет, конечно, доказательное диагностическое значение в пользу сифилитического характера процесса в глазу.

По своим исходам сифиломы ресничного тела составляют одну из самых мрачных страниц офтальмологии. Об этом свидетельствуют цифры. Проф. Евецкий на 66 наблюдений получил следующие исходы quo ad visu. Visus = 0 наблюдался в 34 случаях (т. е. в 51,5 %); visus = 1/∞ в трех случаях (4,54 %); visus =движению руки — в трех случаях (4,54 %); visus = счету пальцев на $^{1}/_{3}$ *м* в двух (3 %); visus < 0,l — в девяти случаях (13,6 %); visus от 0,1 до 0,3 — в восьми случа-

ях (12,1 %); visus от 0,7 до 1,0 — в семи случаях (10,6 %). Таким образом, полная слепота (visus от 0 до счета пальцев на 1,3 *м)* наступила в 64 % случаев.

По данным Лито Волларо (основанным на 78 наблюдениях), слепота (visus от 0 до движения руки) получилась в 67,2 % случаев; зрение выше 0,3 сохранилось только в 9 % случаев.

По моим данным, полученным при подсчете 104 глаз, слепота (т. е. visus от 0 до движения руки у лица) наступила в 62 % случаев. Большинство ослепших глаз было энуклеировано; остальные представляли явления атрофии.

Прогноз при сифиломах, согласно сказанному, очень плох. Тяжесть процесса обрисовывается, по наблюдениям авторов, с тем большей ясностью, что большинство случаев подвергалось специфическому лечению.

Что касается лечения, то я не стану останавливаться на нем. Замечу только, что специфическое общее лечение должно быть смешанным и очень интенсивным. Мне кажется, что при сифиломах ресничного тела показано и применение 606. Местное лечение (лекарственное и оперативное) применяется сообразно с особенностями случая.

Глава IV

ПАТОЛОГИЧЕСКАЯ АНАТОМИЯ СИФИЛОМ ЦИЛИАРНОГО ТЕЛА

В патологической анатомии сифилом ресничного тела следует отдельно рассмотреть вопрос об анатомии самой сифиломы и об анатомических изменениях различных тканей и органов глаза.

Патологоанатомический материал состоит из 32 исследованных микроскопически глаз; кроме того, в одном случае проведено исследование куска вырезанной радужки.

Сифилома цилиарного тела может ограничиться только глазом или же распространиться и на окружающие ткани. В самом цилиарном теле сифилома имеет или форму одиночного узла, или, что, по мнению проф. Евецкого, случается чаще, форму неполного или даже иногда полного кольца. Обычно она развита бывает преимущественно в передней части цилиарного тела, редко в области ora serrata.

Гумма из цилиарного тела распространяется на радужку, сосудистую оболочку, сквозь склеру, в переднюю камеру, в ретину и стекловидное тело. В нескольких случаях (Шерл — Scherl, Лито Волларо) сифилома проникала сквозь узуру капсулы в ткань хрусталика. Сифилома назад в ретину и сосудистую оболочку распространяется обычно сравнительно в незначительной степени. Но в отдельных случаях наблюдались отступления от этого правила, и, например в случае Тиало (Tialo), сосудистая оболочка была сильно утолщена вследствие развития грануляционной ткани вплоть до заднего полюса глаза. На значительном протяжении поражена была сосудистая оболочка и в случае Гиппеля (Hippel). Также и в стекловидном теле она не распространяется далеко. В радужную оболочку гумма прорастает иногда кольцеобразно, иногда в ограниченном месте, появляясь в камере. Иногда гумма выполняет весь передний отдел глаза в виде компактной массы, в которой трудно различить отдельные ткани. Вызвав прободение склеры, сифилома распространяется в виде шапки гриба под конъюнктивой и вызывает прободение и ее.

Переходя к вопросу о гистологическом строении сифилом ресничного тела, я считаю полезным в интересах удобства изложения привести здесь прежде

всего взгляд Лито Волларо как автора, имевшего в своем распоряжении очень большой патологоанатомический материал. Около $^1/_3$ всех глаз, а именно 11, изучавшихся микроскопически, исследована была этим автором. Вот несколько выписок из его монографии:

«Строение сифилом в основе одно и то же. Разница в отдельных случаях отмечается лишь в зависимости от различия в степени развития прогресса или регресса патологического процесса в глазу ко времени энуклеации последнего Почти всегда в случаях, в которых регрессивные изменения не резко выражены, можно отметить, что клеточные элементы, которые составляют массу инфильтрации, расположены в виде более или менее обширных фокусов; в каждом из последних существует: 1) периферический пояс, состоящий преимущественно из скопления, обильного и неправильного, маленьких круглых клеток с большим, сильно окрашенным ядром, и 2) центральная часть, состоящая из более или менее обширной площади некротической ткани, бледно окрашенной или совсем бесцветной, мутной, расположенной в виде неправильных извилистых глыб, крупнозернистых или аморфных, в которых кое-где видны хорошо окрашенные маленькие круглые клетки, группами или одиноко лежащие.

Между центральной некротической частью и периферической мелкокруглоклеточной инфильтрацией каждого отдельного фокуса не имеется резкой границы, но скорее существует переходная зона, в которой мелкоклеточная инфильтрация становится более редкой и между элементами ее, находящимися в состоянии жирового и гиалинового перерождения, отмечаются клетки «эпителиоидного» типа. Кроме этих типов клеток, встречаются очень часто полинуклеарные лейкоциты, рассеянные по всей массе инфильтрации, а также клетки типа *Mastzellen.* Гигантские клетки были отмечены различными авторами, но в небольшом количестве и не во всех исследованных глазах.

В случаях, когда анатомическое исследование глаз производилось в регрессивной стадии или даже в период атрофии, некротические участки были менее выражены и площадь инфильтрации была прорезана тяжами и полосами новообразованной соединительной ткани, которые изолировали и окружали участки еще сохранившейся грануляционной инфильтрации. Присутствию этих полос и их последовательному сморщиванию следует приписать деформацию глаза и втяжение склеральной поверхности в области цилиарного тела. Более детальное исследование этих пунктов начинающегося новообразования соединительной ткани позволяет обнаружить среди элементов мелкоклеточной инфильтрации присутствие более вытянутых клеток с бледным овальным ядром, из коих некоторые уже приняли веретенообразную форму и превратились в фибробласты.

Что касается гистологического вида некротизированных участков, то я уже упоминал, что бóльшая часть авторов отмечает обширные пояса казеозного распада, происходящего путем жировой и гиалиновой дегенерации и коагуляционного некроза преимущественно значительных групп мелких круглых клеток и эпителиоидных в центре грануляционного фокуса. Но наряду с этой формой некроза встречается другая вследствие плазмолиза и кариолиза, благодаря чему образуются пояса некротической инфильтрации, усеянной как бы тонким порошком из мельчайших зернышек, окрашивающихся ядерными красками. Кровеносные сосуды, содержащиеся в грануляционной массе, довольно скудны и малого калибра; это по большей части новообразованные капилляры; они более многочисленны в периферических слоях отдельных грануляционных очагов, где преобладает мелкоклеточная инфильтрация; сосуды окружены

по большей части более или менее густым слоем лейкоцитов (периваскулит); во многих из них замечается значительная пролиферация интимы, которая приводит к облитерации сосуда. В некротической области количество сосудов еще более скудно, и они по большей части совершенно облитерированы вследствие пролиферации интимы или же окружены скоплениями поли- или мононуклеарных лейкоцитов с резко окрашенным ядром, которые выделяются на почти неокрашенном фоне некротического участка».

В рамки этого подробного очерка гистологии сифиломы ресничного тела, сделанного Лито Волларо, укладывается обильный материал самого автора; с довольно большою точностью очерк Волларо в некоторых частях своих отражает и наблюдения многих других авторов.

Полезно, однако, сделать к нему некоторые добавления. Так, существенным я считаю вопрос об очаговом строении сифиломы. Можно ли признавать его таким правилом, как то говорит Лито Волларо?

Просматривая описания авторов, от многих из них нельзя получить впечатления о наличии таких очагов, какие, по Лито Волларо, составляют всю сифиломy. О некротических очагах говорят многие авторы, но чтобы они являлись центрами особых очагов инфильтрации, то нередко об этом или не говорится, или же на это нет ясных указаний. В работе проф. Евецкого содержится специальное указание на то, что нельзя было подметить в строении сифиломы очагового характера. Таким образом, нет оснований не допустить наряду с сифиломой очагового типа и сифилому более однородного, диффузного строения. Что касается нашего случая, то в сифиломе можно было подметить образование клеточных очагов, но они не имели такого расположения клеток, как указано Лито Волларо. По вопросу о клетках, составляющих сифилому, следует заметить нижеследующее. Эпителиоидных клеток может и совсем не быть: так, Парсонс и Мортон — Парсонс прямо отмечают их отсутствие. Затем встречаются указания на иное их распределение, чем то, которое отмечено Лито Волларо. Так, в одном из случаев Фругьюэле вся передняя часть гранулемы состояла из эпителиоидных клеток и полинуклеаров; в случае Евецкого не было расположения эпителиоидных клеток в виде переходной полосы между очагом некроза и остальной частью опухоли. О несколько ином участии эпителиоидных клеток в строении сифиломы говорит и наблюдение Туука; это последнее свидетельствует и о возможности довольно обильного развития гигантских клеток, причем попадались образования, сходные с туберкулами. Также и в случае Фиалго, когда инфильтрация распространялась далеко назад по сосудистой оболочке, в этой последней имелись узелки, сходные с туберкулами.

Что касается других клеточных элементов сифиломы, то, не останавливаясь на Mastzellen как на явлении малозаметном, я скажу два слова о «полинуклеарах» и «плазма-клетках». Первые могут встречаться в сифиломе не только рассеянно, но образуют иногда густые скопления, как то было в наблюдении Ганке (Hanke). Этот автор полагает, что исходным пунктом для развития очагов некроза, которые он констатировал в своем случае, послужили именно эти очаги воспалительной (полинуклеарной) инфильтрации.

В нашем случае также в височной половине сифиломы имелось очаговое скопление полинуклеаров, производившее впечатление начинающего нагноения. Что касается плазма-клеток, то большая часть авторов совершенно не упоминает о них, так как, по всей вероятности, они не производили специального окрашивания этих клеток. Ганке искал их и не нашел; он оговаривается, что фиксация глаза могла быть неподходящей. Шерль отметил их присутствие

в своем случае сифиломы, однако не в самой гранулеме, а вне ее, в задних слоях радужки. Лито Волларо отметил их в одном случае на границе некротического очага. В моем случае они образовывали сплошное скопление, составляя значительную часть носовой половины сифиломы.

Относительно развития соединительной ткани в сифиломе следует заметить, что оно может иногда дать нечто необычное, как то наблюдал проф. Евецкий. При исследовании глаза, 18 лет назад пораженного гуммой, цилиарного тела (диагностированной д-ром Воиновым), проф. Евецкий нашел в области ora serrata небольшую валикообразную опухоль с гладкой поверхностью, состоящую из плотной склерозированной соединительной ткани с неясной полосчатостью, немногочисленными веретенообразными клетками, иногда с пигментом. Эта опухоль представляла собой остаток когда-то бывшей гуммы.

По вопросу о сосудах и некрозе я ограничусь лишь сопоставлением моего случая с обобщениями Лито Волларо. Как видно из моего наблюдения, изменения сосудов могут быть выражены слабо. В носовой половине сифиломы, вскрывшейся задолго до энуклеации, уже не было явлений некроза, а в височной половине, где процесс носил более свежий характер, не было некроза указанных Лито Волларо типов, а были признаки нагноения.

Нужно сказать еще о пигментации сифиломы, которая, как известно, выпячивая склеру, представляется клинически темной, иногда черной. По проф. Евецкому, эта темная окраска никоим образом не зависит от просвечивания увеального пигмента, который весь отделен от наружной поверхности сифиломы всей толщей последней. Он полагает, что пигмент в сифиломе происходит из распавшихся эпителиальных клеток partis ciliaris retinae и что он заносится током тканевых соков в периферию гранулемы (а равно в конъюнктиву и склеру), где и откладывается свободно или в клетках. По мнению Лито Волларо, пигментация ткани сифиломы, а равно конъюнктивы и склеры обусловливается, с одной стороны, распадом пигментных клеток p. ciliaris retinae, эпителия пигментного слоя радужки и пигментных соединительнотканных клеток цилиарного тела, а с другой стороны, и целые пигментные эпителиальные клетки p. ciliaris retinae, и целые пигментные соединительнотканные клетки цилиарного тела могут перемещаться вместе с ростом сифиломы.

До сих пор мы говорили о гистологии самой сифиломы. Теперь упомянем об изменениях различных тканей глаза вне пределов этой последней. Они сводятся к нижеследующим явлениям:

1) Во всех тканях глаза могут наблюдаться явления инфильтрации, носящей то разлитой, то более ограниченный характер; нередко она представляется периваскулярной. Наиболее резко инфильтрация бывает выражена в конъюнктиве, в радужке и в переднем отделе сосудистой оболочки и склеры. Кроме инфильтрации, в тканях глаза могут замечаться явления воспалительного отека. В передней камере (в зрачке) и в стекловидном теле воспалительный экссудат нередко подвергается соединительнотканной организации.

2) Ближайшие к сифиломе оболочки глаза могут подвергаться узурированию со стороны растущей гранулемы: так, она проникает сквозь склеру, сквозь радужку, сквозь десцеметову оболочку (Евецкий) и сквозь капсулу хрусталика (Шерль, Лито Волларо).

3) В тканях, занятых самой сифиломой, а равно и в тех, которые находятся в состоянии воспаления или в неправильных условиях питания (хрусталик, ретина, очень часто подвергающаяся отслойке), наблюдаются различные дегенеративные изменения; они особенно выражены при общей атрофии глаза.

Изменения хрусталика могут дойти и до полного его рассасывания. В отдельных случаях отмечены пролиферационные процессы: так, например, Евецкий наблюдал образование стекловидных оболочек эндотелиального происхождения, покрывавших десцеметову оболочку и радужку. Лито Волларо упоминает о разращениях эпителия конъюнктивы по краям узуры ее; в местах разрушений тканей развивается соединительная ткань.

4) Кровеносные сосуды радужки, конъюнктивы, ретины и хориоидеи могут представлять явления гиалинового перерождения и эндартериита, иногда очень резкие. В роговой оболочке, в глубоких слоях ее, наблюдается новообразование сосудов.

Глава V

ЭТИОЛОГИЯ СИФИЛОМ РЕСНИЧНОГО ТЕЛА

Сифиломы ресничного тела развиваются значительно чаще у мужчин, чем у женщин; большая часть случаев приходится на возраст от 22 до 30 лет; самый молодой больной имел от роду 6 лет — случай Панаса (Panas), при наследственном lues; самый старый — 60 лет — Ретмунд и Эверсбуш (Rothmund, Eversbusch). Только в пяти случаях заболевание было двусторонним — Лоринге Эно (Loringe Eno), Нити (Nitot), Лениану Варе (Liniany Ware), Иулер (Iuler), Стевер (Stoewer).

Сифиломы в огромном большинстве случаев вызываются приобретенным сифилисом, и на всю массу наблюдений известно только четыре случая развития сифиломы ресничного тела на почве наследственного сифилиса — Уотсон (Watson), Панас (Panas), Фругьюэле (Frugiule), Де Лито Волларо.

Весьма интересным представлялось выяснить, как скоро после заражения развиваются сифиломы ресничного тела.

Проф. Евецкий на 49 случаев, в которых указано точно время заражения сифилисом, дает следующие цифры.

Сифилома ресничного тела развивалась:

в течение	первого	полугодия	после	заражения	в	42,8 %
»	второго	»	»	»	в	22,4 %
»	третьего	»	»	»	в	8 %

Сифиломы двухлетней давности встречаются лишь в единичных случаях. Самый длинный срок от первичного заражения до появления сифиломы ресничного тела равен 14 годам.

По данным Лито Волларо, на первое полугодие приходится 34,8 %, на второе полугодие — 25,7 %, на второй год — 9 %. Самый ранний срок появления сифиломы — около $2^1/_2$ месяцев.

Интересно также проследить, при каких общих явлениях сифилиса чаще всего встречаются сифиломы ресничного тела. На основании литературных сведений о 106 случаях я получил следующие данные:

В 45 наблюдениях нельзя с точностью установить, в каком периоде сифилиса находится больной ко времени появления сифиломы.

В 24 наблюдениях сифилис был, судя по предшествовавшим или по сопутствующим явлениям, третичным; в нескольких из этих случаев были налицо еще и вторичные явления.

В 34 наблюдениях налицо были лишь вторичные явления; в одном наблюдении вторичные явления развились лишь после образования сифиломы в ресничном теле.

Таким образом, сифиломы ресничного тела чаще всего встречаются до появления признаков третичного сифилиса в других местах организма.

Теперь я остановлюсь несколько на вопросе диагностики сифиломы третичного периода сифилиса от таковой же вторичного.

Принципы, которыми возможно руководиться при этом, должны, конечно, согласоваться с данными общей сифилидологии. Я рассмотрю их вкратце каждый порознь, чтобы определить их диагностическую ценность.

Время, протекшее со дня заражения. Как мы видели, сифиломы чаще всего бывают в раннем периоде сифилиса. Проф. Евецкий, касаясь этиологии сифилом вообще, придает, видимо, времени, истекшему со дня заражения, известное значение, так как говорит: «Сифиломы цилиарного тела принадлежат к ранним проявлениям общего сифилиса и сопровождаются обычно вторичными явлениями или, что реже бывает, появляются вскоре после них, но перед гуммозным периодом.

Следуя принятой терминологии, мы должны, на основании приведенных фактов, рассматривать сифиломы цилиарного тела как папулы. Как гуммы, они выступают сравнительно редко, и притом обычно в поздних периодах сифилиса, но могут появляться и рано, например в первом полугодии после инфекции в сочетании с кожными гуммами, чем доказывается раннее наступление третичного сифилиса».

Лито Волларо, который относит значительное большинство описанных в литературе сифилом к гуммам, очевидно, не смущается при этом краткостью времени, истекшего со дня первичного заражения.

Ни краткость времени, ни продолжительность времени, истекшего со дня заражения, не должны, мне кажется, играть роль важного критерия при решении вопроса о вторичном или третичном характере сифилом вообще и каждой данной сифиломы в частности.

Дело в том, что по общей сифилидологии мы знаем случаи чрезвычайно раннего появления «третичных» явлений и случаи поздних, через несколько лет, рецидивов «вторичных» явлений. В руководстве Цейссля (Zeissl, Lehrbuch der Venerich. Krankheiten, 1902), например, приведен случай рецидива розеол через 29 лет после заражения.

Сопутствующие явления сифилиса в других отделах организма. Вышеприведенная цитата из монографии проф. Евецкого и соображения, высказываемые им, указывают, что он придает важное значение и сопутствующим явлениям, по которым определяется иногда самый характер сифиломы.

Лито Волларо, говоря о так называемых ранних гуммах, также считается с сопутствующими явлениями, но, по-видимому, только тогда, когда они третичные; тогда он признает их за очень важный критерий, заставляющий думать при диагностике сифиломы «скорее о ранней гумме».

Уже из слов Лито Волларо видно, что он все же считает не безусловно доказательными сопутствующие явления сифилиса для диагноза характера сифиломы.

Если мы обратимся к общей сифилидологии, то встретимся со случаями, когда при вторичных явлениях встречаются третичные. Следовательно, логически говоря, по существующим общим явлениям сифилиса заключать о характере частного проявления его в виде гранулемы в цилиарном теле с уверенностью невозможно.

Патологическая анатомия, по мнению одних авторов, дает ясный и точный ответ о характере сифиломы цилиарного тела в глазу, подвергшемся микроскопическому исследованию; другие не считают возможным полагаться на нее.

Лито Волларо принадлежит к убежденным сторонникам диагностического значения патологической анатомии сифиломы цилиарного тела. На основании литературы об анатомических исследованиях при сифиломе цилиарного тела, которых Лито Волларо собрал 26, он полагает, что во всех этих случаях сифиломы оказывались гуммами.

Литто Волларо признает, что анатомическое отличие папулы от гуммы в начальной стадии последней невозможно; но характер изменений в регрессивном периоде гуммы (некроз, казеозный распад) легко позволяет отличить ее от папулы.

Фругьюэле не придает анатомии диагностического значения, ибо, не стесняясь ею, относит как некоторые свои случаи, так и случаи других авторов (которые Волларо считал гуммами), к папулезному периоду, вводя в вопрос о сифиломах цилиарного тела новое понятие «злокачественной папулы».

Проф. Евецкий, говоря о патологической анатомии сифилом, замечает, что «наклонность сифилом к казеозному перерождению так велика, что этот дегенеративный процесс можно считать за правило». О диагностическом значении этого перерождения проф. Евецкий не говорит в своей работе.

Если мы обратимся к патологоанатомическим данным общей сифилидологии, основанным главным образом на исследовании кожных проявлений сифилиса, то узнаем, что кроме розеолы (которой мы здесь не касаемся), на коже различают папулу и проявления третичного периода — бугорок (resp. мелкогуммозной сифилид по Цейселю) и гумму (крупногуммозный сифилид Цейсля). Бугорок, по данным Унна, весьма близок по строению и происхождению к папуле; гумма характеризуется своим развитием из отдельных очагов, не связанных с направлением сосудов кожи, причем дело заканчивается некротизацией центральных ее участков с высыханием их в плотные массы или с размягчением их. По Унна, развитие гуммы возможно и из бугорка.

Если перенести эти данные, так сказать, на почву цилиарного тела, то, конечно, при современном состоянии патологической анатомии сифилом этого органа мы должны будем отказаться от возможности воспользоваться для распознавания гумм, папул и бугорков теми тонкими гистологическими отличиями, которые существуют, быть может, между указанными сифилидами кожи уже до момента появления некроза.

Появление обширных некрозов или размягчений, свойственных, по данным общей сифилидологии, третичным поражениям кожи (как правило — гуммам и изредка — бугоркам), конечно, представляет особенность более демонстративную, и на нее можно, казалось бы, положиться, как на признак, который, если он констатирован, свидетельствовал бы о третичном характере сифиломы в данном отдельном случае. Но дело осложняется следующими обстоятельствами:

1. При обратном развитии папулезных сифилидов наблюдаются дегенеративные изменения в клетках с распадом их. Возможно допустить, что этот распад в «папуле» цилиарного тела — органе, не похожем на кожу, может совершаться в иных размерах, чем в кожной папуле. Если допустить эту возможность, то оценка диагностического значения некроза становится субъективной.

Что более или менее выраженный некроз можно действительно допустить в «папуле» цилиарного тела, можно заключить с некоторой долей вероятности по аналогии с папулами радужки, в которых, по Крюкману (Krückmann), бывают иногда некрозы на их вершине.

2. Известно, что кожные папулезные сифилиды способны иногда подвергаться нагноительным процессам, быть может, вследствие присоединения добавочной инфекции. Правда, в кожных сифилидах нагноение носит поверхностный характер; но если допустить принципиально возможность нагноительного процесса в «папуле» цилиарного тела, то пределы распространения его предугадать по аналогии с кожей нельзя. Признав возможность нагноения папулы, надо считаться и с возможностью технического затруднения при решении вопроса о том, идет ли дело в исследуемом случае сифиломы действительно о нагноении папулы или же о размягчении гуммы.

Указанные обстоятельства заставляют относиться к данным патологической анатомии с известной осторожностью; если дело идет о литературном описании, то надо считаться нередко и с недостаточной тщательностью такого описания.

Особенности течения и исходы. Если клинически удается констатировать наличие в сифиломе ясного и обширного некроза, то, конечно, это явление должно свидетельствовать о гуммозном процессе. Но возможность убедиться в этом некрозе ограничена. Ad oculos протекает лишь та часть сифиломы, которая находится в передней камере. То, что разыгрывается в самом цилиарном теле, менее доступно наблюдению. Если происходит вскрытие сифиломы под конъюнктиву или даже совсем наружу, то некроз иногда несомненен; но нередко он лишь вероятен; кроме того, раньше чем констатировать наличие некроза, надо принять во внимание и возможность нагноительного процесса, который, как высказано было выше, не должен считаться исключительной принадлежностью только гуммы.

Других признаков в течении сифиломы, которые были бы характерны именно для гуммы или именно для папулы, мне кажется, не удается установить. Нельзя, конечно, основываться и на тяжести течения процесса, и на податливости его йодистому лечению (при гумме) или ртутному (при папуле) — обстоятельства, которым очень большое значение придает Лито Волларо. Этот автор всецело разделяет понятие о ранней гумме цилиарного тела, которое было установлено в офтальмологии преимущественно Терсоном (Terson).

Под gumma praecox corporis ciliaris Терсон подразумевает третичное поражение цилиарного тела, развившееся ранее третьего года после первичного заражения. Основываясь на том литературном и личном материале, который имелся у него, Терсон замечает, что ранним гуммам цилиарного тела «почти всегда сопутствуют или за ними следуют в дальнейшем очень тяжелые явления раннего третичного сифилиса в других местах тела»; кроме третичных явлений, могут быть налицо и вторичные явления. Ранние гуммы встречаются одинаково часто с поздними. Симптоматология тех и других одинакова, но течение ранних гумм более быстрое. Что касается диагностики, то Терсон говорит, что «не всегда возможно отделить папулу цилиарного тела от настоящей гуммы: оба заболевания в конце концов мало изучены с патологоанатомической стороны и, может быть, не представляют существенных различий. Наклонность к быстрому казеозному распадению и к перфорации дают опору для диагностики настоящей гуммы. Если легко сделать это различие для кондилом радужки, то это не всегда легко для поражений, локализирующихся позади радужки, зрачок которой часто закрыт».

Лито Волларо, который большинство описанных случаев сифилом относит именно к ранним гуммам, касаясь дифференциальной диагностики между ранней гуммой и папулой цилиарного тела, говорит, что вначале ранняя гумма и папула имеют одинаковую клиническую картину (причем при папуле возможно развитие выпячивания склеры и образование желто-белой массы в передней камере). «Если имеются в организме в то же время другие проявления раннего третичного сифилиса, то это обстоятельство дает весьма важный аргумент в пользу ранней гуммы. Если же их нет, то диагноз выясняется лишь течением болезни. При папулах, как видно из суммы всех наблюдений, отсутствует признак злокачественности, свойственной ранним гуммам, так что под влиянием энергического ртутного лечения легко получается регресс поражения (с возможностью возвращения части зрения)».

Мне кажется, теоретически можно действительно ожидать более тяжелого исхода болезни при гуммах, подвергающихся некрозу легче, чем при папулах. Но руководствоваться этим предположением в каждом отдельном случае нельзя.

Если глаз погиб без явных клинических явлений некроза и не подвергался микроскопическому исследованию, то чем же доказать именно гуммозный характер процесса? И если глаз выздоровел, то разве по данным общей сифилидологии мы не знаем случаев выздоровления гумм? И разве возможно вывести на основании не слишком обильного материала, в котором во многих случаях распознавание папулы и гуммы было неясно, такое прочное заключение о преимуществах йода при гуммах, чтобы пользоваться критерием ex juvantibus для целей детальной диагностики?

Я не буду вдаваться в критику взглядов Лито Волларо по этому поводу, полагая, что применение их для дифференциального диагноза между гуммой и папулой преждевременно.

Значение перечисленных выше принципов, конечно, возрастает при совместном их применении. Если обратиться к литературе, то в некоторых случаях, преимущественно в тех, которые закончились анатомическим исследованием, действительно можно квалифицировать сифилому определенно как гумму. В большинстве же случаев причисление сифиломы цилиарного тела к гуммам или же к папулам весьма проблематично.

Я не нахожу вследствие этого нужным производить анализ литературного материала с целью распределения его в рубрики вторичных или третичных поражений. Я считаю это дело также и мало полезным, так как и самые понятия вторичного и третичного периодов, в сущности, относительны. Рикордовское деление сифилиса на три периода имеет, конечно, свои преимущества для классификации и номенклатуры сифилидов. Но, в сущности, границы между ними так часто исчезают, время появления сифилидов того и другого периода так изменчиво, что нет необходимости строго придерживаться учения Рикорда (Ricord) в настоящее время. Это тем более дозволительно, что со времени открытия возбудителя сифилиса мы знаем, что все проявления его вызываются одной и той же причиной.

Мне кажется, что и в частном вопросе о сифиломах ресничного тела не следует придерживаться схоластического деления на папулы и гуммы этого органа.

В заключение этой статьи я высказываю мою глубокую благодарность проф. С. С. Головину за предоставление мне случая сифиломы и руководство; благодарю также профессоров В. В. Воронина, И. Ф. Пожариского и д-ра Г. С. Главче за их указания.

СЛУЧАЙ СЕПТИЧЕСКОГО ТРОМБОЗА ПЕЩЕРИСТЫХ ПАЗУХ И ГЛАЗНИЧНЫХ ВЕН[48]

Тромбофлебит глазниц и мозговых венозных синусов является одним из самых серьезных заболеваний, с которыми приходится иметь дело офтальмологу.

Описания даже обычных случаев этого рода могут, мне кажется, представлять известную практическую цену, давая материал для симптоматологии этой тяжкой болезни. Вот почему я позволяю себе сообщить нижеследующее наблюдение.

Вечером 26.IX 1909 г. в Одесский военный госпиталь поступил молодой солдат с жалобой на то, что у него три дня назад при полном общем здоровье начало опухать верхнее веко левого глаза.

27.IX утром при осмотре больного в хирургическом отделении, куда он первоначально был принят, у него было отмечено покраснение и сильная припухлость верхнего века левого глаза и хемоз. Температура тела 37,3°.

В глазном отделении, куда больной был переведен, у него к вечеру того же дня д-ром И. Е. Максимовым был отмечен уже целый ряд резких и грозных явлений: температура 39,1°, больной жалуется на сильную, рвущую головную боль, распространяющуюся по всей голове, левая глазная щель закрыта вследствие припухлости и отечности век, правая глазная щель также сужена вследствие отека верхнего века. Движения левого глаза невозможны, в правом — ограничены; оба глаза сильно выпячены вперед, в особенности левый; конъюнктива склеры отечна, зрачки равномерны, правильной формы, несколько сужены, реакция на свет малая; офтальмоскопирование очень затруднено вследствие закрытия глазных щелей, экзофтальма, слезотечения и общей слабости больного; сосков зрительных нервов увидеть не удалось, те же части глазного дна, которые удается видеть, патологических изменений не представляют; vis. oc. s = ^{10}/ec; v. o. d = ^{20}/LXX (определение сделано приблизительно), на правой кисти и на левой щеке больного имеется по маленькому фурункулу.

Предположив мозговое страдание, д-р Максимов назначил слабительное, лед на голову, горчичники на затылок, аспирин и йодистый калий.

---

[48] Сообщено в Одесском офтальмологическом обществе 7 февраля 1912 г. Впервые опубликовано в «Вестн. офтальм.», 1913, т. XXX.

К утру 28.IX температура 38,4°; пульс 60, полный, твердый; больной в сознании, жалуется на общую слабость; головная боль в затылке по сравнению с вчерашним слабее, но местные явления стали еще резче; отек век, хемоз, выпячивание глаз усилились, движения глаз невозможны.

При исследовании всего организма найдено: чувствительность и движения рук и ног, а также мимика лица нормальны; язык высовывает прямо; в правой подлопаточной области легкое заглушение перкуторного тока; шум трения плевры; границы сердца нормальны, тоны чисты; органы живота уклонений от нормы не представляют; на лбу слева — рубчик после отпавшего струпика; на левой щеке и на тыльной стороне правой кисти имеются две пустулки величиною с горошину, каждая, с черноватой верхушкой.

На следующий день утром 29.IX, когда и мне пришлось увидеть больного, представлялась та же картина, что и вчера, но только в еще более усиленной форме: увеличился экзофтальм, хемоз, отек кожи захватил половину лба, верхнюю половину лица (до крыльев носа), височные области, кожа в области отека была багровой, пастозной, но не представляла признаков рожистого воспаления; ввиду подозрения на флюктуацию в левой глазнице сделан пробный прокол, но без результата; температура 39,8, общее состояние очень плохое, больной почти вполне потерял сознание, но при исследовании глаз реагирует стонами, видимо, испытывая сильную боль в голове; глазное дно ясно рассмотреть не удалось.

На консилиуме двустороннее поражение глазниц флегмонозным процессом, с которым мы имели, как нам казалось, дело, было в виде предположения или пиемической инфекцией, или инфекцией со стороны пазухи основной кости. Но на следующий день мы нашли более правдоподобным связать мозговые явления с поражением обеих глазниц, привлечь к объяснению картины болезни гнойный тромбофлебит пещеристых основных пазух твердой мозговой оболочки. Было предположено, что сперва развился гнойный флебит в левой глазнице (источником которого послужил, быть может, фурункул на щеке), затем он перешел на левый sin. cavernosus, а оттуда на sin. cavernosus правой стороны, что повело к гнойному тромбофлебиту правой глазницы.

Разрешения диагностического вопроса нам пришлось ждать недолго. К утру 30.IX экзофтальм еще более увеличился; отек кожи, который вчера вечером захватил даже волосистую часть головы, стал, правда, меньше, но общее состояние больного резко ухудшилось. Температура 40,3–39,8°, пульс 82, дыхание 26; incoatinentia alvi et urimal. 1.X, на пятые сутки пребывания в госпитале, больной умер при явлениях слабости сердца.

При вскрытии, произведенном Я. Л. Окуневским, найдено следующее: септический тромбоз обоих кавернозных синусов и межкавернозных синусов переднего и заднего; негнойный тромбоз sin. sagittalisis superiors всех скалистых пазух, тромбоз (начинающийся) поперечных синусов; вокруг пещеристых синусов — гнойный, ограниченный менингит; в правом легком — гнойник, расположенный в воспалительном фокусе, занимающем нижнюю часть нижней доли; двусторонний фибринозный плеврит; эндокардит; в коже щеки найден маленький абсцесс. При разрезах содержимого левой глазницы обнаружены явления сильного воспалительного отека; кроме того, с поверхности разрезов показывался в разных местах струйками желтый гной, который выходил по преимуществу из вен; в верхней переходной складке найдена гнойная язва, сливающаяся с довольно обширным гнойным очагом в верхнем отделе глазницы; содержимое правой

глазницы зафиксировано для микроскопического исследования целиком, без надрезов.

Вскрытие ушных, носовых и придаточных носовых полостей не обнаружило ничего ненормального.

Бактериологическое исследование мазков гноя из пещеристых пазух показало присутствие стафилококков и палочек, а на мазке гноя из абсцессов глазницы обнаружены исключительно стафилококки; при посевах крови, сделанных еще при жизни больного, и гноя из глазниц получены чистые культуры золотистого стафилококка; при посевах гноя из тромбов пещеристых пазух получены смешанные культуры *Stapyllococcaceac* и споровой палочки (из группы Bacilli mesentherici).

При микроскопическом исследовании фибринозных отложений на клапанах сердца были найдены палочки, а в гнойном очаге легкого — палочки и кокки.

При микроскопическом исследовании левой разрезанной на части глазницы найдены явления гнойного тромбофлебита почти во всех венах. Стенки вен представлялись инфильтрованными, просвет их был выполнен гнойными клетками с примесью кровяных шариков; на многих поперечных срезах вен среди скоплений полинуклеаров встречаются кучки стафилококков; вокруг многих вен замечается гнойная инфильтрация ткани, иногда на довольно обширном пространстве; за пределами этих очагов гнойного перифлебита ткани глазницы оказывались местами лишь отечными, почти или совсем не представляясь инфильтрованными; в других местах гнойная инфильтрация не ограничивалась только поясом вокруг вен, но захватывала более или менее обширные пространства глазничной клетки; особенно большое скопление замечалось в переднем отделе глазницы по соседству с упомянутой язвой переходной складки; в этом очаге масса кокков, кучками расположенных. Артерии глазницы всюду свободны, не исключая и артерии зрительного нерва. Центральная вена зрительного нерва слегка расширена; ствол зрительного нерва несколько отечен; сосочек зрительного нерва представляет не особенно резкие, но ясные явления отека.

В некоторых мышцах были также обнаружены ограниченные абсцессы, которые иногда представлялись в форме гнойных скоплений вокруг инфильтрованных и наполненных гнойно-кровянистой массой мелких вен.

При большем увеличении микроскопическая картина носит такой же характер, как и в левой глазнице; гнойный множественный тромбофлебит с инфильтрацией стенок вен, явлениями гнойного перифлебита и скоплениями кокков кучками в выполняющих просвет вен кровянисто гнойных массах; такие же, как и в левой глазнице, абсцессы в мышцах, исходящие в большинстве случаев из тромбофлебита; ткани в промежутках между гнойно воспаленными венами или только отечны, или представляют ничтожные явления инфильтрации. Кроме очагов тромбофлебита, встречаются местами вены, просвет которых выполнен красным тромбом без малейшей гнойной инфильтрации. Артерии всюду свободны. Слезная железа в состоянии сильной инфильтрации. В стволе зрительного нерва замечаются явления некоторого отека, что касается сосочка зрительного нерва, то по фронтальным срезам сделать определенное заключение о его состоянии не удалось.

Итак, мы имели случай септического тромбоза мозговых венозных синусов и тромбофлебита обеих глазниц.

При септических тромбозах (тромбофлебитах) мозговых пазух клинические симптомы со стороны глаз бывают различны в зависимости от того, захватывает ли тромботический процесс только те синусы, которые расположены вдали от глазницы или же поражает пещеристую пазуху (одну или обе) изолированно или совместно с другими синусами. Если дело идет о поражении отдаленных от глазницы синусов без поражения sinus cavernosii, которое обусловливается, например, гнойными заболеваниями уха, то со стороны глаз могут наблюдаться по Утгоффу (Uhthoff) neuritis optici, застойные соски, гиперемия сосочков и венозный застой на дне глаза, двигательные параличи (n. abducentis, n. oculomotorii, n. trochlearis), deviation conjuquèe, нистагм расстройства со стороны зрачков. В значительном числе случаев тромбоза отдаленных синусов без участия пещеристых пазух расстройства со стороны глаз вызываются осложняющими тромбоз гнойными воспалениями мозга или его оболочек. Как редкий вид поражения органа зрения при септическом тромбозе отдаленных синусов Утгофф приводит из литературы два случая метастатического панофтальмита, описанные Миллигеном и Гинсбергом (Milligan, Hinsberg).

Тромбофлебит пещеристой пазухи может происходить или вследствие непосредственной травмы, или метастатическим путем, или вследствие распространения гнойного воспаления per continuitatem (со стороны придаточных носовых полостей и глазницы), или же, наконец, вследствие тромбофлебитического процесса, распространяющегося per continuitatem в указанную пазуху по венам от какого-либо воспалительного очага на голове (а иногда на шее). Так, например, септическим тромбофлебит отдаленных мозговых синусов, происшедший вследствие гнойного поражения уха или гнойного тромбоза v. jugularis, вовлекает в страдание и пещеристую пазуху; с лица и из полости носа от очага воспаления (фурункула, язвы) тромбофлебит идет в пещеристую пазуху по ветвям системы v. ophthalmicae; из воспалительных фокусов в глотке флебит достигает пещеристой пазухи или прямо через plexus pterygoides u. v. foraminis ovalis или косвенно — через plexus pterygoides или систему vena ophthalmicae. Чтобы выяснить симптоматологию тромбофлебита пещеристой пазухи, так сказать, в «чистом виде», следует рассматривать те случаи, когда поражение только что упомянутой пазухи произошло не вследствие тромбофлебита в системе vena ophthalmicae, в отличие от тех, в которых дело началось именно с развития воспаления вен указанной системы. Наблюдения показывают, что при септическом тромбозе sin. cavernosi, происшедшем помимо заболевания вен системы v. ophthalmicae, возможны два типа поражения глаз:

1. В одних случаях дело ограничивается явлениями мышечных параличей вследствие распространения воспаления на нервы (Утгофф), расстройствами зрачков, гиперемией глазного дна и терминальных вен (Утгофф), воспалительными или застойными явлениями со стороны зрительных нервов (причем причиной этих явлений служит нередко осложнение со стороны мозговых оболочек и мозга).

2. В других, более частых, случаях при септическом тромбофлебите пещеристой пазухи развиваются явления тромбофлебита глазницы с отеком век, экзофтальмом, ограничением или потерей подвижности глаза, причем нередко бывают neuritis optici, застойный сосок и другие изменения глазного дна. Этот тромбофлебит орбитальных вен распространяется по ним сзади наперед, «центробежно».

Так как через sin. intracavernosi (ant. et. post) тромбофлебитический процесс легко распространяется на другой sinus cavernosus, то очень часто тромбофлебит глазницы бывает двусторонним; он развивается на обоих сторонах одновременно, или же опухание другой глазницы проявляется через некоторый срок после поражения первой.

Каковы клинические явления в тех случаях, когда тромбофлебический процесс достигает пещеристой пазухи через систему вен глазницы?

Теоретически рассуждая, тромбофлебит вен первой глазницы должен иметь в общем центростремительный характер, но, конечно, по мере приближения его к пазухе венозные анастомозы и ветви могут тромбироваться и сзади наперед — центробежно. По проникновении процесса в пещеристую пазуху одной стороны к тромбозу ее, как и в ранее предвиденной группе случаев, присоединяется нередко тромбоз пещеристой пазухи другой стороны, что может повести (хотя и не безусловно) к тромбофлебиту другой глазницы — уже центробежного характера.

Есть ли какая-нибудь разница в клинических явлениях и патологоанатомических изменениях при тромбофлебите глазниц центростремительного и центробежного характера?

Митвальский (Mitvalsky) сделал попытку разделить эти два процесса. По его мнению, при центростремительном тромбофлебите глазничных вен кровь из v. centralis retinae находит еще долгое время отток в пещеристую пазуху, и зрение сохраняется сравнительно долго. При тромбофлебите вслед за процессом в пещеристой пазухе развивается такой же процесс и в v. centralis retinae, вследствие чего очень рано наступает слепота. Таким образом, время появления слепоты вследствие застоя в системе v. centralis retinae может дать важное основание для определения направления тромбофлебита в синус или из синуса. По свидетельству Бирш-Гиршфельда (Birch-Hirschfelde) воззрение Митвальского, однако, не может быть признано достаточно обоснованным.

Если мы не имеем, таким образом, во времени наступления слепоты существенного клинического признака для отличия центростремительного тромбофлебита глазницы от центробежного, то все же это обстоятельство не избавляет нас от необходимости сделать в каждом данном случае тромбофлебита орбиты (или орбит) и пещеристых пазух попытку определить — что чему предшествовало. Чем же руководствоваться?

Необходимо обратить внимание на путь инфекционного процесса и выяснить, не шел ли он через глазницу. Так, например, если имелся очаг воспаления на лице и от него шел тромбофлебит к глазнице, то, если дело кончилось тромбозом синуса, причина его ясна; в других случаях сама локализация основного процесса, например в ухе, указывает (хотя, впрочем, и не абсолютно верно) на то, что тромбоз синуса должен был явиться причиной тромбофлебита глазницы. Надо, однако, заметить, что установить самое направление тромбофлебитического процесса далеко не всегда возможно. Дело затрудняется еще тем, что как в глазницу, так и в пещеристую пазуху инфекция может быть занесена метастатически (а при этом может не быть даже и патологических данных для суждения о том, где начался ранее тромбофлебит — в синусах или глазнице).

Весьма важно анамнезом установить, если возможно, что развилось раньше — глазничные или мозговые явления; эти последние выражаются головными болями, болями в виске невралгического характера, сонливостью и т. д. и сходны иногда с явлениями менингита.

Обращаясь к нашему случаю, мы должны признать, что ни при клиническом наблюдении, ни при вскрытии нельзя было строго установить ход тромбофлебита.

У больного был отмечен небольшой фурункул на левой щеке в первый день поступления его в госпиталь; еще ранее был, видимо, фурункул на лбу. Вероятно, тромбофлебитический процесс пошел от одного из очагов в левую глазницу; объективных признаков такого именно хода процесса (в виде затромбированных вен, идущих от очага воспаления), впрочем, не было. Судя по анамнезу, заболевание левой глазницы предшествовало мозговым явлениям. Это обстоятельство указывает на центростремительный характер тромбофлебита левой глазницы с большой вероятностью.

В нашем случае вторая глазница поражена была через несколько дней после первой, приблизительно одновременно с началом мозговых симптомов, что дает право заключить, что тромбофлебит ее имел центробежное развитие.

До сих пор мы все время говорили об отношении тромбофлебита глазницы к тромбозу пещеристой пазухи, не касаясь вопроса о «флегмоне» глазницы, и делали это на том основании, что микроскопическое исследование прямо показало в нашем случае наличие распространенного тромбофлебита в глазницах.

Следует, однако, заметить, что вопрос об отношении тромбофлебита глазницы к флегмоне ее довольно запутанный. Одни авторы не делают никакого различия между этими понятиями; Бирш-Гиршфельд, например, полагает, что тромбофлебит глазничных вен представляет собой существенную анатомическую основу всякой орбитальной флегмоны, а потому термин «тромбофлебит глазницы» не имеет права на обозначение самостоятельного процесса, а должен применяться для наименования анатомических изменений той картины болезни, которую мы называем клинически флегмоной орбиты, воспалением клетчатки глазницы или ретробульбарным абсцессом. По мнению Бирш-Гиршфельда, эти названия не годны как термины, обозначающие различные процессы, а могут применяться лишь для выдвигания на передний план того или иного симптома ретробульбарного воспаления глазниц.

Ролле (Rollet), автор отдела, посвященного болезням глазницы в Encyclopedie francaise d'ophtalmologia, держится иного взгляда и признает флегмону глазниц, т. е. гнойное воспаление глазничных тканей, за процесс, отличный от тромбофлебита глазницы. Он упоминает, что при флегмоне глазницы бывают септические тромбы лимфатических и венозных сосудов, в особенности если флегмона произошла вследствие рожи; он отмечает также, что, с другой стороны, при тромбофлебите могут быть явления вторичного происхождения: нагноения вокруг вен и в мышцах, инфильтрации клетчатки, но эти детали не позволяют сливать два различных по своей сути процесса в один, и Ролле описывает их даже в отдельных главах, причем дает основания для их дифференциальной клинической диагностики.

При обоих заболеваниях основные признаки — экзофтальм, отек век, хемоз, общие явления — сходны; но, по указанию Ролле, при флегмоне боли чрезвычайно сильны, при флебите же выражены много слабее; при флегмоне имеется кольцевое выпячивание орбитопальпебральной бороздки; при флегмоне сильнее страдает подвижность глаз и легче поражается сам глаз, нет нарастания со дня на день тяжелых общих явлений.

Наибольшую цену имеют для диагностики следующие явления, если они выражены: в пользу тромбофлебита говорит тромботическая индурация вен на лице, развитие же ясной флюктуации в глубине говорит о флегмоне.

В нашем случае предположительный диагноз тромбофлебита был подсказан не семиотикой, приводимой Ролле, а теоретическими соображениями об источнике инфекции.

В практическом отношении представляет интерес также вопрос о пределах диагноза тромбоза пещеристых пазух при наличии гнойного воспаления обеих глазниц.

Дает ли само по себе появление заболевания другой глазницы право на неоспоримое признание тромбоза кавернозных синусов?

Нет, не дает, так как флегмонозный процесс может поразить обе глазницы (вследствие, например, рожистого процесса или вследствие метастатической инфекции, или вследствие инфекции из воспаленных носовых придаточных полостей). Поэтому точку опоры при двустороннем гнойном поражении глазницы следует искать в самом характере развития процесса. А именно иногда в пользу тромбоза пещеристых пазух говорят признаки мозговых поражений, или же симптом Гебера (Geber). Этот автор отметил, что при тромбофлебите второй глазницы, происшедшем вследствие тромбоза синуса, явления в первой глазнице заметно ослабевают. В нашем случае этого симптома не было.

Закончившись смертью, наш случай подтвердил общее правило относительно большой смертности при септическом тромбозе пещеристых синусов. Отчего последовала смерть? Конечно, для нее было достаточно и одних явлений со стороны синусов, но налицо была и септикопиэмия с поражением легкого и сердца.

ЗАБОЛЕВАНИЯ ГЛАЗ В ДЕТСКОМ ВОЗРАСТЕ[49]

По настоящей главе, в силу ее краткости[50], нельзя ознакомиться с офтальмологией детского возраста с достаточной полнотой. Она предназначена только для того, чтобы дать начинающему педиатру некоторое представление о заболеваниях глаз у детей, привлечь к ним его внимание и тем предохранить его от возможных роковых недосмотров, которые могли бы причинить ребенку тяжелые расстройства зрения и даже слепоту.

БОЛЕЗНИ ВЕК

Отеки кожи век выражаются опуханием последних и сглаживанием кожных складок; отек может достигать огромных размеров вследствие того, что кожа век очень растяжима. Причину отека надо искать или в общем состоянии организма (болезни почек, крови, кровообращения, трихиноз, невропатические отеки), или в местных процессах (чаще всего воспалительных) в веках, слезных органах, в самом глазу или в глазнице.

Кровоподтеки являются следствием травм или патологического состояния организма (purpura haemorrhagica, m. Barlowi, коклюш, рвота, эпилепсия) или местного патологического процесса (воспаления, застойной гиперемии, например, при тромбозе глазничных вен). Кровотечения из век бывают при травмах, из язв и из ангиоматозных опухолей. При гемофилии они могут быть смертельными. Остановка кровотечений делается по общим правилам хирургии.

Воспаления век. На коже век у детей, как и у взрослых, встречаются рожа, гнойные процессы (флегмона, фурункул, абсцессы), различные гранулемы (сифилис во всех трех периодах, лепра при общем заболевании ею, сибирская язва, туберкулез, редко сап, актиномикоз), разнообразные кожные сыпи; рассмотрению всех этих процессов не может быть уделено места. Мы лишь упомянем пустулы натуральной и пустулы привитой оспы; последние происходят вследствие переноса места прививки; под индифферентной мазью они проходят в 10–12 дней.

---

[49] Впервые опубликовано в «Кратком учебнике детских болезней для студентов и врачей», 1922.

[50] Редакция «Краткого учебника детских болезней» проф. Н. Ф. Филатова могла отвести на нее всего около двух листов. — *Прим. авт.*

Герпетические высыпания встречаются в форме herpes febrillis и herpes zoster. Первый по внешнему виду, течению и этиологии сходен с herpes labialis. Второй выражается образованием пузырей по ходу ветвей с trigemini (иной раз поражается и роговица); на местах их появления развиваются очаги некроза кожи, оставляющие рубцы; процесс высыпания сопровождается сильными болями; в основе болезни лежит патология тройничного нерва с трофическими расстройствами; местное лечение заключается в применении присыпки из рисовой пудры пополам с окисью цинка, а общее — в мерах против основной болезни, на почве которой развился герпес (инфекционные процессы, заболевания нервной системы и т. д.), и в назначении салициловых препаратов, хинина, средств против болей.

Картина экземы слагается из покраснения кожи, пузырьков, пустул, мокнущих ссадин, корок, кровоподтеков, кровотечений, расчесов; она возникает или вследствие местных раздражений кожи (отделяемым при конъюнктивитах, влажными повязками, лекарственными веществами и т. д.), или вследствие причин, вызывающих экзему в других местах; лечение состоит в удалении корок, смазываниях ссадин 5%-ным раствором ляписа, в применении мазей (цинковой, свинцовой, ихтиоловой, желтой ртутной и т д.) и в общих мероприятиях (лечение экссудативного диатеза, золотухи, анемии, болезней кишечника и т. д.).

Воспаления кожи краев век, близко подходящие к экземе, носят название **блефарита** и встречаются в двух формах: простой блефарит, шелушащийся и блефарит язвенный. При первых на слегка покрасневшей коже у корней ресниц имеются чешуйки и желтоватые корочки, под которыми кожа не изъязвлена; больные испытывают зуд и вследствие раздражения глаз часто моргают; блефарит бывает обычно у детей анемичных, золотушных и таких, у которых имеются аномалии рефракции, ведущие к утомлению глаз; лечение состоит в удалении чешуек и смазывании краев век желтой или белой ртутной мазью (иногда 2–5%-ным раствором ляписа), общих гигиенических мерах и коррекции аномалий рефракции. При язвенном блефарите имеются на краю века корки, по удалении которых обнаруживаются абсцессики и язвочки; ресницы вследствие нагноения волосяных мешочков выпадают, а рубцевание язвочек ведет иногда к трихиазу или вывороту края века (см. ниже); эта форма блефарита вызывается инфекцией (чаще всего золотистый стафилококк) и нередко бывает у золотушных детей. Лечение состоит в удалении корок, прижиганиях язвочек 2–5%-ным раствором ляписа и смазывании краев век желтой мазью.

Гнойное воспаление волосяного мешочка или сальных железок ресниц — **ячмень** выражается появлением болезненной припухлости с покраснением кожи и отеком ее по краю или даже по всему веку; отек особенно силен, если ячмень находится у угла глазной щели. Вскоре (через 2–4 суток) инфильтрат нагнаивается и вскрывается, после чего веко приходит к норме. Нередко ячмени повторяются, что, конечно, сильно утомляет больного. Инфекция заносится нечистыми руками, внедряется при блефаритах, поражениях слезных органов и т. д.; нередко в основе рецидивирующих ячменей лежит нарушение питания организма (золотуха, экссудативный диатез, анемия, болезни кишечника, ослабление организма после перенесенных инфекций, особенно кори, и т. д.); иногда причиной является утомление глаз вследствие аномалий рефракции. Лечение состоит в применении согревающих компрессов или горячих припарок, или в разрезе, если ячмень угрожает перейти в флегмону века; против рецидивов — желтая мазь и устранение причин, способствующих им.

При **остром мейбомите** — гнойном воспалении мейбомиевых желез в толще хряща (hordeolum meibomianum или internum) — общая картина похожа на предыдущую, но нарывчик вскрывается обычно через конъюнктиву хряща; если он не вскрылся, то остается утолщение хряща в форме кисты. Такая киста (chalazion) может развиться и без предварительного острого мейбомита. Лечение последнего состоит в тех же мерах, что и при ячмене, но разрез делается со стороны конъюнктивы. Халязион редко уступает мирному лечению — массажу века снаружи и теплу (в форме компрессов и грелок) и обычно подлежит операции.

На ресницах встречаются иногда лобковые вши, гниды которых крепко прилеплены к ним. Они устраняются втиранием в край века серой ртутной мази.

Трихиазом называется рост ресниц по направлению к глазу, который они сильно раздражают; он встречается при трахоме, язвенном блефарите; **дистихиазом** называют врожденный двойной ряд ресниц. И то, и другое заболевание только паллиативно облегчается удалением ресниц пинцетом и подлежит операции.

Болезни двигательного аппарата век и изменения положения век

Спазм орбикулярной мышцы ведет к клоническому или тоническому закрытию глазной щели (блефароспазм). Клонический спазм в форме частого мигания или приступов полного замыкания век возникает чаще всего по рефлексу при заболеваниях глаз, носа, зубов, он может быть проявлением истерии, хореи, мозговых заболеваний. Тонический спазм вызывается чаще всего рефлекторно патологическим процессом на конъюнктиве или роговице, особенно при фликтенах последней; он неприятен тем, что препятствует правильному уходу за больной тканью глаза; он исчезает обычно при улучшении вызвавшего его страдания глаза.

Паралич орбикулярной мышцы бывает на почве поражения лицевого нерва (болезни мозга, менингиты, невриты, страдания уха). Веки не могут быть сомкнуты, глазная щель зияет вследствие того, что верхнее веко оттягивается кверху антагонистом (m. levator palpebrae), а нижнее отвисает книзу; глаз, не защищенный от внешних воздействий (воздуха, пыли, инородных тел), легко воспаляется и может погибнуть, если поражение роговицы примет гнойный характер. Местные меры сводятся к правильной повязке, которая должна удерживать верхнее веко опущенным, или к накладыванию проволочной шины, покрытой клеенкой, под которой глаз не подвергается высыханию; показана иногда электризация век; конечно, необходимо лечение основного процесса. Если местная защита глаза неприменима или не дает успеха, особенно если глаз уже воспаляется, то необходимо сшить веки, оживив края их, на то время, пока пройдет паралич.

Сужение глазной щели в поперечном или продольном направлении обусловливается рубцами после язв, ожогов и травм.

Заворот ресничного края века (entropium) или вследствие неравномерного спазма орбикулярной мышцы (рефлекторно со стороны конъюнктивы или роговицы), или вследствие рубцового стягивания конъюнктивы хряща (после ожогов, некрозов конъюнктивы вследствие дифтерии, при трахоме, при травмах). Ресницы при этом раздражают глаз. Спастический заворот (встречающийся только на нижнем веке) может пройти при лечении основного страдания, его вызвавшего, и при одновременном исправлении

положения века при помощи полосок липкого пластыря, коллодия или подкожных лигатур; рубцовый заворот требует операции.

Выворот века (ectropium) также бывает или мышечный, или рубцовый. Первый встречается (на обоих веках) при сильных и продолжительных конъюнктивитах с утолщением слизистой оболочки (в особенности при запущенных скрофулезных катарах и бленорее) и одновременно при спазме периферической порции орбикулярной мышцы. Слизистая вывернувшихся век сильно опухает, становится гипертрофированной, нередко кровоточит. Для лечения выворота нужно лечить основное заболевание, вправлять веко и массировать его пальцем (смазанным вазелином или же желтой мазью, если дело идет о скрофулезной форме) с обеих поверхностей. Рубцовый выворот образуется после разрушений кожи век (вследствие травм, ожогов, язв — особенно сибирской). Зияние глазной щели лишает глаз защиты и ведет к ею воспалениям (особенно на роговице). Лечение оперативное (пластическое восстановление века); в качестве временной меры, до операции, необходима защита глаза шиной, обернутой клеенкой.

Паралич m. levatoris palpebrae встречается то изолированно, то как частное явление среди параличей, иннервируемых n. oculomatorio. Верхнее веко при этом опущено, глазная щель закрыта, иногда паралич оказывается врожденным. Для глаза опущение века (птоз) не опасно, но мешает зрению. Местное лечение приобретенного паралича сводится к электризации века, а общее сообразуется с причиной поражения n. oculomatorii (органическое заболевание нерва, ядра или центров на почве сифилиса, травм, инфекционных острых процессов и других причин, функциональное расстройство). Врожденный птоз или неизлечимый приобретенный может быть исправлен операцией.

Спазм мышцы, поднимающей веко, встречается редко; паралич и спазм непроизвольной мышцы Мюллера, иннервируемой симпатическим нервом, выражается легким сужением или расширением глазной щели. При параличе мышцы Мюллера глазная щель не расширяется от впускания кокаина; имеются обычно и другие симптомы паралича симпатического нерва — сужение зрачка и некоторое западание глаза. От патологии симпатического нерва (раздражения его) зависят симптомы при базедовой болезни; при взгляде книзу верхнее веко отстает от движения глазного яблока (Грефе), глаз выпячен, глазная щель расширена, веки редко мигают (Стельваго).

***

Опухоли на веках встречаются разнообразные: дермоиды, фибромы, бородавки, контагиозный моллюск — эпителиальные разрастания, встречающиеся только в детском и юношеском возрасте, инфекционного характера; саркомы, ангиомы и др.

Ангиомы проявляются то в форме маленьких красных пятен, то в виде малиново-красных обширных бугристых утолщений кожи век, распространяющихся на соседние области лица; они обычно бывают врожденными; могут переходить в саркому.

Повреждения век бывают механические (колотые, резаные раны, ушибы и т. д.), термические (ожоги) и химические (щелочи, кислоты). При первой группе повреждений прибегают по очищении раны, если нужно, к наложению швов; при ожогах лечение ведется по принципу сохранения обожженной поверхности от инфекции.

Врожденные аномалии век: epicantus, или полулунная складка кожи на боковой стороне спинки носа; колобома, или щелеобразный дефект всей толщи века; криптофтальм, или полное сращение век между собою впереди недоразвитого глаза, и т. д.

БОЛЕЗНИ СЛЕЗНЫХ ОРГАНОВ

При **остром воспалении слезной железы (дакриоаденит)** появляется покраснение кожи и болезненное уплотнение у верхненаружного угла глазницы, а в случае образования абсцесса — флюктуация. Острые дакриоадениты встречаются при различных инфекционных процессах (скарлатина, корь и др.) Иногда дакриоаденит, скорее в подострой форме, бывает при эпидемической свинке (аналогично опуханию подчелюстных желез); иногда такой дакриоаденит, обычно двусторонний, бывает единственным проявлением заушницы, или же припухание околоушных желез присоединяется позднее. Течение в общем благоприятное. Хронические дакриоадениты встречаются при туберкулезе, при болезни Микулича, лейкемии, псевдолейкемии. Кроме воспалений, в слезных железах могут быть различные опухоли.

В проводящих слезных путях (слезные точки, канальцы, слезно-носовой канал и слезный мешок) встречаются сужения просвета вследствие рубцов или припухания слизистой оболочки, последствием является слезотечение: слезы переливаются через край века на щеку. Слезотечение всегда должно вызывать подозрение на сужение проводящих путей, если не имеется явной причины для усиленного выделения слезы слезной железой (что часто бывает по рефлексу при раздражениях глаза инородными телами, при кератитах и конъюнктивитах, при переутомлении глаз на почве аномалии рефракции, иногда при секреторных расстройствах железы); проходимость слезных путей проверяется проспринцовыванием и зондированием их. Лечение сужений слезных путей производится механическое (зондированием); кроме того, сужения слезно-носового канала обычно требуют лечения слизистой оболочки носа, так как причина сужения нередко лежит в переходе воспаления с последней на слизистую канала. Слезотечение может быть и при выворотe края века вследствие непопадания слезы в слезную точку.

Катар слезного мешка (дакриоцистит) в своей обычной хронической форме выражается слизисто-гнойным отделяемым, выходящим из слезных точек самостоятельно или при надавливании пальцем на область слезного мешка, который нередко оказывается расширенным и выпячивает мягкие ткани, его покрывающие. Дакриоцистит нередко осложняется вследствие загрязнения гноем, блефаритом, конъюнктивитом или кератитом, который может принять опасное течение. Дакриоцистит обычно развивается у лиц, страдающих стриктурами слезно-носового канала и ринитами, но мешок может инфицироваться и со стороны конъюнктивы (при воспалениях ее), а также вследствие перехода воспаления на стенку мешка со стороны соседних костей (при туберкулезных и люэтических поражениях их). Схема лечения заключается в зондированиях слезноносового канала, в спринцеваниях мешка дезинфицирующими и вяжущими средствами (25%-ный argentum nitricum, 3–5%-ный протаргол, 0,25%-ный $ZnSO_4$ и т. д.) и в лечении носа. Обычно это лечение у детей трудновыполнимо, да и мало успешно, а потому нередко показана операция удаления слезного мешка, особенно если имеется кератит.

Остающееся слезотечение, если оно значительно, устраняется удалением слезной железы. Иногда дакриоцистит осложняется **флегмоной окружающей**

клетчатки; после вскрытия абсцесса нередко остается фистула слезного мешка. При флегмоне применяется тепло; часто необходим разрез ввиду опасности инфекции глазничной клетчатки или вен.

Особого упоминания заслуживает **дакриоцистит у новорожденных**: он начинается тотчас после рождения или в первые дни жизни и выражается обычными симптомами дакриоцистита; он зависит обычно от того, что слезно-носовой канал ко времени рождения ребенка еще не вполне образовался. Через несколько дней или недель, когда просвет канала откроется в нос, болезнь обычно проходит. Лечение консервативное (выдавливание содержимого мешка пальцем); для ускорения выздоровления можно прозондировать канал.[51]

БОЛЕЗНИ КОНЪЮНКТИВЫ

Острый катар конъюнктивы выражается гиперемией ее, помутнением ее ткани, припухлостью (в особенности в области переходных складок) и слизистым, слизисто-гнойным или гнойным отделяемым; отделяемое выходит из конъюнктивального мешка на края век, на которых и засыхает в виде корочек, склеивающих ресницы; при сильных катарах имеется отек и даже покраснение век; субъективно бывает чувство напряжения в веках, зуд, ощущение инородных тел («как песок»), иногда даже боли: иногда на коже у углов глазной щели образуются мокнущие ссадины, на которых засыхают корочки. Катар тянется от нескольких дней до нескольких недель и может пройти сам собою, но может принять и хроническое течение с ослабленными симптомами. Катар может осложниться кератитом, со всеми последствиями.

Катары бывают самого разнообразного происхождения и вызываются обычно микробами; среди последних особенно известны: палочка Коха – Векса (вызывающая сильные эпидемии конъюнктивитов), пневмококк, стрептококк, стафилококк, Bact. coli диплобацилл Моракса – Аксенфельда, для которого характерно образование упомянутых выше ссадин, и др.

Иногда конъюнктивиты вызываются химическими и механическими воздействиями (попадание в глаза кислот, щелочей, извести, пыли, инородных тел и т. д.), а также наблюдаются при заболеваниях организма: таковы, например, конъюнктивиты при гриппе, краснухе, кори, скарлатине; при кори гиперемия конъюнктивы обычно появляется при конце инкубационного периода; далее следует упомянуть конъюнктивит при чуме, конъюнктивит при цереброспинальном менингите, конъюнктивиты у золотушных и др.

Иногда катар протекает хронически, с теми же симптомами, но в ослабленной форме. Хронические катары наблюдаются нередко у детей с аномалиями рефракции, блефаритами и хроническими ринитами.

При остром катаре больного надо поставить в такие условия, чтобы он не приходил в тесное соприкосновение со здоровыми; он должен иметь отдельное умывание, полотенце, платок, подушку. Лечение (схематически) заключается в частых промываниях глаз (3%-ной борной кислотой или раствором марганцевокислого калия — 2 кристалла на стакан кипяченой воды) и в применении прижигающих и вяжущих средств. Веки выворачиваются, орошаются 1–2%-ным раствором ляписа и избыток последнего смывается физиологическим раствором или кипяченой водой; смазывания делаются ежедневно или через день; кроме ляписа, применяются капли из 0,25–0,5%-ного раствора $ZnSO_4$ (лучшее средство при диплобациллярном конъюнктивите), протаргола (3–5%) и т. д.

[51] В настоящее время производится операция дакриоцисториностомии — *Ред.*

При **хронических катарах** пользуются теми же средствами и лечением, направленным против предрасполагающих причин.

Бленнорея новорожденных представляет собой острое гнойное воспаление конъюнктивы, характеризующееся обильным гнойным отделением и своим появлением в первые дни после рождения. Гонококки попадают в глаза или при прохождении ребенка через родовые пути, или при обмывании его (зараженные принадлежности или вода); инкубационный период — 1–3, редко до 5 дней. Начало болезни проявляется опуханием век, которые становятся плотными на ощупь. Если в этом начальном периоде вывернуть веки, то слизистая их напряжена, лоснится, отделяет желтоватую сукровицу; через несколько дней веки становятся мягче и начинается обычное гнойное отделение, которое продолжается неделями, причем развивается гипертрофия сосочков. Уже в первый период болезни роговица может заболеть вследствие инфекции со стороны конъюнктивы; гнойный кератит разрушает роговицу в большей или меньшей степени; дело кончается бельмом на месте бывшей язвы или развитием стафиломы, или даже гибелью глаза при распространении гнойной инфекции на внутренние оболочки его. Бленнорея — болезнь очень опасная и служит частой причиной слепоты у детей. В редких случаях бленнорея может быть вызвана не гонококками, а другими микробами (Bact. coli, пневмококки, бациллы Коха – Викса и др.); такая бленнорея протекает легче. В диагностическом отношении важно бактериологическое исследование отделяемого. Прогноз гонококковой бленнореи весьма серьезен, особенно если с первых дней появился кератит; при правильном лечении процесс кончается обычно в 6–8 недель. Схема лечения такова, до начала разрыхления век применяется только частое (каждый час) промывание глаз раствором марганцевокислого калия в разведении 1 : 5000 (2 кристалла на стакан воды) или 3%-ной борной кислоты; с наступлением разрыхления век приступают к ежедневным смазываниям конъюнктивы 24%-ным раствором ляписа; если он сильно раздражает конъюнктиву, то заменой его является свежий раствор протаргола (15–20%-ный) и в особенности раствор Сирголя (2–5%-ный), которые можно применять уже и в первый период, так как они не раздражают конъюнктиву; промывания, конечно, продолжаются; при поражениях роговицы — обычно 1%-ный атропин (иногда эзерин). Прижигания конъюнктивы продолжаются до прекращения отделения и уменьшения гипертрофии сосочков; тогда переходят на слабые вяжущие средства (0,25–0,5%-ный цинк). Весьма важным мероприятием в вопросе о бленнорее является профилактика ее. Проф. Креде (Crede) сделал крупное открытие[52], предложив для предупреждения развития бленнореи вкапывание свежего 2%-ного раствора ляписа в глаза ребенка сейчас же после рождения; капля этого раствора впускается в глазную щель обмытых глаз ребенка прямо на роговицу и не смывается: раствор, распространившись по всей поверхности глаза и век, убивает гонококки, еще не успевшие внедриться глубоко, и делает конъюнктиву неудобной почвой для микробов. Если впущена только одна капля, то раздражение глаза невелико. Способ Креде действует очень хорошо, и врач (акушерка) обязан применять его во всех случаях родов, ибо почти никогда невозможно с уверенностью исключить скрытую бленнорею матери, особенно если роды происходят в родильном приюте. Невыполнение этой меры есть преступление. Вместо 2%-ного ляписа можно применять насыщенный (1,2%-ный) раствор argenti acetici (этот раствор долго не портится в голубой склянке).

[52] Еще до Креде это «открытие» сделал русский ученый А. Матвеев в 1853 г. (Киев). — *Ред.*

Иногда болезнь начинается с одного глаза; следует предохранить другой от заражения следующими мерами: ребенок, спеленутый, должен лежать несколько боком, на стороне больного глаза, который всегда должен быть прикрыт ватной пластинкой, смоченной марганцевокислым калием; в здоровый глаз ежедневно впускается 1 раз в день 5%-ный раствор Софоля, 10%-ный протаргол или 2%-ный раствор Сирголя (свежие растворы; протаргол должен быть растворен не в горячей, а в холодной воде). Бленнорея может случиться и у детей не новорожденных, у которых она протекает, как и у взрослых, тяжелее. Лечение — такое же. При одностороннем заболевании на другой глаз (впустив в него софол, протаргол или сиргол) накладывают стеклянную повязку (часовое стекло прилепляется к краям отверстия в куске липкого пластыря и края последнего приклеиваются к окружности глазницы). О применении гонококковых вакцин и неспецифической белковой терапии для абортивного лечения бленнореи (и других воспалений) я рекомендую справиться в отдельных статьях по этому вопросу.

Крупозный конъюнктивит. У детей нередко встречаются при конъюнктивитах крупозные пленки на конъюнктиве, а иногда и очаги некроза ее (анатомического дифтерита). Эти формы могут быть вызваны различными причинами. Так, крупозные налеты отмечались у золотушных детей (при экссудативном диатезе), при ожогах (ляпис, известь), при гонококковой бленнорее, пневмококковых и стрептококковых конъюнктивитах, при инфекции бациллами Коха – Бекса, палочки инфлюэнцы и т. д., при конъюнктивитах после краснухи, кори, скарлатины, оспы. Дифтерические налеты (некрозы конъюнктивы) наблюдаются при ожогах и при конъюнктивитах, вызываемых стрептококками.

Особого рассмотрения заслуживают те конъюнктивиты с крупозными или с некротическими налетами, которые вызываются палочкой дифтерии Леффлера (дифтерия конъюнктивы).

При крупозной форме дифтерии конъюнктивы последняя гиперемирована, несколько уплотнена и поверхность ее покрыта серой пленкой (из фибрина, круглых и эпителиальных клеток); по снятии пленки конъюнктива слегка кровоточит; роговица редко поражается, общее состояние почти не затронуто, но возможен переход в более тяжелую форму.

Дифтерическая форма дифтерии конъюнктивы проявляется сильным уплотнением конъюнктивы (веко трудно вывернуть) и грязно-серым очагом некроза всей толщи последней, который не снимается; лимфатические железы около уха опухают, температура тела повышена; через несколько дней веко становится мягким, некротический участок отделяется и под ним открывается язва; язва рубцуется, конъюнктива отделяет долгое время гнойный секрет. Рубцы могут повести к завороту века. Роговая оболочка заболевает часто тяжелым кератитом уже в начале болезни. Для диагноза важно бактериологическое исследование. Дифтерийный конъюнктивит может существовать одновременно с дифтерией зева или носа, но чаще всего появляется самостоятельно. Основное лечение: одна-две инъекции антидифтерийной сыворотки (1000–2000 ед.), которые надо применять быстро, ибо процесс на роговице не ждет. Местное лечение заключается в применении тепловатых компрессов, промываниях раствором марганцевокислого калия (1 : 5000) или трехлористого йода (1 : 2500), впускании протаргола (2–3%-ного) или сирголя (2%-ного), лимонного сока, для роговицы атропин, ксероформ, йодоформ и др. До отделения пленок прижигания ляписом противопоказаны, но они нужны в периоде гнойного отделения. При стрептокок-

ковых дифтерических конъюнктивитах применяется антистрептококковая сыворотка.

Фликтенулезный конъюнктивит (c. phlyctaenulesa, eczematosa) у детей встречается часто, особенно у страдающих экссудативным диатезом и золотушных. На конъюнктиве склеры появляются узелки, одиночные или множественные, преимущественно около лимба; узелок окружен венчиком сосудов или к узелку подходит пучок сосудов. Узелок размягчается, опорожняется маленькая язвочка на его месте, скоро зарастает; узелки высыпают повторно. Глаз обычно раздражен умеренно, но если высыпи образуются на роговице, то раздражение может быть сильнее. Нередко одновременно с фликтенами на конъюнктиве склеры имеется катар конъюнктивы век с обильным отделяемым, причем фликтены на веках не образуются; часто наблюдается блефарит, ячмени, экзема век. Рецидивы бывают нередко. Для местного лечения имеются специфические средства — желтая ртутная мазь (hydr. praecip. flavi recento parati 0,1; vasel. albi amer. (10,0 один-два раза в день) и каломель (vapore parati) в форме присыпок (одновременно с каломелем нельзя назначать йодистые препараты внутрь во избежание раздражения конъюнктивы, образующейся йодистой ртутью). При катаре век — смазывания argenti nitrico или цинковые капли; необходимо лечение блефарита, экземы; кроме того, нужно общее лечение (упадка питания, диатеза, золотухи); полезно купание в лиманах.

Фолликулярные процессы. На конъюнктиве при многих воспалениях ее появляются очаги инфильтрации из скопления лимфоидных клеток; клинически они заметны в виде зернышек округлой или овальной формы, сероваторозового цвета, величиною с половину булавочной головки. Фолликулы являются одной из форм реакции конъюнктивы на различные вредности, и их можно встретить как сопутствующий симптом при сильной бленнорее, при различных конъюнктивитах, вызванных, например, пневмококками, бациллами Коха – Викса, при продолжительных впусканиях в глаза капель атропина и т. д. В других случаях заболеваний конъюнктивы фолликулы составляют очень важную часть клинической картины. К таким фолликулярным конъюнктивитам относятся: фолликулез конъюнктивы (фолликулярный катар) и трахома.

При фолликулезе на конъюнктиве, нормальной или слегка гиперемированной, при умеренных субъективных расстройствах, высыпают поверхностно расположенные фолликулы, преимущественно по нижним переходным складкам; отделяемого почти нет. Фолликулы могут оставаться месяцами, даже годами; одни исчезают, другие появляются; рассасывание их совершается без образования рубцов, что и составляет коренное отличие фолликулов фолликулеза от таковых же при трахоме. Иногда наблюдаются осложнения катаральным конъюнктивитом, что соответственно меняет общую картину болезни. Фолликулез не вызывает, в отличие от трахомы, так называемого паннуса роговицы. Фолликулез встречается в детском возрасте часто, особенно у школьников и у детей в интернатах, вероятно, вследствие влияния воздуха, испорченного органическими примесями. Местное лечение заключается в применении вяжущих средств (капли из zinci sulf. 0,25–0,5, plumbum aceticum 0,25–0,5), в прижиганиях палочкой квасцов или cupro sulfurico или 1%-ной мази cupri sulfurica (иногда в прижиганиях 1–2%-ным arg. nitrico (в случае появления катара); если фолликулов много и они плохо поддаются лечению, то применяется механическое лечение — массаж конъюнктивы ватным тампончиком, смоченным сулемой (1 : 1000), или выдавливание фолликулов пинцетом.

Трахома характеризуется с патологоанатомической стороны лимфоидной инфильтрацией конъюнктивы как диффузного характера, так и в виде фолликулов, расположенных как в глубине конъюнктивы, так и на ее поверхности. Очаги лимфоидной инфильтрации с течением времени подвергаются дегенерации; из поверхностных фолликулов распад выходит наружу; на местах дегенерации развиваются рубчики; вся конъюнктива постепенно может превратиться в рубцовую ткань.

Клиническую картину трахомы разделяют обычно на три периода:

I период — высыпание фолликулов: по всей конъюнктиве век и нередко по конъюнктиве склеры (у экватора глаз) появляются фолликулы; конъюнктива несколько гиперемирована, на конъюнктиве хрящей замечается бархатистость. Иногда наблюдаются резкие явления катара, осложняющего основной процесс, или же самое высыпание фолликулов (обычно хроническое) происходит при сильном остром катаре («острая трахома»). Отличие первого периода трахомы от фолликулярного конъюнктивита трудно; в пользу трахомы говорит присутствие зерен на конъюнктиве хрящей и особенно глубокая инфильтрация переходных складок (преимущественно верхней), а также констатируемое микроскопом присутствие в эпителии телец Провачека.

II период — начинается рубцевание конъюнктивы. Наряду со свежими фолликулами кое-где появляются белесоватые полоски рубцовой ткани. Псевдососочки гипертрофируются сильнее; имеются явления катара; хрящ утолщается; часто развивается заболевание роговицы в виде так называемого паннуса, т. е. сосудистого поверхностного кератита, занимающего в виде диффузного помутнения верхнюю часть роговицы.

III период характеризуется обильным развитием рубцов конъюнктивы. В этот период наступает целый ряд последствий рубцового процесса: искривление хрящей век, заворот их краев (entropion), укорочение глазной щели, облитерация слезно-носового канала и дакриоцистит, трихиаз; трение ресниц и хряща верхнего века по роговице вызывает или усиливает паннус, который, изъязвляясь, может закончиться образованием бельма и потерей зрения.

Трахомная зараза передается путем непосредственного переноса. Профилактика заключается в том, чтобы избегать тесного контакта с трахоматозными; посещение школ трахоматозными учениками допускается, если они не имеют отделяемого (которое и переносит заразу) и если они лечатся; то же относится и к членам семьи; трахоматозные должны иметь отдельное умывание; в особенности опасно применение в семьях и школах умываний из общих чаш и тазов. Лечение трахомы ведется по следующей схеме: при отсутствии отделяемого применяются прижигания cupri sulfurico, при наличии катара — прижигания 2%-ным ляписом; при паннусе — атропин. Очень важно применение механических и оперативных приемов, к которым лекарственное лечение является дополнением: выдавливание зерен, массаж конъюнктивы ватным тампончиком (смоченным сулемой 1 : 1000), вырезывание переходных складок и хряща, операции кантопластики против трихиаза и заворота и т. д.

У детей, как и у взрослых, наблюдается иногда весенний катар, который характеризуется образованием крупных сосочковых разращений исключительно на конъюнктиве хряща, верхнего века или образованием бугристых утолщений конъюнктивы склеры у лимба. Особенностью этого конъюнктивита является то, что он усиленно развивается в весеннее и летнее время, а осенью и зимой затихает, чтобы вновь проявиться к весне. Истинная причина

неизвестна, предполагают влияние ультрафиолетовых лучей солнца или влияние летнего воздуха на конъюнктиву предрасположенных субъектов.

Геморрагии под конъюнктиву склеры не требуют лечения; они делаются или от травм, или при конъюнктивитах, или при некоторых заболеваниях организма — коклюше, рвоте, эпилепсии; если у ребенка появилась геморрагия под конъюнктиву без видимой причины, то следует выяснить, нет ли у него припадков epilepsiae nocturnae.

Аргирозом называется потемнение конъюнктивы при продолжительном употреблении ляписа и других серебряных препаратов.

Повреждения конъюнктивы. Инородные тела (песчинки, кусочки угля, шелуха семян и т. д.) часто попадают в глазную щель и пристают к конъюнктиве хряща верхнего века, вызывая жестокое раздражение всего глаза со слезотечением и болью. Впустив каплю 5%-ного кокаина, выворачивают веко и удаляют инородное тело кусочком ваты или инструментом (тупая игла для инородных тел, обожженное новое писчее перо и т. д.).

Ожоги (термические и химические) дают в тяжелых случаях некроз конъюнктивы с последующими рубцовыми сращениями; при лечении нужно удалить вызывающее ожог вещество обильным промыванием водой или же нейтрализующими растворами (при кислотах — 3%-ной содой, при щелочах — молоком).

Об остальных заболеваниях конъюнктивы, сравнительно редких или же не имеющих большого значения (туберкулез, pemphigus лимфомы, ptherygium, опухоли, lymphangilectasie и т. д.), а равно о не часто встречающихся заболеваниях склеры, я рекомендую справиться в общих руководствах по глазным болезням.

БОЛЕЗНИ РОГОВИЦЫ

Воспаления роговицы (keratitis) выражаются следующими основными признаками, свойственными большинству их: 1) помутнением роговицы вследствие пропитывания ее экссудатом и клеточным инфильтратом; помутнение имеет серый, белый или желтый (при гнойной инфильтрации) цвет; они бывают то одиночные, то множественные, то диффузные; инфильтраты иногда выдаются над поверхностью роговицы; иногда, распадаясь, инфильтраты дают язвы; 2) нарушением зеркальности роговицы вследствие заболевания или слущивания эпителия; отражение окна кажется истыканным или изломанным; 3) появлением гиперемии вокруг роговицы (поверхностная или глубокая перикорнеальная инъекция); 4) припадками раздражения глаза: слезотечением, светобоязнью, блефароспазмом; 5) местными и иррадиирующими болями; 6) ослаблением зрения — при помутнении средины роговицы.

Классификация кератитов. Кератиты можно разделить на две главные группы: кератиты, начавшиеся с поверхности роговицы (поверхностные простые и гнойные кератиты) и кератиты, начавшиеся в глубине роговицы (паренхиматозные или интерстициальные); первые почти всегда ведут к изъязвлениям роговицы, вторые почти никогда не дают их.

К простым поверхностным кератитам (не гнойным) относятся: а) травматическая язва роговицы; б) язва при lagophthalmuse (вследствие отсутствия защиты роговицы веками); в) язвы при различных конъюнктивитах (очень часто они бывают и гнойные); г) фликтенулезный кератит; д) язвы при заболеваниях кожи, при оспе (часто бывает и гнойная), varicella, вакцине, erithema multiforme,

pemphigus и т. д.; е) герпетические и невротические кератиты: herpes febrillis corneae, herpes Zoster, keràtitis neuroparalitica (при анестезии роговицы вследствие паралича n. trigemini); ж) паннус — поверхностный сосудистый кератит; з) кератиты при общих инфекционных процессах и т. д.

К гнойным кератитам относятся: а) прогрессивная гнойная язва роговицы; б) кератомаляция (разрушение роговицы у истощенных детей); в) кератит при инфекции плесневыми грибками; г) язвы при конъюнктивитах (особенно при гонорее, дифтерии конъюнктивы), при оспе, вакцине и т. д.

Течение простых, не гнойных поверхностных кератитов. Инфильтраты или рассасываются бесследно, или превращаются в язву, заживающую рубцовой тканью, или же сопровождаются значительным некрозом роговицы (как это бывает при дифтерии); при заживлении язвочек нередко в роговицу врастают поверхностные кровеносные сосуды; паннус с самого начала дает врастание сосудов в роговицу. Простые кератиты легко переходят в гнойные при добавочной инфекции, что сильно ухудшает прогноз. Нередко при простых кератитах бывает гиперемия радужки и даже ирит.

Отдельного рассмотрения заслуживает экзематозный (или фликтенулезный) кератит, часто бывающий у детей с экссудативным диатезом и золотушных. Он бывает (по схеме Эльшнига) в пяти разновидностях: поверхностная подэпителиальная форма проявляется маленькими приподнятиями эпителия с легкой мутью вокруг; проходит в несколько дней; без резких пятен; 2) фликтенулярная форма — в виде одного или нескольких инфильтратов под боуменовой оболочкой; по разрушении последней образуются язвочки, оставляющие стойкие помутнения, понижающие, если они находятся против зрачка, зрение. Течение — несколько недель, сопровождается сильной светобоязнью, блефароспазмом; 3) инфильтраты, переходящие в глубокие язвы, которые могут повести к прободению роговицы (keratitis pustulosa); часто бывают при импетигенозной экземе лица; 4) фасцикулярный кератит в виде инфильтрата с язвочкой, который ползет по роговице, сопровождаясь пучком сосудов; упорная форма; 5) pannus exematosus (Scrophulosus); многочисленные инфильтраты с развитием густой поверхностной сети сосудов.

Течение поверхностных гнойных кератитов характеризуется разрушением роговицы вглубь (часто до прободения ее) и вширь (до изъязвления всей ее площади); эти свойства особенно выражены при ulcus cornea serpulus. Гнойный кератит часто бывает осложнен иритом (вследствие отравления радужки токсинами из очага воспаления) и скоплением гнойных клеток на дне передней камеры в виде желтой полоски (hypopion). Возможна инфекция всего сосудистого тракта и гибель глаза от панофтальмита. На местах язв остаются бельма (leucoma), простые и сращенные с радужкой, а также стафиломы, т. е. выпяченные пигментированные рубцы, состоящие из ткани, выпавшей в язву при ее, прободении, радужки. Самым частым возбудителем прогрессивной гнойной язвы является пневмококк.

Глубокие кератиты. Keratitis parenchymatosa diffusa — глубокий диффузный кератит — проявляется в виде инфильтратов серого цвета в глубоких слоях роговицы, распространяющихся по всей ее площади, роговица не изъязвляется, только эпителий становится шероховатым, как бы истыканным; в резко выраженных случаях роговица походит по виду на матовое стекло; обычно в роговицу врастают кровеносные сосуды в глубоких ее слоях; часто процесс осложняется иритом. Протянувшись несколько недель или месяцев, воспаление затихает, но помутнения рассасываются очень медленно, часть их может остаться навсег-

да. Эта форма кератита в громадном большинстве случаев (более чем в 90 %) зависит от люэса, который только редко бывает не наследственным; обычно имеются и другие признаки последнего: зубы Гутчинсона, поражения уха и т. д.; реакция Вассермана, как правило, положительная. Туберкулез, как исключительная причина, редко вызывает кератит; иногда у ребенка обнаруживаются указания и на люэс, и на туберкулез; другая этиология встречается очень редко (после инфлюэнцы, при малярии) и дает не вполне типичные формы.

О разновидностях глубокого кератита, а равно и о поражениях роговицы туберкулезом, лепрой и т. д. я рекомендую справиться в офтальмологических руководствах.

Лечение кератитов ведется по следующим общим принципам.

1. Прекращают дальнейшее влияние местной причины, вызывающей кератит (удаление инородных тел, устранение трихиазы, лагофтальма, лечение конъюнктивита, бленнореи, трахомы, блефарита, стриктур слезно-носового канала, удаление слезного мешка при дакриоцистите и т. п.).

2. Против самого кератита применяются: при поверхностных негнойных кератитах — ung. xeroformi, aeroli, ortophormi и т. д. При фликтенулезных кератитах специфически действует желтая ртутная мазь и каломель, при диплобациллярной инфекции — zincum sulfuricum; при гнойных кератитах применяются перекись водорода, ung. xeroformi, ung. aeroli, ung. jodoformi (при пневмококковых язвах), тушировании язвы tjrae jodi ethylhydrocuprem, термокаутеризация инфильтрата; при keratitis parenchymatosa — массаж с серой ртутной мазью (когда воспаление несколько стихнет).

3. Тепло, если не препятствует состояние конъюнктивы, является весьма важным способом лечения, особенно в форме грелок на закрытые веки (бутылка с очень теплой водой или специальные грелки); согревающий компресс.

4. Защита глаз от света и внешних влияний: дымчатые консервы, повязка, если последней не препятствует катаральное состояние конъюнктивы; при фликтенулезных кератитах повязка не показана. При keratitis elagophthalmo и keratitis neutroparalytica правильная защита повязкой редко достигается; лучше повязка герметическая (проволочная шина, обернутая клеенкой) и еще лучше — сшивание век.

5. Atropinum sulfur (и другие мидриатические средства) применяется, как правило, для устранения раздражения радужки и ирита. Иногда полезен эзерин, а именно при язвах, близких к прободению, а равно при фликтенулезных кератитах в случаях сильной светобоязни и блефароспазма.

6. Общее лечение (этиологическое, где оно возможно) экссудативного диатеза золотухи, малярии, туберкулеза и т. д.; при паренхиматозном кератите почти всегда показана специфическая терапия (хотя бы люэс и не был, наверное, доказан), если к ней нет особых противопоказаний. Сыворотки при дифтерийном кератите; улучшение питания ребенка и матери при кератомаляции у грудных детей. Общие гигиенические меры. Лиман. Серотерапии, вакцинации, лечения лучистой энергией и других деталей здесь не место касаться.

7. Лечение исходов кератитов: при оставшихся нерубцовых помутнениях массаж с желтой мазью, дионин в мази, вибрационный массаж. При стойких бельмах — иридэктомия с оптической целью, татуировка (с косметической целью); при полных бельмах — пересадка человеческой роговицы. При стафиломах — оперативное лечение.

Повреждения роговицы. Инородные тела роговицы (кусочки угля, железа и т. д.) после кокаинизации удаляются иглой для инородных тел. Ожо-

ги могут повести к тяжким воспалениям и разрушениям роговицы; меры при них аналогичны таковым при ожогах конъюнктивы и при кератитах вообще. Раны часто осложняются выпадением радужки, которую обычно отсекают. Иногда раны сшиваются.

С невоспалительными изменениями роговицы (keratoconus, опухоли и др.) я рекомендую ознакомиться по общим офтальмологическим руководствам.

БОЛЕЗНИ СОСУДИСТОГО ТРАКТА

Воспаления радужной оболочки (ириты) выражаются следующими основными признаками: перикорнеальной инъекцией, изменением цвета радужки (вследствие гиперемии и пропитывания экссудатом), стушеванностью ее рисунка (вследствие тех же причин), сужением зрачка (вследствие раздражения сфинктера его) и выходом из радужки экссудата, который склеивает край зрачка с поверхностью хрусталика (задние синехии); он может примешиваться к водянистой влаге и оседать из нее то на дне передней камеры, то на задней поверхности роговицы, то на передней поверхности хрусталика. Различают ириты фибринозные, гнойные, геморрагические, серозные, желатинозные; иногда в радужке наблюдаются гранулемы (туберкулезные, люэтические, лепрозные) в виде узелков. Во многих случаях при иритах бывают боли, светобоязнь, понижение зрения. Причиной ирита в большинстве случаев является люэс; очень многие заболевания организма могут осложняться иритом (ревматизм, гонорея—эндогенным путем, туберкулез, тифы, инфлюэнца и т. д.); нередко ириты бывают при кератитах и проникающих ранениях глаза. Течение иритов разнообразно, в зависимости от этиологии и степени поражения радужки; ирит может пройти почти бесследно или повести к зарастанию зрачка, что вызывает последовательную глаукому. Лечение ирита требует в качестве местных мер: 1) впускания атропина (1%-ного несколько раз в день для расширения зрачка); этим путем дается покой радужке и разрываются задние синехии; при атропинизации надо помнить о том, чтобы капли не попали в рот ребенку; 2) защиты глаз от света (консервы, повязка, темная комната); 3) применения тепла (компрессы, грелки); 4) в случаях очень тяжелых — извлечения крови из виска (herteloup или пиявки). Общее лечение применяется прежде всего этиологическое; кроме того, часто бывают полезны суховоздушные потогонные ванны.

Воспаления ресничного тела (циклиты) выражаются перикорнеальной инъекцией, эксудатом в стекловидном теле и болезненностью глаза при дотрагивании в области цилиарного тела, в чистом виде бывают редко, а обычно комбинируются с иритом. По этиологии они близко подходят к иритам. Лечение аналогично лечению ирита. Особого упоминания заслуживает иридоциклит после возвратного тифа.

Воспаления сосудистой оболочки (хориоидиты) могут встречаться без циклита и ирита или же в комбинации с последними. Мы упомянем только некоторые формы: 1) диффузный негнойный хориоидит характеризуется присутствием эксудата в стекловидном теле; такой хориоидит наблюдается при некоторых общих инфекционных процессах, особенно при возвратном тифе (обычно в комбинации с иридоциклитом), при ревматизме, люэсе и т д.; 2) диффузный гнойный хориоидит дает гнойный экссудат в стекловидном теле; он может пе-

рейти в панофтальмит, т. е. в гнойную флегмону всех оболочек глаза Гнойный хориоидит бывает или при инфицированных травмах, или при гнойной эндогенной инфекции — метастазы из гнойных очагов — и при пиэмии, при острых инфекционных процессах — пневмонии, скарлатине, роже, тифах; особенно часто поражает сосудистую оболочку цереброспинальный менингит; 3) рассеянный пластический хориоидит выражается очагами инфильтрации в сосудистой оболочке, констатируемыми офтальмоскопом; из причин его на первом месте стоят сифилис, туберкулез, далее — острые инфекционные заболевания организма — сыпной и брюшной тифы, пневмония и др.; 4) милиарный туберкулез сосудистой оболочки дает пятна желтоватого цвета характерного вида. Он имеет известное диагностическое значение при дифференциальном диагнозе между брюшным тифом и общим милиарным туберкулезом, при котором встречается приблизительно в 10% случаев. Лечение хориоидитов прежде всего этиологическое, где оно возможно. Далее применяются суховоздушные потогонные ванны, йод, салициловые препараты, лиманное лечение и т. д.

Опухоли радужки в начале своего развития могут быть удалены оперативным путем (иридэктомия). Опухоли сосудистой оболочки и цилиарного тела (в огромном большинстве случаев — саркомы) требуют удаления глаза.

Повреждения сосудистого тракта. Самой важной формой повреждения сосудистого тракта являются проникающие ранения цилиарного тела, которые, как правило, вызывают воспаление последнего с исходом в гибель глаза. Такие повреждения опасны еще и тем, что, погубив один глаз, они вызывают в другом глазу воспаление всего сосудистого тракта причем этот второй глаз нередко погибает при явлениях его атрофии или из-за последовательной глаукомы. Как возникает это так называемое сочувственное (симпатическое) воспаление глаза, до сих пор не установлено с достаточной ясностью. По одним авторам, из поврежденного глаза переносятся потоком кровообращения в другой глаз микробы (Ремер предполагает специфических микробов); по теории проф. Головина, здоровый глаз отравляется специфическими клеточными ядами, возникающими вследствие распада и рассасывания тканей поврежденного глаза. Симпатическое воспаление развивается не ранее двух недель после повреждения, а максимальный срок для него не ограничен: наблюдались случаи воспаления через много лет после повреждения. В борьбе с симпатическим воспалением нужны прежде всего профилактические меры. Не касаясь профессиональной профилактики (столь важного для взрослых вопроса о защитных очках и условиях работы), упомяну лишь о том, что нельзя детям предоставлять занятия и игры, в которых глаза подвергаются явной опасности повреждения. Сюда относятся, например, игра в «чижика» или «цурку»; нельзя позволять ребенку брать на руки домашнюю птицу (курица может клюнуть в глаз), возиться с остроконечными ножницами (которых не следует держать в доме, где есть маленькие дети) и т. д. Если глаз поврежден (с травмой цилиарного тела) и опасен для другого — он подлежит, с профилактической целью, удалению, в необходимости которого нужно суметь убедить родителей. Если глаз уже охвачен симпатическим воспалением, то энуклеация первого глаза необходима, но она уже не прекращает болезни, а лишь ослабляет ее, и необходимо применить лечение самого заболевшего глаза, которое ведется по общему плану лечения иридохориоидитов (атропин, тепло и т. д.) и их осложнений. Хотя симпатическое воспаление ничего общего с сифилисом

не имеет, практика показала, что полезно энергическое общее ртутное лечение; приносит пользу и интенсивное лечение салициловыми препаратами.

Врожденные аномалии сосудистого тракта. Из них самыми частыми являются так называемые колобомы (щелеобразные дефекты) радужки и сосудистой оболочки. Кроме того, встречаются случаи отсутствия радужки, альбинизм ее, смещение зрачка, остатки сосудистой зародышевой сумки хрусталика в виде тяжей над областью зрачка и т. д.

БОЛЕЗНИ СТЕКЛОВИДНОГО ТЕЛА

В стекловидном теле встречаются геморрагии как следствие травм глаза или поражений сосудистого тракта и эксудат, проникающий в стекловидное тело из воспаленного цилиарного тела и сосудистой оболочки. Иногда в стекловидном теле наблюдаются врожденные изменения, например, в форме остатков зародышевого сосуда, идущего от зрительного нерва к хрусталику, ar. hyaloides persistens. Наконец, следует упомянуть о паразитах стекловидного тела. Из яичка *Taenia solium,* попавшего в желудок ребенка (извне через рот или из кишечника при рвоте), развивается зародыш, который проникает сквозь стенку желудка в поток кровообращения, с которым и заносится в глаз (под конъюнктиву, в переднюю камеру, под ретину или в стекловидное тело), где и образуется пузырчатая форма. В стекловидном теле цистицерк заметен офтальмоскопом, в который можно наблюдать его движения. Глаз гибнет, если не удастся через разрез в склере удалить цистицерк.

Повреждения стекловидного тела. При сквозных ранениях глаза происходят выпадения стекловидного тела, которые могут повести к отслойке сетчатки и легко инфицируются. Поэтому при ранах склеры необходимы швы на склеру или по крайней мере на рану конъюнктивы. Инородные тела в стекловидном теле (а равно и в оболочках глаза) опасны, особенно если они инфицированы или способны подвергаться химическим изменениям; в этом последнем отношении особенно вредны осколки меди, латуни и т. д. Инородные тела диагностируются офтальмоскопом, рентгеном и сидероскопом (если они магнитные). Магнитные осколки подлежат удалению электромагнитом.

РАССТРОЙСТВА ЗРАЧКОВ

Расширение и сужение зрачка могут зависеть от местных причин (травма, влияние атропина, эзерина) или от органических и функциональных расстройств нервной системы.

Неравенство ширины зрачков (anisocoria) может зависеть от расширения (mydriasis) или сужения (misosis) одного из них.

Нарушения реакции зрачков бывают различного происхождения:

1. При патологии центростремительных путей рефлекторной дуги (зрительные проводящие пути), в случае слепоты, прямая реакция зрачка на свет утрачивается (если слепота зависит не от поражения, лежащего выше узловатого тела, при каковом она сохраняется); при сильном ослаблении зрения реакция зрачка обычно вялая.

2. При перерыве рефлекторной дуги, т. е при нарушении связей между центростремительными и центробежными путями ее, наступает потеря прямой и сочувственной реакции на свет при сохранении ее на конвергенцию.

Этот симптом Аргилла — Робертсона очень важен для диагноза tabes, paralisis progressiva и lues cerebrospinalis.

3. При патологии центробежных двигательных путей прямая реакция, сочувственная и реакция на конвергенцию исчезает или ослабляется (паралич сфинктера).

Расстройства зрачков имеют огромное значение для диагностики поражений нервной системы; детали по этому вопросу можно найти в офтальмологических руководствах.

БОЛЕЗНИ ХРУСТАЛИКА

У детей иногда наблюдаются частичные и полные помутнения хрусталика — катаракты. При полном помутнении хрусталика зрение понижается настолько, что больной видит только свет (при правильной его проекции).

Среди разнообразных форм катаракт следует упомянуть: а) непрогрессивные частичные катаракты врожденного происхождения; б) слоистые катаракты характеризуются тем, что при них слои прозрачного хрусталикового вещества чередуются с помутневшими, вследствие этого хрусталик полупрозрачен в срединных своих участках, а по периферии — ближе к экватору — прозрачен. Слоистая катаракта обнаруживается в первые годы жизни ребенка и связывается с рахитом, а по Петерсу — с тетанией; в) полная врожденная катаракта; г) прогрессивная катаракта, начавшись в виде частичного помутнения, постепенно захватывает весь хрусталик; при зрелой катаракте просвет зрачка оказывается насыщенно серым. Причиной катаракты служат какие-то нарушения питания хрусталика под влиянием ненормального состава соков организма. Катаракты наблюдались у детей, страдающих диабетом, наследственным сифилисом и без ясных заболеваний организма. Кроме того, прогрессивные катаракты возникают при нанесенных тупым путем травмах глаз (удар кулаком, мячом) вследствие сотрясения хрусталика или при проникающих травмах самого хрусталика; при этих последних водянистая влага, входя в вещество хрусталика через разрыв сумки, вызывает его набухание и помутнение; такой хрусталик нередко рассасывается сам по себе; при слишком бурном набухании возможно осложнение в виде опасного приступа глаукомы. Если катаракта (любого типа) значительна и сильно понижает зрение, то может быть показано оперативное удаление хрусталика. Его преломляющая сила заменяется очками; д) сумочные катаракты состоят в помутнении только сумки хрусталика. На переднем полюсе хрусталика такие катаракты возникают как следствие прободающего кератита при бленнорее; вследствие опорожнений камеры передний полюс хрусталика касается задней поверхности роговицы, и сумка отравляется токсинами из гнойного очага.

Повреждения хрусталика, кроме упомянутых катаракт, состоят в смещениях его (полные и неполные вывихи) в стороны, вперед или назад. Врожденные изменения (кроме катаракт) проявляются в виде смещений хрусталика, нарушений его формы, присутствия остатков зародышевой сумки его и др.

ГЛАУКОМА

Основой клинической картины глаукомы является повышение внутриглазного давления (повышенная плотность глаза), которое констатируется пальпацией или, лучше, тонометром (А. Н. Маклакова или Шьотца). Оставляя в стороне

все теории возникновения повышения давления, мы можем здесь ограничиться лишь общей формулой этого явления: повышение давления (resp. glaucoma) возникает во всех тех случаях, когда нарушается равновесие между притоком жидкости в глаз и оттоком ее из глаза (преимущественно через фонтаново пространство в углу передней камеры).

Иногда это повышение давления возникает вследствие хорошо нам понятных причин, и такую глаукому мы обозначаем как последовательную. Сюда относятся повышение давления при заращении зрачка (водянистая влага не находит себе выхода из задней камеры в переднюю), при вывихе хрусталика в переднюю камеру, при обильных кровотечениях внутрь глаза, при разбухании травматической катаракты, при обширных сращениях радужной оболочки с бельмами роговицы, при опухолях внутри глаза и т. п. Самостоятельная глаукома (или первичная) не имеет видимых нам клинически (да нередко и патологоанатомически) причин, и для объяснения ее мы остаемся еще при теориях. При глаукоме у детей наблюдаются изменения, аналогичные наблюдаемым у взрослых, из которых главными являются, продавливание назад решетчатой пластинки зрительного нерва — так называемая краевая экскавация зрительного нерва, атрофия зрительного нерва, ограничение поля зрения и упадок остроты зрения, доходящий до полной слепоты. Эти расстройства свойственны как последовательной, так и первичной глаукоме (которая иногда бывает на почве врожденного отсутствия шлеммова канала).

Самой существенной особенностью детской глаукомы является то обстоятельство, что глаз, пораженный ею, нередко постепенно увеличивается в объеме и достигает иногда огромных размеров, отчего такие глаза и носят название «бычьего глаза» (buphthalmus); увеличение глаза обусловлено уступчивостью склеры в детском возрасте. Лекарственное лечение глаукомы сводится к применению понижающих внутриглазное давление средств (капли из раствора сернокислого эзерина 0,25–0,5%-ного) или солянокислого пилокарпина (0,5–1%-ного), но обычно этого лечения недостаточно и необходимо оперативное вмешательство в форме: 1) иридэктомии, 2) склеротомии, 3) склерэктомии по Лангранжу и 4) склеролимбальной трепанации Эллиота. Две последние операции образуют отверстие для оттока водянистой влаги из передней камеры под конъюнктиву склеры.

БОЛЕЗНИ ЗРИТЕЛЬНОГО НЕРВА

Воспаление зрительного нерва (neuritis optici) встречается в нескольких клинических разновидностях. Если очаг воспаления локализуется в сосочке или близко к соску зрительного нерва, то офтальмоскопически замечается гиперемия сосочка, его помутнение и стушеванность границ. Если очаг воспаления находится позади глаза, то сосочек не изменяется.

Неврит сопровождается упадком остроты зрения, расстройством цветоощущения, выпадением поля зрения, которое, в случае поражения пучка нервных волокон, идущих к желтому пятну, будет иметь дефект как раз в центре (scotoma centralis). Исход невритов может быть или в полное выздоровление, или в больший или меньший упадок зрения и слепоту; обычно неврит сопровождается атрофией соска зрительного нерва, выражающейся в побледнении его. Причинами воспаления зрительного нерва служат мозговые процессы, менингиты различного происхождения, диссеминированный склероз, сифилис, туберкулез, острые инфекционные болезни (корь, скарлатина, оспа, инфлюэнца,

пневмония, тифы, коклюш и т. д.), нефриты, диабет, отравления (хинин, свинец, filix maris и т. д.), заболевания клиновидных пазух, воспаления в орбите: наследственность (невриты этого происхождения обычно бывают до 10-летнего возраста, передаются преимущественно мужскому потомству через женский пол).

Лечение невритов в первую очередь должно быть этиологическое; в общую терапию полезно ввести суховоздушное потогонное лечение (как сильное отвлекающее и рассасывающее); глаза нужно защищать от света; иногда требуются извлечения крови из виска, как отвлекающее средство.

Атрофия зрительного нерва есть или следствие бывшего неврита, или же она развивается вследствие первичного дегенеративного процесса в нерве, возникающего от многих причин. Сюда относятся: атрофия при tabes, при hydrocephalus, при сдавливании зрительных путей опухолями; при turmschädel, при травматических повреждениях черепа (переломы основания), глазницы и самих зрительных нервов, при различных отравлениях. Прогноз серьезен; он относительно лучше при атрофиях после неврита. Лечение малоуспешно. При башенном черепе и hydrocephalus может быть поставлен вопрос об операциях (balnenstich, трепанация черепа и т. д.).

Под **амблиопией** разумеют слабость зрения без видимых изменении зрительного нерва и сетчатки. Иногда дело идет просто о позадиглазном неврите, но существуют амблиопии и другого происхождения, а именно: врожденная амблиопия, амблиопия истерическая и ambliopia ex anopsia (при аномалиях рефракции с расстройством бинокулярного зрения).

Застойным соском (staungspapille) называют припухание (выпячивание) сосочка зрительного нерва, который оказывается выступающим над уровнем глазного дна; сосочек имеет мутную, сероватую окраску, вены расширены и извиты. Зрение, сравнительно с невритом, долго держится, но потом падает при явлениях атрофии. Застойный сосок возникает, как правило, вследствие повышения внутричерепного давления при опухолях мозга, абсцессах в мозгу, менингитах, головной водянке, тромбозах синусов и т. д.; односторонний застойных сосок чаще обусловлен сдавливанием зрительного нерва в глазнице. Застойные соски имеют большое значение для диагноза повышения внутричерепного давления. Лечение совпадает с лечением основного процесса. Нередко показано оперативное вмешательство (трепанация черепа радикальная или паллиативная, дренаж желудочков, balnenstick и т. д.) для спасения зрения или замедления его потери.

БОЛЕЗНИ СЕТЧАТКИ

Воспаление сетчатки. Офтальмоскопическая картина воспаления сетчатки (retinitis) слагается из следующих элементов: из отечного помутнения ретины, из желтоватых или белых пятен в ней, из гиперемии сосудов ее, из кровоизлияний, из отложений пигмента; функциональные расстройства сводятся к нарушениям светоощущения, расстройствам адаптации, остроты зрения, цветоощущения. Излагать различные формы ретинитов здесь не место, и я упомяну лишь об этиологии их. Они встречаются при сифилисе, сепсисе, при тяжелых анемиях (пернициозной), при лейкемии, при ослеплении ярким светом. Особого упоминания заслуживает поражение сетчатки при нефрите (retinitis albuminurica). Этот ретинит выражается белыми пятнами (иногда с геморрагиями) вокруг зрительного нерва (который представляет собой картину неврита) и маленькими темноватыми пятнышками вокруг желтого пятна (в виде лучистой фигуры). Retinitis albuminurica является результатом

отравления ретины при нефрите (чаще всего интерстициальном). Являясь для глаз больного тяжелой болезнью, угрожающей зрению, retinitis albuminurica представляет собой в то же время важный прогностический симптом, обычно он указывает на близость гибели пациента (часто через несколько месяцев от момента констатирования ретинита).

Пигментный ретинит есть не воспаление, а дегенеративный процесс в сетчатке; он выражается в присутствии пигментных пятен на периферии сетчатки, преимущественно по сосудам, а также в явлениях атрофии сосочка зрительного нерва (в поздних стадиях болезни). Функциональные расстройства очень характерны: при ослабленном освещении (сумерки) зрение очень сильно падает (гораздо сильнее, чем у здоровых людей), и больные плохо приспособляются к темноте (гемералопия, куриная слепота); при хорошем освещении острота зрения может быть нормальной; поле же зрения сильно сужено, вследствие чего даже днем больному трудно ходить в толпе, на улице, среди мебели не натыкаясь. Болезнь неизлечима и, начавшись в детстве, медленно ухудшается. Причины болезни неизвестны; она нередко представляет собой наследственную болезнь. Дети с указанной болезнью должны быть избавлены от всех тех занятий и игр, в которых упомянутые недостатки зрения являются для них затруднительными.

Куриную слепоту (гемералопию), являющуюся симптомом пигментного перерождения сетчатки, не следует смешивать с куриной слепотой, встречающейся у детей (как и у взрослых) без видимых изменении ретины на почве истощения организма при частичном или полном голодании. У таких детей нередко наблюдается своеобразное перерождение эпителия конъюнктивы склеры (xerosis epithelialis) и конъюнктивит с тягучим секретом. Эта форма гемералопии легко проходит при соответствующем питании, в особенности при кормлении рыбьим жиром и вареной печенкой.

Расстройства кровообращения сетчатки. Кровоизлияния встречаются или как осложнение ретинитов, или вследствие травм, или же как самостоятельное явление на почве многих заболеваний организма (пороки сердца, пернициозная анемия, пятнистая болезнь, purpura haemorrhagica, сыпной тиф и т. д.). Весьма серьезным заболеванием является закупорка центральной артерии сетчатки эмболом, попадающим в поток кровообращения обычно с пораженных эндокардитом клапанов. Тромбоз центральной вены бывает лишь частным следствием тромбоза пещеристой пазухи.

Таким заболеванием является также **отслойка сетчатой оболочки**, происходящая чаще всего вследствие травм, на почве близорукости, retinitis albuminurica и при туберкулезном хориоидите. Из опухолей сетчатки весьма интересным являются так называемые глиомы, которые правильнее называть невроэпителиомами, так как они развиваются из эмбриональных клеток, служащих для развития зрительно-нервного эпителия (палочек и колбочек). Глаз, в котором развивается опухоль, постепенно теряет зрение; обычно об этой тяжкой болезни родители ребенка не подозревают до тех пор, пока не заметят характерного желтоватого рефлекса из глубины глаза («глаз блестит, как у кошки»). Опухоль злокачественная, прорастает в глазницу, дает метастазы и подлежит раннему удалению вместе с глазом. Несмотря на эту операцию, может быть поражен и другой глаз вследствие того, что зачатки опухоли имелись и в нем. Опухоль бывает обычно до пятилетнего возраста, редко позднее (но не позже 15 лет).

АНОМАЛИИ РЕФРАКЦИИ

Аномалии рефракции представляют собой очень важную главу патологии детского возраста и должны составлять предмет тщательного внимания педиатра.

Близорукость (миопия) есть не только аномалия рефракции, мешающая глазу свободно пользоваться свойственной его сетчатке остротой зрения, но нередко она является болезнью глаза, дающей печальные последствия. Существуют две формы близорукости: рефракционная — вследствие слишком большой преломляющей силы прозрачных сред глаза (именно — роговицы и хрусталика) — и осевая, обусловленная слишком большой длиной глаза (от вершины роговицы до сетчатки); первой формы, редко встречающейся, я здесь касаться не буду. При осевой близорукости, или, что то же, при удлинении глаза, лучи света, идущие от точек далеких предметов (параллельные лучи), преломившись в роговице и хрусталике, соединяются впереди сетчатки и дают на последней круги светорассеяния; отчетливое изображение получается только тогда, когда лучи попадают в глаз расходящимися пучками от точек предмета, находящегося близко. Вследствие этого близорукие видят плохо вдаль, но хорошо вблизи. Осевая близорукость почти никогда не бывает врожденной. Дети рождаются или эмметропами, или гиперметропами, но глаза постепенно удлиняются у тех из них, у которых склера вследствие мало известных нам, нередко наследственных, причин податлива. Удлинению глаза способствуют чтение и письмо на близком расстоянии, причем главную роль играет, по-видимому, сдавливание глаза мышцами при конвергенции. Чем больше занимается ребенок, в особенности при плохом освещении (в силу чего книга по необходимости приближается к глазам), тем легче прогрессирует близорукость. Если она не остается в пределах нескольких диоптрий и быстро увеличивается (настолько, что число диоптрий достигает уже приблизительно половины числа лет ребенка), то мы называем такую близорукость прогрессивной и рассматриваем ее как серьезную, болезнь глаза; изменения глазного дна (в виде так называемой задней стафиломы), наблюдающиеся уже и при малопрогрессивной, или так называемой школьной, близорукости, но не достигающие при последней значительной степени, при прогрессивной близорукости быстро нарастают, вызывая обширные атрофии сосудистой оболочки у заднего полюса глаза, а равно и другие изменения глазного дна; часто такие глаза с прогрессивной близорукостью погибают от отслойки сетчатки, которая возникает при незначительной травме, а иногда и без всякого видимого повода. Прогрессивная близорукость развивается иногда и у детей, совершенно не обучающихся грамоте, и у таких субъектов надо предполагать особенно сильную мягкость склеры.

Профилактика миопии требует следующих главных мер по урегулированию занятий вблизи:

1) освещение при чтении должно быть достаточное (не менее 20 метро-свечей), печать не мелкая, бумага белая, столы для занятий должны быть правильно устроены (наклонная плоскость, «отрицательное» расстояние) ; занятия должны быть соответственно возрасту не слишком продолжительны; на каждый час чтения должен быть перерыв в 15–20 мин.; необходимо избегать узких воротничков; достаточное расстояние книги от глаз поддерживается, если нужно, особыми головодержателями; необходимы общие гигиени-

ческие меры, укрепляющие организм; 2) если у ребенка имеется астигматизм, понижающий остроту зрения и тем заставляющий приближать книгу к глазам, то он должен быть коррегирован стеклами; 3) если у ребенка уже имеется близорукость, то при небольших степенях ее (до двух диоптрий) можно обойтись без очков, но при более высоких степенях назначаются вполне коррегирующие близорукость двояковогнутые стекла, с которыми пациент должен и заниматься вблизи. Эти стекла позволят ему держать книгу далеко от глаз и тем избавляют его от излишней конвергенции. Напряжения аккомодации бояться не следует, ибо она не играет роли в развитии близорукости. Уменьшение конвергенции важно в том отношении, что избавляет больного от болезненных явлений, зависящих от ее напряжения, на которые часто жалуются миопы, и в то же время предупреждает возможность развития косоглазия, возникающего нередко на почве недостаточности конвергенции. Вопрос о коррекции близорукости здесь едва затрагивается; нет также возможности касаться более подробно лечения осложнений миопии, гигиенической профилактики ее, а равно и вопроса об оперативном уменьшении рефракции близорукого глаза (при очень сильных степенях ее) путем удаления хрусталика.

Гиперметропия (дальнозоркость) есть такая аномалия рефракции глаза, при которой изображение отдаленного предмета получается на сетчатке неясным потому, что параллельные (а тем более расходящиеся) лучи встречаются с нею до своего соединения в фокусе. Она бывает рефракционная и осевая. В первом случае глаз имеет нормальную длину, но преломляющая система его слаба (уплощение роговицы, отсутствие хрусталика); эта форма встречается редко, и ее мы не коснемся. При втором, обычном, типе гиперметропии преломляющие среды нормальны, но глаз слишком короток. Сильные степени гиперметропии значительно ослабляют зрение вдаль, а при слабых степенях расстройство последнего может быть незначительным или даже отсутствует, ибо молодые субъекты способны напряжением аккомодации (усилением выпуклости хрусталика) покрывать свою гиперметропию отчасти или вполне. При чтении вблизи, когда потребность в аккомодации становится значительной, гиперметропы скоро устают; появляются боли в глазах, буквы расплываются, и занятия делаются невыполнимыми; часто от напряжения аккомодационной мышцы развиваются упорные головные боли; педиатр должен помнить о необходимости исследования рефракции в случаях головных болей. Гиперметропия — состояние врожденное, не прогрессивное; возможен переход ее слабых степеней в эмметропию и близорукость у детей с податливой склерой. Помощь при гиперметропии состоит в значении выпуклых очков для занятий и, если нужно, для дали; назначение очков не только облегчает работу (и головные боли), но и предупреждает (и устраняет) развитие сходящегося косоглазия, которое нередко бывает у гиперметропов.

Астигматизм есть такая аномалия рефракции, при которой преломление лучей света идет с неодинаковой силой по разным меридианам глаза, вследствие чего на сетчатке не может ни при каких условиях получиться отчетливое изображение предмета. Астигматизм, как правило, недостаток врожденный. В силу неясности зрения он часто служит причиной утомления глаз при занятиях (от напряжения аккомодации и конвергенции) и упорных головных болей; вместе с тем он является вредным фактором в деле развития близорукости, способствуя, в силу ослабления зрения, приближению книги к глазам. Астигматизм подлежит коррекции цилиндрическими стеклами.

РАССТРОЙСТВА АККОМОДАЦИИ

Спазм цилиарной (аккомодационной) мышцы происходит легко у детей вследствие раздражений глаз (при усиленных занятиях), особенно у нервных субъектов. В силу большой выпуклости хрусталика рефракция кажущимся образом меняется: эмметропия превращается в так называемую ложную близорукость, близорукость кажется сильнее, чем на самом деле, а гиперметропия — слабее.

Паралич (парез) аккомодации узнается по уменьшению объема аккомодации; лица эмметропические, гиперметропические и слабые миопы испытывают при этом затруднение при чтении. Паралич аккомодации развивается иногда у детей, перенесших дифтерию как следствие интоксикации. Он может пройти. Паралич аккомодации двусторонний бывает и вследствие других причин (отравление колбасным и мясным ядом, препаратами белладонны, изредка после кори, инфлюэнцы и т. д.); односторонний паралич аккомодации подозрителен в отношении сифилиса (если не зависит от травмы).

БОЛЕЗНИ ГЛАЗНЫХ МЫШЦ

Параличи глазных мышц проявляются следующими главнейшими признаками: 1) ограничением подвижности глаза в сторону парализованной мышцы; 2) косоглазием, т. е. отклонением глаза в сторону антагониста парализованной мышцы; так, при параличе отводящей (наружной прямой) мышцы глаз косит к носу (strabismus convergens), при параличе внутренней прямой — глаз косит кнаружи (strabismus divergens) и т. д.; 3) двоением предметов (диплопией). Параличи мышц происходят от поражений нервов n. trochlearis, n. abducentis и n. oculomotorii. Процесс может локализироваться на всем пути от коры до мышцы и в этой последней (при ее травмах). Параличи вследствие заболеваний нервной системы могут быть различного происхождения (невриты, травмы, геморрагии, менингиты энцефалиты и т. д.). Прогноз весьма разнообразен в зависимости от характера поражения и этиологии. В отношении последней следует упомянуть, что параличи мышц особенно часто встречаются при менингитах люэтического и туберкулезного характера, при опухолях мозга, при инфекционных болезнях (тифах брюшном и сыпном, при цереброспинальном менингите и других инфекциях), при болезнях обмена и т. д.

Иногда в мышцах наблюдаются **спазмы и контрактуры**. Особую форму спазма представляет собой так называемый нистагм, состоящий в постоянных качательных движениях глаз или, реже, во вращательных. Нистагм обычно бывает спутником врожденных дефектов глаз, сопряженных с ослаблением зрения или приобретенных в очень раннем детстве (например, помутнение роговицы после бленнореи новорожденных). Иногда нистагм бывает без патологических изменений в глазах как фамильное, наследственное страдание. Он встречается также при поражениях уха, при мозговых процессах, при рассеянном склерозе как частное проявление последнего.

Содружественное косоглазие (strabismus concomitans) характеризуется тем, что при нем дело идет лишь о расстройстве бинокулярной иннервации глаз, причем ограничения силы мышцы нет. Косоглазие может быть в направлении действия лобной мышцы, чаще всего имеются srtabismus convergens и srtabismus divergens. Содружественное косоглазие есть болезнь функциональная. Значение его — не только в косметическом недостатке: оно

есть симптомом потери бинокулярного зрения, весьма ценного свойства нашего зрительного аппарата, при помощи которого мы определяем рельеф предметов и расстояния их от нас. Потеря его очень вредна для многих профессий. Вот почему важно бороться с косоглазием, начало которого падает, как правило, именно на детский возраст, не только тогда, когда оно уже начинает развиваться, но и до его появления. Отсюда — необходимость тщательного исследования глаз у детей в отношении не только остроты зрения и рефракции, но и наличия бинокулярного зрения. Профилактика состоит в коррекции аномалий рефракции, возможном устранении причин понижения остроты зрения и в ортоптическом упражнении мышечного аппарата глаз и бинокулярного зрения при помощи стереоскопов. При развившемся косоглазии показаны те же меры; они нередко дают успех. Если последний не достигнут, то прибегая к оперативному лечению (тенотомия, перешивание сухожилия) с последующими ортоптическими упражнениями.

БОЛЕЗНИ ГЛАЗНИЦЫ

Флегмона орбиты проявляется сильным отеком век, выпячиванием глаза (экзофтальмом) вследствие увеличения объема содержимого орбиты, неподвижностью глаза вследствие сдавливания мышц и механического затруднения поворотов глаза, болями, повышением температуры, нередко невритом зрительного нерва (с упадком зрения); вскрытие инфильтрата происходит через конъюнктиву (или через кожу век), и процесс постепенно стихает, но нередко инфекция прокладывает себе путь в полость черепа со смертельным исходом. Причиной служат травмы, или же инфекция проникает в глазницу из соседних придаточных носовых пазух (лобной, решетчатого лабиринта, гайморовой полости, клиновидной пазухи, полости носа, из слезного мешка или из гнойных очагов на лице и в других местах организма) метастатическим путем. Лечение флегмоны орбиты состоит в применении тепла и в широком вскрытии ее.

Если инфекция попадает в глазницу по венозным сосудам путем тромбофлебита, то этот же процесс разыгрывается и в орбите, давая картину, сходную с флегмоной; по глазничным венам он распространяется в пещеристый синус, тромбофлебит которого дает тромбофлебит другой глазницы; тромбофлебит пещеристых пазух кончается смертью. Он может происходить и при гнойных поражениях уха.

Кариозные периоститы стенок орбиты, проявляющиеся в форме абсцессов с образованием фистул, в глубине коих зонд прощупывает шероховатую кость, зависят от туберкулеза и сифилиса и лечатся обычными методами; следует помнить о возможности образования абсцессов у краев орбиты и фистул вследствие эмпиема лобной пазухи и решетчатого лабиринта. Лечение эмпиема этих пазух заключается в радикальном их выскабливании (костнопластическая операция лобной пазухи по Головину, операция Киллиана и др.).

Воспаление теноновой сумки (tenonitis) проявляется экзофтальмом, болями, ограничением подвижности глаза, болезненностью при пальпации. Вызывается эндогенной инфекцией при инфлюэнце и других инфекционных болезнях.

Пульсирующий экзофтальм развивается обычно при травматическом разрыве a carotidis в области sinus cavernosi.

Травмы орбиты дают переломы стенок орбиты (что иногда ведет к эмфиземе кожи век вследствие проникания воздуха из носовых поло-

стей), геморрагии и орбиту (с экзофтальмом), параличи мышц, параличи чувствующих нервов, повреждения глазного яблока, зрительного нерва. Пули, попадающие в одну из глазниц, часто проходят поперек не только ее (причем перебивают зрительный нерв), но и в другую глазницу, где также повреждают зрительный нерв или глаз. Инфицированные ранения ведут к флегмоне орбиты.

Опухоли глазницы в качестве основного расстройства вызывают выпячивание глаза (экзофтальм). Кроме того, им свойственно производить смещение глаза, ограничение подвижности глаза (механическое и вследствие сдавливания двигательных нервов), сдавливание чувствующих нервов и зрительного нерва (с исходом в застойный сосок и атрофию). Опухоли бывают доброкачественные и злокачественные (саркомы); встречаются также паразиты (эхинококк, цистицерк).

СВЯЗЬ ЗАБОЛЕВАНИЙ ОРГАНА ЗРЕНИЯ С ЗАБОЛЕВАНИЯМИ ОРГАНИЗМА

Очень многие болезни глаза возникают не самостоятельно, а на почве уже имеющихся общих и местных заболеваний организма. Врачу необходимо в каждом случае устанавливать зависимость заболевания глаза от имеющихся расстройств организма, дабы соответствующим образом сознательно направить терапию. Самый лучший путь для этого — тщательное исследование организма in toto на месте и сопоставление добытых данных в их причинных отношениях. Для облегчения поисков причины глазного заболевания полезно быть знакомым с зависимостью его от того или иного заболевания организма, которая уже установлена в офтальмологии на основании клинических наблюдений. Дело в том, что некоторые заболевания глаза встречаются только при нескольких определенных болезнях организма; так, например, паренхиматозный кератит зависит только от сифилиса и туберкулеза (в виде редкого осложнения — еще при тяжелой инфлюэнце и малярии); симптом Робертсона (рефлекторная неподвижность зрачков на свет при сохранении ее на конвергенцию) бывает только при tabes paralysis progressiva, lues cerebrospinalis (только в виде исключения — при периферическом параличе, oculomotorii и травмах головы) и т. д. Зная, что круг причин, вызывающих данную болезнь глаза, ограничен, мы легче и скорее исчерпаем возможность этиологической диагностики; но обсуждать их мы должны со всею тщательностью, не опираясь для окончательного диагноза на статистические данные: если, например, мы знаем, что паренхиматозный кератит в 90 % случаев вызывается сифилисом и только в 10 % другими болезнями, то, если мы не установили у данного больного сифилиса и не исключили другие причины, мы еще не имеем логического основания приписать паренхиматозному кератиту у нашего больного наверное сифилис. Но мы вправе, даже обязаны, на основании имеющейся по данному вопросу статистики прибегнуть к специфической терапии, которая нередко спасает больного, а нам выясняет диагноз ex juvantibus. Другими словами, статистика появления какого-либо заболевания глаза в зависимости от нескольких причин увеличивает для нас, если мы колеблемся между ними, вероятность (но только вероятность!) диагноза в пользу той из них, которая чаще вызывает данную болезнь глаза. Было бы, конечно, полезно, зная зависимость известного заболевания глаза от нескольких болезней организма, уметь по самому характеру клинической картины его

узнать, от какой именно из этих причин оно зависит; это, к сожалению, даже для опытного окулиста возможно сравнительно редко. Надо, конечно, также помнить и о возможности зависимости данного заболевания глаза от такой болезни организма, которая в числе причин ее при современном состоянии офтальмологии не значится.

Вопрос о связи заболеваний глаз с болезнями организма имеет и другие стороны, кроме указанной. В сомнительных случаях диагноз заболевания организма, определение осложнений его и установление прогноза сильно облегчается симптомами, полученными при исследовании глаз. Так, например: 1) головная боль получает разъяснение то в аномалиях рефракции глаз, то в менингите (при наличии neuritis optici), то в повышении внутричерепного давления (при застойном соске), то в недостаточности конвергенции, то квалификация ее, как мигрени, подтверждается характерными приступами расстройства зрения в форме «мерцающей скотомы», то, благодаря изменениям сетчатки, должна быть признана зависимость ее от нефрита или анемии; 2) retinitis albuminurica позволяет установить поражение почек, острый амавроз с сохранением реакции зрачков возбуждает подозрение на уремию; 3) ксероз слизистой оболочки, появление куриной слепоты говорят о недостаточном питании организма; 4) нистагм при болезнях уха часто указывает на поражение лабиринта; он является также частым симптомом при sclerosis disseminata; 5) симптом Грефе (отставание верхнего века от движения глаза вниз), экзофтальм и другие симптомы важны для диагноза базедовой болезни; 6) экзематозные процессы на коже век, на краях их, на конъюнктиве, на роговице являются нередко главными проявлениями золотухи (экссудативного диатеза); 7) параличи мышц и невриты зрительного нерва, появившиеся при общих инфекционных заболеваниях, часто указывают на осложнение менингитом или энцефалитом; 8) паралич аккомодации при сохранении реакции зрачков нередко позволяет a posteriori квалифицировать перенесенную ангину как дифтерию; 9) метастатический ретинохориоидит иногда является единственным проявлением скрытой септицемии; он же характерен для цереброспинального менингита; 10) двусторонний дакриоаденит наводит на диагноз эпидемической заушницы; 11) бугорки в сосудистой оболочке позволяют иногда установить диагноз милиарного туберкулеза; 12) паренхиматозный кератит в первую очередь должен возбудить предположение о сифилисе; 13) симптом Робертсона — весьма важный ранний признак tabes; 14) гиперемия конъюнктивы (и конъюнктивит) при известных условиях весьма ценна для диагноза кори в период предвестников. Продолжение этого перечня примеров невозможно по недостатку места, но их достаточно для иллюстрации высказанного выше мнения о диагностической ценности глазных заболеваний. Далее, зная о возможности осложнений со стороны глаз при многих заболеваниях, педиатр будет тщательно следить за состоянием органа зрения (сам или при помощи офтальмолога) для получения ценных в диагностическом и прогностическом отношениях признаков, а равно и для принятия мер против появившихся заболеваний глаз. Интересующихся важными вопросами о связи болезней глаза с болезнями организма, которым сотни страниц отводятся в специальных руководствах, отсылаем к этим последним.

ОПЕРАЦИЯ КУНТА В СЛУЧАЯХ ИЗЪЯЗВЛЕНИЙ РОГОВИЦЫ ПРИ БАЗЕДОВОЙ БОЛЕЗНИ[53]

В тех случаях, когда при большом экзофтальме, обусловленном базедовой болезнью, у больного развивается изъязвление роговицы, задача терапии этого осложнения представляется нелегкой. Накладывание повязки нередко не только не дает результата, но при сколько-нибудь значительном экзофтальме оно и невыполнимо. Поэтому офтальмологу приходится обращаться для спасения глаза к оперативному вмешательству, которое имеет целью дать изъязвляющейся роговице защиту с помощью век. Главнейшие типы операций, сюда относящихся, таковы.

1. Сшивание век между собою (тарзорафия), частичная и общая. При значительном экзофтальме она не всегда выполнима или дает временный эффект (расхождение линии сшивания); кроме того, эта операция нередко опасна, ибо давление сшитых век, производимое ими на роговицу, напирающую на них сзади, может повести к нарушению питания роговицы и к образованию на ней язвы, если таковой не было, и операция сделана была с профилактической целью.

2. Удаление наружной стенки орбиты (с периорбитой). Автор операции Доллингер рекомендует ее для уменьшения напряжения глазничного содержимого и уменьшения экзофтальма, если у больного имеются боли в голове и глазах и хемоз, даже не дожидаясь развития язв роговицы. В своем случае Доллингер дополнил операцию тарзорафией и добился исчезновения болей и заживления язв роговицы.

3. **Операция Кунта**. Кунт признает целесообразность операции Доллингера, но считает, что показания к ее проведению должны давать лишь имеющиеся изъязвления роговицы. Так как операция должна вносить значительные изменения в отношения тканей орбиты (выпячивание их подвисочного мускула, может быть, сращение их с последним и т. д.), то прибегать к ней следовало бы только в том случае, если окажется бессильным оперативный метод, им (Кунтом) предлагаемый. Этот метод заключается в сшивании век, растяжимость которых предварительно увеличивается путем специальных разрезов.

---

[53] Впервые опубликовано в журн. «Врач. дело», 1924, № 4.

Операция Кунта слагается из следующих актов: 1) удаление переднего ребра век у наружного угла глазной щели (на 5–7 *мм)* по обычному способу; 2) удлинение глазной щели разрезом наружной спайки до костного края орбиты (как при кантопластике). По середине разреза кожа верхнего века захватывается пинцетом и слегка вытягивается кпереди; одна бранша ножниц вводится под кожей вертикально в толщу века (на 6–7 *мм),* другая бранша вводится в толщу века над конъюнктивой (вертикально на 6–7 *мм)*; все ткани века между кожей и конъюнктивой рассекаются; этим разрезом перерезаются фиброзные связи век с краями орбиты, и напряжение века сейчас же ослабевает. Так же рассекается и нижнее веко. Сшивание конъюнктивы верхнего и нижнего века двумя-тремя тонкими швами; сшивание кожи (только ее одной) в области разреза, удлинившего глазную щель; сшивание окровавленных поверхностей краев века; 3) если веки недостаточно свободно лежат над глазом, то делается аналогично акту второму освобождение обоих век у внутреннего их конца Для этого веки расщепляются по Флалеру по межреберному пространству, отступя на 1,5 *мм* к виску от слезной точки, ножом Грефе на глубину 3–4 *мм* и на протяжении 8–10 *мм*; у внутреннего конца этой раны конъюнктивально-хрящевая пластинка века рассекается кверху разрезом, идущим сперва на высоту 3,5 *мм,* а затем загибающимся кверху кнутри на 2 *мм.* Если этого освобождения недостаточно, то можно дополнить его сшиванием внутренних концов век. Для этого на двух иглах проводятся швы через кожномышечные слои век (на верхнем веке вкол через кожную поверхность, на нижнем — вкол игл с окровавленной стороны кожно-мышечной пластинки); 4) в тяжких случаях и этого освобождения век может оказаться недостаточно, ибо сшивание век при сохранении мышц, поднимающих верхнее веко, может повести к давлению верхнего века на передний отдел глаза. Чтобы оказать противодействие этому явлению, нужно увеличить тарзальную поверхность верхнего века и ослабить действие поднимателя века. Для этого производится выворачивание верхнего века и проводится разрез на 3 *мм* выше заднего ребра, параллельно последнему, во всю длину века сквозь конъюнктиву, хрящ и круговую мышцу век до кожи. У верхнего края разреза кожа несколько отсепаровывается от круговой мышцы (на 3–4 *мм).* Если зияние глазной щели очень велико, можно пересадить в разрез полоску слизистой оболочки, дабы препятствовать ему зарубцеваться. Такой же разрез делается на нижнем веке, но без отсепаровки кожи от круговой мышцы век.

Кунт довольствовался в практике то первой частью своего оперативного метода, т. е. височной тарзорафией и освобождающими надрезами фиброзных связей век с краем орбиты, то комбинацией ее со второй частью, т. е. с носовой тарзорафией (с освобождающими надрезами конъюнктивально хрящевой части век); в одном только случае он применил комбинацию первых двух частей метода с третьей частью его, т. е. с горизонтальным расщеплением хряща верхнего века; но в этом своем случае эти три части метода Кунта выполнены не сразу, а вразбивку, с интервалами между отдельными операциями. Одновременно все части своего метода Кунт не применял ни разу (по крайней мере до 1912 г., т. е. до времени опубликования его), но высказался за такое применение его в случаях тяжелого экзофтальма.

Так как известная нам литература вопроса о методе Кунта исчерпывается единственной статьей последнего, то мы полагаем полезным внести в него в виде материала наш личный случай, когда мы применили метод Кунта и притом в его почти максимальной форме, с сочетанием всех трех фаз его в одной операции.

Весной 1916 г. к нам обратилась за советом больная Б., 40 лет, по поводу поражения обоих глаз. Она рассказала нам, что около года назад она заболела нервным расстройством, которое развилось у нее, как она думает, вследствие тревог, связанных с отъездом мужа на войну. Первоначально она страдала упорными диарреями с общей слабостью, от коих лечилась с малым успехом у терапевтов и невропатологов; постепенно к этим явлениям присоединилось общее похудание, сердцебиение, а затем — выпячивание обоих глаз и диплопия. Она обозначала свою болезнь, со слов лечивших ее специалистов, как базедову болезнь. Этот же диагноз был установлен и проф. К. И. Коровицким и А. Е. Янишевским. Зоба почти не было.

При исследовании глаза мы нашли у нее нижеследующее: зияние глазных щелей; вследствие спазма Мюллера симптом Грефе — Штельвага, резко выраженный экзофтальм; расходящееся косоглазие и косоглазие в вертикальной плоскости; парезы мышц, иннервируемых глазодвигательным нервом на обоих глазах (на правом — верхней прямой и внутренней прямой, на левом — верхней и внутренней и нижней прямой); реакции зрачков нормальны; глазное дно нормально; острота зрения при коррекции миопии и астигматизма — около 0,7–0,8; поле зрения нормально; глазная щель закрывается, но не вполне; нижний отдел яблока остается приоткрытым. Кроме терапевтического лечения, назначенного проф. К. И. Коровицким, мы рекомендовали защиту глаза консервами, а на ночь советовали закладывать за веки мазь из борного вазелин-ланолина; месяца два у больной не обнаруживалось явлений раздражения глаз. Через месяц мы узнали от пользовавшего больную д-ра И. А. Кобозева, что за последние дни у нее резко усилился экзофтальм и появилось слущивание эпителия на роговицах обоих глаз. Приняв больную под свое наблюдение, мы оказались лицом к лицу с быстро нарастающим процессом инфильтрации роговиц обоих глаз, выпячивание которых прогрессировало. В течение двух суток, несмотря на вазелиновые повязки (без давления), инфильтрация роговиц, сперва белого цвета, заняла на обоих глазах нижненаружные секторы их, а потом отчасти и зрачковую область; сильный, плотный хемоз; подвижность ограничена сильнее; глазная щель не закрывается настолько, что роговица всегда обнажена до верхней своей четверти; жестокие боли. На консультации с д-рами Г. А. Рабиновичем и И. А. Кобозевым решено прибегнуть к оперативному закрытию глазной щели по методу Кунта в его максимальной форме.

Операция на обоих глазах была нами сделана под общим эфирным наркозом. Ход операции, производимой последовательно на обоих глазах, был таков: оживление межреберного пространства (срезание эпидермиса ножницами) на протяжении наружной трети верхнего и нижнего век; расщепление края верхнего и нижнего век на протяжении 5 *мм* от угла глазной щели; расщепление наружной спайки до кости; удаление кусков жира, выступивших из разреза; надрезы фиброзных связей век вверх и вниз с уклоном кнаружи, надсечка фасциозных связей сделана наклонно кнаружи (и всего на 4–5 *мм),* ввиду предстоявшего горизонтального разреза век — расщепление внутреннего конца век по Флареру от слезной точки на протяжении 6 *мм* и надсечка конъюнктивально-хрящевой пластинки вверх наклонно к носовой стенке глазницы на протяжении 6 *мм,* начиная от самой слезной точки. Попытка сблизить веки показала, что это возможно, но, принимая во внимание спазм Мюллера, мы все же решили гарантировать их сращение разрезом хрящей верхних век; разрез был сделан, согласно Кунту, до кожи, и последняя несколько отсепарована кверху от орбикулярной мышцы. Сейчас же выступила вся правильность указаний Кунта: сбли-

жение век очень облегчилось. Сделано сшивание век у внутреннего и наружного концов на протяжении оживленной внутренней части их наружной трети. Операция протекала гладко, но при значительном кровотечении. Внушало опасение за исход операции то обстоятельство, что операционная область была инфицирована (желтоватый тон инфильтрации роговицы, слизисто-гнойное отделяемое), а кроме того, то, что края век были очень рыхлыми и отечными, так что ткани представляли собой мало опоры для швов. Непосредственно после операции наступило облегчение для больной: стихли жестокие боли, больная спала ночь без морфия. Натяжения линии сшивания не было, но несколько швов нагноилось; их пришлось снять, и по уменьшении отделяемого и отека век пришлось их вновь наложить на обоих глазах у внутренних концов век, слегка оживив раневую поверхность; сращение наступило везде, кроме, конечно, средней трети век, не подвергавшейся оживлению, через которую можно было наблюдать за постепенным улучшением процесса в роговицах, инфильтрация которых вскоре потеряла желтый цвет.

Больная, спасенная операцией Кунта от непосредственной потери зрения, находилась в клинике больше $2^1/_2$ месяцев. Постепенно начали меняться результаты операции: через месяц явления периодически наступавшего спазма Мюллера стали давать некоторое зияние глазных щелей и растяжение линии сшивания. Видимо, разрез хрящей зарубцевался, что и дало возможность мюллеровой мышце вновь тянуть веки. Прибегать к вторичному рассечению хрящей, однако, не пришлось, ибо, хотя глазная щель и стала более широкой вследствие утончения спаек краев век, в общем состоянии больной наступило улучшение, которое позволило нам даже рассечь часть спаек, чтобы дать больной возможность смотреть через глазную щель; улучшение общего состояния было достигнуто лечением ее при помощи родагена, назначенного проф. К. И. Коровицким, экзофтальм значительно уменьшился, спазм Мюллера почти исчез, подвижность глаз несколько улучшилась, слабость уменьшилась, деятельность сердца стала более правильной.

Со времени операции теперь минуло уже более шести лет. Больная чувствует себя в смысле признаков базедовой болезни удовлетворительно, несмотря на отсутствие родагена. Глазные щели остаются сшитыми только в наружных третях. Роговицы настолько просветлели, что больная левым глазом может читать. Подвижность глаз все же значительно ограничена. Экзофтальма почти нет. Тяжелые обстоятельства жизни сильно подорвали ее питание, она очень постарела, но результат операции Кунта сохранил ей возможность жить не беспомощно.

К ВОПРОСУ О ЛИМФОГРАНУЛЕМАТОЗНЫХ ПОРАЖЕНИЯХ ГЛАЗНИЦЫ И КОНЪЮНКТИВЫ[54]

Вопрос об определении точных границ между воспалительными и бластоматозными опухолевидными образованиями не нов. Давно и много говорилось о расплывчатости границ гистологической картины пограничных патологических процессов — гиперплазии, воспалений, новообразований — в лимфоидной ткани; с течением времени пришлось признать, что такая же расплывчатость границ может встречаться и при поражениях других тканей.

Одним из наиболее трудно дифференцируемых в этом отношении процессов является лимфогранулематоз вследствие чрезвычайного многообразия его клинических и морфологических проявлений. Гистологически лимфогранулематоз может быть смешан с рядом других, часто весьма отдаленных от него процессов, как бластоматозных, так и воспалительных. Есть авторитетные указания на то, что лимфогранулематоз может быть ошибочно принят за лимфангиоэндотелиому (Губарш — Gubarsch), за рак (Абрикосов). Постоянно встречаются ошибочные диагнозы в смысле смешения его с саркомой, сифилисом, туберкулезом вследствие атипичности его течения, особенно же при одновременном наличии лимфогранулематоза и туберкулеза. Лимфогранулематоз бывает трудно отличить от ретикуло-эндотелиозов; он может протекать (как клинически, так и морфологически) под видом лейкемий, в частности моноцитарных, он может стимулировать саркомоподобные разрастания или же давать картину миэломы. По указанию Г. Ашоффа (Aschoff), сделанному нам при просмотре им нашего материала по экспериментальному лимфогранулематозу, бывают и «зеленые лимфогранулематозы», которые могут быть ошибочно, как это и было в наших двух случаях, приняты за хлорому.

Литература, посвященная лимфогранулематозу, с каждым годом разрастается, возрастает интерес к так называемым атипичным формам его во всех об-

---

[54] Совместно с доц. Н. А. Бузни. Доложено на научной конференции Одесского рентгено-онкологического института в 1932 г. Впервые опубликовано в «Трудах Одес. гос. рентгено-онколог. ин-та», 1933, 1.

ластях. Внимание ряда исследователей давно уже направлено на то, чтобы подойти к изучению лимфогранулематоза с точки зрения не только морфологической, но и этиологической. В одной лишь офтальмологической литературе этот вопрос как-то замалчивается. До сих пор не вполне ясна, например, сущность болезни Микулича; наряду с прямыми указаниями Г. Ашоффа на лимфогранулематозную природу ее имеются самые разнообразные теории о сифилитическом, лейкемическом, опухольном происхождении; до сих пор нет единогласия в том, является ли плазма конъюнктивы (вернее, плазмоцитома) опухолью или же плазмоцеллюлярной гранулемой, следует ли ее связывать с сифилисом или трахомой и не является ли возникновение ее следствием какой-то особой инфекции. До настоящего времени одни только Боттери и Спани (Betteri, Spanie) подошли довольно близко к разрешению этого вопроса путем эксперимента, не высказываясь еще окончательно относительно характера инфекции.

Елеонская считает, на основании гистологического исследования, «трахоматозные разрастания конъюнктивы близкими лимфогранулематозу». Но ни в одной из этих работ нет еще окончательных выводов. А между тем в связи со все расширяющимися возможностями применения тех или иных (хирургических, рентгенологических, терапевтических) лечебных мероприятий вопрос о ранней и возможно точной диагностике приобретает особое значение.

Все яснее чувствуется необходимость изыскания новых вспомогательных путей для выяснения характера того или иного заболевания. Значение широко применяемого метода гистологического исследования биопсированного материала в большинстве случаев неоспоримо, но несомненно и то, что в ряде таких исследований патологоанатом наталкивается на большие затруднения. Это приобретает особое значение именно в офтальмологии, где биопсированные кусочки обычно бывают малы и часто не могут дать полной морфологической картины, присоединяющиеся же вторичные воспалительные процессы на поверхности исследуемого участка могут настолько маскировать основную картину, что уловить сущность ее является делом нелегким даже для опытного патологоанатома. Наибольшую опасность при трактовании такого рода неполноценных гистологических данных при расплывчатости и многообразии морфологической картины лимфогранулематоза представляет субъективизм исследователя. И вот во избежание этого-то субъективизма нам совершенно необходимы новые, дополнительные методы исследования.

Одним из нас (Н. Бузни) на протяжении последних восьми лет разрабатывается вопрос об этиологии лимфогранулематоза. За истекшие годы работы на большом материале перед нами с полной ясностью встала вся неудовлетворительность применения одного лишь гистологического исследования и выяснилась необходимость как-нибудь дополнить его. Таким дополнением явилось для нас бактериологическое и экспериментальное исследование. Техника этого исследования была разработана на большом клиническом и трупном материале и на прививках свыше 700 свинок.

Установлено, что во всех случаях лимфогранулематоза, независимо от давности, распространения и силы тяжести процесса, из крови и тканей больных и трупов, а также из крови и тканей зараженных животных (свинок и кроликов) удается выделить культуру кислотоустойчивой палочки, чрезвычайно напоминающей палочку Коха. Подобно туберкулезной, эта палочка на безглицериновых средах обладает способностью быстро переходить в кислотоподатливые кокковидные формы. Различие между ними состоит в том, что палочка, выделяемая при лимфогранулематозе, дает более слабый рост на глицериновых сре-

дах и во всяких условиях, даже при посеве на глицериновый картофель (равно как и на различные другие глицериновые среды), неизбежно через 24–48 часов переходит в кислотоподатливые кокковидные формы. Во избежание повторений ссылаемся на работы, опубликованные уже нами по этому вопросу[55]. Здесь же следует отметить, что вирулентность различных штаммов микроорганизма, выделенного нами при лимфогранулематозе, относительно морской свинки не одинакова. В случаях прививки особо вирулентного штамма у морской свинки во внутренних органах развиваются гранулемы, чрезвычайно схожие с лимфогранулематозом человека; в случаях же прививки слабо вирулентного штамма гранулемы у животного получаются менее характерные, но во всех случаях значительно отличающиеся от туберкулезных. В ткани животных, зараженных эмульсией ткани или кровью больных, а также кокковидной культурой, путем специальной предложенной нами окраски легко обнаруживаются кислотоустойчивые палочки (в животном организме кокковидная культура через 48 час. переходит в палочки).

Морфологическое сходство между возбудителями лимфогранулематоза и туберкулеза очень велико; для определения их биологических различий требуется довольно сложное исследование, а потому при изучении вопроса о лимфогранулематозной бактериэмии необходимо постоянно иметь в виду возможность наличия бактериемии туберкулезного характера.

За истекший после опубликования указанных работ промежуток времени вышли работы Левенштейна (Lewenstein) и др. о туберкулезной бациллэмии. На основании произведенного им исследования крови в 1327 случаях Левенштейн приходит к заключению, что туберкулезная палочка может быть обнаружена в крови больных: 1) во всех стадиях туберкулеза; 2) в 80 % прогрессирующих форм туберкулеза и 3) в ряде заболеваний, клинически не проявляющих себя как туберкулез, например при суставном ревматизме, цереброспинальном менингите, шизофрении и т. д. На наш запрос, направленный в Вену относительно количества случаев лимфогранулематоза, лимфосаркоматоза и псевдолейкемий, имевшихся в материале Левенштейна, был получен ответ, что положительных случаев лимфогранулематоза было два, подозрительных — один, псевдолейкемии — один, лимфосаркомы же не было вовсе. Левенштейн, однако, считает, что «положительные результаты в смысле нахождения кислотоустойчивой палочки в этих случаях он не должен непременно относить за счет лимфогранулематоза, так как в них не исключается возможность одновременного наличия и лимфогранулематоза и туберкулеза».

Левенштейн производил исследование крови, присланной ему из клинических отделений, причем, как видно из его же работы, единственным критерием для него являлся сообщенный ему одновременно клинический диагноз.

Будучи далеки от мысли отрицать возможность наличия туберкулезной бактериемии в ряде случаев, когда туберкулез не был распознан клиницистами, мы все же на основании восьмилетнего опыта можем сказать, что такое решение вопроса нам представляется уж слишком поспешным, что неосмотрительно делать такие категорические выводы на основании одного лишь сопоставления двух факторов — присланного извне клинического диагноза и бактериологического исследования крови. Для такого рода заключений нужна, кроме всестороннего исследования больного, еще проверка хотя бы части материала путем биопсии, а также на секции. На нашем проверенном лимфогранулематозном материале кислотоустойчивая палочка была выделена во всех случа-

[55] Н. Бузни, Труды I Всесоюзного съезда патологов, 1927.

ях; лично мы считаем ее не туберкулезной, а специфической лимфогранулематозной, кроме тех случаев, когда имелись одновременно и лимфогранулематоз, и туберкулез и когда, следовательно, можно было ожидать бактериемию смешанного характера. Этот последний факт, т. е. комбинация лимфогранулематоза и туберкулеза по нашему материалу (Н. Бузни), встречается значительно реже, чем это принято думать (59 секций, 5 случаев активного туберкулеза, 6 случаев зарубцованного и кальцинированного туберкулеза при наличии лимфогранулематоза). Здесь следует отметить, что по ходу работы нами параллельно был проделан ряд исследований крови туберкулезных больных. В тяжелых конечных формах туберкулеза из крови больных была выделена палочка Коха, в случаях же средней тяжести туберкулеза посевы оказались стерильными, так же как и в ряде контрольных исследований нелимфогранулематозных больных, когда клинически исключалось наличие туберкулеза.

Исходя из вышеизложенного, мы, в противоположность Левенштейну, считаем, что не следует обязательно относить все кислотоустойчивые палочки к туберкулезу, а, наоборот, стараться в каждом отдельном случае расшифровать при помощи клинического, гистологического и патологоанатомического исследования характер наблюдаемой бактериемии (лимфогранулематоз, туберкулез). Мы думаем, что в тех случаях, когда бактериемия туберкулезного характера может быть полностью исключена, когда проведение биопсии по тем или иным соображениям является невозможным или нежелательным, а также там, где морфологическая картина недостаточно ясна (что, как мы указывали, имеет место чрезвычайно часто), наличие кислотоустойчивой палочки в крови, больного, а также в крови и тканях трупа может явиться ценным вспомогательным средством для дифференциального диагноза между новообразованием, неспецифическим воспалением и лимфогранулематозом.

Наш офтальмологический материал складывается из восьми случаев: двух случаев болезни Микулича, одного случая типичного лимфогранулематоза глазницы, трактовавшегося вначале как злокачественное новообразование или же гумма, и пяти случаев опухолевидных разрастаний конъюнктивы типа трахоматозных, напоминающих собою так называемые плазмомы конъюнктивы.

Случай 1 закончился смертью и был подробно исследован патологоанатомически и экспериментально; случай 2 находится под наблюдением свыше пяти лет, остальные прошли через клинику обычным порядком и находятся под наблюдением от нескольких недель до $2^1/_2$ лет.

Наблюдение 1. Больной М., $1^1/_2$ года, помещен в клинику детских болезней Одесского медицинского института по поводу значительной припухлости век и шеи. Температура доходит до 40°. Болен около шести недель, раньше ничем не болел. Родители здоровы; первый ребенок умер шести месяцев от неизвестной причины. В клинике при осмотре больного обнаружено следующее: в области обеих околоушных желез плотные опухольные узлы величиною с малое яблоко, шейные лимфатические узлы величиною с грецкий орех. Веки сильно припухли, отечны, синюшны. На коже груди, шеи и подбородка точечные кровоизлияния. Селезенка не прощупывается, печень выступает из-под края ребер на четыре пальца, прощупываются плотные инфильтраты. Брыжеечные лимфатические узлы прощупываются величиною с лесной орех. Реакции Вассермана и Пирке отрицательные. 2.X 1926 г. произведена биопсия шейного лимфатического узла с целью гистологического исследования. Гистологический диагноз — лимфосаркома. 5.X — исследование офтальмолога д-ра Пржибыльской: в области верхних век обоих глаз имеются опухольные узлы. Опухоль правого века выражена резче, чем левого, более плотна на ощупь, просвечивает в виде темной массы. Имеется резко выраженный xerosis, особенно на правом глазу, на конъюнктиве, покрывающей в виде складки роговицу. На роговице правого глаза, в центре — эрозия. Зрачки реагируют правильно. Глазное дно нормально. Сосочки зрительного нерва и сосуды глазного дна не изменены. 8.X — исследование офтальмоло-

га д-ра Пржибыльской; правый глаз: припухлость в области верхнего века значительно увеличилась. Кожа век, особенно верхнего, растянута и приподнята находящейся под нею опухольной массой. Масса на ощупь плотная, захватывает область слезной железы. Окраска синюшная, просвечивает как после происшедшей в глубине геморрагии. Незначительный экзофтальм Верхнее веко приподнимается с большим трудом. Хемотичная конъюнктива в виде вала закрывает роговицу. Роговица без изменений. Левый глаз: припухлость верхнего века резко увеличилась, консистенция прощупываемой опухоли значительно менее плотная, чем на правом глазу. Верхнее веко синевато-багрового цвета. Экзофтальм очень незначительный. Глаз раскрывается лучше, чем правый. Ввиду затруднений, которые представляло взятие крови из вены, 8.X произведена вторая биопсия с целью бактериологического исследования. Из биопсированного лимфатического узла сделана эмульсия, которая и введена морским свинкам под кожу. 9.X ребенок скончался.

Выдержка из протокола вскрытия (Н. Бузни). Вскрытие произведено через 8 часов после смерти. Труп ребенка плохого питания. Кожные покровы очень бледны. Верхние веки резко отечны, синюшны, пронизаны кровоизлияниями, прикрывают глазные яблоки. Под веками в области слезных желез прощупываются плотные опухолевидные узлы величиною с мелкий боб, продолговато-овальной формы, причем справа больше, чем слева. В области обоих околоушных желез значительное припухание плотной консистенции, с бугристой поверхностью. На шее с обеих сторон послеоперационные разрезы. Внутренние органы: в эпикарде, легких, печени, почках, желудке, кишках, особенно у боугиниевой заслонки, большое количество мягких, белых, сочных опухолевидных разрастаний. Поджелудочная железа увеличена, утолщена, вся пронизана теми же мягкими белыми опухолевидными массами. В обеих околоушных железах прорастание тех же опухолевидных масс среди сохранившихся прослоек железистой ткани. Лимфатические узлы все велики, мягки, сочны, местами пронизаны обширными кровоизлияниями. Зобная железа такого же вида, как и лимфатические узлы. Следов туберкулеза нигде не обнаружено. Анатомический диагноз: саркома? — лимфогранулематоз?

Из лимфатических узлов, взятых на трупе, сделана эмульсия и введена морским свинкам.

Гистологическое исследование. Опухоль слезной железы; эпителий конъюнктивы сохранен в виде тонкой, зернистой, некротической полоски, в которой местами сохранились еще бледные ядра. По краю препарата сохранились небольшие островки железистой ткани, густо инфильтрированные клеточными элементами. Остальная часть опухоли состоит из грануляционной ткани полиморфного характера, построенной из гнезд разнообразного вида клеток, разделенных тяжами волокнистой ткани. Большая часть клеток — круглой или овальной формы с круглыми, овальными или продолговатыми ядрами. Протоплазма клеток слабо очерчена, бледно окрашена, ядра светлые, большей частью с ясно выраженной сеточкой хроматина или же с ярко окрашенными ядрышками на бледном фоне; в других клетках ядра темные, с неправильно многоугольной формой или почковидные, бухтообразно вдавленные. В ядрах наблюдается большое количество фигур деления. Межуточная ткань нежно-волокнистая, бледно окрашена, сильно отечна, в окружности наиболее отечных участков наблюдается значительное повреждение клеточных элементов; протоплазма их перестает окрашиваться, ядра приобретают вид тутовых ягод, становятся зубчатыми, шиповидными; тут же встречаются пикнотические ядра, ядра в состоянии кариорексиса и просто свободно лежащие глыбки хроматина. В периферических участках большое количество фибробластов, переходящих в фиброзную ткань, много булавовидно вытянутых лейкоцитов, кое-где кучки плазматических и тучных клеток. В центральных участках лейкоциты — нейтрофильные и эозинофильные в небольшом количестве; плазматических и тучных клеток немного. Среди грануляционной ткани большое количество сосудов, иногда с типичной стенкой, большей же частью это капилляры с резко набухшим бледным эндотелием. Околоушные железы: ткани железы сохранились на большом протяжении, но подвергались изменению вследствие резкой инфильтрации разнообразными клеточными элементами. Кроме тонких тяжей грануляционной ткани, обволакивающих со всех сторон железистые трубочки, между этими последними располагается большое количество островков той же грануляционной ткани. Строение грануляционной ткани более или менее одинаково на различной глубине в железе. Преобладают крупные, круглые и овальные, клетки со светлым, отчетливо окрашивающимся ядром; наряду с ними наблюдаются больших размеров клетки с более темным, бухтообразно вдавленным ядром; встречаются мелкие скопления круглых клеток типа лимфоцитов, отдельные клеточки-гиганты

с большим светлым ядром и изредка многоядерные гигантские клетки. Плазматические клетки встречаются лишь изредка, эозинофильных лейкоцитов немного. В ядрах клеток значительное количество фигур деления. Среди грануляционной ткани неравномерные, сравнительно толстые тяжи фиброзной ткани. Сосуды большей частью мелкие, с набухшим эндотелием, встречаются в большом количестве. В лимфатических узлах и пораженных участках внутренних органов наблюдается та же картина, с той только разницей, что местами ткань приобретает характер, вполне специфический для дальнейших стадий развития лимфогранулематоза. Из крови свинок, привитых как биопсированным материалом, так и материалом, взятым из трупа, выделена культура кислотоустойчивой палочки. Случай этот представляет особый интерес тем, что клинически тут наблюдался синдром Микулича; болезнь протекала чрезвычайно быстро и бурно. Полное отсутствие следов туберкулеза на трупе позволяет нам при наличии описанной гистологической картины и положительных результатов бактериологического исследования отнести этот случай к остро протекающим формам лимфогранулематоза с характерной локализацией в области слезных и околоушных желез и обширным распространением по всему организму.

Наблюдение 2. Больной А., 17 лет. 15.X 1927 г. обратился с явлениями правостороннего экзофтальма; глаз был выпячен и несколько смешен кнутри и книзу; подвижность его кнаружи и кверху ограничена; при ощупывании найдена опухоль в верхненаружном углу глазницы. Опухоль малоподвижна, поверхность ее ровная. Visus = l,0. Глазное дно нормально. По наружному краю брови — операционный рубец.

Выпячивание глаза началось в июле 1927 г. В сентябре больному д-ром Вернике была удалена опухоль из глазницы (предположительный диагноз — саркома, гистологического исследования произведено не было). Общее состояние здоровья хорошее. В январе отмечено увеличение опухоли. 15.1 произведена операция удаления опухоли (проф. Филатов). Резекция по краю орбиты (по Головину); опухоль удалось вылущить целиком без резекции наружной стенки орбиты; она была величиною с грецкий орех, слегка бугриста, серого цвета с желтовато-розовым оттенком и на разрезе имела сальный вид, заставивший подумать о саркоме или гумме. Операция сопровождалась сильным кровотечением в глубину орбиты, потребовавшим остановки при помощи тугой тампонады. Заживление раны последовало per primam, но произошли тяжелые осложнения в виде птоза, паралича мышц (всех), анестезии в области распространения верхней ветви тройничного нерва со слепотой глаза.

Дополнительное исследование больного на туберкулез и сифилис таковых не обнаружило, реакция Вассермана отрицательна. Первоначальный гистологический диагноз на основании небольшого и нетипичного кусочка — сифилис. Так как вся картина болезни не соответствовала поставленному диагнозу, а также вследствие того, что в это время возникла мысль о возможности наличия здесь лимфогранулематоза, больной был передан для дополнительного исследования (д-р Бузни).

Патологоанатомическое исследование: опухоль, фиксированная в формалине, величиною с грецкий орех, неправильного очертания, неравномерно плотной консистенции. На разрезе она оказалась пронизанной соединительнотканными тяжами различной толщины и плотности. При микроскопическом исследовании (вся опухоль была разложена на срезы) на препаратах по краю видны остатки слезной железы, отдельные трубочки которой широко раздвинуты большим количеством клеточных элементов; вся остальная опухоль состоит из грануляционной ткани, охватывающей и сдавливающей остатки сохранившихся тканей: сосуды, нервы, а в более глубоких слоях — и мышцы. На всех препаратах ясно видно, что наиболее зрелая ткань находится в глубине опухоли, по направлению же к сохранившимся островкам слезной железы опухоль приобретает характер более молодой.

По самому краю препарата, над остатками слезной железы, располагаются образования, напоминающие лимфоидные фолликулы, с ясно выраженными реактивными центрами. Строение сохранившихся железистых трубочек мало изменено, только в некоторых из них видно набухание протоплазмы и бледное окрашивание ядра. Грануляционная ткань, окружающая остатки железы, состоит из большого количества мелких круглых клеток типа лимфоцитов, несколько более крупных овальных и округлых клеток с ясно выраженным пояском нежно окрашенной протоплазмы и круглым ядром с отчетливой сеточкой хроматина; среди этих клеток располагается значительное количество крупных бледных клеток с продолговатым бледным ядром и двумя-тремя ярко окрашенными ядрышками. Эти последние клетки находятся в определенной связи с набухшим сочным эндотелием

многочисленных капилляров. В глубине препарата ясно обрисовывается большой полиморфизм ткани: появляется большое количество клеток с неправильным многоугольным или же бухтообразно вдавленным ядром и неправильного очертания хорошо окрашенной протоплазмой; в них, так же как и в упомянутых выше крупных круглых и овальных клетках, наблюдается значительное количество фигур деления. Наряду с ними встречается большое количество клеток, напоминающих клетки свободного эндотелия, образующих порою длинные тонкие тяжи, расходящиеся затем в виде сеточки во всех направлениях. Встречаются крупные очаги, почти сплошь состоящие из эозинофильных клеток, попадаются гигантские клетки с большим количеством ядер, то напоминающие обычные штернберговские, то более неправильные, темные, угловатые, типа гигантских клеток инородных тел; плазматические и тучные немногочисленны и располагаются большей частью группами по четыре — шесть в отдельных полях зрения. Во всей этой массе разнообразных клеток встречаются отдельные пикнотические ядра, а иногда и полный распад ядра на мелкие глыбки. Среди грануляционной ткани располагается большое количество соединительнотканных волоконец, то пробегающих нежной сеточкой между клетками, то захватывающих их в толстые, плотные кольца; некоторые поля зрения представляют собой картину далеко зашедшего процесса фибротизации ткани. Во всех отделах, особенно же в глубине, среди более полиморфной ткани, много сосудов, как вполне типичных, так и молодых, тонкостенных; эндотелий многочисленных капилляров, как уже было указано, сочный, набухший, с большой наклонностью к самостоятельному разрастанию.

Патологоанатомический диагноз — лимфогранулематоз. Из крови больного выделена кислотоустойчивая палочка со всем ее дальнейшим циклом развития. Прививки морским свинкам дали положительные результаты. Больной до настоящего времени находится под наблюдением. За истекшие пять лет он получил несколько курсов лечения рентгеновыми лучами, рецидивов у него за это время не наблюдалось, общее состояние его хорошее. Только один раз — через полгода после операции — на шее, под углом нижней челюсти, у него был обнаружен припухший лимфатический узел, который, однако, после рентгенизации исчез. Периодически производилось также бактериологическое исследование его крови, причем результаты неизменно оказывались положительными; последнее исследование крови произведено 20.II 1932 г.

Наблюдение 3. Больной Р., 57 лет, болен четыре года, направлен в глазную клинику с диагнозом опухоли слезных желез 25.VIII 1928 г. В глазной клинике у него была найдена начальная форма болезни Микулича; кроме того, наряду с увеличением слезных желез наблюдалась инфильтрация переходной складки, которая на первый взгляд напоминала «чрезмерные разрастания при трахоме» и с клинической стороны подходила к так называемым плазмам конъюнктивы. Взять кусочек для исследования не представлялось возможным; ввиду возникшего предположения о возможности наличия лимфогранулематоза было лишь произведено бактериологическое исследование крови. Результаты исследования и прививок морским свинкам оказались положительными. 26.II 1929 г. больной снова обратился в клинику с жалобами на опухание и опущение век обоих глаз, которое началось четыре года назад и постепенно усиливается. Status praesens: правая околоушная железа немного увеличена. Правый глаз: верхнее веко дрябло, опущено главным образом в наружной половине. У верхнеорбитального края в наружной половине века прощупывается подвижное тело овальной формы величиною с большой боб, которое при надавливании уходит под верхний край орбиты. Поверхность его слегка бугриста. Переходная складка почти до внутреннего своего края сильно утолщена; при выворачивании века она выкатывается в виде валика, переходящего кнаружи в выпячивание слезной железы, имеет слегка бугристую поверхность, плотна на ощупь, серовато-розового цвета с желтоватым оттенком. В области этого валика имеются отдельные фолликулы, но в общем конъюнктива представляется нормальной. Конъюнктива на хряще верхнего века слегка гиперемирована. Других патологических изменений в глазу не найдено. Visus = l,0. Левый глаз: характер изменения такой же, как и на правой стороне, с тою разницей, что явления выражены резче: пальпебральная слезная железа больше приблизительно в полтора раза, бугристость ее больше; валик переходной складки толще и цвет его слегка синеватый. Других патологических изменений в глазу нет. Visus = l,0. Левая околоушная железа увеличена значительно больше правой.

Диагноз — синдром Микулича. При дополнительных исследованиях пациента выяснено, что объективных признаков туберкулеза у него не обнаружено, но реакция Пирке положительна, сифилиса не обнаружено, реакция Вассермана отрицательная. В крови

небольшой лейкоцитоз, эозинофилов — 4,5–7 %, моноцитов — 5–6 %, 28.III 1929 г. операция (проф. Филатов) — удаление пальпебральной железы и переходной складки левого глаза. После выворачивания века сделан разрез конъюнктивы по всему протяжению утолщенной переходной складки и в области выпяченной слезной железы. Почти исключительно тупым путем вылущена вся утолщенная переходная складка, переходящая в уплотненную «слезную железу»; ножницами перерезаны глубокие складки последней. Швы на рану. Послеоперационное течение — без осложнений. Через две недели птоз верхнего века исчез, и переходная складка приняла нормальный вид.

С 16.VII по 24.VIII 1929 г. больной получил восемь сеансов рентгенотерапии с подразделением:

16 и 18.VII на правый угол правого глаза — в общем около $^{3}/_{4}$ н. ед. малым тубусом.

23.VII и 3.VIII на правую околоушную железу 5 x 5 — $^{3}/_{4}$ н. ед.

10.VIII на левый глаз — около 1 н. ед., на правую околоушную — около $^{1}/_{3}$ н. ед.

17.VIII на левую околоушную 6 x 8 — $^{2}/$ н. ед.

24.VIII на левую околоушную 6 x 8 — $^{1}/_{2}^{3}$ н. ед.

R — 500. Условия облучения: 180 kv. Cu — 0,5; Al — 1,0; FAS — 23 и 30; величина поля —3 x 3, 5 x 5, 6 x 8, 8 x 8 (д-р Густавсон).

Удаленная масса представляет собой гроздевидное образование темно-красного цвета, равномерно плотной консистенции. Часть полученной ткани введена в виде эмульсии морским свинкам в переднюю камеру глаза и под конъюнктиву, а также под кожу живота. При гистологическом исследовании строение ткани в различных отделах удаленной опухоли оказалось не вполне однородным. Вся опухоль состоит как бы из нескольких отдельных узелков, разделенных грубыми соединительнотканными тяжами и выстланных эпителием конъюнктивы, который, соответственно расположению узелков, образует многочисленные извивы, заходя порою глубоко в ткань, образуя бухты и щели. Поверхностный эпителий большей частью значительно поврежден, перерожден или проращен подлежащей грануляционной тканью; местами эпителий наслаивается 8–10 рядов мелких бледных атипичных клеток. В глубине указанных бухт и щелей эпителий хорошо сохраняет свою типичную структуру. Слезная железа сохранилась в виде одиночных, далеко отстоящих друг от друга трубочек, разделенных большим количеством грануляционной ткани. Эпителий некоторых трубочек содержит большое количество зерен гемосидерина. Грануляционная ткань не во всех отделах имеет однородный характер. Большая часть ее состоит из однородных клеток, размерами несколько превышающих лимфоцит, со слабо выраженным телом и округлым, овальным или как бы сплющенным ядром, в котором отчетливо окрашивается нежная сеть хроматина. Фигур деления наблюдается мало. Соединительнотканных волоконец почти нет. Капилляров много, просветы их узки, эндотелий заметных изменений не представляет. Такие участки при беглом просмотре чрезвычайно напоминают саркоматозные. В других отделах грануляционная ткань приобретает более полиморфный характер. Клеточные тела довольно крупны, бледны, разнообразного очертания; в них, наряду с вышеописанными ядрами, встречаются и разнообразные темные многоугольные, лопастные, вытянутые изогнутые ядра; встречаются нейтрофильные и эозинофильные полинуклеары, плазматические клетки; эти последние лежат группами по три — пять, редко больше. Кроме того, среди перечисленных клеточных элементов наблюдается небольшое количество клеток очень крупных размеров со светлым крупным овальным или круглым ядром и ярко окрашенными ядрышками. Обычно эти клетки располагаются невдалеке от капилляра с особенно набухшим эндотелием, а по соседству с ними можно наблюдать большее или меньшее количество крупных бледных клеток, напоминающих клетки разрастающегося свободного эндотелия. Резко бросаются в глаза очень крупные темные клетки с темными же круглыми ядрами, такие клетки чаще содержат два-три ядра, изредка же число ядер доходит до восьми и даже десяти. Многочисленные капилляры часто представляются расширенными, эндотелий в них чрезвычайно сочный, бледный, набухший. Во всех отделах среди грануляционной ткани — большое количество глыбок гемосидерина. Толстые соединительнотканные тяжи, разделяющие отдельные узелки, местами совершению гиалинизированы, местами же содержат в себе крупные очаги той же полиморфной грануляционной ткани, но с большим количеством эозинофилов и плазматических клеток. Из остатков нормальной ткани видны включенные в фиброзную ткань обрывки мелких нервных стволиков, ткань которых подвергалась в значительной мере распаду и перерождению.

Гистологический диагноз — лимфогранулематоз. Результаты повторного исследования крови больного, а также крови и органов привитых животных положительные.

Наблюдение 4. Больная Б., 28 лет, поступила в окружную больницу в ноябре 1928 г. Там ей были удалены «трахоматозные разрастания» из левой переходной складки. Кусочки для исследования были отправлены д-ру Бузни. При гистологическом исследовании обнаружено: все кусочки состоят из сплошной массы грануляционной ткани. Эпителий конъюнктивы сохранен на большом протяжении, но подвергся резким изменениям, начиная от значительного истончения и уплощения под давлением прорастающей грануляционной ткани и перерождения его клеток до полного исчезновения или омертвения на отдельных участках. Местами эпителий, истонченный до крайности, превращается в нитевидную орозовевшую полоску. Непосредственно под эпителием располагается толстый слой грануляционной ткани полиморфного строения. Преобладающими здесь являются полигональные клетки с хорошо окрашенной ясно контурированной протоплазмой и чрезвычайно разнообразного типа ядром; ядра то правильные, округлые, с отчетливой сеточкой хроматина, то грубые, темные, неправильно многоугольные, то бледные вытянутые, овальные и бухтообразные, с хорошо окрашенными ядрышками. Среди них располагаются мелкие, темные лимфоцитоподобные клетки и довольно значительное количество очень бледных, крупных, неправильной формы клеток с большим круглым или овальным ядром и темными ядрышками. Такие клетки, особенно когда в них наблюдается по два — четыре ядра, напоминают штернберговские клетки. Эозинофильные лейкоциты располагаются неравномерно: в кусочках, взятых из переходной складки, их почти нет, в кусочках же из conjunctivae bulbi их встречается по 20 и больше в поле зрения. В периферических частях препарата имеются скопления фибробластов, а также полинуклеарных нейтрофильных лейкоцитов. Что касается плазматических и тучных клеток, то типичных клеток с хорошо окрашивающейся зернистостью немного, клеток же, в которых нежная зернистость принимает только слегка синий или фиолетовый оттенок (полихромная синька), довольно много. Среди клеточных элементов располагается очень тоненькая соединительнотканная сеточка, ясно различимая только при окраске по Ван Гисну (Van Giesn). Местами среди клеток видны мелкие очажки, в которых ядра подвергались расплавлению, а протоплазма превратилась в нежнозернистый детрит. Вся ткань, особенно же кусочки из conjunctivae bulbi, чрезвычайно отечна. Сосудов в ткани большое количество, большей частью это широкие тонкостенные капилляры с набухшим, сочным эндотелием, который, как и в предыдущих случаях, имеет большую наклонность к прорастанию в окружающую ткань. Был поставлен предположительный диагноз: лимфогранулематоз; из крови больной выделена кислотоустойчивая палочка.

Благодаря доктору Бланка больная для дальнейшего изучения была переведена в глазную клинику Одесского медицинского института, где при исследовании было обнаружено следующее: правый глаз — рубцовая трахома, паннус. Левый глаз — сильное рубцовое перерождение конъюнктивы верхнего и нижнего века, на нижнем веке незначительное количество фолликулов. Незначительный паннус. На внутренней половине конъюнктивы верхней переходной складки имеется бугор величиною с горошину серорозового цвета с желтоватым оттенком; вид его студенистый, на ощупь он плотный. Больна 6 месяцев. Диагноз: плазмома (лимфогранулема) конъюнктивы.

28.XII 1928 г.— операция удаления опухоли конъюнктивы (проф. Филатов). Заживление без осложнений.

Массы опухоли введены кроликам и морским свинкам в переднюю камеру глаза, под конъюнктиву и под кожу живота. Результаты бактериологического исследования привитых животных, а также повторное исследование крови больной оказались положительными.

Наблюдение 5. Больной Л., 33 лет, обратился в глазную клинику с жалобами на левый глаз, считает себя больным три недели, никогда не лечился. 23.II 1929 г. Правый глаз — трахома, паннус. Левый глаз — птоз; при выворачивании верхнего века конъюнктива переходной складки выкатывается большим валом синюшной окраски, студенистого вида с гладкой поверхностью, плотной консистенции. Конъюнктива хряща утолщена, инфильтрирована, в ней есть рубцы; паннус. Конъюнктива склеры нормальна.

Диагноз — лимфогранулема конъюнктивы, трахома.

25.II 1929 г. произведена операция удаления опухоли конъюнктивы (проф. Филатов) на левом глазу с удалением конъюнктивы переходной складки и хряща. Дефект закрыт при помощи пересадки слизистой оболочки, взятой с губы. Послеоперационное течение хорошее. Слизистая отлично прижила. Птоз устранен. На правом глазу сделано выдавливание.

Эмульсия из части, взятой для исследования ткани, привита морским свинкам в переднюю камеру глаза, под конъюнктиву и под кожу живота. Результаты бактериологического исследования крови больного, а также привитых животных положительные.

Гистологическое исследование: эпителий на поверхности значительно поврежден, перерожден, сдавлен, ядра его местами почти не окрашиваются; в тех местах, где эпителий отсутствует совершенно, на обнаженной поверхности видны наложения свернувшегося белкового экссудата. Слезная железа сохранена на довольно значительном протяжении, но проращена грануляционной тканью и окутана большим количеством толстых фиброзных тяжей. Глубже, в самой гранулеме, встречаются отдельные кистозно расширенные железистые трубочки, заполненные густым секретом и клетками слущенного эпителия. Хрящ совершенно разрушен прорастающей грануляционной тканью. Грануляционная ткань в этом случае напоминает случай 4, но менее полиморфна. Главная масса ее состоит из довольно крупных полигональных клеток с хорошо контурированным, ярко окрашенным телом и круглым ядром с ясно очерченной сеточкой хроматина. Клетки с подобными же двумя-тремя ядрами встречаются довольно часто. Встречается также небольшое количество клеток с крупными бледными ядрами овальной формы с хорошо окрашенными ядрышками. Нейтрофильных и эозинофильных лейкоцитов и плазматических клеток немного. Фигур деления мало. Между клетками пробегает очень густая тонкая сеть соединительнотканных волоконец, придающая местами ткани вид ретикулярной; изредка эта сеточка сливается в толстые, плотные тяжи. Капилляры не так многочисленны, как в предыдущих случаях, и эндотелий их не дает картины такого резкого набухания и прорастания в окружающие ткани. При беглом просмотре этот случай, так же как и случай 3, значительно напоминает саркому. Патологоанатомический диагноз — лимфогранулематоз.

Наблюдение 6. Больная С., 20 лет, обратилась в глазную клинику 1.III 1930 г. Правый глаз — трахома II–III, паннус. Левый глаз — трахома II–III, паннус с инкрустацией солями. На нижней переходной складке два утолщения в виде бугров, покрытых конъюнктивой. Такой же бугор имеется на верхней переходной складке в наружной половине ее. Больная в течение $2^1/_2$ лет подвергалась лечению выдавливаниями; в несколько приемов ей были удалены разращения конъюнктивы. Диагноз: лимфогранулематоз (плазмома) конъюнктивы.

Из крови больной выделена культура кислотоустойчивой палочки. Кровь привита свинкам. Результаты исследования свинок положительные.

Для микроскопического исследования взят небольшой кусочек ткани из конъюнктивы; ткань довольно плотна, пропитана кровью. При гистологическом исследовании обнаружено, что картина в данном случае значительно отличается от предыдущих. Эпителий конъюнктивы сохранен лишь в виде отдельных островков, между которыми видна обнаженная поверхность с резкими явлениями вторичного воспаления и рубцевания. Весь поверхностный слой вообще содержит много рубцовой ткани, под ним располагаются неправильного очертания очаги грануляционной ткани, прерываемые фиброзными участками и обширными кровоизлияниями. Грануляционная ткань состоит из круглых, овальных, вытянутых, полигональных клеток, то резко очерченных, то почти сливающихся в сплошную протоплазматическую массу; ядра различной формы, большей частью сильно окрашенные. Фигур деления почти не наблюдается. Попадаются отдельные клетки с большим темным ядром, вполне напоминающие штернберговские. Привлекает внимание большое количество хорошо окрашивающихся крупных плазматических и тучных клеток, число их доходит до 20 и больше в поле зрения. Эозинофильные лейкоциты встречаются лишь изредка. Сосудов большое количество: более зрелые и типичные — среди фиброзной ткани и нежные капилляры — среди грануляционной. В этих последних видны набухшие сочные ядра. Отдельные клетки эндотелия, ответвляясь, проникают вглубь и заходят в состав грануляционной ткани. Среди клеток грануляционной ткани кое-где видна тонкая сеточка волоконец. Местами ткань подверглась значительному отечному пропитыванию. Остатки слезной железы так густо пронизаны грануляционными элементами и отдельные трубочки в такой мере подверглись деформации от сдавливания, что иногда бывает трудно сразу точно определить характер ткани. Постановка патологоанатомического диагноза в данном случае чрезвычайно затруднительна. Если случаи 3 и 5 можно было принять за саркому, то тут проще всего было решить, что мы имеем дело с простой, недифференцированной, грануляционной тканью. Только общая клиническая картина при одновременном наличии специфической бактериемии (при отсутствии туберкулеза) позволила нам поставить диагноз лимфогранулематоза конъюнктивы.

Наблюдение 7. Больная Г., 20 лет, считает себя больной два года. Правый глаз — трахома II. Левый глаз — трахома III, опухоль конъюнктивы переходной складки.

23.IX 1930 г. операция удаления опухоли (д-р Кальфа). Разрез конъюнктивы по заднему краю хряща; опухоль вылущена по всей длине переходной складки; на место дефекта пересажен кусок слизистой оболочки, взятой с нижней губы. Заживление гладкое. Из крови больной выделена культура кислотоустойчивой палочки. Результаты прививки морским свинкам положительны.

Удаленная опухоль бугриста, мягка, сочна, темно-красного цвета, состоит как бы из отдельных сливающихся узлов. При микроскопическом исследовании обнаружено: эпителий, выстилающий поверхность опухоли, значительно истончен, местами проращен идущей из глубины грануляционной тканью. На местах, где эпителий совершенно отсутствует, наложения свертков фибрина. В углублениях и щелях эпителий вполне сохранил свою структуру. Элементов слезной железы не обнаружено. Вся опухоль состоит из грануляционной ткани. По строению ткань чрезвычайно напоминает третий и пятый случаи. Бóльшая часть узлов состоит из массы круглых и овальных клеток с небольшим бледно окрашенным клеточным телом и круглым или овальным ядром с отчетливо выраженной сеточкой хроматина. Среди них встречаются клетки с вдавленным почковидным ядром, немного клеток, напоминающих клетки свободного эндотелия, и одиночные плазматические клетки. В периферических участках наблюдается значительный полиморфизм. Клетки приобретают самый разнообразный характер, становятся различными их размеры, степень окрашиваемости, форма ядра. Появляется большое количество угловатых и вдавленных ядер неправильной формы, много клеток с большим овальным или вытянутым очень бледным ядром и ярко окрашенными ядрышками, вытянутые, изогнутые, темные ядра типа зрелых фибробластов, небольшое количество крупных многоядерных клеток, чаще с двумя-тремя, реже с пятью-шестью ядрами. Фигуры деления встречаются в небольшом количестве. Эозинофильных лейкоцитов немного. Диффузная соединительнотканная сеточка наблюдается преимущественно в периферических отделах. Между отдельными узлами намечаются границы из толстых соединительнотканных тяжей, в окружности которых грануляционная ткань приобретает характер более зрелой. Сосудов большое количество — как типичных с правильно развитыми стенками, так и тонкостенных, молодых. Капилляры периферических, более полиморфных отделов заполнены сочными набухшими бледными клетками разросшегося эндотелия, который, проникая за пределы своего капилляра, прорастает и смешивается с окружающей грануляционной тканью.

Патологоанатомический диагноз — лимфогранулематоз.

Наблюдение 8. Больная П., 14 лет. 2.XII 1931 г. Считает себя больной с трехлетнего возраста. Правый глаз — трахома II, паннус, помутнение роговицы. Под кожею верхнего века прощупывается опухоль. Веко опущено. Конъюнктива отечна, инфильтрирована. При выворoте верхнего века конъюнктива переходной складки выкатывается в виде бугристого валика. Отдельных фолликулов не видно. Конъюнктива склеры резко гиперемирована, видны многочисленные сосуды, врастающие в роговицы. Visus = $^{2}/_{60}$. Левый глаз: трахома II, паннус, птоз. Конъюнктива верхнего века и переходной складки отечна, инфильтрирована, фолликулы слились в одну сплошную массу. Местами рубцы. 29.XII 1931 г. биопсия (д-р Костенко). Кусочки опухоли введены свинкам под кожу в виде эмульсии, часть взята для гистологического исследования. Результаты бактериологического исследования крови больной и привитых животных положительны. Больная направлена для рентгенотерапии. С 27.I по 26.II.1932 г. больная получила четыре сеанса рентгенотерапии с подразделением: 27.I — на правое верхнее веко, 31.I — на нижнее левое веко, 22.II и 26.II — на верхнее веко правого глаза.

Условия облучения: 210 kv. Cu — 0,5; Al — 2,0; FAS — 25.

Величина поля 3 x 3 (д-р Дубовый).

Для микроскопического исследования прислан кусочек величиною 2–3 *мм.* Вследствие малых размеров кусочка он оказался неправильно посаженным на блок, и поверхностный эпителий в срез не попал. Элементов слезной железы не обнаружено. Опухоль состоит из грануляционной ткани чрезвычайно полиморфного характера. Главной составной частью ее являются крупные, различно окрашенные клетки с круглыми, угловатыми или почковидными ядрами, то более темными с отчетливой сеточкой хроматина. Среди них располагается большое количество очень крупных, бледных, как бы вздутых ядер с яркими ядрышками и почти незаметным клеточным телом. Встречаются и типич-

ные штернберговские клетки. Видны одноядерные клеточки-гиганты, местами располагаются скопления более мелких клеток с круглыми овальными темными ядрами. Многоядерные клетки встречаются лишь изредка; эозинофильных лейкоцитов немного. По краю препарата располагаются изогнутые фибробласты. Фигур деления мало. Соединительнотканная сеточка очень нежна, местами едва уловима. Капилляров в грануляционной ткани множество, большей частью они без просвета, сплошь заполнены разросшимся, разбухшим эндотелием, который иногда, прорвавшись за пределы капилляра, смешивается с грануляционной тканью. Более крупных сосудов в исследуемом кусочке не обнаружено. Патологоанатомический диагноз — лимфогранулематоз.

Результаты бактериологического исследования крови больной и привитых свинок положительны.

Подводя итоги данным нашего исследования, мы должны отметить, что наша предпосылка о трудности одного лишь гистологического исследования биопсированого материала еще раз оказалась правильной. Из двух случаев (как впоследствии выяснилось) вполне типичного лимфогранулематоза (случай первый и второй) один был принят за лимфосаркому, а другой — за сифилис, в четырех случаях ткань чрезвычайно напоминала собою саркому, а в одном случае диагностика на основании одного лишь гистологического исследования являлась совершенно неопределенной. Во всех этих случаях особенно выявилось для нас значение бактериологического исследования крови больных и, в частности, прививки опухольного материала свинкам.

Дальнейшее изучение гранулем, полученных у животных путем прививок, дало нам возможность с большой уверенностью откинуть мысль о туберкулезе. В трех случаях, кроме обычной подкожной прививки, мы проделали и прививки в переднюю камеру глаз и под конъюнктиву. Против ожидания (мы были готовы получить поражение глаза, как это наблюдается при заражении туберкулезом) воспалительные изменения, вызванные прививкой, очень быстро сошли на нет, и в дальнейшем глаза привитых кроликов и свинок никаких гранулематозных изменений не представляли; у них, как и у привитых подкожно, были обнаружены лишь поражения во внутренних органах. По сравнению с животными, привитыми от распространенного прогрессирующего лимфогранулематоза, животные в данном эксперименте оказались пораженными гораздо слабее, но во всех случаях мы наблюдали гранулематозные поражения в легких, лимфатических узлах и селезенке. Подробное описание картины экспериментального лимфогранулематоза у животных явится предметом особой работы: здесь мы только ограничимся указанием, что даже в слабо выраженных случаях мы наблюдали гранулемы чрезвычайно полиморфного строения с большим количеством капилляров, в которых замечалась та же наклонность к разрастанию эндотелия, как внутри, так и вне их, которую мы уже наблюдали в гранулемах человека. Особенно бросаются в глаза, правда, свойственные свинкам и при других процессах, огромные скопления эозинофильных клеток. Диффузный характер роста грануляционной ткани, огромное количество кровеносных сосудов и ясно связанное с ними разрастание эндотелия, особый полиморфизм клеточных элементов, наклонность к раннему образованию диффузной соединительнотканной сеточки, полное отсутствие даже намека на образование бугорков и, наконец, отрицательный результат при прививке в переднюю камеру глаза, дающий при туберкулезе постоянный успех, дают нам право трактовать полученные нами гранулемы как лимфогранулематозные, а не туберкулезные. Следует отметить еще, что наилучшие результаты в смысле образования полиморфной грануляционной ткани у свинок мы получили при прививке крови в шестом случае, когда морфологическая диагностика представляла наибольшие затруднения.

Из трех случаев, подвергнутых рентгенотерапии (первый, третий и восьмой) один представлял собой опухолевидное разрастание в глазнице, другой — типичный синдром Микулича, третий — так называемые чрезмерные разрастания при трахоме. Во всех трех случаях лучистая энергия, примененная в дозах, назначаемых обычно при лимфогранулематозе, дала благоприятные результаты.

ВЫВОДЫ

На основании приведенного материала и наших предыдущих исследований относительно кислотоустойчивой палочки при лимфогранулематозе мы можем высказать следующие соображения:

1. При опухолевидных образованиях, развивающихся на придаточных частях органа зрения и оказывающихся при микроскопическом исследовании гранулемами (типа лимфогранулематоза), из крови больных и из ткани самих опухолей нам обычно удавалось выделить культуру кислотоустойчивой палочки.

2. Судя по тому, что эта палочка может быть получена не только из крови больного, но и из упомянутых опухолей, надо считать, что она и является причиной возникновения последних.

3. Лимфогранулемы глазницы, протекающие под видом опухоли, лимфогранулемы слезной и околоушной желез, дающие синдром Микулича, и опухолевидные разрастания конъюнктивы (развивающиеся при трахоме и оказывающиеся обычно лимфогранулемами) имеют общее инфекционное происхождение.

4. Оставляя в стороне вопрос об отличии бактерии лимфогранулематоза от туберкулезной палочки, нельзя не признать, что клинически бактерия лимфогранулематоза имеет самостоятельный характер, ибо дает при заражении животных поражения, имеющие не туберкулезный, а лимфогранулематозный характер. В частности, прививка материала лимфогранулематозных опухолей и той же культуры в переднюю камеру глаза не ведет к туберкулезу глаза и заметно не повреждает его.

5. При проведении дифференциального диагноза между новообразованием придатков глаза (глазницы, слезной железы, конъюнктивы) и гранулемами надо помнить о возможности лимфогранулематоза и делать посевы из крови больных и, если можно, из опухоли. Отрицательный ответ свидетельствует против гранулематоза, положительный — за него.

6. Бактериологический ответ должен определять действия офтальмолога: при отрицательном ответе необходимо хирургическое вмешательство или рентген в больших дозах, как при опухолях; при положительном ответе необходим рентген в дозе, показанной для лимфогранулематоза; операция — лишь при неуспешности рентгенотерапии.

7. Разрастания конъюнктивы в наших случаях оказались не плазмомами, хотя и походили на них клинически. Наличие плазматических клеток в гранулемах является, вероятно, лишь выражением определенной стадии развития гранулемы конъюнктивы, поэтому следует пересмотреть весь вопрос об опухолевидных разрастаниях конъюнктивы (как богатых плазматическими клетками, так и лишенных их) под углом зрения происхождения их вследствие заражения возбудителем лимфогранулематоза.

К ВОПРОСУ О ЗАБОЛЕВАНИЯХ ГЛАЗ ПРИ БАЗЕДОВОЙ БОЛЕЗНИ[56]

В известных монографиях Заттлера и Хвостека (Sattler, Chwostek) собраны материалы, свидетельствующие, что состояния гипертиреоидизма, в частности базедова болезнь, способны вызывать в органе зрения чрезвычайно разнообразные патологические расстройства.

Но ни в упомянутых руководствах, ни в журнальных статьях мне не удалось встретить указаний на воспалительные поражения сосудистого тракта при названных патологических состояниях организма. Мне пришлось наблюдать подобный случай, и я позволю себе привести здесь его описание.

В январе 1920 г. я был приглашен к больной Г., которую я застал в постели; она мне сообщила, что несколько недель назад она подверглась операции выскабливания матки по поводу аборта; неделю назад у нее случился припадок сильной головной боли, причем к последней вскоре присоединились боли в левом глазу и покраснение его, он стал слезиться, и зрение его ослабело; антиневралгические средства, назначенные гинекологом, не оказали действия; окулист, приглашенный к больной, лечил ее в течение недели миотическими средствами, ставил heurteloup, но лечение это пользы не принесло.

При исследовании больной я нашел у нее резко выраженный глаукоматозный припадок с сильной застойной перикорнеальной инъекцией, значительным отеком роговицы и упадком зрения, которое едва равнялось $^{1}/_{200}$. Правый глаз оказался здоровым. Я произвел больной операцию Лагранжа — Гольта (Lagrange — Holth), которая технически удалась хорошо. Непосредственно после операции наступило улучшение в состоянии глаза, но уже через пять дней произошел рецидив: тензия вновь повысилась, роговица опять отекла, возвратились стихнувшие было боли; я решился, ввиду безуспешности миотических средств, на вторичную операцию и произвел больной через два дня двойную склеротомию, причем в наружный конец разреза ущемил край колобомы (т. е. сделал iridencleisis), что удалось технически удовлетворительно. Через двое суток состояние глаза было хорошим в отношении глаукомы: тензия упала до нормы, но появилось осложнение в виде гнойного инфильтрата в глубоких слоях роговицы, на расстоянии 1 *мм* от лимба; испробовав безуспешно грелки и заметив развитие ирита, я произвел термокаутеризацию роговицы в области инфильтрата, для достижения которого пришлось пройти через прозрачные слои роговицы; после этого акта явления раздражения глаза несколько уменьшились, и в течение довольно продолжительного времени (около трех недель)

[56] Впервые опубликовано в «Рус. офтальм. журн.», 1927.

тянулся ирит с развитием задних синехий, при тензии, казавшейся мне на границе глаукоматозной.

К концу третьей недели после последней операции началось заболевание правого глаза. Больная начала замечать затуманивания зрения, и через несколько дней после начала этих ощущений я констатировал у нее расширение вен сетчатки и отек конъюнктивы склеры; в течение нескольких дней наступали иногда расширения зрачка при вялой реакции, что наводило на мысль о глаукоме, тем более, что тензия, правда на ощупь, казалась иногда слегка повышенной; ранее, чем я решил назначить ей миотические средства, появилась перикорнеальная инъекция, зрачок сузился, появилось набухание и изменение цвета радужки, несколько задних синехий, хлопьевидные помутнения стекловидного тела, болевые ощущения и упадок зрения; при офтальмоскопии — кроме расширения вен, отмечены розовато-желтые точечные инфильтраты в области желтого пятна. Так как на левом глазу в это время были явные симптомы ирита при ущемлении радужки, то меня стал тревожить вопрос, не имею ли я дела с симпатическим воспалением. Ввиду того, что зрение левого глаза было почти утрачено (около 0,01), я просил докторов Случевского и Вернике на консилиум для выяснения характера болезни правого глаза и решения вопроса о возможности энуклеации левого; но ко дню консилиума мне удалось установить два новых важных признака: в правом глазу появился нистагм и совершенно ясный симптом Грефе, чего раньше не было, что дало поворот моей мысли в сторону базедовизма; на консилиуме к диагнозу иридохориоидита нам удалось присоединить и важный симптом со стороны щитовидной железы — увеличение ее левой доли[57].

Дополнительный анамнез и справки у лечивших больную врачей дали следующее: больная сообщила, что осенью 1914 г. она перенесла два тяжелых нервных потрясения — вследствие ухода мужа на войну и смерти ребенка от дифтерита; она заболела хрипотой, что она сочла за следствие бронхита; через год новое сильное потрясение — смерть брата от менингита; больная очень осунулась, бронхит усилился и не оставлял ее два года. В 1918 г. вернулся муж из плена; от волнения больная на некоторое время охрипла. В апреле 1919 г. после шестинедельной беременности произошел первый аборт; через 4 месяца — второй аборт после двухмесячной задержки менструаций; через несколько месяцев — третий аборт после трехмесячной беременности, потребовавший выскабливания матки; наконец, четвертый аборт, потребовавший выскабливания, произошел в начале сентября 1920 г. Реакция Вассермана отрицательная.

Проф. Бухштаб сообщил мне сведения о состоянии здоровья больной. Он пользовал ее в течение нескольких лет по поводу ее жалоб на сердцебиение, бывшее у нее приступами; он считал их зависевшими от forme fruste базедовой болезни, так как констатировал по временам увеличение щитовидной железы, наличие симптома Грефе (Graefe), намек на симптом Мебиуса (Mebius) и признак Мари (Marie) (мелкое дрожание пальцев); заболевание протекало легко, и по временам она чувствовала себя здоровой. Во время заболевания левого глаза, до обращения больной ко мне, проф. Бухштаб находил у нее легкое равномерное увеличение щитовидной железы, умеренную тахикардию, дрожание рук, покраснение правой половины лица. На консилиуме он также констатировал у больной значительное увеличение симптомов базедовой болезни, отмеченных им раньше. Лед и пиявки на увеличенную часть железы не дали су-

[57] Исследование крови в отношении белых кровяных шариков дало: нейтрофилов 56,4 %, лимфоцитов 36,4 %, переходных форм и мононуклеаров 6 %, эозинофилов 0,6 %, базофилов 0,6 %. Отношение белых кровяных шариков к красным равно 1 : 623.

щественного улучшения ни симптомов базедовизма, ни глазных расстройств. На консилиуме с проф. Бухштабом и проф. Я. В. Зильбербергом решено было удалить остроувеличивающуюся часть железы. В ближайшие дни операция иссечения левой половины щитовидной железы была произведена проф. Я. В. Зильбербергом.

Операция подействовала блестяще. Уже через два дня после операции можно было отметить успокоение обоих глаз: на правом глазу хемоз и перикорнеальная инъекция исчезли; больная отметила улучшение зрения; при офтальмоскопировании можно было отметить уменьшение расширения вен; в ближайшие дни явления макулита уменьшились, и появилась в области заднего полюса нежная пигментация в виде угольной пыли; радужка приняла нормальный вид; помутнения в стекловидном теле исчезли в течение недели; больная отметила улучшение зрения, которое через неделю после операции достигло 1,0; параллельно с улучшением состояния правого глаза улучшилось положение и левого: инъекция быстро стихла, набухлость и изменение цвета радужки уменьшились, и вскоре ирит прошел, оставив несколько задних синехий; на хрусталике остался слой организованного экссудата; очень скоро, в течение двух недель, исчезли явления нистагма, симптома Грефе. На общее состояние больной операция произвела также прекрасное действие: исчезла тахикардия и психическое беспокойство, и вскоре у больной не осталось никаких признаков базедовизма. Реакция Вассермана еще раз отрицательная. Повторные исследования ее глаз в течение нескольких лет позволили убедиться в том, что воспалительные и глаукоматозные явления в них совершенно прекратились; острота зрения поднялась до 1,0; но на левом глазу постепенно развилась катаракта, вероятно, как результат перенесенной тяжелой болезни (глаукомы и ирита). На правом глазу в области желтого пятна остались точечные пигментные отложения. Больная чувствует себя отлично.

В описанном случае заболевание глаз больной развилось несомненно на почве базедовизма. Началось ли дело прямо с глаукомы или последней предшествовал ирит — мне не известно, ибо больная попала под наблюдение окулиста не с первого дня болезни; на правом глазу несомненно было воспалительное поражение сосудистого тракта и ретины в области желтого пятна; с самого начала эти явления имели наклонность к осложнению глаукомой, на что указывало некоторое повышение внутриглазного давления и расширение зрачка. Зависимость расстройств со стороны глаз от гипертиреоидизма выступает в данном случае с точностью эксперимента, ибо воспалительные явления исчезли после операции удаления остро увеличенной половины щитовидной железы; атропин на правом глазу до операции впущен был для расширения зрачка только один раз, а после операции только три дня по одному разу; на левом глазу явления ирита стихли после операции без всякого местного лечения; это дает право заключить, что и сами воспалительные явления после операции, вероятно, разыгрались на почве, подготовленной базедовизмом; я подчеркиваю, что больная выздоровела и остается несколько лет здоровой, не получив никаких антилюэтических средств; специфическую этиологию надо исключить как на этом основании, так и на основании двукратной отрицательной реакции Вассермана; аборты же ее укладываются, как высказался проф. Гиммельфарб, в рамки базедовизма. Надо думать, что воспалением сосудистого тракта правого глаза (с намеком на осложнение глаукомой) с ретинитом его, а равно и глаукомой левого глаза больная обязана увеличению щитовидной железы с острым гипертиреоидизмом, развившимся на фоне хронического базедовизма.

РОЛЬ ОФТАЛЬМОЛОГИИ В ДИАГНОСТИКЕ ГИПЕРТОНИЧЕСКОЙ БОЛЕЗНИ[58]

Известно, что даже высокая и стойкая гипертония иногда проходит без субъективных ощущений. Если больной не исследуется врачами, болезнь остается нераспознанной долгие годы, иногда до самой смерти, которая в этих случаях может наступить внезапно на почве мозгового кровоизлияния или грудной жабы.

Немало случаев гипертонии выявляется неожиданно во время офтальмологического исследования, когда больные обращаются к врачу-специалисту с теми или иными жалобами на орган зрения. Некоторые изменения в глазах позволяют не только выявить общее повышение кровяного давления, но даже, по мнению многих авторов, точно определить форму гипертонии в каждом отдельном случае.

Для иллюстрации этого положения приводим некоторые данные о пациенте 39 лет, который обратился к нам по поводу ухудшения зрения и просил подобрать ему очки. При исследовании у него была выявлена характерная картина ангиоспастического ретинита и высокая артериальная гипертония (максимум — 230 *мм,* минимум — 185 *мм* рт. ст.) при нормальном составе мочи и крови. Через три месяца у этого больного был найден белок в моче и повышенное количество остаточного азота в крови. Данный случай — яркий пример неожиданного выявления гипертонии при исследовании органа зрения.

В литературе и в практике врачей-офтальмологов известно немало таких случаев, когда по тем или иным изменениям в глазах можно с большей или меньшей достоверностью диагностировать общую гипертонию. Мы детально не останавливаемся на случаях, подобных указанному, так как из дальнейшего изложения становится вполне очевидной роль офтальмологии в диагностике и прогнозе гипертонии. Отметим лишь, что в некоторых случаях измерение кровяного давления в плечевой артерии не позволяет выявить гипертоническую болезнь, тогда как путем офтальмоскопии и измерения давления в центральной артерии сетчатки удается у тех же больных обнаружить церебральную гипертонию.

---

[58] Впервые опубликовано в «Мед. журн.» АН УССР, 1940, т. X, в. 1 (на укр. яз.).

Офтальмология может также принести немалую пользу и при изучении патогенеза гипертонической болезни, так как глаз — это единственный орган, в котором можно непосредственно наблюдать кровеносную систему; кроме того, глаз, по удачному выражению Фольгарда, — зеркало, в котором отражаются патологические процессы мозга и печени.

После этого краткого вступления переходим к основной теме — о глазных симптомах гипертонической болезни.

Признаки гипертонии в глазах разделяются на субъективные и объективные. К субъективным симптомам, по Байляру (Bailliart), принадлежат: ощущение черных летающих точек или мушек и блестящих шариков, мигательная скотома, которая может развиться на почве изменений мозговых сосудов, затуманивание зрения вследствие набухания сетчатки, расстройства адаптации и др.

Объективные симптомы гипертонии следует, в свою очередь, подразделить на безусловные и факультативные.

Безусловным глазным признаком гипертонии является повышенное давление в ретинальных артериях, измеренное с помощью офтальмодинамометра. К факультативным симптомам, т. е. таким, которые позволяют заподозрить гипертонию, принадлежат: сужение ретинальных артерий или их расширение, скрученность мелких артерий и вен, штопороподобная скрученность венул и так называемые феномены перекрестов.

Из перечисленных глазных симптомов гипертонии на первое место поставим кровяное давление в центральной артерии сетчатки. Давление в ретинальных артериях измеряется методом офтальмодинамометрии. Первый прибор, практически пригодный для этого, предложил Байляр в 1917 г. Он пользуется наибольшим распространением среди ряда других позднее предложенных измерительных приборов. Измерение делается так: при сжимании глазного яблока динамометром проводится офтальмоскопическое наблюдение ретинальных сосудов. Показание стрелки динамометра фиксируется в момент возникновения артериальной пульсации на соске зрительного нерва (что соответствует диастолическому давлению) и в момент последующего исчезновения пульсации (что соответствует систолическому давлению art. carotis retinae). Офтальмодинамометрия, примененная в одинаковых условиях (на тех же глазах), всегда дает одинаковые показатели. Чувствительность прибора даже к незначительным колебаниям давления в центральной сетчатке вполне достаточна. Однако этот метод имеет тот большой недостаток, что в нем не предусмотрены индивидуальные различия эластичности склеры и роговицы. В значительной степени затрудняют исследования деформация роговицы и астигматизм, зависящие от сдавливания глаза. Можно было бы вспомнить еще некоторые дефекты этого метода, но мы на них не будем останавливаться.

Из-за несовершенства метода мы видим в литературе значительное разнообразие физиологических норм кровяного давления в центральной артерии сетчатки. Например, эта норма для диастолического давления равна по Байляру 30–35 *мм* рт. ст., а по Лауберу (Lauber) — 40–56 *мм* рт. ст. Нормальное систолическое давление, по данным Байляра, составляет 60–70 *мм* рт. ст., а по Лауберу — 90–98 *мм* рт. ст.

Однако, несмотря на отсутствие единой нормы давления в центральной артерии сетчатки, диагностика гипертонии методом офтальмометрии возможна, так как давление в этой артерии при гипертонии нередко превышает даже наивысшие нормы. Отметим, что измерением давления в центральной артерии сетчатки нередко выявляются значительные колебания кровяного давления,

а это тоже может указывать на гипертонию. Кроме того, определенное диагностическое значение, по мнению некоторых авторов, имеет отношение между давлением в центральной артерии сетчатки и в плечевой артерии: в норме (по Байляру) диастолическое давление в art. centr. retinae относится к диастолическому давлению в art. brachialis как 45 : 100. У гипертоников давление в центральной артерии повышается пропорционально больше, чем давление в плечевой артерии, оставаясь до определенной меры параллельным ему. Следовательно, при гипертонии нормальное отношение нарушается, и диастолическое давление центральной артерии сетчатки часто превышает половину повышенного диастолического давления в плечевой артерии.

Суганума, исследовав 100 гипертоников, обнаружил у них повышение давления в центральной артерии сетчатки: систолическое давление в этой артерии достигало иногда 130 *мм* рт. ст. и выше, а диастолическое — 106 *мм* рт. ст. (вместо принятой этим автором нормы 56,5 *мм* рт. ст. для систолического давления и 36,4 *мм* рт. ст. для диастолического). Соотношение между диастолическим давлением в art. centr. retinae и общим диастолическим давлением при гипертонии чаще равнялось 56 : 100, но колебалось в широких пределах (от 39 : 100 до 75 : 100). Приблизительно такие же данные о повышении давления в центральной артерии сетчатки при гипертонии сообщают Страйф (Streiff), Хазебе (Hasebe), Ринтелен (Rintelen) и др.

С этими литературными данными согласуются также результаты наших измерений кровяного давления в центральной артерии сетчатки у 60 гипертоников. На нашем материале мы установили, что в преобладающем большинстве случаев гипертонии давление в ретинальных артериях намного превышает даже самые высокие физиологические нормы. Коэффициент соотношения между повышенным кровяным давлением центральной артерии сетчатки и повышенным диастолическим давлением плечевой артерии в среднем был равен 0,57 (от 0,4 до 0,8). Следует отметить, что в семи из 60 случаев мы наблюдали нормальное давление в центральной артерии сетчатки даже при высокой общей гипертонии.

Тем же методом офтальмодинамометрии определяется ригидность центральной артерии сетчатки и выявляется симптомом Фритца (Fritz), который тоже имеет определенное диагностическое значение.

При измерении диастолического давления в центральной артерии сетчатки достаточно сделать легкий добавочный нажим, силой даже в 10 *г*, чтобы вызвать полное стискивание артерий. Это — показатель ригидности исследуемого сосуда. Но мы при этом никогда не можем сказать, является ли ригидность гипертонической, функциональной или склеротической. Признак Фритца, очевидно, бывает нечасто: среди наших 60 случаев гипертонии мы видели ее только четыре раза.

Кроме измерения давления в центральной артерии сетчатки, определенное диагностическое значение имеет также ряд офтальмоскопических признаков.

Изо всех изменений, наблюдаемых на глазном дне, некоторые авторы наибольшее диагностическое значение придают изменениям калибра ретинальных сосудов. Тиль (Thiel) утверждает, что с помощью измерения калибра ретинальных сосудов можно отличить доброкачественную, так называемую красную, гипертонию от злокачественной, так называемой белой гипертонии. С помощью измерительного окуляра Лобека (Lobeck) Бадтке (Badtke) нашел, что нормальный калибр артерии на краю соска зрительного нерва составляет 0,09–0,112 *мм.* При красной гипертонии артерия расширяется до 0,1–0,145 *мм*

(калибр вен, равный 0,153 *мм,* не изменяется). При бледной почечной гипертонии ширина вен тоже остается без изменений, но артерии суживаются до 0,07 *мм.* Лобек считает, что при ангиоспастическом ретините можно, измеряя калибр ретинальных сосудов, определить не только тип гипертонии, но и характер заболеваний почек. При хроническом нефрите развивается сужение ретинальных сосудов средней степени. При секундарной сморщенной почке дно более выявлено. Максимальное сужение наблюдается при ангиогенном нефросклерозе.

Без измерительного прибора мы при обычной офтальмоскопии в прямом виде, особенно офтальмоскопом Люэстранда (Luestrand), тоже видим, что у некоторых гипертоников ретинальные артерии сужены, а у некоторых расширены. Следует отметить, что во всех наших случаях гипертонии с расстройством функции почек ретинальные артерии были сужены.

Изменением калибра артерий обусловливают изменения артериальной рефлексной полоски, которая при расширении артерии обычно отливает на некотором протяжении золотистым цветом и напоминает медную проволоку («Kupferdrahtarteria»), а при резком сужении сосуда артериальная полоска поблескивает, как тонкая серебряная нить («Silberdrahtarteria»).

В литературе феномен «медной проволоки» считается характерным для красной гипертонии, а «серебряная проволока» — для бледной. На нашем материале (60 гипертоников) мы наблюдали расширение ретинальных артерий в девяти случаях, и в шести расширенные артерии давали золотистый рефлекс («Kupferdrahtarteria»). У всех девяти больных не было обнаружено никаких явлений почечной недостаточности. В 21 случае наблюдалось сужение ретинальных артерий с заметной, а в некоторых случаях — с резкой неравномерностью калибра сосудов. У четырех больных мы наблюдали феномен «серебряной проволоки», который, по литературным данным, является наивысшим проявлением сужения ретинальных артерий; у двух больных этот феномен сочетался с типичной картиной ангиоспастического ретинита, а в других двух случаях был поставлен клинический диагноз нефрозо-нефрита при резко выраженной общей и ретинальной гипертонии. «Серебряная проволока» при гипертонии встречается не часто, но ее обнаружение при офтальмоскопии всегда позволяет безошибочно поставить диагноз почечной гипертонии, как указывает Пик (Pick), Шик (Schiek), Батарчуков и др.

Известно, что при длительном повышении кровяного давления стенки артерий и капилляров утолщаются и теряют прозрачность [Тиль, Гист — Guist). Признаком утолщения артериальных стенок на глазном дне являются беловатые полоски по обе стороны артериального кровяного столба. Наличие этих полосок считается патогномоничным не тогда, когда они лежат недалеко от соска (это бывает и в норме), а только в тех случаях, когда они локализуются на периферии глазного дна и равномерно выявлены в обоих глазах.

Немалое диагностическое значение придается также извилистости и разветвленности сосудов глазного дна, особенно вен. При доброкачественной эссенциальной гипертонии артерии и вены сетчатки наполнены кровью до мельчайших разветвлений, а поэтому ретинальные сосуды в этих случаях разветвлены и извилисты. Особенно характерной для эссенциальной гипертонии Гист считает штопорообразную скрученность тончайших вен в их дистальной части. Возникновение этого феномена Гист объясняет так: кровь под высоким давлением переходит из артериальной трубки с уплотненной и ригидной стенкой в нормальную венулу, которая растягивается вследствие податливости ее стен-

ки. Одновременно, вследствие возникшего нарушения нормального соотношения между просветом артерии и толщиной ее стенки, в данной части сосуда образуется скрученность. Следовательно, венозная скрученность представляет собой, по Гисту, как бы адаптацию сосудов к продолжительной гипертонии. Эта скрученность уменьшается в направлении к большим веткам, и возле сосочка вены имеют нормальный вид. Подтверждение правильности симптома Гиста Пал (Pal) усматривает в изменении капиллярных петель ногтевого ложа, которые в далеко зашедших случаях гипертонии проявляют сильную скрученность в венозной части петли. Характерным признаком по Гисту является скрученность венул на участке желтого пятна и обязательно в обоих глазах. Наличие этого симптома в одном глазу он считает не характерным для высокого кровяного давления. Однако, учитывая наблюдения, указывающие на возможность асимметрии кровяного давления, общего и регионарного (в мозгу и сеточке), мы думаем, что односторонняя штопорообразная скрученность в участке желтого пятна тоже может определенным образом свидетельствовать о гипертонии. Частота симптома Гиста, даже при повышении давления в центральной артерии сетчатки, довольно незначительна, на что указывают Салюс (Salus) и др. В работе Виленкиной среди приведенных 28 случаев гипертонии симптом Гиста отмечен лишь 4 раза. Среди наших 60 случаев этот признак наблюдался 10 раз.

По ряду литературных данных, симптом Гиста можно видеть и при нормальном кровяном давлении, но тогда, по мнению Паля, следует допустить наличие временно скрытой гипертонии.

Особое внимание обращается теперь на своеобразный офтальмоскопический признак гипертонической болезни, известной под названием симптома Салюса.

На типичные изменения, наблюдаемые при определенных условиях в местах пересечения ретинальных сосудов, впервые указал Гунн (Gunn) в 1889 г. Однако их значение в достаточной мере было оценено и признано только через 40 лет, в 1929 г., когда Салюс детально описал разные виды перекреста как симптомы, имеющие реальное значение для диагностики гипертонии.

Перекрест ретинальной артерии с подлежащей веной у молодых субъектов ничем особенно не отличается. Вена в месте перекреста не изменяет направления, ее кровяной столб виден сквозь прозрачную стенку артерии. В более зрелом возрасте столб вены закрывается утолщенной стенкой артерии, а потому вена кажется на месте перекреста прерванной. Это бывает особенно заметно при выраженном артериосклерозе, когда рефлекс с артерии более ярок, чем обычно. Иногда вена вследствие давления артерии, лежащей на ней, несколько вдавливается, и на месте перекреста образуется небольшой изгиб. Этот симптом (Салюс I), по данным обширной литературы, всегда указывает на выраженный артериосклероз и может наблюдаться и при повышенном, и при нормальном кровяном давлении. Более выраженные изменения на местах перекреста возникают, по Салюсу, только при высоком кровяном давлении. Тогда вена, перекрещенная артерией, сужена по обе стороны артериального ствола. Это сужение вены по обе стороны артерии тянется на несколько диаметров последней. В утончившемся участке вены нет полосы рефлекса. Сосуд в этом месте виден неясно, его границы завуалированы. Этот тип перекреста представляет собой Салюс II. Еще более заметен другой тип подобного изменения (Салюс III), при котором вена описывает дугу по обе стороны артерии и далее снова приобретает свое предыдущее направление. Вена в участке дуги оказывается зна-

чительно суженной, утрачивает полосу рефлекса и иногда становится совсем невидимой на довольно большом протяжении.

Это своеобразное изменение, которое Салюс из-за недостатка более подходящего названия кратко называет дугой перекреста (Kreizungsbogen), образуется в результате давления на вену очень напряженной и утолщенной артерии, которая лежит на ней; при этом возникают затруднения венозной циркуляции, и сопротивление нормальному течению крови постепенно устраняется тем, что вена отходит назад, во внешние слои сетчатки. Тогда между артерией и веной образуется довольно толстый слой ткани, охраняющей вену от сдавливания. В зависимости от того, происходит ли это отклонение несколько назад, т. е. во внешний слой сетчатки, или еще в косом направлении, в сторону, соответственно возникает симптом Салюс II или Салюс III. Сужение вены на участке перекреста только мнимое. Сосуд кажется тонким или совсем исчезает, так как он завуалирован покрывающей его тканью. Данный симптом перекреста никак нельзя считать ранним признаком гипертонии, но на это не претендует и сам Салюс. Дуга перекреста не является непосредственным следствием высокого кровяного давления. Одной только гипертонии недостаточно для того, чтобы обусловить данный феномен. Дуга перекреста образуется еще тогда, когда в результате длительной гипертонии компенсаторно развивается утолщение артериальной стенки, и только тогда возникает описанное выше смещение вены. Следовательно, на ранних стадиях гипертонии, когда артериальная стенка еще не подвержена склеротическим изменениям, поиски дуги перекреста никогда не дают результата. Это подтверждают патологоанатомические исследования Зальмана (Sallman), который установил решающую роль склероза сосудов в развитии патологических перекрестов.

Сохраняет ли в связи с этим феномен перекреста свою диагностическую ценность? Ответ на этот вопрос мы можем дать на основании литературных данных и собственных наблюдений. Салюс, исследовавший 200 гипертоников, нашел этот симптом в 75 % случаев. Плетнева на своем материале наблюдала феномен перекрестка в 52 из 104 случаев, т. е. в 50 %, Фуке (Fouke), Фред (Fraed) и Джон (John), Нихольс (Nicholls) при эссенциальной гипертонии обнаружили изменения вен в местах перекреста в 35 % случаев, при бледной гипертонии — в 29,4 %, Батарчуков наблюдал симптом Салюса в 77 % своих случаев. Гист, Тиль, Куайанаги (Koyanagi), Фейгенбаум (Feigenbaum), Рашмилевич (Rashmilewitz) и др. также находили изменения вен в местах перекреста более или менее часто и при красной, и при бледной гипертонии.

Среди наших 60 случаев гипертонию Салюс I мы наблюдали 13 раз, Салюс II — 11 раз и Салюс III — 8 раз; всего симптом перекреста в той или иной форме мы наблюдали 32 раза, т. е. в 53 % случаев, при красной и бледной гипертонии. Следует напомнить, что не раз мы наблюдали изменения вен в местах перекреста также в случаях артериосклероза без повышения кровяного давления.

Из сказанного понятно, что феномен Салюса не может считаться специфическим для повышения кровяного давления. Но отрицать его диагностическую ценность не следует. Во-первых, выявление этого симптома нередко позволяет констатировать гипертонию, которая к моменту исследования глазного дна более или менее длительное время оставалась нераспознанной. Во-вторых, симптом Салюса может указывать на регионарную гипертонию в сосудах сетчатки и мозга тогда, когда давление в плечевой артерии не превышает нормы.

Патологоанатомическими исследованиями Гиста, Куайанаги установлено, что тромбоз вен сетчатки при гипертонии происходит в месте артериовенозного перекреста, где вследствие замедленного течения крови имеют ме-

сто патологические изменения венозной сетки, что способствует образованию тромба. Как правильно допускает Виленкина, офтальмолог, установив тяжелые симптомы на дне глаза, имеет большое основание опасаться кровоизлияний не только в сетчатку, но и в мозг. Наблюдения Кашука и Ровинского, проведенные в неврологической клинике акад. Г. И. Маркелова, подтверждают это положение. У девяти гипертоников с гемиплегией после мозговых инсультов были найдены Салюс I и Салюс II. Отсюда вытекает и возможное прогностическое значение патологических артерио-венозных перекрестов. В некоторых случаях, применяя меры к снижению кровяного давления немедленно после выявления феноменов перекреста, можно с некоторой вероятностью предотвратить кровоизлияние в сетчатке и в мозгу.

Наряду с перечисленными изменениями ретинальных сосудов, которые возникают вследствие гипертонии, и в непосредственной связи с этими сосудистыми изменениями могут развиться те или иные патологические процессы в самой сетчатке. По данным Байляра, у 23 % гипертоников не обнаруживается никаких поражений сетчатки, у 60 % определяются легкие ретинальные изменения и у 17 % — тяжелые изменения сетчатки. Тиль утверждает, что при красной гипертонии не отмечается нарушения питания сетчатки, что ретинальная ткань изменяется преимущественно при бледной гипертонии и что эти изменения имеют форму более или менее выраженного ангиоспастического ретинита.

На вопросах патогенеза, диагностического и прогностического значения ангиоспастического ретинита мы остановимся несколько подробнее. Прежде всего проанализируем литературные данные о совместимости или несовместимости ангиоспастического ретинита с нормальной функцией почек.

Шик (Schiek) считает, что набухание сетчатки и патологические изменения артериол являются следствием высокого кровяного давления. Следовательно, старый термин «retinitis albuminurica» он предложил заменить названием «retinitis hypertonica». Под этим названием он объединил различные процессы, протекающие в сетчатке, которые соответствуют и не соответствуют картине альбуминурического ретинита, как то геморрагический ретинит и даже небольшие кровоизлияния. Если раньше в альбуминурическом ретините мы всегда усматривали угрожающий симптом тяжелого прогрессирующего заболевания, которое неминуемо ведет к смерти, то, приняв термин Шика, мы лишились бы верного прогностического признака. Уже только поэтому термин «retinitis hypertonica» неприемлем для определения картины глазного дна, которую раньше (тоже неправильно) называли альбуминурическим ретинитом. Последнее название неприемлемо потому, что данная форма ретинита нередко встречается при высоком кровяном давлении и при нормальной функции почек. Это бесспорно установлено рядом авторов, среди которых назовем Фольгарда (Folhard), Калера (Kahler), Зальмана и др.

На основании этих же данных была отброшена теория Видаля (Widal), который объяснял возникновение ретинита азотемией и предложил новый термин «retinitis asothemica».

Если возникновение альбуминурического ретинита возможно при нормальной функции почек, то естественно возникает вопрос — может ли этот ретинит развиваться при эссенциальной (доброкачественной) гипертонии? Фольгард на этот вопрос отвечает отрицательно. Он считает, что при альбуминурическом ретините, даже с нормальной функцией почек, нельзя говорить об эссенциальной гипертонии. Альбуминурический ретинит, по Фольгарду, является результатом артериальной ишемии, которая возникает вследствие об-

щего спазма сосудов, ведущего к бледной (недоброкачественной) гипертонии. Последующие органические изменения артерии (наблюдаемые в хронических случаях) Фольгард считает следствием артериальной ишемии, т. е. результатом ангиоспастического расстройства циркуляции, а не следствием повышения кровяного давления, как думают Де ла Фонтен (de la Fontaine) и Верви (Verwey). Следовательно, Фольгард думает, что предложенное им название «retinitis angiospasmatica, ishemica или vasoconstrictorica» более отвечает патогенезу заболевания, чем «retinitis albuminurica или hypertonica». Термин Фольгарда уже закрепился в литературе, и старое название «альбуминурический ретинит» имеет теперь лишь историческое значение.

Прогностическое значение ангиоспастического ретинита состоит в том, что он позволяет с несомненностью определить нарушения циркуляции и питания, которые наступают вследствие общего спазма сосудов не только в глазу, но и в других органах, прежде всего в мозгу и почках. Предложение Фольгарда о появлении в мозгу ишемических дегенеративных очагов, подобных очагам сетчатки, подтвердилось. Шпильмайер (Spilmajer) и Ненбюргер (Nenbürger) обнаружили в подобных случаях в мозгу рассеянные некробиотические очаги ишемического происхождения.

Хотя в литературе существуют указания на обратимость процесса в некоторых единичных случаях (Фольгард, Тиль и др.), на возможность исчезновения ретинита при улучшении общего состояния организма, все же старое положение о недолговечности людей, больных альбуминурическим ретинитом, мы на основании богатой литературы по этому вопросу должны оставить в силе.

Кроме симптомов со стороны сетчатки, описаны также некоторые признаки гипертонии, которые отмечаются в сосудах конъюнктивы глазного яблока. В частности, Роллен (Rollin), изучая капилляры лимба, отметил, что при гипертонии, которая соединяется с нефросклерозом, полностью опустевает самая тонкая лимбальная сетка. При эссенциальной же гипертонии, наоборот, капиллярные петли, образующие густую красную сетку и много мелких аневризм, расширены (особенно венозное колено) и штопорообразно скручены. Иногда при эссенциальной гипертонии можно наблюдать спастическое сужение сосудов лимба, но при этом тончайшая лимбальная сетка не опустевает. Плетнева придает большое значение исследованию капилляров лимба после впускания в конъюнктивальный мешок раствора дионина.

Глазные симптомы повышения кровяного давления приобретают особое значение в случаях своеобразных проявлений гипертонии, когда давление крови в плечевой артерии не выходит за пределы нормы, и вследствие этого диагностика гипертонической болезни обычными методами оказывается невозможной. Здесь мы имеем в виду так называемую регионарную церебральную гипертонию. Эта форма изолированной гипертонии была ранее описана в офтальмологической литературе рядом авторов — Суганума (Suganuma), Ванасиу (Vanasiiu). В неврологической литературе синдром сосудистой церебральной гипертонии впервые описал акад. Г. И. Маркелов.

Если общую гипертонию можно легко определить обычным способом измерения давления в плечевой артерии, то изолированную церебральную гипертонию можно со значительной вероятностью диагностировать только с помощью офтальмоскопии глазного дна и измерения давления в сосудах сетчатки (следует указать, что, по мнению акад. Г. И. Маркелова, диагностика церебральной гипертонии возможна только с помощью измерения кровяного давления в поверхностной височной артерии).

Для иллюстрации значения офтальмологического исследования с целью выявления изолированной церебральной гипертонии приведем наблюдения Кашука и Ровинского на двух больных неврологической клиники акад. Г. И. Маркелова.

1. Больной В., 26 лет, поступил в клинику нервных болезней с явлениями правосторонней гемиплегии. Заболевание, наступив внезапно, сопровождалось потерей сознания. Общее кровяное давление: максимум 120 *мм,* минимум 63 *мм* рт. ст.; давление крови в центральной артерии сетчатки: максимум 97 *мм,* минимум 57 *мм* рт. ст. Коэффициент соотношения между диастолическим давлением в art. centr. retinae и в art. Brachialis = 0,8. Диагноз: регионарная сосудистая церебральная гипертония и вторичная геморрагия.

2. Больной О., 56 лет, поступил в клинику нервных болезней с явлениями правосторонней гемиплегии. Заболевание развилось внезапно, потери сознания не было. Общее кровяное давление: максимум 120 *мм,* минимум 80 *мм* рт. ст., давление в центральной артерии сетчатки: максимум 100 *мм,* минимум 60 *мм* рт. ст. Коэффициент соотношения между диастолическим давлением в art. centr. retinae и в art. brachialis = 0,83. На глазном дне: артерии резко сужены, вены расширены, разветвлены, симптом Салюс I. Диагноз: регионарная сосудистая церебральная гипертония, вторичная геморрагия.

Клиническая картина обоих приведенных случаев свидетельствует о том, что здесь, безусловно, была гипертония, на почве которой и произошел мозговой инсульт. Но в обоих случаях измерение общего кровяного давления (в плечевой артерии) показало нормальные величины. И только высокий коэффициент отношения между давлением в центральной артерии сетчатки и в плечевой артерии доказал своеобразное явление гипертонии в виде регионарного церебрального повышения кровяного давления. Во втором случае правильность диагноза была подтверждена еще характерной для гипертонии картиной глазного дна.

При гипертонии нередко наблюдается асимметрия кровяного давления в сосудах сетчатки, что в определенной мере может указывать на асимметрию церебрального кровообращения. Для подтверждения этого положения мы тоже ссылаемся на наблюдения Кашука и Ровинского и приводим здесь два извлечения из истории болезни.

1. Больная С., 58 лет, поступила в клинику с явлениями правосторонней гемиплегии (очаг поражения в левой гемисфере). Кровяное давление центральной артерии сетчатки. справа максимум 89 *мм,* минимум 50 *мм* рт. ст.; слева — максимум 100 *мм,* минимум 80 *мм* рт. ст.

2. Больная С., 60 лет, поступила в клинику с явлениями правосторонней гемиплегии (очаг поражения в левой гемисфере). Кровяное давление в центральной артерии сетчатки: справа — максимум 92 *мм,* минимум 60 *мм* рт. ст.; слева — максимум 103 *мм,* минимум 73,5 *мм* рт. ст.

Наблюдаемое повышение кровяного давления в центральной артерии сетчатки на стороне пораженной гемисферы может свидетельствовать об одностороннем спазме сосудов головного мозга, который может повести к органическим изменениям мозгового вещества.

Мы, перечислили важнейшие глазные симптомы мозговой болезни. Каждый из них с большей или меньшей вероятностью отражает состояние сосудистой системы, и с этой точки зрения исследованию глаз при гипертонии придается особо важное значение. Приходится лишь жалеть, что большинство офтальмических симптомов гипертонии не ранние, что они могут отражать только установленные формы повышения кровяного давления и совсем не позволяют выявить сосудистую гипертонию в ранней ее стадии. На отыскание офтальмологических методов раннего распознавания гипертонии и должна быть направлена наша мысль.

С этой точки зрения интересный метод нагрузки предложил Камогава (Kamogawa). Для функциональной пробы сосудов сетчатки он использовал ранее отмеченный факт, что давление в центральной артерии сетчатки повышается непосредственно в момент перехода тела из сидячего положения в лежачее, а далее давление снова падает до исходной величины. Изучая этот эксперимент, Камогава установил, что у гипертоников давление в центральной артерии сетчатки повышается больше, чем у здоровых людей, и восстановление обычного давления в ретинальных артериях падает медленнее.

На основании проведенных наблюдений за пятью гипертониками и пятью нормотониками мы можем подтвердить данные Камогавы.

Ныне изучаемая нами функциональная проба Кашука, очевидно, позволяет в ряде случаев диагностировать гипертоническое состояние с большей достоверностью, чем нагрузка по Камогаве. Эта проба основана на том, что при опыте Вальсальвы (усиленный выдох при закрытой голосовой щели) значительно повышается давление в центральной артерии сетчатки. Обычное давление в этом сосуде восстанавливается у здоровых людей не позднее как через 10 мин., а у гипертоников — не позднее чем через 30 мин.

Давление определялось непосредственно после окончания опыта и через $2^1/_2$, 5, 10 и 30 мин.

Одновременно с этим мы изучаем и другую функциональную пробу Филатова — Кашука. Она состоит в том, что при опыте Вальсальвы у здоровых и у гипертоников расширяются конъюнктивальные артерии вены и капилляры на глазном яблоке. После опыта предыдущий калибр сосудов восстанавливается у здоровых людей немедленно и не позднее чем через 2 мин., а у гипертоников конъюнктивальные сосуды остаются расширенными.

Несколько слов о самой идее описанных функциональных проб. Метод нагрузки с учетом времени, необходимого для уничтожения вызванных опытом явлений, применяется в нашей клинике уже ряд лет. Тот же опыт Вальсальвы с таким же учетом времени ввели проф. Кальфа и Ершкович для ранней диагностики глаукомы. Ершкович подтвердил установленное Энгельманом (Engelman) повышение внутриглазного давления во время опыта Вальсальвы. Он доказал, что восстановление исходной величины давления в глаукоматозных глазах происходит значительно медленнее, чем в здоровых глазах.

Теперь мы эту же безусловно ценную идею функциональной пробы с учетом времени перенесли в нашу новую проблему диагностики гипертонии по офтальмологическим признакам. Кроме опыта Вальсальвы, мы имеем намерение применить еще ряд других физических и медикаментозных нагрузок для диагностики гипертонии.

Остановимся еще на одном отмеченном нами факте, который, по-видимому, тоже имеет значительный интерес. Методом эластотонометрии по Филатову проф. Кальфа доказал, что внутриглазное давление регулируется интраокулярным сосудистым рефлексом. Специфическим раздражителем для данного рефлекса являются колебания внутриглазного давления. Всякое повышение кровяного давления приводит к одновременному повышению офтальмотонуса, который, однако, рефлекторно возвращается к исходной величине благодаря функции указанного регуляторного сосудистого аппарата, раздражаемого самим повышением офтальмотонуса.

На ранних стадиях гипертонии лабильность кровяного давления предъявляет повышенные требования к внутриглазному сосудистому рефлексу, который должен отвечать на очень частые и резкие колебания кровяного давления.

Следствием влияния на рефлекс указанной лабильности кровяного давления является повышение возбудимости внутриглазного рефлекторного аппарата, которое мы часто обнаруживаем при гипертонии методом эластотонометрии.

Данный метод состоит в измерении внутриглазного давления четырьмя тонометрами Маклакова весом 5,0; 7,5; 10,0 и 15,0 *г*. Эти четыре тонометра дают разные показания давления: наименьшие — груз 5,0 *г*, наибольшие — груз 15,0 *г*. В результате измерений указанными четырьмя грузами мы получаем эластотонометрическую кривую — большей или меньшей длины и разной формы — в зависимости от нормального или патологического состояния сосудистого рефлекторного аппарата. При нормальной функции рефлекса эластотонометрическая кривая приближается к прямой линии и обнаруживает повышение до 11–12 *мм.* При глаукоме эта кривая удлинена, что свидетельствует о торможении рефлекса. При гипертонии, в связи с повышенной возбудимостью рефлекса, мы должны получать не нормальную, а измененную, укороченную эластотонометрическую кривую. Это предположение, впервые высказанное проф. С. Ф. Кальфа, подтверждается нашими наблюдениями на 39 глазах гипертоников, у которых мы обнаружили укорочения и изломанность эластотонометрической кривой на 21 глазу. Кривая была нормальной на 15 глазах и удлиненной на трех глазах.

ВЫВОДЫ

Мы изложили литературный материал, имеющийся в нашем распоряжении, и наши, пока немногочисленные, данные по вопросу о глазных симптомах гипертонической болезни.

Гипертония — одна из крупнейших и актуальнейших проблем современной медицины, и она должна разрабатываться не только путем изучения общих процессов, протекающих в организме (чем до последнего времени занимались только интернисты), но и всесторонним изучением парциальных процессов, протекающих в отдельных органах больного. С этой точки зрения очень большое значение имеет офтальмология, которая сравнительно недавно включилась в разработку данной проблемы.

За короткий срок наша дисциплина уже внесла кое-что новое и в область патогенеза, преимущественно в области диагностики гипертонии. Возможно (и даже очень вероятно), что не все перечисленные выше симптомы со временем себя оправдают; возможно, что многим из них, в том числе и нашим, будет отведено очень скромное место, — этого мы еще не знаем. Во всяком случае в настоящий момент они представляют интерес.

Весьма вероятно, что к указанным симптомам будут присоединены еще и другие глазные симптомы. Офтальмоскопия в бескрасном свете, с высокими увеличениями, а также исследования с большим увеличением щелевой лампой далеко еще не сказали своего последнего слова. Глаз — это такой великолепный объект для эксперимента, очень важного для изучения патогенеза гипертонии! Мы уверены, что офтальмология даст и впредь много ценного для разрешения проблемы гипертонии.

СЛУЧАЙ НЕСКОЛЬКИХ ВРОЖДЕННЫХ АНОМАЛИЙ СО СТОРОНЫ ГЛАЗ[59]

Больной А., 35 лет. Анамнез: с раннего детства страдал глазами, они постоянно краснели, слезились, гноились; особенные затруднения испытывал больной, когда начал учиться. К 15–16 годам явления со стороны глаз утихли, но потом, при занятиях канцелярской работой, начались опять. По поводу глаз ездил несколько раз в Казань, где ему сделана операция (косоглазие) и назначался атропин и стрихнин в каплях. По словам родителей, у больного сложилось убеждение, что он родился с ненормальными глазами. Относительно зрения больной сообщил, что оно прежде было хуже, с возрастом улучшилось, особенно заметно улучшилось зрение правого глаза. Аномалий со стороны сложения не найдено, внутренние органы в порядке. На lues — никаких указаний.

Status praesens: правый глаз косит кнутри, степень косоглазия по периметру в 26°. Conj. tarsi немного гиперемирована. Глазное яблоко нормальных размеров. Роговая оболочка обнаруживает следующие изменения: она уменьшена в размерах, плоска и более или менее прозрачна только в своей центральной области; вертикальный и горизонтальный диаметры ее (с лимбом) — 10 *мм.* Измерение кривизны ее офтальмометром Лаваля — Шьетца (Laval — Schiotz) дало только приблизительные цифры, ибо зеркальные изображения фигур аппарата представлялись неправильными и точное определение главных меридианов и радиусов затруднительно. Во всяком случае радиусы значительно больше нормы, именно, около 15 *мм* для вертикального и около 13 *мм* для горизонтального меридианов.

Более или менее прозрачная часть роговицы отделена от склеры не узеньким лимбом, а сравнительно широким поясом непрозрачной ткани синевато-белого цвета и сухожильного блеска. Достигая ширины где 1,5, где 2 *мм,* этот пояс заканчивается узенькой белой полоской; эта полоска, сильно отличаясь по цвету от вышеупомянутого пояса и от прозрачной роговицы, создает впечатление почти правильного белого кольца, окружающего прозрачную часть роговицы. Всматриваясь внимательно, можно видеть, что как внекольцевой пояс, так и самое кольцо не имеют вида обыкновенных рубцовых помутнений, а очень походят на limbus corneae. В этом поясе видны тонкие радиарные сосудики, переход большинства которых в сосуды conj. sclerae заметен ясно. При рассматривании в цегендеровскую бинокулярную лупу видно, что сосудов очень много, они лежат в поверхностных слоях, доходят до внутреннего края кольца, загибаются в петли и идут обратно; только сверху, где к кольцу снутри прилежит участочек довольно интенсивно помутневшей роговицы, можно видеть продолжение немногих из них в направлении к этому помутнению. Кольцо и пояс представляются чрезвычайно правильно и часто исчерченными радиарно и кажутся на всем своем протяжении составленными из очень тон-

[59] Впервые опубликовано в «Вестн. офтальм.», 1898, № 3.

ких волокон, переходящих незаметно в склеру, начало которой видно лишь по довольно резкой разнице в цвете.

Участок роговицы внутри кольца прозрачен не весь, в нем есть помутнения, главным образом по периферии. Через этот центральный участок роговицы видна передняя камера, передняя поверхность радужной оболочки и зрачок.

Зрачок очень узок, смещен кверху, имеет форму не совсем правильного овала с диаметрами в 1 и 1,25 *мм* и верхним концом наклонен кнутри. Реагирует на свет. Передняя поверхность радужной оболочки неровная и неодинаково окрашена: околозрачковый участок ее зеленовато-желтый, книзу окраска становится более желтой; мелкие возвышения ткани радужной оболочки утолщаются и, расходясь несколько к периферии, образуют выпуклый треугольник, похожий на зубцы circuli iridis minoris, но только больших размеров. Несколько отступая от зрачка кнаружи, сверху вниз идет желтоватый выпуклый валик, почти доходящий, а может быть, и касающийся своей выпуклой поверхностью задней поверхности роговицы. От различных пунктов этого валика, с внутренней и наружной его сторон, отходят тончайшие желтоватые нити; некоторые из них сейчас же опускаются на переднюю поверхность радужной оболочки и теряются в ней, другие проходят более далекий путь: самая верхняя нить доходит до края зрачка. Внутреннюю половину радужной оболочки увидеть in toto нельзя, этому мешает находящееся во внутренней половине передней камеры образование треугольной формы, производящее впечатление пленки, широкое основание которой скрывается за кольцевое помутнение роговицы, а острая вершина лежит близ центра роговой оболочки; передняя поверхность прилежит к задней поверхности роговицы, задняя поверхность ее не соприкасается своею плоскостью с передней поверхностью радужной оболочки, но двоякая связь этого образования с iris несомненна: во-первых, от вершины его идет тонкая нить к передней поверхности радужной оболочки, во-вторых, нижний край образования внизу ясно переходит в iris.

Левый глаз. Роговица отличается теми же особенностями, что и роговица правого: она плоска (радиусы около 12 и 14 *мм),* меньше нормы (диаметры ее с лимбом 10,5 *мм),* прозрачная часть ее отделена от склеры поясом непрозрачной ткани такой же ширины и характера, как на правом глазу; такое же белое кольцо составляет внутреннюю границу этого пояса; такие же помутнения центрального участка. Различия только в деталях: в кольце в верхневнутреннем квадрате существует небольшой разрыв, в центре роговицы — точечная macula. Изменения зрачка и радужной оболочки также близко подходят к таковым правого глаза. Зрачок очень мал (около 2 *мм* в диаметре), почти круглой формы, смещен несколько кнутри; реагирует. В переднюю камеру, в наружной ее половине, с iris выдается образование, имеющее вид неправильного желтоватого валика, идущего сверху вниз; от него к радужной оболочке отходят такого же цвета отростки, из коих один тянется к зрачку, но до него не доходит. В остальных частях iris в общем нормальна, но на сравнительно далеком от зрачка расстоянии идет ряд резко выраженных возвышающихся зубцов, на обычном же месте circuli iridis minoris зубцы отсутствуют. Внутреннее исследование правого глаза было невозможно даже и при атропинизации, ибо зрачок почти не расширился, удалось получить лишь красный рефлекс; в левом глазу имеется небольшая стафилома с височной стороны соска, в остальном дно нормально. Visus левого глаза = 0,2, со слабым convex = 0,3.

Правым глазом больной считает пальцы на 1,5 *м* в наружной половине поля зрения. Поле зрения (для правого определяется свечой) нормально, цветовое чувство не расстроено.

Что касается помутнения роговиц, то несомненно, что они вызваны одной и той же причиной. Во всяком случае, не язвенный процесс послужил причиной их образования, так как в их виде нет ничего похожего на рубцовую ткань. Вряд ли также можно допустить, что причиной их был склерозирующий кератит; правда, при этом кератите помутнения походят по виду на склеру и изредка бывает, что постепенно склерозируется вся периферия роговицы, но все же в помутнениях, происходящих от него, нет такой правильности строения и симметричности, как здесь; они бедны сосудами, которые обычно лежат глубже. Более вероятно считать эти помутнения результатом аномалии в развитии роговицы. Сходство их с лимбом или склерой наводит на предположение, что здесь имелось усиленное развитие склеральной ткани, ткань же роговицы развилась недостаточно.

В связи с допущением внутриутробного происхождения помутнений стоит аномалия размеров роговиц, несомненно, врожденная. Образования, замеченные в передней камере правого глаза и имеющие связь с радужной оболочкой и роговицей, можно считать тоже за врожденную аномалию, именно за остатки membranae pupillaris, конечно, в атипической ее форме. Эти остатки в нашем случае не однообразны: часть их имеет форму тяжей, а часть — форму треугольной пленки. Эта пленка, несомненно, происходит из iris; именно при взгляде больного книзу видно, как треугольный зубец в нижней половине радужной оболочки, обозначающий, быть может, circulus iridis minori, переходит своим краем в край пленки. Считать пленку за складку радужной оболочки нельзя: она должна бы происходить из периферии, а чтобы образовать такую большую складку, достигающую центра роговицы и притом без значительного смещения зрачка, площадь радужной оболочки мала. Пленочный вид образования не мешает считать его за m. pupill. persev., ибо такой вид остатки могут иметь; сравнительно далекое положение от зрачка не противоречит диагностике, ибо, во-первых, происхождение остатков из circulus iridis major вместо c. minor было описано (Вихеркевич), а во-вторых, мы имеем право думать, судя по левому глазу, что названная пленка происходит из circulus iridis minor, но последний сам дальше от зрачка, чем бывает обычно.

Необычайнее всего в нашем случае — это прикрепление остатка, о коем идет речь, к задней поверхности роговицы, но и такой способ прикрепления не противоречит диагностике, так как возможность его доказана наблюдениями Бека, Цирма, Замельсона, Маркокаго, Винтерштайнера.

Что касается другой половины остатков membranae pupillaris, то они имеют здесь свою обычную характерную форму тяжиков, но прикрепление их не к передней капсуле хрусталика (которое, правда, не обязательно) опять-таки не обычно. Самый валик, из которого тяжики исходят, быть может, образуется тоже за счет остатков membr. pupillaris, прикрывших в виде пленки возвышения circ. irid. minor.

Такое же объяснение можно дать и происхождению валика с отростками, находящемуся в передней камере левого глаза, но только по аналогии с правым глазом. Узость зрачков и коректопию нужно считать также за врожденные.

Таким образом, у описываемого больного имеется ряд врожденных аномалий со стороны глаз:

1) microcornea и уплощение роговиц; 2) врожденные помутнения роговиц; 3) узость зрачков и их смещение; 4) membrana pupillaris perseverans с передним прикреплением.

Описанный случай был демонстрирован на февральском заседании Московского офтальмологического кружка в 1898 г.

ARTERIA HYALOIDEA PERSISTENS[60]

В марте 1896 г., благодаря любезному предложению проф. О. О. Евецкого, я мог наблюдать в левом глазу 40-летней женщины, обратившейся в Московскую глазную клинику по поводу гнойной язвы роговицы правого глаза, редкую врожденную аномалию в виде arteriae hyaloideae.

При освещении глазным зеркалом видно, что от заднего полюса хрусталика тянется в стекловидное тело тонкая черная нить, которая при малейшем движении глаза легко колеблется и извивается наподобие змейки. При исследовании с лупой можно проследить, что нить эта, не прерываясь, идет до соска, но переход ее в сосок виден не совсем ясно; яснее видна связь заднего конца нити с соском при исследовании в прямом виде; конец нити лежит несколько кнутри и книзу от центра соска. Нить представляется черной почти на всем своем протяжении, только вблизи соска она становится прозрачнее, вследствие чего переход ее в сосок плохо виден. При исследовании с боковым освещением можно увидеть, как от небольшой беловатой массы, лежащей на задней поверхности хрусталика, несколько кнутри от центра, идет тонкая извивающаяся белая ниточка, скоро исчезающая из виду. Иногда, при сильно расширенном зрачке, этот видимый участок артерии, оставаясь белым, принимает красивый нежный розоватый оттенок благодаря рефлексу со дна глаза.

При наружном и внутреннем исследовании глаза, кроме этой аномалии, обнаружены еще несколько точечных помутнений роговицы и задняя стафилома с височной стороны соска. Острота зрения = 0,2 без коррекции и 0,6 с гиперметропической коррекцией (исследовано при расширенном атропином зрачке). Поле зрения и цветное чувство нормальны. Офтальмоскопирование правого глаза не производилось.

Как известно, arteria hyaloidea у зародыша представляет собою ветвь arteriae centralis retinae; она идет от соска зрительного нерва вперед и прямо через стекловидное тело к заднему полюсу хрусталика и близ него распадается на массу капилляров, которые, оплетая заднюю половину хрусталика, перегибаются через его экватор и анастомозируют на его передней поверхности с сосудами membranae pupillaris; таким образом, они играют значительную роль в образовании сосудистой сумки хрусталика. Через стекловидное, тело art. hyaloidea идет в особом прозрачном канале (canalis stillingi, hialoideus, cloqueti i), который, по мнению одних, образуется за счет заворота branae hyaloideae, по мнению других, он — образование, отдельное от membr. hyaloidea; Baco (Vassaux), например,

[60] Впервые опубликовано в «Вестн. офтальм.», 1896.

проследил продолжение его вместе с артерией в глубь зрительного нерва. По значению своему can. hyaloideus приравнивается к периваскулярным лимфатическим сосудам мозга. Кровеносная система хрусталика, образованная за счет art. hyaloideae и membranae pupillaris, существует в развитом виде лишь до седьмого месяца утробной жизни; с этого времени она атрофируется, и ко времени рождения membrana pupillaris исчезает бесследно, а от art. centralis retinae в течение первого года можно найти лишь небольшие остатки в виде маленькой артериальной ветки art. centralis retinae, сидящей на носовой стороне соска и вдающейся в стекловидное тело (Terrien). Иногда процесс атрофии совершается недостаточно, и остатки того или другого отдела кровеносной системы хрусталика определяются клинически в виде arteria hyaloidea persistens и membrana pupillaris persevens. При офтальмоскопическом исследовании art. hyaloidea persistens представляется в виде тонкой темной нити, идущей от соска к заднему полюсу хрусталика и извивающейся наподобие змейки. Задний конец нити начинается обычно из какой-нибудь ветви art. centralis retinae в области соска (иногда от самой art. centralis retinae), иногда видно только, что он внедряется в сосок. Art. hyaloidea имеет толщину главных ветвей arteriae centralis retinae и обычно не ветвится, но иногда близ своего переднего конца она делится, как это было в случаях Туссена (Toussain), Пульвермахера (Pulvermacher), Кенигштейна (Königstein). Так как в большинстве случаев артерия облитерирована, то она представляется черной (в задней половине может слегка просвечивать), но иногда она проходима на всем своем протяжении (Кенигштейн, Байер — Bayer, Цегендер — Zehender) или частично, и тогда наполненные кровью участки — красного цвета; иногда удавалось даже вызвать давлением на глазное яблоко пульсацию ее (Галезовский). Передний конец артерии оканчивается на задней поверхности хрусталика обычно небольшой пуговкой, звездообразной фигуркой (Либрайх — Liebreich, Цегендер) или пластинкой, в которой можно заметить тонкие сосудики (Гардинер — Gardiner); место прикрепления соответствует заднему полюсу или лежит несколько эксцентрично от него. Иногда вместе с артерией существует и видимый клокетов канал, тогда по бокам темной артерии видны контуры его в виде нежных, но ясных линий (Земиш — Sämisch, Гардинер, Байер); у места происхождения артерии канал иногда воронкообразно расширялся. Кроме самых характерных случаев, т. е. когда arteria hyaloidea была прослежена от соска до задней капсулы хрусталика, артерия была описана в нескольких уклонениях от типа. Она может быть прервана на середине (в случае Унтерхарншейда — Unterhamscheidt — art. hyaloidea, замеченная у миопа, через несколько лет с ростом миопии оказалась разорванной); существует только передний или задний отдел ее; один из концов ее свободен (Бергер — Berger, Эттинген — Oettingen, Фишер — Fischer); иногда она идет от соска вперед на большее или меньшее протяжение в стекловидное тело (иногда почти до хрусталика), загибается назад и, обвивая сама себя, возвращается к соску, чтобы перейти затем на сетчатку (Рибо — Riebeau, Литт — Litte); наконец, был описан случай Либрейха (Liebreich), когда артерия сопровождалась веной, которая обвивала ее; подобный случай сомнителен, так как соответствующей arteriae hyaloideae вены при эмбриологических исследованиях не найдено.

В какой бы из своих разновидностей arteria hyaloidea не встретилась, ее очень легко узнать, если есть налицо хоть один из трех признаков — происхождение из art. centralis retinae или ее ветви, присутствие одновременно с артерией и клокетова канала или проходимость ее для крови (что узнается по кровавому цвету или пульсации).

В тех случаях, когда признаки отсутствуют, диагноз надо ставить осторожнее, так как возможно смешение с видимым клокетовым каналом, который при освещении глазным зеркалом тоже представляется в виде темного тяжа, идущего от соска к заднему полюсу хрусталика и производящего иногда колебательные движения. Но в обратном или прямом виде тяж окажется прозрачным, с нежными, но ясными контурами; не доходя до соска, канал воронкообразно расширяется (так называемая area martegiani) и сосок кажется (иногда весь) прикрытым как бы вуалью. В несомненных случаях клокетова канала, описанных Магнусом (Magnus), Бекером (Becker), Шинделка (Schindelka), Байером, Отто (Otto) и др., кпереди канал оканчивался то свободно, то распадался на ветви, то прикреплялся к задней капсуле по кругу или пуговкообразным утолщением. Arteria hyaloidea встречается обычно, в противоположность клокетову каналу, на одном глазу; больными она часто не замечается, но иногда воспринимается энтоптически (особенно если они смотрят на белую освещенную поверхность) в форме движущейся нитки, вызывая иногда головокружение; расстройство зрения вызывается не собственно ею, а часто наблюдаемою вместе с ней полярной катарактой (Бекер), происхождение которой объяснялось ранней облитерацией артерии. Из других сопутствующих явлений, наблюдавшихся вместе с art. hyaloidea, упоминаются пигментные пятна сетчатки и сосудистой оболочки, retinitis pigmentosa (Ульрих — Ulrich), coloboma iridis (Ганель — Hanel), coloboma corp. vitrei и chorioideae (Ларсен — Larsen), отслойка сетчатки в окружности соска (в результате сращения arteria hyalina с сетчаткой после воспаления и последующего вытягивания ее вперед при росте глаза — случаи Гарсинга — Harsing, Эвербуша — Everbusch), membrana pupillaris perseverans (Талько —Talko, Молль — Moll).

К ВОПРОСУ ОБ ОСМОТЕРАПИИ ГЛАЗНЫХ ЗАБОЛЕВАНИЙ[61]

В настоящей небольшой статье я не имею в виду сколько-нибудь подробно излагать вопрос о значении осмотерапии: моя цель лишь еще раз обратить внимание коллег-окулистов на осмотерапию как на лечебный метод, дающий нередко ценные, а иногда и великолепные результаты при глазных заболеваниях.

Осмотерапия в форме введения гипертонических растворов некоторых веществ в вену была, как сообщает в своей книге «Учение об инфекции» проф. Гамалея, предложена им в 80-х годах XIX ст., но развитие ее пошло быстрым темпом только в последние десятилетия, особенно благодаря работам Штейскаля, который изучил эффекты этого метода и дал ему теоретическую обработку. Первым автором, который применил внутривенное введение гипертонических растворов при глазных заболеваниях, был Ганс Лаубер (в 1921 г.), который описал два случая блестящего эффекта от введения 25%-ного раствора сахара в вену при невроретините на почве артериосклеротического заболевания почек и при тяжелом ревматическом артрите. В 1926 г. проф. Орлов доложил на заседании Северокавказского съезда окулистов о благоприятных результатах введения в вену гипертонических растворов глюкозы при воспалениях сосудистого тракта. Перуанский, как и Орлов, применил глюкозу и при симпатическом воспалении. В течение нескольких лет я и мои коллеги по Одесской глазной клинике широко применяем внутривенную осмотерапию при разнообразных глазных заболеваниях воспалительного характера. Я обратился к этому методу как на основании указанных работ Лаубера и Орлова, так и на основании книги проф. Гамалея; одно из сочинений Штейскаля стало мне доступным лишь недавно; немало полезных сведений по этому вопросу можно было почерпнуть и из ряда статей по хирургии, помещенных в «Новом хирургическом архиве» за последние 5–6 лет.

Для гипертонической внутривенной осмотерапии применяют, как известно, главным образом глюкозу, хлористый кальций, хлористый натрий. Мои клинические наблюдения были проведены по преимуществу над хлористым натрием, который легче иметь под рукой, чем глюкозу, и который лишен некоторых недостатков хлористого кальция (инфильтраты при попадании жидкости в подкожную клетчатку). Я пользовался и указанными выше средствами, но из-за незначительного числа наблюдений я оставляю их пока в стороне. По данным авторов, количество вводимого гипертонического раствора хлористого

[61] Впервые опубликовано в «Сов. вестн. офтальм.», 1936, т. VIII, в. 4.

натрия весьма различно. Некоторые клиницисты применяли инъекции в вену до 100 *см*^{3} (и более) 10–15%-ного раствора хлористого натрия без каких-либо вредных последствий. Я остановился, так же как и ряд других авторов, на введении в кубитальную вену 10 *см*^{3} 10–20%-ного хлористого натрия ежедневно или через день; курс состоял из 10–15 инъекций; я не наблюдал осложнений ни со стороны общего состояния больных (если не считать единичных обмороков, бывающих при любых манипуляциях), ни со стороны почек; нормальное состояние последних устанавливалось до начала лечения; попадание раствора в клетчатку около вены при неудачном впрыскивании давало лишь малоболезненные инфильтраты, что случалось редко.

Теория действия гипертонической осмотерапии вообще и в форме раствора хлористого натрия в частности не может считаться достаточно разработанной. На основании ряда работ несомненно, что повышение осмотического давления крови вызывает выход тканевых жидкостей в сосуды; из последних избыток жидкости уходит в лимфатические пути, в кишечник, через почки и т. д.; возвращение осмотических отношений крови и тканей к прежнему состоянию представляется, по Штейскалю, весьма сложным процессом. Но самый факт устремления тканевых жидкостей в сосуды можно считать установленным; в его пользу говорят, между прочим, и следующие данные: обнаженный мозг уменьшается в объеме при введении гипертонических растворов в вену; хемоз конъюнктивы кролика, вызванный инъекцией физиологического раствора, быстро исчезает при введении 10%-ного хлористого натрия в вену. Выход тканевых жидкостей в кровь и является одним из главных условий для всасывания отечной жидкости из очага воспаления, а с ней вместе должны уходить из него продукты ненормальной жизнедеятельности тканей, яды бактерий и т. д. Осмотическое «отсасывание» разнообразных токсических веществ из «стоячего болота», каким является очаг воспаления, улучшает жизнедеятельность тканей и кровообращение в них; попадание же токсических веществ в общий поток кровообращения, может быть, служит стимулом для организма в смысле выработки антител, ферментов, катализаторов, имеющих значение для борьбы с вызывающими или поддерживающими воспаление факторами. Надо, однако, думать, что осмотический эффект на очаг воспаления не является единственным эффектом гипертонического раствора. Хлористый натрий, может быть, влияет и по типу раздражителя: изменяя кровь в вене, он может дать нечто сходное с аутогемотерапией; влияя на эндотелий сосудов, он может вызвать его секреторную деятельность; влияя на нервные окончания и нервную систему вообще, он может изменить их функции и т. д. Я не могу входить в детальное рассмотрение этих возможностей, поскольку они недостаточно разработаны экспериментаторами, и перейду к изложению клинических эффектов осмотерапии глазных заболеваний гипертоническими растворами хлористого натрия, вводимыми в вену. Я оговариваюсь, однако, что я не могу дать еще ни статистики, ни точных показаний к осмотерапии, так как мои наблюдения недостаточно многочисленны и анализ их недостаточно глубок. Они могут служить лишь материалом, побуждающим к дальнейшим исследованиям в этой области. К этим наблюдениям я прибавлю несколько случаев Н. А. Дыбана, который по моему предложению применил вливания хлористого натрия при различных воспалительных болезнях глаз, и несколько случаев моих учеников (Бродского, Костенко, Скородинской и др.).

Я и моя клиника применяли осмотерапию хлористым натрием при нижеперечисленных формах заболеваний органа зрения, которые составляют первую серию наших наблюдений.

На основании 10 случаев я вывел заключение, что осмотерапия может влиять благоприятно на течение паннуса; действие это не всегда выражено резко, иногда можно говорить лишь о благоприятном впечатлении от применения осмотерапии. Но в некоторых случаях эффект от нее можно назвать вполне благоприятным. Я заимствую из материала Костенко, ассистента клиники, следующие примеры.

1. Больной П., 44 лет. Правый глаз: трахома II–III; сильный паннус, радужки не видно; светобоязнь. После двухнедельного безуспешного лечения 2%-ным ляписом и атропином проведен курс осмотерапии 10%-ным хлористым натрием (10 раз по 10 *см*^{3}). После второй инъекции началось улучшение: прошла боль, почти исчезла светобоязнь; после пяти инъекций начала просветляться роговица, после десятой инъекции острота зрения, равнявшаяся движению руки у лица, поднялась до $^1/_{60}$. В дальнейшем сделано 10 вливаний 40%-ной глюкозы по 10 *см*^{3}. Улучшение продолжалось, но трахома не прошла, и больной переведен на лечение повторными выдавливаниями и субконъюнктивальными перитомиями (по Филатову); успех хороший.

2. Больной П., 33 лет (амбул. карт. № 11670). На правом глазу трахома II–III; толстый паннус с изъязвлениями; блефароспазм. Острота зрения = $^3/_{60}$. На левом — трахома IV, острота зрения = 1,0.

После второй инъекции хлористого натрия уменьшилась светобоязнь и началось улучшение всех явлений со стороны роговицы; ко времени девятой инъекции язвы уже зажили, острота зрения поднялась до 0,3.

Больной переведен на лечение повторными выдавливаниями и перитомиями с хорошим успехом.

В этих случаях, как и в некоторых других, уменьшение воспалительных явлений со стороны роговицы, сопровождавшееся ослаблением светобоязни и улучшением зрения, было несомненным. Такой эффект при лечении столь тяжкого процесса, как трахома, я считаю весьма ценным и полагаю, что осмотерапию надо иметь в арсенале наших вспомогательных средств при этой болезни наряду с аутогемотерапией (примененной у нас в СССР впервые мной и Цикуленко независимо от Анжелуччи, описавшего ее раньше нас, в 1926 г.). Значение метода — ослабление острых явлений с целью подготовки больного к выдавливаниям и перитомиям, а также при резких обострениях паннуса после выдавливаний и перитомий.

ВТОРИЧНЫЕ ПОМУТНЕНИЯ ТРАНСПЛАНТАТА ПОСЛЕ ПЕРЕСАДКИ РОГОВИЦЫ

Осмотерапия применялась в 22 случаях. Оценка эффекта чрезвычайно затруднительна в силу запутанности самой картины процесса. Наблюдения имели задачей установить не излечение помутнения (на что вряд ли можно рассчитывать при сложности отношений между пересаженной роговицей и почвой), а лишь благоприятное влияние инъекции на процесс в тех или иных его стадиях. В отдельных случаях такое улучшение в состоянии трансплантата, сказывавшееся уменьшением мутности его и исчезновением отека эпителия, наблюдалось с несомненностью в течение курсов вливаний и некоторое время после них.

Так, у больного П. (ист. бол. № 3935) быстро развившееся и прогрессировавшее диффузное помутнение трансплантата (при частичной сквозной пересадке) не только остановилось в своем развитии вскоре после начала вливаний, но и уменьшилось после 10 инъекций. Случай через несколько месяцев закончился полупрозрачным приживлением.

У больного Б. (ист. бол. № 3944) инъекции хлористого натрия в вену дали быстрое просветление трансплантата с повышением остроты зрения до 0,1; в конце концов зрение опять упало до $^1/_{50.}$

Временное уменьшение мути роговицы и отека эпителия можно было отметить также и у больных Т. (ист. бол. № 3997), З. (ист. бол. № 9070), К. (ист. бол. № 4111), Н. (ист. бол. № 4136), В. (ист. бол. № 4352) и др.

Какую роль сыграли эти временные улучшения в окончательном состоянии трансплантатов — сказать, конечно, нельзя. Но я думаю, что улучшения, хотя бы и временные или нерезкие, все же надо считать благоприятным эффектом и следует инъекции хлористого натрия в вену ввести в число средств, полезных в послеоперационный период пересадки роговицы. Вопрос подлежит разработке.

ИРИДОЦИКЛИТЫ

При иридоциклитах результаты осмотерапии надо признать весьма ценными. Нередко можно было отметить, как после малоуспешного предшествующего лечения (атропин, грелки, аутогемотерапия, салицилаты и т. д.) вливания соли в вену давали значительный и быстрый поворот к лучшему и к выздоровлению. В разбираемой здесь серии имелось 10 случаев иридоциклитов. Я заимствую несколько примеров из материала Бродского.

1. Больной В. (ист. бол. № 3925). На глазу со сращенным бельмом удалена катаракта, что сопровождалось иридоциклитом и кератитом. Лечение атропином, теплом. Уже после первой инъекции хлористого натрия, сделанной через 3 дня от начала процесса, началось улучшение, которое постепенно прогрессировало. После седьмой инъекции глаз успокоился.

2. Больной Д. В результате ранения роговицы инородным телом развился кератит, а потом и иридоциклит с гипопионом. Атропин, тепло, протеинотерапия не дали заметного улучшения. Осмотерапия хлористым натрием дала быстрое улучшение, а затем выздоровление. Острота зрения поднялась с $^{5}/_{60}$ до 0,7.

3. Больная Ч. На шестой день после экстракции катаракты начался иридоциклит, который усиливался. Атропин и тепло дали временное облегчение. При начавшемся усилении процесса осмотерапия дала хороший эффект, и после шестой инъекции глаз почти успокоился.

4. Больной А. Двусторонний серозный увеит после гриппа. Быстрое улучшение; после пяти вливаний острота зрения поднялась с 0,3 (0,4) до 0,7–1,0, процесс закончился (наблюдение Дыбана).

5. Больной Г. Иридоциклит двусторонний после гриппа, острота зрения = 0,1 и 0,05; 5 вливаний дали быстрый эффект; процесс кончился благополучно, острота зрения = 0,9 и 1,0 (наблюдение Дыбана).

6. Больной Ш. Помутнения стекловидного тела после гриппа. Быстрое улучшение после вливаний: острота зрения с 0,6 поднялась до 1,0, помутнения исчезли (наблюдение Дыбана).

Во всех случаях указанной серии наблюдалось улучшение процесса после осмотерапии. Опираясь на них и на ряд других наблюдений, я считаю осмотерапию (с хлористым натрием) ценнейшим подспорьем при лечении иридоциклитов.

ВОСПАЛЕНИЕ ЗРИТЕЛЬНОГО НЕРВА

В случаях воспаления зрительного нерва (по преимуществу ретробульбарного типа) осмотерапия давала несомненный и быстрый успех в нескольких случаях из 10, бывших под моим наблюдением.

У больного И. (амбул. карт № 11600) с ретробульбарным невритом неизвестной этиологии при отсутствии другого лечения острота зрения поднялась с 0,1 до 0,7 и поле зрения расширилось (6 инъекций). У больного К., 40 лет, с ретробульбарным невритом на почве периодентита улучшение зрения началось еще до экстракции зуба, после первых же вливаний.

У больного М. лечение только вливаниями хлористого натрия дало улучшение зрения.

Хотя наблюдались и безуспешные случаи, я считаю полезным при невритах применять в качестве одного из самых ранних мероприятий вливания соли, чтобы выиграть время, пока идет обследование больного в отношении этиологии процесса.

КЕРАТИТЫ

При воспалениях роговицы мной также наблюдался полезный эффект от вливаний хлористого натрия в форме уменьшения явлении раздражения глаза и уменьшения явлений инфильтрации и отека.

Так, у больной Ц., страдавшей герпетическим кератитом, после 8 инъекций наступило значительное улучшение, и глаз совершенно успокоился.

Значительное улучшение получено при склерозирующем кератите у больной К. после первых же инъекций хлористого натрия. Больному Р. (наблюдение Дыбана) со скрофулезным кератитом (острота зрения = 0,01 и 0,7) сделано три вливания: быстрый успех, глаза успокоились, острота зрения = 0,4 и 0,7.

Полезные эффекты получены, как сообщил мне Дыбан, при катаральных кератитах и гриппозных кератитах.

ХОРИОРЕТИНИТЫ

При хориоретинитах я получал неоднократно пользу от вливаний хлористого натрия.

Особенно показателен следующий случай. У больной С. имелся в области желтого пятна геморрагический хориоретинит неизвестного происхождения; больная связывает ослабление зрения, которое она заметила в левом глазу несколько месяцев назад, с травмой головы, бывшей за два месяца до начала ослабления зрения. Повышение зрения, равнявшегося $^{1}/_{120}$, и уменьшение центральной скотомы начались после первых же инъекций; после 10 вливаний (при отсутствии другого лечения) острота зрения была уже равна 0,2; в дальнейшем к впрыскиваниям хлористого натрия добавлены инъекции фолликулина, пролана и аутогемо; зрение продолжало подниматься, а инфильтрат рассасываться. При исследовании, произведенном через 6 месяцев, на месте очага воспаления — атрофический фокус, острота зрения равнялась 0,6.

У больного С. с диффузными помутнениями стекловидного тела правого глаза неизвестного происхождения острота зрения с 0,5 после 10 вливаний поднялась до 1,0.

В целом ряде миопических хориоретинитов полезный эффект вливаний был несомненен.

Больная П. Сильная миопия, диффузные хлопьевидные помутнения стекловидного тела, центральный хориоретинит и ослабление зрения обоих глаз, отмеченное больной 8 дней назад; перед началом вливаний могла разбирать с большим трудом только шрифт № 5 Головина — Сивцева. После шести инъекций читала уже шрифт № 4, после 8 — № 3, после 12 инъекций могла каждым глазом в отдельности читать шрифт № 1; помутнения стали меньше.

У больного С. на правом глазу миопия 10,0 D; читает этим глазом шрифт № 2 Головина — Сивцева; на правом глазу при миопии 10,0 D — явления центрального хориоретинита в виде темного пятна; с трудом разбирает шрифт № 6, причем буквы изломаны. Ослабление зрения отмечено месяц назад после перенесенного раньше гриппа. При лечении только осмотерапией — прогрессивное улучшение зрения, начавшееся уже после первых инъекций; после 10 инъекций читает каждым глазом шрифт № 1 Головина — Сивцева (об упомянутых результатах сообщил мне Дыбан).

Как я уже сказал выше, в настоящей статье собраны только примеры положительного эффекта вливаний хлористого натрия. Наряду с ними имелись конечно и случаи, когда эффекта не было, но ни разу не наблюдалось вредного действия.

Что касается положительных эффектов, то нельзя не отметить, что они встречались при самых разнообразных формах заболеваний воспалительного характера; видимо, осмотерапия проявляет свое действие при всяких вообще воспалениях, поскольку в очаге воспаления имеется отек. Стойкость или эффективность вливаний хлористого натрия недостаточно выявлена моими наблюдениями, тем более что по окончании курса вливаний нельзя было оставить пациента без дополнительного лечения другими средствами. Но введение осмотерапии в программу комбинированного лечения многих из глазных воспалительных заболеваний можно считать весьма желательным даже и при недоказанной стойкости ее эффекта. Рационально устраняя из очага воспаления отечную жидкость и токсические продукты, мы создаем для организма условия для развития его тканевых реакций. В отдельных случаях такое симптоматическое воздействие может привести и к стойкому выздоровлению. Там, где мы не имеем специфических средств, осмотерапия вполне уместна, как уместны в этих случаях и тепло, и лечение раздражением организма. Но и при наличии специфических средств она может быть полезна, так как, когда для развития эффекта последних нужно время, осмотерапия позволяет выиграть его, если воспаление охватило такие нежные органы — зрительный нерв или сетчатку, или когда дело идет о сильных болях, как при остром иридоциклите.

Я считаю внутривенную осмотерапию гипертоническими растворами хлористого натрия, несомненно, показанной: 1) при резко выраженном паннусе, особенно если он осложнен изъязвлениями; она может быть полезной как дополнение лекарственного лечения, как подготовка к выдавливанию и после него; 2) при поверхностных, особенно герпетических, кератитах; 3) при иридоциклитах, когда она особенно эффективна; 4) при центральных хориоретинитах, в том числе на почве высокой миопии; 5) при помутнениях стекловидного тела на почве диффузного хориоидита; 6) при невритах зрительного нерва.

Я полагаю, что можно ожидать благоприятного действия вливаний хлористого натрия при склеритах, тенонитах и других воспалениях; на основании экспериментов и данных станций скорой помощи при глазной клинике осмотерапия, видимо, полезна и при ожогах конъюнктивы и роговицы.

По всей вероятности, осмотерапия и гипертоническими растворами хлористого кальция и глюкозы окажется полезной в тех случаях, когда полезен и хлористый натрий. Между прочим, мой ассистент д-р Костенко получил очень хороший эффект от вливаний 40%-ной глюкозы в одном случае весеннего конъюнктивита.

Противопоказана осмотерапия может быть, мне кажется, при дифтерии конъюнктивы и роговицы из опасения всасывания токсинов из очага воспаления. Общие противопоказания могут быть со стороны сердца и почек.

ОСМОТЕРАПИЯ КАК ПРОФИЛАКТИКА МИОПИЧЕСКИХ ОРИОРЕТИНИТОВ[62]

(Предварительное сообщение)

Из предыдущих наших работ (проф. Филатова, врача Дыбана и асс. Волокитенко) известно, что осмотерапия 10%-ным хлористым натрием при миопических хориоретинитах дает хорошие результаты.

Исходя из положительных результатов осмотерапии при миопических хориоретинитах, мною было предложено применить ее и с профилактической целью в тех случаях высокой миопии, когда при отсутствии изменений глазного дна не удается получить достаточную остроту зрения при полной коррекции миопии. Последнее обстоятельство, по нашему мнению, зависит от наличия тонких изменений в участке желтого пятна, не видимых при офтальмоскопии.

Мы провели наблюдения на 10 больных с высокой миопией без видимых изменений глазного дна, которые показали большую эффективность этого метода лечения. Приведем краткое описание двух случаев.

Случаи первый. Больной Р., 30 лет, служащий, отмечает уменьшение остроты зрения за последние два года. Диагноз: O. U. Myopia gravis. Глазное дно: O. U.— большие задние стафиломы; как в желтом пятне, так и в остальной части глазного дна изменений нет. O. D. visus = 0,3, с коррекцией—18,0 D. O. S. visus = 0,4, с коррекцией — 18,0 D. Читает шрифт Головина — Сивцева № 3 с коррекцией 12,0 D; поле зрения в обоих глазах — в пределах нормы.

Проведен курс осмотерапии в количестве 12 внутривенных вливаний. Острота зрения увеличилась в каждом глазу до 0,9 с той же коррекцией. Начал читать шрифт Головина — Сивцева № 3 с коррекцией — 12,0D.

Через 8 месяцев проверка остроты зрения оказалась такой же, как и при выписке.

Случай второй. Больная Г., 32 лет, обратилась с жалобой на уменьшение остроты зрения за последний год. Диагноз: O. U. Myopia gravis. Глазное дно: O. U.— небольшой конус с височной стороны. В желтом пятне изменений нет. O. U. visus = 0,4, с коррекцией — 8,0 D. Читает шрифт Головина — Сивцева № 7 с коррекцией — 4,0 D. Поле зрения в обоих глазах нормальное.

Проведен курс осмотерапии в количестве 10 внутривенных вливаний. Острота зрения увеличилась в каждом глазу с 0,4 до 0,8 с той же коррекцией. Начала читать шрифт Головина — Сивцева № 3 с той же коррекцией. Через 5 месяцев проверка остроты зрения показала, что как вдаль, так и вблизи она осталась такой же, как и при выписке.

Такие же хорошие результаты мы получили и в остальных восьми случаях.

Приведенный материал убедительно показывает, что глаза с высокой близорукостью, в которых нет видимых изменений глазного дна и достаточной остроты зрения при соответствующей коррекции, не являются здоровыми и подлежат лечению. Об этом свидетельствует увеличение остроты зрения под влиянием осмотерапии в некоторых случаях почти до нормы.

---

[62] Совместно с А. Е. Волокитенко. Научные материалы Украинского института экспериментальной офтальмологии, 1938, стр. 93–94 (печатается в переводе с укр. яз.).

ОСМОТЕРАПИЯ КАК ЛЕЧЕБНЫЙ МЕТОД ПРИ ВЫСОКОЙ МИОПИИ БЕЗ ИЗМЕНЕНИЙ В ОБЛАСТИ ЖЕЛТОГО ПЯТНА[63]

В 80-х годах XIX в. проф. Гамалея впервые высказал мысль о возможности борьбы с местными воспалительными процессами путем внутривенных вливаний гипертонического раствора поваренной соли. Свою мысль он подтвердил экспериментами на кроликах. Этот метод лечения был им назван «солевой терапией». В 1921 г. Бюргер и Гагеман этому методу лечения дали название осмотерапии, исходя из того, что при этом происходит нарушение осмотического равновесия в клетках, тканевых соках и в крови.

В офтальмологии гипертонический раствор поваренной соли был в 1913 г. применен Гертелем, а глюкоза в 1921 г. Лаубером. В Советском Союзе впервые в офтальмологии осмотерапия в виде глюкозы применена проф. Орловым (1924).

Введение гипертонического раствора поваренной соли для лечения глазных заболеваний было начато нами (В. П. Филатов) с 1933 г. и за последние годы получило довольно широкое распространение благодаря работам нашей школы (Бродский, Дыбан, Скородинская, Волокитенко). Осмотерапию в офтальмологии применяли также Назаров и Перуанский.

Не останавливаясь подробно на механизме действия осмотерапии (теория действия осмотерапии изложена в работах проф. Филатова, Бродского и Волокитенко), укажем лишь, что большинство авторов считает основным выход тканевой жидкости в кровь, а последнее — одним из главных условий для отсасывания отечной жидкости из очага воспаления.

Можно сказать, что в данном случае происходит осмотическое отсасывание разных токсических веществ из «стоячего болота», каким является очаг воспаления. Попадание же токсических веществ в общий ток кровообращения, по нашему мнению, может служить для организма стимулом для выработки антител, ферментов, катализаторов, имеющих значение для борьбы с воспалительным процессом. При осмотерапии эндотелий играет большую роль в смысле усиления секреторной деятельности организма (Филатов, Бюргер и Гагеман).

Осмотерапия миопических хориоретинитов 10%-ным хлористым натрием дала хорошие результаты (Филатов, Дыбан, Волокитенко). При разработке этого метода лечения было предложено применять осмотерапию 10%-ным хлористым натрием также и для лечения больных с высокой миопией без видимых изменений в области желтого пятна.

---

[63] Совместно с А. Е. Волокитенко. Впервые опубликовано в «Вестн. офтальм.», 1940, т. XVII, в. 5.

Наш материал состоит из 14 случаев (26 глаз); из них 2 стационарных, а 12 амбулаторных (из 12 амбулаторных случаев 2 взяты из глазной клиники). Мы не отступали от принятой раньше методики: внутривенно вводился 10%-ный раствор поваренной соли по 10 $см^3$ через день. Растворы готовились на бидистиллированной воде. Препаратом служила химически чистая поваренная соль. Растворы готовились ежедневно свежие и стерильные, вводились медленно и в теплом виде. За час до вливания и час после вливания больные не принимали жидкости. Перед началом курса лечения и на протяжении его несколько раз проверялся состав мочи. Курс лечения состоял из 10–15 вливаний. Заболевание сердца и почек является противопоказанием при данном методе лечения. Больным, кроме осмотерапии, другого лечения не проводилось. Наши предположения подтвердились: осмотерапия дала хороший эффект. Приводим описание нескольких историй болезни.

1. Больной Р., 30 лет, служащий (ист. бол. № 448), 23.XI 1937 г. поступил в институт по поводу постепенного падения остроты зрения на обоих глазах за последние три года. Диагноз: высокая близорукость (19,0 D). Глазное дно: кроме задней стафиломы, изменений как в области желтого пятна, так и на остальном протяжении нет. Острота зрения правого глаза = 0,3 с коррекцией 18,0 D, левого — 0,4 с коррекцией 18,0 D. Читает шрифт Головина — Сивцева № 7 с коррекцией 9,0 D. Поле зрения ограничено по периферии на 10° на обоих глазах.

26.XI 1937 г. начата осмотерапия. Уже после второго вливания отмечено повышение остроты зрения. Больной принял 10 вливаний и выписан с остротой зрения = 0,9, на правом глазу и 1,0 на левом с той же коррекцией, как и до лечения. Стал читать шрифт Головина — Сивцева № 1 (с той же коррекцией, как и до лечения). Поле зрения расширилось до нормы. Через 8 месяцев больной был проверен. Острота зрения осталась такой же, как и при выписке. Больной до начала осмотерапии подвергался другим методам лечения (пиявки Гертлу, йодистые препараты, банки и др.), которые не дали стойкого результата.

2. Больная г., 30 лет (ист. бол. № 1226), 11.III 1938 г. обратилась в институт с жалобами на снижение остроты зрения за последний год. Диагноз: миопия 9,0 D. Глазное дно: со стороны обоих глаз в желтом пятне изменений нет. Острота зрения правого глаза = 0,4 с коррекцией 8,0 D, левого = 0,4 с коррекцией 8,0 D. Читает шрифт Головина — Сивцева № 8. После зрения нормальное.

15.III 1938 г. начата осмотерапия. Больная получила 10 вливаний. Уже после третьего вливания отмечено улучшение. Выписана с остротой зрения = 0,8 на каждом глазу. Стала читать шрифт Головина — Сивцева № 2. Поле зрения нормальное. Больная проверена через 4 месяца. Острота зрения осталась такой же, как и при выписке.

3. Больной ILL, 40 лет, 23.XII 1937 г. обратился в институт по поводу постепенного падения остроты зрения на правом глазу за последний год. Диагноз: высокая близорукость на правом глазу. Левый глаз отсутствует. Глазное дно: кроме небольшой стафиломы, других изменений не обнаружено. Острота зрения правого глаза = 0,4 с коррекцией 10,0 D. Читает шрифт Головина — Сивцева № 7 с коррекцией 5,0 D. Поле зрения ограничено по периферии на 10–15°.

27.XII 1937 г. начата осмотерапия. Улучшение отмечено после третьего вливания.

После десятого вливания острота зрения поднялась до 0,8. Стал читать шрифт Головина — Сивцева № 8. Поле зрения нормальное.

4. Больной Ф., 38 лет, завхоз (амбул. карт. № 1116), за последние три года заметил снижение остроты зрения единственного правого глаза. Диагноз: высокая близорукость. Глазное дно: в желтом пятне изменений нет. Острота зрения правого глаза = 0,2 с коррекцией 16,0 D. Читает шрифт Головина — Сивцева № 8. Поле зрения ограничено по периферии на 20–30°.

27.I 1938 г. начата осмотерапия. Влияние ее замечено после четвертого вливания. Больной получил 12 вливаний и выписан с остротой зрения = 0,8. Стал читать шрифт Головина — Сивцева № 3. Поле зрения расширилось на 10–15°. Проверен через пять месяцев. Острота зрения несколько снизилась, но все же остается выше исходной величины. Проведен повторный курс осмотерапии. Острота зрения вновь повысилась до 0,8; проверка через четыре месяца: зрение не снизилось.

5. Больная Б., 38 лет, учительница (ист. бол. № 1534), 25.V 1938 г. обратилась в институт по поводу снижения остроты зрения за последние 2–3 года (и особенно за последние полгода). Диагноз: высокая близорукость. Со стороны глазного дна ничего патологического не обнаружено, кроме задней стафиломы. Острота зрения правого глаза = 0,3 с коррекцией 20,0 D, левого = 0,6, с коррекцией 15,0 D. Читает шрифт Головина — Сивцева № 8 с коррекцией 10,0 D правым глазом и шрифт № 6 с той же коррекцией левым глазом. Поле зрения нормальное.

Осмотерапия начата 2.VI 1938 г. Эффект от лечения отмечен после третьего вливания. Больная получила 14 вливаний. Выписана с остротой зрения = 0,7 на правом глазу и 0,9 на левом с той же коррекцией. Стала читать шрифт Головина — Сивцева № 1. Поле зрения нормальное. При проверке отмечено: острота зрения через 6 месяцев та же, что и при выписке.

6. Больная С., 52 лет, домохозяйка (ист. бол. № 1626), за последние два года и особенно за последние полгода отмечает ослабление остроты зрения обоих глаз. Диагноз: высокая близорукость. Глазное дно: как в области желтого пятна, так и на остальном протяжении изменений не обнаружено, кроме небольшой стафиломы. Острота зрения правого глаза = 0,25 с коррекцией 8,0 D, левого = 0,25 с коррекцией 8,0 D. Читает шрифт Головина — Сивцева № 8. Поле зрения ограничено по периферии на 20°.

7.IV 1938 г. сделано первое вливание гипертонического раствора поваренной соли. Эффект от осмотерапии наступил после четвертого вливания. Больная получила 15 инъекций. После последней инъекции острота зрения = 0,75 на обоих глазах. Читает шрифт Головина — Сивцева № 3. Поле зрения расширилось на 10–15°. Проверка через 5 месяцев: зрение не изменилось.

7. Больной Н,, 16 лет, учащийся (ист. бол. № 154), 3.III 1937 г. поступил в институт по поводу падения остроты зрения за последние $1^1/_2$—2 года. Близоруким себя считает с детства. Диагноз: высокая близорукость и астигматизм. Острота зрения правого глаза = 0,3 с коррекцией 14,0 D–2,5 D цил. ось гориз. Острота зрения левого глаза 0,3 с коррекцией 14,0 D–2,5 D. Читает шрифт Головина — Сивцева № 6. Поле зрения нормальное.

Осмотерапия начата 5.III 1937 г. Влияние лечения отмечено после четвертого вливания. После курса осмотерапии (12 вливаний) острота зрения повысилась до 0,75 на каждом глазу. Больной читает шрифт Головина — Сивцева № 2. Через 6 месяцев больной проверен. Острота зрения несколько снизилась, но остается выше исходной величины. Поле второго курса осмотерапии острота зрения вновь повысилась до 0,75.

8. Больной Л., 29 лет, инвалид (ист. бол. № 1613), 4.V 1938 г. обратился в институт по поводу падения остроты зрения обоих глаз. Диагноз: высокая близорукость. Глазное дно: ничего патологического не обнаружено. Читает шрифт Головина — Сивцева № 7. Острота зрения обоих глаз = 0,3 с коррекцией 14,0 D. Поле зрения нормальное.

8.VI 1938 г. начата осмотерапия. Больной получил 14 инъекций. Эффект отмечен после пяти инъекций. Острота зрения повысилась с 0,3 до 0,45. Больной стал читать шрифт Головина — Сивцева № 6. При проверке через три месяца — зрение то же.

9. Больной Б., 42 лет, служащий (ист. бол. № 1576), 14.II 1938 г. обратился в институт с жалобами на понижение остроты зрения обоих глаз за последний год. Диагноз: высокая близорукость. Глазное дно: изменений, кроме задней стафиломы, не обнаружено. Острота зрения правого глаза = 0,5 с коррекцией 10,0 D, левого = 0,5 с коррекцией 10,0 D. Читает шрифт Головина — Сивцева № 6 с коррекцией 5,0 D. Поле зрения нормальное. Больному сделано 10 вливаний. Улучшение зрения отмечено после третьего вливания. Острота зрения повысилась с 0,5 до 1,0. Больной стал читать шрифт Головина — Сивцева № 1 с коррекцией 5,0 D.

Анализируя наш материал, мы можем сказать, что на 21 глазу мы имели значительное повышение остроты зрения как вдаль, так и вблизи, на пяти — также повышение зрения, но менее значительное, чем на остальных глазах. Случаев ухудшения, а также отсутствия влияния осмотерапии на нашем материале не отмечено (табл. 1 и 2).

Таблица 1

Зрение до лечения осмотерапией	Зрение после курса лечения осмотерапией	Количество глаз	Зрение до лечения осмотерапией	Зрение после лечения осмотерапией	Количество глаз
0,2	0,7	2	0,35	0,75	2
0,2	0,8	1	0,4	0,8	5
0,25	0,75	4	0,4	1,0	1
0,3	0,45	2	0,5	0,75	2
0,3	0,7	1	0,5	1,0	2
0,3	0,75	2	0,6	0,9	1
0,3	0,9	1	-	-	-

Из табл. 1 видно, что острота зрения увеличилась в 1,5 раза на пяти глазах, в 2 раза — на десяти, в 2,5 раза — на четырех, в 3 раза на пяти, в 3,5 раза — на двух и в 4 раза — на одном глазу.

Из табл. 2 видно, что зрение вблизи значительно повысилось у всех больных, кроме одного (до осмотерапии читал шрифт № 7, а после осмотерапии — № 6). Эффект отмечен после второго вливания на шести глазах, после третьего — на девяти, после четвертого — на семи и после пятого — на четырех.

Таблица 2

Читали шрифт Головина – Сивцева до лечения	Читали шрифт Головина – Сивцева после курса лечения	Количество глаз	Читали шрифт Головина – Сивцева до курса лечения	Читали шрифт Головина – Сивцева после курса лечения	Количество глаз
№ 6	№ 4	2	№ 7	№ 1	2
№ 6	№ 2	2	№ 8	№ 5	4
№ 6	№ 1	2	№ 8	№ 3	3
№ 7	№ 6	2	№ 8	№2	2
№ 7	№ 4	2	№ 8	№ 1	2
№ 7	№ 3	3	—	—	—

Расширение поля зрения на 10–15° наблюдалось в восьми случаях, в четырех случаях поле зрения было нормальным и до вливания, и в двух случаях оно не расширилось.

Осложнений на нашем материале не отмечено; ряд авторов (Бродский, Дыбан, Брюсова, Удинцов и др.) наблюдал таковые при проведении этого лечения.

При проверке остроты зрения у 11 больных в сроки 3–8 месяцев у двух (3 глаза) отмечено некоторое снижение зрения (оставшегося все же выше исходной величины). В обоих этих случаях повторный курс осмотерапии дал прежнее повышение зрения. В одном случае при проверке через четыре месяца после второго курса острота зрения осталась такой же, как и после первого курса, т. е. 0,8.

ВЫВОДЫ

1. Глаза с высокой близорукостью, хотя и без видимых изменений в области желтого пятна, надо считать больными и подлежащими лечению осмотерапией 10%-ным раствором NaCl.

2. Во всех случаях получен хороший лечебный эффект в отношении повышения остроты зрения.

3. При проверке остроты зрения через 3–8 месяцев после проведения курса осмотерапии отмечен длительный успех на 21 глазу, на трех — временный: острота зрения несколько снизилась.

4. В тех случаях, когда после первого курса лечения наступившее улучшение зрения сменяется через некоторое время некоторым снижением, осмотерапию рекомендуется применить повторно.

5. Кроме повышения остроты зрения, в некоторых случаях наблюдалось расширение поля зрения на 10–15°.

ИТОГИ РАБОТЫ ОДЕССКОЙ ОФТАЛЬМОЛОГИЧЕСКОЙ ШКОЛЫ И ПЕРСПЕКТИВЫ ЕЕ РАЗВИТИЯ[64]

Цель моего выступления — представить съезду краткий очерк деятельности одесской офтальмологической школы, имея в виду, что уже прошло 18 лет со времени II Украинского съезда окулистов в 1938 г. и что участникам настоящего съезда небезынтересно будет ознакомиться с тем, что внесла одесская офтальмологическая школа в дело борьбы против слепоты и инвалидности, возникающих на почве глазных заболеваний. Это тем более необходимо, что за 18 лет состав окулистов Украины значительно изменился. Вместе с изложением достижений одесской офтальмологической школы я затрону вопрос и о перспективах дальнейшего развития ее деятельности в контакте с работой теперешнего съезда и будущих съездов и офтальмологических обществ.

Основателем одесской офтальмологической школы является мой незабвенный учитель проф. Сергей Селиванович Головин. Он был избран на кафедру глазных болезней медицинского факультета Новороссийского университета в 1903 г. и заведовал ею по 1911 г., до своего переезда в Москву. Уже его первая вступительная лекция 25 сентября 1903 г. на тему «О слепоте в России», прочитанная публично в большой аудитории медицинского факультета, показала Одессе, какой блестящий преподаватель и какой офтальмолог с широкими взглядами взял в свои руки кафедру. За восемь лет он поставил кафедру глазных болезней на большую высоту.

Проф. С. С. Головин был превосходный лектор, искуснейший оператор, замечательный клиницист, талантливый организатор, а научные его работы отразились на развитии офтальмологии всего нашего отечества.

Кафедра глазных болезней восприняла от проф. Головина многое, в том числе операции в области глазницы и носовых придаточных полостей, любовь к пластическим операциям, а также тот метод подхода к больному, который проф. Головин так талантливо изложил в своем руководстве «Клиническая офтальмология».

Кафедра глазных болезней медицинского факультета 21 августа 1911 г. перешла в мои руки, и я заведую ею и по настоящее время. Базами для работы моей офтальмологической школы служила и служит по сие время глазная кли-

[64] Выступление на III съезде глазных врачей Украины (1956 г.).

ника медицинского факультета (позднее — медицинского института); с 1936 г. моя школа получила новую мощную базу — Украинский научно-исследовательский институт экспериментальной офтальмологии, который в настоящее время называется «Украинский научно-исследовательский экспериментальный институт глазных болезней и тканевой терапии имени акад. В. П. Филатова». В апреле 1956 г. исполнилось 20 лет с момента его основания.

С 1941 до 1945 г. базы моей офтальмологической школы подверглись большому потрясению вследствие фашистского нашествия и эвакуации. Работа нашего института в уменьшенных размерах шла на базе специализированного глазного эвакогоспиталя в Ташкенте.

С тех пор, как одесская офтальмологическая школа перешла в мое ведение, она имела немало достижений. Главнейшими из них являются следующие:

1) круглый стебель;
2) проблема травматизма;
3) глаукома;
4) борьба с паренхиматозным ксерозом;
5) трахома;
6) проблема близорукости;
7) другие достижения.

Недостаток времени вынуждает меня говорить о большей части из них так называемым телеграфным языком.

КРУГЛЫЙ СТЕБЕЛЬ

Круглый стебель, изобретенный мною в 1916 г. и опубликованный в 1917 г., явился на протяжении тысячелетий хирургии четвертым методом пластических операций (после индийского, итальянского и французского методов). Он является всецело нашим, отечественным методом. Для характеристики его достаточно привести две цитаты из выступления известного советского хирурга акад. Н. Н. Петрова на Украинском съезде хирургов в Днепропетровске в 1928 г.: «Чем крупнее открытие, тем меньше надо слов для того, чтобы его охарактеризовать; круглый стебель — эпоха в пластической хирургии лица».

Советские хирурги добавили к этой цитате — «и всей хирургии» и сделали мне честь, назвав круглый стебель «филатовским».

Поскольку круглый стебель перешел всецело в руки советских хирургов и ежегодно подвергается дальнейшему развитию, нам нет необходимости широко развивать его, ограничиваясь теми или иными сторонами этой проблемы для расширения его применения в офтальмологии. Но главное, в чем я просил бы поддержки съезда, — это в решении об устройстве музея круглого стебля в Одессе, на родине этого метода.

ПРОБЛЕМА ТРАВМАТИЗМА

В проблему глазного травматизма наша школа сделала ценный вклад в виде организации станций магнитной помощи, принявших позднее форму станций неотложной помощи; второй вклад — систематическая борьба против детского травматизма; третий — постоянные магниты Бродского и Кальфа.

По этой проблеме необходимы следующие мероприятий в будущем:

1) изучение сельскохозяйственного травматизма и мероприятий по борьбе с ним;

2) организация борьбы с детским травматизмом;

3) дальнейшее развитие вопроса об удалении магнитных внутриглазных инородных тел;

4) расширение сети неотложной помощи с магнитным оборудованием при повреждении глаз;

5) снабжение всего Советского Союза постоянными магнитами Бродского — Кальфа;

6) экспериментально-клиническое изучение ожогов глаз и лучевой болезни.

ГЛАУКОМА

Наша школа сильно способствовала разработке проблемы глаукомы: ранней ее диагностике и введению в методику тонометрических исследований метода эластотонометрии Филатова — Кальфа; она создала трудами проф. Кальфа теорию глаукомы и способствовала расширению границ и техники фистулизирующих операций.

Для развития борьбы с глаукомой необходимо:

1) изучение патогенеза первичной и вторичной глаукомы;

2) ранняя диагностика;

3) диспансеризация глаукомных больных;

4) усовершенствование оперативного и неоперативного лечения глаукомы.

БОРЬБА С ПАРЕНХИМАТОЗНЫМ КСЕРОЗОМ

При паренхиматозном ксерозе глаз, возникающем на почве прекращения слезовыделения (вследствие ожогов и трахомы), мною совместно с В. Е. Шевалевым изобретена операция перемещения конца стенонова слюнного протока околоушной железы в нижний конъюнктивальный свод. Замена слезы слюной спасает глаз, вызывает просветление мутной роговицы, и зрение во многих случаях повышается очень сильно, причем этот результат стойкий.

Если ксеротическая роговица была поражена и бельмом, то после замены слезы слюной возможна успешная пересадка роговицы.

Для развития этого вопроса необходимо:

1. ранняя диагностика паренхиматозного ксероза и

2. раннее применение пересадки стенонова протока.

ТРАХОМА

В борьбу с трахомой наша школа внесла очень полезные данные, мною дан новый метод лечения трахомы — повторные выдавливания трахоматозных зерен. Когда сеть трахоматозных пунктов была еще слаба, то выдавливание делалось раз в месяц без промежуточного лечения. Впоследствии, при развитии трахоматозной сети, к повторным выдавливаниям присоединили и промежуточное лечение антибиотиками. Кроме того, при паннусе мы применяем с успехом тканевое лечение.

Для большей эффективности противотрахоматозной борьбы необходимо:

1. широкое развитие повторных выдавливаний как основы лечения трахомы;

2. испытание новых методов лечения;

3. тканевое лечение паннуса;

4. необходимость правильной статистики трахомы.

ПРОБЛЕМА БЛИЗОРУКОСТИ

Наша школа имеет огромные достижения в решении проблемы тканевого лечения миопических хориоретинитов. Тканевая терапия в огромном большинстве случаев приносит большую пользу при этих осложнениях близорукости, делающих больных в значительной мере инвалидами до полной потери трудоспособности.

Тканевая терапия дает стойкое улучшение зрения и остановку развития миопического хориоретинита. В 1955 г. я опубликовал статью, в которой указал на роль тканевой терапии в остановке самой близорукости.

Мною предложен метод кислотного прижигания склеры при лечении отслойки сетчатки.

Все эти вопросы подлежат суждению съезда и дальнейшей разработке. Кроме сего, необходимо развитие диспансеризации больных миопией в школьном возрасте.

ДРУГИЕ ДОСТИЖЕНИЯ

В этом пункте я перечислю несколько достижений, на подробное изложение которых у меня не имеется времени. Сюда относятся:

1. операция Лысенкова — Филатова для удаления злокачественных опухолей глазницы и слезных областей (exenteratio orbitosinualis extraorbitalis), являющаяся дальнейшим развитием операции С. С. Головина (exenteratio orbitosinualis);

2. прекрасное развитие учения об оптике глаза в работах В. К. Вербицкого;

3. пластические операции на веках и конъюнктиве при рубцовых стяжениях последних;

4. протезирование;

5. лечение себореи мейбомиевых желез.

Особое внимание в моем докладе я уделяю пересадке роговицы при бельмах и тканевой терапии.

ПЕРЕСАДКА РОГОВИЦЫ

В разрешении этой проблемы наша школа имеет немало достижений. Время не позволяет мне перечислять их все, и я ограничусь упоминанием только главнейших из них.

1. Я очень упростил и сделал безопасной технику частичной сквозной пересадки. Изобрел вместе с техником Марцинковским три типа трепанов. В связи с некоторыми новыми деталями техники пересадка роговицы стала доступной каждому оперирующему окулисту.

2. Частичной сквозной пересадке роговицы грозил кризис из-за недостатка пересадочного материала, который, за редким исключением, брался от глаз, удаляемых у живых доноров по поводу травм и тяжких заболеваний. Количество их было ничтожно мало по сравнению с огромным количеством кандидатов на пересадку роговицы по поводу имеющихся у них бельм. Я разрешил проблему и доказал полную пригодность для пересадки роговицы трупных консервированных при 3–4° выше нуля глаз. Этим был открыт неисчерпаемый источник пересадочного роговичного материала.

Наш институт произвел 3500 пересадок роговицы. По всему Советскому Союзу, по анкетным данным, их также произведено 3500, что превысило продукцию всего мира по пересадке роговицы за 140 лет существования этой проблемы.

3. Более высокий успех частичной сквозной пересадки достигнут благодаря применению трупных консервированных на холоду глаз, в которых развиваются биогенные стимуляторы, способствующие лучшему приживлению трансплантата со стойким сохранением его прозрачности. Этому же способствует лечение биогенными стимуляторами до и после пересадки.

4. Успех в среднем доведен до 65 % с колебаниями от 95 (для бельм первой категории) до 15 % (для бельм у наиболее плохой — пятой категории).

5. Нашей школой разработана и усовершенствована послойная пересадка роговицы и так называемая мелиорация бельм.

6. Полная пересадка роговицы, не дававшая ранее существенных результатов, проф. Н. А. Пучковской заменена почти полной пересадкой роговицы. Эта операция позволяет уже иметь закономерный стойкий оптический результат, и, таким образом, многие слепые вследствие стафилом и сильно выпяченных бельм принципиально уже не являются неизлечимыми.

7. Нашей школой впервые осуществлена с успехом идея Эльшнига о частичной сквозной пересадке на полном и почти полном трансплантате, если он помутнел; это так называемая реконструктивная пересадка роговицы.

8. Нами впервые применена пересадка роговицы у защитников Ро дины во время гитлеровского нашествия.

9. Доказана эффективность повторных пересадок.

10. Получены хорошие результаты пересадки роговицы в детском возрасте. Самый молодой наш пациент с удачной пересадкой был в возрасте 6 месяцев.

Итак, операция пересадки роговицы сделана трудами нашей школы относительно безопасной и доступной по технике всем оперирующим окулистам, а неисчерпаемый источник пересадочного материала в виде трупных глаз позволяет безотказно и широко применять пересадку роговицы как массовый способ борьбы со слепотой и инвалидностью на почве бельм. Курсанты всего Советского Союза с энтузиазмом изучают ее у нас, чтобы наступать на бельма широким фронтом.

Увы! Победа над бельмами далека! И это потому, что количество кандидатов на пересадку роговицы невероятно велико. По этиологическому изучению причин слепоты рядом авторов установлено, что бельмами страдают не менее 30 % слепых, а следовательно, говорю я, и глубоких инвалидов.

На Парижской конференции по слепоте в 1928 г. было установлено (приблизительно, конечно), что во всем мире имеется 6 млн глубоких инвалидов, которые являются кандидатами на пересадку роговой оболочки. Если присоединить сюда менее глубоких инвалидов, которых на Парижской конференции не подсчитывали, то количество кандидатов на пересадку роговицы может достигнуть даже 15 млн.

Пересадкой роговицы невозможно победить это великое зло. Для этого необходимо огромное число окулистов и огромные организационные меры для создания условий их бесперебойной работы. Пересадка роговицы — ведро, которым не вычерпать это море кандидатов на пересадку роговицы.

Надо помнить, что пересадка роговицы не самоцель, а только средство помощи тогда, когда бельмо уже есть.

Нельзя ли повести борьбу против бельм другими способами? Да, это возможно и должно. Надо направить борьбу против тех причин, которые ведут к заболеваниям роговой оболочки, и надо обеспечить население своевременным и просвещенным лечением, если роговица уже заболела. В этой борьбе огромную роль должны играть: поднятие культуры, санитарно-просветительные мероприятия, профилактика заболеваний роговицы, особенно в детском возрасте, профилактика травматизма у сельскохозяйственных и промышленных рабочих, увеличение числа окулистов и глазных лечебных учреждений и т. д.

Все эти общеизвестные способы борьбы подобны мечтам. Но не пора ли начать помогать этим благим порывам переходить в жизнь?

Нам, окулистам, одним это не под силу. Нам надо призвать к этой борьбе общественные силы нашей социалистической Родины.

По переписи 1926 г. у нас имелось 234 833 слепых. По аналогии с приемом, примененным на Парижской конференции для исчисления глубоких инвалидов, надо умножить 240 000 на 2,5, что дает 600 000 глубоких инвалидов.

Если отнести на глубокую инвалидность от бельм 30 %, то это дает 200 000 глубоких инвалидов от бельм. Но если считать, что кандидатами на пересадку роговицы являются неглубокие инвалиды (имеющие зрение 0,1–0,2 и люди с бельмом на одном глазу), то число кандидатов на пересадку роговицы должно быть увеличено по меньшей мере в $2^1/_2$ раза, т. е. это составит 500 000 кандидатов на пересадку роговицы. Эта цифра, по-видимому, преуменьшена. Ведь исчисления мы провели, исходя из количества населения в Советском Союзе на 1926 г. (140 млн). В настоящее время, в связи с увеличением численности населения (200 млн), необходимо внести соответствующую поправку.

Кроме того, война и невзгоды послевоенного периода не могли способствовать уменьшению количества слепых и инвалидов от бельм. Сколько надо лет и сколько надо окулистов, чтобы ликвидировать пересадкой роговицы это количество инвалидов, да еще памятуя, что пересадка роговицы может дать при первичном применении только 65 % успеха!

Я считаю необходимым, чтобы наш съезд окулистов Украины открыл второй фронт против вековечного врага человечества — слепоты и инвалидности от бельм. Конечно, этот фронт сам по себе и в союзе с пересадкой роговицы, если он будет состоять только из врачей, хотя бы и всех специальностей, только смягчит положение. Его надо усилить привлечением всех граждан доброй воли. Надо организовать общество содействия борьбе с бельмами. В него могли бы вступить люди самого разнообразного положения и профессии: и врачи разных специальностей, и инженеры, и колхозники, и рабочие промышленных предприятий, и учителя, и различные учреждения, как профессиональные, так и государственные.

Каждый из членов Общества мог бы в своем окружении вести пропаганду о предупреждении и лечении бельм, выявлять больных с болезнями, вызывающими бельма, помогать им получать правильную глазную помощь и т. д.

Конечно, это общество, имея свое правление, должно было бы работать в полном контакте или с Институтом глазных болезней и тканевой терапии, или с институтами и клиниками, которые войдут в состав этого общества в качестве его членов, или проблемной комиссией по борьбе со слепотой и глаукомой.

Эти вопросы, а также программа деятельности этого общества, в деталях изложены быть мною не могут, но я прошу съезд высказать по этому поводу свое суждение и внести его в резолюцию для дальнейших хлопот о разрешении организации такого общества.

По вопросу перспектив самой пересадки роговицы необходимо:

1. улучшить качество выделки инструментария для пересадки роговицы заводом «Красногвардеец» и удешевить его;

2. разработать более совершенные методы консервации глаз для кератопластики;

3. добиться предупреждения вторичной глаукомы при бельмах, особенно в детском возрасте;

4. работать над дальнейшим расширением показаний для частичной сквозной и почти полной и реконструктивной пересадки роговицы.

ТКАНЕВАЯ ТЕРАПИЯ

Если пересадка роговицы была начата не нами и достижения нашей школы в этой проблеме являются лишь продуктом реформ и усовершенствований в области этой операции, то тканевая терапия является всецело достижением моим и моей школы, а следовательно, отечественной медицины. Большая часть работ в этом направлении проведена в нашем институте.

Основой для развития идеи тканевой терапии послужили данные из области учения о культурах тканей и то обстоятельство, что роговица трупных глаз, сохраненных на холоду, давала лучшие результаты, чем роговица глаз живых доноров, а трансплантат от таких глаз давал большее просветление бельма вокруг него, чем трансплантат из глаз живых доноров.

На этих фактах и выросла вся идея нового принципа лечебной медицины — тканевая терапия. Варьируя наблюдения в клинике и производя эксперименты на животных, я установил, что сохранение не только роговицы, но и всяких вообще тканей человека и животных в состоянии переживания после смерти организма или тканей, отделенных от живого организма, ведет к накоплению в них особых веществ. Эти вещества, будучи введенными в живой организм, стимулируют в нем регенеративные процессы и тем самым повышают его способность к выздоровлению при наличии какой-либо болезни. Впоследствии я назвал эти вещества, по их происхождению, биогенными стимуляторами. Такие стимуляторы можно получать и из растений, если хранить их некоторое время в темноте.

Изучение вышеприведенных фактов дало мне и моим последователям возможность установить много данных, имеющих большое значение в теоретическом и практическом отношении.

Ряд биологов, как например проф. А. В. Благовещенский, считают, что образование биогенных стимуляторов является общим законом для всех тканей и целых организмов, находящихся в неблагоприятных условиях, и имеет большое эволюционное значение.

Основные факты и созданная мною гипотеза биогенных стимуляторов неоднократно излагались в специальной и популярной литературе. Поэтому я не буду детально останавливаться ни на гипотезе, ни на общебиологической стороне проблемы и затрону только некоторые вопросы, которые могут представлять интерес для участников съезда.

Естественно, первый вопрос, который врач может поставить по поводу любого лечебного метода, в том числе и тканевой терапии, — это вопрос: безопасен ли этот метод? Не наблюдаются ли осложнения при введении в организм тканевых препаратов?

На этот вопрос я могу ответить следующее: возглавляемый мною институт уже располагает большим материалом клинических наблюдений, исчисляемых тысячами случаев применения тканевой терапии.

На 11000 подсадок консервированных тканей по моему методу (я подчеркиваю «по моему методу», так как существуют некоторые модификации) мы получили местные осложнения только в 10 случаях, т. е. меньше чем 0,1 %. При инъекции экстрактов местных осложнений не бывает. Конечно, материалы для подсадок и инъекций должны быть правильно стерилизованы (в автоклаве).

У некоторых аллергических субъектов, т. е. с повышенной чувствительностью, иногда наблюдаются временные обострения процесса, поэтому таким больным надо применять малые дозы.

Должен отметить, что в погоне за ложным новаторством некоторые авторы предлагали свои модификации нашего метода тканевой терапии, и некоторые из них, не внося ничего положительного в терапевтическое действие, давали ряд осложнений. Это относится, например, к модификации Румянцева, одно время широко распространявшейся. По данным Режабека, на 390 подсадок по этому методу было получено 85 нагноений. Теперь он уже не рекомендуется к применению, и я не буду останавливаться на способе Румянцева тем более, что вопрос о нем подробно разобран в двух специальных рецензиях, которые опубликовал ученый совет нашего института в журнале «Врачебное дело» (1951, № 12) и в «Офтальмологическом журнале» (1954, № 4).

Я указал на эту модификацию только как на пример тех искажений метода, которые, при малом знакомстве с вопросом, могли иногда смешиваться с основным, вполне безопасным методом и вносить совершенно ненужную путаницу в этот вопрос.

Следующий вопрос, который может законно возникнуть в отношении метода тканевой терапии, — это чем можно объяснить такие широкие показания к применению ее при самых различных заболеваниях? «Что это — панацея?», спрашивают некоторые врачи, не знакомые еще с теоретической стороной вопроса. Ответ на эти вопросы связан с характером действия биогенных стимуляторов.

Организм человека (или животного) принципиально может выздороветь почти от любой болезни, например даже и от чумы, если она не локализовалась в легких. При этом выздоровление может наступить и без медицинской помощи. Следовательно, организм обладает такими функциями, такими динамическими реакциями, которые приводят к норме его равновесие, нарушенное патогенетическими факторами. Лечение биогенными стимуляторами, повышающими общий тонус организма, его физиологические функции, усиливает оздоровительные реакции организма, которые принципиально могли бы иметь место и без нашего воздействия на него. Биогенные стимуляторы действуют не на патогенетический фактор (как например на микробов и их токсины), а на самый организм. При этом в их действии нельзя было до сих пор найти направленности «на болезнь». Мы не удивляемся широте диапазона благотворного влияния на больных климата, физических методов лечения, курорта, санаториев; биогенные стимуляторы повышают энергетические процессы организма, и в этом их благодетельная роль. Однако действие биогенных стимуляторов значительно глубже затрагивает процессы в организме, чем климатические или физические методы лечения, а поэтому и терапевтический эффект тканевых препаратов много сильнее.

В связи с этим я еще кратко остановлюсь на том, каковы же именно пути действия тканевой терапии на различные процессы в организме. Имеющиеся в настоящее время данные показали, что интимная сторона действия биогенных стимуляторов выражается в изменении обменных энергетических процессов организма. Первые данные в этом вопросе были получены И. И. Чикало. Он показал, что экстракты из консервированных листьев растений, лишенные белков, усиливают в пробирке действие протеолитических ферментов, в то время как добавление к ферментам экстрактов из свежих растений такого активирования не вызывает. Ряд дальнейших данных показал, что биогенные стимуляторы действуют именно на различные ферменты животного и растительного организма, повышая их активность. А поскольку все энергетические процессы в организме связаны с ферментативными процессами, то стало ясно, что и действие биогенных стимуляторов должно затрагивать самые различные его функции.

У высших организмов, в частности у человека, основную руководящую роль во всех его реакциях, в том числе и патологических, играет, как известно, центральная нервная система. Поэтому основную роль в действии биогенных стимуляторов должно, очевидно, играть влияние на ферменты нервной системы. И действительно, ряд опытов, в частности опыты И. И. Чикало, Л. С. Жолнерович и др., показали, что под влиянием тканевых препаратов происходят значительные изменения в активности ферментов головного мозга.

Все сказанное здесь поясняет, почему тканевая терапия обладает весьма широкими показаниями для своего применения. Но, конечно, есть случаи (немного, правда), например некоторые аллергические состояния, когда тканевая терапия хотя и показана, но в уменьшенных дозировках, чтобы не вызвать чрезвычайно сильной реакции организма, которая была бы в этих условиях нежелательна. Однако и в этих случаях, как и в других, тканевая терапия является мощным рычагом, который позволяет нам резко поднять защитные силы организма и повернуть течение патологического процесса в благоприятную сторону, ведущую к выздоровлению больного.

Офтальмологию обычно считают узкой специальностью. Это глубоко неверно. Орган зрения, изучение которого составляет предмет офтальмологии, играет огромную роль как в личной жизни человека, так и в социальной жизни человечества. Нет необходимости доказывать это. Но и в практическом, и в научном отношении учение об органе зрения не может быть названо узким. Бывают узкие специалисты, но нет узких специальностей.

Тканевая терапия (с ее гипотезой) — это новое дитя офтальмологии — повела меня далеко за пределы моей «узкой» специальности, во все отделы медицины и дальше — в просторы биологических наук, в практические области ветеринарии, животноводства и даже растениеводства. Но наибольшие успехи достигнуты ею в области офтальмологии, и значительная часть их за последние два десятилетия — в руководимом мною институте.

Я не буду останавливаться на этих успехах и на том широком распространении далеко за рубежами нашей страны, которые получил этот метод, — об этом в специальном докладе будет говорить В. В. Скородинская.

Я не буду сейчас говорить и о больших задачах, которые возникают в области клинического развития и изучения теоретических вопросов тканевой терапии.

Но на одном, очень важном и неотложном, практическом вопросе я остановиться должен. Это внедрение тканевой терапии в практику периферических врачей.

Нужно прямо сказать, что ни о каком настоящем внедрении тканевой терапии не может идти речь, пока врачи и нуждающееся в тканевых препаратах население не будут систематически обеспечиваться достаточным количеством ампул.

Метод тканевой терапии широко распространился в Китае, Вьетнаме и странах народной демократии. В Японии организовано два института тканевой терапии и Общество имени Филатова. Во Франции вырабатывается по нашему методу тканевой препарат «плацентофил», а в Югославии производятся тканевые препараты, которыми бесплатно снабжаются даже врачи зарубежных стран.

В настоящее время первоочередными задачами в развитии тканевой терапии являются:

1) добиться, чтобы фабрика тканевых препаратов, утвержденная Министерством здравоохранения УССР в Одессе, была поставлена на должную высоту в отношении выпуска своей продукции в количественном и качественном отношениях для бесперебойного снабжения больных не только Украины, но и других мест Советского Союза;

2) широкая выделка шприцев типа ФЗС для тканевой терапии заводом «Красногвардеец»;

3) облегчение и регламентация получения человеческого трупного материала; гетерогенной ткани рогатого скота с боен; плаценты из родильных домов; природных биогенных стимуляторов из торфа, лиманной грязи, морской воды;

4) и, конечно, внедрение в практику периферических врачей метода тканевой терапии.

Товарищи, я подхожу к концу моего доклада. Я надеюсь, мне удалось показать, что наша одесская офтальмологическая школа работала эти годы, протекшие со времени II съезда глазных врачей Украины, не бесплодно. Нами немало уже сделано, но, конечно, много еще предстоит сделать. О некоторых возникающих проблемах я уже говорил, о других подробно скажут другие докладчики. Но необходимо, чтобы поставленные вопросы не остались без разрешения.

Выше, при изложении каждого из достижений нашей офтальмологической школы, я упоминал о тех мероприятиях, которые должны были бы способствовать их дальнейшему развитию.

Я прошу съезд обсудить мои пожелания и высказаться по затронутым вопросам, а затем я прошу передать их в комиссию по составлению резолюции съезда.

МОИ ПУТИ В НАУКЕ

ВСТУПЛЕНИЕ

Можно без преувеличения сказать, что среди органов чувств человека самым драгоценным является орган зрения.

Зрение, которым мы воспринимаем мир со всеми его красотами, лежит в основе нашей трудовой творческой жизни. Даже незначительные нарушения зрения тяжелы для нас. Потеря зрения, слепота — величайшее несчастье.

Различают несколько видов слепоты.

Основным типом ее является абсолютная слепота. Глаз признается вполне, или абсолютно, слепым, если он не только не видит предметов, но и не ощущает даже света. Зрение такого глаза равно, как выражаются офтальмологи, нулю. При этом имеется в виду слепота окончательная, неизлечимая при состоянии науки в данное время. Эта оговорка необходима потому, что бывают редкие случаи, когда зрение падает до нуля только на время и возвращается само собой или под влиянием лечения. Человек признается абсолютно слепым, если окончательная потеря зрения до нуля поразила оба его глаза.

В своей замечательной книге «О слепоте в России», изданной в 1910 г., профессор С. С. Головин дал научное определение различных видов слепоты.

Государство, производя статистику слепых, подсчитывает не только абсолютно слепых, но относит к категории слепых и тех граждан, у которых зрение понижено очень сильно, настолько, что они уже не трудоспособны как зрячие. Из всех попыток определить тот минимальный остаток зрения, при котором еще можно считать человека способным к работе, наиболее удобным оказалось предложение относить к числу слепых даже и тех лиц, которые еще могут считать пальцы руки, показываемые им не дальше одной трети метра. Понятно, и в данном случае имеется в виду слепота двусторонняя и неизлечимая.

В нашей стране граждане с настолько пониженным зрением имеют возможность работать, так как государство заботится о трудоустройстве слепых и слабозрячих.

Слепота излечимая (зависящая главным образом от катаракты, болезней роговицы) представляет собой не увечье, а болезнь. Устранение ее возможно при желании больного. Лечение (чаще всего оперативное) может вывести такого человека из рядов слепых. Такие больные в статистику слепоты не входят.

Количество слепых во всем мире чрезвычайно велико. В 1928 г. Парижская конференция по вопросам борьбы со слепотой подсчитала, что во всем мире имеется 6 миллионов слепых. Это целое море безвыходного горя и бедствий!

Закройте глаза, вообразите на минуту, что вы не видите окружающего мира, что свет исчез для вас навсегда, — и вы поймете всю тяжесть утраты зрения!

Одной из важнейших и благороднейших задач медицины является борьба за сохранение и возвращение зрения. Этой задачей занимается особая отрасль медицины — учение о болезнях органа зрения и их лечении.

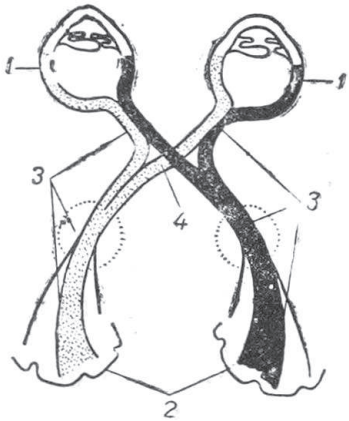

Рис. 1. Схема строения органа зрения:
1 — глаза; 2 — мозговые зрительные центры;
3 — проводящие нервные пути;
4 — половинчатый перекрест нервных волокон, идущих от правых
и левых половин сетчатки

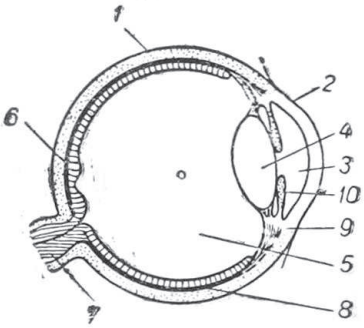

Рис. 2. Схема строения глаза:
1 — склера; 2 — роговица; 3 — передняя камера;
4 — хрусталик; 5 —стекловидное тело;
6 — сетчатая оболочка; 7 — зрительный нерв;
8 — сосудистая оболочка (черная полоса);
9 — цилиарное тело; 10 — радужная оболочка.

С глазными болезнями как источниками глазной инвалидности и слепоты медицина призвана бороться и мерами профилактики, и мерами лечебными. Для успешного применения этих мер необходимо, конечно, прежде всего основательно изучать орган зрения.

Строение и физиологические отправления органа зрения чрезвычайно сложны. Схематически он слагается из трех отделов.

Глаз — это только первая, периферическая часть его. Свет проходит внутрь глаза сквозь прозрачные среды — роговицу, водянистую влагу, хрусталик и стекловидное тело — и, преломившись в них, как в оптическом приборе, дает изображение на сетчатой оболочке. Раздражение светом вызывает в ней возбуждение, которое через зрительный нерв и зрительные мозговые пути, составляющие второй отдел органа зрения, передается в третий отдел — в нервные клетки коры затылочных долей мозга — зрительные центры. Здесь и возникает наше зрительное восприятие (рис. 1 и 2).

С давних времен орган зрения человека изучают работники различных научных специальностей — физики, химики, анатомы, биологи, физиологи, медики, математики.

Всю совокупность методов изучения органа зрения и наших знаний о нем можно назвать учением об органе зрения или общей офтальмологией. Учение о глазных болезнях и их лечение можно назвать клинической офтальмологией.

Понятно, что клиническая офтальмология питается от общей медицины и многими корнями уходит в почву и биологических наук, и физики, и химии. Она тесно связана со всеми специальностями медицины, потому что орган зрения (для краткости будем называть его глазом) не является чем-то изолированным от организма, а представляет собой неотделимую часть его.

Глазной врач пользуется, конечно, своими, офтальмологическими, приемами исследования больного, своими способами распознавания болезней глаза, своими особыми лекарственными, физическими и оперативными методами лечения. Но в основе его деятельности лежат те же принципы, которые составляют основу каждой медицинской специальности.

Исследуя больного, окулист, как и всякий врач иной специальности, должен изучить и этиологию, т. е. причину и условия возникновения болезни, и ее патогенез, т. е. способ действия болезнетворного начала и его взаимодействие с организмом, чтобы установить правильное, целесообразно направленное лечение больного. Он не должен забывать, что перед ним не больной глаз, а больной человек, болезнь которого проявилась в нарушении нормальных функций органа зрения. Глазной врач должен быть в постоянном контакте со специалистами других отраслей медицины — с терапевтом, хирургом, оториноларингологом, невропатологом и т. д. Хороший, глубокий разбор глазного больного — это очень тонкий и вместе с тем довольно трудоемкий процесс. Еще более тонкую и трудоемкую работу представляет собою лечение и уход за больным.

Стало быть, глазной врач не может замыкаться в узких рамках обособленной медицинской специальности. Для успешной борьбы со слепотой ему необходимо не только офтальмологическое, но и общемедицинское и общебиологическое образование. Советский офтальмолог должен также понимать социальное значение глазных болезней, изучать их общую этиологию, т. е. причины и условия возникновения той или иной глазной болезни в человеческом обществе. Это необходимо знать, чтобы помогать Советскому государству устранять эти причины и предупреждать возникновение и распространение болезней.

Наша отечественная офтальмология — и общая, и клиническая — сравнительно молода. Она начала развиваться во второй половине XIX в.

В царской России для развития офтальмологии, как и других медицинских наук, не было благоприятных условий. Несмотря на это, отечественным офтальмологам дореволюционного времени удалось довольно много сделать для теоретической и клинической разработки своей специальности. Хуже обстояло дело с доведением достижений офтальмологии до гущи населения.

Перед Великой Октябрьской социалистической революцией, около 40 лет тому назад, в нашей стране насчитывалось не более 300 окулистов; один глазной врач приходился на 500 тысяч населения, притом эти врачи сосредоточивались главным образом в более или менее крупных городах. Число коек для глазных больных во всей стране не превышало двух тысяч, и размещены они были опять-таки только в городских больницах. Не было ни одного научно-исследовательского института по офтальмологии, существовало только 11 кафедр глазных болезней при университетах.

Слабой попыткой улучшить медицинское обслуживание глазных больных явилась организация так называемых летучих глазных отрядов. Эти отряды, каждый из которых состоял из двух-трех врачей и одной-двух медсестер, направлялись на короткое время в те или иные районы. Там они в течение двух-трех месяцев занимались обследованием и лечением глазных больных, но затем уезжали оттуда, и больные опять оставались без помощи. Эти отряды до

известной степени способствовали изучению того моря слепоты и глазных болезней, которое было тогда в стране, но в отношении практической борьбы с этими болезнями их деятельность была только каплей в море: она, конечно, ни в малейшей мере не могла заменить постоянную медицинскую помощь, в которой так нуждались миллионы людей, страдавших глазными болезнями.

В 1910 г. количество слепых в стране составляло около 300 тысяч; на каждые 10 тысяч населения — 21 слепой.

В то время причинами слепоты являлись: трахома — в 21,4 % всех случаев, глаукома — в 19,2 %, болезни роговицы — в 13,5 %, оспа — 12,1 %, гноетечение новорожденных — 4,9 %, болезни зрительного нерва — 4,8 %, болезни центральной нервной системы — 3,9 %, болезни сосудистого тракта — 3,9 %, сифилис — 3,7 %, повреждения — 3,7 %, врожденная слепота — 1,8 %. Первая империалистическая война 1914–1918 гг., конечно, намного увеличила число слепых.

В годы Советской власти коренным образом улучшились материальные и культурные условия жизни народных масс. Наше государство борется со слепотой различными путями. Сюда относятся меры общеобразовательные, меры общесанитарные, меры врачебно-окулистические (как профилактические, так и лечебные). На небывалую высоту поднято дело здравоохранения, широкое развитие получила советская медицинская наука. Все это привело к значительному уменьшению заболеваемости, в том числе глаз, и к уменьшению слепоты.

Советская власть развернула настоящую, организованную на научной основе, борьбу со слепотой и глазными заболеваниями. В стране создано 7 научно-исследовательских институтов офтальмологии. Число кафедр глазных болезней при медицинских институтах и институтах усовершенствования врачей еще в 1947 г., к тридцатилетию Советской власти, достигло 59. Число глазных врачей увеличилось до 3347, т. е. в 11 раз по сравнению с дореволюционным временем, число коек для глазных больных достигло 12 532, т. е. выросло более чем в шесть раз.

Очень много сделано по борьбе с трахомой, которая в дореволюционной России, как мы видели, занимала первое место среди причин слепоты. В СССР созданы трахоматозные диспансеры — учреждения, которых не было в дореволюционное время. В сельских местностях насчитываются тысячи трахоматозных пунктов (таких пунктов почти не было до революции). Случаи слепоты вследствие трахомы стали редкими. Почти исчезли заболевания глаз на почве оспы, сифилиса. Все это в результате дало быстрое уменьшение слепоты.

Во время Великой Отечественной войны было, конечно, очень много случаев повреждений глаз в результате ранений. Но лечение раненых воинов в эту войну было поставлено в нашей стране несравненно лучше, чем в первую мировую войну. Наша офтальмология поставила на службу Советской Армии и инвалидам Отечественной войны весь арсенал своих передовых лечебных и оперативных методов. Многие защитники Родины были спасены от слепоты и глазной инвалидности.

Понятно, что в советское время неуклонно шло вперед развитие общей и клинической офтальмологии в теоретическом и практическом отношениях. Мы являемся свидетелями пышного развития физиологии органа зрения и физиологической оптики. Достижения в этих областях, а также работы по изучению зрительных функций являются живительными источниками питания клинической офтальмологии. Многое достигнуто в разработке методов исследования органа зрения. Получены ценнейшие результаты в деле изучения тра-

хомы и борьбы с ее распространением путем профилактики и лечения. Проделана огромная работа по изучению глаукомы, ее ранней диагностики, методов ее лечения. Очень большое внимание уделено офтальмологами вопросам травматизма глаз, как производственного и бытового, так и военного. Разработаны методы обработки глазных ранений, удаления инородных тел, изучены травмы нервных отделов органа зрения и т. д. Большие успехи имеются в разработке раздела пластических операций на придатках органа зрения (веки). Широкое развитие получило изучение заболеваний органа зрения, связанных с общими заболеваниями организма — острыми инфекциями, туберкулезом, гипертонией, эндокринными заболеваниями, авитаминозами и т. д.

Все эти достижения офтальмологической науки нашли свое отражение в ряде монографии и учебников, а также в многочисленных статьях, помещенных главным образом в специальных журналах, в популярных журналах и в газетах.

В разработке ряда вопросов офтальмологии, особенно в работах, касающихся пластических восстановительных операций, оперативной хирургии органа зрения, лечения глазных болезней, физиологической оптики и др., приняла известное участие одесская офтальмологическая школа, которой я руковожу с 1911 г.

До Великой Отечественной войны деятельность этой школы проводилась на базе глазной клиники Одесского медицинского института и Украинского экспериментального института глазных болезней, организованного в Одессе в 1936 г. по указанию Совета Народных Комиссаров СССР.

Нашествие фашистских варваров на Советский Союз и временная оккупация Украины прервали деятельность института. Значительная часть его работников вступила в ряды Советской Армии. Я с небольшой группой своих сотрудников работал вначале в эвакогоспитале в Пятигорске, а затем в Ташкенте, где был организован специальный глазной эвакогоспиталь. Там на базе этого госпиталя в 1943 г. была восстановлена, правда в небольших размерах, научно-исследовательская деятельность Украинского института глазных болезней. Как в Пятигорске, так и в Ташкенте вся наша работа — практическая и научная — и все наши достижения были поставлены на службу Советской Армии.

После освобождения Одессы от фашистских захватчиков мы вернулись сюда, чтобы возобновить деятельность института на прежнем месте. Печальное зрелище представлял собой тогда наш институт, разграбленный и опустошенный врагами. Но вскоре по инициативе Н. С. Хрущева последовало решение Правительства УССР о восстановлении Украинского института глазных болезней в большем, чем до войны, объеме.

Решение было полностью реализовано. В настоящее время институт насчитывает 16 лабораторий (до войны было 8) и 300 коек (до войны их было 200). Институт также имеет опорные пункты в городах Сталино, Херсоне, Первомайске, Вологде и Сухуми.

Благодаря неустанным заботам Коммунистической партии и Советского правительства о здоровье трудящихся нашему институту удалось развернуть большую практическую деятельность по лечению глазных больных и широкую научно-исследовательскую деятельность по разработке новых методов лечения. Обе стороны этой деятельности неразрывно связаны между собой.

В настоящей книге я хочу ознакомить читателя с работами нашей офтальмологической школы. Нет возможности рассказать здесь о всех наших работах, да и те, о которых пойдет речь, не могут быть освещены подробно. Однако изложение их достаточно полно для того, чтобы читатель мог получить представление о деятельности нашей школы.

Глава первая

ПЕРЕСАДКА РОГОВИЦЫ

Одним из важнейших достижений нашей школы является разработка проблемы пересадки роговицы при бельмах.

Бельмом называется стойкое помутнение роговой оболочки. Образуется оно в результате воспаления роговицы на почве инфекции или вследствие травмы. Чаще всего бельма возникают после изъязвлений роговицы. Более густое бельмо представляет собою пятно на роговице, имеющее насыщенно белый цвет; менее густое имеет сероватый цвет.

Бельмо, занимающее только часть роговицы, называется частичным. Если оно располагается вне области середины роговицы (рис. 3,*а*), то лучи света проходят сквозь роговицу в зрачок мимо бельма. В таких случаях даже при густом бельме зрение сохраняется. Если же бельмо занимает середину роговицы, т. е. расположено против зрачка (рис. 3,*б*), то оно мешает лучам света проходить в зрачок и далее к сетчатой оболочке. И чем гуще бельмо, тем слабее зрение; при очень густом бельме глаз видит только свет, не различая предметов.

Если бельмо расположено в области зрачка, но периферические части роговицы достаточно прозрачны, можно восстановить или повысить зрение путем операции, носящей название иридэктомии.

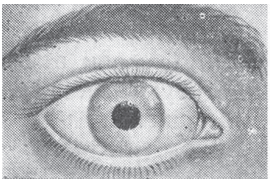

а)

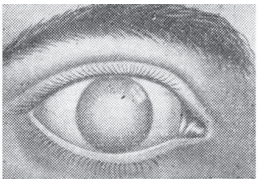

б)

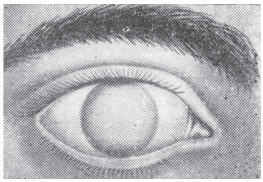

в)

Рис. 3. Виды бельм:

а — частичное бельмо, расположенное у края роговицы; б — частичное бельмо в середине роговицы; в — полное бельмо.

Операция эта производится так. Роговую оболочку прорезают у края ее особым ножом, имеющим вид широкого копья. Жидкость передней камеры (пространство позади роговицы) вытекает. В переднюю камеру вводят тонкий пинцет, которым захватывают в складку радужную оболочку, и эту складку извлекают сквозь разрез роговицы наружу. Извлеченную часть радужной оболочки отрезают ножницами. Разрез роговицы скоро заживает, водянистая влага накапливается вновь в передней камере. В радужной оболочке навсегда остается отверстие — искусственный зрачок (колобома), служащий как бы окошечком, сквозь которое лучи света достигают сетчатки (рис. 4).

Хуже обстоит дело, если бельмо полное, т. е. если оно занимает всю площадь роговой оболочки (рис. 3,*в*). В этих случаях, само собой разумеется, иридэктомия неприменима.

С давних времен больные обращались к врачам с хватающей за душу просьбой «срезать бельмо». И действительно, если больной имеет здоровую сетчатку и зрительный нерв, и глаз правильно воспринимает свет, то бельмо является единственной преградой для зрения. Удаление бельма или образование в нем окошечка может восстановить зрение. Но, увы, ненадолго! Отверстие вскоре

либо зарастает непрозрачной рубцовой тканью, либо в него проникает инфекция, и глаз гибнет.

Срезание бельма во всю его толщу (целиком или частично), по-видимому, производилось еще в древности. В прошлом столетии, как рассказывают, один офтальмолог сделал отверстие в бельме по настойчивой просьбе больного, желавшего хоть на короткое время увидеть своих близких. Но больной вскоре снова ослеп.

Не раз окулисты пробовали вставлять в окошечко, сделанное в бельме, стеклышко или кусочек горного хрусталя. Но инородное тело роковым образом довольно скоро вываливалось.

Единственный выход из положения при полных бельмах — сделать пересадку роговицы, т. е. вставить в отверстие, сделанное в бельме, кусок прозрачной роговой оболочки.

Идея такой пересадки возникла свыше 130 лет назад. Но в течение длительного времени такие операции не давали желаемых результатов. Главная причина заключалась в том, что до начала нынешнего столетия пользовались для пересадки человеку роговицами животных. Тогда не знали, что ткани животных и человека несовместимы. Понадобилось около 100 лет для того, чтобы операция пересадки роговицы сделалась широко применимым действенным способом устранения инвалидности или слепоты от бельм.

В настоящее время имеются четыре вида пересадки роговицы при полном бельме или при обширном бельме, занимающем зрачковую область роговицы и выходящем далеко за пределы этой области.

1. Полная сквозная пересадка роговицы. При этой операции срезается вся мутная роговица (бельмо) до самой окружности ее. Огромное отверстие, оставшееся на месте срезанного бельма, закрывается роговицей глаза человека, и последняя пришивается край в край к окружности отверстия. Эта операция находится еще в периоде разработки. В прошлом этот тип операции не давал существенного успеха. Но в последние годы получены ценные результаты в Украинском экспериментальном институте глазных болезней (Н. А. Пучковской). Полная пересадка имеет свои определенные задачи. О ней будет сказано ниже.

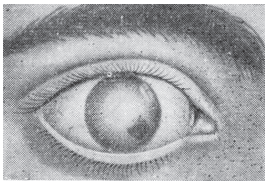

Рис. 4. Частичное бельмо в середине роговицы; сбоку образован искусственный зрачок.

2. Полная послойная (или несквозная) пересадка роговицы. При этой операции срезаются только передние слои бельма и на их место кладется кусок передних слоев роговицы человеческого глаза. Послойная пересадка как самостоятельная операция применяется редко и дает успех лишь в тех случаях, когда бельмо занимает только передние слои роговицы глаза, а задние слои прозрачны. Часто применяется послойная пересадка роговицы с целью улучшения качества бельма, т. е. зля подготовки глаза к частичной сквозной пересадке роговицы. Послойная пересадка называется полной, если пересаживается передний слой всей или почти всей роговицы.

3. Частичная послойная пересадка роговицы. Это такая же операция, как предыдущая, но с пересадкой только части переднего слоя роговицы (рис. 5).

4. Частичная сквозная пересадка роговицы. Наилучшим способом пересадки роговицы является образование в бельме сквозного отверстия диаметром в 4–5 *мм* (рис. 6), в которое вставляется соответствующей величины кусочек роговицы глаза другого человека — донора. Отверстие образуют лучше

всего при помощи специального инструмента — трепана, стального цилиндра с режущим краем. Таким же инструментом иссекают кусочек роговицы донора. Менее удобно применение ножа и ножниц. Такая сквозная пересадка, при которой удаляется часть бельма, носит название частичной сквозной пересадки роговицы. Именно этой операции обязана идея пересадки роговицы своим торжеством, своей победой над слепотой при бельмах.

Роговая оболочка для пересадки берется только от человеческого глаза, удаленного у другого пациента по поводу тяжкого заболевания либо повреждения, или, как увидим ниже, взятого от трупа.

В редких случаях можно взять роговицу от самого больного. Так, если у него бельмо на одном глазу, сохранившем светоощущение, а другой глаз совершенно ослеп от поражения зрительно-нервного аппарата, но его роговица еще прозрачна, то можно взять часть этой роговицы для пересадки на глаз с бельмом. А отверстие в роговице слепого глаза можно закрыть кусочком роговицы хотя бы и от глаза животного. Этот трансплантат (пересаженный кусочек) впоследствии помутнеет, но для слепого глаза это безразлично.

Пересадку роговицы от другого глаза самого больного называют аутопластической, пересадку роговицы от глаза другого человека — гомо пластической, пересадку от глаза животного — гетеропластической.

Когда я был еще студентом и собирался стать глазным врачом, я мечтал о том, чтобы сделать в жизни хотя бы одну удачную пересадку роговицы. В то время, в конце прошлого века, эта операция была почти предана забвению из-за ее безуспешности. Применять пересадку роговицы я начал в 1912 г., но первая мировая война настолько нарушила условия работы глазной клиники медицинского факультета Новороссийского (Одесского) университета, что я смог вернуться к пересадке роговицы только в 1922 г. К этому времени имелись уже известные успехи в пересадке роговицы.

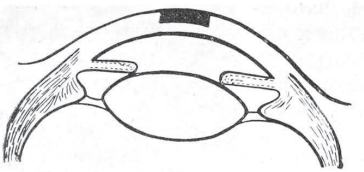

Рис. 5. Частичная послойная (несквозная) пересадка роговицы.

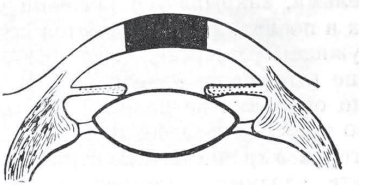

Рис. 6. Частичная сквозная пересадка роговицы.

Еще в конце прошлого столетия немецкий офтальмолог Гиппель сконструировал специальный инструмент, с помощью которого сделал несколько операций пересадки роговицы. Этим инструментом пользовался впоследствии ряд других окулистов. В 1906 г. был опубликован другим немецким окулистом Цирмом первый случай пересадки роговицы со стойким возвращением зрения пациенту. Цирм применил для частичной сквозной пересадки роговицу человеческого глаза. Больной сохранил возвращенное зрение в течение более двух с половиной лет, до самой своей смерти. Удача Цирма подала надежду на возвращение зрения слепым и внесла бодрость в ряды окулистов. Это был луч света, прорезавший мрак уныния.

С 1908 г. начал успешно работать в этой области пражский профессор Эльшниг. Он произвел к 1931 г. 206 операций пересадки роговицы, из которых 31 дала стойкое, прослеженное не менее 9 месяцев, прозрачное приживление пересаженного кусочка роговицы.

Но, занявшись этим вопросом, я убедился, что операция пересадки роговицы в том виде, как ее производили Эльшниг и его предшественники — Цирм и Гиппель, весьма сложна, небезопасна для глаза пациента и требует виртуозной техники. Это лишало операцию перспективы стать массовым средством борьбы со слепотой и инвалидностью, вызванными бельмами.

Гиппель и его последователи пользовались заводным пружинным трепаном. Основой трепана Гиппеля (рис. 7) является стержень, который приводится во вращательное (по оси) движение при помощи заводной пружины. К концу стержня привинчен небольшой цилиндр с режущим краем (коронкой). Поставив край коронки на бельмо, оператор спускает пружину, и коронка трепана, быстро вращаясь, просекает бельмо насквозь. При этом из бельма иссекается круглый кусочек (диск), имеющий в диаметре 4–5 *мм.* В отверстие укладывается кусочек роговицы глаза, взятого у другого человека (донора). Иссечение трансплантата производится за несколько минут до трепанации бельма этим же инструментом. Чтобы трансплантат мог поместиться в отверстие бельма, глаз донора сильно сжимают, вследствие чего перед иссечением диска роговица его растягивается и иссеченный диск несколько сокращается по площади. Когда трансплантат уложен на место, его, чтобы он не выскочил, удерживают при помощи перекидных швов.

Трепан Гиппеля был значительным шагом вперед по пути разрешения проблемы пересадки роговицы, но он обладал очень большим недостатком. Хотя на коронку и надевалась особая муфта для того, чтобы режущий край не проскакивал слишком глубоко, это все же далеко не всегда предохраняло хрусталик от ранения. Часто жидкость из передней камеры быстро вытекала в канал коронки, и коронка повреждала хрусталик. Даже у такого мастера пересадки роговицы, как Эльшниг, эта операция нередко (в 8 % всех случаев) сопровождалась ранением хрусталика.

Первый же случай выполнения мною пересадки роговицы при помощи инструмента Гиппеля оказался полным драматизма. На единственном глазу больного (другой был слеп) во время операции был ранен хрусталик, а вслед за его удалением произошло выпадение стекловидного тела. Уложить трансплантат в отверстие было очень трудно. Правда, это мне удалось и результат получился хороший, но сколько переживаний было у больного и у меня... После этого случая я твердо решил усовершенствовать технику пересадки роговицы. Я изобрел для ее производства несколько новых инструментов и предложил новые приемы операции, чтобы предупредить опасные осложнения — ранение хрусталика, выпадение стекловидного тела, выскакивание пересаженного кусочка роговицы из трепанационного отверстия после операции и т. п.



Рис. 7. Трепан Гиппеля.

Чтобы трансплантат не выпал из своего ложа в бельме нового «хозяина», я не стал прибегать ни к перекидным швам, ни к пришиванию его край

в край к отверстию. Пришивание часто портит трансплантат, к тому же оно трудно выполнимо. К нему приходится прибегать только в крайнем случае — при выпадении стекловидного тела. Перекидные швы могут повреждать эпителий роговицы. Я покрываю трансплантат слизистой оболочкой склеры, выкроенной в виде ленты в верхнем отделе глазного яблока (рис. 8). Верхний конец ее перерезаю, ленту перекидываю через трансплантат и укрепляю швами в разрезе слизистой оболочки склеры, сделанном в нижнем отделе глаза. Лента удерживает трансплантат на месте. После 7–10 дней, в течение которых край трансплантата срастается с краем отверстия, лента удаляется. Она не повреждает эпителия трансплантата, так как лежит на нем своей эпителиальной поверхностью.

Но как предупредить ранение хрусталика и выпадение стекловидного тела, эту грозную опасность не только для исхода операции, но и для судьбы глаза? Я много думал над этим вопросом.

Однажды я должен был произвести операцию, во время которой можно было ожидать выпадения стекловидного тела. Глаз не имел хрусталика, и тонкая пленка на его месте легко могла лопнуть. Выпадение и произошло. Когда зловещая капля показалась в отверстии бельма, у меня сверкнула мысль: надо подвести пластырь! Я выкроил из слизистой оболочки склеры ленту и сделал узким ножом два разреза в бельме, проведя нож позади трепанационного отверстия в бельме. Затем, проведя пинцет сквозь оба разреза, захватил конец ленты и протащил ее сквозь оба разреза поперек передней камеры, так, чтобы она закрыла трепанационное отверстие сзади, подобно тому, как «пластырь» прикрывает пробоину в подводной части корабля.

Сделав соответствующие выводы, я, вместе с конструктором А. П. Марцинковским, ныне покойным, осуществил идею «пластыря» в виде трепана ФМ-1.

Техника операции трепаном ФМ-1 (рис. 9) кратко сводится к следующему. Сквозь два разреза в роговице поперек передней камеры проводят пластинку из слоновой кости, затем бельмо просекают, над пластинкой и в отверстие над нею вкладывают трансплантат. Чтобы предупредить выпадение пересаженного кусочка роговицы, его покрывают лентой, заранее выкроенной из слизистой оболочки глазного яблока. После этого пластинку удаляют из передней камеры. Эта пластинка полностью защищает хрусталик от ранения и, кроме того, обеспечивает глаз от выпадения стекловидного тела. Трепан ФМ-1 описан в ряде моих монографий и статей, поэтому здесь нет надобности на этом подробно останавливаться.

Для предупреждения ранения хрусталика мною, при участии А. П. Марцинковского, был изобретен трепан ФМ-3 (рис. 10). Как уже сказано, ранение хрусталика коронкой трепана обычно происходит в связи с вытеканием водянистой влаги до окончания трепанации бельма. Эта влага может вытекать, во-первых, между наружной поверхностью коронки и краем отверстия, просеченного ею, и, во-вторых, сквозь канал коронки, который только отчасти закрывается иссекаемым диском. Трепан ФМ-3 имеет режущую коронку не цилиндрической, а цилиндро-конической формы. Наружная поверхность коронки обточена на протяжении 0,75 *мм* от режущего края цилиндрически, а дальше цилиндр переходит в конус под углом в 30°. Кроме того, в канале коронки, представляющей собой цилиндр, имеется герметическая перегородка. При операции на бельмах обычной толщины она находится на расстоянии 6,5 *мм* от режущего края, а при операциях на толстых бельмах — на 7,5 *мм.* Когда режущий край коронки, прорезав бельмо, проникает в переднюю камеру, то жидкость не может вытечь из передней камеры по двум причинам. Она не может проникнуть между наружной поверхностью коронки и внутренней поверхностью стенки просеченного в бельме отверстия, так

как конус коронки затыкает щель между ними. Она не может проникнуть в сколько-нибудь значительном количестве и в канал коронки, так как в нем имеется воздух, который не впускает в канал иссеченный диск бельма и стремящуюся за ним влагу передней камеры. Благодаря такому устройству встреча хрусталика с краем коронки совершенно исключается.

Трепан ФМ-3 — это «колумбово яйцо» пересадки роговицы: он устраняет главную опасность операции. Начинающие изучать пересадку роговицы нередко не доверяют простоте и безупречности этого инструмента. Я предлагаю «скептикам» взять человеческий (трупный) глаз и постараться ранить трепаном хрусталик. Это им, к их изумлению, не удастся. Тогда я могу показать им путь для этого: если после просечения бельма начать вынимать трепан, а потом, не вынув до конца, вновь вдвинуть его, то, конечно, водянистая влага сможет настолько вытечь, что хрусталик, подавшись вперед, наткнется на коронку. Поэтому, раз начавши трепанацию бельма, надо вести ее смело до «победного конца», не подавая, из робости, трепан назад, и вынуть его уверенным движением. Лишь после этого опорожнится камера.

Выскакивание трансплантата из отверстия после операции устраняется при помощи временного (на 7–10 дней) покрытия его лентой слизистой оболочки.

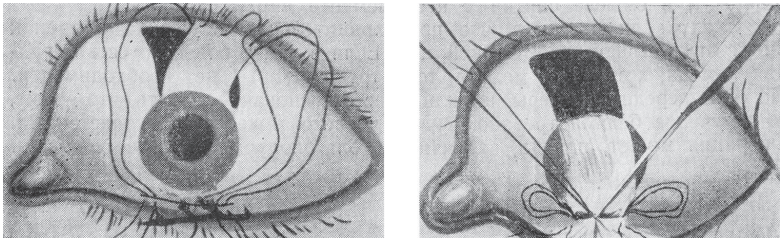

Рис. 8. Покрытие трансплантата конъюнктивальной лентой.

Цилиндро-конический трепан ФМ-3 представляет собой значительный шаг вперед в смысле уменьшения опасности операции пересадки роговицы и в смысле снятия с нее элемента виртуозности.

Следует ли из этого, что предохранительная пластинка и трепан ФМ-1 отжили свой век? Отнюдь нет! Если в глазу больного есть передняя камера, хотя бы и мелкая, то в трепане ФМ-1 нет необходимости. Но если передней камеры нет или имеется основание думать, что ее нет, то иссечение бельма трепаном ФМ-3 чревато тяжелыми последствиями. Операция может, правда, закончиться благополучно, но при очищении области трепанации от мутного хрусталика или при его отсутствии — от его сумки может произойти выпадение стекловидного тела. Поэтому в ряде случаев — когда имеем дело с грубыми сращенными бельмами, когда неизвестно, есть ли камера, имеется ли хрусталик или его остатки, — благоразумнее пользоваться трепаном ФМ-1, который позволяет спокойно устранять все осложнения, могущие возникнуть во время операции.

Из роговицы донора диск иссекается ручным трепаном ФМ-4 с поршнем. Диск попадает в канал коронки, его не приходится трогать инструментами, и он выталкивается в трепанационное отверстие больного поршнем. Диаметр диска из глаза донора на 0,05 *мм* меньше диаметра отверстия в бельме глаза пациента Диаметр трепана, иссекающего бельмо, может иметь 4,05, 5,05 и 6,05 *мм.*

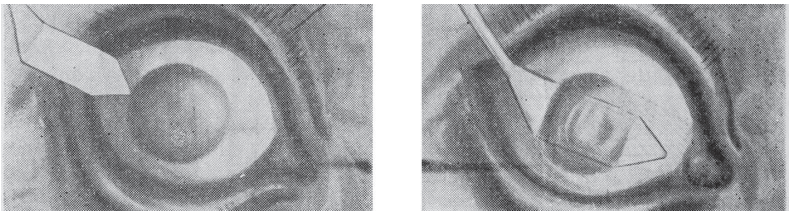

а

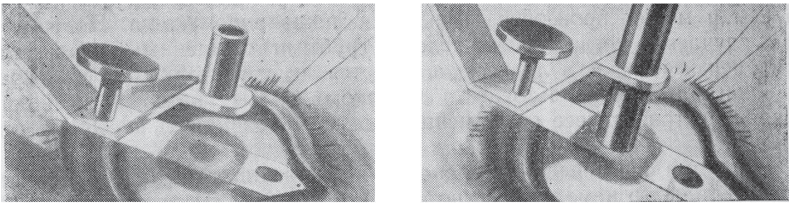

б в

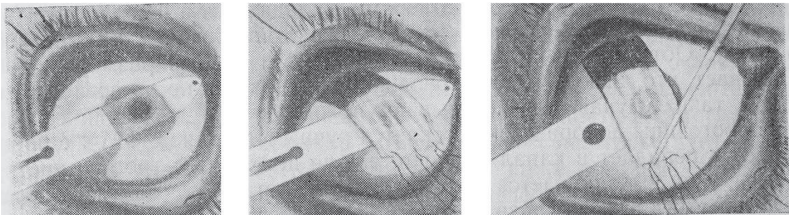

г д е

Рис. 9. Основные этапы операции частичной сквозной пересадки роговой оболочки с применением трепана ФМ-1:
а — два разреза роговицы ножом ФМ-1; б — введение станка с предохранительной пластинкой; в — трепанация бельма; г—осмотр трепанационного отверстия;
д — покрытие трансплантата лентой; е — удаление пластинки.

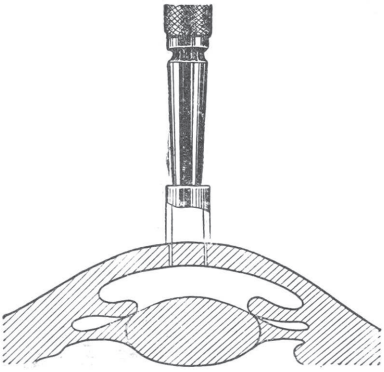

Рис. 10. Трепан ФМ-3 (схема).



Рис. 11. Обтураторы.

Если при применении трепана ФМ-3 произошло выпадение стекловидного тела, то немедленно вводят в отверстие обтуратор (рис. 11), приподнимают его кверху, благодаря чему пластинка обтуратора закрывает отверстие сзади. Затем проводят пластинку трепана ФМ-1 позади обтуратора. Тогда вынимают обтуратор, так как вместо него отверстие закрыто пластинкой трепана. В отверстие вкладывают трансплантат (заранее иссеченный), закрывают лентой слизистой оболочки и вынимают пластинку. Обтураторов надо иметь несколько и разных размеров.

Бывает, что диск в момент трепанации иссекается не по всей окружности, в таких случаях его дорезывают ножницами.

В руководимом мною Украинском институте глазных болезней подавляющее количество операций частичной сквозной пересадки роговицы сделано трепаном ФМ-3.

Трепаны ФМ-1 и ФМ-3 изготовляются заводом «Красногвардеец» в Ленинграде.

Перейдем к вопросу о предоперационном и послеоперационном периодах при пересадке роговицы, который здесь можно осветить лишь в кратких чертах.

До операции необходимо, насколько возможно, оздоровить организм больного. Всякое заболевание (нагноительные процессы, диабет, сифилис, авитаминоз, болезни зубов, горла, глисты и т. д.) может вредно отразиться на приживлении трансплантата и на его прозрачности. Ведь глаза не живут своей обособленной от организма жизнью, а составляют неотделимую часть его. За некоторое время до операции помещаем больного на койку и лечим его. Как правило, в предоперационный период применяется тканевая терапия (по моему методу), стимулирующая физиологические функции организма. Это значительно повысило процент успеха пересадки роговицы. Тканевое лечение проводится и после операции, курсами, в течение нескольких месяцев. Приживление трансплантата, даже очень хорошее, с сохранением прозрачности, не дает еще права врачу успокаиваться. Бывают случаи помутнения трансплантата спустя несколько месяцев после операции, а потому мы можем праздновать победу только после наблюдения больного в течение по крайней мере 9 месяцев.

Усовершенствование техники операции сделало частичную сквозную пересадку доступной каждому квалифицированному окулисту.

Но вскоре возникло новое препятствие: нехватка роговицы для пересадок. Раньше, как уже сказано, роговицу для пересадки брали из глаз, удаленных у других больных в связи с тем или иным заболеванием. Но к удалению глаз врачи, понятно, прибегают в редких случаях. Пока пересадка роговицы производилась редко, этот источник материала для пересадки был достаточным, но он стал совершенно недостаточным для массового применения этой операции. Тем временем количество больных, которые обращались за помощью, все увеличивалось. И все грознее и грознее вставал передо мной призрак кризиса всей проблемы пересадки роговицы как массового способа борьбы с бельмами. Рано или поздно должен был наступить момент, когда офтальмологи вынуждены будут отвечать на просьбы слепых: «Увы, у нас нет материала для пересадки. Вам придется ждать очереди года три-четыре».

Парижская конференция по вопросам борьбы со слепотой, состоявшаяся в 1928 г., установила, что во всем мире имеется около 6 миллионов человек слепых на оба глаза, а тяжких глазных инвалидов — около 15 миллионов. Просматривая данные о причинах слепоты и глазной инвалидности, нетрудно было за-

ключить, что примерно у 40 % всех слепых потеря зрения явилась результатом бельм. Если даже принять, что на долю бельм приходится лишь 30–35 % слепых, то из 6 миллионов слепых 2 миллиона ослепли от бельм, а из 15 миллионов инвалидов 5 миллионов пострадали от бельм. Сколько кандидатов на пересадку роговицы имеется среди слепых, мы точно не знаем, так как неизвестно, какое число из них совершенно неизлечимо из-за тех или иных осложнений (глаукома, атрофия зрительных нервов и т. д.), погубивших зрительнонервный аппарат их глаз. Но инвалиды с бельмами почти все могут быть оперированы, ибо само наличие у них зрения свидетельствует о том, что зрительно-нервный аппарат у них цел и даже роговица у них не вполне мутна (иначе они стали бы совсем слепыми).

При таком обилии кандидатов на пересадку роговицы, конечно, никакие организационные меры по использованию глаз, удаляемых у других пациентов, не могли дать существенного эффекта.

Я решил исследовать возможность использования роговицы трупных глаз. Еще раньше некоторые окулисты пытались брать для пересадки роговицу трупов. Несколько таких пересадок сделали немецкий офтальмолог Фукс, французский офтальмолог Мажито, наши соотечественники Шимановский, Комарович, Савельев. Но только в одном случае Мажито, взяв для частичной сквозной пересадки роговицу человеческого плода, добился стойкого, прозрачного приживления трансплантата. В остальных случаях (иногда при сквозной частичной, иногда при полной пересадке) стойкого успеха не было.

Необходимо также учесть, что получение трупного глаза тотчас после смерти почти невозможно. Кроме того, чтобы использовать полученные глаза через несколько часов после смерти человека, надо всегда держать персонал и операционную в готовности к пересадке, что очень трудно. Поэтому вопрос о применении для пересадки роговицы трупных глаз можно было успешно разрешить, только отыскав способ сохранения жизнеспособности такой роговицы хотя бы в течение суток.

По этому вопросу мне стал известен один замечательный факт. Мажито готовился сделать больному пересадку роговицы. Для этой цели должна была быть использована роговица глаза, удаленного в тот же день у другого пациента. Но после того, как глаз у этого пациента был удален, оказалось, что тот больной, которому должна была быть пересажена роговица, не может в этот день подвергнуться операции. Глаз был оставлен на холоде, а через восемь дней роговица его была использована для пересадки и прекрасно прижила. Стойкость результата была прослежена на протяжении двух лет. Правда, роговица была взята не из трупного глаза, а из глаза живого человека, но этот случай свидетельствовал о сохранении жизнеспособности глаза при хранении на холоде. Я и приступил к пересадкам роговицы от трупных глаз, сохраненных при температуре 2–4° выше нуля в течение 1–2 суток.

В 1931 г. я сделал первую пересадку трупной роговицы. Не скрою, что приступил к этой операции не без волнения, тем более что слышались голоса, предупреждавшие о «трупном заражении», о «трупном яде» и т. д. Но все обошлось благополучно, и трансплантат прижил стойко, с сохранением прозрачности. Это был поворотный пункт в истории развития пересадки роговицы. Открылся путь к неисчерпаемому источнику материала для пересадок.

Пересадка роговицы, становившаяся все более и более популярной, вызвала у некоторых скептически настроенных врачей неодобрительное отношение, которое могло принести делу серьезный ущерб. Ввиду этого я пред-

принял поездку в Москву, взяв с собой четырех больных, которым была удачно сделана пересадка роговицы и за которыми я наблюдал в течение более 9 месяцев после операции. И исцеленные больные и мой доклад вызвали большой интерес, так как пересадка роговицы была в то время даже для Москвы новостью. Через несколько дней после доклада я, по желанию главного врача Московской глазной больницы, сделал несколько операций пересадки роговицы в присутствии врачей больницы и приглашенных гостей — окулистов. Глаза от трупов были предоставлены мне проф. С. С. Юдиным из Института неотложной помощи имени Склифосовского. Все операции прошли благополучно. На другой день врачи глазной больницы оперировали уже сами под моим руководством.

После моей поездки в Москву популярность пересадки роговицы значительно выросла. Эту операцию стали применять врачи в разных городах страны.

Благодаря усовершенствованию техники операции, созданию специального инструментария и широкому применению трупного материала проблема пересадки роговицы может считаться в настоящее время практически разрешенной. Пересадку роговицы теперь может произвести без затруднений каждый глазной врач, владеющий техникой внутриглазных операций.

До настоящего времени (до начала 1955 г.) мною и моими учениками произведено свыше трех с половиной тысяч операций пересадки роговой оболочки (на рис. 12 и 13 показаны результаты некоторых успешных операций, проведенных в Украинском экспериментальном институте глазных болезней). А всего по Советскому Союзу, согласно анкетным данным, произведено свыше 8400 таких операций, в том числе на Украине — 4882 операции, в РСФСР — 2299, в Казахстане — 506, Узбекистане— 190, Азербайджане — 161, Туркмении — 155, Латвии — 68, Армении — 58, Киргизии — 38, Таджикистане — 30, Молдавии — 12, Грузии — 6, Белоруссии — 5, Эстонии — 5, Литве — 2.

Я лично еще в августе 1949 г. сделал свою тысячную операцию пересадки роговицы, поставив своеобразный мировой рекорд. Среди моих ближайших учеников, сделавших много пересадок, следует отметить Н. А. Пучковскую, В. В. Скородинскую, С. А. Бархаш, С. Ф. Кальфа, Д. Г. Бушмича, А. И. Пахомову, В. Е. Шевалева и др. Из других советских окулистов, много работавших над проблемой пересадки, упомянем здесь В. П. Рощина (Алма-Ата), Г. Х. Кудоярова (Уфа), И. Ф. Коппа (Сталино), Т. И. Ерошевского (Куйбышев), Л. И. Иванова (Нижний Тагил), М. З. Попова (Смоленск), С. Х. Ахундову (Баку), С. И. Петруня (Луганск), И. И. Медведева (Самарканд), В. А. Строганова (Херсон).

Результаты операции пересадки роговицы определяются не только тем, как проведена сама операция, но и исходным состоянием оперируемого глаза.

Согласно классификации, разработанной мною совместно с Д. Г. Бушмичем, глаза с бельмами по степени их пригодности для пересадки делятся на пять категорий. Первые три категории являются благоприятными для кератопластики (пересадка роговицы), четвертая — мало благоприятной и пятая — почти безнадежной.

У больных с бельмами, пригодными к операции частичной сквозной пересадки роговицы, успешный исход получен в 60–65 % всех случаев пересадки. Если разделить оперированных больных на группы (по степени их пригодности для кератопластики), то первая категория дает нам 90–95 % успеха, вторая — 70–75 %, третья — 50–60 %, четвертая — 20–24 % и, наконец, пятая категория (осложненные случаи) — 11 % (данные собраны сотрудниками Украинского института глазных болезней Д. Г. Бушмичем и В. А. Рукиным).

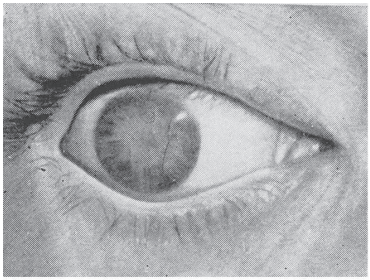

а

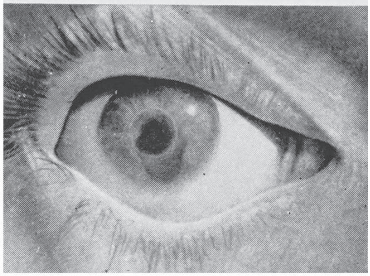

б

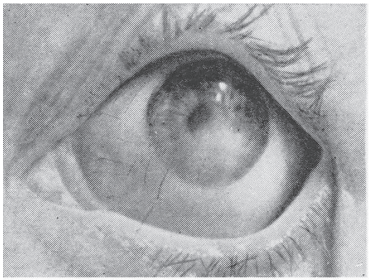

в

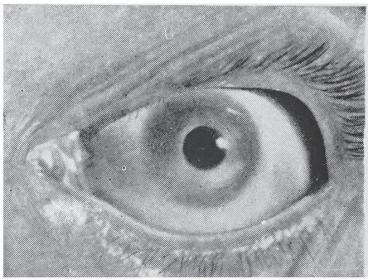

г

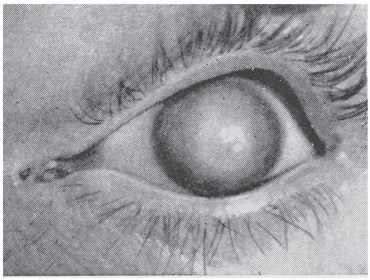

д

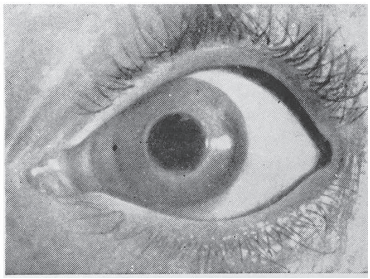

е

Рис. 12. Результаты операции частичной сквозной пересадки роговицы:
а — на правом глазу — бельмо роговицы после скрофулезного кератита; острота зрения = 0,06; б — после операции трансплантат прозрачный, острота зрения = 0,9. Срок наблюдения — 7 лет; в — на левом глазу — расположенное близко к центру бельмо роговицы после военной травмы; острота зрения = 0,02; г — после операции пересаженная роговица прозрачна; острота зрения = 1, 0. Срок наблюдения — 7 лет; б — на левом глазу — почти полное бельмо роговицы после рецидивирующего кератита; острота зрения = 0,01; е — после операции острота зрения = 1,0. Срок наблюдения — 3 года 8 мес.

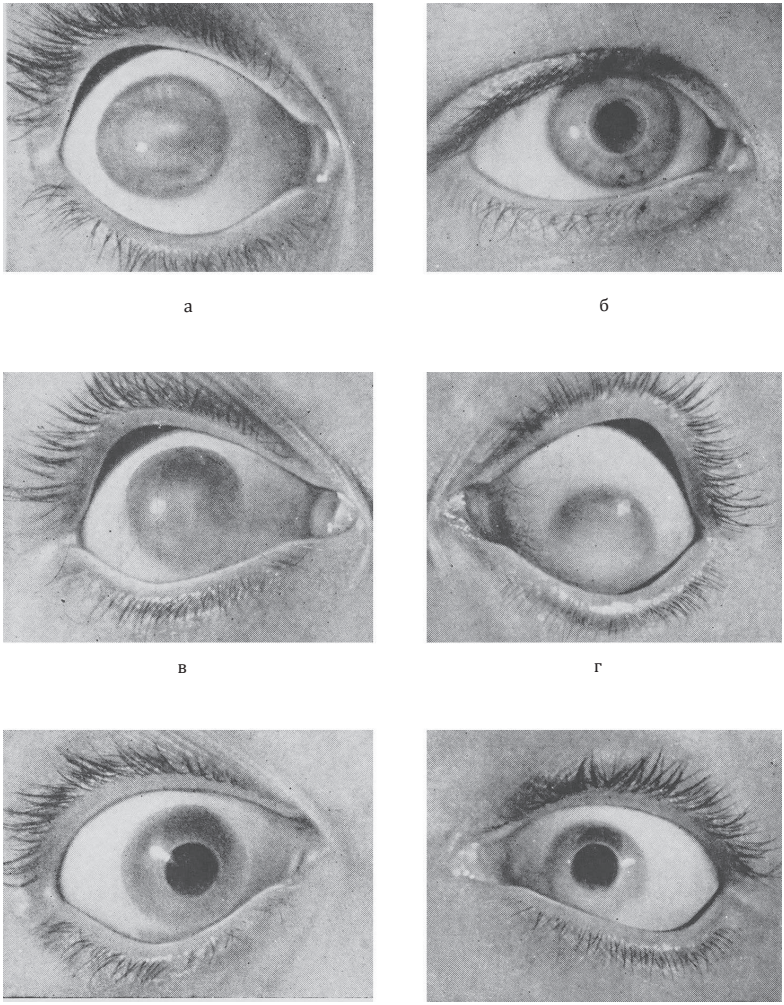

Рис. 13. Результаты операции частичной сквозной пересадки роговицы:
а — на правом глазу — почти полное бельмо роговицы; острота зрения = 0,04; б — после операции острота зрения = 1,0. Срок наблюдения — 2 года; в — диффузное помутнение роговых оболочек обоих глаз после термического ожога; острота зрения правого глаза = 0,03, левого = 0,1; г — после операции пересаженная роговица прижила прозрачно; острота зрения правого глаза = 1,4, левого = 1,2. Срок наблюдения — 2 года.

Эти цифры служат подтверждением правильности высказанного мною уже давно взгляда о необходимости расширения показаний к производству пересадки роговицы и применения ее даже на глазах, которые еще не так давно считались мало или совсем непригодными к этой операции. Но во всей силе встает перед нами вопрос о предварительном лечении больного до операции, причем особое значение имеет тканевая терапия.

Не следует забывать, что пересадку роговицы можно повторять, и иногда хороший результат получается только после второй или третьей операции. Мы имеем ряд примеров, подтверждающих целесообразность повторной пересадки.

В настоящее время Украинский институт глазных болезней работает над дальнейшим усовершенствованием операций частичной сквозной пересадки, над расширением показаний к ней, а также разрабатывает новые пути борьбы с «неустранимой» слепотой от бельм.

В частности, мы стремимся увеличить диаметр трансплантата до 5–6 *мм.* Работа идет успешно. При пятимиллиметровых пересадках процент успеха не ниже, чем при четырехмиллиметровых, а выгоднее, конечно, иметь более широкий трансплантат, менее подверженный опасности пострадать при случайном заболевании.

В детском отделении института мы все шире и шире применяем пересадку роговицы у детей с бельмами. Наш опыт убедительно опровергает пессимистические заявления зарубежных скептиков, считающих, что у детей пересадка удается хуже, чем у взрослых. А между тем чем раньше возвращено зрение, тем лучше будет развиваться психика ребенка.

Самому маленькому нашему пациенту, которому сделана удачная пересадка, было полтора года.

Мы успешно разрабатываем вопрос об улучшении почвы для пересадки путем так называемой мелиорации бельма. Срезав передние слои бельма, если оно очень грубое, покрываем его передними слоями роговицы трупного глаза, т. е. предварительно производим послойную пересадку роговицы. Благодаря этому трансплантат попадает при окончательной операции, т. е. при частичной сквозной пересадке роговицы, в лучшее окружение и само бельмо оздоровляется.

Мы много занимались во время Великой Отечественной войны и занимаемся теперь пересадкой роговицы славным защитникам Родины, получившим бельма после ранений. Пересадка роговицы воинам начата впервые мною. Результаты операций менее благоприятны, чем при обычных бельмах, так как в этих случаях, кроме роговицы, обычно повреждены и другие части глаза. Но и здесь имеем ряд весьма удачных операций.

Наконец, успешно разрабатываем методику полной пересадки роговицы, так как при некоторых видах бельм (выпяченное бельмо и стафилома, т. е. выпяченный бугор радужной оболочки при почти полном разрушении роговицы) частичная пересадка роговицы не дает хороших результатов. У слепых с такими бельмами некоторые окулисты производили полную пересадку роговицы, но ни одна такая операция (из 69 опубликованных в печати, из которых 30 принадлежат мне) сколько-нибудь ценного оптического успеха не дала. По моему поручению Н. А. Пучковская начала изучение и разработку вопроса пересадки роговицы у слепых со стафиломами и выпяченными бельмами. Ею разработана методика операции почти полной пересадки роговицы. Сущность этой операции заключается в том, что бельмо или стафилому иссекают не полностью, а оставляют полоску бельма шириной в 1–1,5 *мм* (рис. 14). К ободку бельма пришивают трансплантат. Трансплантат иссекают при помощи трепанов типа ФМ-3 и ФМ-4 диаметром в 7, 8, 9 и 10 *мм.* Размер трепана выбирают для каждого больного индивидуально.

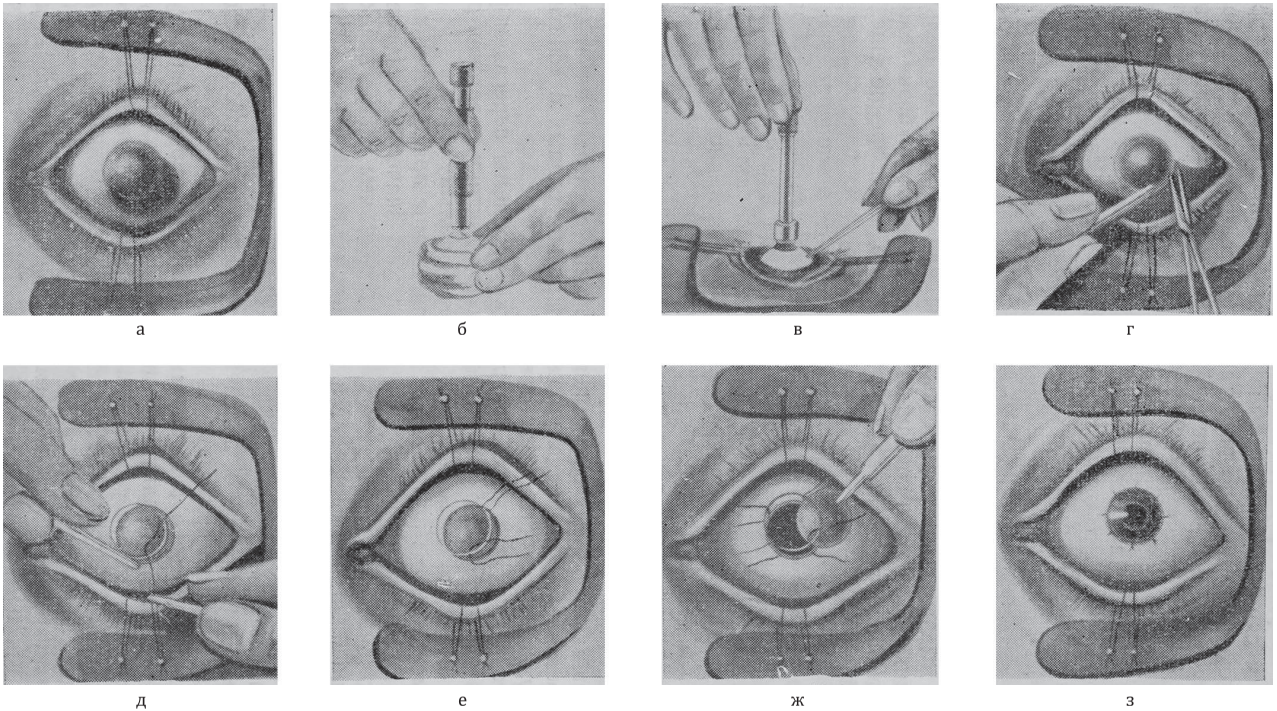

Рис. 14. Основные этапы операции почти полной пересадки роговой оболочки, разработанной Н. А. Пучковской (с применением трепанов типа ФМ-3 и ФМ-4):

а — укрепление век к диадеме Филатова — Кальфа; б — иссечение трансплантата трепаном ФМ-4; в — трепанация бельма (неполная) трепаном ФМ-3; г — отсечение бельма по линии трепанации; д — наложение первого роговичного шва; е — наложение второго роговичного шва; ж — удаление бельма из-под трансплантата; з — окончание операции. Наложено 8 роговичных швов.

Н. А. Пучковской описаны результаты 100 операций этого типа. Прозрачное и почти прозрачное приживление было получено в 10 %, полупрозрачное — в 19 %. При этом учитывались только результаты операций, прослеженные от восьми месяцев до трех лет и более. Примером удачно проведенной почти полной пересадки роговицы может служить операция больной Д. (рис. 15).

Из указанных 100 операций 26 были сделаны на слепых глазах не с целью восстановления зрения, а с косметической целью, для улучшения внешнего вида глаза, обезображенного растяжением его переднего отдела. У 74 больных операция делалась с целью возвращения зрения, и оно было восстановлено (от одной сотой до четырех десятых) у 19, т. е. в 25 % (при выведении процента оптического успеха учитывались только результаты операций, длительно прослеженные). Таким образом, установлена возможность получения стойкого оптического эффекта и стойкого прозрачного приживления больших трансплантатов. Это огромный шаг вперед по сравнению с прежними результатами.

Приведенные здесь данные об оптическом успехе операций почти полной пересадки роговицы являются валовыми, общими, т. е. больные не разбивались на группы по степени пригодности для операции. Если сделать такую разбивку на три группы, то в первой, самой благоприятной, успех был, как оказывается, более чем у половины оперированных больных (у 15 из 24).

Мы разрабатываем еще один вид пересадки.

30 лет тому назад Эльшниг высказал мысль о том, что можно, сделав полную пересадку роговицы, воспользоваться помутневшим трансплантатом для производства на нем частичной сквозной пересадки. Эта операция, которую нельзя произвести на стафиломе или на выпяченном бельме, могла бы оказаться успешной после предварительной полной пересадки, так как трансплантат будет окружен роговичной тканью, хотя бы и помутневшей. Но сам Эльшниг, да и никто в прошлом, этой операции не делал.

В 1935 г. я впервые произвел такую операцию на глазу, на котором два года и два месяца тому назад была сделана полная пересадка роговицы. Всего мною было сделано пять таких пересадок, и у одного больного было получено зрение (около двух сотых). За последние годы Н. А. Пучковская произвела свыше 20 операций частичной сквозной пересадки на почве почти полной кератопластики. Результаты получены очень ободряющие. Установлена возможность стойкого прозрачного приживления и получения хорошего оптического эффекта после таких операций. В качестве примера можно привести результаты операции больной Д. (рис. 15).

Данные о почти полной пересадке роговицы и о частичной сквозной пересадке на почве ранее произведенной полной пересадки роговицы заслуживают серьезного внимания. Они говорят о возможности вернуть зрение многим слепым, имеющим стафиломы или выпяченные бельма. Это новое достижение по пути сокращения так называемой «безнадежной слепоты». Надо бороться за каждую каплю света, пока зрение еще не погибло окончательно!

Мною и моим учеником В. В. Войно-Ясенецким в эксперименте на животных разрабатывается проблема гетеротрансплантации роговицы, т. е. пересадки роговицы от животного одного вида животному другого вида. Разрешение этой проблемы открыло бы новые широкие перспективы для дальнейшего развития пересадки роговицы. К настоящему времени, произведя пересадки у кур, морских свинок и кроликов, мы экспериментально доказали возможность гетеропластических трансплантаций роговицы у животных.

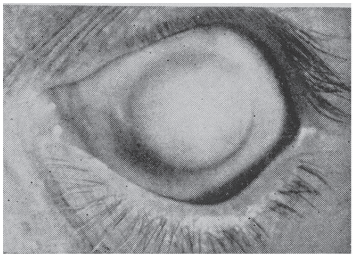

а

б

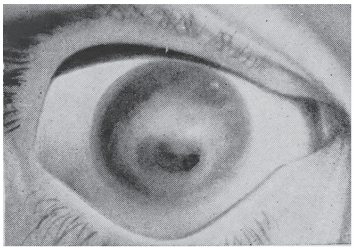

в

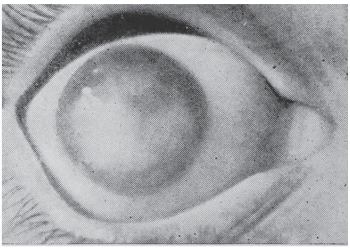

г

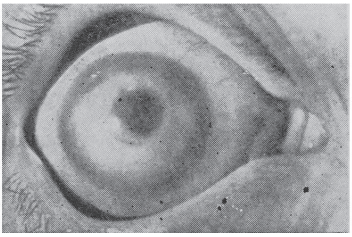

д

Рис. 15. Результаты операции почти полной пересадки роговицы:
а — на левом глазу — эктатическое бельмо; катаракта, последовательная глаукома; острота зрения равна правильной светопроекции; б — после операции острота зрения = 0,25, трансплантат прозрачный. Срок наблюдения — 3 года 4 мес.; в — на правом глазу — почти полная стафилома роговой оболочки; резкое истончение стафиломы в центре; острота зрения равна счету пальцев у лица; г — через 101/2 месяцев после операции почти полной пересадки роговицы трансплантат прижил частично полупрозрачным, острота зрения = 0,02; д — после операции частичной пересадки роговицы на правом глазу трансплантат прозрачный, острота зрения = 0,3. Срок наблюдения — 4 года.

Можно сказать, что офтальмология текущего столетия в значительной мере разрешила проблему возвращения зрения слепым и инвалидам с бельмами, поставленную в прошлом веке. Просьба слепых о «снятии» бельма ныне уже не остается без ответа.

Радостно сознавать, что в деле разработки проблемы пересадки роговицы и внедрения ее в широкую медицинскую практику советская офтальмология и, в частности, моя школа сыграли большую роль.

В начале моей работы по пересадке роговицы мне приходилось слышать возражения, что эта операция не имеет того значения, которое я ей придаю, что она представляет собой не более, чем хирургический «курьез», что она мало применима, да и успех ее мало обеспечен. Сейчас каждому ясно, что эти возражения были плодом глубокого заблуждения, невежественного пессимизма, этого врага всякого прогресса.

Заканчивая главу, посвященную пересадке роговицы, считаю нужным остановиться на вопросе о дальнейшем внедрении этой операции в широкую медицинскую практику.

Следует отметить, что в руководимых мною Украинском институте глазных болезней и глазной клинике Одесского медицинского института имени Н. И. Пирогова нельзя уже больше увеличивать годовое количество операций пересадки роговицы. Да в этом и нет необходимости. Наша школа, играющая большую роль в деле пересадки роговицы, должна вести показательную работу, заниматься изучением этой проблемы как клиническими, так и экспериментально-лабораторными методами, что она и делает. Дело других учреждений — внедрять пересадку роговицы в больничные заведения, пользуясь нашими достижениями и вводя в это дело дальнейшие усовершенствования.

Еще до войны мы стремились распространить операцию пересадки роговицы среди окулистов всего Советского Союза и для этого обучали глазных врачей, приезжавших к нам по путевкам Министерства здравоохранения СССР. Мы обучали эти группы врачей (по 10 человек в год) и снабжали окончивших курсы инструментами для пересадки роговицы, изготовленными в экспериментальной мастерской нашего института. После воины снова были созданы при институте курсы по пересадке роговицы. Сейчас на них обучается несколько групп глазных врачей из разных районов СССР.

По мере увеличения количества пунктов, где будет производиться пересадка роговицы, придется решать вопрос о снабжении врачей роговичными материалами. Конечно, каждый из них должен сам позаботиться об использовании всех местных возможностей для получения трупных глаз, как делал в начале развития пересадки роговицы я лично и руководимые мною клиника и институт. Теперь мы получаем глаза из Института неотложной помощи имени Склифосовского в Москве. Их доставляют нам в холодных термосах по железной дороге и самолетами, и они попадают к нам, как правило, не позднее чем через двое суток после их взятия от трупа, но нам приходится применять их для операции и через четверо суток.

Получение таз в достаточном количестве на местах — не всегда легкое дело. А поэтому необходимо обеспечить снабжение пунктов, где идет широкая работа по пересадке, из больших городов. Крупные города должны взять на себя снабжение периферии глазами, удовлетворив, конечно, прежде всего потребность в пересадочном материале имеющихся в них глазных клиник и институтов. Большими возможностями для этого располагают такие города, как Москва, Ленинград, Киев, Харьков, Тбилиси, Ташкент и др.

Надо подумать еще и о других условиях для обеспечения развития пересадки роговицы.

Необходимо обеспечить окулистов инструментарием для пересадки роговицы. Медико-инструментальный ордена Ленина завод «Красногвардеец» в Ленинграде освоил с нашей помощью производство комплектов инструментов для операции пересадки по моему методу. Он изготовляет трепаны ФМ-1, ФМ-3

и ФМ-4. Но нужно также, чтобы производились и добавочные инструменты, необходимые при операции пересадки роговицы.

Наша школа до сих пор занимала первенствующее положение по количеству операций пересадки роговицы. Но мы будем рады, если ее «рекорд» будет превзойден. Мы — чемпион, который хочет быть побитым! Мы стремимся не удерживать первенство по статистике операций, а хотим возможно шире распространить кератопластику как средство борьбы со слепотой и инвалидностью от бельм.

Пересадка роговицы — большое и важное дело, которому, конечно, надо пожелать полного процветания. И я имею право сказать: «Да здравствует пересадка роговицы!».

Но есть поговорка: «Начал за здравие, а кончил за упокой». Так и я, начав за здравие, хочу кончить за упокой пересадки роговицы. Ведь пересадка роговицы нужна только на худой конец, когда уже есть бельмо. А разве это неизбежно, чтобы были бельма? Нет, тысячу раз нет! Мы можем и должны так поставить борьбу с глазными болезнями, чтобы бельма не могли больше образовываться.

Будет время, когда советская офтальмология лечебными и профилактическими мерами добьется того, что пересадка роговицы будет похоронена. Этого я ей желаю как можно скорее. Но пока что эта операция, являющаяся одним из величайших завоеваний офтальмологии, необходима. И мы должны одновременно широко внедрять в медицинскую практику пересадку роговицы и бороться против болезней и травм, ведущих к образованию бельм. Итак, пока да здравствует пересадка роговицы!

Глава вторая

ТКАНЕВАЯ ТЕРАПИЯ

Наиболее значительным своим достижением я считаю тканевую терапию, новый метод лечебной медицины, предложенный мною в 1933 г.

Тканевая терапия возникла на почве изучения проблемы пересадки роговицы.

Как было указано, нередко пересаженный кусочек роговицы мутнеет и возвращенное больному зрение снова теряется. Это великое горе для больного и врача!

Много средств было предложено для борьбы с помутнением пересаженной роговицы, но они не оправдали возлагавшихся на них надежд. Изыскивая новые пути для просветления помутневшего трансплантата, я пробовал применять глазные ванночки из сока куриных зародышей, которым пользуются обычно для культуры тканей, в надежде усилить таким образом питание пересаженной роговицы. Получился некоторый успех, но он не удовлетворил меня.

Тогда я вспомнил другой факт из той же области культуры тканей. Известно, что если кусочек ткани, культивируемой на питательной среде, перестает расти, то можно вновь вызвать его рост, подсадив к нему новый кусочек ткани того же зоологического вида и того же гистологического типа. Такое возбуждение роста объясняли действием на одряхлевшую культуру особых веществ — «десмонов», поступивших из нового кусочка в старый. Я и попробовал подсаживать к мутневшему трансплантату кусочек, срезанный с поверхности роговицы человеческого глаза (удаленного у другого пациента по поводу тяжкой болезни). Для такой подсадки около транс-

плантата срезались поверхностные слои бельма. Этот метод дал заметный успех, и я опубликовал его в 1933 г. в журнале «Вестник офтальмологии». Поскольку здесь имело место введение тканевого материала в организм больного с лечебной целью, я считаю этот метод подсадки началом тканевой терапии, которая так пышно расцвела к настоящему времени. В то время тканевая терапия применялась мною лишь в форме гомопластической пересадки ткани, т. е. пересадки в пределах одного зоологического вида — от человека человеку, — притом ткани свежей.

В 1934 г. я опубликовал мои наблюдения над пересадкой роговицы, взятой от трупных глаз, которые до операции сохранялись при температуре в 2–4° выше нуля в течение 1–3 суток. Оказалось, что трупный роговичный материал не только не хуже свежего роговичного материала, взятого от живого донора, но даже лучше его. Это обстоятельство уже заставляло думать, что при хранении роговичного материала на холоду в нем накапливаются какие-то вещества, способствующие успешному приживлению трансплантата в бельме нового хозяина.

Кроме того, мое внимание привлек еще один замечательный факт. Давно было известно, что иногда вокруг трансплантата, взятого от глаза живого донора, бельмо становится прозрачным. Это явление описывалось как курьез, и никто из авторов не сделал из него никакого вывода. Пользуясь материалом из «свежих» глаз, я тоже наблюдал просветление бельма, но, как и мои предшественники, не придавал этому факту особого значения. Однако, когда для пересадки с оптической целью я стал применять роговицу трупных глаз, сохраненных на холоду, то случаи просветления бельм после пересадки роговицы стали попадаться чаще и просветление проявлялось в более сильной степени. Это, уже резкое, явление пробудило мою бдительность и внимание. Связав этот факт с лучшими результатами от пересадки трупных глаз, консервированных при низкой температуре, я понял, что хранение на холоду ведет к накоплению в пересадочном материале каких-то веществ, которые возбуждают восстановительные процессы в трансплантате и затем в бельме хозяина.

С этого времени я для просветления мутнеющего трансплантата стал делать поверхностную подсадку роговичного материала, полученного от сохраненных на холоду трупных глаз. Успех получился большой!

Затем я начал пользоваться такой пересадкой при лечении целого ряда заболеваний роговицы. Для этого я срезал поверхностный кусочек больной роговицы около ее края и покрывал дефект кусочком роговицы трупного глаза. Уже первые наблюдения показали, что после этой операции воспаления роговицы, имевшие даже очень затяжной характер, быстро проходят.

Вскоре я стал лечить этим способом и другие болезни организма, прежде всего болезни кожи.

Надо отметить, что в то время я не был свободен от теории специфических «десмонов», поэтому, так же как для лечения заболеваний роговицы я пользовался роговичным материалом человека, так и для лечения кожных заболеваний я начал пересаживать трупную кожу человека, выдержанную на холоду 7 суток. Кусок такой кожи пересаживался в дефект кожи, сделанный вблизи области заболевания. Успех лечебных подсадок кожи даже при таких тяжких процессах, как туберкулезная волчанка лица, превзошел мои ожидания. Трудно было поверить глазам своим при виде быстрого исчезновения туберкулезных узлов и язв на пораженной коже!

Впоследствии я освободился от тормозящего гипноза теории специфических «десмонов». Клиника и эксперимент показали, что для лечебной цели можно пользоваться любой тканью человека и даже животного, причем такая ткань не должна непременно совпадать по гистологическому характеру с той тканью организма, которая поражена болезненным процессом. Кроме того, эту ткань совсем не обязательно пересаживать вблизи заболевшей ткани или органа пациента.

Общеизвестно, что отделенные от организма ткани продолжают некоторое время оставаться живыми, если условия их хранения (температурные и другие) не убивают их сразу. Но раз ткань, отделенная от организма и сохраненная на холоду, продолжает жить, то приходится допустить, что она биохимически перестраивается и в ней образуются какие-то вещества, которые стимулируют при неблагоприятных условиях среды жизненные процессы в этой ткани. Эти вещества я впоследствии назвал биогенными стимуляторами, по происхождению их из живой ткани. Введенные тем или иным способом в больной организм, биогенные стимуляторы усиливают в нем жизненные реакции, что и ведет к выздоровлению.

И свежие ткани, пересаженные в организм, могут проявить лечебное действие, но оно значительно слабее действия тканей, сохранявшихся некоторое время на холоду.

Убедившись, что самые разнообразные ткани человека и животных приобретают целебные свойства при неблагоприятных для них условиях (отделение от организма, хранение на холоду), я предположил, что биогенные стимуляторы должны накапливаться и в живых частях растений, например в листьях, отделенных от организма и находящихся в неблагоприятных условиях. Неблагоприятные условия для листьев создавались мною не путем хранения их на холоду, а хранением их в темноте в течение 10–12 суток, поскольку для зеленого листа необходимым условием полной его жизни является работа хлорофилла и солнечного луча. Мои предположения подтвердились. Опыты показали наличие биогенных стимуляторов в листьях столетника (алоэ), а впоследствии и в листьях других растений — подорожника, свеклы, люцерны и даже лопуха. Сохранявшиеся в темноте листья обладают более выраженным стимулирующим действием, чем листья свежие.

Дальнейшие исследования показали, что лечебный эффект получается не только в результате введения в организм тканей (путем пересадки их или имплантации — помещения их в подкожный карман), но и при впрыскивании водных экстрактов из них под кожу. Это показывает, что носителями целебных свойств сохраненных человеческих, животных и растительных тканей являются какие-то вещества.

Все это позволило мне сделать следующее обобщение: всякая живая ткань (человека, животного, растения), будучи отделена от организма и сохранена в условиях, для нее неблагоприятных, но не убивающих ее, подвергается биохимической перестройке с образованием в ней особых веществ — биогенных стимуляторов неспецифического характера, возбуждающих жизненные реакции организма, в который они введены тем или иным путем.

В дальнейшем выяснилось, что биогенные стимуляторы образуются и в целых живых организмах, когда они поставлены в неблагоприятные условия существования и вынуждены приспосабливаться к этим условиям путем биохимической перестройки. Исходя из этого, я предположил, что природа должна давать нам биогенные стимуляторы в готовом виде.

Вместе со своими сотрудниками В. А. Бибером и В. В. Скородинской я стал искать биогенные стимуляторы в грязи одесских лиманов, целебные свойства которой всем известны. Было основание предполагать, что целебные биогенные стимуляторы должны возникать здесь за счет микроскопических животных и растений, принимающих участие в образовании лиманной грязи. Эти стимуляторы могут накопляться в микроорганизмах в процессе борьбы за жизнь, предшествующей их гибели. И, действительно, мы доказали их наличие в экстрактах из грязи. Кроме того, мы нашли их и в дистиллате после перегонки грязи с водяным паром в перегонной колбе. Этот отгон не содержит ни белков, ни гормонов, наличие которых можно было предположить в экстракте из грязи. Он обладает значительной целебной силой, очевидно, благодаря наличию в них летучих фракций биогенных стимуляторов.

Такие же целебные экстракты и отгоны получены из осенних листьев (В. П. Филатовым и А. Ф. Сысоевым), из чернозема, из ила пресных озер (В. А. Бибером), а также из морской воды (В. П. Филатовым и С. П. Скрипченко) и, наконец, из торфа (В. П. Филатовым и В. А. Бибером).

Изложим вкратце **методику тканевой терапии**.

Первой формой тканевой терапии является применение консервированных тканей.

Кусок ткани (человека, животного или листа растения), обогащенный биогенными стимуляторами (после хранения при температуре 2–4° для животных тканей и в темноте — для растительных), вводится пациенту в длинный подкожный карман хирургическим путем при местном обезболивании. Размер куска кожи — 6–8 *см*^{2}. Вводимая под кожу ткань обязательно стерилизуется в автоклаве при 120° в течение одного часа, в день операции. Можно вводить ткань при помощи шприца *с* винтовым поршнем под давлением. Доза для взрослых — 3 *г,* для детей — соответственно возрасту.

Начиная с 1933 г., я испытал очень многие ткани человека, а с 1937 г. — длинный ряд тканей животных.

Второй главной формой тканевого лечения являются инъекции водных экстрактов из консервированных тканей.

Для приготовления экстрактов консервированную ткань измельчают в ступке и прибавляют 0,85%-ный раствор хлористого натра в отношении 1 : 10 (для животных тканей) или 1 : 5 (для алоэ). Массу кипятят и пропускают сквозь фильтровальную бумагу; прокипятив фильтрат, снова фильтруют его; повторив этот прием еще один-два раза, разливают фильтрат в ампулы и, запаяв их, стерилизуют в автоклаве при 120° один час.

Инъекции под кожу делают ежедневно по 0,5–1,0 *мл,* всего 30–45 впрыскиваний на курс.

Тканевое лечение может быть проведено одними имплантациями или одними инъекциями экстрактов. В первом случае имплантации, если болезнь длительная, делаются 3–4 раза, а иногда и более, обычно раз в месяц. Во втором случае один курс состоит из 30–45 впрыскиваний. При длительных хронических заболеваниях такие курсы повторяются четыре раза в год. Можно комбинировать инъекции с имплантациями (на курс инъекций одну имплантацию); такие курсы делаются четыре раза в год. При некоторых формах туберкулеза легких, гортани, глаза экстракты вводятся под кожу в малых дозах (по 0,1–0,2 *мл),* а имплантации лучше не делать вовсе или делать их лишь после длительной подготовки инъекциями экстрактов в уменьшенной дозе.

Третьей формой применения тканевой терапии являются приемы экстрактов внутрь. Очень удобны для этого листья алоэ, консервированные в течение 12 суток в темноте, в прохладном месте, при 4–8º выше нуля.

Экстракт алоэ готовится по той же методике, как и для инъекций, но делается более концентрированным: на 10 частей листьев алоэ берут 30 частей дистиллированной воды. Полученный после трех-четырехкратного кипячения и фильтрования прозрачный экстракт разливается в прокипяченные флаконы емкостью в 30–50 *мл* (автоклавирование не обязательно) и сохраняется на холоду и в темноте. Через пять дней, в случае помутнения экстракта, его можно профильтровать и прокипятить. Экстракт алоэ назначается по 0,5–1 чайной ложке три раза в день за полчаса до еды; можно повышать дозу до одной столовой ложки.

Если требуется, чтобы экстракт для внутреннего употребления мог сохраняться без изменений в течение более длительного срока, его готовят с добавлением спирта. На каждый литр приготовленного экстракта прибавляют 200 *мл* спирта крепостью 90° (ректификата) и в случае появления мути фильтруют.

Можно пользоваться водными (без спирта) экстрактами алоэ для микроклизм, что удобно при лечении детей (доза для ребенка 6 лет — $^1/_2$ чайной ложки с двумя чайными ложками воды).

На наружном применении тканевых препаратов нет возможности здесь остановиться. Подробно методика тканевой терапии изложена в «Инструкции по изготовлению и применению тканевых препаратов по методу академика В. П. Филатова» (изд. Украинского экспериментального института глазных болезней им. академика В. П. Филатова, Одесса, 1950).

Тканевая терапия не препятствует никаким другим видам лечения; ее можно сочетать с применением сульфамидов, антибиотиков (пенициллин, стрептомицин), витаминов, инсулина (при диабете) и других гормонов, с физиотерапией, курортным лечением и т. д.

Для экстрактов, как и для имплантаций, могут быть применены ткани не только человека, но и животных, а из растений упомянем, кроме алоэ, листья агавы, подорожника, свеклы и др.

Применение нестерилизованных материалов недопустимо.

Считаю необходимым указать, что применение тканевой терапии по моему методу безопасно. Этого нельзя сказать о модификациях моего метода. Так, применяя способ Г. Е. Румянцева, К. Режабек наблюдал на 390 случаев имплантаций 85 нагноений. Сам автор этой модификации Г. Е. Румянцев указывает, что в его практике нагноения были в 5 % случаев, что, конечно, тоже много. В нашем институте способ Румянцева был применен при лечении 26 больных, из которых у 12 получились нагноения.

В нашем способе при имплантации с разрезом процент нагноении был ниже 0,1. При шприцевом способе их вообще не бывает, как не бывает и при инъекциях экстрактов.

Какие же результаты дает нам тканевая терапия, или лечение биогенными стимуляторами?

Остановлюсь сперва на глазных болезнях. Из наших материалов по этому вопросу опубликована только часть (более 4 тысяч наблюдений). Мы получаем очень ценные результаты — выздоровление и значительное улучшение у большинства леченных больных. Эти результаты прослежены достаточно долго: от одного года до 5–10 лет.

Передо мною выступают отрадные картины замечательных успехов от применения тканевой терапии при лечении таких тяжких заболеваний глаз, которые раньше считались неизлечимыми, да и признаются неизлечимыми и поныне теми окулистами, которые не знакомы с тканевой терапией. На протяжении первых 36 лет моей деятельности как окулиста я не имел таких эффективных результатов лечения больных, какими подарила меня тканевая терапия за последние 20 лет моей работы, со времени введения ее в медицину. Так же оптимистически настроена и моя одесская школа, а за ее пределами — множество врачей и в нашем отечестве, и в зарубежных странах. Тканевая терапия является поистине могучим средством, которое сильно укрепляет лечебные позиции глазных врачей.

Я приведу здесь несколько наблюдений, показывающих эффективность тканевой терапии при глазных болезнях.

У 19-летней студентки С. на обоих глазах развилось глубокое паренхиматозное воспаление роговой оболочки. Вследствие помутнения роговицы зрение упало настолько, что одним глазом больная предметов уже не различала, а ощущала только свет; другим глазом она могла считать только пальцы, показываемые ей на расстоянии 25–30 *см.* Девушка вынуждена была оставить учебу. 11-месячное лечение не дало никаких результатов. Больная была в отчаянии.

В 1949 г. она обратилась в Украинский институт глазных болезней. Мы начали лечить ее тканевой терапией в виде подкожных инъекций отгона торфа, который является природным источником биогенных стимуляторов. Уже первый курс лечения (30 инъекций) уменьшил воспалительный процесс, и зрение улучшилось. Три повторных курса лечения вовсе устранили воспаление, роговица просветлела, и зрение поднялось до «единицы», т. е. до нормы. Девушка стала свободно читать и писать, опять вернулась к учебе. Трудно описать ее радость! Достигнутые результаты лечения оказались достаточно стойкими, о чем свидетельствует четырехлетнее наблюдение. В этом случае выявилась во всем блеске мощь тканевого лечения.

А вот другой пример благодетельного действия тканевой терапии при заболевании роговицы.

В этом случае мы имели дело с скрофулезным («золотушным») воспалением роговицы (аллергического характера на почве ослабленного туберкулеза). 10-летняя дочь колхозника С. вынуждена была оставить школу из-за жестокого воспаления обеих роговиц, которые стали мутными и были пронизаны кровеносными сосудами. Больная страдала светобоязнью, слезотечением, которое вызывало раздражение и воспаление кожи лица; она не могла открывать глаз. Уже первый десяток инъекций под кожу экстракта алоэ (в малых дозах — по 0,2 *мл)* дал быстрое улучшение, которое шло безостановочно вперед. После 40 инъекций девочку нельзя было узнать: она свободно открывала глаза, слезотечение даже при ярком свете не появлялось, роговицы стали прозрачными и зрение настолько повысилось, что больная стала читать и писать. Она окрепла, прибавила в весе. После повторных курсов лечения девочка смогла вернуться в школу. Эффект лечения прослежен в течение $2^{1}/_{2}$ лет.

Скрофулезные (аллергические туберкулезные) воспаления нередко очень тяжелы и вследствие своей распространенности являются часто источником бельм и инвалидности. Из 196 детей со скрофулезным поражением глаз, лечившихся в нашем институте в послевоенные годы, яркий эффект тканевого лечения отмечен у 161. На рис. 16 представлена фотография одного из таких детей до и после тканевой терапии.

Рис. 16. Результаты тканевой терапии скрофулеза.
Больной ребенок до лечения (слева) и после лечения (справа).

Не менее замечательное действие оказывает тканевое лечение и при герпетическом воспалении роговицы. Это заболевание проявляется в форме пузырьков, развивающихся в области воспалительных очагов на роговице; пузырьки лопаются и на их месте образуются язвочки. Процесс этот сопровождается сильными болями, светобоязнью, упадком зрения. Болезнь трудно поддается лечению, нередко повторяется, оставляя после себя стойкие помутнения роговой оболочки. Заболевание вызывается специальным вирусом.

Молодая работница Р. вынуждена была оставить работу на фабрике и учебу в вечерней школе из-за герпетического воспаления глаза. После первого же курса лечения инъекциями отгона лиманной грязи воспаление прекратилось и зрение было восстановлено до нормы. Очень скоро Р. вернулась к работе и учебе. Курсы лечения она проводила повторно в течение года. Мы наблюдали ее на протяжении пяти лет — рецидива болезни не было.

Из 998 больных, подвергнутых тканевому лечению при разнообразных болезнях роговицы, успех получен у 934.

Хорошие результаты дает тканевая терапия и при осложненной близорукости.

При сильной близорукости очень часто заболевают внутренние оболочки глаза — сетчатка и сосудистая оболочка (миопический хориоретинит). Кровоизлияния и воспаление так портят зрение, что больные лишены возможности читать и доходят до полной глазной инвалидности. Прежние способы лечения не давали должного эффекта. Тканевое лечение оказалось гораздо более благотворным.

Вот пример. В 1938 г. у одной больной нами была обнаружена сильная близорукость с явлениями миопического хориоретинита, вследствие которого зрение понизилось до 0,04 на одном глазу и до 0,2 на другом. Она была близка к полной инвалидности, но после того, как мы стали проводить ей в течение ряда лет повторные курсы тканевого лечения (к сожалению, с перерывами во

время войны), она постепенно поправилась. Зрение у нее повысилось на одном глазу до 0,1, а на другом — до 0,85. Мы наблюдаем ее 16 лет. Больная сохраняет хорошее зрение и работает теперь инспектором труда. Она, конечно, благословляет тканевую терапию.

Из 362 больных с миопическим хориоретинитом, которые почти все получили хорошие результаты от тканевого лечения, мы у 117 больных проследили этот успех длительно — в течение нескольких лет.

Теперь мы начали применять тканевое лечение не только при осложненной близорукости, но и для того, чтобы остановить ее прогрессирование, особенно в начальных стадиях заболевания.

Ценнейшие результаты получены от тканевой терапии при атрофии зрительных нервов.

Это тяжкое заболевание развивается на почве травм головы, отравления (особенно древесным спиртом), инфекционных болезней, болезней мозга, нарушений обмена веществ и т. д. В результате этого заболевания в значительном большинстве случаев наступает глубокая инвалидность или полная слепота. Тканевая терапия оказалась значительно более полезной, чем прежние способы лечения. В результате наблюдений более чем за 1000 больных мы установили хорошие успехи в 70 % случаев.

Вот один из этих случаев. Военный фельдшер Л. получила контузию головы на одном из фронтов Великой Отечественной войны. Она ослепла от атрофии зрительных нервов и поступила в госпиталь через 6 месяцев после наступления слепоты, причем на одном глазу у нее зрение упало до нуля, т. е. этим глазом больная совершенно не ощущала света, не различала дня от ночи, а на другом глазу было лишь очень слабое ощущение света. Я принял ее в госпиталь, почти не надеясь на успех. И что же? Тканевое лечение, проводившееся около года, постепенно улучшило ее зрение, и бывшая слепая вернулась к труду. На худшем глазу зрение поднялось до 0,07, а на другом — до 0,3. Л. оставалась под наблюдением еще полтора года, и ухудшения зрения не было.

Приведу еще пример.

Портной В. страдал почти полной слепотой на почве атрофии зрительных нервов обоих глаз, развившейся вследствие отравления древесным спиртом. Нередко достаточно небольшой рюмки этого страшного яда, чтобы стать слепым, что и случилось с нашим молодым, полным сил и здоровья пациентом. Лечился он три года общепринятыми средствами, но без успеха. В 1945 г. он обратился ко мне, и я назначил ему тканевую терапию. Уже после трех курсов лечения зрение у него настолько улучшилось, что он мог ходить без посторонней помощи, а через год он приступил к работе. Мы наблюдали его в течение семи лет после начала тканевого лечения, которое он повторял недостаточно аккуратно. Он имеет зрение 0,2 и 0,3 и бесконечно рад своему спасению от слепоты.

Ученик 9 класса Щ. летом 1950 г. заболел гриппом, осложненным арахноидитом и невритом зрительных нервов с переходом в атрофию. Зрение упало до 0,03 на правом глазу и до 0,01 на левом. В дальнейшем оно еще больше понизилось в связи с произведенной в Москве в январе 1951 г. трепанацией черепа (с целью рассечения спаек). С мая 1951 г. больного начали систематически лечить в нашем институте, применяя инъекции тканевых препаратов и имплантации консервированных тканей. Через 10 месяцев после четырех курсов тканевого лечения зрение правого глаза повысилось до 0,35 с коррекцией стеклом — 4,0, а через два года зрение правого глаза с той же коррекцией равнялось 1,2, а на левом с коррекцией — 3,5 достигло 0,85. Юноша окончил среднюю

школу с золотой медалью и в настоящее время учится в Московском университете. Достигнутая острота зрения не понижается вот уже 4 года.

Этот случай еще раз нас учит, что никогда не надо складывать оружие перед так называемыми безнадежными заболеваниями, особенно пользуясь тканевой терапией.

Все эти факты излечения, казалось бы, обреченных больных с атрофией зрительных нервов должны уничтожить пессимизм у врачей и у больных в отношении лечения этого заболевания.

На рис. 17 и 18, *б* показаны изменения остроты зрения и поля зрения у больного Щ. под влиянием тканевой терапии.

У больного П., 38 лет, была типично выраженная картина пигментного перерождения сетчатки обоих глаз. У него была расстроена способность приспособляться к слабому освещению, и в сумерках он не мог ходить без посторонней помощи. Он не различал предметов, хорошо видимых здоровым глазом. Даже днем он часто натыкался на столбы, стены, на прохожих, так как поле зрения у него было настолько сужено, что он видел только на узком пространстве перед собою. Зрение его было ослаблено более чем на 50 %. Болезнь началась несколько лет тому назад и прогрессировала. У больного были обнаружены типичные осложнения пигмента в сетчатке и побледнение сосков зрительных нервов. Это заболевание, так называемое пигментное перерождение сетчатки, издавна считается неизлечимым: больные постепенно доходят до слепоты или полной инвалидности. Такая участь грозила и нашему больному, но его спасла тканевая терапия. Лечили его несколько лет систематически, и состояние его улучшалось постепенно, но неуклонно. Острота зрения достигла нормы, зрение в сумерках значительно улучшилось, поле зрения расширилось. Больной давно уже стал вполне трудоспособным человеком. Мы наблюдаем его вот уже 10 лет.

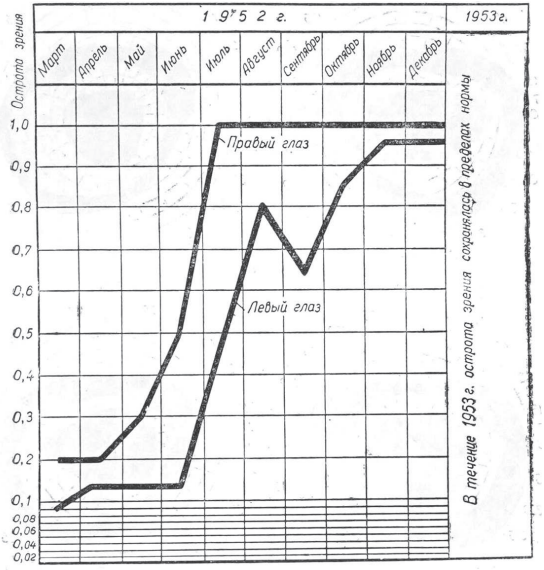

Рис. 17. Изменение остроты зрения у больного Щ. под влиянием тканевой терапии.

Тканевую терапию мы успешно применяем и в ряде других случаев пигментного перерождения сетчатки. На рис. 19 показаны изменения поля зрения у одного из больных пигментным перерождением сетчатки под влиянием тканевого лечения. Всего у 500 больных мы получили успех более чем у 70 %.

Замечательно, что успех тканевого лечения наблюдается и при семейных формах этой болезни.

При травматическом тяжком поражении глаза с прободением его стенки нередко другой глаз заболевает так называемым симпатическим (сочувственным) воспалением. Для предотвращения заболевания другого глаза необходимо вовремя удалить поврежденный глаз. Но обязательно вовремя. Если же симпатическое воспаление другого глаза уже началось, то удаление поврежденного глаза и настойчивое лечение заболевшего уже редко когда помогает. Часто наступает полная слепота или тяжелая инвалидность. В таких случаях, по данным С. С. Головина, благоприятный исход достигается только у 25 % больных. Тканевое лечение повысило успех до 73–75 %. Это еще одна крупная победа тканевой терапии.

При воспалении сосудистой оболочки, также очень тяжелом заболевании, мы, применяя тканевое лечение, добились успеха в 483 случаях из 590. Многих исцеленных таким способом больных мы наблюдали в течение нескольких лет и возврата болезни не обнаружили.

Из многих неглазных заболеваний, при лечении которых мы получили огромный успех от тканевой терапии, приведу здесь лишь несколько.

Инженер Ч. в течение 13 лет страдал волчанкой левой щеки. Волчанка лица — болезнь туберкулезного происхождения, которая выражается в воспалительных инфильтратах в коже и в изъязвлениях. Нередко язвенный процесс разрушает кожу и края носа, что приводит к обезображиванию лица, вызывая тяжкие физические и моральные страдания больного. Лечение, применявшееся доселе (лучистая энергия, прижигания углекислотой, препараты золота, диатермокоагуляция, туберкулин, витамины и т. д.), в общем дает мало надежды на успех, а если и наступает в отдельных случаях излечение, то для этого нужно очень много времени и то на лице остаются обезображивающие его рубцы. У больного Ч. лечение давало иногда временный успех, но скоро наступали рецидивы. Он был, конечно, угнетен морально. Мы применили тканевое лечение. После нескольких курсов больного нельзя было узнать: язвы зажили, кожа побелела, щека приняла близкий к норме вид. Вот уже 8 лет прошло со времени начала лечения, а возврата болезни нет. Больной успешно занимается своим делом, сохраняя вновь появившуюся жизнерадостность.

В 42 из 55 подобных случаев мы имели длительно прослеженный успех.

58-летний В. болел самопроизвольным омертвением (гангрена) стоп. Это очень тяжкое заболевание внутренней стенки артерии. Вначале больные испытывают даже при кратковременной ходьбе сильные боли в стопах, заставляющие их останавливаться для отдыха. При исследовании пульса на стопе (а иногда и выше, на голени) он не прощупывается. Дело может закончиться омертвением пальцев, стопы и даже всей конечности. Больной В. попал к нам, став инвалидом, у него уже посинел большой палец на правой ноге. Положение резко изменилось в результате применения тканевой терапии. После первых имплантаций начали утихать боли, вернулся сон, после пяти имплантаций больной уже свободно ходил и вскоре вернулся к трудовой жизни. Состояние больного оставалось хорошим в течение всего срока наблюдения (более двух лет).

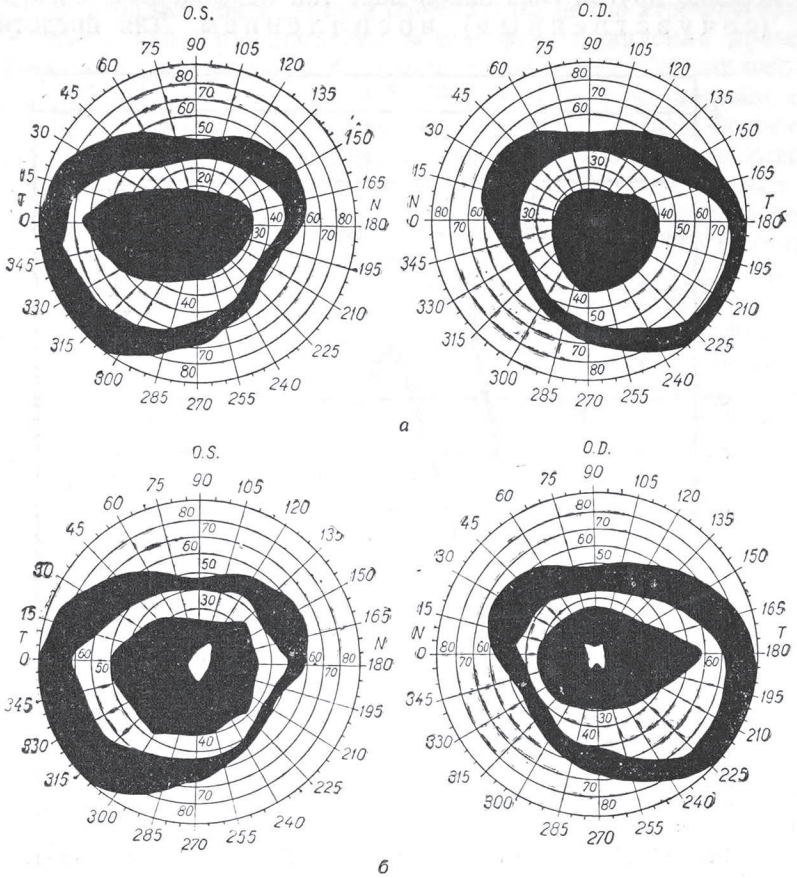

Рис. 18. Изменение поля зрения у больного Щ. под влиянием тканевой терапии. Схема поля зрения: а — до тканевого лечения; б — после тканевого лечения. Срок наблюдения — 4 года. Величина объекта — 10 мм.

Больная учительница С. попала под наше наблюдение спустя три года после того, как заболела самопроизвольной гангреной, которая лишила ее трудоспособности. Благодаря тканевой терапии, курс которой повторяли 3–4 раза в год, С. вот уже шесть лет здорова и занимается педагогической деятельностью.

Таких наблюдений, по литературным данным, имеется 193. Успех отмечен у 142 больных.

Одно из ярких проявлений действия тканевой терапии — это рассасывание рубцов. Первый же случай применения тканевого лечения с этой целью превзошел все наши ожидания. У маляра С. рубцы кисти рук, развившиеся после ожога паром, сковали ладонь и скрючили пальцы. Через три недели после начала тканевого лечения он мог здороваться за руку и вскоре уже орудовал малярной кистью, которую раньше не мог даже держать в руке. Он был демонстрирован в Украинской академии наук в 1938 г.

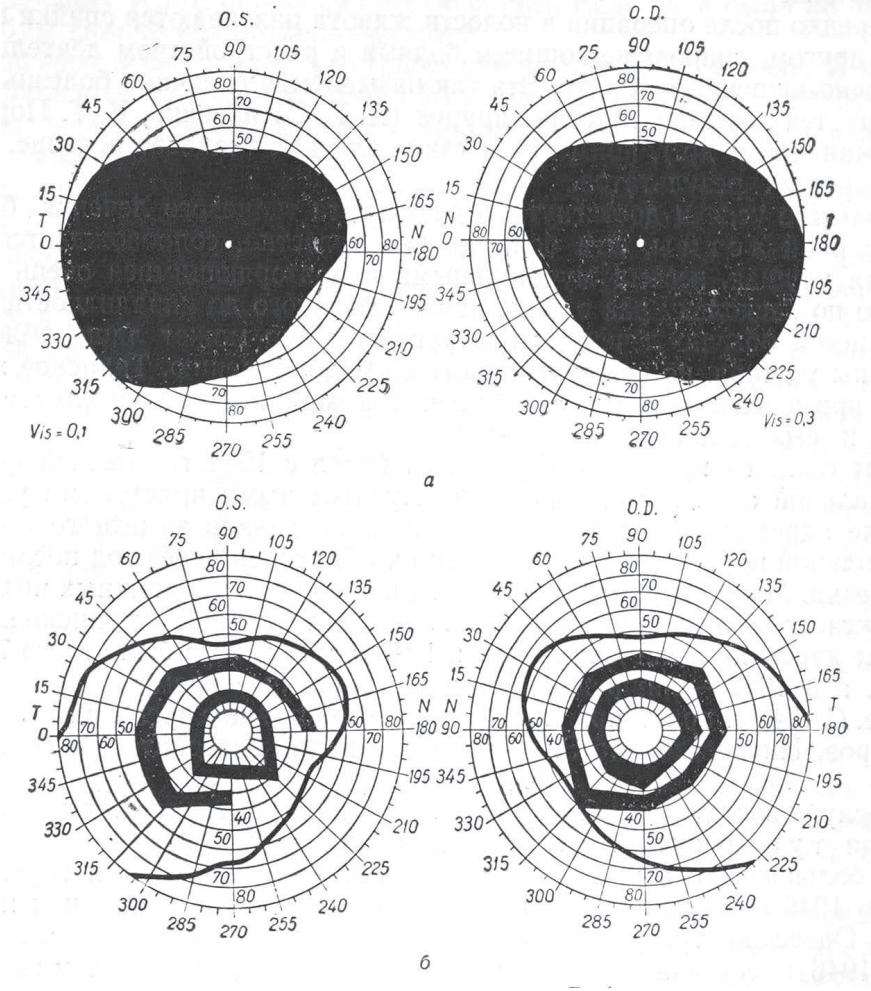

Рис 19. Изменение поля зрения у больного Б. (с пигментным перерождением сетчатки) под влиянием тканевого лечения:
а — до лечения; б — после лечения.

Особенный интерес представляют результаты применения тканевой терапии для рассасывания рубцов после ожогов пищевода (едкой щелочью, кислотами). При таких рубцах больные нередко могут питаться только жидкой пищей, причем приходится периодически растягивать рубцовые стяжения бужами. Иногда нужна операция, которая небезопасна для жизни. Рассасывание же рубцов под влиянием тканевой терапии способствует восстановлению проходимости пищевода и возвращению больных к нормальному питанию.

Убедительные результаты получены (по наблюдениям уролога А. Б. Ага) от тканевой терапии при рубцовых сужениях мочеиспускательного канала.

Нередко после операции в полости живота развиваются спайки кишок друг с другом, сопровождающиеся болями и расстройством деятельности желудочно-кишечного тракта. Эта так называемая спаечная болезнь трудно поддается лечению. Многие хирурги (А. Г. Сосновский, В. Т. Порядин, Хорошманенко и др.), применяя в таких случаях тканевое лечение, добились хороших результатов.

Большие успехи достигнуты в результате тканевого лечения бронхиальной астмы. Эта болезнь, как известно, сопровождается припадками удушья, весьма мучительными и повторяющимися очень часто, нередко по нескольку раз в день, доводя больного до инвалидности. Применяющееся обычно лечение мало успешно: оно может лишь облегчить приступы удушья, но редко приводит к выздоровлению. Тканевое же лечение, примененное нами у 342 больных астмой, дало значительное улучшение и выздоровление в 70–80 %.

Вот один из примеров. Студент З. болел с 1944 г. тяжелой формой бронхиальной астмы, с ежедневными мучительными приступами удушья. Лечение адреналином, курение астматола не давало заметного облегчения. Больной прекратил учебу. К нам он обратился через год после начала болезни. Мы применили тканевое лечение в виде подкожных инъекций экстракта алоэ. Уже первый курс лечения дал большое улучшение, а повторные курсы привели к тому, что в 1946 г. у больного было всего 7 приступов, а в 1947 — лишь два приступа (в осеннее время). Он вернулся к учебе. С 1948 г. приступов уже не было. В настоящее время он совершенно здоров. Интересно, что З. недавно закончил консерваторию по классу пения.

Заслуживает внимания следующий случай применения тканевой терапии при туберкулезе легких и гортани.

У больного Ш. был туберкулез легких (с кавернами) и гортани. С 1944 по 1946 г. он находился под амбулаторным и стационарным наблюдением Одесского туберкулезного научно-исследовательского института. К весне 1946 г. состояние его сильно ухудшилось (высокая температура, ночное потение, отсутствие аппетита, плохой сон). Боли при глотании, в связи с язвой гортани, которая не поддавалась лечению, сильно изнуряли больного. Надежды на выздоровление не было. Жена больного взяла его из института и обратилась за помощью к нам. Начато было тканевое лечение дома у больного экстрактом алоэ в виде внутренних приемов (по 25 капель 3 раза в день) и полосканий горла этим препаратом. Вскоре наступило улучшение. Боль при глотании исчезла, через месяц зажила язва, появился аппетит, улучшился сон, ночное потение уменьшилось, температура стала почти нормальной. Через год больной приступил к работе. Вот уже 8 лет прошло с тех пор, как было начато тканевое лечение, и Ш. все время хорошо себя чувствует.

Из 463 больных туберкулезом легких, подвергшихся тканевому лечению в Одесском тубинституте (из них 105 были с малыми формами туберкулеза), по данным В. И. Малишевской, успех отмечен у 203. Из 30 больных туберкулезом гортани выздоровели 7.

Замечательные успехи получены при тканевом лечении пендинской язвы.

Эта болезнь очень распространена по побережью Африки, в Малой Азии, Иране и отчасти Средней Азии. Вызывается она укусами насекомых — москитов-флеботомусов *(Phlebotomus pappatacii* и *Phlebotomus sargenti),* которые переносят таким образом возбудителя инфекции — лейшманию. На местах укусов, чаще всего на лице, развивается язва, которая держится долго, распространя-

ясь на большую или меньшую поверхность тела. Бывают случаи наличия до 100 и более язв по всему телу, причиняющих больному большие мучения. После заживления язвы, самопроизвольного или в результате применения обычных способов лечения, редко дающих успех, остаются грубые рубцы. Если язва была на лице, то эти рубцы сильно его обезображивают.

Тканевое лечение дает блестящие успехи при этой болезни. Я наблюдал 53 больных, из коих один имел 93 язвы. Все они быстро выздоровели, рецидива болезни не наблюдалось. После заживления язв остались лишь тонкие, малозаметные рубцы.

Как пример, могу привести следующий случай. У 18-летней девушки, жившей в Ашхабаде и переехавшей затем в Одессу, появился на носу небольшой прыщик с зудом. Вскоре образовалась язва. Через два года язва, дно которой было покрыто гнойными выделениями, занимала почти весь нос и распространялась на щеки. Больная была в отчаянии. Ее страшила не только язва, но и предстоящее рубцовое обезображивание носа и щек. Я применил тканевое лечение подкожными инъекциями отгона лиманной грязи. После четвертой инъекции уже наступило явное улучшение. После 56 инъекций язва зажила, очистилась и на месте ее образовалась нежная рубцовая поверхность. Впоследствии кожа приняла почти нормальный вид. Легко представить радость больной, спасенной от мучительной болезни и от обезображивания носа рубцами! А. находится под наблюдением 8 лет; за все время рецидива болезни не было.

Блестящие результаты отмечены нами, а также рядом врачей-сифилидологов Одессы при тканевом лечении гуммозного сифилиса.

Я успешно применил тканевую терапию при паренхиматозном кератите на почве врожденного сифилиса.

В 1947 г. я совместно с И. Д. Перкелем и А. А. Фельдманом провел тканевую терапию у трех больных, страдавших нераспознанным третичным сифилисом. У всех трех в результате тканевой терапии (без специфического лечения) рассосались и зажили гуммозные сифилиды, а у двух из них резко положительная реакция Вассермана перешла в отрицательную.

На основании своих многочисленных наблюдений сифилидолог С. М. Якунер приходит к следующим выводам: тканевая терапия по В. П. Филатову благотворно влияет на больных сифилисом, улучшая их жизненный тонус, сон, аппетит, общее самочувствие; в сочетании со специфическими способами лечения тканевая терапия уменьшает процент и ослабляет интенсивность побочных нежелательных явлений, которые вызываются применением антисифилитических средств; тканевое лечение способствует сокращению сроков обратного развития проявлений сифилиса всех стадий, ускоряет переход положительной реакции и осадочных проб в отрицательные. О. В. Куксенко и Р. А. Перельман подтвердили и дополнили данные С. М. Якунера. Таким образом, тканевая терапия вошла в арсенал средств при лечении сифилиса.

Велики успехи тканевой терапии при красной волчанке. Больная С. долго лечилась различными способами, но безрезультатно. В отчаянии она бросилась под поезд, но была спасена. Тканевая терапия дала быстрое выздоровление. Наблюдения за больной проводились в течение трех лет; рецидива болезни не было.

Во многих случаях псориаза (тяжкая хроническая кожная болезнь) тканевая терапия дала полное излечение. Поразительный эффект был получен у больной М. (наблюдение Г. О. Ланда и В. П. Филатова). Она более двух лет страдала тяжелой формой псориаза. Воспалительными пятнами и чешуйками были

покрыты вся спина, руки, ноги и грудь. После нескольких месяцев тканевого лечения больная вполне выздоровела. Срок наблюдения — три года.

Примером эффективности тканевой терапии при другой кожной болезни — склеродермии могут служить результаты, полученные у больной Т., у которой кожа лица, рук и нижних конечностей была сухая, гладкая, как будто натянута на кость; ее трудно было схватить в складку. За счет уплотнения кожи ротовое отверстие было сужено (раскрытие на 4 *см),* цвет кожи на конечностях темно-лиловый, пальцы кистей деформированы. Болезнь началась в 1945 г. Тканевое лечение под нашим наблюдением проводилось с 1948 по 1953 г. включительно. В результате кожа стала эластичнее, легко берется в складку. На лице появились мимические движения, при поднятии бровей кожа лба ложится в складки. Появилась подвижность рта, раскрытие — 10 *см.* Общее состояние значительно улучшилось.

В специальной литературе опубликованы данные, подтверждающие пользу тканевого лечения склеродермии.

Тканевая терапия успешно применяется также невропатологами и психиатрами.

После травмы головы контузионного характера иногда развивается травматическая эпилепсия. Как показали наблюдения во время и после Великой Отечественной войны, эта болезнь наступает нередко через долгие сроки после травмы. Лечебное действие тканевой терапии, как показали работы Л. Л. Пападато, С. А. Баккала, В. Т. Порядина и др., сказывается благотворно, и больные, страдавшие частыми припадками, избавляются от них, становятся трудоспособными.

Тканевой терапии поддается и такое распространенное тяжелое психическое заболевание, как шизофрения. Я лично наблюдал двух больных с определенно выраженной шизофренией. Один из них, молодой человек, был уже с трудом терпим в обществе вследствие полного упадка психической деятельности. Тканевое лечение, проводившееся систематически три года, настолько его оздоровило, что больной смог окончить сельскохозяйственный техникум и в настоящее время работает. В другом случае пожилая женщина, которую пришлось поместить в психиатрическое отделение, после полутора лет лечения там тканевой терапией практически выздоровела. У нее только иногда бывают слуховые галлюцинации.

Подобного же рода наблюдения опубликованы рядом отечественных психиатров (Ластовецкий, Шпак, Копелиович, Маслов).

Имеется очень много интересных данных о благотворном действии тканевой терапии на язвенную болезнь желудка и двенадцатиперстной кишки. Первые наблюдения в этой области принадлежат Д. Н. Кранцфельду и мне. Обстоятельные исследования провела Д. М. Короб, наблюдавшая 100 больных в течение около двух лет и отметившая в большинстве случаев успех тканевой терапии. Сообщения о лечебном действии тканевой терапии на язвенную болезнь опубликовали Е. Ю. и Ю. Ю. Крамаренко, А. И. Мещанинов, С. Н. Бутягин, С. А. Баккал и др.

Благотворное действие оказывает тканевая терапия и при лечении гинекологических заболеваний, а именно воспалительных процессов женской половой сферы, а также при аменоррее и дисменоррее. Некоторые подобные случаи наблюдались нами в институте. Большое количество наблюдений было собрано гинекологами Г. К. Живатовым, П. Е. Ровинской, Л. А. Державиной, В. Н. Нехаевой и др.

а

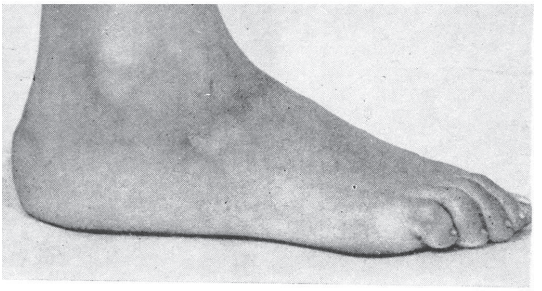

б

Рис. 20. Тканевая терапия длительно не заживающей язвы стопы:
а — до лечения; б — после лечения.

Имеются серьезные достижения при тканевом лечении незаживающих язв. Наблюдения по этому вопросу в изобилии накопили во время и после Великой Отечественной войны Ш. А. Райгородский, Ц. М. Барг, И. Г. Ершкович, Ю. Ю. Крамаренко, С. Н. Бутягин, С. А. Мамушин, В. Т. Порядин и др.

На рис. 20 показаны результаты тканевой терапии у одного из больных с длительно не заживающей язвой стопы.

О хороших результатах тканевого лечения заболеваний периферической нервной системы (радикулиты, невриты, люмбоишиалгии, нейродермиты и др.) имеются убедительные данные М. В. Дунье Л. Л. Пападато, С. Н. Бутягина, С. А. Мамушина.

Значительные успехи получены от тканевой терапии при таком тяжелом заболевании, как проказа. В моей школе этим занимались, кроме меня, Л. Я. Клопенко, В. Е. Шевалев, В. А. Шубин, В. В. Скородинская, Э. П. Киршфельд, Л. Г. Балуева. Моя статья по этому вопросу была напечатана в пятом выпуске сборника работ по лепре, изданном в 1952 г. в Москве. Такие же благоприятные результаты получены во Вьетнаме врачом Фам Нгок Тхаком, о чем он сообщил мне в письме.

Имеющиеся данные не свидетельствуют о полном излечении проказы, но польза тканевой терапии при этом заболевании вне всякого сомнения. Она оказывает лечебный эффект при самых различных проявлениях лепры (язвы, невриты, боли, поражения глаз и т. д.).

Благотворное влияние тканевой терапии на различные проявления проказы имеет большое принципиальное значение: оно доказывает, что даже при этом хроническом заболевании, при котором организм буквально наводнен массой лепрозных палочек, угнетающих его защитные силы, тканевая терапия способна усилить защитную реакцию организма.

В Советском Союзе больных проказой мало, но за рубежом (африканские страны, Индия, Иран, острова Тихого океана и др.) число лепрозных больных достигает более пяти миллионов человек.

Особенно полезно сочетание тканевого лечения лепры с сульфоновыми препаратами, как показали наблюдения В. Е. Шевалева, Л. Я. Клопенко и др. Вопросы тканевого лечения проказы подлежат дальнейшей разработке.

Не имея возможности подробно останавливаться на других заболеваниях, приведем здесь лишь перечень тех болезней, при которых тканевая терапия дает хорошие результаты.

Она с большим успехом применяется при следующих глазных заболеваниях: кератиты различного происхождения, воспалительные процессы сосудистого тракта, помутнение стекловидного тела, пигментное перерождение сетчатки и различные ретиниты, миопический хориоретинит, атрофия зрительного нерва, трахоматозный паннус, блефарит, весенний катар и отчасти глаукома.

Весьма значительные достижения имеются также при тканевом лечении следующих заболеваний других органов: обыкновенная волчанка, туберкулезные язвы кожи и гортани, костный туберкулез, туберкулез легких, различные (в том числе трофические) язвы кожи, гуммозные гранулемы и язвы, рубцовые сужения пищевода, стриктуры уретры, контрактуры Дюпюитрена, пендинская язва, красная волчанка, склеродермия, псориаз, травматическая и спонтанная эпилепсия, шизофрения, воспалительные заболевания периферической нервной системы, нейродермит, полиомиелит, бронхиальная астма, кожный рак, язвы желудка и двенадцатиперстной кишки, воспалительные заболевания женской половой сферы, фурункулез, болезненные костные мозоли, артриты, ограничение подвижности суставов после травмы, сыпной тиф (смягчение нервно-мозговых явлений), каузалгия и фантомные боли, бруцеллез, пеллагра, лепра, несрастающиеся переломы, спонтанная гангрена, экзема, детские болезни (скрофулез, дистрофия после дизентерии, ночное недержание мочи), нарушение углеводного обмена, гипотония и др.

Таким образом, тканевое лечение обладает огромным диапазоном полезного действия. Это вызывает иногда у скептиков недоумение. В дальнейшем я остановлюсь на этом вопросе. Здесь же замечу, что тканевая терапия потому полезна, что она действует на весь организм, повышая его физиологические функции. Действие ее заключается в усилении активности ферментов организма и в повышении тонуса центральной нервной системы, регулирующей все процессы в организме.

Как уже сказано, ценность тканевой терапии при разнообразных заболеваниях организма человека (и животных) доказана многими тысячами наблюдений, как моими и моих учеников, так и ряда других врачей.

На основании клинических данных и экспериментально-лабораторных исследований мною была построена гипотеза тканевой терапии, или учения о биогенных стимуляторах.

Основы ее опубликованы еще в 1942 г. С тех пор она в значительной степени развилась, дополняясь и обосновываясь новыми данными.

Я придаю ей значение прежде всего как рабочей гипотезе. Опираясь на нее, можно вести наблюдения в том или ином направлении с целью ее усовершенствования и уточнения, накопления новых доказательств и фактов. Вместе с тем новые факты могут послужить поводом для критического пересмотра отдельных ее положений и стимулировать дальнейшее развитие и утверждение этой гипотезы.

Излагать здесь гипотезу со всеми ее деталями я не имею возможности из-за ограниченного объема настоящей книги. Некоторые доказательства будут даны только по отдельным пунктам гипотезы. Цель изложения гипотезы — заинтересовать ею тех читателей, которые не знакомы с нею. Подробнее можно ознакомиться с нею по моей статье «Биологические основы тканевой терапии», помещенной в «Известиях Академии наук СССР (серия биологическая)», № 6, 1951 г. или по более краткой статье «Тканевое лечение», опубликованной в журнале «Природа», № 11–12, 1951.

Итак, в настоящее время гипотеза биогенных стимуляторов сводится в кратком виде к следующим восьми положениям:

1. Отделенные от организма животные и растительные ткани при воздействии на них таких факторов среды, которые затрудняют их жизнь, подвергаются биохимической перестройке. При этом в тканях образуются вещества, стимулирующие биохимические процессы в этих тканях. Указанные вещества, помогающие тканям сохранять жизнь при неблагоприятных условиях, названы мною стимуляторами биологического происхождения — биогенными стимуляторами. Эти стимуляторы образуются в тканях, пока последние еще живы и находятся в состоянии «переживания».

Не останавливаясь на многочисленных фактах, подтверждающих это положение, я упомяну лишь один, относящийся к последней фразе.

Вырезанный у кролика кусок кожи уха сохранялся при температуре 3–4°С выше нуля в течение 56 дней. На другом ухе этого же кролика также был удален кусок кожи и на его место пришит тот лоскут кожи, который сохранялся на холоду. Он прекрасно прижил, и, что интересно, на нем волосы выросли значительно гуще, чем на соседних участках кожи уха. Это один из многочисленных опытов, доказывающих, что отделенные от организма ткани, находясь в условиях «переживания», т. е. в неблагоприятных условиях, образуют стимуляторы и сохраняют при этом жизнеспособность.

2. Биогенные стимуляторы, введенные тем или иным путем в какой-либо организм, активируют в нем жизненные процессы. Усиливая обмен, они тем самым повышают физиологические функции организма. Этим биогенные стимуляторы увеличивают сопротивляемость организма к болезнетворным факторам и усиливают его регенеративные и рассасывающие свойства, что и способствует выздоровлению.

При этом бросается в глаза способность организма рассасывать рубцы, остающиеся после ожогов и различных травм, восстанавливать функции зрительного нерва после его атрофии, повышать остроту зрения нормального глаза, усиливать секрецию желудочного сока и повышать при этом активность его ферментов и т. д.

3. Биогенные стимуляторы возникают и в целых живых организмах, подвергнутых неблагоприятным, но не убивающим их условиям среды, внешним или внутренним, в процессе биохимической перестройки этих организмов.

Так, например, охлаждение ростков хлопчатника ведет к образованию в них биогенных стимуляторов, благодаря чему повышается и активность протеолитических ферментов в них.

4. Факторы среды, вызванные появлением биогенных стимуляторов, могут быть разнообразными.

В нашей школе, кроме хранения животных тканей при низкой температуре и листьев растений в темноте, доказано появление биогенных стимуляторов в целом живом организме под влиянием освещения рентгеновскими, ультрафиолетовыми лучами, при введении антиретикулярной сыворотки А. А. Богомольца, при травматических повреждениях и самых разнообразных болезнях.

Мною и С. Б. Розовской было установлено, что автоклавированный экстракт из крови, взятой у инфекционного больного в период кризиса, обладает большой биологической активностью.

Образование биогенных стимуляторов вследствие болезни наблюдала также Л. И. Ярошик. По ее данным, экстракты из крови инфекционных больных, а также из крови кроликов, перенесших инфекцию, повышают устойчивость белых мышей к смертельной паратифозной инфекции.

Возникновение биогенных стимуляторов возможно и при некоторых физиологических состояниях, например при мышечной работе. В нашем институте показано, что экстракты, полученные из крови после мышечной работы, биологически более активны, чем экстракты, полученные из крови до мышечной работы. Мышечная работа ведет к накоплению в организме биогенных стимуляторов, которые тонизируют функции организма. Таким образом, мышечная работа является для организма физиологически необходимой, конечно, при соблюдении соответствующего режима.

Это положение должно учитываться как очень важное при изучении различных вопросов физиологии труда и спорта. Естественно предположить, что с этой точки зрения надо исследовать такие вопросы, как, например, второе дыхание спортсменов и т. д. Эти взгляды я неоднократно высказывал. В последнее время аналогичные воззрения в отношении спорта высказаны Д. Мартеном в декабрьском номере журнала «В защиту мира» за 1953 г. Здесь добавлю лишь, что в некоторых случаях, а именно при лечении глаукомы, нашим институтом используются биогенные стимуляторы различного происхождения путем введения их в организм больного. Мы учитываем и те стимуляторы, которые образуются в организме больного в результате мышечной деятельности, поэтому последняя вводится в режим больных глаукомой, что нередко благоприятно отражается на регуляции внутриглазного давления.

В 1937 г. мною совместно с И. Г. Ершковичем и Т. А. Фишером установлено, что после бега внутриглазное давление у человека падает, в то время как общее кровяное давление остается еще повышенным. При утомлении кроликов в колесе и собак на треке мною совместно с В. Е. Шевалевым установлено падение давления в глазу и у животных. Замечательно, что переливание крови от утомленного животного другому вызывало и у последнего падение внутриглазного давления. Позднее М. Э. Кашук установил, что бег вызывает у человека повышение остроты зрения. Стерилизованный водный экстракт из крови этого человека, будучи введен под кожу другому человеку, находившемуся в покое, вызывал у последнего повышение остроты зрения. Стерилизованный водный экстракт из крови бежавшего человека вызывал при впрыскивании мышам ускорение заживления дефекта кожи.

5. Появление биогенных стимуляторов под влиянием неблагоприятных факторов среды представляет собой общий закон для всей живой природы. Биогенные стимуляторы образуются всюду, где идет приспособление к новым условиям существования или борьба за жизнь.

6. Биогенные стимуляторы накапливаются в тканях и организмах при действии на них таких внешних и внутренних факторов, которые приводят к нарушению их нормального обмена и в химическом отношении являются продуктами этого нарушенного обмена.

7. Химическая природа биогенных стимуляторов еще недостаточно изучена. Однако их действие и некоторые общие характеристики уже более или менее ясны.

Это не удивительно. Когда в свое время возникло учение о витаминах и когда по биологическим эффектам они уже были довольно полно классифицированы, биохимия их далеко отставала, но потом она заняла в вопросе о витаминах руководящее место. Так обстоит сейчас дело с биохимией биогенных стимуляторов, учение о которых возникло всего 20 лет назад. В 1945 г. А. В. Благовещенским и В. В. Скородинской химическими методами было показано, что они не относятся к белкам. Недавние опыты Н. С. Шульгиной не оставили сомнений в этом. После разделения при помощи электролиза и диализа экстрактов, содержащих биогенные стимуляторы, на коллоидную и кристаллическую фракции биологически активной оказалась только кристаллоидная фракция.

В последнее время установлено, что в растительных консервируемых тканях накапливаются следующие группы веществ, которые можно отнести к биогенным стимуляторам:

а) группа дикарбоновых кислот жирного ряда; сюда относятся щавелевая и янтарная кислоты;

б) группа дикарбоновых оксикислот жирного ряда; их представителями являются яблочная и винная кислоты;

в) группа непредельных жирно-ароматических кислот и фенокислот; представителями их являются коричная и оксикоричная кислоты, кумарин;

г) группа ароматических фенокислот, содержащих несколько бензольных колец, связанных посредством атомов углерода; сюда относятся гуминовые кислоты; сюда могут быть отнесены и аминокислоты, накопление которых в некотором количестве отмечается при консервации тканей. Различные аминокислоты, как известно, в результате процессов дезаминирования и декарбоксилирования могут дать ряд биологически активных веществ. А. В. Благовещенский считает, что в условиях пониженной температуры аминокислоты могут стать источником накопления ряда органических кислот, относимых к группе биогенных стимуляторов. Однако и сами аминокислоты играют роль активных веществ, что подтверждают работы различных исследователей. Н. С. Шульгина установила значительную биологическую активность фракций, содержащих преимущественно аминокислоты. Л. С. Палладина отметила значение превращений аргинина и т. д. В опытах А. Ф. Сысоева аминокислотные фракции оказались менее активными, чем фракции других органических кислот (правда, в данном случае могли влиять остатки химических реактивов, при помощи которых велось фракционирование биологических экстрактов).

Накопление непредельных соединений происходит и при консервации животных тканей. Возможно, что и у животных, и у растительных тканей будут найдены и другие вещества, относящиеся к биогенным стимуляторам.

Биогенные стимуляторы действуют на весь организм в целом. Этим объясняется широта диапазона их действия.

8. Интимная сторона действия биогенных стимуляторов выражается в изменении обменных и энергетических процессов организма. Наблюдения пока-

зывают, что биогенные стимуляторы, введенные в организм больного человека, изменяют течение не только самых разнообразных патологически измененных функций организма, но и ряд нормальных физиологических процессов. Они влияют на воспалительные процессы инфекционного и неинфекционного характера, на дегенеративные процессы, на рассасывание экссудатов и рубцов, на эндокринные расстройства. Вместе с тем они усиливают процессы роста, а также такие физиологические процессы, как секреция желудочного сока, функции зрительно-нервного аппарата нормального глаза, образование антител. Они усиливают фагоцитоз, изменяют активность ферментов крови (например, каталазы), хрусталика и сетчатки глаза (например, угольной ангидразы).

Тканевая терапия действует на весь организм в целом, повышая его реактивность, и не направлена против того или иного болезнетворного фактора. Тканевая терапия вполне согласуется с замечательным положением русской медицины о ведущей и определяющей роли самого организма больного, его реактивности в течении и исходе любого заболевания, положением, выдвинутым еще С. Г. Зыбелиным и М. Я. Мудровым, развитым С. П. Боткиным, И. М. Сеченовым и И. П. Павловым.

Чем можно объяснить такие широкие показания к тканевой терапии, применяемой вами при самых различных заболеваниях? — часто спрашивают удивленные мои собеседники, недостаточно знакомые с фактами учения о биогенных стимуляторах.

На это могу дать следующее объяснение. Организм человека (или животного) принципиально может выздороветь почти от любой болезни, даже, например, от чумы, если она не локализировалась в легких. При этом выздоровление может наступить и без медицинской помощи. Следовательно, организм обладает такими функциями, такими динамическими реакциями, которые приводят к норме его равновесие, нарушенное болезнетворными факторами. Лечение биогенными стимуляторами, повышающими общий тонус организма, его физиологический уровень, усиливает оздоровительные реакции организма, которые принципиально могли бы иметь место и без нашего воздействия на него. Биогенные стимуляторы действуют не на болезнетворный фактор (как, например, на микробов и их токсины), а на самый организм. При этом в их действии нельзя было до сих пор обнаружить направленности «на болезнь». Замечу, что специфическое действие разных тканевых препаратов на болезни и на органы, о котором говорит Г. Е. Румянцев в своей книге «Тканевая терапия» (изд. 1951 г.), его материалом совершенно не доказано. Я и моя школа специфичности в действии разных биогенных стимуляторов отметить не могли. Подробнее об этом сказано в рецензии ученого совета Украинского института глазных болезней им. академика В. П. Филатова на указанную книгу, напечатанной во «Врачебном деле», № 12, 1951 г.

Мы не удивляемся широте диапазона благотворного влияния на больных климата, физических методов лечения, санаторного режима и т. п., зная, что они действуют на организм в целом. Так и биогенные стимуляторы повышают энергетические процессы организма — в этом их широкая благотворная роль. Надо сказать, что биогенные стимуляторы проявляют свой эффект не только тогда, когда они вводятся в организм искусственно, в виде «препарата»; они могут поступать в него из окружающей среды, например из грязи, торфа, морской воды, воздуха и т. д. Они могут, наконец, возникать в самом организме больного при тех или иных лечебных мероприятиях (например, при ультрафиолетовых и рентгеновских облучениях и т. п.) и воздействовать на него.

Но каков же интимный механизм действия тканевой терапии? Каково участие нервной системы в механизме действия тканевых препаратов?

Очень важный материал для ответа на этот вопрос дал в 1942 г. сотрудник нашего института И. И. Чикало — ученик А. В. Благовещенского. Он показал, что экстракты из консервированных листьев растений, лишенные белков, усиливают в пробирке действие протеолитических ферментов, в то время как добавление к ферментам экстрактов из свежих растений не вызывает такого активирования. Эти чрезвычайно важные данные были установлены и для других ферментов А. В. Благовещенским и его школой. В лаборатории нашего института А. Ф. Сысоевым установлено, что при введении биогенных стимуляторов в живые листья растений (по методу Курсанова) происходит активирование фермента инвертазы.

Как показали исследования А. Ф. Сысоева и В. В. Скородинской, при введении биогенных стимуляторов в организм человека фермент каталаза крови больного во многих случаях повышает свою активность. По данным И. И. Чикало, после тканевой терапии у кроликов повышается активность ферментов угольной ангидразы в хрусталике и сетчатке глаза, и биохимический процесс, в котором принимает участие этот фермент, а именно процесс отщепления и связывания углекислого газа, ускоряется больше в направлении освобождения углекислого газа. В. В. Ковальский и В. Н. Кефер установили, что, кроме активирования, биогенные стимуляторы вызывают в пробирке у фермента уреазы также расширение и смещение температурного оптимума его действия. По данным В. В. Андреевой, С. А. Бархаш и М. М. Эненштейн, повышенная у скрофулезных больных сахарная кривая под влиянием лечения биогенными стимуляторами приходит в норму.

Все эти данные приводят к мысли о возможности усилить биогенными стимуляторами ферментативную активность организма и, следовательно, обмен веществ в нем.

Мы знаем, что, по учению акад. И. П. Павлова, ни один процесс в организме не совершается без участия нервной системы, и в первую очередь высших ее отделов. Весьма вероятно, что влияние тканевой терапии па обмен веществ в организме животного осуществляется через кору головного мозга. Нервная система играет при лечении биогенными стимуляторами такую же руководящую роль, какую она выполняет при других видах лечения организма.

Влияние биогенных стимуляторов на ферменты в организме не стоит в противоречии с предположением об их влиянии на центральную нервную систему. В свое время И. П. Павлов большое внимание уделял изучению ферментов, считая их возбудителями всех химических превращений в организме, и призывал к глубокому познанию ферментативных реакций. Ферменты в организме имеются не только в его жидких средах. Они имеются и во всех тканях. Как указывает акад. В. А. Энгельгарт, почти все белки организма являются носителями ферментативных свойств.

Биогенные стимуляторы могут действовать на все ферменты, но надо думать, что ферменты нервной системы особенно чувствительны и активируются биогенными стимуляторами в первую очередь. Функции нервной системы, как и функции других систем в организме, тесно связаны с ферментативными процессами. Сложной и многообразной функции коры головного мозга соответствует высокая активность ее ферментов и в связи с этим — высокий уровень обменных процессов.

Известно, что различные отделы нервной системы дышат с неодинаковой интенсивностью. Больше всего потребляет кислорода кора головного мозга и менее всего — белое вещество. Работами акад. А. В. Палладина и его сотрудников, а также П. А. Кометиани и В. Э. Клейна и др. установлена более высокая активность ферментов коры головного мозга по сравнению с другими отделами центральной нервной системы.

Сравнительное изучение активности ферментов центральной нервной системы у спящих и бодрствующих животных и сравнительное изучение активности ферментов у животных различного возраста (исследования А. В. Палладина и его сотрудников — Е. Н. Крепса и др.) указывают на тесную связь между деятельностью ферментов центральной нервной системы и ее функцией. П. А. Кометиани и В. Э. Клейн изучали активность ферментов в разных отделах мозга крупного рогатого скота. Из их данных следует, что серое вещество мозга, являясь более активным в физиологическом отношении, обладает также более мощной ферментативной системой. Имеются указания на более высокую активность отдельных ферментов центральной нервной системы по сравнению с ферментами других тканей. Так, Е. Я. Рашба установила, что амилаза мозга значительно активнее амилазы мышечной ткани.

Все эти данные подкрепляют мое предположение о том, что ферменты центральной нервной системы, по сравнению с ферментами других отделов нервной системы и других тканей организма, обладают большей чувствительностью к действию биогенных стимуляторов, чем и обеспечивается руководящая роль нервной системы при тканевом лечении. Следует сказать, что степень чувствительности ферментов к действию биогенных стимуляторов может зависеть от состояния организма и прежде всего от состояния центральной нервной системы.

В наших опытах, проведенных совместно с И. И. Чикало и Л. С. Жолнерович, было доказано, что введение биогенных стимуляторов кроликам под кожу приводит к повышению активности окислительного фермента мозга — сукциноксидазы. По данным Н. Ф. Солодюк, мозговая ткань в присутствии биогенных стимуляторов усиливает потребление кислорода. Однако все это, конечно, не исключает влияния биогенных стимуляторов на гуморальные системы и ферменты других тканей. Действие биогенных стимуляторов на живые организмы, у которых нет нервной системы, например на растительные организмы, вне сомнения.

Н. Н. Яковлев и Л. И. Ямпольская показали, что в результате тренировки животных повышается активность ферментов лактико- и сукцинодегидразы, а также кислотная емкость мозга, т. е. стимуляция действия ферментов мозга в результате усиленной мышечной деятельности, что мы можем объяснить активированием ферментов вследствие накопления стимуляторов при тренировке мышц.

Выше говорилось уже о влиянии тканевой терапии на нервную ткань, на ее восстановление при атрофических процессах в зрительном нерве и сетчатке. Хороший эффект был получен при ряде нервнопсихических заболеваний.

Вопрос о влиянии тканевой терапии на функции центральной нервной системы был исследован в руководимом мною институте А. А. Малиновским, М. В. Голубцовой и В. И. Шапошниковым методом изучения реакции на звук у крыс. Их опыты показали, что тканевые подсадки изменяют соотношение процессов нервного возбуждения и торможения. Авторы находят, что под влиянием подсадок сначала усиливается процесс возбуждения в центральной

нервной системе, а позже усиливается процесс торможения. При этом возрастает и выносливость нервных клеток. Усиление условнорефлекторной реакции слюноотделения у собак под влиянием инъекций алоэ было показано проф. А. М. Мелик-Меграбовым (я здесь не останавливаюсь на методически неточных исследованиях по этому вопросу М. М. Холоденко, Е. О. Рябушко, Г. Н. Зилова и К. И. Кулланда. В них были допущены некоторые ошибки как в отношении дозировки и выбора ткани для подсадок, так и в условиях проведения опытов).

— Может ли ваша гипотеза быть приложима к объяснению биологических явлений? Каковы дальнейшие перспективы развития выдвинутого вами учения о биогенных стимуляторах? — часто спрашивают меня. Постараюсь ответить на этот вопрос.

Не надо забывать, что моя гипотеза — пока что не более чем гипотеза. В дальнейшем она либо перейдет в теорию, закрепляя каждый свой шаг, либо послужит мишенью для научной критики и, при обосновании последней, уступит свое место другой гипотезе, но и в этом случае она сыграет существенную роль в объяснении фактов, лежащих в основе ее, фактов, совершенно непоколебимых.

Приведенные выше данные представляют собой части гипотезы тканевого лечения. Эта гипотеза может объяснить целый ряд биологических явлений.

Весьма вероятно, что появление биогенных стимуляторов под влиянием достаточно сильных воздействий среды может быть приложимо к проблеме эволюции живых организмов.

В 1951 г. вышла в свет книга А. В. Благовещенского «Биохимические основы эволюции растений». В ней сделана серьезная попытка применить мое учение о биогенных стимуляторах к биохимическому объяснению эволюционного процесса у растений. Разбирая вопрос о памирских растениях с их высоким энергетическим уровнем, А. В. Благовещенский пишет: «Биогенные стимуляторы надо считать мощным фактором естественного отбора у растений». Это первая обоснованная попытка приложения учения о биогенных стимуляторах к эволюции.

Как неблагоприятное условие среды, вызывающее перестройку организма с последующим образованием в нем биогенных стимуляторов, можно рассматривать и то расстройство его функций, которое мы называем болезнью. Отравление организма болезнетворными веществами вызывает в нем, с одной стороны, угнетение его способности отвечать на них выделением биогенных стимуляторов, которые необходимы для возбуждения регенеративных процессов. С другой стороны, патологический процесс, возникающий под влиянием болезнетворных веществ, может при известной длительности или интенсивности повести к усиленному образованию биогенных стимуляторов, которые через нервную систему (кору мозга) дадут такое повышение физиологических функций, которое приведет к выздоровлению.

Вспышкой их появления я гипотетически пытался объяснить феномен кризиса при острых инфекциях. И действительно, появление биогенных стимуляторов при кризисе уже обнаружено мной совместно с С. Б. Розовской, а также Л. И. Ярошик.

Появлением биогенных стимуляторов объясняется, возможно, эффект при некоторых способах лечения больных организмов, например при различных физических методах (рентген, ультрафиолетовые лучи и т. п.) и так называемых неспецифических методах лечения. Так, Г. В. Панфилова в нашем институте установила появление в организме биогенных стимуляторов при аутогемотерапии.

В биологии накопился обширный материал о стимулирующем действии на организм различных неблагоприятных факторов среды, как замораживания и того или иного охлаждения, повышенных температур, травм, измененного барометрического давления, химических воздействий коротких лучей спектра, лишения света и т. д. При помощи гипотезы биогенных стимуляторов можно объяснить многие явления биологического характера. Но объяснение, само по себе взятое, как бы оно ни казалось удобным, не есть еще доказательство правильности приложения гипотезы биогенных стимуляторов к данному явлению. Необходимо это объяснение научно доказать. В процесс такого научного обоснования обязательно входит обнаружение биогенных стимуляторов, которые, по предположению, участвуют в данном явлении. Основным способом их обнаружения является их действие на биологические тесты.

Наиболее часто употребляются нами три теста: размножение дрожжей, регенерация эпителия изолированного глаза лягушки и заживление дефекта кожи у животных.

Усиление размножения дрожжей биогенными стимуляторами определяется при помощи одной из трех модификаций этого теста: 1) подсчетом дрожжевых клеток при помощи микроскопа, 2) подсчетом колоний дрожжевых клеток и 3) установлением степени мутности среды, содержащей дрожжевые клетки, при помощи нефелометра.

Тест регенерации эпителия роговицы глаза основан на способности этого эпителия закрывать с известной скоростью искусственно нанесенный дефект на роговице. В присутствии биогенных стимуляторов скорость регенерации эпителия увеличивается.

Гипотеза биогенных стимуляторов позволила мне и моим сотрудникам предвидеть некоторые биологические факты. Это очень важный показатель жизненности рабочей гипотезы. Так, исходя из нее, мы нашли, как и ожидали, биогенные стимуляторы в лиманной грязи, иле пресных озер, черноземе, торфе, каменном угле, морской воде и осенних листьях. Их наличие подтверждено не только лабораторными исследованиями, но и клиническими наблюдениями.

Уместно заметить здесь, что учение о биогенных стимуляторах практически проникло в ветеринарию, биологию, зоотехнику и агрономию. Агрономическое значение биогенных стимуляторов ярко выявлено в следующих опытах. Семена хлопчатника, вымоченные в экстрактах алоэ, дали усиленное развитие кустов хлопчатника; опыты эти проведены В. И. Кокуевым в хлопковом селекционном институте в г. Ташкенте. Подобные опыты на зерновых культурах, проведенные нами в Одессе в полевых условиях, также дали хороший результат.

В свете учения о биогенных стимуляторах нужно было бы пересмотреть наши представления об очень многих биологических процессах как естественных, так и экспериментальных. Сюда относятся процессы адаптации, морфогенеза, биохимии, эволюционного процесса, проблемы направленной переделки живой природы и т. д.

Тканевая терапия нашла поддержку в правительственных и научных учреждениях. Министерство здравоохранения СССР организовало в 1948 г. проблемную комиссию по тканевой терапии. Такие комиссии созданы также при Академии медицинских наук СССР и при министерствах здравоохранения РСФСР и УССР. Министерство здравоохранения УССР организовало при нашем институте для врачей курсы по тканевой терапии. Министерством здравоох-

ранения СССР был издан в 1951 г. приказ № 100, которым мой метод тканевой терапии введен во все лечебные учреждения Советского Союза. Фармацевтическая промышленность организовала изготовление тканевых препаратов в ряде городов, в частности в Одессе, в лаборатории галеновых препаратов.

Тканевая терапия распространилась по всему Советскому Союзу от Мурманска до Еревана, от Калининграда до Южно-Сахалинска.

Наиболее полными данными о распространении тканевой терапии мы располагаем по Украине. Здесь она применяется во всех 26 областях. Деятельно разрабатывает вопросы, связанные с этим методом лечения, проблемная комиссия по тканевой терапии при Министерстве здравоохранения УССР, в работе которой активное участие принимает наш институт.

Менее полные статистические данные мы имеем по распространению тканевой терапии в других союзных республиках. Мы располагаем данными, и то, конечно, далеко не исчерпывающими, только по областным центрам, что касается районных центров, то они по преимуществу нам неизвестны. Ограничусь здесь только некоторыми данными по РСФСР.

Всего по РСФСР насчитывается 106 пунктов, где применяется тканевая терапия.

В Москве, по данным проблемной комиссии по тканевой терапии при ученом совете Министерства здравоохранения РСФСР, в 1951 и 1952 гг. тканевая терапия применялась в 12 научно-исследовательских и учебных медицинских учреждениях.

Медицинские институты в Ставрополе, Ижевске, Горьком, Краснодаре, Воронеже, Ростове-на-Дону, Саратове, Смоленске, Хабаровске, Иркутске, Ленинграде, Новосибирске, Омске, Сталинграде, Астрахани являются членами проблемной комиссии при ученом совете Министерства здравоохранения РСФСР, поэтому во многих клиниках указанных институтов применялась и применяется в настоящее время тканевая терапия. В частности, в Астраханском институте несколько кафедр разрабатывает вопросы тканевой терапии. На научных сессиях этого института было сделано много докладов о тканевой терапии. Томским медицинским институтом опубликованы труды научной конференции по тканевой терапии. Тканевое лечение проводится в медицинском институте г. Сталино.

Тканевая терапия применяется также в лечебных учреждениях Воронежской области — как в самом областном центре, так и в городах Острогожске и Павловске, в Липецкой области — в городах Липецке и Усмани, в Чкаловской области — в городах Чкалове, Абдулино, Бугуруслане, Бузулуке и Сорочинске. В Ставропольском крае тканевая терапия применяется в г. Черкесске, а также на курортах в Ессентуках, Кисловодске, и Пятигорске. Успешно пользуются тканевой терапией при санаторном лечении на курортах в Сочи, Сухуми, Ялте, Одессе и др.

Достойны упоминания имена наших коллег, работающих в отдаленных местностях нашей Родины. В Анадыре применяет тканевую терапию врач Антонов, на Амуре — врач Мамушин, присылавший нам неоднократно свои отчеты, в Якутске — врачи Титов, Семенов и Владимирцев, на Новой Земле — врач Погада, в Коми АССР — врач Алексеев, в Мурманске — врач Венцкевич.

О широком развитии тканевой терапии свидетельствуют многочисленные публикации. В настоящее время по тканевой терапии опубликовано свыше 1000 работ в СССР и около 300 за рубежом.

Несколько слов о развитии тканевой терапии в странах народной демократии.

В феврале 1951 г. Болгарское телеграфное агентство сообщило, что тканевая терапия успешно применяется почти во всех больницах и клиниках Болгарии.

Большое распространение получил метод тканевой терапии в Китае. По сообщению газеты «Наньфаньжибао», только в городе Кантоне тканевое лечение применяется в 26 клиниках и больницах. В марте 1951 г. Министерство здравоохранения Китайской Народной Республики опубликовало указание о внедрении в практику лечебных учреждений Китая метода тканевой терапии. Ли Хэминь в своей статье, помещенной в журнале «Природа», № 12, 1952, сообщает, что, по неполным статистическим данным, тканевая терапия в Китае применялась у 52 тысяч больных. Автор указывает также, что китайские ученые работают над дальнейшим развитием тканевой терапии. Ими установлено, например, влияние биогенных стимуляторов на образование крови и на процесс регенерации нерва после его повреждения. На китайском языке выпущена монография Ко Шио-хуна по тканевой терапии.

Большим успехом пользуется тканевая терапия во Вьетнаме, где, по сообщению врача Фам Нгок Тхака, она применена в десятках тысяч случаев.

Тканевая терапия распространена в Албании, Венгрии, Чехословакии, Монгольской Народной Республике, Германской Демократической Республике. В Польше выпущена монография по тканевой терапии Несик-Щербинского. В Румынии, в Бухаресте, организован центр по тканевой терапии, который имеет филиалы в крупных городах страны.

Тканевая терапия применяется и в других странах. Во Франции опубликована монография по тканевой терапии Гате и Вашон. В Японии организовано медицинское общество имени академика В. П. Филатова, занимающееся вопросами тканевой терапии. В Италии опубликованы монографии по тканевой терапии Мавро Кордаро и брошюра Гланфранцеско Пентини. Тканевой терапией пользуются в Югославии.

Широкое распространение тканевой терапии в странах народной демократии и других странах свидетельствует о том, что этот метод лечения воспринят медицинскими деятелями этих стран как важное достижение советской медицины.

Тканевая терапия с ее гипотезой биогенных стимуляторов — это большая и важная глава в медицине и биологии.

Глава третья

КРУГЛЫЙ СТЕБЕЛЬ

Изложив кратко итоги работ по пересадке роговицы и тканевой терапии, перейду к моим исследованиям в области пластической хирургии.

Пластические восстановительные операции представляют собой исключительно важный раздел хирургии. Их значение было осознано человечеством еще на заре его культуры, и своими корнями восстановительная хирургия уходит в глубь седой старины.

В разработку методов пластики вложили свои творческие усилия многие поколения врачей, начиная с древних индийских лекарей и кончая советскими хирургами.

Нашим далеким предшественникам в области хирургии пластические операции нужны были только для закрытия ран, полученных на войне, в борьбе

с природой и с дикими зверями, для устранения последствий повреждений и для восстановления носов, утраченных от болезни. Но с развитием и усложнением культуры задачи восстановительной хирургии все более и более умножались и расширялись, так как не только увеличивалось число ранений, но и возрастали требования человека в отношении восстановления красоты, нарушенной теми или иными последствиями патологических процессов. «Косметические» задачи вызвали к жизни особую отрасль пластической хирургии, которая занимается исправлением не только дефектов, являющихся результатом каких-либо травм или болезней, но и врожденных уродств. Важным фактором, выдвигающим много задач перед пластической хирургией, является развитие промышленности во всех ее видах, начиная от работы в шахтах и кончая искусством точной механики. С промышленностью связан так называемый промышленный травматизм.

Войны дают время от времени взрывы травматических повреждений, или, как их называл великий хирург И. И. Пирогов, «травматических эпидемий», требующих массового применения восстановительной хирургии, и чем дальше, тем в больших размерах. Травмы, связанные с современными войнами, поражающие армию и население, как по количеству, так и по сложности своей оставили далеко позади повреждения, которые наносились людям на войне в прежние времена. Современные войны требуют от хирургов не только знаний установленных канонов восстановительной хирургии, но и большой изобретательности, находчивости и творчества.

Последствия болезней, разрушающих органы и ткани организма; травматические повреждения бытового характера; травмы промышленные; травмы военные; дефекты развития, нарушающие трудоспособность; уродства как врожденные, так и приобретенные в результате болезней и травм — все они требуют помощи восстановительной хирургии и непрерывного совершенствования этой отрасли медицины. Восстановительная хирургия заключает в себе восстановление поврежденных тканей и органов в функциональном и анатомическом отношениях.

Значительное место в восстановительной хирургии занимают пластические операции, т. е. такие, при которых исправление дефекта производится при помощи вживления какой-либо ткани.

Особенно часто проводится пластика при помощи покровных тканей человеческого тела. Такие операции делаются обычно для восстановления кожных покровов, но они могут применяться также в качестве вспомогательных методов при пластике в глубине человеческого тела.

Хирургия создала три основных метода пластики при помощи кожи.

Индийский метод наиболее древний, возник еще до нашей эры. По этому методу операция делается следующим образом. По соседству с дефектом, т. е. с пораженным местом, которое надо закрыть, вырезают кожный лоскут соответствующих размеров. Но его не отрезают полностью, а оставляют соединенным с одной или с двух сторон с организмом. Место соединения, так называемая ножка, призвана обеспечить питание лоскута. Затем лоскутом покрывают дефект и после приживления лоскута можно отрезать ножку или использовать ее как дополнительный пластический материал. На рис. 21 показана операция восстановления носа по индийскому методу.



Рис 21. Индийский метод восстановления носа.

Итальянский метод возник в Италии в XVI столетии. По этому методу, так же как и по предыдущему, для питания лоскута оставляют «ножку», но выкраивают лоскут не по соседству с дефектом, а на руке. Перемещая руку к месту дефекта, например к лицу, переносят на него конец лоскута; когда он приживет, ножку отрезают и пришивают ее край к краю дефекта. По существу, этот метод есть лишь видоизменение индийского. Рис. 22 иллюстрирует операцию восстановления носа с помощью итальянского метода.

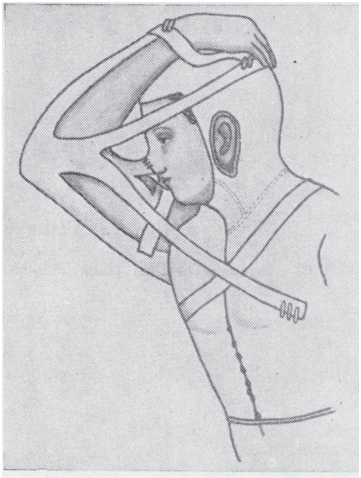

Рис. 22. Итальянский метод восстановления носа.

И, наконец, третий метод, возникший в XIX ст., это — **пластика свободными кусками кожи**.

По этому методу кожный лоскут для покрытия дефекта выкраивают, отрезая его полностью и не оставляя никакой «питающей ножки», поэтому его можно брать из любой части тела больного.

В зависимости от того, какие слои кожи берутся для пластики, и от их размеров различают несколько способов пластики свободными кусками кожи.

Если на дефект переносят только кусочки эпидермиса, то этот прием носит название метода Ревердена, по имени предложившего его французского хирурга. По способу Тирша дефект закрывают более обширными поверхностными кусками эпидермиса. По способу Лефора — Вольф — Краузе дефект закрывают цельным куском кожи, предварительно срезав с него подкожную клетчатку. Однако до этих авторов Лоусон предложил покрывать дефекты кусками кожи, взятой во всю толщу ее. Из русских хирургов первым применил пластику кожи во всю толщу А. С. Яценко.

В последнее время советским хирургом Б. А. Петровым разработан удобный способ пересадки кожи в виде очень больших лоскутов, получаемых с помощью специального инструмента — дерматома.

Итак, на протяжении тысячелетий хирургия создала только три метода пластики кожными покровами — индийский, итальянский и пластики свободными кусками кожи. Они считаются основными, но имеют много разновидностей. Пользуясь указанными методами, хирургия достигла в области восстановительных операций больших успехов, но каждый из этих методов имел свои недостатки и не все задачи пластики могли быть ими выполняемы. И вот в начале нынешнего столетия к ним присоединен еще один, новый метод, а именно метод круглого стебля, который предложен мною и опубликован впервые в «Вестнике офтальмологии», № 4–5, 1917. Предварительная разработка его начата с 1914 г.

Круглый стебель. Сущность этого метода заключается в следующем. За две недели до предстоящей пластической операции из кожи пациента выкраивают вместе с подкожной клетчаткой широкую ленту, не перерезывая ее у концов (рис. 23). Края этой ленты сшивают друг с другом, благодаря чему она превращается в цилиндрический стержень — «круглый стебель». Рану под стеблем зашивают (рис. 24). В момент пластической операции (через 2–3 недели) один из концов стебля отрезают вместе с куском кожи и подкожной клетчаткой. Лоскут кожи, соответствующий величине дефекта, переносят, как лист на стебле, на место, подлежащее закрытию, и края лоскута пришивают к краям дефекта. Спустя две недели стебель, сосуды которого питают перенесенную на дефект кожу, отрезается от кожного лоскута, получившего уже кровоснабжение не только со стороны краев дефекта, но и со стороны лежащих под лоскутом тканей (рис. 25 и 26). В месте отрезания стебля на лоскут накладывают два-три дополнительных шва.

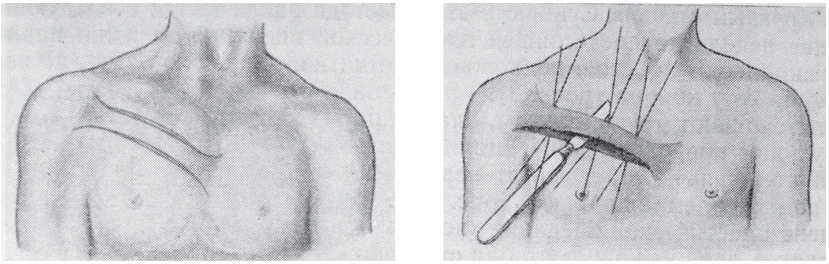

а б

Рис. 23. Техника образования круглого стебля:
а — сделаны два разреза кожи;
б — выкраивание из кожи пациента вместе с подкожной клетчаткой широкой ленты.

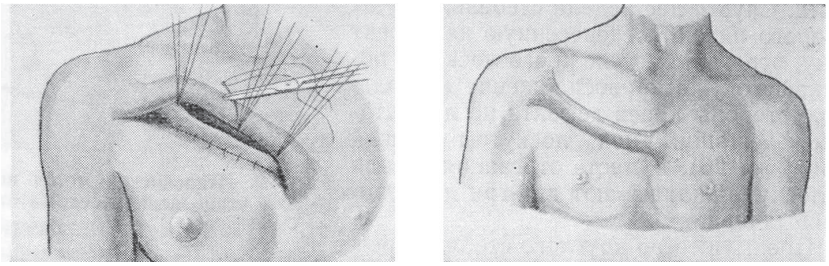

а б

Рис. 24. Техника образования круглого стебля:
а — сшивание краев ленты друг с другом. Рана под стеблем зашита;
б — готовый круглый стебель.

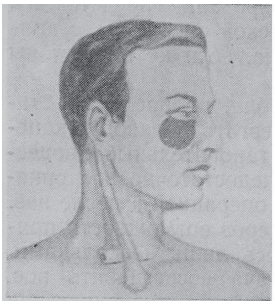

Рис. 25. Стебель, выкроенный на шее для перенесения кожи в область дефекта на лице.

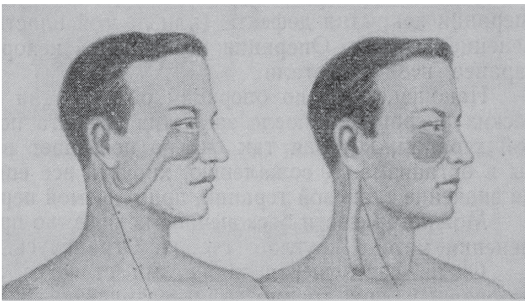

а б

Рис. 26 Лоскут кожи, соответствующий величине дефекта, перенесен на стебле на дефект, подлежащий закрытию (а). Стебель отрезан от кожного лоскута (б).

Преимущество круглого стебля перед прежними операциями заключается в том, что он, благодаря развитию крупных кровеносных сосудов в нем, прекрасно питает лоскут и защищен от инфекции, так как не имеет раневой поверхности. При достаточно длинном стебле операция закрытия дефекта производится после подготовки стебля в один прием. Оставшийся стебель либо отсекают, либо распластывают и возвращают обратно в разрез кожи, произведенный на месте его взятия. Можно поступить и так: когда лоскут прижил на месте дефекта, то стебель не перерезают у лоскута, а отсекают его у начала; затем стебель, питаемый кровью со стороны лоскута, разрезают по линии его рубца и используют для закрытия имеющихся добавочных дефектов. Таким образом можно постепенно закрывать, маневрируя стеблем, большие дефекты, образующиеся при вырезании рубцов или доброкачественных опухолей.

Стебель может быть острым и хроническим. Острым стеблем называют такой, который в момент своего образования или сам, или при помощи лоскута на нем немедленно участвует в пластической операции. У острого стебля питающий конец неподвижен. Сфера применения острого стебля, в противоположность хроническому, ограничена.

Хронический стебель может быть простым, шагающим и мигрирующим.

Хронический круглый стебель можно приготовить и очень далеко от места будущей пластики. Так, например, для пластики на лице стебель может быть приготовлен на груди, на животе или на спине. Через две недели после приготовления стебля отрезают один конец его и переносят в направлении будущей пластики, вшивая в разрез кожи. Затем через две-три недели отрезают второй конец стебля и делают им второй такой же шаг в направлении пластики. Шагая то одним, то другим концом, стебель подходит к месту будущей пластики, и после распластывания им покрывают дефект. Это так называемый «шагающий» стебель. Такой вид стебля позволяет брать и доставлять к месту пластики материал от любой части тела и почти в любом количестве.

Таким образом открываются новые широкие возможности пластического восстановления различных частей тела.

Недостатком этого вида стебля является то, что на переход стебля требуется много времени (две-три недели на каждый шаг). Но можно и ускорить переход круглого стебля. Так, если имеется в виду пластическая операция на лице (например, восстановление носа), то, приготовив стебель на животе, один ко-

нец его вшивают в разрез, сделанный на тыльной поверхности предплечья или кисти в области «анатомической табакерки» (около большого пальца); через две-три недели отрезают конец стебля от живота и переносят стебель к месту пластики (в нашем примере — к лицу), прибинтовав верхнюю конечность к голове, как в итальянском методе. Для закрытия дефекта пользуются распластанным концом стебля или лоскутом, выкроенным у конца стебля. Этот вид стебля, переносимого на конечности, носит название «странствующего», или «путешествующего», или «мигрирующего» стебля.

Так как среди читателей настоящей книги будет немало лиц, интересующихся хирургией, например студентов-медиков и молодых врачей, то я считаю полезным привести здесь некоторые детали методики и техники при помощи круглого стебля. Конечно, лишь некоторые, так как излагаемый мною здесь материал о стебле предназначается для тех, кто только знакомится с этим важным вопросом пластической хирургии. В полном объеме он должен быть изучаем уже по большим статьям и монографиям и практически под руководством преподавателей хирургии и опытных хирургов. Но приводимые здесь детали имеют целью показать, что все операции, связанные с образованием стебля, его перемещением и использованием для закрытия дефекта, требуют тщательного соблюдения правил, выработанных преимущественно советскими хирургами для обхода тех подводных камней, которые дают повод к осложнениям. Прежде всего следует подчеркнуть, что когда зашита рана на месте взятия ленты и сшиты между собой края ленты, то нередко по концам раны и у корней стебля остаются треугольные дефекты, не покрытые кожей. Их необходимо закрыть, чтобы их поверхности не были мокнущими, иначе заживление затягивается. Можно закрыть их по способу М. П. Шефтеля, заключающемуся в следующем: к концам одной из продольных половин ленты (ширина ленты делится пополам) прибавляют по треугольному лоскуту, выкроенному на ее продолжении. Половину ленты вместе с выкроенными треугольными лоскутами перегибают так, что ее раневая поверхность вступает в контакт с раневой поверхностью второй половины ленты, а треугольные лоскуты ложатся своею обнаженной поверхностью в дефект материнской почвы. Края ленты сшиваются и образуют несколько уплощенный стебель. Края дефекта материнской почвы сшиваются между собой и частично с краями треугольных лоскутов. Лента по способу М. П. Шефтеля берется в отношении ширины к длине как 1 : 2 с тем, чтобы после перегиба ленты по длине получилось соотношение 1 : 4. Есть и другие способы (Лимберга, Жак, Лапчинского и др.), но я на них не останавливаюсь здесь за недостатком места.

Большое значение имеет выбор места для образования стебля. Важно, чтобы взятие стебля не повлекло за собой обезображивания или нарушения функции той или иной части тела. Вместе с тем необходимо также соблюдать, если можно так выразиться, интересы того места, которое должен закрыть стебель: для лица, например, не следует брать кожу, отличающуюся по цвету от кожи лица; нельзя брать волосистую кожу для пластики носа или языка.

Очень важно отношение ширины кожной ленты, идущей на образование стебля, к ее длине. Н. М. Михельсон и М. П. Шефтель на основании опыта, накопленного в результате большого количества операций (около 900 больных), считают, что ширина ленты должна быть в три раза меньше ее длины. Если берется лента длиною 30–35 *см,* то ширина ее должна составлять 10–12 *см.* Стебли применяются разной длины от 1 до 40 *см,* а площадь распластанного конца стебля может достигать 360 $см^2$. Толщина стебля зависит от количества жира

и фасции, входящих в его состав. Это количество не должно быть ни слишком малым, ни слишком большим. По этому вопросу имеются расчеты М. П. Шефтеля. Для стебля, скажем, в 20 *см* ширина ленты будет равна 7 *см,* а толщина — 1,1 *см.* При излишке жира (его можно подстричь) может наступить омертвение.

Иногда выгодно иметь стебли на трех, даже на четырех ножках (например, для пластики носа). Можно заготовить несколько стеблей, если подлежащий закрытию дефект должен быть большим; стебли приводятся к месту пластики либо один за другим (в «кильватерной колонне»), либо с разных сторон — широким фронтом.

Необходимо чрезвычайно продуманное планирование предстоящей операции закрытия дефекта (или другой пластической операции) с применением стебля. Операция может быть испорчена, если не продуманы заранее все ее детали.

Наконец, надо до операции образования стебля, во время пластических операций и после закрытия дефекта подвергать больного тканевой терапии, которая так сильно повышает восстановительные процессы в организме. К сожалению, хирурги все еще недостаточно восприняли значение тканевой терапии, применяемой перед операцией и после нее.

Можно привести бесконечное количество примеров возможности применения метода круглого стебля. Ограничусь здесь лишь несколькими.

Очень часто перед хирургами ставится задача восстановить нос, оторванный при травме или разрушенный болезнью (туберкулезная волчанка, рак, сифилис и др.). Разрушение или деформация носа могут быть или частичными (например, кончика носа или ноздри), или полными, с разрушением костного скелета, что дает ужасное обезображивание лица: на месте носа — зияющее отверстие.

Вопрос о восстановлении носа существует тысячелетия, и уже древние индусы начали решать его. В XVI столетии прославился своими операциями итальянский хирург Таглиокоччи. Его соотечественники поставили ему памятник еще при жизни. Но на его методе хирурги не остановились, и до нашего времени появилось немало других способов пластики носа. Круглый стебель дал новое направление решению этой задачи.

После опубликования мною метода круглого стебля первым применил его для пластики носа (частичной, для восстановления кончика носа) В. Н. Новиков в 1918 г., назвав этот способ русским методом ринопластики. Немало поработали над этой проблемой хирурги.

Я не могу останавливаться на всех этих способах, приведу здесь только технику операции, разработанную Ф. М. Хитровым, которую я лично считаю наиболее совершенной. Она сводится к следующему: изготовляют шагающий длинный стебель на груди; затем одну ножку его вшивают в область корня носа. После приживления этой ножки отсекают вторую ножку, стебель распластывают, с него убирают почти всю жировую клетчатку и распластанную ленту сгибают пополам. При этом внутри делают складку — будущую носовую перегородку. Края распластанного удвоенного стебля пришивают к краям освеженной кожи — к области грушевидного отверстия носа, а образованную складку — к остаткам носовой перегородки. Понятно, что для образования носа ширина кожной ленты при распластывании стебля в момент формирования из него частей носа должна быть значительной, а именно не менее 8 *см,* а длина не менее 16 *см.* Фотографии двух больных, оперированных Ф. М. Хитровым, представлены на рис. 27 и 28.

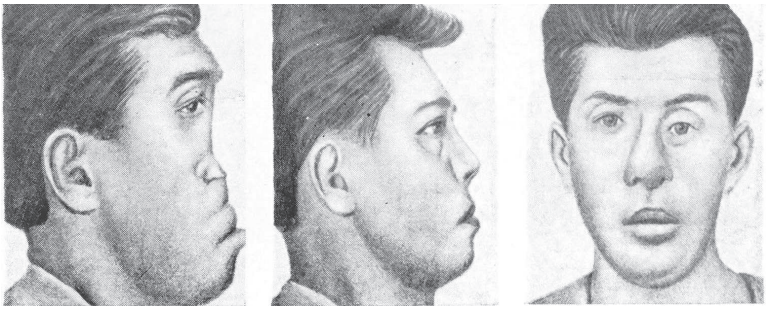

Рис. 27. Восстановление носа с помощью круглого стебля по способу Ф. М. Хитрова.

Рис. 28. Восстановление носа, верхней губы и части щеки с помощью круглого стебля.

Для пластической хирургии трудную задачу всегда представляло восстановление утраченной ушной раковины. Теперь ее прекрасно восстанавливают при помощи круглого стебля, по способу Лапчинского.

Очень трудной операцией считалось восстановление больших повреждений твердого нёба, нередко происходящих при военных травмах. Применение стебля значительно облегчило эту операцию. Стебель, один конец которого находится на шее или на щеке, другим концом вводят в полость рта, распластанный конец пришивают к краям дефекта, особым протезом удерживают рот приоткрытым на время процесса приживления стебля. Ниже помещены фотографии двух больных, оперированных Б. Е. Франкенбергом, у которых при помощи круглого стебля были восстановлены дефекты лица (рис. 29 и 30).

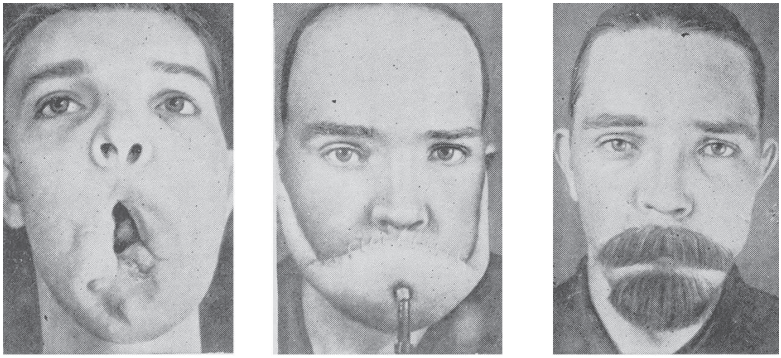

Рис. 29. Восстановление подбородка и верхней губы с помощью лоскута из волосистой части головы, перенесенного на двух круглых стеблях.

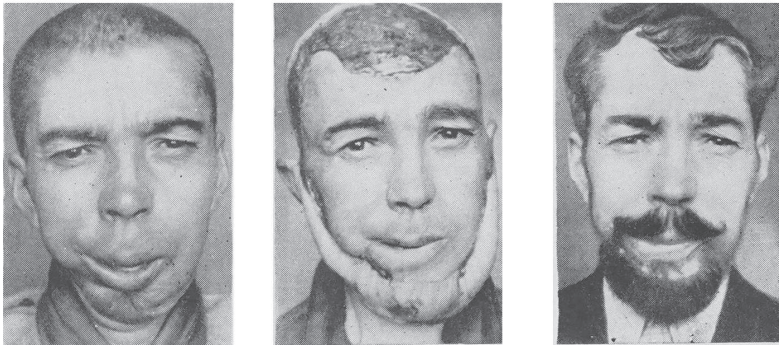

Рис. 30. Восстановление подбородка с помощью лоскута кожи с волосистой части головы, перенесенного на двух круглых стеблях.

Оригинальным достижением является проведенная Н. М. Михельсоном операция восстановления при помощи стебля дефектов языка, при осмотре через три года больного, которому язык был восстановлен с помощью круглого стебля, взятого со спины, оказалось, что больной получил возможность членораздельной речи, нормально принимать пищу, у него восстановилась тактильная, болевая и температурная чувствительность языка.

М. С. Ерецкая в 1938 г. восстановила палец кисти полностью с помощью круглого стебля. В сборнике, посвященном моему 70-летнему юбилею (1946 г.), помещена статья Е. И. Глотовой с фотографией больного (рис. 31), удерживающего тарелку большим пальцем, восстановленным при помощи стебля (оперировал Э. Ю. Остен-Сакен).

Добавлю к изложенному выше материалу, что круглый стебель дает, по данным Т. Е. Гнилорыбова, Н. А. Богораза, Я. М. Волошина и других авторов, великолепные результаты при незаживающих язвах, которые чаще всего бывают на нижних конечностях. Язва иссекается и дефект покрывается распластанным концом стебля. При ампутации на стопе или голени стебель дает хорошее покрытие раневой поверхности культи, обеспечивая надежность ее опорной функции.

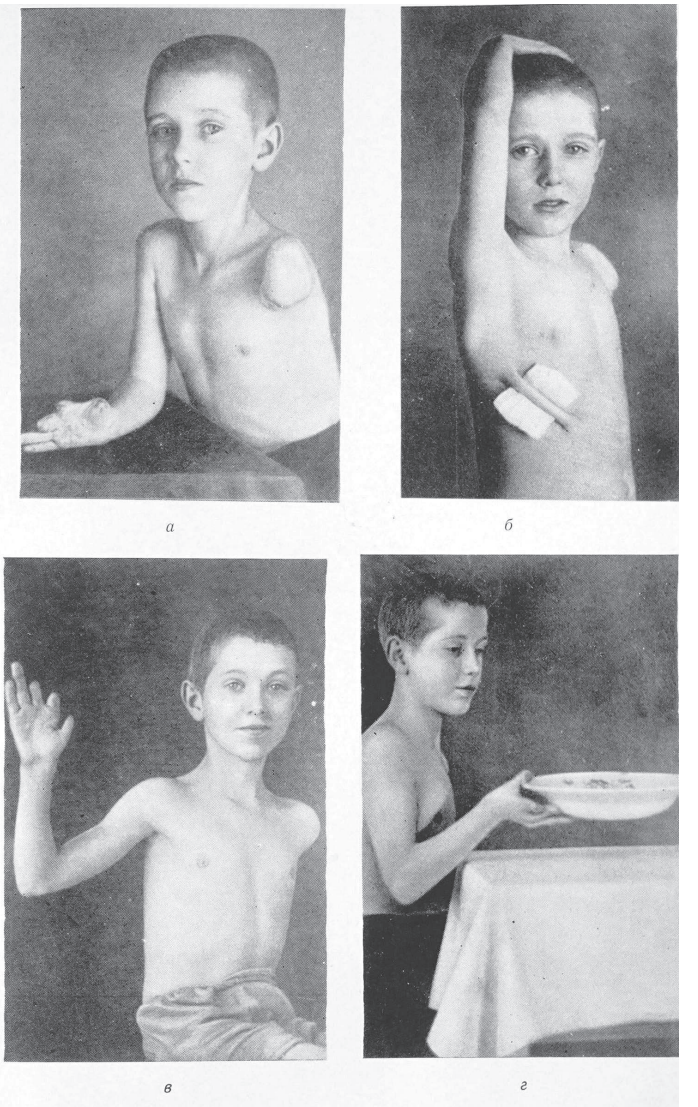

Рис. 31. Восстановление большого пальца правой руки при помощи круглого стебля:
а — до операции; б — стебель на боку; в — палец восстановлен; г — восстановленный палец функционирует.

Замечательно, что стебель, «шагающий» издалека к месту язвы, нередко оказывает на нее такое влияние, что язва сама заживает. Это, очевидно, объясняется тем, что в стебле образуются биогенные стимуляторы, которые возбуждают регенеративные процессы в организме. Если язва зажила до прихода к ней стебля, то все же надо ее вырезать и дефект закрыть стеблем, чтобы создать на месте ее здоровую ткань и устранить возможность рецидива.

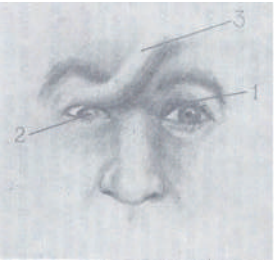

Рис. 32. Перенесение при помощи стебля, образованного на лбу, части верхнего века со слепого глаза на другой, зрячий глаз: 1 – дефект верхнего века; 2 – атрофированный глаз; 3 – стебель.

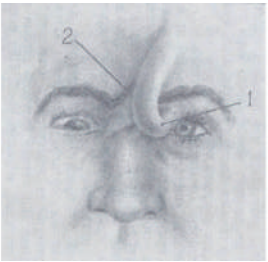

Рис. 33. Перенесение при помощи стебля, образованного на лбу, части верхнего века со слепого глаза на другой глаз: 1 – конец стебля с куском края века перенесен на дефект; 2 – рубец.

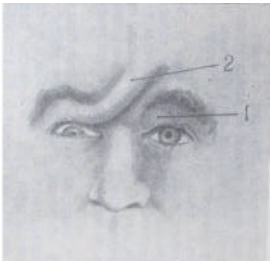

Рис. 34. Перенесение при помощи стебля, образованного на лбу, части верхнего века со слепого глаза на другой глаз: 1 — кусок века со свободным краем, перенесенный на дефект; 2 — стебель возвращен на веко другого глаза.

Крупной победой нашей восстановительной хирургии надо считать восстановление мужского полового органа, утраченного вследствие травмы. Такого рода увечье угнетающе действует на больного и является тяжким несчастьем. До появления метода круглого стебля задача восстановления этого органа считалась неразрешимой. При помощи стебля ее очень хорошо выполнил проф. Н. А. Богораз. Он образовал круглый стебель на животе; отрезав один конец стебля, он пришил его к остатку полового органа; через некоторое время он в прижившем стебле образовал на нижней поверхности его трубчатый, выстланный слизистой оболочкой, канал и соединил его с концом той части мочеиспускательного канала, которая еще оставалась у больного. Затем он ввел в стебель хрящ, который имел опору на лобковой кости. Успех был блестящий, как и в целом ряде других подобных случаев. Пациентам стала доступна полнота семейной жизни. Этот вопрос разрабатывали потом Фрумкин, Маят, Волошин, а также Шупик, давший полезные усовершенствования метода Н. А. Богораза.

В области офтальмологии стебель находит применение главным образом для пластического устранения рубцовых выворотов век или дефектов их. Для этой цели обычно применяют шагающий стебель. Иногда для стебля малого размера, так называемого микростебля, можно выкраивать ленту вблизи дефекта на лбу.

Круглый стебель полезен для пластического закрытия полости глазницы после удаления из нее опухолей.

Для пластических операций на веках мною было выдвинуто новое предложение. Если у больного один глаз ослеп (например, после военной травмы), но веки сохранились, а другой глав зрячий, но лишен полностью или частично века, то можно перенести веко со слепого глаза на другой глаз при помощи стебля, образованного на лбу. Это перенесенное на зрячий глаз веко является для него надежной защитой, лучшей, чем сделанное новое из кожи. На слепом же глазу веко восстанавливают той или иной операцией (рис. 32, 33 и 34).

Подробно говорится о применении круглого стебля в офтальмологии в моей брошюре «Круглый стебель в офтальмологии», изданной Государственным медицинским издательством в 1943 г. Тут дан только очень краткий очерк методики круглого стебля и его применения.

Круглый стебель необычайно расширил границы пластических операций. Хирурги пользуются им для восстановления кончика носа, крыльев носа, всего носа, как при наличии скелета носа, так и при отсутствии его; в этом случае вшивают в стебель кости или хрящ. Его широко применяют, оперируя больных при комбинации отсутствия носа со вскрытием носовых и челюстных пазух, при несквозных и сквозных дефектах век, для пластики нёба, челюстей, ушной раковины, при рубцовых контрактурах конечностей. Он очень полезен при пластике пальцев, трахеи, пищевода, мочеиспускательного канала, при закрытии дефектов, остающихся после удаления рубцов и опухолей, при восстановлении языка, век, полости глазницы, пищевода и разных частей тела, пораженных в результате огнестрельных ранений, для покрытия язв, закрытия дефекта прямой кишки, для восстановления половых органов, заживления остеомиелитических полостей и др.

Круглый стебель — это метод, открывающий широкое поле для изобретательности хирургов в достижении того или иного пластического эффекта. На почве метода круглого стебля основаны различные способы пластики В. А. Волошинова, Ю. Ю. и Е. Ю. Крамаренко, Н. А. Богораза, А. А. Лимберга, Ю. Ю. Джанелидзе, М. П. Шефтеля, Б. В. Парина, Б. Е. Франкенберга, З. И. Карташева, О. М. Обуховой, Ф. М. Хитрова и многих других.

Советские хирурги высоко оценили метод круглого стебля, всесторонне разработали его. Они сделали мне честь, назвав круглый стебель «филатовским».

Круглому стеблю посвящено более 300 статей и ряд монографий (А. А. Лимберга, Б. Е. Франкенберга, Ю. Ю. Джанелидзе, Н. А. Богораза, З. И. Карташева, Н. М. Михельсона, А. Э. Рауера, Алмазовой, В. А. Гусынина, Ф. М. Хитрова и др.). Он нашел широчайшее распространение не только в хирургии мирного времени. Его применяли с огромным успехом во время и после Великой Отечественной войны для восстановления здоровья наших славных защитников Родины.

Круглый стебель находит применение в экспериментальной медицине и в экспериментальной биологии, так как он может быть удобен при изучении вопроса парабиоза (сшивание двух особей животных). Физиологи заключают в круглый стебель сонную артерию для изучения кровяного давления на собаках. На стебле легко получить участок кожи, лишенной длинных нервных путей, для изучения вопросов иннервации сосудов, для изучения регенерации нервов и т. д.

Круглому стеблю, несмотря на его оригинальность, не пришлось занять свое место в пластической хирургии безболезненно. Казалось бы, что мой приоритет должен был оставаться вне всякого сомнения. Однако претендентом на приоритет выступил английский хирург Гиллис. Это было совершенно неосновательно, так как Гиллис сделал свою первую операцию через полгода после опубликования мною моего метода круглого стебля. Одесское хирургическое общество вынесло 12 апреля 1928 г. решение, в котором указало, что «приоритет проф. В. П. Филатова в этом вопросе стоит вне всякого сомнения». Гиллис долгие годы не упоминал в своих статьях мои работы по круглому стеблю. Только в 1945 г. (через 17 лет) англичанин признал мой приоритет в этом вопросе. Неосновательны были претензии на приоритет и других иностранцев.

Отстаивая свой приоритет, я тем самым отстаивал и отстоял приоритет нашей советской медицинской науки.

Значение круглого стебля ярко охарактеризовано Н. Н. Петровым, одним из корифеев советской хирургии, на Втором Украинском съезде хирургов в 1927 г. в следующих словах: «Чем крупнее открытие, тем меньше нужно слов, чтобы его охарактеризовать. Круглый стебель Филатова — это новая эпоха пластической хирургии лица». Но по единодушному мнению хирургов, ныне эти слова Н. Н. Петрова относятся не только к операциям на лице, а и к операциям на всех других частях тела.

Вот уже 37 лет круглый стебель успешно применяется во всех хирургических клиниках, госпиталях и больницах.

Я посвятил это свое изобретение нашей славной Советской Армии.

Глава четвертая

ГЛАУКОМА И ЕЕ ЛЕЧЕНИЕ

Одной из самых главных причин слепоты является болезнь, именуемая глаукомой. В просторечии ее называют желтой или зеленой водой. Встречается она во всех странах довольно часто, от нее слепнут миллионы людей. Основное проявление этой болезни — повышение внутриглазного давления.

Что такое внутриглазное давление? Если здоровый человек спокойно закроет глаза, то, приложив к опущенному верхнему веку указательные пальцы обеих рук и слегка нажимая то одним, то другим пальцем на глаз, как бы ощупывая его, можно убедиться в том, что глазное яблоко имеет некоторую плотность. Но если ощупывать глаз не у живого человека, а у умершего, то можно ясно почувствовать, что он очень мягок. Особой мягкостью отличается вырезанный глаз человека или животного. Разница в плотности глаза в том и другом случае очень велика: у живого человека внутриглазное давление равно в среднем 25 *мм* рт. ст., а в вырезанном глазу оно падает до 10 *мм.*

Почему же глаз живого человека (или животного) имеет известную плотность, а глаз мертвого человека или животного, или вырезанный глаз становится мягким?

Внутренность глаза наполнена жидкими и полужидкими средами (водянистая влага и стекловидное тело), и, кроме того, в сосудах сосудистой оболочки и сетчатки циркулирует кровь. Таким образом, у живого человека и животного на стенки глаза давит не только вес его жидких и полужидких сред, а к этому присоединяется еще часть того кровяного давления, которое существует в кровеносных сосудах внутриглазных оболочек. Я говорю «часть» потому, что это давление передается на стенки глаза не полностью из-за сопротивления сосудистой стенки. Давление на стенку глаза, слагающееся из веса сред глаза и остатка кровяного давления в сосудах, равно, как сказано, 25 *мм* рт. ст. Это средняя цифра, но она может колебаться у разных здоровых людей в пределах от 14 до 30 *мм*; она бывает разной и у одного и того же человека, в зависимости от сердечных сокращений, дыхания и пр.

В вырезанном глазу или в глазу мертвого человека или животного кровообращения нет и содержимое его давит на стенки глазного яблока только своим весом; это давление сообщает глазу лишь слабую плотность.

У животных внутриглазное давление может быть определено при помощи аппарата, называемого манометром, кончик которого вводится внутрь глаза. У живого человека внутриглазное давление определяется так называемым тонометром.

Внутриглазное давление у каждого здорового человека может колебаться лишь в небольших пределах, вообще же оно является довольно постоянным. Постоянство это регулируется самим организмом. Известно, что внутриглазная жидкость — водянистая влага, находящаяся в глазу, — в количестве своем постоянна. Одновременно с притоком ее из сосудов, расположенных внутри глаза, главным образом из сосудов ресничного тела, происходит отток ее через шлеммов канал — венозный сосуд, проходящий в склере и окружающий край роговицы. В этот канал уходит водянистая влага из передней камеры, а из него она уносится венами. Оба эти процесса — приток и отток жидкостей глаза — должны находиться в полном равновесии. Регулируются они игрой кровеносных сосудов, их сужением и расширением, которое всецело находится в зависимости от нервной системы.

Регуляция внутриглазного давления, как установил С. Ф. Кальфа, осуществляется таким образом. Колебания внутриглазного давления воспринимаются заложенными в глазу нервными окончаниями — барорецепторами. Это возбуждение передается в нервные клетки, заложенные в сосудистой оболочке глаза, и оттуда — к сосудам. Изменение кровенаполнения сосудов и связанная с этим продукция водянистой влаги приводят к выравниванию внутриглазного давления. Это, так сказать, первое периферическое звено рефлекторной регуляции внутриглазного давления — рефлекторная дуга, которая замыкается еще в глазном яблоке. Второе звено рефлекторной регуляции внутриглазного давления находится в продолговатом и спинном мозгу. Третье звено — в подкорковой области головного мозга. Наконец, четвертое звено рефлекторной регуляции внутриглазного давления замыкается в коре головного мозга. Слаженная работа рефлекторного аппарата обеспечивает совершенную регуляцию внутриглазного давления и нормальную функцию глаза.

Выше было упомянуто, что у здорового человека внутриглазное давление может колебаться в незначительных размерах. Так, например, утром, перед вставанием от сна, оно на несколько миллиметров ртутного столба (не более чем на 4) выше, чем вечером, часов в 7–8. С этого времени оно опять начинает медленно подниматься.

Многие условия могут отражаться на высоте внутриглазного давления. Так, например, резкое повышение кровяного давления, психические переживания, кратковременное придавливание глаза могут вызвать повышение внутриглазного давления. Но у здорового человека это повышение быстро выравнивается путем рефлекторного изменения кровенаполнения сосудов глаза. Если же человек заболел глаукомой, функция регулирующего внутриглазное давление рефлекторного аппарата оказывается недостаточной. Поэтому колебания внутриглазного давления у него более значительны и более длительны, чем у здорового человека. Это приводит к нарушению кровообращения и, как к следствию этого, к понижению функции глаза. При дальнейшем развитии процесса, т. е. при прогрессировании глаукомы, внутриглазное давление не только обнаруживает колебания более значительные, чем в нормальном глазу, но все время оказывается повышенным. Это повышение внутриглазного давления еще более расстраивает кровообращение и питание глаза, еще больше снижает функции глаза и постепенно приводит к слепоте[65].

---

[65] Конечно, возможны случаи, когда довольно длительное повышение офтальмотонуса, вызванное, например, нарушением нормальной циркуляции крови в расположенных позади глазного яблока опухолях, не вызывая необратимой и прогрессирующей порчи рефлекторного аппарата, регулирующего внутриглазное давление, не приведет к развитию глаукомы. После удаления опухоли внутриглазное давление в таких случаях возвращается к исходной величине.



Рис. 35. Тонометр А. Н. Маклакова.

Вот это повышение внутриглазного давления и есть основное проявление глаукомы. Стало быть, в случаях глаукомы главная задача врача-окулиста заключается в том, чтобы возможно раньше выявить это нарушение регуляции внутриглазного давления. Правильность такой установки, которой придерживались крупнейшие отечественные окулисты, начиная с проф. А. Н. Маклакова, подтверждается практикой, которая является основным критерием для проверки наших теоретических рассуждений. Следует особенно подчеркнуть это обстоятельство, так как в последнее время некоторые окулисты выдвигают положение, что при глаукоме основным является не повышение внутриглазного давления, а отек сетчатки, за которым следуют и остальные проявления этой болезни. Повышение же внутриглазного давления, на их взгляд, является в картине болезни второстепенным. Такое мнение неверно теоретически и вредно практически, так как приводит окулистов к неприемлемому выводу о том, что при глаукоме операции, имеющие целью понижение внутриглазного давления, нецелесообразны.

Этот взгляд был решительно отвергнут в резолюции совещания по глаукоме (28–30 января 1952 г. в Москве), которая гласит: «Рефлекторный характер регуляции внутриглазного давления и значение нарушения его в патогенезе глаукомы установлены».

Отсюда вытекают и методы диагностики глаукомы. Понятно, что основную роль играет тщательное исследование внутриглазного давления.

Как указано, внутриглазное давление у живого человека измеряется не манометром, а тонометром, так как нельзя вводить в глаз безвредно кончик манометра. В нашем институте для точного определения внутриглазного давления и его колебаний применяется лучший в мире тонометр, предложенный еще в 1884 г. А. Н. Маклаковым (рис. 35). Он состоит из металлического столбика,

---

Возможны и такие случаи, когда в глаукоматозном глазу длительное повышение офтальмотонуса приводит к развитию таких тяжких и необратимых нейродистрофических процессов, которые продолжают развиваться даже после нормализации внутриглазного давления, достигнутой оперативным вмешательством.

В нашей школе мы не придерживаемся того взгляда, что весь глаукоматозный процесс сводится только к повышению внутриглазного давления. Любой опытный офтальмолог, знакомый со всей многообразной клиникой глаукомы, не может не видеть всего сложного сплетения различных патологических процессов, из которого слагается эта коварная болезнь. В глаукомном глазу один порочный круг замыкается другим, и все это при отсутствии лечебного вмешательства неуклонно ведет к слепоте. Но главный и основной фактор, начинающий этот процесс и замыкающий основной патологический порочный круг, — это прогрессирующее нарушение рефлекторной регуляции уровня офтальмотонуса.

полого внутри и имеющего на концах пластинки из молочного стекла. Внутри столбика находится подвижной шарик из свинца (для придания инструменту большей устойчивости). Вес столбика вместе с грузом равен точно 10 *г*.

Перед измерением внутриглазного давления площадки на концах столбика смазываются тонким ровным слоем не слишком густой краски (бисмаркбраун, колларгол, эозин). Исследуемого кладут на спину, горизонтально, и предлагают ему смотреть прямо перед собой. Тонометр ставят на роговицу, на которую предварительно, для обезболивания, пущена капля 0,25%-ного раствора дикаина, и быстро снимают. В момент измерения тонометр давит всей своей тяжестью на роговицу. На месте соприкосновения с площадкой тонометра роговица сплющивается. Площадь сплющивания, понятно, тем меньше, чем глаз тверже, и наоборот. На том пространстве, где произошло сплющивание, краска смывается, и на площадке тонометра получается лишенное краски пятно. По размерам этого пятна и судят о величине внутриглазного давления. Чтобы определить диаметр площадки сплющивания, делают оттиск на плотной бумаге, слегка смоченной спиртом. Измеряют диаметр кружка с помощью особой градуированной шкалы, прилагаемой к тонометру.

Удобнее выражать величину внутриглазного давления не диаметром площадки сплющивания, а в миллиметрах ртутного столба. Соответствующие таблицы, сделанные С. К. Ляховичем и С. С. Головиным, прилагаются к тонометру. В. Е. Шевалевым рассчитана специальная линейка, в которой даются сразу величины внутриглазного давления в миллиметрах ртутного столба. Обычно делают два оттиска, для чего тонометр переворачивают, при этом свинцовый шарик перемещается книзу, что и придает ему устойчивость. Возможность отпечатать результаты измерения на бумаге представляет собой весьма ценное преимущество тонометра Маклакова.

Другие тонометры «сплющивания» (Фика и Фика — Лившица) значительно уступают тонометру Маклакова, так как в них действует не постоянный вес, а пружина, которая меняется в своей силе. В большом ходу тонометр Шьотца, основанный на принципе вдавливания роговицы грузом, но он менее точен, чем тонометр Маклакова.

Клинически все случаи глаукомы можно разделить на две группы — на первичную и вторичную глаукому.

При вторичной глаукоме механизм повышения внутриглазного давления для нас совершенно ясен и может быть сведен к какой-либо видимой клинически (а иногда устанавливаемой при микроскопическом исследовании) причине, нарушающей равновесие между притоком и оттоком жидкости в глазу. В качестве примера можно указать на заращение зрачка после воспаления радужной оболочки (ирита); при этом водянистая влага, выделяемая реснитчатым телом, не находит входа в переднюю камеру. При таких условиях водянистая влага задерживается позади радужки и выпячивает радужку вперед, и уже в силу этой задержки водянистой влаги внутриглазное давление повышается, так как регуляторный аппарат не в состоянии сладить с непрекращающимся повышением внутриглазного давления. Это типичный пример вторичной глаукомы.

При так называемой первичной глаукоме механизм и причины повышения внутриглазного давления редко когда удается установить. Поэтому обычно довольствуются общей характеристикой первичной глаукомы как результата нарушения равновесия между оттоком и притоком внутриглазной жидкости и кровенаполнения внутриглазных сосудов.

Кроме этой общей теории, существует очень много частных теорий патогенеза глаукомы. Лучшей из них я считаю теорию С. Ф. Кальфа, в которой главной причиной первичной глаукомы признается патология регуляторного нервно-сосудистого аппарата (от глаза до коры головного мозга).

Первичная глаукома имеет две главных формы: первая — это застойная глаукома, вторая — простая глаукома.

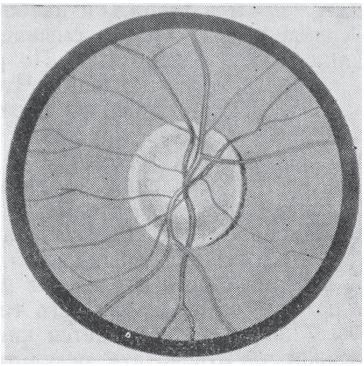

Рис. 36. Физиологическая экскавация у здорового человека.

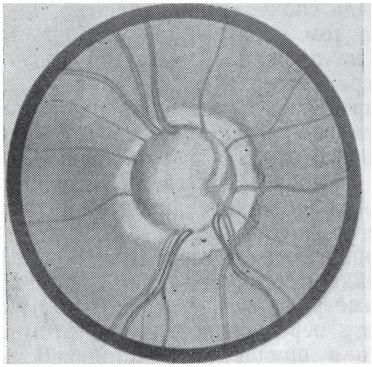

Рис. 37. Глаукомная краевая экскавация.

Застойная глаукома в начальной стадии характеризуется отдельными приступами повышения давления, к которым присоединяется затуманивание зрения и появление радужных кругов вокруг небольших источников света (лампочка, свеча). Во время этого приступа бывают боли в глазу или в голове, которые нередко принимают за мигрень. Исследуя больного в этой стадии, можно при помощи тонометра установить повышение внутриглазного давления. Тогда удается также обнаружить отек роговой оболочки; она становится мутной, и поверхность ее делается неровной, как бы истыканной. Вместе с тем можно заметить некоторое расширение зрачка и вялость его реакции на свет. Но припадок продолжается несколько часов, а затем сам собою проходит, причем зрение восстанавливается даже без лечения. Поэтому больной в начальной стадии болезни обычно редко обращается к глазному врачу.

Через некоторое время болезнь вступает во вторую стадию развития. В этой стадии имеется целый ряд объективных изменений в больном глазу: заметны расширенные сосуды на белочной оболочке глаза; роговая оболочка диффузно мутна; рисунок радужной оболочки несколько затуманен; зрачок несколько расширен и плохо реагирует на свет; глубина передней камеры иногда уменьшена; внутриглазное давление повышено. При офтальмологическом исследовании видно углубление в соске зрительного нерва, так называемая глаукоматозная экскавация зрительного нерва. Сосочек зрительного нерва здорового глаза обычно плоский, но у многих людей в нем имеется углубление — экскавация, не доходящая до края сосочка, и сосуды уходят в это углубление, пройдя некоторый путь по поверхности соска (рис. 36). При глаукомной же экскавации углубление в соске зрительного нерва начинается у самого края его (рис. 37), через который сосуды и перегибаются, отсюда название — краевая экскавация.

Внутриглазное давление повышено постоянно или почти постоянно. Временами оно особенно резко повышается, тогда возникает более или менее сильный приступ с упадком зрения, сужением поля зрения, нарушением адаптации, т. е. способности глаза приспосабливаться к условиям темноты и яркого света.

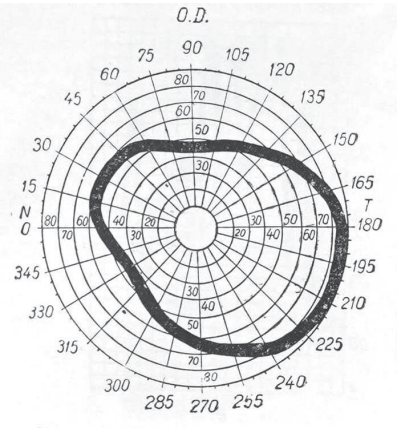

Рис. 38. Поле зрения здорового глаза.

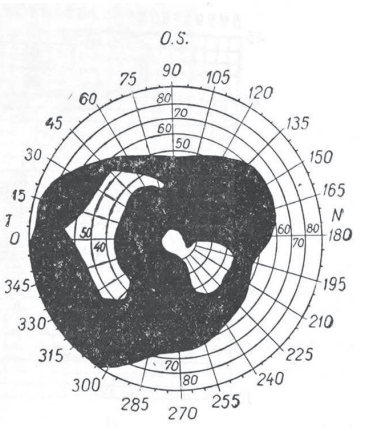

Рис. 39. Поле зрения глаукомного глаза.

Поле зрения суживается обычно более всего во внутренней части (рис. 38 и 39). При исследовании слепого пятна, т. е. участка, не воспринимающего света, у места входа зрительного нерва в глаз оказывается, что оно расширено; вокруг центра поля зрения образуется дугообразное ослабление или исчезновение светоощущения. Это выпадение поля зрения в далеко зашедших случаях глаукомы сливается с дефектом поля зрения на периферии.

Наконец, пройдя стадию далеко зашедшей глаукомы, когда зрение сильно расстраивается и остается сохраненным только где-нибудь на небольшом участке периферии поля зрения, болезнь переходит в стадию почти абсолютной глаукомы и затем заканчивается полной слепотой глаза. Эта стадия носит уже название абсолютной глаукомы.

Иногда приступы глаукомы, о которых здесь упоминалось, достигают чрезвычайно сильной степени. Такой припадок сопровождается жестокими болями в глазу, в половине головы, часто рвотою, упадком сил и нарушением деятельности сердца. Веки отечны; слизистая оболочка налита кровью; сосуды, проходящие по поверхности склеры, сильно расширены вследствие застоя в них крови; роговица мутна, как будто истыкана, чувствительность ее понижена или вовсе отсутствует; зрачок расширен, не реагирует на свет; глубина передней камеры уменьшена вследствие того, что хрусталик и радужная оболочка подвинуты вперед; стекловидное тело мутно. Если глазное дно еще удается увидеть, то оно представляется гиперемированным, причем артерии на соске нередко пульсируют. Зрение катастрофически падает, нередко почти до полной утраты. Внутриглазное давление очень повышено. Если лечение такого глаза запоздает, то нередко зрение быстро, за несколько часов, окончательно гибнет. Иногда припадок ослабевает сам собою, но зрение оказывается уже сильно испорченным. Такой сильный припадок раньше принимали за так называемую острую глаукому, но постепенно выяснилось, что острый припадок глаукомы разыгрывается на фоне хронической застойной глаукомы.

Перейдем к простой глаукоме. Эту форму болезни можно назвать коварной, потому что она начинается и протекает без каких бы то ни было приступов расстройства зрения. При ней нет ни радужных кругов, ни болей, зрение падает постепенно. Периферических дефектов поля зрения, которые медленно развиваются, расстройства адаптации к свету и темноте больной не замечает и обращается к врачу обычно лишь тогда, когда острота зрения значительно упала. Внутриглазное давление оказывается повышенным в умеренной степени. Экскавация зрительного нерва развивается медленно. Покраснение глаза и помутнение роговицы отсутствуют.

Встречаются переходные формы от простой к застойной форме.

По стадиям развития болезни простая глаукома делится на начальную, развитую, далеко зашедшую, почти абсолютную и абсолютную глаукому.

Больные с обеими формами глаукомы — застойной и простой, — предоставленные самим себе, слепнут. Простая глаукома протекает медленнее, и слепота может наступить через несколько лет после начала заболевания. Течение застойной глаукомы идет более быстрым темпом.

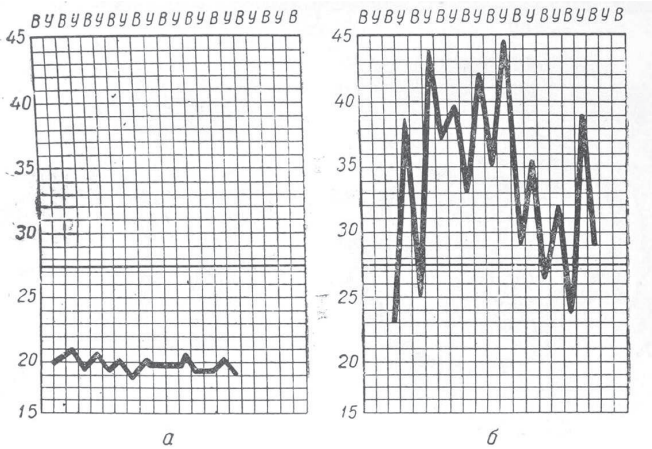

Рис. 40. Суточные колебания внутриглазного давления:
а — у здорового человека; б — у больного глаукомой.

Итак, в основе глаукомы лежит повышение внутриглазного давления и его надо измерять при помощи тонометра Маклакова.

Важно знать, что однократное измерение внутриглазного давления не дает достаточно ярких доказательств наличия или отсутствия у больного глаукомы. Дело в том, что у больного могут быть периоды, когда внутриглазное давление падает до нормы вследствие того, что регуляторный аппарат еще способен на время снизить давление. Опасную ошибку делают те глазные врачи, которые измеряют внутриглазное давление только раз в день, особенно к вечеру. Необходимо измерять давление два раза в день. Утреннее давление (в 7 часов) у больного глаукомой превышает вечернее давление на значительную величину (рис. 40). Напоминаю, что у здорового человека давление в глазу утром может превышать вечернее, но не более чем на 4 *мм*. Если существующее утреннее повышение давления просматривается, то, по выражению «капля точит камень», глаз пациента теряет постепенно свои функции.

Честь введения измерения суточных колебаний внутриглазного давления принадлежит А. Н. Масленникову, опубликовавшему этот метод еще в 1902 г.

Для ранней диагностики глаукомы мною совместно с С. Ф. Кальфа предложен метод эластотонометрии. Сущность его заключается в следующем.

Эластотонометр состоит из набора тонометров Маклакова весом в 5; 7,5; 10 и 15 *г* (рис. 41). Измеряя последовательно глазное давление различными грузами, мы получаем площадки сплющивания разных диаметров. Эти результаты в виде так называемых тонограмм наносятся на бланк. Данные измерения их диаметров переводятся по табличке С. С. Головина или по линейке В. Е. Шевалева в миллиметры ртутного столба. Если результаты этих измерений начертить графически, то получится кривая, изображающая реакцию глаза на повышение внутриглазного давления под влиянием приставления к глазу тонометров различного веса.



Рис. 41. Эластотонометр Филатова — Кальфа.

Таким образом, эластотонометрия, по существу, представляет собой исследование функционального состояния регулирующего внутриглазное давление рефлекторного аппарата при усложнении условий его работы подобно тому, как мы исследуем функции сердца, печени и других органов до и после соответствующей нагрузки. Теоретическое обоснование эластотонометрии дано С. Ф. Кальфа и В. Е. Шевалевым.

Нормальная эластотонометрическая кривая имеет вид почти прямой линии (рис. 42, *а).* Кривая глаукомного глаза, в котором внутриглазное давление повышено, оказывается удлиненной (рис. 42, *б*). Нередко она еще и изломана, что указывает на повышение порога раздражимости регуляторного аппарата (исследования В. П. Гетьман).

Самый лучший способ распознавания глаукомы — это измерение суточных колебаний внутриглазного давления, но это не всегда доступно. Эластотонометрия же позволяет установить глаукому быстрее: достаточно получить кривую два раза в день — утром и вечером. Можно, пользуясь эластотонометрией, изучить воздействие на рефлекторный аппарат некоторых факторов, например выяснить, как он регулирует внутриглазное давление при применении понижающих давление средств (например, пилокарпина) или операции.

Кроме того, для более детального выяснения функции рефлекторного аппарата у лиц, у которых подозревается глаукома, пользуются и другими, так называемыми нагрузочными пробами. Сюда относятся такие воздействия, повышающие внутриглазное давление, как, например, натуживания (опыт Вальсальва). При этом кровяное давление повышается, что вызывает повышение давления и в глазу, но под влиянием регулирующего внутриглазное давление рефлекторного аппарата давление быстро снижается до нормальных величин по прекращении натуживания. И. Г. Ершкович установил, что у больных глаукомой повышение внутриглазного давления после опыта Вальсальва выражено резче и значительно медленнее возвращается к исходной величине. К нагрузочным пробам относятся пребывание в темноте, прием большого количества воды и др. Нагрузочными пробами пользоваться надо осторожно.

Можно применить для диагноза глаукомы и разгрузочные пробы. Если, например, закапать в глаз капли пилокарпина, то внутриглазное давление у здорового человека не падает или падает очень незначительно, а у больного глаукомой оно падает сильно.

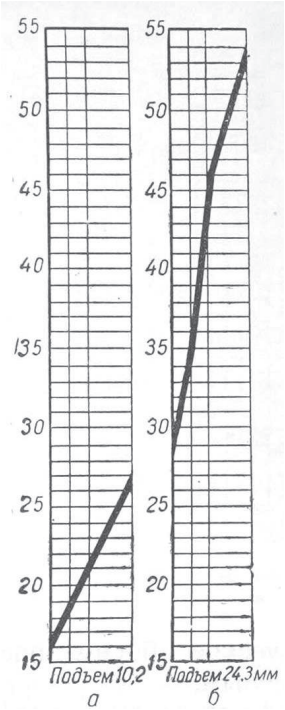

Рис. 42. Эластотонометрическая кривая внутриглазного давления:
а — нормального глаза;
б — глаукомного глаза.

Для распознавания глаукомы применяется также исследование зрительных функций глаза. Так, при глаукоме очень рано нарушается адаптация — способность приспособления глаза к темноте и яркому свету. Адаптация здорового глаза может быть выражена кривой в форме, указанной на рис. 43. Приведенная на рис. 44 кривая передаст адаптацию глаукомного глаза, которая в данном примере понижена.

При обследовании на глаукому очень важно изучение поля зрения. Поле зрения снимают при помощи аппарата, называемого периметром. Это черная дуга, которая вращается вокруг оси (для установления в любом меридиане). Глаз исследуемого ставится в середине диаметра дуги, радиус которой равен 30 *см.* Исследуемый фиксирует, не двигая глаза, точку, лежащую на середине дуги. Врач передвигает по дуге маленький белый объект по вогнутой поверхности и отмечает, на каком градусе дуги исследуемый начинает видеть белый объект. Таким образом он получает изображение границ поля зрения (исследование ведется по всем меридианам, в которых ставится дуга).

В нормально видящем глазу в поле зрения имеется небольшое пространство, на котором объект исчезает — это место сосочка зрительного нерва, на котором сетчатки нет, а имеются лишь нервные волокна сетчатки, образующие при своем схождении в пучок начало зрительного нерва. Эти волокна не чувствительны к свету, и, соответственно положению сосочка зрительного нерва, в поле зрения обнаруживается дефект, так называемое «слепое пятно».

Удобнее, чем на периметре, исследовать слепое пятно на плоском экране — кампиметре. Больной внимательно фиксирует центр кампиметра. Кампиметр

должен быть черным. Там, где глаз исследуемого теряет маленький белый объект, показываемый ему врачом, последний вкалывает булавку в кампиметр. Размеры слепого пятна зарисовываются на специальном бланке.

При глаукоме слепое пятно уже очень рано оказывается увеличенным. По мере развития глаукомы слепое пятно продолжает увеличиваться и принимает серповидную форму. Затем это выпадение светочувствительности охватывает кольцеобразно область желтого пятна. В то же время поле зрения исчезает с периферии, особенно сверху с внутренней стороны. Выпадение периферического поля зрения прогрессирует со всех сторон, нередко сливается со все более расширяющимся выпадением поля зрения вокруг области желтого пятна, от которой остается всего несколько градусов. Наконец, выпадает и центр поля зрения, лишь кое-где остаются на некоторое время участки сохраненного светоощущения на периферии, но и они скоро исчезают, наступает полная слепота.

В то время как расстраивается адаптация, суживается поле зрения и в нем обнаруживаются дефекты (скотомы), уже падает и центральное зрение, определяемое обычно по таблицам Головина — Сивцова или В. В. Шевалева.

Кроме того, принимаются в расчет и субъективные ощущения больных (мы упоминали выше о радужных кругах и временном затуманивании зрения, характеризующих застойную глаукому).

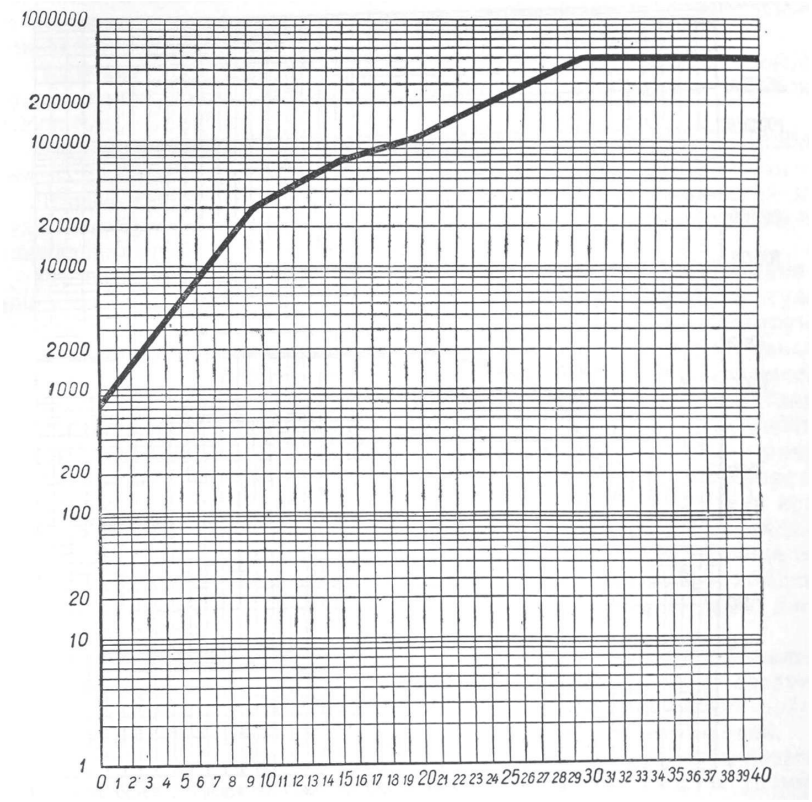

Рис. 43 Адаптация здорового глаза.

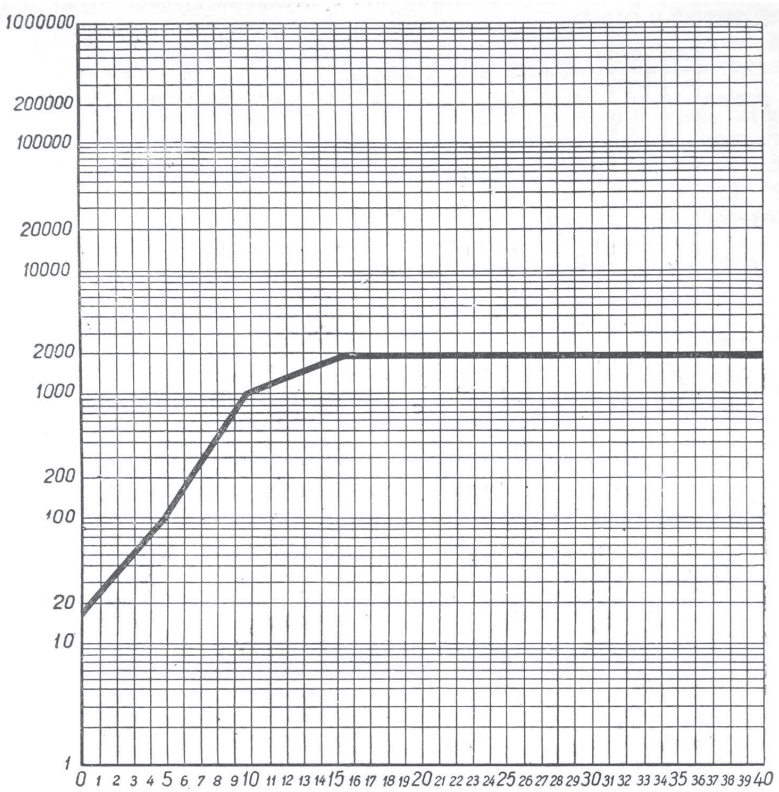

Рис. 44. Адаптация глаукомного глаза.

Итак, процесс обнаружения глаукомы, диагностика ее основаны на изучении внутриглазного давления и на исследовании зрительных функций. Обилие методов исследования потому необходимо, что иногда расстройство внутриглазного давления или зрительных функций бывает выражено очень слабо и лишь тщательное исследование и давления и функций глаза позволяет прийти к правильному диагнозу. Кроме того, всестороннее исследование давления и функций глаза дает возможность следить за течением болезни, ее изменениями под влиянием лечения и операций.

Надо заметить, что при лечении глаукомы и при операциях достигается то полное прекращение развития болезни, то лишь более или менее выраженное улучшение состояния глаза и замедление течения болезни. Поэтому при классификации глаукомы мы прибегаем к понятию урегулированной или компенсированной глаукомы, субкомпенсированной, некомпенсированной, декомпенсированной (или острого приступа).

В разработку вопросов этиологии, патогенеза и диагностики глаукомы важный вклад сделан нашими отечественными офтальмологами. А. Н. Маклакову, как сказано выше, принадлежит честь создания лучшего в мире тонометра, А. Н. Масленников ввел измерение суточных колебаний внутриглазного давления. С. С. Головин разработал тонометрию по Маклакову и внедрил ее в практи-

ку. Мне вместе с моим учеником С. Ф. Кальфа удалось создать новый метод исследования внутриглазного давления — эластотонометрию. С. Ф. Кальфа создал теорию патогенеза глаукомы, о которой уже говорилось выше.

Ценные экспериментальные исследования в области изучения этиологии и патогенеза глаукомы проведены моим учеником В. Е. Шевалевым. Исходя из клинических наблюдений, свидетельствующих о влиянии эмоций отрицательного характера на течение глаукомы у людей, он изучал у животных состояние офтальмотонуса при своеобразной экспериментальной модели отрицательной эмоции. К подопытной кошке, после предварительного измерения у нее внутриглазного давления, неожиданно приближали собаку. Измерением офтальмотонуса в это время было установлено у кошек резкое повышение уровня внутриглазного давления. Пользуясь этой экспериментальной моделью, А. Е. Шевалев в опытах на животных подробно изучил до того неясный физиологический механизм повышения офтальмотонуса под влиянием эмоций отрицательного характера.

В результате экспериментального анализа клинических наблюдений А. Е. Шевалеву удалось также получить у животных значительное и довольно длительное повышение внутриглазного давления типа экспериментальной первичной глаукомы. В этих исследованиях он исходил из клинических наблюдений над так называемой «бенгальской глаукомой», распространенной в северо-восточных провинциях Индии, и клинических наблюдений над изученной и описанной моим сотрудником З. М. Скрипниченко своеобразной формой токсической глаукомы у людей, возникающей в результате хронического отравления тетраэтилсвинцом. Клиническими исследованиями офтальмологов Индии установлено, что причиной развития «бенгальской глаукомы» у людей является отравление организма маслами из зерен мака *(Argemone mexicana),* принимаемыми с пищей. А. Е. Шевалев, давая кошкам с пищей эти зерна, наблюдал у них резкие и довольно длительные повышения офтальмотонуса. Такие же повышения внутриглазного давления отмечены им и у крыс после хронического отравления их тетраэтилсвинцом.

Подобные исследования, проводимые по пути экспериментального анализа клинических наблюдений, особенно ценны и должны широко развиваться.

Ознакомив читателя вкратце с основами учения о глаукоме, перейду к вопросам борьбы с этой болезнью. Остановлюсь сперва на лечении.

Лечение глаукомы, к которому приступают после всестороннего исследования организма, начинается с назначения миотиков, т. е. средств, понижающих внутриглазное давление.

Как было уже отмечено, действие миотиков наиболее эффективно в ранних стадиях заболевания, при наличии небольших нарушений регуляции, при субкомпенсации внутриглазного давления. Однако у некоторых больных, хоть и редко, удается добиться нормализации внутриглазного давления и в последующих стадиях развития глаукомы и при декомпенсации. Поэтому, установив диагноз глаукомы, следует начинать лечение с миотиков во всех случаях заболевания. Но каждый больной подлежит тщательному изучению (желательно, в условиях стационара) с применением суточных измерений внутриглазного давления и суточной эластотонометрии. Назначать миотики чаще трех-четырех раз в день, как правило, нецелесообразно. Опыт показывает, что более частое применение их не соблюдается больными с достаточной регулярностью и, вообще говоря, там, где трехкратное закапывание миотиков не приводит к компенсации внутриглазного давления, более частое их применение редко дает лучшие результаты.

Нужно отметить, что среди большого числа различных миотических средств видное место до сих пор занимает пилокарпин. Поэтому следует уделить максимальное внимание выращиванию в субтропических районах СССР растения пилокарпуса, из которого добывают пилокарпин.

Из давно применяющихся средств верным другом окулиста является эзерин, далее следует адреналин. Из новейших средств следует упомянуть фурамон, карбохолин и фосфакол.

К сожалению, нам не так уж редко приходится встречаться с такими недопустимыми явлениями, когда врач, поставив диагноз глаукомы и назначив больному миотики, считает, что он сделал все возможное и что этим его врачебный долг перед больным выполнен. Не фиксируется внимание больного на необходимости систематического контроля состояния глаз, и больной надолго исчезает из-под врачебного наблюдения. Создается настроение благодушия и самоуспокоенности как у врача, так и у больного, который считает себя уже излеченным от глаукомы полученными каплями. Иногда больной исследуется от случая к случаю, но это исследование производится неполноценно, не в динамике, а из функциональных исследований довольствуются только определением остроты зрения, которая, как известно, может долгое время оставаться высокой, несмотря на прогрессивное ухудшение поля зрения и адаптации.

По данным глаукоматозного диспансера при руководимой мною глазной клинике Одесского медицинского института им. Н. И. Пирогова (С. Б. Розовская), миотики вызвали полную нормализацию внутриглазного давления только у 30 % больных, которые пользовались ими главным образом в ранних стадиях заболевания. У остальных 70 % компенсация внутриглазного давления под влиянием миотиков не наступила и необходимо было добавлять другие методы консервативного лечения, а в случаях недостаточности их прибегнуть к оперативному вмешательству. Эти данные с очевидностью указывают на всю несостоятельность бесконтрольного назначения миотиков или неполноценного контроля их действия.

Из-за отсутствия систематических наблюдений и тщательного изучения больного с применением указанных методов исследования показания к операции ставятся поздно. Такой недопустимый подход к больному часто оказывается для него роковым и приводит к постепенному, но прогрессивному снижению зрительных функций, вплоть до наступления полной слепоты.

Бесконтрольное назначение миотиков или других консервативных методов лечения, случайные и неполноценные исследования внутриглазного давления и зрительных функций ведут к несвоевременному назначению операции. Такая практика, а также отсутствие контроля после операции заслуживают строгого осуждения.

Исходя из представления о глаукоме как о заболевании, вызываемом нарушениями во всем организме, не могу, естественно, рекомендовать ограничиваться только местным лечением. Мы должны широко использовать методы воздействия на весь организм, в первую очередь на нервную систему, ведущая роль которой в развитии и течении глаукоматозного процесса не подлежит сомнению.

Следует уделять внимание режиму больных: он должен быть направлен на регуляцию их нервной системы и на создание соответствующих условий питания.

Одним из методов консервативного лечения глаукомы, влияющим на весь организм, и в первую очередь на нервную систему и ее высшие отделы, является

тканевая терапия, которая проявила себя как ценный вспомогательный метод лечения этого заболевания. Наблюдения мои и моих сотрудников И. Г. Ершковича, С. Б. Розовской и Л. Д. Данчевой, проведенные на клиническом материале, охватывающем свыше 200 больных первичной глаукомой в различных стадиях развития глаукоматозного процесса, указывают на значительную ценность тканевой терапии как вспомогательного метода лечения глаукомы. Особенно ценно влияние тканевой терапии на функции глаукоматозного глаза в случаях далеко зашедшего процесса с резким упадком зрительных функций. Под влиянием тканевого лечения, несмотря на высокое внутриглазное давление, не поддающееся действию миотиков, наблюдается улучшение остроты зрения и расширение поля зрения. После антиглаукоматозной операции достигнутое тканевой терапией улучшение функций сохраняется в течение продолжительного срока наблюдения. Но для этого лечение необходимо проводить повторно, в среднем 3–4 курса в год. На рис. 45 представлены данные эластотонометрии и измерения поля зрения у одного из больных глаукомой до и после тканевой терапии.

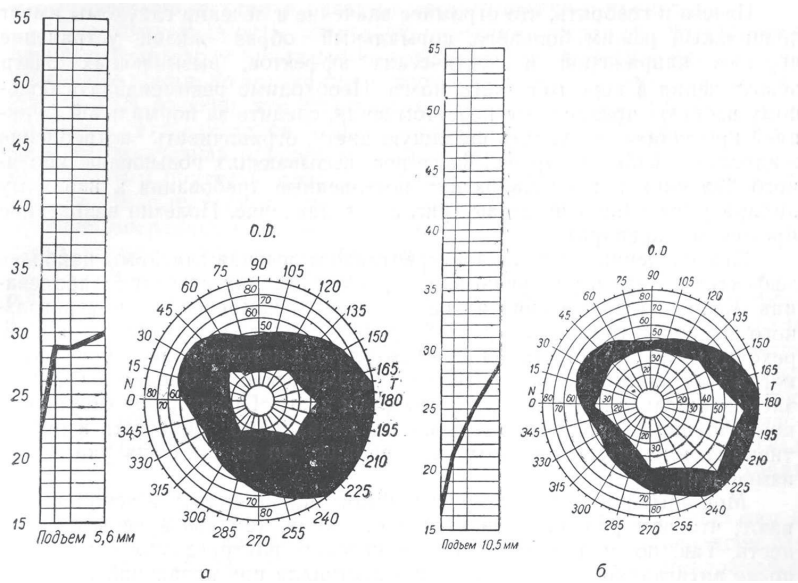

Рис. 45. Эластотонометрическая кривая и поле зрения глаукомного глаза:
а — до тканевой терапии; б — после тканевой терапии.

Другим полезным вспомогательным лечебным мероприятием при глаукоме является усиленная мышечная работа, на значение которой в деле улучшения регуляции внутриглазного давления я указал еще в 1937 г. Основанием для этого послужили мои наблюдения над несколькими больными, у которых под влиянием усиленного хождения наступило снижение внутриглазного давления. В дальнейшем этот вопрос изучался мною и моими сотрудниками как на здоровых и больных глаукомой людях, так и в условиях эксперимента.

Мною совместно с И. Г. Ершковичем и А. Г. Фишером было исследовано влияние мышечной работы на внутриглазное давление у нормальных людей. Эти

исследования показали, что тотчас же после мышечной работы, например бега, кровяное давление оказывается повышенным, а внутриглазное — пониженным.

В экспериментах, проведенных мною совместно с И. Г. Ершковичем и В. Е. Шевалевым на кроликах при беге их в колесе, точно так же внутриглазное давление после бега оказалось пониженным. Кроме того, кровяная сыворотка утомленного бегом кролика, будучи введена в вену контрольного кролика, вызывала у последнего понижение внутриглазного давления. Эти результаты были подтверждены и в опытах на собаках. Приведенные данные еще больше подкрепили предположение об участии веществ, образующихся при мышечной работе, в регуляции внутриглазного давления.

По моему предложению И. Г. Ершкович предпринял исследования влияния на внутриглазное давление мышечной работы — бега и усиленной ходьбы — у 33 больных глаукомой. У 8 больных (13 глаз) после бега внутриглазное давление понизилось на 6 глазах; у 26 больных (48 глаз) после усиленной ходьбы оно понизилось на 17 глазах, осталось без изменения на 27 и повысилось на 4 глазах.

Усиленная ходьба как вид мышечной нагрузки, не вызывающий повышения кровяного давления, является более подходящим средством для понижения внутриглазного давления больных глаукомой, чем бег. Так как наступающее в результате усиленной ходьбы понижение внутриглазного давления удерживается в течение нескольких часов, то такой метод может служить полезным подспорьем к применяемым миотикам. В этом нас убеждает целый ряд клинических наблюдений.

В качестве вспомогательного средства консервативного лечения глаукомы заслуживает внимания витаминотерапия. Применение витамина B_1 при глаукоме было начато мною еще в 1938 г. После войны, по моему поручению, изучение влияния витамина B_1 при глаукоме было продолжено Н. Г. Гольдфельд. Исследования, проведенные на 40 больных (70 глаз) с первичной глаукомой в различных стадиях развития глаукоматозного процесса, показали, что под влиянием применения витамина B_1 наблюдается значительное повышение зрительных функций, даже при неурегулированном внутриглазном давлении, подобно тому, как это отмечается при применении тканевой терапии. Улучшение регуляции внутриглазного давления наблюдалось только в единичных случаях. На 40 из 70 исследованных глаз имело место улучшение зрительных функций. Расширение поля зрения наблюдалось в 40 % случаев и почти так же часто — повышение остроты зрения и адаптации.

Нечего и говорить, что огромное значение в лечении глаукомы имеет правильный режим больного, нормальный образ жизни, устранение нервных напряжений и психических аффектов, вызывающих очаги возбуждения в коре головного мозга. Необходимо рекомендовать больному избегать чрезмерного переутомления, следить за нормальной функцией кишечника, назначать щадящую диету, ограничивать потребление жидкости и избегать других факторов, вызывающих повышение кровяного давления и предъявляющих повышенные требования к нервному аппарату, регулирующему внутриглазное давление. Полезно назначение бромистых препаратов.

Перечисленные методы консервативного лечения глаукомы наиболее эффективны, как я уже указывал, в ранних стадиях развития заболевания. Если при применении их не достигается компенсация внутриглазного давления, то глаукоматозный процесс продолжает развиваться и переходит из начальной стадии в выраженную, а затем в далеко зашедшую, когда уже

наступают необратимые анатомические изменения в нервных элементах глаза и путях оттока камерной влаги. Поэтому при отсутствии компенсации внутриглазного давления необходимо прибегать к оперативному вмешательству возможно раньше, до наступления указанных изменений.

Мой опыт и наблюдения руководимого мною института ясно показывают, что чем раньше произведена операция, тем выше ее эффективность. Так, по нашим данным, компенсация внутриглазного давления после антиглаукоматозной операции наступила при начальной глаукоме в 88 % всех случаев, при выраженной — в 75 и при далеко зашедшей — в 65 %. То же наблюдается и в отношении зрительных функций: наилучшие результаты получаются при начинающейся глаукоме. С этой точки зрения длительное выжидание с операцией, несмотря на отсутствие компенсации внутриглазного давления, якобы из опасения понижения в результате операции еще хорошо сохранившихся функций, является неправильной тактикой, заслуживающей порицания.

А между тем мы нередко встречаемся с фактами недопустимого промедления с антиглаукоматозными операциями. Даже потеря зрения от глаукомы на одном глазу не всегда побуждает врача стать на путь оперативного лечения другого глаза с недостаточной компенсацией внутриглазного давления, что мотивируется опасностью операции.

Существует и другой неверный путь — отказ от операции в случаях далеко зашедшей глаукомы с резким сужением поля зрения, которое рассматривается как противопоказание к оперативному вмешательству. Угроза потери зрения от операции при резком сужении поля зрения, несомненно, преувеличена. Конечно, при операциях на глазах с далеко зашедшей глаукомой, вызвавшей значительные изменения со стороны нервных элементов и сосудистой системы, мы вправе ожидать более частого появления серьезных осложнений в послеоперационном периоде. Но это не может служить мотивом для отказа от операции, особенно на последнем глазу, а должно только побудить нас проводить тщательную подготовку к операции, уделяя при этом большое внимание тканевой терапии. Перед основной операцией следует сделать операцию вырезания кусочка склеры — задней профилактической склерэктомии, о которой будет еще речь дальше. К сожалению, этой тактики не придерживаются многие, в том числе и крупные офтальмологические учреждения, что ведет к увеличению слепоты от глаукомы.

Значительный опыт руководимой мною школы в оперативном лечении далеко зашедшей глаукомы подтверждает целесообразность и необходимость оперативного вмешательства и в случаях резкого сужения поля зрения.

Таким образом, при отсутствии полной компенсации внутриглазного давления оперативное вмешательство показано во всех случаях глаукомы, независимо от стадии развития глаукоматозного процесса.

Перехожу к выбору антиглаукоматозных операций. Классическая антиглаукоматозная иридэктомия сохраняет свое целебное значение и в настоящее время, но только при остром приступе глаукомы в начальной стадии этой болезни, что встречается довольно редко. При остром же приступе, развивающемся на фоне выраженной хронической глаукомы, антиглаукоматозная иридэктомия лишь ликвидирует приступ, но после прекращения приступа глаукоматозный процесс может развиваться дальше. Поэтому я предпочитаю в этих случаях производить фистулизирующую операцию, которая не только устраняет явления острого приступа, но может надолго нормализовать внутриглазное давление.

Среди осложнений, которые могут быть после операции по поводу острой глаукомы, упомяну так называемое экспульсивное (изгоняющее) кровотечение. При резком падении внутриглазного давления во время операции, связанной со вскрытием передней камеры, иногда лопается одна из двух длинных задних цилиарных артерий, которые проходят по горизонтальному меридиану глаза между внутренней поверхностью склеры и наружной поверхностью сосудистой оболочки в так называемом супрахориоидальном пространстве. Эти артерии входят в глаз вблизи его заднего полюса сквозь склеру и, не давая ветвей, доходят до ресничного тела, которое и питают.

Если произошел разрыв, то кровь давит на сосудистую оболочку и на все содержимое глаза. Тогда через разрез, сделанный в переднем отделе глазного яблока, выходят радужка, ресничное тело, стекловидное тело, сетчатка. Заканчивается все это сильным кровотечением из глаза, и при резких болях глаз слепнет.

Ранними признаками начавшегося кровотечения являются: боль в глазу, тошнота, рвота и замедление пульса. В подобном случае немецкий окулист Вергеф в 1915 г. предложил сделать окошечко в склере при помощи ножа и ножниц, чтобы дать крови выход сквозь это отверстие из пространства между склерой и сосудистой оболочкой. В очень редких случаях, когда эта операция сделана в самом начале кровотечения, возможно спасение глаза.

Предложение Вергефа имеет целью спасение глаза при уже начавшемся кровотечении. Я же предложил делать отверстие в склере с профилактической целью.

Как обязательный предварительный акт, я всегда произвожу при остром приступе заднюю, профилактическую склерэктомию. Суть этой операции заключается в том, что в склере позади ресничного тела делается отверстие, покрываемое сверху слизистой оболочкой глазного яблока. Вырезать склеру можно катарактальным ножом и ножницами, но значительно удобнее и, главное, безопаснее (в смысле предупреждения ранения находящейся под склерой сосудистой оболочки) пользоваться специальным предложенным мною для этой цели трепаном диаметром в 2 *мм.* Принцип действия этого трепана такой же, как трепана ФМ-3, применяемого для вырезания бельма при операции пересадки роговицы.

От задней склерэктомии непосредственно перед антиглаукоматозной операцией мы получаем двоякий эффект. Во-первых, задняя склерэктомия понижает внутриглазное давление, благодаря чему во время антиглаукоматозной операции давление в глазу не так резко падает, как это бывает в тех случаях, когда задняя склерэктомия не проводится. Это ступенеобразное понижение внутриглазного давления (при задней склерэктомии и при вскрытии передней камеры) в значительной мере уменьшает опасность возникновения экспульсивного кровотечения. Во-вторых, в случае, если после задней склерэктомии, несмотря на более плавное падение внутриглазного давления, и произойдет разрыв ресничной артерии и экспульсивное кровотечение, то кровь получит выход наружу через отверстие в склере и этим будет предотвращено выталкивание содержимого глазного яблока.

В настоящее время по моему предложению задняя профилактическая склерэктомии производится не только при острой глаукоме, но и при антиглаукоматозных операциях, применяемых при хронической глаукоме, и когда есть опасность возникновения экспульсивного кровотечения (например, экстракция катаракты, пересадка роговицы).

Не приходится останавливаться на том, что оперативное вмешательство при остром приступе должно производиться в экстренном порядке, и если консервативное лечение не дает перелома, то с операцией никак не следует выжидать более чем одни сутки. Это правило, к сожалению, не всегда соблюдается окулистами, в результате чего к нам еще и по сие время попадают больные с затянувшимся приступом глаукомы, когда наступают уже необратимые изменения в зрительно-нервном аппарате со стойким понижением зрительных функций.

При хронической застойной глаукоме без приступа и при простой глаукоме я считаю наиболее эффективными фистулизирующие операции.

Сущность этих операций состоит в следующем: в стенке глаза делают отверстие, которое отводит водянистую влагу из передней камеры под слизистую оболочку, покрывающую глазное яблоко. Наиболее распространенными являются операции Лагранжа и Эллиота, которые стали применяться в начале нынешнего столетия.

Фистулизирующие операции делаются и при врожденной глаукоме у детей; их надо делать в раннем возрасте.

Нельзя не упомянуть, что принцип фистулизации передней камеры с антиглаукоматозной целью принадлежит известному русскому офтальмологу А. Н. Маклакову. Он впервые, задолго до Лагранжа, самостоятельно пришедшего к принципу фистулизации, произвел фистулизирующую операцию, названную им косой склеротомией, и опубликовал ее результаты в 1892 г. Поэтому приоритет русской офтальмологии в столь благотворной идее, как фистулизирующая операция, не подлежит сомнению, но заслуга Лагранжа в выработке методики склерэктомии, несомненно, велика.

Вот краткое описание операций при глаукоме.

1. Иридэктомия. Она описана в начале главы о пересадке роговицы при бельмах. При глаукоме она производится с соблюдением следующих условий: разрез делается обязательно в склере, несколько отступя от края роговицы, — длиной во всю ширину большого копьевидного ножа; иссечение куска радужки производится широкое.

2. Операция Лагранжа. Под слизистой оболочкой склеры на расстоянии 2 *мм* от края роговицы делают довольно длинный разрез, проникающий наискось в переднюю камеру. Склеру между разрезом и краем роговицы отсекают ножницами. Радужную оболочку извлекают и широко отсекают ножницами. Слизистая оболочка склеры прикрывает длинное отверстие, ведущее в переднюю камеру. Цель операции — создание оттока жидкости из передней камеры под конъюнктиву.

3. Операция Эллиота. Слизистую оболочку склеры отделяют ножницами от склеры до края роговицы. Отвернув лоскут, ставят трепан (диаметром 1,5–2 *мм)* на край роговицы и склеру. Вращая его, иссекают роговично-склеральный кружок. В образовавшееся отверстие выпадает радужная оболочка, ее отсекают. Лоскут слизистой оболочки кладут на старое место и покрывают им образованное отверстие. Цель операции — такая же, что и при операции Лагранжа.

Кроме операции Эллиота, я охотно произвожу **комбинированную операцию Лагранжа — Гольта** в предложенной мной модификации, кото рая была опубликована в «Вестнике офтальмологии» в 1946 г.

Операции циклодиализа мы почти не применяем, так как, согласно моим наблюдениям, эффект ее бывает, как правило, кратковременным. Фистулизи-

рующие же операции обеспечивают нормализацию давления и сохранение зрительных функций на протяжении многих лет.

Здесь изложены основные принципы консервативного и оперативного лечения глаукомы, которые применяются руководимой мною школой. Наш опыт показывает, что, придерживаясь этих принципов, можно при нынешнем состоянии наших знаний о данном заболевании осуществлять достаточно эффективную помощь больным глаукомой и стабилизировать на долгие годы глаукоматозный процесс. Одновременно я подчеркнул те недостатки, которые имеются еще в постановке борьбы с глаукомой.

Профилактические мероприятия с целью предупреждения заболевания глаукомой можно разделить на две основные группы.

Первая из них — это общие мероприятия по оздоровлению труда и быта населения, которые систематически проводятся в нашей стране Коммунистической партией и Советским правительством. В осуществлении этих мероприятий врачи должны, конечно, принять участие, внося свой вклад в общую работу, направленную к тому, чтобы создать наиболее благоприятные условия для развития и жизни человека.

Вторая группа — это мероприятия по профилактике глаукомы на предрасположенных к ней глазах. Это уже всецело в руках врачей-окулистов. Сращенные бельма роговицы, глаза с задними синехиями (спайка между радужной оболочкой и хрусталиком) после перенесенных иритов и иридоциклитов, вывихи и подвывихи хрусталика — вот основные причины предрасположенности к развитию вторичной глаукомы. Каждый, кто имеет такую предрасположенность, нуждается в систематическом наблюдении с исследованием внутриглазного давления и функций глаза, а при необходимости — и в производстве операции иридэктомии (с целью устранения синехий), в удалении подвывихнутого хрусталика и пр. Это тоже профилактика глаукомы.

Особенно важна профилактика глаукомы у детей. В одних случаях дело идет о бельмах, сращенных с радужкой. В этих случаях при обширных бельмах и сращениях необходима профилактическая операция, чаще всего иридэктомия или фистулизирующая операция. При небольших сращенных бельмах операцию надо делать, как только появляются малейшие признаки глаукомы. В других случаях, когда наблюдается заращение зрачка (на почве ирита), прямо показана профилактическая иридэктомия, а иногда и фистулизирующая операция.

Как часто приходится видеть детей, слепых от вторичной глаукомы, которым в свое время не была сделана окулистом профилактическая операция!

В заключение хочу сказать, что для успешного осуществления всех мероприятий по борьбе с глаукомой и предупреждения вызываемой ею слепоты нужны определенные организационные формы работы. Одной из таких форм является глаукоматозный диспансер, который был впервые организован на базе руководимой мною клиники еще в 1932 г. В дальнейшем подобные диспансеры возникли в Москве, в Куйбышеве, в Сталино, в Днепропетровске и в некоторых других городах Советского Союза. Глаукоматозный диспансер или диспансерное обслуживание больных глаукомой можно организовать при каждом отделении больницы, при каждой глазной клинике или институте. Для этого необходимо выделить специальный день для приема больных глаукомой, не загружая в этот день врачей другими больными, наладить отдельный учет больных глаукомой, систематически вызывать их и держать под наблюдением диспансера. Понятно, что глаукоматозный диспансер должен постоянно привлекать окулистов и других врачей к работе по борьбе с глаукомой.

Глаукома — коварный и страшный враг, в борьбе с которым нужна большая бдительность.

В настоящее время благодаря исключительной заботе партии и правительства о здоровье трудящихся мы имеем все условия для широкого развертывания мероприятий по борьбе с глаукомой.

Глава пятая

БОРЬБА С ТРАХОМОЙ

Нет ни одной глазной болезни, которая была бы так распространена, которая приносила бы столько несчастья для человечества, как трахома. По весьма приближенным подсчетам Моракса и Пти, во всем мире насчитывается около 100 миллионов больных трахомой. В ряде стран распространение этой болезни приняло ужасающие размеры. Так, например, в Египте страдают трахомой 85–90 % населения, в Тунисе — 90 %, во многих местах Индии — до 80 %. В дореволюционной России насчитывалось более миллиона больных трахомой, но и эту цифру следует считать сильно преуменьшенной, так как точного учета больных трахомой в то время фактически не существовало.

Мне с самого начала моей врачебной деятельности постоянно приходилось заниматься лечением больных трахомой и борьбой с тяжелыми последствиями этой болезни. Часто видел я несчастных, потерявших зрение от трахомы. Мой учитель — известный русский окулист С. С. Го ловин — провел очень большую работу по изучению слепоты. Изучив причины потери зрения у 65 724 человек, он нашел, что основной причиной слепоты в царской России была трахома. Он указывает, что 21 % всех слепых потеряли зрение на почве трахомы.

Трахома — это инфекционное заболевание, которое передается от больного человека здоровому при антигигиенических бытовых условиях. Бедность, грязь, нищета, бескультурье — вот основные факторы, способствующие распространению трахомы. Известно, что при капитализме наиболее жестокой эксплуатации подвергаются народы колониальных и полуколониальных стран, которые живут в ужасных бытовых условиях и почти лишены специализированной медицинской помощи. Понятно, что и трахома наиболее сильно распространена именно среди них. В дореволюционной России наиболее пораженными трахомой были районы, населенные национальными меньшинствами, называвшимися тогда «инородцами». Я хорошо помню жизнь мордовских крестьян на моей родине, в бывшем Саранском уезде, Пензенской губернии (ныне Мордовская АССР). Грязные курные избы, в которых теснились вместе люди и животные, нищета и почти поголовная неграмотность — все это, при крайне недостаточной медицинской и полном отсутствии специальной офтальмологической помощи, создавало благоприятные условия для распространения трахомы.

Прежде чем говорить о своих работах по борьбе с трахомой, я должен кратко рассказать, что такое трахома и почему она представляет такую опасность для глаза.

Трахома вызывается возбудителем, который настолько мал, что едва различим в сильный микроскоп. Этот возбудитель относится к группе вирусов, но он несколько крупнее большинства из них. При специальных способах окраски или освещения (при помощи так называемого фазоконтрастного приспособления к микроскопу) в эпителиальных клетках пораженной трахомой слизистой оболочки глаза видны группы мелких зернышек. Эти зернышки были впервые

найдены у больных трахомой чешским ученым Провачеком в 1907 г. и в настоящее время большинством исследователей признаются возбудителем трахомы или трахомным вирусом (рис. 46).

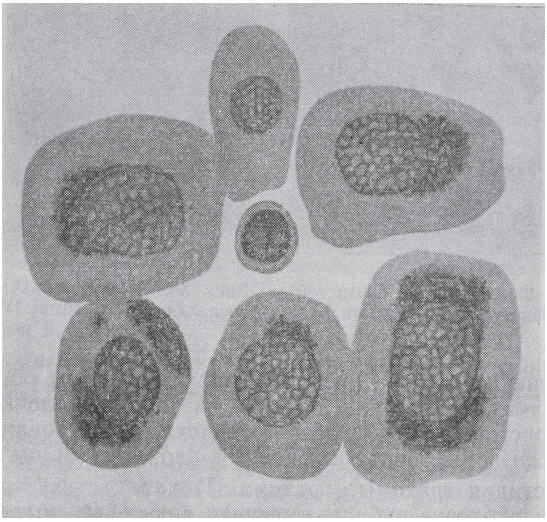

Рис. 46. Тельца Провачека.

Заражение трахомой происходит обычно в семье при антигигиенических условиях. Это значит, что если кто-нибудь из членов семьи случайно заразится трахомой, то он в свою очередь заражает окружающих. Передача вируса от больного человека здоровому обычно происходит при вытирании глаз общим полотенцем, при умывании из общего таза, при спанье в общей кровати, при пользовании бельем или другими вещами, загрязненными выделениями из глаз больного, в которых содержится вирус трахомы.

Интересно, что вирус трахомы вне организма нестоек. Он быстро теряет свою заразительность при высыхании, при нагревании и под влиянием обеззараживающих (антисептических) веществ, но в воде и во влажном белье он может сохранять свою вирулентность несколько дней.

Попав на слизистую оболочку глаза, вирус распространяется по ее эпителию от одной клетки к другой, при этом часть клеток погибает, другие же усиленно размножаются, образуя выступы, которые придают слизистой оболочке неровный, шероховатый вид.

Внедрение вируса трахомы в слизистую оболочку вызывает со стороны организма ответную реакцию. Развивается хроническое ее воспаление. Сосуды расширяются. Слизистая оболочка отекает, утолщается. Из сосудов выходят клетки (лимфоциты и плазматические клетки), которые массами проникают в ткань и как бы нафаршировывают ее. Местами эти клетки скапливаются и образуют характерные зерна — фолликулы, которые располагаются преимущественно на местах перехода слизистой оболочки на глазное яблоко и на слизистой оболочке век (рис. 47). При дальнейшем течении заболевания на месте фолликулов появляются рубцы; они характерны для исхода трахоматозного воспаления слизистой оболочки (рис. 48).

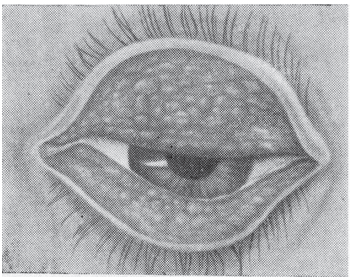

Рис. 47. Фолликулы на слизистой век при трахоме (трахома I).

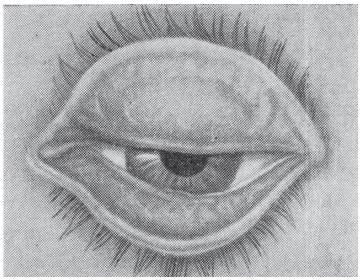

Рис. 48. Исход трахоматозного воспаления (трахома IV). Рубцы на слизистой век.

Кроме того, при трахоме часто поражается и роговая оболочка. Вирус трахомы, внедряясь в роговицу, приводит к ее воспалению, называемому трахоматозным паннусом. При паннусе больные испытывают боли в глазах, светобоязнь, слезотечение. Роговая оболочка все более и более мутнеет, и в нее врастают сосуды, которых в здоровой роговице нет.

В течении трахоматозного процесса, по принятой у нас в СССР классификации, различают четыре стадии.

Первая стадия трахомы (трахома I) характеризуется инфильтрацией слизистой оболочки глаза, которая особенно выражена в области переходных складок (преимущественно верхней переходной складки) наличием фолликулов, также располагающихся главным образом в переходных складках, но могущих быть на слизистой оболочке век и — реже — на слизистой оболочке глазного яблока, и образованием сосочков, придающих слизистой оболочке неровный, бархатистый вид (рис. 47).

Вторая стадия трахомы (трахома II) характеризуется появлением на слизистой оболочке рубцов, имеющих вид белых полосок. При этом так же, как и при трахоме I, имеются инфильтрация, фолликулы и сосочковые разрастания (рис. 49). Иногда при трахоме второй стадии фолликулы сливаются вместе, вследствие чего слизистая оболочка принимает вид студня. Эту форму трахомы называют студенистой.

При трахоме третьей стадии (трахома III) заметно преобладают процессы рубцевания. Фолликулы могут отсутствовать или их может быть мало, но имеется инфильтрация ткани слизистой оболочки. Нередко при этом вся конъюнктива оказывается испещренной белыми рубцами, между которыми видны красные участки инфильтрации, что придает слизистой оболочке некоторое сходство со шкурой тигра (рис. 50).

Под трахомой четвертой стадии (трахома IV) понимают не заболевание, а лишь следы перенесенной болезни. При этом нет ни фолликулов, ни инфильтрации, ни сосочковых разрастаний, и лишь одни рубцы указывают на то, что этот человек когда-то перенес трахому (рис. 48).

Следует указать, что рубцы весьма характерны для трахоматозного процесса (нужно, конечно, исключить рубцы в результате травмы, операций и таких, например, заболеваний, как пузырчатка и дифтерия). Вследствие этого диагноз трахомы во второй и третьей стадиях редко когда представляет затруднения. Значительно сложнее поставить правильный диагноз при трахоме первой ста-

дии, когда еще нет видимых рубцов. В этот период трахому можно смешать с некоторыми хроническими конъюнктивитами (например, с фолликулярным, весенним, фликтенулезным, туляремическим). Для установления правильного диагноза нередко нужно понаблюдать больного и за это время подлечить конъюнктиву (ликвидировать так называемую наслоившуюся инфекцию, которая часто маскирует проявление трахомы). Очень важно для диагностики трахомы исследовать роговицу с целью выявления начального паннуса. Такое исследование можно произвести с помощью двух луп или по моему методу — осветив роговицу офтальмоскопом, рассматривать ее через лупы. При этом желательно предварительно расширить больному зрачок и предложить ему смотреть вниз. Врастающие в роговицу сосуды хорошо видны на красном фоне зрачка.

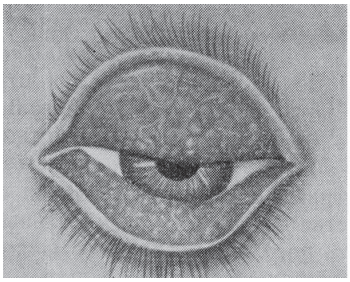

Рис. 49. Трахома II.

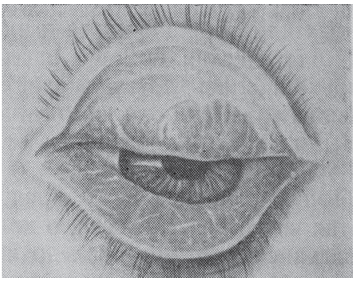

Рис. 50. Трахома III.

При тяжелой трахоме у недостаточно лечившихся больных развивается грубое рубцевание, которое ведет к неправильному росту ресниц, к сильному искривлению хряща и к завороту век внутрь к глазному яблоку; при этом ресницы трут по роговице, усиливая ее воспаление. В пораженной трахоматозным паннусом роговице также развивается рубцовая ткань и стойкие помутнения (бельма), ведущие к инвалидности и слепоте.

Иногда рубцевание захватывает железы слизистой оболочки и вызывает рубцовое закрытие протоков слезной железы. Это ведет к прекращению выделения слез, что, в свою очередь, вызывает прекращение увлажнения поверхности глаза. Роговица высыхает, становится похожей на кожу, мутнеет, и зрение настолько падает, что глаз становится практически слепым. Это состояние высыхания и перерождения поверхности глаза носит название ксероза; о нем будет идти речь в особой главе.

Итак, трахома является очень распространенным глазным заболеванием, которое нередко приводит к слепоте вследствие помутнения роговой оболочки, т. е. образования бельм. Эти бельма возникают вследствие трахоматозного воспаления роговой оболочки — паннуса и язв роговицы. Неправильный рост ресниц и заворот века усиливают воспаление роговицы и этим ускоряют образование бельма и наступление слепоты Вовлечение в воспалительный процесс слезных желез приводит к высыханию глаза и тоже к слепоте.

Нужно сказать, что не всегда заболевание трахомой приводит к слепоте. При длительном и систематическом лечении большинство больных трахомой можно излечить полностью и предупредить наступление слепоты. Более того, у некоторой части больных заболевание протекает настолько легко, что проходит без всякого лечения. Но в общем трахома — серьезная и опасная болезнь, которая в некоторых местах превращается в настоящее народное бедствие.

Это знали уже давно врачи-окулисты, которые настаивали на принятии ряда необходимых мер для борьбы с этим бедствием. Но в царской России правительство не особенно интересовалось такими делами, как борьба с трахомой, тем более что среди обеспеченных слоев населения эта болезнь встречалась редко. Очень мало могли сделать тогда глазные врачи, желавшие бороться с трахомой. Как можно было реально добиться снижения заболеваемости трахомой среди неграмотного и голодного населения? Как можно было лечить больных трахомой, если совершенно недостаточно было медицинских кадров, если врачи-окулисты находились только в городах и сельское население было лишено специализированной помощи?

Все мероприятия по борьбе с трахомой в прошлом ограничивались посылкой так называемых летучих глазных отрядов и организацией нескольких глазных больниц в наиболее крупных городах России. Глазные отряды, организованные по инициативе крупного русского окулиста Л. Г. Беллярминова, являлись очень полезным для своего времени начинанием. Обычно глазной отряд в составе двух-трех врачей и одной-двух сестер направлялся на 2–3 месяца в то или иное место. Там работники отряда проводили обследование населения с целью выявления больных трахомой и другими глазными заболеваниями и лечили обнаруженных или обращавшихся к ним больных. Но после отъезда отряда офтальмологическая помощь населению того района, где работал отряд, прекращалась. Поэтому реальной пользы населению эти отряды приносили мало, но они помогали выявить размеры распространения трахомы, количество слепых и этим в известной мере содействовали делу борьбы с трахомой.

Обычно, окончив работу, врачи глазного отряда докладывали о результатах своей деятельности, о количестве выявленных ими больных, о распространении среди обследованного населения трахомы и других глазных заболеваний и об условиях жизни населения. Слушая отчеты глазных отрядов в Москве, а затем в Одессе, я часто мучительно думал над тем, что вот в таком-то месте выявлено столько-то больных трахомой, что в силу причин, зависящих не от медицины как науки, а от социальных условий жизни в стране, этих людей никто лечить не будет, а они сами из-за своей материальной необеспеченности и некультурности лечиться не будут, и часть из них ослепнет.

Да, — думал я, — многие десятки тысяч людей на моей родине обречены на такое страшное несчастье, как слепота.

Нередко, осматривая больного трахомой и говоря ему об опасности болезни и необходимости лечения, я слышал в ответ: «Все это я понимаю, доктор, но у меня нет денег на то, чтобы жить в городе и лечить свои глаза». И очень многие больные бросали начатое лечение, так как материальные условия жизни не позволяли продолжать его.

Не я один, многие врачи в царской России задавали себе те вопросы, которые были особенно остро поставлены в известной книге В. В. Вересаева «Записки врача». Приведу одно место из этой книги, характеризующее положение медицинской науки при капитализме:

«Все яснее и неопровержимее для меня становилось одно: медицина не может делать ничего иного, как только указывать на те условия, при которых единственно возможно здоровье и излечение людей; но врач, если он врач, а не чиновник врачебного дела, должен прежде всего бороться за устранение тех условий, которые делают его деятельность бессмысленной и бесплодной; он должен быть общественным деятелем в самом широком смысле слова, он

должен не только указывать, он должен бороться и искать пути, как провести свои указания в жизнь».

Больные трахомой часто заставляли меня задумываться, и мысли о них мучили меня. Ведь если в отношении больных трахомой без тяжелых осложнений, т. е. без бельм и высыхания глаз, я мог сказать, что знаю способ лечения их болезни, но не могу применить его ко всем нуждающимся в нем из-за социальных условий, в которых они находятся, то, встречаясь с ослепшими от трахомы больными с бельмами (а их было много в старой России), я был в еще худшем положении, так как и наука не знала тогда способа их лечения, не знала, как вернуть им зрение. В то время пересадка роговицы не имела еще значения массового способа лечения бельм.

Прошло много времени, очень много пришлось поработать мне и моим сотрудникам, прежде чем пересадка роговицы сделалась действительно массовым методом борьбы со слепотой от бельм, в частности от бельм на почве трахомы.

Великая Октябрьская социалистическая революция совершенно изменила условия жизни в нашей стране и впервые в мире дала возможность нам, врачам, на деле применять без всяких ограничений все достижения медицинской науки, все наши знания на пользу народа.

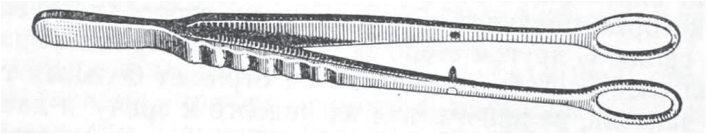

Рис. 51. Пинцет для выдавливания фолликулов.

Подъем материального и культурного уровня народных масс, социалистическая перестройка быта, организация бесплатной медицинской помощи, широкое строительство медицинских учреждений, особенно для обслуживания сельского населения, рост офтальмологической сети — все это создало реальные возможности для массовой борьбы с трахомой и вызываемой ею слепотой. Перед советскими врачами встала ответственная и благородная задача — разработать такие методы лечения трахомы, которые были бы не только достаточно эффективными, но и доступными для массового применения. Радостно отметить, что моя школа внесла свой вклад в это большое дело.

В прошлом больных трахомой лечили главным образом препаратами меди, издавна славившимися как противотрахоматозное средство. Обычно лечение проводили путем туширования слизистой оболочки глаз карандашом медного купороса. Эти манипуляции делались ежедневно или через день на протяжении многих месяцев, а иногда и лет, до полного излечения больного. Кроме того, больному назначались капли или давались мази, основным действующим началом которых тоже были соединения меди. Наряду с этим больному периодически делали прижигание слизистой оболочки глаз раствором ляписа, применяли промывания различными дезинфицирующими веществами и иногда, не систематически проводили выдавливание зерен — фолликулов. При таком способе лечения больной надолго (на многие месяцы) был привязан к лечащему его врачу, и один врач мог обслуживать весьма ограниченное количество больных. Ясно, что для массового лечения всех больных трахомой этот способ лечения был непригоден.

Задумываясь над тем, как же лучше проводить массовое лечение больных трахомой, я обратился к выдавливаниям.

Должен отметить, что выдавливание трахомных фолликулов проводилось врачами еще в древности. В дошедших до нас отрывках из книг косской школы Гиппократа, жившего более 2300 лет тому назад, упоминается об операции, сходной с выдавливанием. Так, он советует взять веретено, обмотанное милетской шерстью, вывернуть у больного веки и потом тереть их этим веретеном. Позже выдавливания проводились различными предложенными для этой цели пинцетами (рис. 51). Но проводились они не систематически, а от случая к случаю, и весь упор в лечении трахомы делался на туширование карандашом медного купороса и на различные другие процедуры. На выдавливание же смотрели как на подсобный метод, способствующий устранению фолликулов.

Этот взгляд на механизм действия выдавливания мне всегда казался механистическим. Я полагал, что при выдавливании мы, раздражая слизистую оболочку, усиливаем ее воспаление, а воспаление есть защитная реакция организма против возбудителя трахомы. Следовательно, действие выдавливания — не в устранении фолликулов, которые по существу являются одним из проявлений воспалительной реакции, а в усилении этого воспаления и, таким образом, в активизации организма в борьбе с возбудителем трахомы (я пишу «с возбудителем», потому что в то время вирусная природа трахомы еще не была достаточно обоснована). Тогда передо мной возник вопрос: не будет ли достаточно одних выдавливаний для излечения больного от трахомы без какого-либо другого, дополнительного лечения.

С целью проверки этого предположения я начал систематически, раз в 4–6 недель, проводить выдавливания больным трахомой школьникам в одном из районов Одесской области. Большую помощь в этой работе мне оказывал мой ассистент Ф. М. Костенко и работавший в районе врач Москаленко. Результаты наблюдений превзошли мои ожидания. Оказалось, что, делая больным трахомой одно выдавливание раз в 4–6 недель, можно за год вылечить от трахомы 70–80 %, т. е. что результат одних лишь повторных выдавливаний не уступает тем результатам, которые получались при прежних способах лечения в более длительные сроки. С другой стороны, «метод повторных выдавливаний», как я назвал свой способ, совершенно не отрывал больных трахомой от их обычных занятий, не привязывал их надолго к врачу и давал возможность одному врачу обслуживать очень большое количество больных трахомой. Ведь выдавливания занимают всего несколько минут и делать их нужно лишь раз в месяц. Представьте теперь, сколько больных может лечить и вылечить от трахомы один врач!

Выдавливания следует делать под местным обезболиванием (впрыскиванием 1%-ного раствора новокаина), так как иначе они болезненны.

При массовых выдавливаниях больные должны быть уверены, что «больно не будет». Об этом способе лечения я сообщил в печати в 1931 г., и уже вскоре появились самые благоприятные отзывы о применении этого метода (И. А. Вассерман, С. Б. Розовская, С. П. Петруня, Ц. М. Барг).

Массовый и эффективный метод лечения трахомы был найден. Он быстро получил самое широкое распространение по Советскому Союзу и способствовал быстрому снижению количества больных трахомой и предупреждению слепоты на почве трахомы. В наиболее широком масштабе, по единой методике, этот метод был применен врачами Туркменской ССР под руководством моего ученика В. Е. Шевалева. В этой республике, в прошлом весьма пораженной трахомой, за короткий промежуток времени систематическим проведением повторных

выдавливаний удалось излечить от трахомы значительное количество больных. Активное участие в разработке этого метода принимали и другие мои ученики: К. И. Цикуленко, С. Ф. Кальфа, Д. Г. Бушмич, Ц. М. Барг, С. А. Бархаш и др. К. И. Цикуленко и Ц. М. Барг получили замечательные результаты при лечении повторными выдавливаниями больных трахомой: за сравнительно короткий период выздоровели почти все больные.

В промежутках между выдавливаниями я вначале не назначал никакого лечения, которое требовало бы систематических посещений больным врача или фельдшера. Этим я избавил больных от необходимости путешествовать (нередко за много километров) в тот пункт, где имелась возможность проводить то или иное промежуточное лечение. Такие путешествия были очень затруднительны для больных и приводили к тому, что они прекращали лечение. Однако, прислушиваясь к замечаниям врачей-окулистов о необходимости домашнего лечения, я не возражал против него там, где это было возможно, т. е. там, где имелся медицинский пункт и медработник, умеющий проводить это лечение. Там же, где таких условий не было, я рекомендовал, чтобы больной закапывал себе капли или проводил промывание глаз какими-либо дезинфицирующими растворами: марганцевокислого калия (1 : 5000), сулемы (1 : 10000) или альбуцида (30 %). Конечно, при трахоме с поражением роговицы или неправильным ростом ресниц, или заворотом века больные должны направляться к глазному врачу и проводить лечение под его руководством.

По мере роста здравоохранения и увеличения количества медицинских кадров создавались условия для более широкого проведения лечения в промежутках между выдавливаниями. Теперь почти нет такого села, где бы не было фельдшера или медицинской сестры. В связи с этим, а также с тем, что в терапии трахомы с успехом стали применяться сульфамидные препараты и новые антибиотики, я изменил свое отношение к возможности или, вернее сказать, к обязательности промежуточного лечения между выдавливаниями. Однако я должен отметить, что, несмотря на применение новых антибиотиков и сульфамидных препаратов, способствующих излечению трахомы, повторные выдавливания не потеряли своего значения, так как они усиливают защитные силы больного организма, а это играет огромную роль в деле излечения больного от любой болезни, в частности от трахомы.

Выдавливания вызывают не только местную реакцию, но и общую реакцию организма, причем возможно появление биогенных стимуляторов. Замечу, что излечение больного трахомой играет и профилактическую роль, так как он перестает быть источником распространения инфекции на других людей.

На мой век мне выпала большая радость — ввести в практику борьбы с трахомой не только систематически проводимые выдавливания, но и другие мероприятия, направленные на такие последствия ее, которые причиняют слепоту и инвалидность больных. Я имею в виду пересадку роговицы при бельмах, которая возвращает значительному числу инвалидов и слепых зрение (работы мои, И. А. Вассермана, Д. Г. Бушмича, А. И. Пахомовой, В. Е. Шевалева и др.).

Я ввел в лечение паннуса тканевое лечение, дающее ценнейшие результаты (работы мои, Ф. М. Костенко и др.). Тканевое лечение, несомненно, благоприятно влияет и на течение трахоматозного процесса в слизистой оболочке.

Вместе с В. Е. Шевалевым мы дали метод борьбы с высыханием глаза путем перемещения конца протока околоушной слюнной железы из полости рта за нижнее веко. Слюна, увлажняя глаз, спасает его от высыхания и ведет к просветлению роговицы. Этому вопросу посвящена следующая глава.

Глава шестая

СЛЮНА ВМЕСТО СЛЕЗЫ

Каждый из нас, видя плачущего человека, ребенка или взрослого, обычно испытывает в той или иной степени чувство сострадания к нему. Возникает это чувство потому, что чаще всего причиной плача бывают тяжелые страдания, душевные переживания, сильная боль, обида и т. п. Реже плачут от радости или счастья. Мы сочувствуем плачущему человеку, так как знаем или предполагаем причину плача. Но мало кто знает о страданиях людей, которые не могут плакать, поэтому и мало кто сочувствует им.

Я здесь не имею в виду людей, умеющих сдерживать внешние проявления своих чувств и поэтому не плачущих даже в минуты мучительных переживаний. Нет, речь идет о больных, которые не могут плакать, потому что лишены способности выделять слезы. А это большое горе.

Наружная прозрачная оболочка глазного яблока — роговица, о заболеваниях которой вы читали в предыдущих разделах этой книги, для сохранения своей прозрачности нуждается в постоянном увлажнении. Это увлажнение достигается при помощи слезной железы, расположенной в верхненаружном углу орбиты, и добавочных слезных желез, находящихся в слизистой оболочке верхнего века, точнее, в том месте, где эта оболочка заворачивается, переходя с верхнего века на глазное яблоко. Эти железы непрерывно выделяют небольшое количество слезы, которая при мигании век равномерно распределяется по всей роговице, постоянно увлажняя ее. Избыток слезы стекает по слезному ручейку вдоль края нижнего века в так называемое слезное озеро — углубление, расположенное у внутреннего угла глаза. В это озеро открываются два слезных канальца — один на верхнем веке и один на нижнем. По канальцам слеза отводится в слезный мешок и оттуда по слезному каналу попадает в нос. Таким образом, при нормальном состоянии организма слеза хотя и выделяется, но мы не чувствуем этого, так как избыток слезы уходит в нос и там испаряется и всасывается. При сильном выделении слезы, что бывает в связи с психическими переживаниями, при попадании в глаз соринки, при многих заболеваниях глаз, а также под влиянием некоторых других причин, слеза попадает в нос в избыточном количестве и, не успевая испариться, приводит к частому сморканию и переливается через край нижнего века, стекая по щекам.

При некоторых заболеваниях — трахоме, пузырчатке, после ожогов — развивается рубцевание слизистой оболочки глаза, которое приводит к гибели основных слезных и добавочных слезных желез в слизистой оболочке или к закрытию их протоков. При этом выделение слезы резко уменьшается или полностью прекращается. Роговица высыхает, мутнеет, поверхность ее делается матовой, несколько похожей на кожу. Высыхает и слизистая оболочка глаза. Вследствие помутнения роговицы больной все более и более теряет зрение и, наконец, слепнет: у него образуется бельмо. Однако, в отличие от бельм, возникающих вследствие других причин, при бельме, связанном с высыханием глаза, нельзя вернуть больному зрение или хотя бы немного улучшить его пересадкой роговицы; из-за недостатка слезы пересаженная роговица неминуемо высохнет и помутнеет. Нельзя помочь этому больному и при помощи иридэктомии, т. е. образования искусственного зрачка в области более прозрачной роговицы, так как при высыхании глаза на роговице и слизистой оболочке развивается масса микробов, могущих вызывать нагноение и гибель глаза.

Помимо слепоты, больные с высыханием глаза постоянно испытывают мучительные боли, возникающие при трении сухой слизистой оболочки век о сухую роговицу. При этом нередко образуются изъязвления роговицы и слизистой оболочки век и веки прирастают к глазному яблоку; в конце концов может наступить полное заращение глаза (симблефарон).

Кроме этого глубокого высыхания глаза, называемого паренхиматозным ксерозом, бывает поверхностное высыхание глаза на почве недостаточности в пище витамина А, который на этом основании и был назван «антиксерофтальмическим витамином». На этой причине высыхания глаза я здесь не буду останавливаться, так как в таких случаях высыхание легко может быть устранено соответствующим изменением питания или применением витаминных препаратов.

Но как помочь больным с паренхиматозным ксерозом, т. е. с высыханием глаза вследствие гибели слезных и добавочных слезных желез?

Издавна врачи рекомендовали этим больным закапывать в глаза какую-нибудь жидкость — молоко, физиологический раствор или слабо дезинфицирующие растворы. Однако это помогало мало: для достаточного увлажнения глаз нужно закапывать раствор так же часто, как происходит мигание, т. е. через каждые несколько минут, что практически невыполнимо. Стали рекомендовать закапывать маслянистые вещества (прованское, вазелиновое масло, рыбий жир) или закладывать мази в расчете на то, что жир дольше задержится на роговице и предохранит ее от высыхания. Однако наблюдения показали, что жировые вещества не могут заменить постоянного увлажнения глаза слезой и, несмотря на закапывания жира, развивается высыхание и помутнение роговицы. Пробовали для замены недостающей слезы пересаживать вокруг роговицы слизистую оболочку, взятую с губы (К. М. Сапежко, Б. М. Глезеров и др.), но все эти операции давали лишь временный эффект, так как железы пересаженной слизистой оболочки гибли и не могли достаточно увлажнять глаз.

В начальной стадии высыхания глаза рекомендовалось делать прижигание слезных точек для того, чтобы по возможности задержать подольше слезу в глазу и воспрепятствовать оттоку ее в нос. С целью уменьшения испарения слезы врач Рудин в 1894 г. предложил сшивать веки таким образом, чтобы между ними оставалось лишь небольшая щель против зрачка. Однако все эти меры оказались полезными лишь при незначительном недостатке слезы, т. е. в начальных стадиях ксероза. При значительном же уменьшении количества слезы все они оказались несостоятельными, и больные слепли. Специалисты считали людей, страдающих высыханием глаза, безнадежно больными. Их даже не принимали в клиники. И в самом деле, для чего принимать больного, если лечить его нельзя? Разве только принять на два-три дня для сшивания век по способу Рудина? А если больному уже сделана эта, весьма уродующая его операция и глаз все-таки высыхает? Во всех учебниках и руководствах по глазным болезням о паренхиматозном ксерозе писалось как о совершенно безнадежном состоянии и рекомендовалось закапывать какую-либо жидкость не столько для лечения, сколько для утешения больного.

Я никогда не мог мириться с понятием безнадежности в медицине и всегда стремился в таких случаях что-то придумать, чтобы все-таки по мочь больному. И вот родилась мысль: нельзя ли заменить неработающую слезную железу какой-либо другой железой? По химическому составу больше всего походит на слезу слюна, выделяемая околоушной железой — нельзя ли сделать так, чтобы слюна смачивала глаз вместо слезы?

В начале 1950 г. мы вместе с В. Е. Шевалевым приступили к опытам. В марте В. Е. Шевалев сделал первую операцию пересадки выводного протока околоушной слюнной железы (стенонова протока) под нижнее веко у собаки (предварительными исследованиями на мертвых собаках было установлено, что длина протока околоушной слюнной железы позволяет провести его до глазной щели). Операция прошла успешно. Через шесть дней из отверстия пересаженного протока начала во время еды выделяться слюна, которая стекала по щеке животного.

Теперь предстояло выяснить, как будет влиять эта слюна на глаз, не окажет ли она какого-либо вредного воздействия на роговицу и другие ткани глаза? Не будет ли она повреждать ткани глаза? В первое время все шло хорошо. Собака выделяла слюну через глаз во время еды (плакала, как говорили обслуживающие виварий работницы), и глаз оставался совершенно нормальным. Но через две недели у подопытной собаки было замечено повреждение роговицы оперированного глаза. Это, конечно, вызвало у нас тревогу, но вскоре выяснилось, что в виварии, по недосмотру персонала, произошла драка подопытной собаки с кошкой и последняя поцарапала ей глаз. Значит, не слюна вызвала повреждение роговицы!

Но теперь возникал новый вопрос: как будет заживать роговица, орошаемая слюной, не задержится ли заживление? Наблюдения показали, что дефект роговицы зажил через два дня без всяких осложнений. Следовательно, слюна не только не вызывает повреждения глаза, но при наличии дефекта роговицы он заживает так же, как при орошении глаза слезой.

Ряд последующих опытов показал полную безвредность для глаза постоянного орошения слюной. Более того, собака, которой была сделана первая операция пересадки протока околоушной слюнной железы под нижнее веко, жива до сих пор и на протяжении вот уже более четырех лет ее правый глаз омывается слюной без всякого вреда для него.

Я не буду здесь описывать техники операции пересадки выводного протока околоушной слюнной железы под нижнее веко у животных. Укажу лишь, что прототипом для выработки этой операции служила операция образования хронической фистулы околоушной слюнной железы, впервые произведенная в 1895 г. в лаборатории акад. И. П. Павлова Д. Л. Глинским.

После исследования на животных и на трупе В. Е. Шевалев приступил к производству этой операции на больных, страдающих высыханием глаза. Понятно, что результаты опытов на животных нельзя прямо переносить на человека, тем более что у подопытных собак не было высыхания глаз и слюна являлась лишь дополнением к нормально увлажняющей глаз слезе. Как пройдет операция на человеке? Не будет ли каких-нибудь осложнений? Будут ли выделения из пересаженного протока? Наконец, пройдет ли высыхание глаза? Эти вопросы очень волновали нас при проведении первых операций на больных.

В сентябре 1950 г. В. Е. Шевалев сделал операцию пересадки выводного протока околоушной слюнной железы (стенонова протока) больной С., у которой один глаз погиб, а другой был совершенно сухой. Роговица на этом глазу настолько помутнела, что больная различала только свет, т. е. у нее сохранилось только светоощущение. Ей уже сшивали веки, прижигали слезные точки, она закапывала в глаза различные вещества, но все безуспешно. Глаз высох и ослеп, и пересадка стенонова протока околоушной железы была единственно возможным способом вернуть ей хотя бы небольшое зрение.

Операция прошла успешно. Через семь дней больная во время еды вдруг почувствовала, что оперированный глаз стал влажным, по ее щеке покатились

капли жидкости. Она «заплакала» впервые после ряда тяжелых лет, когда ни боли, ни горе наступающей слепоты не могли вызвать у нее ни слезинки. Глаз после этого все время оставался влажным, а во время еды из него катились слезы. Это явление «плача» во время еды шутя назвали «крокодиловыми слезами», потому что крокодил выделяет слезы, «плачет» во время поедания своей добычи. Наша больная «плакала», конечно, не потому, что ей жаль было поедаемой пищи, а потому, что слюнные железы выделяли слюну в ответ на вкусовое раздражение. Это явление называется безусловнорефлекторным слюнотечением в отличие от условнорефлекторного, возникающего в ответ на различные раздражители, совпадающие по времени с принятием пищи.

Вскоре после того как у больной началось постоянное увлажнение глаза, стали быстро исчезать явления ксероза. Роговица, которая была у нее настолько сухой, что напоминала кожу, начала менять свой вид. На ней появились блестящие полупрозрачные участки. Оставшиеся сухие места с каждым днем делались все меньше и меньше, и спустя 18 дней после операции, или через 11 дней после начала выделения слюны, вся поверхность роговой оболочки приняла равномерно блестящий вид. Медленнее шло изменение слизистой оболочки, но и на ней спустя месяц после операции не осталось ни следа характерных для ксероза сухих пятен Искерского, напоминающих пятна от стеариновых свечей. Наряду с исчезновением сухости постепенно увеличивалась прозрачность роговицы и начало появляться небольшое зрение.

Наша больная, получив возможность плакать, получила возможность и видеть. Цель операции была достигнута.

Но спустя полтора месяца после операции выделение слюны из пересаженного протока начало происходить неравномерно. Больная отметила, что если у нее в первое время после операции «слеза» шла все время, то впоследствии появились перерывы. «Слеза» периодически исчезала, и спустя несколько дней выделения из пересаженного протока прекратились полностью. Глаз начал вновь высыхать.

Что это могло значить? В чем причина прекращения выделений слюны из протока? Вопрос разрешился быстро. При вставлении зонда в пересаженный проток он сразу же наталкивался на несколько кольцеобразных перетяжек, вызванных рубцеванием. После насильственного расширения их зондом выделения слюны снова появились, но на другой день опять прекратились. Так продолжалось около двух недель: слюна появлялась после зондирования, а затем опять выделение ее прекращалось. Зондирование становилось проводить все труднее и труднее и, кроме того, оно было очень мучительным для больной. В конце концов выделение слюны прекратилось полностью и наступило полное высыхание глаза. Больная уехала из института в том же состоянии, в котором приехала.

Первый блин вышел комом. Но все-таки этот, хотя бы и временный, успех окрылил нас. В. Е. Шевалев, совершенствуя технику операции, произвел в конце 1950 г. и в начале 1951 г. еще семь операций пересадки стенонова протока. Из восьми произведенных им за этот период операций в одном случае, как уже говорилось, наступило рубцевание пересаженного протока, в другом случае было нагноение, которое тоже привело к рубцеванию протока и прекращению выделения слюны. У остальных шести оперированных больных хороший результат оказался весьма стойким. Некоторые из них в присылаемых в институт письмах сообщают о своем состоянии. Выделение слюны из пересаженного протока околоушной железы у них до сих пор, спустя четыре года после

операции, происходит так же хорошо, как и в первые дни. Все явления высыхания глаз у них исчезли бесследно, часть из них получила приличное зрение. Я пишу «часть» потому, что у некоторых больных та же причина, которая привела к высыханию глаза, вызвала образование бельма, и в этих случаях одного увлажнения глаза, конечно, недостаточно для возвращения зрения. Они нуждаются в дополнительных операциях (пересадки роговицы или образования искусственного зрачка), которые им теперь, когда глаз стал орошаться слюной, уже можно произвести.

Результаты операций этих восьми больных и подробное описание техники новой операции пересадки стенонова протока под нижнее веко были опубликованы нами в 1951 г. (статья В. П. Филатова и В. Е. Шевалева «Хирургическое лечение паренхиматозного ксероза» в «Офтальмологическом журнале», № 3).

С разработкой операции пересадки стенонова протока оказался излечимым еще один вид слепоты, который считался не поддающимся лечению. Эта операция быстро нашла распространение. Вскоре после нашей статьи появились сообщения ряда окулистов об успешно проведенных ими операциях пересадки стенонова протока. А. Б. Кацнельсон и Е. М. Жак сделали две удачных операции у одной больной, Н. И. Пильман и Л. И. Вайнберг — одну операцию на одном глазу. На сессии института им. Гельмгольца в 1952 г. К. Х. Булач сообщил о двух операциях пересадки стенонова протока, сделанных двум больным. О. Б. Шерешевская опубликовала статью о трех операциях у трех больных, А. И. Григорьев — о трех операциях. В нашем институте до настоящего времени В. Е. Шевалевым проведено уже более 50 подобных операций. Важно отметить, что эту операцию стали делать не только больным с полным высыханием глаза, когда обычно имеется стойкое помутнение роговицы (бельмо) и нельзя рассчитывать что одно лишь увлажнение глаза вызовет значительное повышение зрения, но и больным, у которых высыхание глаза только начинается. В последних случаях операция позволяет предупредить наступление ксероза и слепоты и дает возможность сохранить хорошее зрение (до 100 % и более).

В заключение опишу хотя бы вкратце эту операцию пересадки стенонова протока. Проводится она, как и большинство глазных операций, под местным обезболиванием. Предварительно на верхнюю и нижнюю губу больного накладывают по одному шву, чтобы оттянуть щеку и открыть доступ к месту операции. Затем находят отверстие стенонова протока околоушной слюнной железы. Этот проток открывается в полость рта у второго коренного зуба под небольшим бугорком слизистой оболочки. Найдя отверстие, вставляют в него зонд, который осторожно проводят вдоль протока до места выхода его из околоушной железы (рис. 52, *а*). Впрыснув 0,5%-ный раствор новокаина, вокруг отверстия протока отрезают кружок слизистой оболочки диаметром в 1 *см.* На кружок накладывают четыре шва различного цвета, чтобы не перекрутить проток (рис. 52, *б).* Потом, удерживая рукой зонд и швы, отделяют проток от окружающих его тканей (рис. 52, *в*). Закончив отделение протока, надрезают слизистую оболочку глаза у нижненаружного угла глазной щели и, вставив палец в рану во рту больного, проходят навстречу ему ножницами (рис. 52, *а*). Затем проводят в этот канал зонд с ушком и, привязав к зонду швы, ранее наложенные на кружок слизистой оболочки вокруг отверстия протока, потягивая за зонд, переводят проток к глазу (рис. 53, *а).* Кружок слизистой оболочки рта прикрепляют к слизистой глаза швами (рис. 53, *б*). Рана на внутренней поверхности щеки также зашивается (рис. 53, *в).* Положение стенонова протока до и после операции показаны на рис. 54.

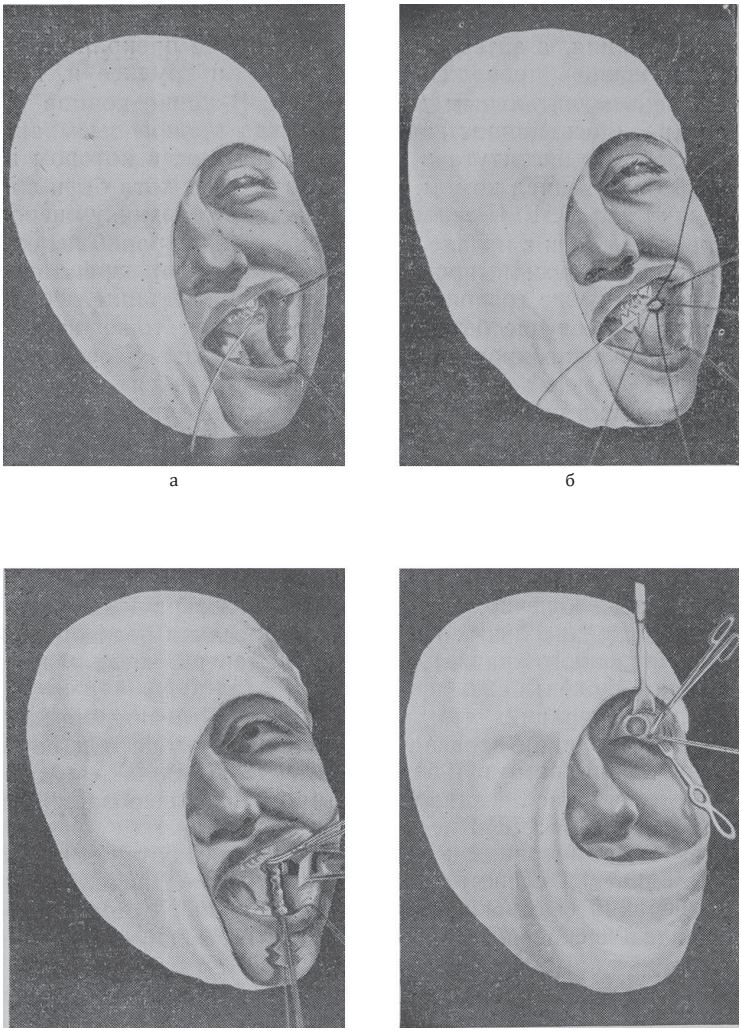

Рис. 52. Операция пересадки стенонова протока:
а — введение зонда; б — иссечение вокруг отверстия протока кружка слизистой оболочки; в — отделение протока от окружающих его тканей, г — образование канала от нижненаружного угла глазной щели до полости рта (до раны на внутренней поверхности щеки).

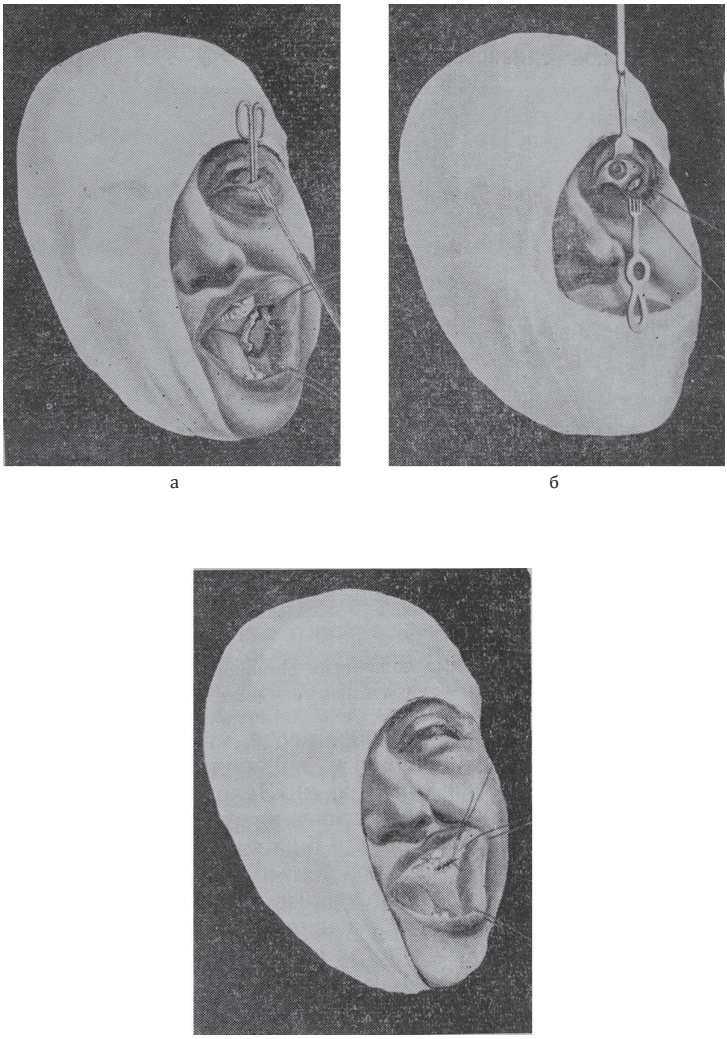

Рис. 53. Продолжение операции пересадки стенонова протока:
а — введение ножниц-зонда в образованный канал; б — укрепление швами кружка слизистой оболочки рта вокруг стенонова протока к слизистой глаза; в — зашивание раны на внутренней поверхности щеки.

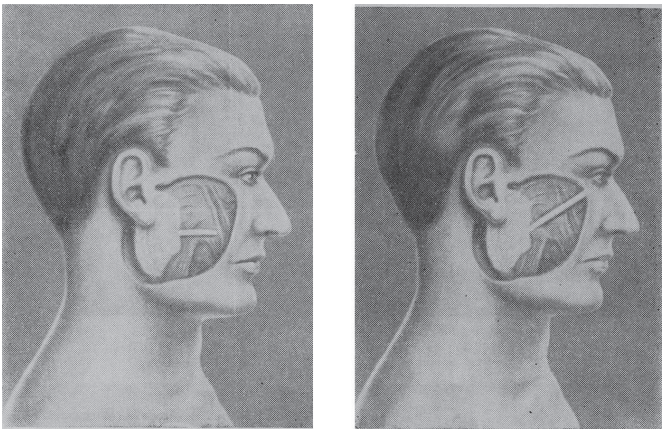

Рис. 54 Схема положения стенонова протока:
а — нормальное положение; б — после операции.

Таким образом, операция проводится без всяких наружных разрезов и совершенно не портит лица больного. В первое время после операции больному делают впрыскивание пенициллина для предупреждения нагноения раны.

Интересно отметить, что спустя некоторое время после пересадки стенонова протока околоушная железа как бы «приспосабливается» к новой своей деятельности. Не забывая свои «старые привычки», она продолжает выделять слюну во время еды, как это делает всякая пищеварительная железа, но, кроме того, выделения из железы появляются при тяжелых психических переживаниях, при заболевании глаза и т. п., т. е. слюнная железа как будто «берет на себя обязанности» слезной железы. Как объяснить это явление, трудно еще сказать. Можно полагать, что тут имеет место изученное И. П. Павловым явление распространения (иррадиация) возбуждения по центральной нервной системе.

Глава седьмая

ЛЕЧЕНИЕ СЕБОРРЕИ МЕЙБОМИЕВЫХ ЖЕЛЕЗ

Это заболевание не ведет к слепоте, но оно причиняет больным неприятные ощущения и нередко мешает чтению, письму и другим видам работы.

Сущность болезни заключается в следующем. Веки, как известно, представляют собой пластинки, состоящие из нескольких слоев тканей, а именно кожи (передний слой), мышцы, хряща и слизистой оболочки, покрытой на стороне, обращенной к глазу, эпителием. В хряще имеются железы (мейбомиевы), выводные протоки которых открываются в межреберном пространстве, т. е. между передним и задним ребром края века по всей длине хряща, и заметные в виде маленьких точек — отверстий мейбомиевых желез. Мейбомиевы железы выделяют в очень незначительном количестве светлую маслянистую жидкость. Если оттянуть нижнее веко или вывернуть верхнее, то сквозь здоровую слизистую оболочку железы видны в виде тонких слегка желтоватых полосок, идущих поперек хряща. Благодаря выделению из желез межреберное пространство бывает покрыто маслянистой смазкой, которая защищает край века от раздражения

слезой и мешает слезе при нормальных условиях перекатываться через край века. Если сдавить край хряща века между большими пальцами рук, можно заметить, что из отверстий мейбомиевых желез выходят тончайшие капельки совершенно прозрачной жидкости, которая, попав на глаз, нисколько его не раздражает. Но если мейбомиевы железы больны, то это ведет к целому ряду нехороших последствий для глаз.

При резко выраженном заболевании мейбомиевых желез можно отметить утолщение хряща, что выражается расширением межреберного пространства; наблюдается также и покраснение последнего. При сдавливании хряща пальцами из отверстий мейбомиевых желез выделяется иногда большое количество желтоватого, мутного отделяемого, то жидкого, то тягучего. Иногда в мейбомиевых железах имеется столь густое содержи мое, что оно выжимается в виде тонких плотных цилиндриков («червяков»), как при угрях. В отделяемом железами секрете имеются капельки жира, которые заметны под микроскопом. Если пропитать жидкостью конъюнктивального мешка фильтровальную бумажку и подержать ее в баночке над парами осмия, то жир окрасится в черный цвет. Если выделений из желез мало, то удостовериться в наличии патологического выделения мейбомиевых желез можно таким приемом: произведя выжимание желез, тотчас освещают роговицу зеркалом офтальмоскопа и рассматривают поверхность ее сквозь лупу. При этом можно увидеть, как по роговице двигаются очень мелкие капельки секрета мейбомиевых желез; очень ясно они выступают, когда попадают на зеркальное отражение рефлектора офтальмоскопа. При большом количестве отделяемого легко видеть, как по роговице ходит как бы тонкое покрывало из капелек. Самому больному хождение капелек по роговице заволакивает зрение, и больной часто вынужден миганием век «смахивать» их с роговицы при чтении, письме и вообще при работе. У больного часто бывает ощущение, что у него соринка в глазу.

О выделении себоррейного секрета в конъюнктивальном мешке свидетельствует наличие белого отделяемого у углов глазной щели, напоминающего мыльную пену. Когда эта пена замечена, наличие себорреи вне сомнения. При очень слабой себоррее ее можно и проглядеть, если не осмотреть больного до утреннего умывания. Эта пена бросается в глаза и не врачу, и это очень тяготит больного. Помню случай с одним учителем, который готовился уже бросить свою профессию, потому что ученики все время обращали внимание на появление пены в его глазах. Я радикально вылечил его, что очень благотворно повлияло на его настроение.

Себоррея причиняет больным, кроме этих явлений, ощущение жжения в глазах, что объясняется не только жиром секрета, но и его разложением (вероятно, с образованием жирных кислот). Себоррея мейбомиевых желез сопровождается целым рядом последствий для глаза. Первое из них было описано Эльшнигом под названием мейбомиева конъюнктивита. Этот конъюнктивит носит характер нерезко выраженного, хронического, временами обостряющегося воспаления слизистой оболочки век, иногда с развитием сосочков на конъюнктиве хрящей век. Не представляя собой опасного заболевания, себоррейный конъюнктивит причиняет больному много неприятностей (ощущение засоренности глаз, склеивание век слизью после сна, заволакивание зрения слизью и т. д.). Так как окулисты мало знакомы с себорреей, они часто бесплодно лечат больного, не устраняя последней, и больной ходит годами от одного врача к другому, чтобы получить еще

несколько бесполезных рецептов. Ученикам моим я говорю: если пришедший к вам больной, жалуясь на болезнь век, вытаскивает из кармана кучу рецептов против конъюнктивита, ищите у него прежде всего себоррею мейбомиевых желез!

Вторым патологическим следствием себорреи мейбомиевых желез является блефарит — воспаление кожи век у краев их. Блефарит себоррейного происхождения описан уже много лет тому назад. Он может протекать в различных формах. Иногда он имеет чешуйчатый характер. Тогда на коже краев век можно заметить наличие мелких чешуек, подобно тем, какие на голове называются перхотью. Наличие их сопровождается легким покраснением кожи. Больной при этом жалуется на зуд век и на те ощущения, которые дает сама себоррея (засоренность глаз, жжение, пена и т. д.). При более сильном блефарите могут появиться толстые корки на краю век, гнойнички, язвы, выпадение ресниц и т. д. Неприятные ощущения больных очень разнообразны, и они годами ищут исцеления.

Третье важное заболевание глаз на почве себорреи мейбомиевых желез — это кератит, т. е. воспаление роговицы (оно описано впервые мною в «Русском офтальмологическом журнале», т. XI, № 3, 1930).

Изучая клинику себоррейного блефарита и конъюнктивита, я уже давно подозревал, что кератит мог быть с большим вероятием приписан себоррее. Но протекло немало времени, пока удалось найти вполне доказательные клинические наблюдения. Вот некоторые из них.

В первом случае у больного при резких явлениях режущих и колющих болей и светобоязни обнаружены были шесть воспалительных очагов в обеих роговицах с явлениями покраснения глаз. Некоторые из очагов были поверхностно изъязвлены. Предшествовавшее лечение в течение трех месяцев, проводившееся обычными способами, без учета обнаруженной мной себорреи мейбомиевых желез, успеха не дало. Я применил выжимание секрета мейбомиевых желез, и на другой же день больной радостно заявил о резком ослаблении его страданий. Несомненно, что перелом болезни был связан с устранением секрета мейбомиевых желез, который и служил, очевидно, причиной воспаления роговицы.

Кератиты на почве себорреи мейбомиевых желез мне пришлось наблюдать в значительном количестве. Я называю их мейбомиевым кератитом или себоррейным кератитом.

Этот вид кератита может иметь много разновидностей. Среди них может быть гнойный язвенный кератит, в который может перейти и обычный, не гнойный, себоррейный кератит в случае инфекции гнойными микробами. Наличие гиперсекреции мейбомиевых желез может осложнить течение кератитов, возникших от других причин. Так, мне приходилось видеть случаи трахоматозного паннуса, осложнившегося желтоватыми инфильтратами и изъязвлениями. Раздражение глаз и светобоязнь были очень сильны. Лечение обычного типа (атропин, аутогемотерапия) не давало в этих случаях заметного успеха, пока к нему не было присоединено лечение имевшейся у больных себорреи, которое давало быстрый успех. Надо думать, что себоррейный секрет влияет вредно на кожу краев век, на слизистую оболочку век и на роговицу потому, что в нем содержатся ядовитые вещества, или потому, что секрет разлагается по выходе своем из отверстий желез и образует вредные вещества (возможно, жирные кислоты), которые и отравляют поверхность оболочек. Какую роль играют при этом микробы, —это вопрос недостаточно ясный и подлежащий изучению, как и химия отделяемого мейбомиевых желез.

Важен и вопрос о происхождении себорреи мейбомиевых желез, которую не следует считать чисто местной. Это заболевание есть, конечно, частное явление нарушения обмена веществ организма. Очень часто приходится при обследовании больного убеждаться в наличии у него себорреи не только в мейбомиевых железах, но и в других местах кожных покровов. Так, попадаются больные с перхотью на голове и с началом облысения, с лоснящимся от жира лицом, с себоррейной экземой где-нибудь на шее, на груди и т. д. Несомненно, у таких людей имеется нарушение жирового обмена.

Распознавание себорреи мейбомиевых желез и себоррейного конъюнктивита, блефарита и кератита не представляет трудностей, если о них вспомнили. Но надо помнить, что себоррея мейбомиевых желез существует и встречается часто. И в программу исследования глаз непременно нужно вводить обследование мейбомиевых желез.

Что касается лечения себорреи мейбомиевых желез, то схема его такова:

1. Удаляют содержимое мейбомиевых желез, для чего нижний край века прижимают к краю верхнего по всему протяжению.

2. Маленьким тугим тампончиком ваты, навернутым на спичку или пинцетик, смочив его эфиром, вытирают межреберное пространство и переднее ребро века.

3. Ватным тампончиком, смоченным 1%-ным раствором бриллиантовой зелени на 70%-ном спирте, протирают межреберное пространство и, при подозрении на блефарит, переднее ребро края века. Эти процедуры повторяют в начале лечения ежедневно, а потом 2–3 раза в неделю.

4. Ежедневно закапывают капли следующего состава:

Natrii bicarbonici 0,1

Aguae destillatae 20,0

Natrii biboriciaa 0,1

D. S. Глазные капли. 2–3 раза в день

5. Два раза в день делают сильно теплые припарки из ромашки; щепоть ромашки настаивают в чайнике с горячей водой до цвета среднего чая, сливают на блюдечко, пропуская сквозь сито или марлю; припарку (марлей или ватой) продолжают прикладывать несколько минут.

6. При наличии конъюнктивита можно добавить капли альбуцида (30 %), при наличии блефарита обязательно смазывание краев век (через день) бриллиантовой зеленью; при кератите применяются атропин и дезинфицирующие.

7. При очень резкой себоррее, не поддавшейся лечению, производится предложенная мною операция выскабливания мейбомиевых желез. Суть ее сводится к расщеплению века на две пластины (переднюю и заднюю) путем разреза хряща по линии отверстий мейбомиевых желез; разрез делается на егеровской пластинке и доходит до половины ширины хряща. При хорошей технике операции мейбомиевы железы видны на обеих поверхностях разрезанного хряща. Их соскабливают с хряща острой ложечкой. Если железы вскрыты недостаточно, то выскабливание делается с силой (на пластинке) и содержимое желез (жир, клетки) выходит в изобилии. Это часто оказывается достаточным. Края разреза сшивают тремя-четырьмя тонкими швами.

8. Общее лечение ведется в направлении регулирования обмена веществ, при консультации соответствующих специалистов; особое внимание нужно уделить диете больного, его режиму и, если возможно, подвергнуть больного санаторному и климатическому лечению.

9. Неоценимые услуги оказывает тканевая терапия в форме инъекции алоэ по 1 *мл* ежедневно под кожу; на курс 45 инъекций; за год 4 курса. Можно прибегать и к тканевым подсадкам.

Себоррею мейбомиевых желез, как утомительную болезнь, понижающую трудоспособность пациента, должен знать и правильно лечить каждый глазной врач.

Уместно сказать несколько слов и о лечении блефаритов, развившихся не на почве себорреи. При блефарите любого характера необходимо обращать внимание на лечение общих заболеваний организма (скрофулез, малокровие, нарушение обмена веществ). Кроме этого, важна правильная коррекция аномалии рефракции, гигиена зрительной работы и т. д. Чрезвычайно важно проводить и тканевое лечение в виде инъекций экстракта алоэ и других тканевых экстрактов. При всех видах блефаритов полезно смазывать края век 1%-ным раствором бриллиантовой зелени на 70° спирте 2–3 раза в неделю. При простом блефарите можно рекомендовать 3%-ную ксероформную, 10%-ную сульфидиновую или пенициллиновую мази. Желтая ртутная мазь, часто назначаемая, полезна только в случае, если она приготовлена из свежеосажденной осадочной ртути.

При язвенных блефаритах рекомендуется удаление корочек и туширование изъязвленных мест 2%-ным раствором азотнокислого серебра при помощи тампончика 2–3 раза в неделю. При гнойничковом и при язвенном блефаритах нередко необходимо удаление всех ресниц (эпиляция) после предварительного введения в край века 1%-ного раствора новокаина. Опасаться удаления ресниц не следует: они вырастут вновь.

Эти мероприятия не представляют новости, но я о них упоминаю для молодых окулистов.

Глава восьмая

ПОМОЩЬ ПРИ ТРАВМАХ ОРГАНА ЗРЕНИЯ

Трудно описать то горе, которое причиняют человеку повреждения органа зрения, и тот вред, который наносят они государству, обрекая трудовых людей на инвалидность и слепоту.

Орган зрения может подвергаться травмам механическим (ранения, тупые травмы), термическим (ожоги), химическим (ожоги кислотами, щелочами и пр.), повреждениям лучистой энергией (свет, ультрафиолетовые лучи, рентген и т. д.), радиоактивными веществами, электричеством и т. д. В одних случаях повреждаются периферические части органа зрения, а именно глаза и их придаточные части — веки, глазница, мышцы, в других случаях — зрительные пути (зрительный нерв, мозговые проводящие пути) и, наконец, зрительные центры.

Повреждения тех или иных отделов органа зрения могут быть более или менее изолированными, но нередко они оказываются частым явлением в картине обширных повреждений головы. Повреждения органа зрения связаны то с бытом (бытовые травмы), то с профессией потерпевшего (промышленные травмы), то со стихийными бедствиями (пожары, землетрясения), то с войной — этой эпидемией травм (по выражению Н. И. Пирогова); иногда они причиняются животными или наносятся случайно или намеренно рукой человека.

Описанию повреждений глаз человека посвящено огромное количество книг, изданных в разных странах мира. Из нашей советской литературы по этим

вопросам достаточно упомянуть многотомное издание «Опыт советской медицины в Великой Отечественной войне».

В нашей стране ведется большая работа по борьбе с травматизмом во всех его видах. Главные направления этой борьбы — предупреждение повреждений глаз, организация помощи при происшедших уже повреждениях, усовершенствование методов распознавания повреждений и улучшение методов лечения повреждений органа зрения.

Вопроса о клинике повреждений глаз я здесь касаться не могу, затрону лишь те стороны травматологии, в которые мною и моими ближайшими сотрудниками внесены какие-нибудь полезные данные.

В области профилактики повреждений глаз это участие выражается главным образом в форме пропаганды среди населения мер борьбы с травматизмом. С кафедр Медицинского института и организаций санитарного просвещения, по радио, на заводах я и мои сотрудники излагаем те меры предосторожности, которые входят в технику безопасности на промышленных предприятиях, и разъясняем необходимость защиты глаз от повреждений осколками, ультрафиолетовыми лучами (при электросварке) и т. п.

Особое внимание уделяем борьбе с той группой повреждений, которую можно определить как «детский травматизм». Сердце обливается кровью, когда приходится видеть детей, ставших инвалидами или слепцами на заре своей жизни.

Каким только травмам не подвергаются дети! Вот школьник, которому товарищ выколол глаз ручкой для письма: глаз пришлось удалить. Вот девочка с бельмами на обоих глазах, которой мать по ошибке впустила в глаза вместо глазных капель — нашатырный спирт. Вот жертва взрыва патрона или мины — оба глаза разбиты, веки разорваны, пальцы на руке оторваны... Это результат того неослабного интереса, который дети часто проявляют к разбиванию камнем или молотком смертоносных остатков войны. Какой вред причиняют нередко такие опасные детские «развлечения», как игра «в цурку», стрельба из рогатки! Против них должны бороться без устали и мы, окулисты, своими беседами в школах, и учителя, и родители своим надзором, и милиция, и горсоветы своим категорическим запрещением этих игр и предписанием каждому дворнику прекращать такую игру во дворе и на прилегающем к дому участке улицы.

Вторая область, в которую мы пытались внести свой вклад, — это организация скорой помощи при уже происшедшем повреждении.

В Одессе еще с начала нынешнего столетия существовала станция скорой помощи. С установлением Советской власти она вошла в систему советского здравоохранения и была соответственным образом реформирована. Но эта станция не обеспечивала должной помощи при повреждениях глаз, так как в числе ее врачей не было окулистов и она не имела надлежащего оборудования. Нередко случалось, что больного, доставленного на станцию, направляли оттуда к глазному врачу, происходила напрасная и опасная задержка в квалифицированной помощи.

По моей инициативе сотрудники глазной клиники Одесского медицинского института согласились установить круглосуточные дежурства для оказания экстренной помощи в случаях повреждения глаз или заболевания острой глазной болезнью (острая глаукома, бленнорея и т. д.). Население обрело в нашей станции пункт скорой помощи и стало охотно обращаться к нам. Непосредственно после получения помощи больной помещался, если это было нужно, на койку. Здесь устанавливался диагноз характера повреждения глаза (прободные

и непрободные ранения с выпадением радужной оболочки, ранения хрусталика и т. д.), производилось определение (при помощи рентгеновского исследования) инородного тела в глазу, его характера (рис. 55), оказывалась необходимая скорая помощь (зашивание сквозных ранений склеры и роговицы или покрытие последних слизистой оболочкой, извлечение инородных тел магнитом и т. д.). В последнее время, после слияния глазной клиники Медицинского института им. Н. И. Пирогова с больницей и поликлиникой Воднотранспортного района г. Одессы, станция скорой помощи обслуживается окулистами кафедры глазных болезней и врачами-окулистами больницы и поликлиники. Вот уже более 20 лет подача скорой глазной помощи населению Одессы обеспечена.

Понятно, что с самого начала работы станции потребовалось обеспечить ее операционную бесперебойным освещением, инструментарием, перевязочным материалом, лекарственными веществами и, главное, магнитами и рентгеном. Рентгеновские снимки для обнаружения инородных тел (осколков) обычно производятся на кафедре рентгенологии. Что касается магнитов, то они необходимы в тех случаях, когда инородное тело магнитное. После того как рентгеном определено местоположение тела в глазу (обычно по способу Комберга — Балтина), для извлечения его из глаза пользуются магнитом того или иного типа.

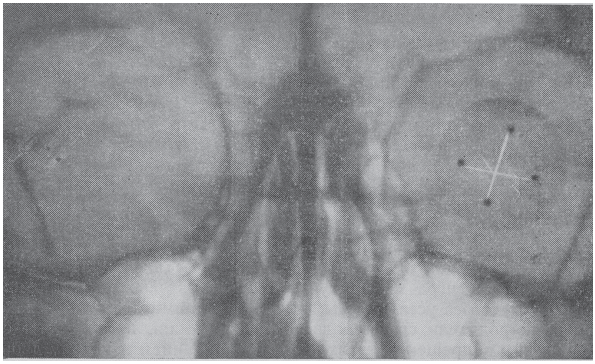

Рис. 55. Определение положения инородных тел в глазу на рентгенограмме.

Наибольшее распространение имеют электромагниты. Они бывают двух главных родов — гигантские и малые. Гигантские магниты (Фолькмана, Гааба, Ланкастера, Меллингера и др.) обладают огромной притягивающей силой. Благодаря ей при подведении конца магнита к разрезу, сделанному в глазу, осколок, находящийся даже не очень близко или окруженный экссудатом, «вытягивается» из глаза (рис. 56).

Гигантские магниты имеют свои положительные и отрицательные свойства. При точной локализации осколка, тем более недавно попавшего в глаз, нет необходимости в магните, обладающем большой силой, а маневрировать таким тяжелым магнитом нелегко. Малые электромагниты имеют то преимущество, что они более маневренны и при точной локализации инородного тела легко подводить к нему кончик. Вместе с тем их силы достаточно, чтобы извлечь осколок. Существуют магниты, представляющие собой нечто среднее между гигантскими и малыми электромагнитами.

Электромагниты — и гигантские, и средние, и малые, ручные — имеют тот общий недостаток, что при отсутствии электрического тока они теряют всякое

значение. Это ужасно — если операция уже начата, а электрический ток прекращается и восстановить его быстро невозможно. Такие случаи бывали во время военных событий. Оборудование лечебных учреждений запасными аккумуляторами, так же как и использование аккумуляторов автомобилей (для ручных магнитов), далеко не всегда возможно.

Рис. 56. Удаление из глаза металлического осколка гигантским электромагнитом.

Ввиду этого особого внимания заслуживают магниты из магнитного железа, действующие без электричества, — так называемые постоянные магниты. Ими давно уже пользовались для извлечения осколков из глаз, но вследствие их слабых магнитных свойств они не всегда давали должный эффект. Но когда мои сотрудники С. Ф. Кальфа и Б. С. Бродский, по совету акад. Б. А. Кикоина, стали применять для постоянных магнитов сплавы из железа и некоторых других веществ, магнитные свойства их возросли. Результаты получились хорошие. Практическую ценность представляли уже магниты из железа с примесью алюминия, в настоящее время наилучшим для этой цели является сплав железа с добавлением магния и кобальта, названный «магнико».

Магниты Кальфа — Бродского из такого сплава оказались чрезвычайно удобными. При небольшом объеме и весе они все же очень сильны, а маневри-

ровать ими легко (рис. 57). По данным глазной клиники Одесского мединститута, извлечение инородных тел из глаза постоянными магнитами удается приблизительно так же часто, как и электрическими.

Конечно, кроме силы и маневренности магнита, огромное значение имеет точная локализация инородного тела в глазу. При обрастании инородного тела рубцовой тканью гигантский магнит имеет преимущество благодаря своей силе. Но при относительно свежих инородных телах не требуется огромной силы, тогда хорошо могут справиться и ручные магниты — электрические и простые. Надо помнить и то, что магниты не сами извлекают осколки, а являются орудием в руках врача, который должен иметь опыт и знания в области магнитных операций.



Рис. 57. Постоянный магнит Кальфа — Бродского из сплава «магнико» с двумя добавочными наконечниками.

Операционные должны быть всегда оборудованы электромагнитами (гигантскими и ручными), а также постоянными.

Ясно, что уже одна возможность порчи или отсутствия электрической энергии обязывает нас отнестись с полным вниманием к постоянным магнитам. К тому же добавим, что, помимо этой стороны вопроса, данные глазной клиники Одесского мединститута ставят их на один уровень с электромагнитами. Споры между сторонниками тех или иных магнитов следовало бы, на наш взгляд, освободить от излишней страстности.

Не останавливаясь подробно на вопросах оборудования и деятельности нашей станции скорой помощи, замечу, что она послужила примером для возникновения подобных учреждений в других крупных промышленных центрах. Необходимо, чтобы они возникали также в сельскохозяйственных районах и на крупных новостройках.

Здесь нет возможности широко осветить вопросы помощи при повреждениях глаз. Затрону лишь то новое, что наша школа внесла в область лечения травматизма и его последствий.

Прежде всего следует отметить, что нами введена в лечение всякого травматизма, как бытового, так и военного, тканевая терапия.

В благотворном влиянии тканевой терапии на течение травматических процессов как в глазах, так и в других частях организма мы имели возможность убедиться, работая во время войны в госпиталях. Да и не только мы в этом убедились. Вспоминается такой случай. Один врач, не принадлежавший к нашей школе, но работавший вместе с нами в госпитале, был вначале сильно настроен против тканевой терапии, которой, впрочем, никогда до того не занимался. Однажды он сказал мне: «Я очень удивлен, что в вашем госпитале при огромном количестве внутриглазных операций совершенно не бывает нагноений». Я ему ответил: «Я вижу, что в лечебном учреждении, в котором вы раньше работали, привыкли встречать эти осложнения, у нас же их совершенно нет вследствие того, что мы не делаем ни одной операции со вскрытием глаза, не подготовив больного предварительно тканевой терапией, если время позволяет, в течение

10 дней. В вашем учреждении этого не делалось. Совершенно напрасно вы боретесь против тканевой терапии!» После этого разговора мой собеседник изучил тканевую терапию и начал применять ее, и вот уже на протяжении ряда лет он с успехом пользуется ею при лечении глазных заболеваний.

Очень большое значение в борьбе с травматизмом глаз имеет пересадка роговицы при бельмах. Эта операция впервые была применена мною при военном травматизме в 1942 г.

Бельма являются одной из частых причин слепоты после военных повреждении глаз. По данным ряда авторов, повреждения роговицы с образованием бельм встречаются в 20–27 % случаев, а инвалидность вследствие бельм на почве военных травм глаз получается в 10,7 %.

У некоторых больных в результате ранения образуются ограниченные бельма, при которых более или менее полное восстановление зрения возможно с помощью оптической иридэктомии. Но значительно чаще бывают травматические бельма полные или почти полные, выпяченные или утолщенные, проросшие сосудами и бедные роговичными элементами. Передняя камера отсутствует или неравномерна по глубине. Радужка часто припаяна к бельму. Хрусталик нередко мутнеет, за бельмом часто находят грубые соединительнотканные пленки, состоящие из элементов радужки и организованного эксудата. Нередко имеется поражение внутренних оболочек глаза и зрительного нерва. Частым осложнением является глаукома. В этих случаях до пересадки роговицы требуется длительная борьба с глаукомой — лекарственная и оперативная; предварительная тканевая терапия обязательна.

Кроме этого, у больных с бельмами нередко наблюдаются рубцовые поражения век, слезных путей и другие изменения, требующие предварительного устранения, а иногда обширных пластических операций. Понятно, показания к пересадке роговицы в значительной мере зависят от состояния светоощущения или предметного зрения.

Из приведенного ясно, что глаза с бельмами после военных травм не представляют благоприятных условий для пересадки роговицы. Однако опыт, накопленный во время и после Великой Отечественной войны, показал, что и в этих случаях пересадка роговицы, в сочетании с предварительной подготовкой больного, может привести к значительному успеху: больной освобождается от глубокой инвалидности, вновь приобретает зрение.

С 1942 по 1951 г. пересадка роговицы с оптической целью произведена у 177 раненых, которым сделано 208 операций. Полученные нами результаты (они подробно описаны мною, С. Ф. Кальфа, И. Г. Ершковичем и Н. Г. Гольдфельд) убедительно свидетельствуют о целесообразности операций при бельмах всех категорий, даже четвертой и пятой. Правда, при этих операциях не всегда прозрачное приживление трансплантата сопровождается оптическим эффектом, т. е. улучшением зрения. Это объясняется наличием поражений зрительного нерва и внутренних оболочек глаза на почве ранения (катаракты, хориоретиниты, атрофия зрительных нервов, экссудат в стекловидном теле и др.). Повышение остроты зрения наблюдалось у 29 больных, кроме того, у трех больных с катарактой и изменением глазного дна неправильная проекция света стала правильной. Вообще же прозрачное приживление в результате пересадки роговицы при бельмах после боевых повреждений было в 19,2 % случаев (40 из 208 операций).

Важную роль в послеоперационном периоде, как и в подготовке к операциям, играла тканевая терапия.

На основе полученных результатов следует прийти к выводу, что пересадка роговицы при бельмах военного времени заслуживает большого внимания.

В нашем институте и в глазном госпитале поныне продолжают делать пересадку роговицы с применением и субтотальной пересадки, о которой писалось выше.

Нашей школой не только разработаны методы борьбы с глазным травматизмом, но и предложены действенные методы лечения осложнений и последствий травм глаза.

Как уже указывалось, большую эффективность при лечении осложнении, развивающихся в результате травм глаз, дала тканевая терапия.

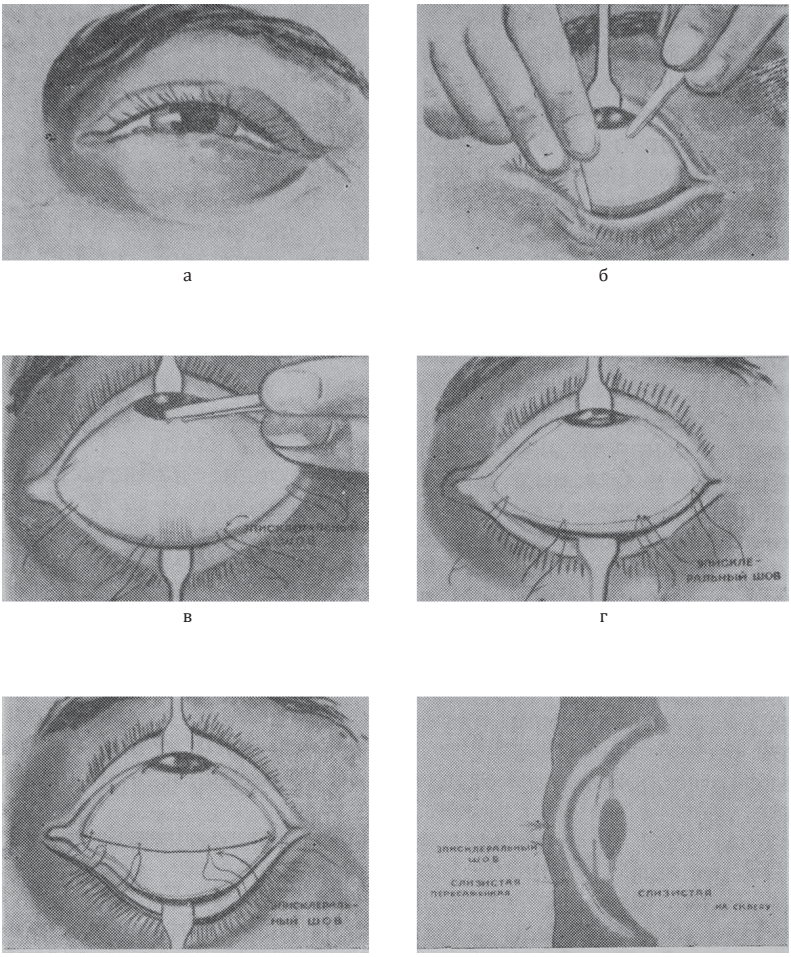

Рис. 58. Основные этапы операции устранения обширных и полных симблефаронов по Н. А. Пулковской:
а — полный симблефарон нижнего века; б — рассечение сращений между веком и глазным яблоком; в — эписклеральные швы; г — укрепление лоскута слизистой на склере; д — укрепление лоскута слизистой на задней поверхности века; е — сагиттальный разрез через веки и передний отдел глаза.

При травматических иридоциклитах, кровоизлияниях и помутнениях стекловидного тела, кровоизлияниях в сетчатую оболочку и других повреждениях мы видели у многих больных прекрасные результаты от применения тканевого лечения.

Одним из наиболее тяжелых видов повреждений органа зрения являются последствия ожогов. В результате тяжелых ожогов глаз могут развиться сращения век с глазом и образоваться так называемые симблефароны. До последнего времени не было эффективного метода оперативного лечения обширных и полных симблефаронов, вследствие чего больные с обширными сращениями век с глазным яблоком относились к категории безнадежно слепых.

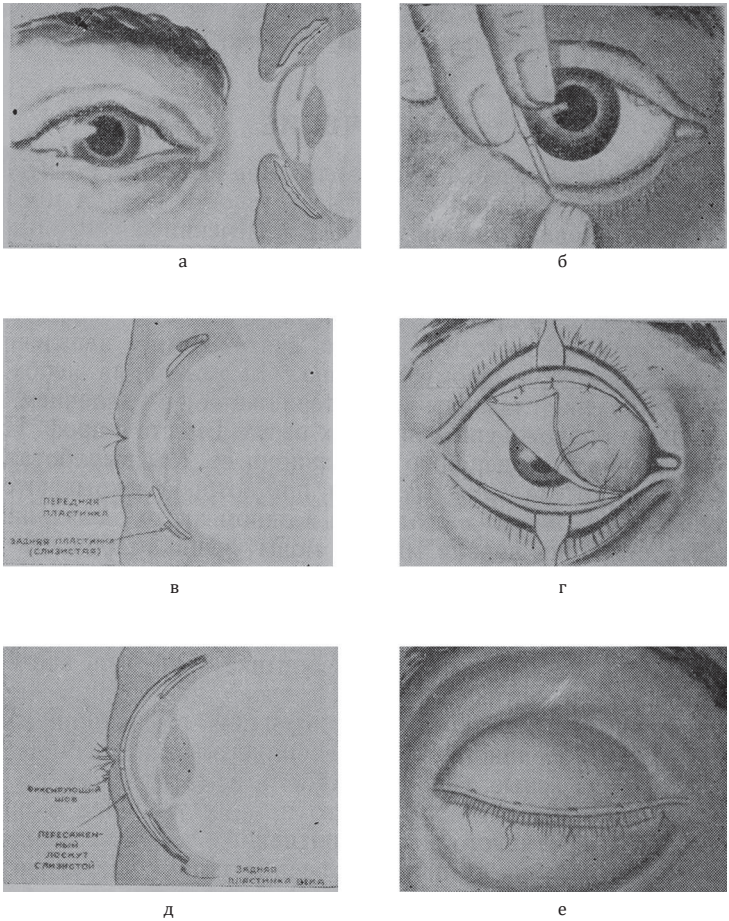

Рис. 59. Основные этапы операции удлинения задних пластинок век:
а — рубцовый заворот и укорочение обоих век после операции устранения симблефарона;
б — сагиттальный разрез через веки и передний отдел глаза;
в — рассечение века на переднюю и заднюю пластинки; г — положение век после их рассечения (сагиттальный разрез); д — укрепление лоскута слизистой к задним пластинкам век;
е — сшивание век (сагиттальный разрез); ж — веки сшиты.

При наличии симблефаронов почти всегда повреждается в большей или меньшей степени роговая оболочка, она мутнеет и очень часто на нее нарастает окружающая рубцово измененная ткань. Таким больным можно было бы делать пересадку роговицы и добиться возвращения зрения. Однако это было неосуществимо, так как прежде надо добиться устранения сращения век с глазом, а достаточно эффективного способа лечения обширных симблефаронов не было.

Моя ученица Н.А. Пучковская разработала эффективный метод оперативного лечения обширных и полных симблефаронов, при помощи которого более чем у 90 % оперированных больных удается добиться полного устранения сращения век с глазным яблоком. Лечение по этому методу состоит из одной или, в случаях очень тяжелого повреждения глаза, из двух основных операций. При первой операции рассекаются все спайки и сращения между глазом и веками; на раневую поверхность глаза и век пересаживают слизистую оболочку, взятую с губы, и плотно прикрепляют к белковой оболочке глаза эписклеральными швами (основные этапы операции устранения обширных и полных симблефаронов см. на рис. 58).

Если сращение век с глазным яблоком было менее обширным, одной такой операции достаточно, чтобы добиться полной ликвидации сращения. Если же у оперированного больного имелось полное сращение век, после первой операции нередко развивается рубцовый заворот и укорочение век и приходится производить вторую операцию — удлинение век с пересадкой слизистой оболочки губы и сшиванием век. Через несколько месяцев производится раскрытие глазной щели, и на этом заканчивается лечение по устранению сращений (основные этапы операции см. на рис. 59).

Теперь уже таким больным можно производить операции с целью возвращения зрения, к которым прежде всего относится пересадка роговой оболочки — сквозная и послойная.

Как показали наблюдения, у части больных после устранения обширных и полных симблефаронов и последующей пересадки роговой оболочки удается добиться восстановления зрения, позволяющего им самостоятельно ориентироваться в окружающей обстановке.

Примером эффективности метода лечения обширных и полных симблефаронов, разработанного в руководимом мною институте, могут послужить данные из отдельных историй болезни оперированных больных (рис. 60, 61, 62).

ЗАКЛЮЧЕНИЕ

Объем настоящего очерка не позволил мне включить в него описание еще некоторых существенных сторон деятельности моей и моей школы.

Так, я не остановился на хирургическом лечении запущенных случаев рака, захватившего не только веки, но и ткани глазницы, с переходом процесса в соседние лицевые полости — гайморову, лобную, носовую, решетчатую. Мой учитель проф. С. С. Головин дал ценный принцип борьбы с такими раковыми процессами, нередко считавшимися неизлечимыми и не подлежащими оперативному лечению. Он указал на необходимость сочетать опорожнение глазницы (экзентерацию ее) с удалением всех стенок ее и полным опорожнением лицевых пазух. Вместе с проф. Н. К. Лысенковым я развил эту операцию и расширил ее. Мы выработали операцию внеглазничного удаления глазницы, при которой вскрываются сперва соседние полости, и глазница удаляется в одном куске с содержимым последних. Эта операция давала мне и моим ученикам ра-

дость спасения «безнадежных» раковых больных, причем результаты лечения прослежены в течение многих лет.

Не остановился я также на замечательных работах моего ассистента В. К. Вербицкого по физиологической оптике. Он был знатоком учения Гульстранда об оптике глаза и в своей диссертации дал новые ценнейшие данные о построении упрощенной рефракции глаза, так называемого редуцированного глаза Вербицкого; он разрешил также некоторые дотоле не ясные вопросы астигматизма глаза.

Я не коснулся здесь участия моего и моих учеников в разработке новых способов оперативного и неоперативного лечения глазных болезней и усовершенствования старых, вопросов методики исследования органа зрения и диагностики глазных болезней, работ в области обшей патологии глаза, организационно-методических вопросов и т. д., поскольку они могут представить интерес по преимуществу для глазных врачей. Точно так же не затронул я и вопросов преподавания учения о глазных болезнях, которое я веду вот уже около 50 лет.

Но позволю себе в заключение высказать несколько общих соображений о работе моей школы и о некоторых задачах офтальмологии.

Базой для нашей работы являются койки глазной клиники Одесского медицинского института, койки и лаборатории Украинского экспериментального института глазных болезней. Проблематика научных работ кафедры глазных болезней является почти всецело чисто клинической, потому что студенты изучают глазные болезни как объект своей будущей врачебной деятельности, да и больные подбираются в клинику в интересах преподавания. А врачи клиники совершенствуются в знании глазных болезней, чтобы быть квалифицированными окулистами, которые нужны стране для борьбы с глазными болезнями и для передачи своего опыта и знаний студентам и менее подготовленным товарищам. Условия их работы обычно не позволяют им выходить в их научных исследованиях за пределы клинических тем и методов.

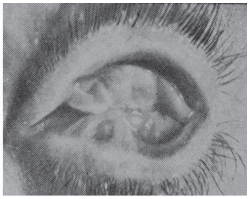

а

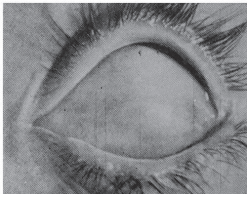

б

Рис. 60. Больной К. (ист. бол № 9826, 112258):
а — левый глаз: полный симблефарон обоих век. Острота зрения равна неправильной светопроекции;
б — после устранения симблефарона обоих век левого глаза и полной послойной пересадки роговицы. Острота зрения = 0,02. Срок наблюдения — 1 год.

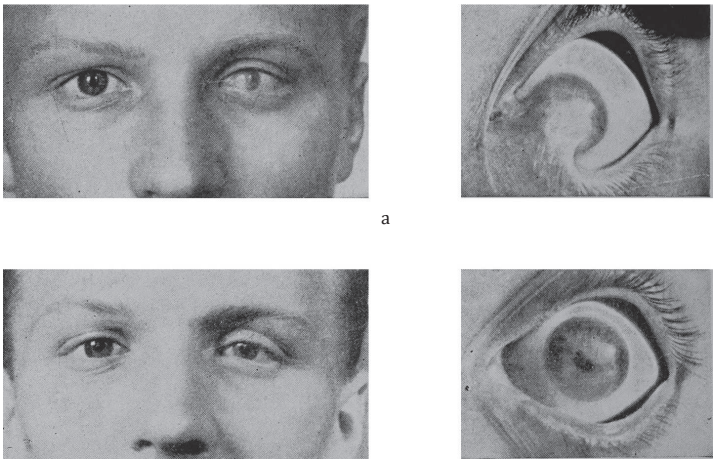

а

б

Рис. 61. Больной Л. (ист. бол. № 10613, 13058):
а — левый глаз: обширный симблефарон нижнего века и внутреннего угла глаза. Наращение рубцовой ткани на роговицу и помутнение роговой оболочки глаза. Острота зрения = 0,04 (эксцентрично);
б —после устранения симблефарона нижнего века левого глаза и послойной пересадки роговицы. Острота зрения = 0,06 (при взгляде прямо). Срок наблюдения — 1 год.

Украинский институт глазных болезней, в котором насчитывается 300 коек для больных, имеет другие цели. Клинический материал должен быть исследован научно, больные должны приниматься применительно к тем проблемам, которые разрабатывает институт. Для полного научного исследования больного институт применяет, конечно, все доступные ему по его оборудованию методы клинического обследования. Наблюдения больных и являются материалом для научных обобщений и работ. Огромным подспорьем в этой деятельности являются 16 лабораторий, в которых специалисты заняты исследованиями, способствующими изучению больных, и такими работами, которые помогают развитию офтальмологии и некоторых смежных с нею дисциплин по тем проблемам, которые являются в институте главными, ведущими. Почти все эти проблемы — клинические. Общая характеристика взаимоотношений лабораторно-экспериментального сектора и клинического сектора сводится к формуле: не клиника для лабораторий, а лаборатории для клиники.

У института, как по преимуществу клинического учреждения, имеется еще одна сторона деятельности — это помощь больным, которые в огромном количестве обращаются в амбулаторию и в стационар с разных концов Советского Союза. Им институт помогает всеми доступными ему научно обоснованными лечебными и оперативными методами. Основой отношения института к больному является положение: бороться за каждую каплю света, оставшуюся еще у больного; не допускать в своих суждениях необоснованного скептицизма, не поддаваться медицинскому пессимизму или, что еще хуже, медицинскому нигилизму. Все эти три «изма» недопустимы у постели больного, и не ими движется вперед наука. За 56 лет своей врачебной деятельности много раз видел я, как «безнадежные» слепые прозревали и как «неизлечимые» болезни переходили в разряд излечимых. Напомню хотя бы о бельмах и пересадке роговицы, о пигментном перерождении сетчатки и тканевом лечении его. Сколько вреда

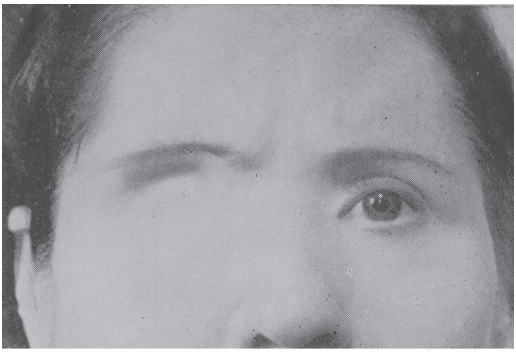

а

б

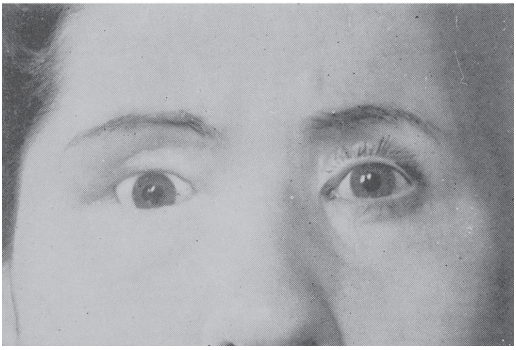

в

Рис. 62. Больная Е. (ист. бол. № 13625):
а — полный симблефарон и анкилоблефарон после ожога концентрированной серной кислотой; б — та же больная после операции устранения сращений и восстановления конъюнктивальных сводов; в — та же больная с тонкостенным протезом на правом глазу.

причиняют больным окулисты, еще и ныне говорящие им: «вы неизлечимы» и тем закрывающие им возможные пути к остановке процесса болезни. В нашем институте поддерживается медицинский оптимизм и вера в науку, идущую неизменно вперед и вперед.

Ведущими проблемами нашего института на ближайшие годы остаются: борьба с бельмами (главным образом методом пересадки роговицы), тканевая терапия, проблема глаукомы, травматизма. К ним присоединяется всесторонняя борьба с близорукостью (включая ее профилактику), борьба с ксерозом глаза, трахомой, отслойкой сетчатки. Дальнейшая разработка круглого стебля уже давно отошла в руки хирургов. Я не могу, даже и кратко, наметить здесь те направления, по которым будет идти разработка этих проблем, и подчеркну только следующие мысли.

Клиническая офтальмология, учение о глазных болезнях, теснейшим образом связана со всеми отделами медицины и многими другими науками. Еще на заре развития современной офтальмологии, в начале прошлого столетия в нее был положен здоровый диалектический принцип. В учебнике проф. Бера, одного из основоположников офтальмологии, изданном в 1830 г., была высказана следующая мысль: «Все, что влияет на целое, влияет на часть; все, что влияет на часть, влияет на целое; а посему всякая болезнь организма отражается на органе зрения и каждая болезнь глаз отражается на организме». Этот принцип проходит через всю историю офтальмологии. Перефразируя приведенную цитату, можно сказать: всякий успех медицины в целом отражается на успехах офтальмологии и каждый успех последней отражается на успехах медицины в целом.

Офтальмология никогда не порывала связи с общей медициной и черпала из нее все что ей было полезно. С другой стороны, она сама нередко служила и служит своими достижениями общей медицине. Вспомним замечательные исследования Лебера в области морфологии воспаления, произведенные на прозрачной ткани роговицы. Орудие окулистов — офтальмоскоп (глазное зеркало) способствовал расцвету диагностики болезней мозга и облегчил труд невропатологов.

Пересадка роговицы при бельмах не только явилась важным средством борьбы со слепотой, но и опровергла пессимистический взгляд общепатологов, будто гомопластическая, т. е. от человека человеку, пересадка тканей невозможна, и заменила его оптимистическим: пересадка тканей от человека человеку доказана, пока что для роговицы.

Пластика на круглом стебле, рожденная в офтальмологии, составила эпоху в хирургии и позволила выполнение таких операций, которые были невозможны без этого метода.

Наконец, тканевая терапия оживила все специальности медицины, она перешла ее границы и применяется с успехом в ветеринарии, в агрономии, в животноводстве, в решении общих вопросов биологии. Я с отрадой гляжу на успехи ее в нашем Отечестве, народно-демократических странах Европы, в Китае и в далеком героическом Вьетнаме! Присуждение мне Сталинской премии в 1941 г. за работы по пересадке роговицы и тканевой терапии подчеркнуло значение этих способов лечения больных.

Я все время писал о том или ином способе операции или неоперативного лечения. Конечно, излечение больного человека от заболевания является почетной и основной задачей медицинской науки. Но не надо забывать и о другой, не менее, а даже более важной и почетной задаче — о предупреждении заболеваний, т. е. о профилактике В главе о пересадке роговой оболочки я уже пи-

сал о том, что как ни прекрасна эта операция, возвращающая зрение слепым от бельм, я очень желал бы исчезновения ее, так сказать, за ненадобностью, т. е. чтобы не было бельм, при которых необходимо ее производить! Сказанное о пересадке роговицы в полной мере относится и к другим, изложенным в этой книге методам лечения. Действительно, что важнее: сделать пересадку роговицы на глазу, ослепшем на почве оспенного поражения, или предупредить заболевание оспой? Сделать удачную операцию после травмы глаза или соответствующими предупредительными мерами не допустить такой травмы? Подобных вопросов можно задать бесконечное множество, но каждому понятно, что предупредить заболевание лучше, чем его лечить.

Однако профилактику следует понимать не только как сумму лечебных и санитарно-гигиенических мероприятий, а значительно шире. В Советской стране исчезновение таких тяжких заболеваний, как оспа, стало возможно благодаря повышению благосостояния трудящихся, поднятию их культурного уровня, оздоровлению их быта. В нашей стране было сделано все возможное для лечения защитников Родины, раненных на фронтах Великой Отечественной войны, были приняты все меры для восстановления их здоровья и трудоспособности. Но советский народ направляет все свои усилия к тому, чтобы не допустить войн, этих «травматических эпидемий». Конечно, профилактика в таком широком понимании этого слова осуществляется не только медиками. Нет, ее осуществляет весь советский народ, строящий под руководством Коммунистической партии коммунизм в своей стране и идущий в авангарде борцов за мир во всем мире.

Мне уже 80 лет; большая часть моей жизни уже прожита. Я обращаюсь к молодежи, к молодому поколению врачей, биологов, биохимиков, физиологов и в первую очередь врачей-окулистов. На вас падает важная и почетная роль — дальше двигать нашу науку, находить новые методы предупреждения и лечения болезней глаз, новые способы борьбы со слепотой. Но, открывая новое, не следует забывать старое, т. е. уже существующие способы лечения. Их нужно повседневно применять, улучшать и совершенствовать. И пусть они пышно расцветают и развиваются.

Да здравствует наша советская медицина на благо трудящихся!

СПИСОК НАУЧНЫХ ТРУДОВ В. П. ФИЛАТОВА

(1898–1958 гг.)

1898

Случай нескольких врожденных аномалий со стороны глаза, «Вестн. офтальм.», № 3–7.

Arteria hyaloidea persistens, «Вестн. офтальм.», № 3–7.

1903

Глаукома в комбинации с пигментным ретинитом (29-е заседание Общества глазных врачей в Москве 29.I 1902 г.), «Вестн. офтальм.», т. XX.

1905

Демонстрация двух больных с врожденной наследственной слепотой (9-е заседание Одес. офтальм. кружка 4.V 1904 г.), «Вестн. офтальм.», т. XXII.

1908

Учение о клеточных ядах в офтальмологии. Экспериментальное исследование о влиянии кровяных сывороток на глаз, Дисс., Одесса, 402 стр.

1909

Демонстрация больного с двусторонним смещением слезных желез (39-е заседание Одес. офтальм. кружка 9.IV 1908 г.), «Вестн. офтальм.», т. XXVI.

Первичный сап глаза, «Вестн. офтальм.», № 3.

1910

Bacillus subtilis как возбудитель заболеваний глаза, «Вестн. офтальм», № 10.

Влияние кровяных сывороток на глаз, «Вестн. офтальм.», № 7–8.

Конъюнктивит Parinaud, Сб. трудов, посвящ. проф. П. Д. Кишенскому в день 26-летия его деятельности, Одесса, стр. 175–191.

О гуммах переходной складки соединительной оболочки век, «Рус. журн. кожных и венерических болезней», т. XX, № 10.

1911

Демонстрация больного с herpes zoster ophthalmicus (63-е заседание Одес. офтальм. об-ва 6.IX 1911 г.), «Вестн. офтальм.», т. XXVIII.

О сифиломах ресничного тела, «Вестн. офтальм.», № 1 и 4.

Bacillus subtilis, als Erreger von Augenkrankheiten, Arch. f. Aug., Bd. LXX, H. 2.

1913

Демонстрация больного после пересадки роговой оболочки, «Вестн. офтальм.», т. XXX.

Случай септического тромбоза пещеристых пазух и глазничных вен, «Вестн. офтальм.», № 6.

1915

По поводу операции Elliot'a, «Вестн. офтальм.», № 2.

1917

Пластика на круглом стебле, «Вестн. офтальм.», т. XXXIV, № 4–5.

1919

Об экстирпации конъюнктивального мешка, «Южн. мед. вестн.», № 1; доложено с демонстрацией больного на заседании Одес. офтальм об-ва 5.XII 1917 г.

1921

К вопросу об удалении злокачественных опухолей глазницы, Уч. зап. Высш. школы г. Одессы, т. I, в 1.

Пластика на круглом стебле, «Врач. дело», № 16–21.

Пластика на круглом стебле, Журн. чистого и прикладн. знания, № 1.

1922

Заболевания глаза в детском возрасте, в кн. «Филатов Н., Краткий учебник детских болезней», Одесса, стр. 223–254.

Die operative Behandlung der Konjunktivitis (und Blepharitis) Meibomiana, Kl. Mbl. f. Aug., Bd. 69

Plastic mit rundem Stiel, Kl. Mbl. f. Aug., Bd. 68.

Zur Frage der Plastik mit einem wandernden Stiel, Kl. Mbl. f. Aug., Bd. 68.

1923

К методике исследования конъюнктивы, Рус. офтальм. журн., т. II, № 5.

О пластике на круглом странствующем стебле, «Врач. дело», № 9–10.

Оперативное лечение conjunctivitis et blepharitis Meibomiana, Рус. офтальм. журн., т. II, № 1.

Случай развития кист склеры и радужки, Рус. офтальм. журн., т. II.

Operations plastiques á tige ronde ambulante, Presse medicale, № 101.

Zur Frage der Entfernung maligner Tumoren in der Orbita, Arch. f. Aug. Bd. 93, H. 1–2.

1924

К технике полной сквозной пересадки роговицы, Рус офтальм. журн., т. III, № 3.

Материалы к вопросу о полной пересадке роговицы, Рус. офтальм. журн., т. III, № 3.

Местная анестезия в офтальмологии, протоколы Одес. хирургич. об-ва.

О пересадке роговицы. Случай частичной сквозной пересадки роговицы, Рус. офтальм. журн., т. III, № 8.

Об оперативном лечении первичной глаукомы, «Соврем. медицина», № 7–9.

Операция Kuhnt'a в случаях изъязвления роговицы при базедовой болезни, «Врач. дело», № 4.

Перешивание сухожилий при косоглазии с сохранением части волокон, Рус. офтальм. журн., т. III, № 2.

Пластика на мигрирующем стебле, «Вестн. хирургии и погран. областей», т. III, № 8–9.

Zur Technik der totalen durchgreifenden Keratoplastik, Kl. Mbl. f. Aug., Bd. 72.

1925

Материалы для суждения об операции Elliot'a при глаукоме, Рус. офтальм. журн., т. IV, № 1.

Ein Fall von erfoigreicher partieller durchgreifender Keratoplastik, Kl. Mbl. f. Aug., Bd. 74.

1926

Демонстрация больного с пересадкой роговицы, Рус. офтальм. журн., т. V.

До и послеоперационный период в офтальмологии, «III съезд хирургов Одес. губ.» (Одесса, 12–16.IX), Екатеринослав, стр. 56–57.

Излечение катаракты без иридэктомии, в кн. «III съезд хирургов Одес. губ.» (Одесса, 12–16.IX), Екатеринослав, стр. 151.

К вопросу о пересадке роговицы, «Арх. офтальм.», т. II.

К вопросу о пересадке роговицы, Рус. офтальм. журн., т. V.

К технике операции оптико-цилиарной неврэктомии (108-е заседание Одес. офтальм. об-ва 24.IV 1923 г.), Рус. офтальм. журн., т. V.

О покрытии трепанационного отверстия при операции Эллиота (117-е заседание Одес. офтальм. об-ва 23.XII 1924 г.), Рус. офтальм. журн., т. V.

Сквозное ранение цилиарного тела (115-е заседание Одес. офтальм. об-ва (13.V 1924 г.), Рус. офтальм. журн., т. V.

Ein Fall von Zyklopie beim Pferd (совм. с Н. К. Лысенковым), Arch. f. Aug., Bd. 97, № 3.

1927

Аутогемотерапия при трахоматозном паннусе (совм. с К. И. Цикуленко), Рус. офтальм. журн., т. VI.

К вопросу о заболевании глаз при базедовой болезни, Рус. офтальм. журн., т. VI, № 4.

К вопросу о пересадке роговицы, Труды I Всес. съезда глазн. врачей в Москве, 1926 г., М., стр. 212–214.

К вопросу о стерильности капель при операциях и перевязках, Рус. офтальм. журн., т. V, № 4.

К технике частичной сквозной пересадки роговицы, Рус. офтальм. журн., т. VI, № 7.

Круглый блуждающий стебель при сложных пластиках век и лица, Труды I Всес. съезда глазн. врачей в Москве, 1926 г., М., стр. 214–215.

Случай аутотрансплантации роговицы, Рус. офтальм. журн., т. VI, № 10.

Nachtrag zu meiner Arbeit «Ein Fall von erfolgreicher partieller durchgreifender Keratoplastik», Kl. Mbl. f. Aug., Bd. 78.

Runder Wanderstiel bei komplizierten Plastiken der Lieder und des Gesichts, Arch. f. Klin. Chir., Bd. 146, H. 2–3.

1928

Brilliantgrün при лечении блефаритов, Рус. офтальм. журн., т. VII, № 5.

О пластике на круглом стебле в офтальмологии, Lijecnicky Viesnik (Jougoslavie), № 2.

Профессор Н. К. Лысенков (биографич. очерк), Одес. мед. журн., № 2.

Frage der Plastik mit einem Wanderstiel, Klin. Monatsblätter f. Aug.

Zur Technik durchgreifender partieller Keratoplastik, Zeitsch. j. Aug., Bd. 65, H. 5.

1929

Болезни роговой оболочки и склеры, в кн. Л. Г. Беллярминова и А. И. Мерца «Глазн. болезни», стр. 456–544.

К вопросу о пересадке роговицы, Укр. офтальм. журн., № 4, Харьков.

О клиническом распознавании окостенения глаза (совм. с Н. Н. Исаченко), Труды I Всес. съезда глазн. врачей, М. — Л., Медгиз, стр. 130–131.

Об укреплении трансплантата при частичной сквозной пересадке роговицы, Рус. офтальм. журн., т. X, № 6.

Профессор С. С. Головин (биографии, очерк), Рус. офтальм. журн., т. XI, № 4–5.

Zur Frage über die Unterhaltung der Lebenstätigkeit d. Hornhauttransplantates, Zeitsch. f. Aug., Bd. 59.

1930

Злокачественные новообразования органа зрения.

I. Злокачественные опухоли век, Клиника злокачественных опухолей, под ред. Мельникова и Лившица, стр. 240–262.

К вопросу об операции exenteratio-orbitosinualis extraorbitalis, «Вестн. хирургии и погран. областей», кн. 55, стр. 75–81.

Как бороться с вторичным помутнением трансплантата (докл. на засед. Одес. офтальм. об-ва 4.VI 1929 г.), Рус. офтальм. журн., т. XII.

О лечении блефаритов, Рус. офтальм. журн., т. XI, № 5.

Об уходе за кожей, пересаженной по Wolfe — Krause (совм. с проф. Я. В. Зильбербергом), «Вестн. хирургии и погран. областей», т. XXII, кн. 64.

Conjunctivitis, Blepharitis et Keratitis Meibomianae, Рус. офтальм, журн., т. XI, № 3.

Ein Fall von Hornhauttransplantation, Arch. f. Aug., Bd. 102.

Keratitis Meibomiana, Kl. Mbl. f. Aug., Bd. 84.

Ueber die klinische Diagnostizierung von intraocularen Verknöcherungen, Kl. Mbl. f. Aug., Bd. 84.

Zur Frage von der pathologischen Anatomie und der Behandlung der epithelialen Hornhautdystrophie Fuchs (mit Kalfa S. F.), Kl. Mbl. f. Aug., Bd. 85.

1931

В. К. Вербицкий, Некролог, Рус. офтальм. журн., т. XIII, № 3.

Исследование в проходящем свете с увеличением (клиническая заметка), Рус. офтальм. журн., т. XIII, № 4.

К вопросу о лечении ожогов конъюнктивы и роговицы, Рус. офтальм. журн., т. XIV, № 4–5.

К вопросу о пересадке роговицы, Труды I Всеукр. съезда офтальмологов (Харьков, 28–31.XII 1929 г.), стр. 163–168.

К вопросу о пересадке роговицы, «Арх. офтальм.», т. VII.

К технике пластики век при помощи пересадки свободных лоскутов кожи, Рус. офтальм. журн., т. XIV, № 6.

Как надо оперировать острую глаукому, Рус. офтальм. журн., т. XIV, № 6.

Несколько соображений к вопросу о борьбе с трахомой, Рус. офтальм. журн., т. XIV, № 2.

О проколах склеры и путях подступа к ней через кожу, Рус. офтальм. журн., т. XIII, № 3.

Первые впечатления об операции Гонена при отслойке сетчатки, Рус. офтальм. журн., т. XIV, № 2.

Первые впечатления об операции Гонена при отслойке сетчатки, «Врач. дело», № 9–10.

Случай удачной аутотрансплантации, Рус. офтальм. журн., т. XIII, № 3.

Faut-il faire l’ablation des tumeurs sorties des limites de l’orbite, Ann. d’ocul.

1932

К вопросу о частичной сквозной пересадке роговицы (совм. с С. Л. Вельтер), «Совет. вестн. офтальм.», т. I, № 1.

К вопросу о пересадке роговицы (совм. с С. Л. Вельтер), «Совет. вестн. офтальм.», т. I, № 1.

О пересадке роговицы, «В ногу со зрячим», № 3.

Станция магнитной помощи («магнитные центры») при промышленном травматизме (совм. с С. Ю. Кальфа и Б. С. Бродским), «Совет. вестн. офтальм.», т. I, № 7.

La seborrea delle gliandole del Meibomio le sue consegueze, L'oftalm, № 9.

Materialen zur Frage der durchgreifenden partiellen Hornhauttransplantation (совм. с С. Л. Вельтер), Arch. f. Aug., Bd. 106.

1933

Глазничные операции, связанные с удалением глаза, и оперативные вмешательства, заменяющие их, в кн. В. П. Одинцова, К. Х. Орлова «Руков. глазн. хирургии», т. I, гл. 6, стр. 270–295.

К вопросу о лимфогранулематозных поражениях глазницы и конъюнктивы (совм. с Н. А. Бузни), Труды Одес. рентгено-онкологич. ин-та, т. I, стр. 81–96.

К вопросу о пересадке роговицы (совм. с Е. И. Орадовской и С. Л. Вельтер), «Врач. дело», № 6–7.

К вопросу о полной пересадке роговицы, «Совет. вестн. офтальм.», т. II, № 3.

Материалы к вопросу о частичной сквозной пересадке роговицы, Мед. журн. УАН, т. III. в. 2.

Несколько соображений по поводу пересадки роговицы, «Совет. вестн. офтальм.», т. II, № 2.

Новые пути в борьбе с экспульсивной геморрагией, «Совет. вестн. офтальм.», т. III, № 1.

О пересадке роговицы, «Новый хирургич. архив», т. XXVIII, № 4–5.

О проблеме подготовки врачебных кадров (совм. с Л. Б. Бухштабом), «Врач. дело», № 2.

Периорбитальные операции (совм. с. В. А. Волошиновым), в кн. В. П. Одинцова и К. Х. Орлова «Руков. глазн. хирургии», т. I, гл. 7, стр. 320–336.

Результаты оперативного лечения отслойки сетчатки по данным Одес. глазн. клиники (совм. с С. Ю. Кальфа), Совет. офтальм. журн., т. III.

Экзентерация глазницы и операции, распространяющиеся за пределы глазницы, с постоянной резекцией ее стенок, в кн. В. П. Одинцова и К. Х. Орлова «Руков. глазн. хирургии», т. I, гл. 7, стр. 301–320.

Einige Erwägungen zur Hornhauttransplantation, Arch, f. Aug., Bd. 107.

1934

В каких случаях применима операция пересадки роговицы, изд. НКЗ СССР, 15 стр.

В поисках новых принципов для обеспечения фистулизации передней камеры при глаукоме, «Совет. вестн. офтальм.», т. IV, № 2.

Дальнейшие материалы по вопросу о пересадке роговицы (совм. с С. Л. Вельтер), «Совет. вестн. офтальм.», т. IV, № 1.

Злокачественные новообразования органа зрения, в кн. «Злокач. новообразования», под ред. Г. Б. Быховского и П. А. Кучеренко, стр. 337–355.

К технике частичной сквозной пересадки роговицы, «Совет. вестн. офтальм.», т. IV, № 1.

Какой должна быть диссертация аспиранта (совм. с С. Ю. Кальфа), Бюлл. Одес. мед. ин-та, № 4–5.

Некоторые организационные вопросы военно-полевой офтальмологии (совм. с Б. С. Бродским), «Военно-санит. дело», № 6.

Новый трепан для частичной сквозной пересадки роговицы, «Совет. вестн. офтальм.», т. IV, № 11.

Обзор работ кафедры глазных болезней по пересадке роговицы, Труды Одес мед. ин-та, в. 1, стр. 108–122.

Операции на роговице и склере, в кн. В. П. Одинцова, К. Х. Орлова «Рук. глазн. хирургии», т. II, гл. 1, стр. 569–655.

Роговица трупа как материал для пересадки, «Совет. вестн. офтальм.», т. IV, № 2.

Скорая помощь при промышленном травматизме органа зрения (совм. с С. Ю. Кальфа и Б. С. Бродским), Труды Одес. мед. ин-та, в. 1, стр. 160–163.

La corneé de cadavre comme matérial de transplantation (avec Welter S. L.), Ann. d'ocul., v. 171.

Nuevas viasen la lucha contra la hemorragiaexpulsiva, Arch, d'oft. Hispano-Amer., p. 1–8.

Sobre la tecnica de la operation de la transplantation partiale penetrante de la cornea (Spanisch), Arch, d'oft. Hispano-Amer., № 34, p. 457–475.

1935

Заметки по вопросу о технике пересадки роговицы, «Совет. вестн. офтальм.», т. VI, № 1.

Значение метода свободной пересадки ткани в клинической офтальмологии, Мед. журн. УАН, т. IV, в. 3–4.

О пересадке роговицы, Успехи соврем. медицины, стр. 342–353.

О пересадке роговой оболочки при бельмах, «Природа», № 6.

Обзор работ кафедры глазных болезней ОМИ по пересадке роговицы, «Врач. дело», № 12.

Роговица трупа как материал для пересадки, Мед. журн. УАН, т. IV, в. 3–4.

Dernieres contributions á la question de la transplantation de la corneé de cadavre, Ann. di oftalmologia.

Transplantation of the cornea, Arch. of Opht., v. 13.

1936

Аллопластика при полных «безнадежных» бельмах, «Совет. вестн. офтальм.», т. IX, № 4.

Вопросы техники пересадки роговицы, Герметический трепан Филатова — Марцинковского, «Совет. вестн. офтальм.», т. VIII, № 2.

Вопросы техники частичной сквозной пересадки роговицы, Сб. науч. работ глазной клиники Одес. мед. ин-та, т. I, в. 2, стр. 3–14.

Гомопластическая пересадка роговицы у человека, «Эксперим. медицина», № 7.

Дальнейшие материалы к вопросу о пересадке роговой оболочки от трупа (совм. с Л. П. Шмульяном), Сб. науч. работ глазной клиники Одес. мед. ин-та, т. I, в. 2, стр. 16–33.

К вопросу об осмотерапии глазных заболеваний, «Совет. вестн. офтальм.», т. VIII, № 4.

О пересадке роговой оболочки при бельмах, в кн. «Основы и достижения соврем. медицины», т. III, стр. 302–335.

Оперативная профилактика экспульсивной геморрагии, «Совет. вестн. офтальм.», т. IX, № 4.

Показания к пересадке роговицы, Сб. трудов, посвящ. 45-летней деятельности проф. В. Н. Долганова, стр. 9–19.

Проблематика кафедры глазных болезней Одес. мед. ин-та, Сб. науч. работ глазной клиники Одес. мед. ин-та, т. I, в. 1, стр. 35–49.

Работа кафедры глазных болезней Одесского медицинского института за последние 18 лет (краткий обзор), Сб. науч. работ глазной клиники Одес. мед. ин-та, т. I, в. 1, стр. 5–16.

Тканевые культуры высушенной роговицы, Сб. науч. работ глазной клиники Одес. мед. ин-та, т. I, в. 2, стр. 85–90.

Die Trepane von Filatow – Marzinkovsky für Hornhautüberpflanzung, Kl. Mbl. f. Aug., Bd. 96.

J. piu recenti contributi alla questiona del trepianto della cornea cadaverica, Ann. di oftal., v. 48.

1937

Влияние некоторых физкультурных упражнений на внутриглазное давление (совм. с. И. Г. Ершковичем и Е. М. Фишером), «Вестн. офтальм.», т. II, № 2.

Дополнение к статье «Несколько соображений по поводу мелиорации бельм», «Вестн. офтальм.», т. X, № 6.

Значение мышечной работы для регуляции внутриглазного давления при глаукоме, «Вестн. офтальм.», т. XI, № 2.

Итоги нашей работы к двадцатилетию Великой Октябрьской социалистической революции, «Врач. дело», № 11.

Лечебный эффект тканевых пересадок, «Совет. медицина», № 11–12.

Несколько соображений по поводу мелиорации бельм и подсадки роговицы, «Вестн. офтальм.», т. X, № 5.

От оптической пересадки роговицы к лечению кератитов и некоторых заболеваний кожи методом тканевой трансплантации, «Вестн. офтальм.», т. XI, № 3.

От оптической пересадки роговицы к методу лечебной тканевой терапии, газ. «Черноморська комуна», 22.VI, Одесса.

От оптической пересадки роговицы к лечению кератитов и некоторых заболеваний кожи методом тканевых пересадок, Мед. журн. УАН, т. VII, в. 3.

Экспериментальные исследования по вопросу о влиянии мышечной работы на внутриглазное давление (совм. с И. Г. Ершковичем и В. Е. Шевалевым), «Вестн. офтальм.», т. XI, № 2.

Culture des tissus de la cornée dessechee (avec M. Basenov), Arch. d'ophtalm., t. I, N 5.

Transplantation of the cornea from preserved cadaver eyes. The Lancet, V. 1.

1938

Аутопластическая пересадка консервированной кожи при рубцовом вывороте век (совм. с И. Г. Ершковичем), Науч. матер. Укр. ин-та эксперим. офтальм., стр. 26–27.

Витамин В при глаукоме (совм. с И. Г. Ершковичем и Е. А. Вербицкой), Науч. матер. Укр. ин-та эксперим. офтальм., стр. 89–91.

Гетеротрансплантация консервированной роговицы (совм. с В. В. Скородинской), Науч. матер. Укр. ин-та эксперим. офтальм., стр. 55–56.

Гомотрансплантация консервированной кожи с лечебной целью при туберкулезе гортани, Науч. матер. Укр. ин-та эксперим. офтальм., стр. 21–22.

Гомотрансплантация трупной консервированной кожи при туберкулезе легких (совм. с Т. Д. Кан — зав. туб. сан. им. Коха), Науч. матер. Укр. ин-та эксперим. офтальм., стр. 9–11.

Гомотрансплантация трупной консервированной кожи при язве двенадцатиперстной кишки, Науч. матер. Укр. ин-та эксперим. офтальм., стр. 4–5.

Итоги нашей работы за 20 лет советского здравоохранения, «Совет. медиц.», № 14–15.

Итоги работы руководимой мною школы, к XX годовщине Октября, Науч. матер. Укр. ин-та эксперим. офтальм., стр. 5–13.

К вопросу о лечебной пересадке тканей, «Врач. дело», № 11–12.

К вопросу об истинной гомотрансплантации кожи, Науч. матер. Укр. ин-та эксперим. офтальм., стр. 18–20.

Лечебная гетеропластическая пересадка кожи при люпусе (совм. с И. А. Вассерманом), Науч. матер. Укр. ин-та эксперим. офтальм., стр. 17–18.

Лечебная пересадка консервированной кожи при глазных заболеваниях (совм. с И. Г. Ершковичем), Науч. матер. Укр. ин-та эксперим. офтальм., стр. 34—37.

Лечебная пересадка роговицы при кератоконусе (совм. с С. Л. Вельтер и Е. А. Петросянц), Науч. матер. Укр. ин-та эксперим. офтальм., стр. 43–44.

Лечебная тканевая пересадка при внутриглазных заболеваниях, Науч. матер. Укр. ин-та эксперим. офтальм., стр. 14–17.

Лечебная тканевая пересадка при внутриглазных заболеваниях, «Вестн. офтальм.», т. XII, в. 2.

Лечение пигментного ретинита внутримышечными инъекциями рыбьего жира (совм. с Е. А. Вербицкой), Науч. матер. Укр. ин-та эксперим. офтальм., стр. 83–85.

Лечение трахоматозного паннуса пересадкой консервированной кожи (совм. с Ф. М. Костенко), Науч. матер. Укр. ин-та эксперим. офтальм., стр. 58–60.

Лечение трахоматозного паннуса пересадкой консервированной склеры (совм. с Я. С. Шейном), Науч. матер. Укр. ин-та эксперим. офтальм., стр. 62–63.

Лечение трахомы пересадкой консервированной на холоде конъюнктивы и хряща трупа (совм. с Ф. М Костенко), Науч. матер. Укр. ин-та эксперим. офтальм., стр. 65–67.

Лечение уплотненных рубцов кожи аутотрансплантацией консервированной кожи (совм. с С. Л. Вельтер), Науч. матер. Укр. ин-та эксперим. офтальм., стр. 7–8.

Мероприятия при выпадении стекловидного тела во время операции частичной сквозной пересадки роговицы, Сб. трудов, посвящ. 40-летию деятельности проф. К. Х. Орлова, Ростов-на-Дону, стр. 9–12.

О лечебной гомопластической пересадке консервированной на холоду слизистой оболочки, Науч. матер. Укр. ин-та эксперим. офтальм., стр. 23–27.

О лечебной гомопластической пересадке консервированной на холоду слизистой оболочки, «Вестн. офтальм.», т. XII, в. 3.

Осмотерапия как профилактика миопических хориоретинитов (совм. с А. Е. Волокитенко), Науч. матер. Укр. ин-та эксперим. офтальм., стр. 93–94.

От оптической пересадки роговицы к лечебной трансплантации тканей, «Арх. биол. наук», т. L, в. 3.

От оптической пересадки роговицы к лечебной трансплантации тканей, I Укр. съезд дермато-венерологов, К., стр. 140–147.

Офтальмология, Сб., посвящ 20-летию советской медицины на Украине, Медгиз, УССР.

Пересадка трупной консервированной кожи при близорукости (совм. с С. Л. Вельтер), Научн. матер. Укр. ин-та эксперим. офтальм., стр. 39–40.

Просветляющая частичная несквозная пересадка роговицы при бельмах (совм. с В. В. Скородинской), Науч. матер. Укр. ин-та эксперим. офтальм., стр. 48–49.

Суточные изменения эластотонометрической кривой (совм. с С. Б. Розовской), Сб., посвящ. 40-летию научно-педагогич. и лечебной деятельности заслуж. деятеля науки проф. В. П. Филатова, стр. 269–276.

Швы как метод фиксации век при внутриглазных операциях (совм. с С. Ф. Кальфа), Науч. матер. Укр. ин-та эксперим. офтальм., стр. 31–33.

Sur la transplantation optique de la cornée et sur la transplantation therapeutique des tissus, Acta Medica, URSS, v. 1, N 2.

1939

Влияние трансплантации консервированной кожи на течение туберкулезного процесса у экспериментальных животных (совм. с Е. Я. Глейберманом), Науч. матер. Укр. ин-та эксперим. офтальмол., стр. 140–142.

Внутримышечные инъекции рыбьего жира при глаукоме (совм. с И. Г. Ершковичем), Науч. матер. Укр. ин-та эксперим. офтальм., стр. 153–155.

Вступительное слово председателя оргкомитета II Украинского съезда офтальмологов проф. В. П. Филатова, II Укр. съезд офтальм., Одесса, ноябрь 1938, Резол. и постановл. съезда, УИЭО, стр. 6–16.

Гомотрансплантация трупной консервированной кожи при язве желудка (совм. с Б. И. Кранцфельд), Науч. матер. Укр. ин-та эксперим. офтальм., стр. 78–79.

Деятельность Украинского института экспериментальной офтальмологии за 1938 г. (краткий обзор), Науч. матер. Укр. ин-та эксперим. офтальм., стр. 3–13.

Заключительное слово председателя оргкомитета Украинского съезда офтальмологов проф. В. П. Филатова, II Укр. съезд офтальм., Одесса, ноябрь 1938, Резол. и постановл. съезда, УИЭО, стр. 36–38.

Имплантация консервированной печени при пигментном ретините (совм. с Е. А. Вербицкой), Науч. матер. Укр. ин-та эксперим. офтальм., стр. 209–210.

Имплантация консервированной плаценты при пигментном ретините (совм. с Е. А. Вербицкой), Науч. матер. Укр. ин-та эксперим. офтальм., стр. 211–212.

К вопросу о лечении и профилактике миопических хориоретинитов, «Вестн. офтальм.», т. XIV, в. 6.

К технике удаления осколков стекла из передней камеры, «Врач. дело», № 2–3.

Лечебная имплантация консервированной плаценты при глаукоме (совм. с И. Г. Ершковичем), Науч. матер. Укр. ин-та эксперим. офтальм., стр. 156–158.

Лечебная пересадка консервированной кожи при бронхиальной астме (совм. с И. Е. Циклисом), Науч. матер. Укр. ин-та эксперим. офтальм., стр. 90–91.

Лечебная пересадка консервированной кожи при бронхиальной астме, Каз. мед. журн., № 4.

Лечебная пересадка тканей, «Пробл. туберкулеза», № 6.

Лечение acne vulgaris имплантацией консервированной плаценты (совм. с С. Л. Вельтер), Науч. матер. Укр. ин-та эксперим. офтальм., стр. 82–83.

Лечение бронхиальной астмы внутримышечными инъекциями рыбьего жира, Науч. матер. Укр. ин-та эксперим. офтальм., стр. 92–93.

Лечение пигментного ретинита интрамускулярными инъекциями рыбьего жира (совм. с Е. А. Вербицкой), Мед. журн. УАН, т. IX, в. 3.

Лечение пигментного ретинита внутримышечными инъекциями рыбьего жира (совм. с Е. А. Вербицкой), «Вестн. офтальм.», т. XIV, № 4.

Лечение хориоретинита имплантацией плаценты, Науч. матер. Укр. ин-та эксперим. офтальм., стр. 96–97.

Опыт лечебной гомотрансплантации консервированной кожи у лепрозных больных (совм. с В. Е. Шевалевым и Л. Я. Клопенко), Науч. матер. Укр. ин-та эксперим. офтальм., стр. 73–75.

Случай лечебной пересадки кожи при диабете и глаукоме (совм. с В. А. Можаровской), Науч. матер. Укр. ин-та эксперим. офтальм., стр. 114–115.

Случай упорного хронического фурункулеза, излеченный пересадкой консервированной трупной кожи (совм. с С. Л. Вельтер), Науч. матер. Укр. ин-та эксперим. офтальм., стр. 76–77.

Трансплантация роговицы с оптической целью и лечебная пересадка ткани, «Радянська медицина», № 12.

Улучшение функции второго, здорового глаза при тканевых пересадках, Науч. матер. Укр. ин-та эксперим. офтальм., стр. 94–95.

Феномен Arthus'а на глазу кролика (совм. с И. А. Вассерманом), Науч. матер. Укр. ин-та эксперим. офтальм., стр. 223–225.

Эритематозная волчанка, с успехом леченная пересадкой консервированной кожи (совм. с С. Л. Вельтер), Труды Укр. ин-та эксперим. офтальм., стр. 80–81.

1940

Дальнейшие материалы по вопросу о лечебном значении консервированных тканей, «Совет. медицина», № 13.

Диагностика гипертонии по офтальмологическим признакам, «Врач. дело», № 7.

Лечение глазных заболеваний консервированной аутокровью (совм. с С. Б. Розовской), Сб. трудов Укр. ин-та эксперим. офтальм., т. 1, стр. 129–135.

Новые пути в профилактике миопических хориоретинитов, «Врач. дело», № 1.

Обзор научной деятельности руководимой мною школы и перспективы дальнейшей работы, Сб. трудов Укр. ин-та эксперим. офтальм., т. I, Одесса, стр. 7–40.

От оптической пересадки роговицы к лечебной пересадке тканей, ДАН УССР, № 7.

Оптическая пересадка роговицы и лечебная пересадка тканей (большая монография предоставлена в рукописи в комиссию по присуждению сталинских премий, 1940).

Осмотерапия как лечебный метод при высокой миопии без изменений в области желтого пятна (совм. с А. Е. Волокитенко), «Вестн. офтальм.», т. XVII, № 5.

Пересадка роговицы, «Совет. наука», № 3–4.

Пересадка роговицы от трупных глаз (доклад, прения и заключительное слово), Труды II съезда глазн. врачей, М. — Л., стр. 226–232 и 243–244.

Ранения и повреждения органа зрения, в кн. «Материалы по военно-полевой хирургии», М. — Л., стр. 228–236.

Роль офтальмологии в диагностике гипертонии (совм. с М. Э. Кашуком), Мед. журн. УАН, т. X, в. 2.

Случай красной волчанки, с успехом леченной пересадкой консервированной трупной кожи (совм. с С. Л. Вельтер), «Вестн. венерол. и дерматол.», № 2–3.

Случай упорного хронического фурункулеза, излеченный пересадкой трупной консервированной кожи (совм. с С. Л. Вельтер), «Вестн. венерол. и дерматол.», № 5.

Transplantation of the cornea. Moderne Trends in ophtalmology, Bul. Med. Publ., London, p. 582–597.

Les symptomes ophthalmiques de la maladie hypertensive (avec M. E. Kaschouk), Acta medic., USSR, v. 8, N 1–2.

1941

Пересадка роговицы и лечебная пересадка тканей, Сб., посвящ. 50-летию В. В. Воронина, Тбилиси, стр. 300–322.

1942

О лечебном применении консервированных тканей, Сб. Ин-та им. В. В. Склифосовского, М., стр. 33–50.

Офтальмологию на службу Красной Армии, изд. Сан. упр. САВО.

1943

Круглый стебель в офтальмологии, в кн. «Военная медицина глубокого тыла», изд. Сан. упр. САВО, стр. 479–488.

Круглый стебель в офтальмологии, В помощь военному врачу, Медгиз.

Показания к оптической пересадке роговицы, «Медиц. глубокого тыла», изд. Сан. упр. САВО, стр. 472–476.

Рабочая гипотеза тканевого лечения, «Медиц. глубокого тыла», изд. Сан. упр. САВО, стр. 46–52.

Рабочая гипотеза тканевого лечения, Юбил. сб. АН УССР, стр. 400–411.

Рабочая гипотеза тканевого лечения, «Ветеринария», № 12.

Тканевая терапия (лечение биогенными стимуляторами тканевого происхождения), В помощь военному врачу, Изд. Наркомздрава Узб. ССР.

Тканевая терапия при некоторых заболеваниях, «Совет. медицина», № 10.

Тканевое лечение в офтальмологии, «Медиц. глубокого тыла», изд. Сан. упр. САВО, стр. 459–465.

Тканевое лечение в условиях военного времени, «Вестн. офтальм.», т. XXII.

Тканевое лечение при хирургических и других заболеваниях, «Медиц. глубокого тыла», изд. Сан. упр. САВО, стр. 53–59.

1944

К технике энуклеации, «Вестн. офтальм.», т. XXIII, № 4.

К технике энуклеации, Сб. трудов, посвящ. 45-летию деятельности проф. Богораза, Ташкент, стр. 46–49.

Круглый стебель в офтальмологии, Сб. трудов, посвящ. 45-летию деятельности проф. Богораза, Ташкент, стр. 22–46.

Лечение трахоматозного паннуса консервированным алоэ (совм. с проф. С. Ю. Кальфа), Сб. науч. раб. Туркм. респ. трахоматозного ин-та, т. II, стр. 1–4.

Оптическая коррекция дефектов глазного протезирования и разновеликости глаз, «Вестн. офтальм.», т. XXIII, № 4.

1945

К вопросу о пластическом восстановлении век при помощи круглого стебля, «Вестн. офтальм», т. XXIV, № 3.

Несколько соображений по поводу тканевой терапии, «Врач. дело», № 11–12.

Об оптических операциях на субатрофированных глазах, «Вестн. офтальм.», т. XXIV, № 3.

Оптическая пересадка роговицы и тканевая терапия, Медгиз СССР, М., 230 стр.

Рабочая гипотеза тканевого лечения, в кн. «Лечение раненых и больных в эвакогоспиталях ВЦСПС по Узбекистану», в. 1, стр. 7–13.

Tissue Therapie in cutaneous Leischmaniosis, Americ. Rev. of Sov. Med., p. 484–490.

Tissue Therapie in Ophtalmology, Americ. Rev. of Sov. Med., v. 2.

1946

Влияние мышечной работы на остроту зрения нормальных глаз (совм. с М. Э. Кашуком), Офтальм. журн., № 4.

К методике тканевой терапии (лечение биогенными стимуляторами), «Вестн. офтальм.», т. XXV, № 1.

Методика учета научных материалов в научно-исследовательском клиническом учреждении (совм. с В. А. Рукиным и Л. А. Малюгой), Офтальм. журн., № 1.

Модификация офтальмодинамометра Бояра (совм. с Д. Г. Бушмичем), Офтальм. журн., № 2.

Некоторые вопросы тканевой терапии, Офтальм. журн., № 3.

Об одном новом источнике биогенных стимуляторов (совм. с В. А. Бибером и В. В. Скородинской), Офтальм. журн., № 1.

Перспективы оптической пересадки роговицы, «Вестн. офтальм.», т. XXV, № 1.

Технические замечания к операции Лагранжа — Гольта. «Вестн. офтальм», т. XXV, № 5.

Retinitis pigmentosa, Americ. Rev. of Sov. Med., v. 3, N 5.

The implantation of preserved placenta in retinitis pigmentosa (совм. с Е. А. Вербицкой), Americ. Rev. of Sov. Med., v. 3, N 5.

Tne implantation of preserved liver in retinitis pigmentosa, Americ. Rev. of Sov. Med., v. 3, N 5.

The Treatment of retinitis pigmentosa with intramuscular injections of ced liver oil (and E. A. Werbizkaja), Americ. Rev. of. Sov. Med., v. 3, N 5.

1947

Вплив мускульної роботи на гостроту зору нормальних очей (сумісно з М. Е. Кашуком), Мед. журн. АН УРСР, т. XVI.

Все на защиту дорогой Родины! в кн. «Одесса в Великой Отечественной воине Советского Союза», т. I, Облиздат, Одесса, стр. 18–19.

Выработка категории бельм для пересадки роговой оболочки (совм. с Д. Г. Бушмичем), Офтальм. журн., № 1.

Достижения советской офтальмологической науки на Украине к 30-летию Великого Октября, Офтальм. журн., № 4.

К вопросу о пластическом восстановлении век при помощи круглого стебля, Сб. трудов УЭИГБ, Медгиз, М., стр. 211–213.

Круглый стебель — детище советской хирургии, газ. «Чорноморська комуна», № 87, Одесса.

Об оптических операциях на субатрофированных глазах, Сб. трудов УЭИГБ, Медгиз, М., стр. 233–234.

О тканевой терапии (лечение биогенными стимуляторами), газ. «Чорноморська комуна», № 123, 22.VI, Одесса.

Основы тканевой терапии, «Совет. медицина», № 8.

Пересадка роговицы при бельмах военного времени, в кн. «Боевые повреждения глаз и их лечение», Сб. науч. раб. под ред. проф. А. С. Савваитова, М., стр. 71–77.

Работа моей школы в период Великой Отечественной войны, Сб. трудов УЭИГБ, Медгиз, М., стр. 9–16.

Срезание бельм (совм. с С. А. Бархаш), Офтальм. журн., № 1.

Техника операции дисцизии секундарной катаракты, Сб. трудов УЭИГБ, Медгиз, М. стр. 234–235.

Технические замечания к операции Лагранжа — Гольта, Сб. трудов УЭИГБ, Медгиз, М., стр. 213–218.

Тканевая терапия и ее роль в восстановительном лечении (лечение биогенными стимуляторами) (совм. с М. Э. Кашуком), в кн. «Боевые повреждения глаз и их лечение», Сб. науч. раб. под ред. проф. А. С. Савваитова, М., стр. 77–82.

Тканевая терапия при кожном лейшманиозе, Труды совет. больницы в Иране, № 16–17.

Тканевое лечение при атрофии зрительных нервов, Сб. трудов УЭИГБ, Медгиз, М., стр. 17–20.

Тканевая терапия проказы (совм. с И. П. Киршфельдом, В. В. Скородинской и В. Е. Шевалевым), Мед. журн. АН УССР, т. XVI.

Тканевое лечение кожного лейшманиоза (совм. с В. В. Скородинской), «Врач. дело», № 11.

1948

Биологическая активность экстрактов и отгонов из чернозема (совм. с В. А. Бибером), ДАН СССР, т. XII, № 3.

Великий друг науки і мистецтва (про А. О. Жданова), газ. «Чорноморська комуна», Одеса, 3.IX, № 176.

Влияние экстракта из консервированных листьев агавы на эластотонометрическую кривую при миопии (совм. с А. Г. Хорошиной), Офтальм. журн., № 1.

Влияние биогенных стимуляторов на функции нормальных глаз (совм. с Д. Г. Бушмичем и М. Э. Кашуком), Пробл. физиол. оптики, т. VI, стр. 238–243.

К вопросу о природе биогенных стимуляторов переживающих растительных тканей (совм. с В. А. Бибером), ДАН СССР, т. LXII, № 2.

Оптична пересадка рогівки і тканинна терапія, Держмедвидав, К., 382 стор.

Памяти Нила Филатова, Труды VI Всес. съезда детских врачей, Медгиз, М., стр. 29–37.

Радянська офтальмологія на піднесенні (сумісно з І. Г. Єршковичем), в кн. «Тридцятиріччя охорони здоров'я трудящих в УРСР», Медвидав, стор. 229–237.

Тканевая терапия (монография), Узб. ГИЗ, Ташкент, 207 стр.

Тканевая терапия атрофии зрительного нерва, Офтальм. журн., № 1.

Тканевое лечение пигментного перерождения сетчатки (совм. с В. В. Скородинской), «Врач. дело», № 12.

1949

Биография Беллярминова «Деятели нашей страны», Изд-во АН УССР, К.

Биологическая активность экстракта из осенних листьев (совм. с А. Ф. Сысоевым), Уч. зап. УЭИГБ, т. I, Одесса, стр. 99–105.

Главнейшие направления в моей научной работе, газ. «Коммунист», Ереван, 7.I.

К вопросу о полной (тотальной) пересадке роговицы (совм. с Н. А. Пучковской), Уч. зап. УЭИГБ, т. I, Одесса, стр. 3–8.

Лечение глаукомы отгоном лиманной грязи (совм. с С. Б. Розовской), Офтальм. журн., т. IV, № 1.

Лиманная грязь как источник биогенных стимуляторов (совм. с В. В. Скородинской, В. А. Бибером и И. М. Фарбман), Уч. зап. УЭИГБ, т. I, Одесса, стр. 76–90.

Определение активности биогенных стимуляторов действием на подъемную силу дрожжей (совм. с В. А. Бибером и Л. И. Адаманисом), Уч. зап. УЭИГБ, т. I, Одесса, стр. 106–113.

Основные вопросы тканевой терапии, Лечение биогенными стимуляторами, «Хирургия», № 7.

Пересадка роговицы при бельмах, Об-во по распростр. полит, и научн. Знаний УССР, К.

Препараты из консервированной плаценты (совм. с В. А. Бибером), «Врач. дело», № 10.

Работа моей школы в период Великой Отечественной войны, в кн. «Одесса в Великой Отечественной войне Советского Союза», т. I, Облиздат, Одесса, стр. 114–121.

Страницы воспоминаний, «Совет. Украина», № 3.

Тканевая терапия, Сб., посвящ. 70-летию тов. И. В. Сталина, Изд-во АН УССР, стр. 353–382.

Тканинна терапія, Вид-во АН УРСР, К., 39 стор.

Probleme de baza ale terapiei tissulare, Rev. Stint. Noemvrie, p. 274–282.

Terapia cu tesuturi conservate, Editura de Stat, 202. Румынский перевод второй части книги «Оптическая пересадка роговицы и тканевая терапия», Медгиз, М., 1945, 232 стр.

1950

Борьба за открытие медицинского факультета в Одессе во второй половине XIX в (совм. с В. А. Рукиным), «Врач. дело», № 7.

Вклад окулистов Украины в дело борьбы с трахомой (совм. с Д. Г. Бушмичем), Офтальм. журн., № 1.

Возвращение зрения, Стеногр. публ. лекции, М., 40 стр.

История метода круглого стебля, в кн. «Научная сессия УЭИГБ, посвящ. 75-летию акад. В. П. Филатова, 24–27.VIII 1950 г.», Тезисы докл., Одесса, стр. 15.

Клиника глаукомы (о подходе к глаукомному больному и показаниях к антиглаукомным операциям) (совм. с С. Ф Кальфа), «Вестн. офтальм.», т. XXIX, № 2.

Миру — мир! газ. «Большевистское знамя», Одесса, 6 августа.

Миру — мир! «Врач. дело», № 9.

О биологической активности гиалуроновой кислоты из стекловидного тела (совм. с А. Ф. Сысоевым), «Врач. дело», № 3.

О биологической активности гиалуроновой кислоты из стекловидного тела (совм. с А. Ф. Сысоевым), Мед. журн. АН УССР, № 5.

Основные вопросы тканевой терапии, Сб., посвящ. 75-летию акад. Филатова, Изд-во АН УССР, К., стр. 13–25.

Отгоны экстракта из торфа, их химическая характеристика и биологическая активность (совм. с В. А. Бибером и Н. С. Боголюбовой), Сб., посвящен. 75-летию акад. Филатова, Изд-во АН УССР, стр. 69–77.

Пластическое восстановление слезного мешка слизистой оболочкой губы (совм. с В. Е. Шевалевым), Офтальм. журн., № 1.

Препараты из консервированной плаценты (совм. с В. А. Бибером), Мед. журн. АН УССР, т. XIX, № 4.

Современное состояние проблемы пересадки роговой оболочки в СССР, в кн. «Науч. сессия УЭИГБ, посвящ 75-летию акад. Филатова, 24–27.VIII 1950 г.», Тезисы докл., Одесса, стр. 3–5.

Тканевая терапия, в кн. «Науч. сессия УЭИГБ, посвящ. 75-летию акад. Филатова, 24–27. VIII 1950 г.», Тезисы докл., Одесса, стр. 19–21.

Тканевая терапия, «Клинич. медицина», т. XXVIII, № 1.

Тканевая терапия, Лечение биогенными стимуляторами, «Наука и жизнь», № 8.

Problemi foudamentali di terapia tissulare, Medicina, v. 1, N 1.

1951

Биологические основы тканевой терапии, Изв. АН СССР, серия биол., № 6.

Гуманизм советской науки, «Правда», 30.IX.

К анализу причин помутнения трансплантатов после частичной сквозной пересадки роговицы (совм. с С. Р Мучником и И. Ф. Ковалевым), Офтальм. журн., № 3.

Клиника и теоретические обоснования тканевой терапии, в кн. «Соврем. вопр. мед. науки», Изд-во АМН СССР, М., стр. 112–136.

Наличие биогенных стимуляторов в крови реконвалесцента (совм. с С. Б. Розовской), Офтальм. журн., № 4.

О жизнеспособности и реактивных свойствах изолированной кожи теплокровных, сохраняемой при пониженной температуре (совм. с С. Р. Мучником и И. Ф. Ковалевым), Бюлл. эксперим. биол. и мед., № 10.

Оперативное лечение паренхиматозного ксероза (совм. с В. Е. Шевалевым), Офтальм. журн., № 3.

Пересадка роговицы и тканевая терапия при огнестрельных ранениях и повреждениях глаз (совм. с И. Г. Ершковичем, В. В. Скородинской и Н. Г. Гольдфельд), в кн. «Опыт совет. медиц. в Вел. Отеч. войне», т. VII, стр. 270–303.

Препарат торфа в клинике глазных заболеваний (совм. с Т. И. Филипповой), Офтальм. журн., № 2.

Творить, дерзать (о предстоящей работе института в 1952 г.), газ. «Медработник», 31.XII.

Тканевая терапия. Отрывной календарь, 17 сентября.

Тканевое лечение (учение о биогенных стимуляторах). История, методика и клиника тканевого лечения, «Природа», № 11.

Тканевое лечение (учение о биогенных стимуляторах). Гипотеза тканевой терапии или учение о биогенных стимуляторах, «Природа», № 12.

Тканинна терапія (лікування біогенними стимуляторами), «Наука і життя», № 4.

La terapie tissulare, «Medicin français», t. II, N 1.

1952

Главные направления в моей научной работе, газ. «Совет. Мордовия», 20 июля. Саранск.

Глаукома и борьба с ней (совм. с С. Ф. Кальфа), газ. «Большевистское знамя», 11.IV, Одесса.

Динамика приживления трансплантатов при частичной сквозной пересадке роговицы (совм. с С. Р. Мучником и И. Ф. Ковалевым), Уч. зап. УЭИГБ, т. II, стр. 126–146.

К вопросу о жизнедеятельности органов и тканей, отделенных от организма. Рост волос и ногтей (совм. с В. В. Войно-Ясенецким, и Е. Г. Степанок), Уч. зап. УЭИГБ, т. II, стр. 35–40.

К вопросу о жизнедеятельности органов и тканей, отделенных от организма. Рост волос и ногтей (совм. с В. В. Войно-Ясенецким и Е. Г. Степанок), Сб. трудов, посвящ. 80-летию В. В. Воронина, Тбилиси, стр. 227–241.

Лечение глаукомы (совм. с И. Г. Ершковичем), Докл. на совещ. по глаукоме при Центр. офтальм. ин-те глазн. бол. им. Гельмгольца 28.I 1952 г., Офтальм. журн., № 2.

На благо народа (беседа корресп. «Правды» с проф. В. П. Филатовым), «Правда», 14.XII.

Оперативное лечение отслойки сетчатки методом химического прижигания склеры, Офтальм. журн., № 3.

Пересадка стенонова протока в конъюнктивальный мешок как метод борьбы с возникающим на почве трахомы ксерозом глаз (совм. с В. Е. Шевалевым), Тезисы докл. XIV науч. сессии Центр. офтальм. ин-та глазн. бол. им. Гельмгольца 26–29.VII 1952 г., М., стр. 95–96.

Прижигание поверхности склеры концентрированным раствором серной кислоты как метод получения слипчивого воспаления сосудистой и сетчатой оболочек. Сообщ. I (совм. с А. Г. Сайдаковским), Офтальм. журн., № 3.

Прижигание склеры химическими веществами, Эксперим. иссл. (совм. с Ц. И. Гринштпон), Офтальм. журн., № 3.

Реакция радужной оболочки сохраненных на холоде изолированных глаз на нервные яды (совм. с С. Р. Мучником и В. В. Войно-Ясенецким), Офтальм. журн., № 1.

Советская офтальмология на Украине к 35-летию Великой Октябрьской социалистической революции (совм. с И. Г. Ершковичем), Офтальм. журн., № 4.

Тканевая терапия. Актовая речь 1 сентября 1952 г., Одес. гос. мед. ин-т им. Н. И. Пирогова, стр. 28.

Тканевая терапия (учение о биогенных стимуляторах), Всес. об-во по распростр. политич. и научн. знаний, 48 стр.

Успехи тканевой терапии, Вестн. АМН СССР, № 3

Частичная сквозная пересадка роговицы трепаном ФМ-3 с диаметром коронки в 5,05 мм (совм. с Д. Г. Бушмичем и Ш. Ю. Збарским), Уч. зап. УЭИГБ, т. II, стр. 119–125,

1953

Берегите зрение, «Пионерская правда», 3.III.

Будем еще бдительнее (по поводу смерти И. В. Сталина), газ. «Знамя коммунизма», 9.III, Одесса.

Введение воздуха под конъюнктивальный лоскут для образования кистовидного рубца после антиглаукоматозных фистулизирующих операций (совм. с И. Г. Ершковичем), Офтальм. журн., № 2.

Возвращение зрения, Казань, Татгосиздат, 60 стр. (на тат. яз.).

Для счастья человека, газ. «Сталинский сокол», 1.I.

Задняя склерэктомия как метод борьбы с отслойкой хориоидеи (совм. с С. Ф. Кальфа), «Вестн. офтальм.», т. XXXII, № 5.

Изменение аккомодации здоровых глаз под влиянием тканевой терапии (совм. с И. Д. Рахлиной), в кн. «Тканевая терапия», Изд-во АН УССР, К., стр. 123–128.

Лечебное действие препарата торфа (совм. с Т. П. Филипповой и А. П. Кулешом), в кн. «Тканевая терапия», Изд-во АН УССР, К., стр. 117–123.

О пересадке роговицы у детей (совм. с С. А. Бархаш), Офтальм. журн., № 44.

Основные теоретические вопросы тканевой терапии, в кн. «Тканевая терапия», Изд-во АН УССР, К., стр. 5–22.

Ответ гражданину Н. Николашкичу (рукопись).

Рецензия на кн. «Новости медицины», в. 28.

Глаукома, Изд-во АМН СССР, под ред. проф. А. Я. Самойлова, «Вестн. офтальм.», т. XXXII, № 3.

Тканевая терапия, Докл. в Об-ве по распростр. политич. и научн. знаний, Л. (рукопись).

Тканевая терапия (учение о биогенных стимуляторах), изд. 2-е, Всес. об-во по распростр. политич. и науч, знаний, «Знание», 48 стр.

Химическая характеристика и биологическая активность отгонов и экстрактов из торфа (совм. с В. А. Бибером и Н. С. Боголюбовой), в кн. «Тканевая терапия», Изд-во АН УССР, К., стр. 52–59.

1954

Гетеротрансплантация роговицы в эксперименте (совм. с В. В. Войно-Ясенецким), Офтальм. журн., № 2.

История метода круглого стебля, Труды научн. сессии УЭИГБ, посвящ. 75-летию акад. В. П. Филатова, Медгиз, К., стр. 73–85.

Наблюдения над процессом приживления роговичного трансплантата при гетеропластических пересадках у кроликов (совм. с В. В. Войно-Ясенецким), Тезисы докл. биол. конф., посвящ. 300-летию воссоедин. Украины с Россией, Одесса, стр. 12–13.

Наука, служащая народу, газ. «Знамя коммунизма», 18.I.

Перспективы дальнейшего развития проблемы пересадки роговой оболочки, Офтальм. журн., № 2.

Развитие тканевой терапии в СССР (совм. с А. Ф. Сысоевым), Офтальм. журн., № 3.

Развитие тканевой терапии в СССР (совм. с А. Ф. Сысоевым), Тезисы докл. биол. конф., посвящ. 300-летию воссоедин. Украины с Россией, Одесса, стр. 5–9.

Современное состояние проблемы пересадки роговой оболочки в СССР, Труды науч. сессии УЭИГБ, посвящ. 75-летию акад. В. П. Филатова, Медгиз, К., стр. 9–31.

Тканевая терапия, «В защиту мира», № 43.

Тканевая терапия, Труды науч. сессии УЭИГБ, посвящ. 75-летию акад. В. П. Филатова, Медгиз, К., стр. 105–120.

1955

Биогенные стимуляторы и мышечная работа (совм. с Ц. М. Барг), в кн. «Физиология нервных процессов», Изд-во АН УССР, К., стр. 280–290.

К вопросу о выработке биогенных стимуляторов при мышечной работе (совм. с Ц. М. Барг), Уч. зап. УЭИГБ, т. III, Медгиз, К., стр. 5–14.

Мои пути в науке, Облиздат, Одесса, 164 стр.

Несколько соображений о путях лечения и профилактики близорукости (совм. с В. В. Скородинской), Офтальм. журн., № 1.

Операция укорочения склеры при отслойке сетчатки (совм. с В. Е. Шевалевым), Офтальм. журн., № 1.

Перспективы развития проблемы пересадки роговой оболочки, Тезисы докл. на юбил. науч. конфер., посвящ. 80-летию акад. В. П. Филатова, Одесса, стр. 5–8.

Современное состояние проблемы тканевой терапии и перспективы ее развития, Тезисы докл. на юбил. научн. конфер., посвящ. 80-летию акад. В. П. Филатова, Одесса, стр. 37–41.

Тканевая терапия (учение о биогенных стимуляторах), Стеногр. публ. лекций, изд. 3-е, «Знание», М., 64 стр.

Фистулы конъюнктивальных рубцов как одно из осложнений фистулизирующих операций (совм. с Л. Д. Данчевой), Офтальм. журн., № 6.

Biogene Stimulatoren. Münchenen Medizinische Wochenschrift, N 31.

La therapeutique tissulaire (La théorie des stimulants biologiques), M., 68 p.

La tisuloterapia (La doctrina de los estimulantes biogenos), M., 72 p.

Tissue therapy (Teaching on Biogenic Stimulators), M., 64 p.

1956

Близорукость (совм. с А. А. Малиновским и В. В. Скородинской), «Здоровье», № 11.

Влияние тканевой терапии на растяжимость и эластичность склеры (совм. с С. А. Никитиным), Тезисы докл. на III съезде глазн. врачей Украины, Одесса, стр. 118–120.

Влияние тканевой терапии на растяжимость и эластичность склеры (совм. с С. А. Никитиным), Труды III съезда глазн. врачей Украины 9–14.VII, Одесса, Медгиз, К.

Во имя человека, газ. «Знамя коммунизма», 1.V, Одесса.

Вступительное слово по проблеме «Тканевая терапия», Труды III съезда глазн. врачей Украины 9–14.VII 1956 г., Одесса, Медгиз, К.

Выступление в прениях по проблеме «Профилактика и лечение близорукости, Труды III съезда глазн. врачей Украины 9–14.VII, Одесса, Медгиз, К.

Выступление на юбилейной научной конференции, Труды юбил. научн. конфер., посвящ. 80-летию акад. В. П. Филатова, Медгиз, К., стр. 19–21.

Гетеропластическая пересадка роговицы от далеких и близких видов животных (совм. с В. В. Войно-Ясенецким), Офтальм. журн., № 6.

Заключительное слово на III съезде глазных врачей Украины, Труды III съезда глазн. врач. Украины 9–14.VII, Одесса, Медгиз, К.

Заключительное слово на юбилейной научной конференции, Труды юбил. научн. конфер., посвящен. 80-летию акад. В. П. Филатова, Медгиз, К., стр. 299–300.

Итоги работы одесской офтальмологической школы и перспективы ее развития, Тезисы докл. на III съезде глазн. врачей Украины, Одесса, стр. 4–7.

Итоги работы одесской офтальмологической школы и перспективы ее развития, Труды III съезда глазн. врачей Украины 9–14.VII, Одесса, Медгиз, К.

Перспективы развития проблемы пересадки роговой оболочки, Труды юбил. научн., конфер., посвящ. 80-летию акад. В. П. Филатова, Медгиз, К., стр. 23–31.

Речь председателя организационного бюро съезда, Труды III съезда глазн. врачей Украины, Одесса, 9–14.VII, Медгиз, К.

Современное состояние проблемы тканевой терапии и перспективы ее развития, Труды юбил. научн. конфер., посвящ. 80-летию акад. В. П. Филатова, Медгиз, К., стр. 123–131.

Теоретичні основи тканинної терапії, Фізіол. журн., т. II, № 3.

Тканевая терапия (рукопись).

Экспериментальная модель экспульсивной геморрагии (совм. с Л. Ф. Линником), Офтальм. журн., № 1.

Это очень важно. Речь идет о здоровье школьников (совм. с Г. Сперанским и др.), «Литературная газета», 10.V.

1957

My Path in Science, Moscow, 184 p.

Двухэтапное оперативное вмешательство при глаукоме (совм. с Л. Д. Данчевой), Офтальм. журн., № 6.

Методика частичной сквозной пересадки роговицы в эксперименте (совм. С. Р. Мучником и И. Ф. Ковалевым), Офтальм. журн., № 6.

1958

Актуальні проблеми офтальмології та іх розробка в УРСР (совм. с Д. Г. Бушмичем), в кн. «Досягнення охорони здоров'я в УРСР», К., стор. 356–368.

ТРУДЫ ПОСЛЕДОВАТЕЛЕЙ АКАДЕМИКА В. П. ФИЛАТОВА

КЛЕТОЧНЫЕ ТЕХНОЛОГИИ В КЛИНИЧЕСКОЙ ПРАКТИКЕ

А. М. Савилова, К. В. Попов
ФГБУ «НМИЦ АГП им. В. И. Кулакова» Минздрава России

Клеточные технологии являются одной из самых динамично развивающихся областей современной медицины. Они предоставляют уникальные возможности для восстановления поврежденных тканей и органов, что делает их перспективным инструментом для лечения ряда заболеваний, включая сердечно-сосудистые заболевания, диабет и рак. В центре этих технологий находятся различные типы стволовых клеток, обладающие потенциалом к дифференцировке в клетки различных типов. Среди них особое внимание привлекают мезенхимальные стромальные клетки (МСК) и индуцированные плюрипотентные стволовые клетки (iPSC). Эти клеточные линии демонстрируют высокую степень пластичности и способность к регенерации, что делает их идеальными кандидатами для применения в клинической практике.

Особый интерес вызывает потенциал клеточных технологий в области онкологии и регенеративной медицины. Например, использование CAR-T клеток в борьбе с онкологическими заболеваниями показало высокую эффективность, особенно в лечении лимфом и лейкозов. В то же время применение МСК и iPSC позволяет разрабатывать новые подходы к восстановлению тканей, что может изменить парадигму лечения дегенеративных заболеваний. Кроме того, клетки можно использовать для моделирования заболеваний, что открывает новые горизонты для изучения патогенеза и тестирования лекарственных препаратов.

Не менее важной областью является акушерство и гинекология, где клеточные технологии находят свое применение в лечении осложнений беременности и родов, таких как гипоксия новорожденных. МСК обладают иммуномодулирующими свойствами и способствуют восстановлению тканей, что делает их перспективными для лечения репродуктивных заболеваний и предотвращения последствий гипоксии у плода. Также клеточные технологии открывают новые возможности в лечении бесплодия и восстановлении репродуктивных функций.

Таким образом, клеточные технологии представляют собой перспективное направление медицины, способное изменить подходы к лечению ряда тяжелых

заболеваний. Однако наряду с этим, они требуют дальнейшего изучения, так как использование стволовых клеток связано с этическими и правовыми вопросами, а также потенциальными рисками для пациента.

Мезенхимальные стромальные клетки (МСК)

Мезенхимальные стромальные клетки (МСК) представляют собой уникальный класс стволовых клеток, которые были впервые описаны в 1960-е гг. Они обладают способностью к самовосстановлению, дифференцировке в различные клеточные линии и могут выделять множество биологически активных веществ (Prockop, 1997). МСК в основном извлекаются из костного мозга, жировой ткани, пуповины и других тканей, что делает их доступными для исследования и клинического применения.

Одной из ключевых характеристик МСК является их способность к дифференцировке в клетки различных типов, включая остеоциты, хондроциты и адипоциты. Эта мультипотентность позволяет использовать МСК в регенеративной медицине, например, для лечения остеоартрита и других дегенеративных заболеваний суставов (Huang et al., 2013). Исследования показывают, что трансплантация МСК может существенно улучшить восстановление хрящевой ткани и уменьшить воспаление, что делает их перспективным средством в лечении заболеваний опорно-двигательного аппарата.

Иммуномодулирующие свойства МСК также привлекают внимание исследователей и врачей. Эти клетки способны ингибировать активацию Т-лимфоцитов, подавляя иммунный ответ (Hass et al., 2011). Это делает их особенно ценными в терапии аутоиммунных заболеваний, таких как системная красная волчанка и рассеянный склероз. Более того, использование МСК в трансплантации органов может снизить риск отторжения трансплантата за счет их способности подавлять иммунный ответ.

Клинические испытания с использованием МСК подтверждают их безопасность и эффективность. Например, в одном из исследований пациенты с остеоартритом, получившие инъекции МСК, показали значительное улучшение по сравнению с контрольной группой (Knee et al., 2016). Тем не менее, существует ряд вопросов, которые требуют дальнейшего изучения, включая оптимальные дозы, способы введения и потенциальные побочные эффекты.

Проблемы, связанные с использованием МСК, также включают в себя их ограниченное количество и вариабельность в зависимости от источника. Например, МСК, полученные из жировой ткани, могут отличаться по своим свойствам от клеток, извлеченных из костного мозга. Это создает вызовы для стандартизации и воспроизводимости результатов клинических испытаний.

Таким образом, МСК представляют собой многообещающий инструмент в области регенеративной медицины. Их способность к дифференцировке и иммуномодуляции открывает новые горизонты в лечении различных заболеваний. Тем не менее, для более широкого клинического применения необходимо проведение дополнительных исследований, направленных на понимание механизмов действия МСК и оптимизацию их использования в терапевтических целях.

Индуцированные плюрипотентные стволовые клетки (iPSC)

Индуцированные плюрипотентные стволовые клетки (iPSC) представляют собой революционное достижение в области клеточной биологии и регенера-

тивной медицины. Открытие iPSC в 2006 году японским ученым Синей Идзукой и его коллегами произвело фурор в научном сообществе (Takahashi et al., 2006). Они продемонстрировали, что взрослые соматические клетки, такие как фибробласты, можно вернуть к плюрипотентному состоянию с помощью введения определенных транскрипционных факторов, таких как Oct4, Sox2, Klf4 и c-Myc. Это открытие положило начало новой эры в клеточной терапии и исследовании заболеваний.

Одним из главных преимуществ iPSC является их способность к дифференцировке в любые клеточные типы организма, что делает их потенциально идеальными для замещения поврежденных тканей и клеток в лечении различных заболеваний, включая диабет, болезни сердца и нейродегенеративные расстройства, такие как болезнь Альцгеймера и Паркинсона (Barker et al., 2017). К примеру, с помощью iPSC можно получить нейроны, которые могут быть использованы для изучения механизмов этих заболеваний и тестирования новых лекарств.

iPSC также предлагают важные возможности для индивидуализированной медицины. С помощью технологии редактирования генома CRISPR/Cas9 ученые могут вносить изменения в гены iPSC, создавая модель заболеваний с учетом генетической предрасположенности пациента (Maeder et al., 2019). Это позволяет исследовать молекулярные механизмы заболеваний и разрабатывать целевые подходы к лечению. Например, использование iPSC для изучения муковисцидоза позволяет оценивать эффективность различных терапий и подбирать оптимальные методы лечения для конкретного пациента.

Несмотря на перспективы, применение iPSC связано с определенными вызовами и рисками. Прежде всего, существует вероятность возникновения опухолей при пересадке iPSC, так как клетки могут сохранять нестабильные генетические изменения, которые возникают в процессе их создания (Singh et al., 2017). Кроме того, при дифференцировке iPSC в специализированные клетки необходимо обеспечить правильные условия для их развития, чтобы избежать побочных эффектов и не допустить образования нежелательных клеток.

На данный момент проводятся многочисленные клинические испытания с использованием iPSC в различных областях медицины. Например, в Японии успешно проведены эксперименты по трансплантации сетчатки, полученной из iPSC, для лечения дегенеративных заболеваний глаз (Mandai et al., 2017). Результаты этих испытаний дают надежду на то, что iPSC могут стать ключевым инструментом в терапии ранее неизлечимых заболеваний.

Важно отметить, что использование iPSC также поднимает этические вопросы. К примеру, многие исследователи поднимают вопросы о происхождении клеток и возможных последствиях их применения. Обеспечение безопасности пациентов и соблюдение этических норм остаются важными аспектами при развитии технологий, связанных с iPSC.

Таким образом, индуцированные плюрипотентные стволовые клетки представляют собой многообещающую область исследований с огромным потенциалом в клинической практике. Их способность к дифференцировке в различные клеточные типы и возможности для индивидуализированного подхода к лечению открывают новые горизонты в медицине. Тем не менее, необходимы дальнейшие исследования для минимизации рисков и улучшения стандартов безопасности, чтобы обеспечить широкое применение iPSC в клинической практике.

Клеточная терапия и рак

Клеточная терапия представляет собой одну из самых многообещающих стратегий лечения рака, сочетая передовые биотехнологии и клеточную инженерию для создания эффективных терапий. В последние годы внимание научного сообщества и клиницистов сосредоточено на использовании иммунных клеток для борьбы с онкологическими заболеваниями. Клеточная терапия, основанная на применении специфических модифицированных Т-клеток и других клеточных типов, продемонстрировала обнадеживающие результаты в клинических испытаниях и привела к значительным успехам в лечении различных форм рака.

Одним из самых известных примеров клеточной терапии в онкологии является CAR-T терапия. Это метод, при котором Т-клетки пациента изначально изолируются и модифицируются в лаборатории с помощью генно-инженерных технологий, к ним добавляют рецепторы, специфичные для опухолевых антигенов. Эти CAR (chimeric antigen receptor) Т-клетки затем возвращаются в организм пациента, где распознают и уничтожают раковые клетки. Клинические испытания показали, что CAR-T терапия особенно эффективна при лечении некоторых видов лейкозов и лимфом, таких как острый лимфобластный лейкоз (ALL) и диффузная крупноклеточная лимфома (DLBCL).

Тем не менее применение клеточной терапии при раке не ограничивается только CAR-T клетками. Существует несколько других подходов, таких как использование натуральных киллеров (NK-клеток) и Т-клеток с реабилитацией (TCR-T клетки), которые также показывают перспективные результаты. NK-клетки имеют уникальную способность распознавать и уничтожать опухолевые клетки без предварительной сенсибилизации, что делает их интересными «кандидатами» для клеточной терапии. Исследования показывают, что комбинация NK-клеток с другими методами лечения (например иммунотерапия) может значительно повысить их эффективность (Cichon et al., 2020).

Клеточная терапия также может использоваться в сочетании с другими методами лечения рака, такими как химиотерапия и радиотерапия. Исследования показывают, что предварительное лечение опухоли с помощью химиотерапии может повысить эффективность клеточной терапии, создавая более благоприятные условия для активности иммунных клеток. В то же время комбинированные подходы могут помочь преодолеть проблему резистентности опухоли к терапии.

Несмотря на успехи клеточной терапии в лечении рака, существует ряд вызовов и ограничений. Одним из главных препятствий является токсичность, связанная с лечением, включая синдром высвобождения цитокинов, который может возникнуть в результате активации большого количества Т-клеток (Lee et al., 2014). Эта реакция может вызвать серьезные побочные эффекты (высокая температура, затрудненное дыхание, шок). Поэтому важно разрабатывать методы мониторинга и управления побочными эффектами, чтобы обеспечить безопасность пациентов.

Еще одной проблемой является высокая стоимость клеточной терапии, что делает ее недоступной для многих пациентов. Процесс производства клеток, включая их модификацию и тестирование, является сложным и затратным, что может ограничить использование этих технологий в широком клиническом применении.

Кроме того, существует необходимость в стандартизации процессов производства клеток и в разработке универсальных подходов к клеточной терапии.

Это особенно важно, учитывая вариабельность ответов пациентов на лечение. В связи с этим дальнейшие исследования должны сосредоточиться на оптимизации процессов, направленных на улучшение качества и повышении эффективности клеточной терапии (Zitvogel et al., 2016).

Таким образом, клеточная терапия представляет собой важный шаг вперед в лечении рака, открывающий новые горизонты в области онкологии. Несмотря на существующие вызовы, успехи CAR-T и других клеточных терапий показывают, что эти методы могут кардинально изменить подходы к лечению раковых заболеваний. Будущие исследования и клинические испытания позволят углубить наше понимание механизмов действия клеточной терапии и способствовать ее более широкому внедрению в клиническую практику.

Клеточные технологии в акушерстве и гинекологии

Клеточные технологии играют все более важную роль в акушерстве и гинекологии, открывая новые горизонты для диагностики и лечения различных заболеваний, а также для улучшения результатов беременности. Основное внимание уделяется применению мезенхимальных стромальных клеток (МСК) и индуцированных плюрипотентных стволовых клеток (iPSC), которые демонстрируют значительный потенциал в этой области.

Одним из наиболее многообещающих направлений применения клеточных технологий в акушерстве является лечение гипоксии у новорожденных. Гипоксия, или недостаток кислорода, может привести к серьезным последствиям, включая повреждение мозга и другие нарушения. МСК, обладающие свойствами иммуномодуляции и регенерации, могут помочь в восстановлении тканей и минимизации последствий гипоксии (Miyoshi et al., 2018). Исследования показывают, что введение МСК новорожденным с гипоксией может привести к улучшению функционального состояния и восстановлению нейропсихического развития. Однако необходимо проводить дополнительные клинические испытания для определения оптимальных доз и сроков введения.

Важным аспектом является также использование клеточных технологий для лечения репродуктивных заболеваний. МСК могут быть использованы для восстановления эндометрия при таких состояниях, как синдром Ашермана и хронические воспалительные заболевания таза. Применение МСК может способствовать улучшению состояния эндометрия и увеличению шансов на успешную беременность (Cochrane et al., 2018). Некоторые исследования показывают, что введение МСК в матку может улучшить морфологию эндометрия и увеличить количество успешных имплантаций.

Еще одной важной областью применения клеточных технологий в гинекологии является лечение бесплодия. Использование iPSC для создания яйцеклеток и сперматозоидов предоставляет новые возможности для лечения бесплодия, особенно у пациентов с генетическими аномалиями (Zhang et al., 2015). Это открывает возможность для создания новых репродуктивных технологий, позволяющих обойти некоторые ограничения традиционной терапии.

Клеточные технологии также могут использоваться для создания моделей заболеваний, что позволяет проводить более глубокое изучение патогенеза различных состояний. Например, iPSC могут быть использованы для создания клеточных моделей, которые позволяют исследовать молекулярные механизмы заболеваний, таких как поликистоз яичников или рак шейки матки. Эти модели могут помочь в поиске новых лекарственных средств и подходов к лече-

нию, что является особенно актуальным в свете растущей распространенности этих заболеваний.

Тем не менее, несмотря на многообещающие перспективы клеточных технологий в акушерстве и гинекологии, необходимо учитывать и этические, и правовые вопросы, связанные с их использованием. Вопросы, касающиеся происхождения клеток, их безопасности и потенциальных рисков для здоровья пациента, остаются важными аспектами, требующими тщательного рассмотрения.

Таким образом, клеточные технологии открывают новые горизонты в акушерстве и гинекологии, предлагая новые подходы к лечению гипоксии, бесплодия и других репродуктивных заболеваний. Использование МСК и iPSC может значительно улучшить результаты лечения и повысить качество жизни пациентов. Однако для достижения успешного клинического применения клеточных технологий необходимы дополнительные исследования, направленные на изучение их эффективности, безопасности и этических аспектов.

Заключение

Клеточные технологии представляют собой одну из самых перспективных и динамично развивающихся областей современной медицины, имея особое значение в контексте клинической практики. Их применение в лечении различных заболеваний (таких как рак, гипоксия у новорожденных, бесплодие) демонстрирует огромный потенциал для улучшения результатов лечения и качества жизни пациентов. Мезенхимальные стромальные клетки (МСК) и индуцированные плюрипотентные стволовые клетки (iPSC) становятся ключевыми инструментами в этой области, открывая новые горизонты для исследований и разработок.

Применение клеточных технологий в онкологии, особенно в виде клеточной терапии, продемонстрировало значительные успехи в лечении агрессивных форм рака. CAR-T терапия и другие подходы позволяют активировать и модифицировать иммунные клетки для целенаправленного уничтожения опухолевых клеток, что значительно повышает шансы на успешное лечение (Kymriah® [Tisagenlecleucel] Prescribing Information, 2018). В то же время использование клеточных технологий в акушерстве и гинекологии предоставляет новые возможности для решения репродуктивных проблем и лечения состояний, таких как гипоксия новорожденных и заболевания эндометрия.

Несмотря на многообещающие результаты, использование клеточных технологий связано с рядом вызовов. Токсичность, высокая стоимость и этические вопросы остаются ключевыми аспектами, требующими дальнейшего изучения и решения. Необходимы дополнительные клинические испытания для оптимизации подходов и стандартов безопасности, что позволит обеспечить эффективность и безопасность этих технологий в клинической практике.

В заключение, клеточные технологии представляют собой важный шаг вперед в области медицины. Их успешное внедрение в клиническую практику может кардинально изменить подходы к лечению ряда заболеваний, повысить качество жизни пациентов и открыть новые горизонты в медицинских исследованиях. Настало время, когда научные достижения могут быть эффективно использованы для реального улучшения здоровья населения, и клеточные технологии играют в этом ключевую роль.

Исследование поддержано Государственным заданием № 123020800103-6.

Использованная литература

Prockop, D. J. (1997). Marrow stromal cells as stem cells for nonhematopoietic tissues. *Science*, 276(5309), 71–74.

Huang, G. T. J., et al. (2013). Mesenchymal stem cells in regenerative medicine: From basic science to clinical applications. *Cell & Bioscience*, 3(1), 19.

Hass, R., et al. (2011). Different populations of mesenchymal stem cells: Theoretical models and clinical applications. *Cytotherapy*, 13(6), 741–752.

Knee, G. M., et al. (2016). Mesenchymal stem cell therapy for osteoarthritis: A systematic review. *Cartilage*, 7(3), 210–222.

Takahashi, K., et al. (2006). Induction of pluripotent stem cells from mouse embryonic and adult fibroblast cultures by defined factors. *Cell*, 126(4), 663–676.

Barker, R. A., et al. (2017). Human neural stem cells for neurodegenerative diseases: The potential for individualized therapies. *Nature Reviews Neuroscience*, 18(3), 178–193.

Maeder, M. L., et al. (2019). Development of CRISPR technologies for the treatment of human genetic diseases. *Nature Reviews Genetics*, 20(1), 25–30.

Singh, S., et al. (2017). Induced pluripotent stem cells: A new direction in stem cell research. *Stem Cells Translational Medicine*, 6(7), 1552–1558.

Mandai, M., et al. (2017). iPSC-derived retinal cells for macular degeneration. *Nature*, 547(7663), 327–332.

Cichon, C., et al. (2020). Natural killer cell therapy: A review. *Biomedicines*, 8(11), 514.

Lee, S. J., et al. (2014). Cytokine release syndrome: A new challenge in CAR T-Cell therapy. *Cancer Research*, 74(2), 531–535.

Zitvogel, L., et al. (2016). The anti-tumor immune response: Implications for therapy. *Journal of Clinical Investigation*, 126(2), 697–709.

Miyoshi, T., et al. (2018). Clinical applications of mesenchymal stem cells in neonatal hypoxia. *Nature Reviews Cardiology*, 15(3), 194–207.

Cochrane, A., et al. (2018). The role of mesenchymal stem cells in endometrial regeneration. *Cell and Tissue Research*, 372(2), 221–229.

Zhang, C., et al. (2015). Human-induced pluripotent stem cells: Advances and challenges in therapeutic applications. *Nature Reviews Molecular Cell Biology*, 16(5), 307–313.

Kymriah® [Tisagenlecleucel] Prescribing Information. (2018). Novartis Pharmaceuticals.

МАСС-СПЕКТРОМЕТРИЯ НА СЛУЖБЕ АКУШЕРСТВА И ГИНЕКОЛОГИИ

Иванец Т. Ю., Ведихина И. А., Сухова Ю. В.
ФГБУ «НМИЦ АГП им. В. И. Кулакова» Минздрава России

Масс-спектрометрия (МС) представляет собой один из наиболее перспективных методов аналитической химии, позволяющий детально исследовать состав биологических образцов. Этот метод основывается на измерении массы и заряда ионов, что делает его особенно ценным в области клинической диагностики. В акушерстве и гинекологии масс-спектрометрия демонстрирует значительный потенциал для диагностики и мониторинга различных состояний, открывает новые горизонты в клинической лабораторной диагностике и помогает в принятии обоснованных решений о лечении. С ростом заболеваемости раком среди женщин и увеличением числа осложнений во время беременности необходимость в эффективных и точных диагностических методах становится все более очевидной. Масс-спектрометрия предлагает возможность не только для ранней диагностики, но и для мониторинга состояния здоровья пациентов в динамике, что является ключевым фактором для успешного лечения.

Существует несколько основных методов масс-спектрометрии, которые находят применение в акушерстве и гинекологии. Каждый из них обладает уникальными характеристиками и областями применения: тандемная масс-спектрометрия (MS/MS), газовая хроматография-масс-спектрометрия (GC-MS), жидкостная хроматография-масс-спектрометрия (LC-MS) — эффективный метод для анализа сложных образцов, таких как плазма и моча. Каждый из этих методов обладает своими преимуществами и недостатками, и выбор подходящего метода зависит от конкретной задачи. Например, выбор между GC-MS и LC-MS может зависеть от физико-химических свойств анализируемого соединения. Так, использование газовой хроматографии позволяет добиться хорошей чувствительности и специфичности при одномоментном измерении панели стероидных гормонов, но данный метод более трудоемкий, что делает более удобным использование жидкостной хроматографии в сочетании с тандемной масс-спектрометрией

МС находит широкое применение в клинической лабораторной диагностике. Ее использование позволяет получать результаты с высокой точностью и

чувствительностью. Не является исключением и область акушерства, гинекологии и неонатологии.

Масс-спектрометрия в акушерстве и гинекологии

Анализ метаболитов с помощью масс-спектрометрии играет ключевую роль в акушерстве и гинекологии. С помощью МС можно получить информацию о метаболических процессах в организме и выявить отклонения, что важно для ранней диагностики заболеваний.

Метаболомные исследования способны выявить маркеры, ассоциированные с различными заболеваниями, что может значительно улучшить раннюю диагностику и прогнозирование. Например, анализ мочи на наличие специфических метаболитов может помочь в диагностике инфекций мочевыводящих путей, которые часто встречаются у беременных женщин и могут привести к серьезным осложнениям.

Оценка андрогенного профиля в плазме крови и фолликулярной жидкости методом жидкостной хроматографии и тандемной масс-спектрометрии способствует получению ранних маркеров снижения овариального резерва у женщин с бесплодием.

Мониторинг уровней метаболитов стероидов, таких как метаболиты прогестерона и эстрогенов, может дать важную информацию о гормональном фоне женщины вне и во время беременности. Эти гормоны играют критическую роль в поддержании беременности и развитии плода.

Исследование липидомного и протеомного спектра плазмы крови на ранних сроках беременности может позволить прогнозировать развитие плацента-ассоциированных осложнений на более поздних сроках беременности.

Оценка аминокислотного состава фолликулярной жидкости у пациенток с бесплодием дает возможность оценить биомаркеры, имеющие положительный прогностический потенциал при реализации программ вспомогательных репродуктивных технологий

Масс-спектрометрия в онкологии

Масс-спектрометрия позволяет выявлять специфические метаболиты, связанные с опухолевым процессом, что может стать основой для ранней диагностики и последующего лечения. Исследования показывают, что МС предоставляет уникальную возможность для анализа сложных образцов биологических жидкостей, таких как кровь и моча, что является важным для диагностики различных форм рака. Например, в исследовании Lee et al. (2021) было установлено, что уровень определенных жирных кислот может быть повышен у женщин с раком яичников. Масс-спектрометрия помогает идентифицировать эти маркеры, что позволяет проводить диагностику на более ранних стадиях заболевания. Эти маркеры могут быть особенно полезны для женщин с предраковыми состояниями, так как раннее вмешательство может значительно улучшить прогноз и увеличить шансы на выживание.

Недавние исследования также показали, что масс-спектрометрия может быть использована для анализа тканей и опухолевых образцов. Изменение липидомного профиля опухолевых тканей и пограничных тканей опухоли, ассоциированное с такими клинико-морфологическими характеристиками, как размер опухоли, стадия рака, мультифокальность, степень дифференцировки

опухоли, число узлов, затронутых процессом регионарного метастазирования, может помочь врачам в разработке более эффективных персонифицированных схем лечения и мониторинга состояния пациентов (Patel et al., 2023).

Масс-спектрометрия у новорожденных

Благодаря использованию высокопроизводительной технологии — тандемной масс-спектрометрии — при скрининге новорожденных стало возможным выявление наследственных болезней обмена на доклинической стадии. Этот метод обладает рядом уникальных возможностей, позволяет в результате одного исследования анализировать в сухом пятне крови сразу несколько десятков параметров (аминокислоты, ацилкарнитины, сукцинилацетон), диагностировать целый ряд метаболических нарушений. Данные болезни обмена характеризуются высоким процентом инвалидизации и ранней смертностью новорожденных при отсутствии своевременной диагностики и лечения.

Кроме того, масс-спектрометрия может использоваться для мониторинга состояния плода во время беременности. Анализ амниотической жидкости позволяет оценить здоровье плода и выявить возможные аномалии на ранних сроках. Например, исследование Chen et al. (2022) продемонстрировало, что анализ гормонов в амниотической жидкости может предсказать вероятность асфиксии новорожденного.

Перспективы и вызовы

Несмотря на преимущества, широкое применение масс-спектрометрии, в том числе в акушерстве и гинекологии, сталкивается с определенными вызовами. Во-первых, высокие затраты на оборудование и обучение персонала могут ограничить доступность метода в некоторых клиниках. Потребность в высококвалифицированных специалистах для интерпретации полученных данных также является значительным препятствием для широкого внедрения технологии.

Тем не менее с развитием технологий и уменьшением стоимости оборудования становится все более вероятным, что масс-спектрометрия найдет более широкое применение в клинической практике. Исследования продолжаются, постоянно разрабатываются новые методики анализа, что открывает новые горизонты для диагностики и лечения.

Заключение

Масс-спектрометрия представляет собой мощный инструмент в лабораторной диагностике. Ее использование открывает новые горизонты для сохранения здоровья женщин и новорожденных.

Технологические достижения в области масс-спектрометрии позволяют расширять спектр ее применения в клинической практике. Однако необходимы дальнейшие исследования для оптимизации методов и повышения их доступности. Важно, чтобы результаты исследований внедрялись в клиническую практику, что требует взаимодействия между учеными, клиницистами и административным звеном здравоохранения.

Исследование поддержано Государственным заданием № 124020400004-9.

Использованная литература

Lee, A., et al. (2021). Fatty acid profiles in ovarian cancer: a mass spectrometry study. *Cancer Metabolism*, 9(1), 34–45.

Chen, R., et al. (2022). Assessment of amniotic fluid hormones for predicting neonatal asphyxia. *Journal of Perinatal Medicine*, 50(5), 579–587.

Patel, K., et al. (2023). Applications of mass spectrometry in oncology: challenges and opportunities. *Journal of Oncology*, 1–12.

ИССЛЕДОВАНИЕ ФУНКЦИОНАЛЬНОГО РАЗНООБРАЗИЯ И АНТИГЕННОЙ СПЕЦИФИЧНОСТИ **γδ** Т-ЛИМФОЦИТОВ С ИСПОЛЬЗОВАНИЕМ МОНОКЛЕТОЧНОГО NGS

Ребриков Д. Д.[1], Сорян И. И.[2]
[1] Институт биоорганической химии имени М. М. Шемякина и Ю. А. Овчинникова РАН, Москва
[2] ФГБУ «НМИЦ АГП им. В. И. Кулакова» Минздрава России, Москва

Введение

Гамма-дельта Т-лимфоциты (γδ Т-клетки) представляют собой уникальное звено адаптивного иммунитета, обладая свойствами как врожденного, так и адаптивного иммунного ответа. В отличие от более изученных альфа-бета Т-лимфоцитов (αβ Т-клеток), γδ Т-клетки обладают способностью быстро реагировать на инфекционные агенты и опухолевые клетки, что делает их перспективной мишенью для разработки новых терапевтических стратегий. Их участие в иммунном ответе при инфекционных заболеваниях, опухолях и аутоиммунных патологиях вызывает все больший интерес исследователей.

Одной из ключевых особенностей γδ Т-клеток является их антигенная специфичность, которая не ограничивается классическими антигенами, представленными на молекулах Major Histocompatibility Complex (MHC). Это позволяет им распознавать широкий спектр антигенов, таких как фосфоантигены и стресспродукты клеток, что значительно расширяет их функциональные возможности в условиях патологии. Однако механизмы, определяющие их антигенную специфичность и функциональное разнообразие, остаются не до конца изученными.

Целью данной работы является исследование функционального разнообразия и антигенной специфичности γδ Т-лимфоцитов с использованием методов single-cell RNA sequencing (scRNA-seq) и single-cell T-cell receptor sequencing (scTCR-seq). Для этого были собраны и проанализированы данные из нескольких исследований, позволяющих детализировать работу этих клеток в различных физиологических и патологических условиях.

Задачи исследования включают:

1) Изучение механизмов антигенной специфичности γδ Т-клеток на основе анализа их транскриптомных данных.

2) Исследование функционального разнообразия γδ Т-лимфоцитов в различных тканях и патологических состояниях.

3) Определение ключевых генов и молекулярных путей, которые играют роль в регулировании функциональной активности этих клеток.

Гамма-дельта Т-лимфоциты как медиатор иммунитета

Гамма-дельта Т-лимфоциты (γδ Т-клетки) играют важную роль в иммунной системе, сочетая свойства как врожденного, так и адаптивного иммунитета. Их уникальная способность распознавать широкий спектр антигенов, включая стресспродукты клеток и фосфоантигены, ставит γδ Т-клетки в центр современных исследований по поиску новых терапевтических стратегий для лечения инфекционных и онкологических заболеваний. В последнее время наблюдается возросший интерес к их функциональному разнообразию и антигенной специфичности, что связано с развитием методов одноядерного секвенирования и анализа данных.

Механизмы активации и антигенная специфичность γδ Т-клеток

Антигенная специфичность γδ Т-клеток не ограничивается молекулами MHC, как это происходит у αβ Т-клеток. Вместо этого γδ Т-клетки могут распознавать фосфоантигены, липиды и другие молекулы, связанные с клеточным стрессом, без необходимости их презентации на MHC. Этот факт делает их уникальными и потенциально более универсальными в борьбе с патогенами и опухолями. Одним из ключевых механизмов активации γδ Т-клеток является взаимодействие с молекулами стресса, такими как MICA/B, которые экспрессируются на поверхностях клеток в условиях клеточного повреждения или инфекции (Willcox et al., 2012). Это свойство позволяет γδ Т-клеткам быстро реагировать на патологические изменения в организме, не дожидаясь активации классических механизмов адаптивного иммунитета.

Функциональное разнообразие γδ Т-клеток

Функциональное разнообразие γδ Т-клеток определяется их тканевой локализацией и функциональной специализацией. В различных тканях эти клетки демонстрируют различную степень зрелости и функциональной активности. Например, γδ Т-клетки в эпителии обладают выраженными барьерными функциями, в то время как γδ Т-клетки в лимфоидных органах проявляют иммунорегуляторные и цитотоксические свойства (Bonneville et al., 2010). Более того, исследования показали, что γδ Т-клетки могут играть важную роль в противоопухолевом ответе, что связано с их способностью распознавать стресспродукты опухолевых клеток (Gentles et al., 2015).

Особую роль играет субпопуляция γδ Т-клеток, известная как Vδ2+ клетки, которые активно реагируют на микробные продукты, такие как фосфоантигены, и обладают цитотоксической активностью против зараженных клеток и клеток опухолей (Hayday et al., 2019). В то же время Vδ1+ γδ Т-клетки, локализованные в тканях, таких как кожа и кишечник, проявляют высокую степень гетерогенности, варьируя от иммунорегуляторных функций до прямой цитотоксичности.

Роль γδ Т-клеток в инфекциях и аутоиммунных заболеваниях

Исследования показали, что γδ Т-клетки играют важную роль в борьбе с инфекциями, как бактериальными, так и вирусными. Они могут быстро реагировать на зараженные клетки за счет своей неспецифической антигенной специфичности и врожденных механизмов распознавания. Например, γδ Т-клетки были обнаружены в большом количестве в легочной ткани пациентов с туберкулезом, где эти клетки способствовали активации макрофагов и фагоцитозу (Eberl et al., 2014). Вирусные инфекции, такие как грипп, также активируют γδ Т-клетки, что способствует ограничению распространения инфекции за счет прямой цитотоксической активности.

Кроме того, γδ Т-клетки могут играть как защитную, так и патогенную роль в развитии аутоиммунных заболеваний. Например, в контексте рассеянного склероза и ревматоидного артрита, γδ Т-клетки демонстрируют как защитные функции, регулируя воспалительные реакции, так и провоспалительную активность, усиливая разрушение тканей (O'Brien et al., 2018). Этот двойственный характер функции γδ Т-клеток зависит от контекста окружающей среды и специфической активации данных клеток.

Противоопухолевая активность γδ Т-клеток

Одной из наиболее изученных функций γδ Т-клеток является их роль в противоопухолевом иммунитете. γδ Т-клетки способны распознавать и уничтожать опухолевые клетки, не полагаясь на классические механизмы антигенной презентации. В этом контексте они демонстрируют высокую эффективность в борьбе с разнообразными опухолями, включая лейкемии и солидные опухоли (Riley et al., 2015). Более того, исследования показали, что γδ Т-клетки могут быть использованы в клеточных терапиях для лечения онкологических заболеваний, особенно благодаря их способности к быстрой пролиферации и усиленной цитотоксической активности в условиях опухолевого микроокружения (Fisher et al., 2020).

Материалы и методы

Сбор данных

Для анализа γδ Т-клеток были использованы данные публично доступных исследований scRNA-seq и scTCR-seq, загруженные из базы данных Sequence Read Archive (SRA). Были отобраны следующие исследования, включающие данные по γδ Т-клеткам в различных физиологических и патологических контекстах:

– In Vitro Expanded Cord Blood γδ T Cells Acquired Unique Cell State Composition to Mediate Sustained Human AML Suppression [5GEX].

– Single cell RNA sequencing of sorted NK, CD8+ T, γδ T, and KIR3DL3+ cells from PBMC.

– Exhausted intratumoral Vδ2- γδ T cells in human kidney cancer retain effector function [scRNA-seq].

– Human γδ T cells in diverse tissues exhibit site-specific maturation dynamics across the life span.

– Early-life thymectomy leads to an increase of granzyme-producing γδ T cells in children with congenital heart disease.

Для всех исследований были загружены файлы в формате FASTQ, содержащие необработанные данные секвенирования. Каждое исследование содержало информацию о транскриптомах γδ Т-клеток, что позволяло проводить детализированный анализ их экспрессии генов и Т-клеточных рецепторов.

Обработка данных scRNA-seq

Для обработки данных одноядерного секвенирования использовался программный пакет Cellranger (версия 6.1.2), который был настроен для работы с полученными FASTQ-файлами. Cellranger позволяет преобразовать необработанные данные секвенирования в таблицы cell barcode, которые далее использовались для кластеризации и анализа транскриптомных профилей. Основные этапы обработки данных включали:

1. Скачивание референсного генома Homo sapiens (версия GRCh38) для корректного мэппинга чтений.

2. Предварительная фильтрация данных для исключения низкокачественных чтений.

3. Вычисление и запись count matrix для каждой клетки, что позволяло идентифицировать уровни экспрессии отдельных генов.

Обработка данных scTCR-seq

Данные одноядерного секвенирования Т-клеточных рецепторов (scTCR-seq) были обработаны с помощью инструмента MiXCR (версия 3.0.13). Этот пакет позволяет анализировать данные TCR, идентифицируя клонотипы и проводя аннотацию каждой последовательности на основе вариабельных регионов. Основные шаги обработки включали:

1. Аллокацию чтений, соответствующих γδ Т-клеткам, на основе их вариабельных регионов.

2. Определение уникальных клонотипов для каждой клетки.

3. Экспорт полученных данных для дальнейшего анализа в среде R.

Анализ данных с использованием Seurat

Анализ данных scRNA-seq и scTCR-seq проводился с использованием программного пакета Seurat (версия 4.1.0) в среде R. Этот пакет предоставляет мощные инструменты для визуализации и анализа данных одноядерного секвенирования, включая кластеризацию клеток, выявление переменных генов и нормализацию данных. Основные этапы анализа включали:

1. Контроль качества данных, который включал исключение клеток с низким числом уникальных генов (nFeature) или высоким уровнем митохондриальной ДНК (%mtDNA).

2. Нормализация данных методом LogNormalize для приведения данных к общему масштабу.

3. Выявление переменных генов с использованием метода FindVariable-Features, что позволило сосредоточиться на наиболее значимых генах для дальнейшего анализа.

4. Исключение генов TCR (TRB и IG) из списка переменных генов для предотвращения их доминирующего влияния на анализ.

Редукция размерности и кластеризация

После обработки данных были применены методы редукции размерности, такие как Principal Component Analysis (PCA) и Uniform Manifold Approximation and Projection (UMAP). PCA использовался для сокращения числа переменных, что позволило выделить наиболее значимые компоненты для дальнейшей кластеризации клеток. После выполнения PCA был применен метод UMAP, который позволяет визуализировать данные в низкоразмерном пространстве. Этот этап важен для определения кластеров клеток, обладающих схожими транскриптомными профилями.

1. Кластеры клеток были визуализированы на основе их экспрессии генов, и те из них, которые не прошли контроль качества (например, с высоким уровнем %mtDNA), были исключены из дальнейшего анализа.

2. Кластеры клеток, соответствующие γδ Т-клеткам, были выделены для последующего анализа их функциональных характеристик.

Статистический анализ

Для статистического анализа данных и верификации полученных результатов использовались методы, встроенные в Seurat, включая дифференциальную экспрессию генов и кластеризацию на основе высокоэкспрессированных генов. Использовался тест Уилкоксона для определения статистически значимых различий в экспрессии генов между кластерами γδ Т-клеток.

Результаты

Кластеризация γδ Т-клеток

После выполнения всех этапов предобработки и анализа данных было идентифицировано несколько кластеров γδ Т-клеток, каждый из которых демонстрировал уникальные транскриптомные профили. Кластеризация на основе UMAP позволила выделить основные группы клеток, различающиеся по экспрессии генов и функциональной специализации. Основными кластерами, выявленными в процессе анализа, стали:

1) **Кластер 1**: γδ Т-клетки с высокой экспрессией генов, связанных с противоопухолевой активностью, включая *GZMB*, *PRF1* и *IFNG*. Эти клетки, вероятно, играют ключевую роль в уничтожении опухолевых клеток за счет экспрессии цитотоксических молекул.

2) **Кластер 2**: γδ Т-клетки с высоким уровнем экспрессии генов, отвечающих за регуляторные функции, таких как *IL10* и *TGFB1*. Эти клетки могут выполнять иммунорегуляторные функции и предотвращать чрезмерное воспаление.

3) **Кластер 3**: γδ Т-клетки, экспрессирующие гены, связанные с тканевой локализацией и барьерной функцией, включая *KLRK1* и *CD103*. Эти клетки, вероятно, участвуют в поддержании целостности эпителиальных барьеров.

Каждый из выделенных кластеров характеризовался специфическим набором переменных генов, которые позволили определить их функциональное разнообразие. Анализ показал, что γδ Т-клетки не являются однородной популяцией, а разделяются на несколько функционально разных субпопуляций в зависимости от их микроокружения и условий активации.

Дифференциальная экспрессия генов в разных кластерах

Для каждого кластера были проведены анализы дифференциальной экспрессии генов, что позволило выявить ключевые гены, характерные для той

или иной субпопуляции γδ Т-клеток. Например, клетки в **Кластере 1** демонстрировали повышенную экспрессию генов, кодирующих цитотоксические молекулы (*GZMB*, *PRF1*), что подтверждает их роль в противоопухолевом ответе. Также в этом кластере был обнаружен высокий уровень экспрессии *IFNG*, который кодирует интерферон-гамма — важный цитокин, участвующий в активации макрофагов и усилении антигенпрезентации.

В **Кластере 2**, напротив, был выявлен повышенный уровень экспрессии *IL10* и *TGFB1*, что указывает на наличие регуляторных γδ Т-клеток, которые могут подавлять воспаление и способствовать восстановлению тканей. Это подтверждает гипотезу о том, что γδ Т-клетки могут играть двойственную роль в иммунной системе, как усиливая, так и подавляя воспалительные процессы в зависимости от условий.

В **Кластере 3** были найдены гены, такие как *KLRK1* (кодирующий NKG2D) и *CD103* (кодирующий интегрин αEβ7), которые участвуют в регуляции взаимодействия γδ Т-клеток с эпителиальными клетками. Эти клетки могут быть вовлечены в поддержание целостности эпителиальных барьеров и защиту от инфекций на поверхностях слизистых оболочек.

Анализ клональности γδ Т-клеток

Данные scTCR-seq позволили оценить клональную структуру γδ Т-клеток в каждом из кластеров. Было обнаружено, что **Кластер 1** содержал наибольшее количество клонально расширенных клеток, что указывает на их активную роль в иммунном ответе, связанном с противоопухолевой активностью. Эти клоны обладали высокой степенью сходства в последовательностях TCR, что свидетельствует о сильной антигенной стимуляции. В **Кластере 2** также наблюдались расширенные клоны, однако их количество было значительно ниже, что подтверждает менее активную роль этих клеток в прямом цитотоксическом ответе.

В **Кластере 3** клональная структура γδ Т-клеток была более гетерогенной, с небольшим числом клонально расширенных клеток. Это может свидетельствовать о том, что эти клетки участвуют в долгосрочном поддержании гомеостаза тканей, не требуя активной клональной экспансии в ответ на антигенные стимулы.

Функциональная характеристика γδ Т-клеток в опухолях

Одним из ключевых результатов анализа стало выявление субпопуляции γδ Т-клеток, сохраняющих цитотоксическую активность в опухолевом микроокружении, несмотря на признаки функциональной истощенности. В **Кластере 1** были обнаружены γδ Т-клетки, экспрессирующие маркеры истощенности, такие как *PDCD1* (кодирующий PD-1), но при этом сохраняющие экспрессию *GZMB* и *IFNG*. Это говорит о том, что, хотя эти клетки могут демонстрировать признаки истощенности в условиях опухолевого микроокружения, они по-прежнему способны выполнять свою цитотоксическую функцию и уничтожать опухолевые клетки.

Дополнительный анализ показал, что γδ Т-клетки в **Кластере 1** экспрессируют высокий уровень рецепторов NKG2D, что позволяет им распознавать стресспродукты опухолевых клеток и активировать цитотоксическую активность. Эти данные подчеркивают важную роль γδ Т-клеток в борьбе с опухолями и возможность их использования в качестве клеточной терапии для лечения рака.

Корреляция с клиническими исходами

Анализ данных также показал, что экспрессия ключевых генов в γδ Т-клетках коррелировала с клиническими исходами у пациентов с различными забо-

леваниями. Например, высокий уровень экспрессии *GZMB* и *IFNG* в γδ Т-клетках был ассоциирован с лучшей выживаемостью у пациентов с почечно-клеточной карциномой, что подчеркивает важную роль этих клеток в противоопухолевом иммунитете. Напротив, высокий уровень экспрессии *IL10* и *TGFB1* в γδ Т-клетках был связан с более неблагоприятным прогнозом у пациентов с аутоиммунными заболеваниями, что может свидетельствовать об их иммунорегуляторной роли в этих контекстах.

Заключительные результаты

В результате проведенного анализа данных scRNA-seq и scTCR-seq выявлены несколько функционально различающихся кластеров γδ Т-клеток, каждый из которых выполняет специфические функции в иммунной системе. γδ Т-клетки показали значительное функциональное разнообразие, включая цитотоксические, регуляторные и тканеспецифические функции. Эти результаты подчеркивают важную роль γδ Т-клеток в иммунных ответах на инфекции, опухоли и аутоиммунные процессы, а также их потенциал для использования в клинических приложениях.

Выводы

Анализ современной литературы показывает, что γδ Т-клетки играют важную роль в иммунном ответе благодаря их антигенной специфичности и функциональному разнообразию. Несмотря на существующие успехи в изучении этих клеток, многие аспекты их биологии, такие как механизмы регуляции антигенной специфичности и их функциональные роли в различных тканях и заболеваниях, остаются малоизученными. Развитие технологий секвенирования и анализа данных открывает новые возможности для изучения γδ Т-клеток на клеточном уровне, что в будущем может способствовать разработке новых терапевтических подходов.

Использованная литература

Willcox, C. R., et al. (2012). γδ T cell activation by stress-induced MHC-like ligands. *Nature Immunology,* 13(9), 847–850.

Bonneville, M., et al. (2010). Characterization of γδ T cells. *Annual Review of Immunology,* 28, 557–583.

Gentles, A. J., et al. (2015). The prognostic landscape of genes and infiltrating immune cells across human cancers. *Nature Medicine,* 21(8), 938–945.

Hayday, A. C., et al. (2019). γδ T cells in health and disease." *Nature Reviews Immunology,* 19(7), 463–478.

Eberl, M., et al. (2014). Human γδ T cell responses in infection and immunotherapy: common mechanisms, common mediators? *Nature Reviews Immunology,* 14(7), 507-519.

O'Brien, R. L., et al. (2018). γδ T cells in autoimmune diseases. *Immunological Reviews,* 298(1), 193–203.

Riley, T. P., et al. (2015). γδ T cells and cancer: recognizing and responding to transformed cells. *Trends in Immunology,* 36(8), 518–525.

Fisher, J. P., et al. (2020). Therapeutic targeting of γδ T cells. *Cancer Immunology, Immunotherapy,* 69(5), 835–847.

СОДЕРЖАНИЕ

ТОМ 3

От редактора....3

Круглый стебель

Пластика на круглом стебле. Сообщение I....9
Пластика на круглом стебле. Сообщение II....15
О пластике на круглом странствующем стебле....18
Пластика на мигрирующем круглом стебле....21
О пластике на круглом стебле в офтальмологии....24
Круглый стебель в офтальмологии....30
К вопросу о пластическом восстановлении век при помощи круглого стебля....55

Глаукома

Суточные изменения эластотонометрической кривой....58
Влияние некоторых физкультурных упражнений на внутриглазное давление....63
Значение мышечной работы для регуляции внутриглазного давления при глаукоме....70
Экспериментальные исследования по вопросу о влиянии мышечной работы на внутриглазное давление....73
Клиника глаукомы (о подходе к глаукомному больному и показаниях к антиглаукоматозной операции)....82
По поводу операции Эллиота....91
Об оперативном лечении первичной глаукомы....103
Материалы для суждения об операции Эллиота при глаукоме....115
Как надо оперировать острую глаукому....130
В поисках новых принципов для обеспечения фистулизации передней камеры при глаукоме....136
Лечение глаукомы....147

Введение воздуха под конъюнктивальный лоскут для образования кистовидного рубца после антиглаукоматозных фистулизирующих операций ... 162
Задняя склерэктомия как метод борьбы с отслойкой хориоидеи ... 168
Фистулы конъюнктивальных рубцов как одно из осложнений фистулизирующих операций ... 173
Витамин «В» при глаукоме ... 176
Внутримышечные инъекции рыбьего жира при глаукоме ... 178
Лечебная имплантация консервированной плаценты при глаукоме ... 180
Рецензия на книгу «Новости медицины», вып. 28, «Глаукома» ... 182

Глазной травматизм

Станции магнитной помощи («магнитные центры») при промышленном травматизме ... 194
Клинические заметки ... 200
Ранения и повреждения органа зрения ... 203
Офтальмологию — на службу Красной Армии ... 213
К технике энуклеации ... 238
Оптическая коррекция дефектов глазного протезирования и разновеликости глаз ... 241
Об оптических операциях на субатрофированных глазах ... 243
К вопросу о лечении ожогов конъюнктивы и роговицы ... 245
Глазные операции, связанные с удалением глаза, и оперативные вмешательства, заменяющие их ... 247
Случай развития кист склеры и радужки ... 275

Орбитальные операции

К вопросу об удалении злокачественных опухолей глазницы ... 286
К вопросу об операции внеглазничной орбито-синуальной экзентерации ... 297
Экзентерация глазницы и операции, распространяющиеся за пределы глазницы с постоянной резекцией ее стенок ... 301
Периорбитальные операции ... 318

Методика исследования

К методике исследования конъюнктивы ... 332
Исследование в проходящем свете с увеличением (клиническая заметка) ... 334
Модификация офтальмодинамометра Баяра ... 336
О клиническом распознавании окостенения глаза ... 338

Болезни век и конъюнктивы

Конъюнктивит Парино 340
Оперативное лечение Conjunctivitidis et Blepharitidis meibomianae 350
Conjunctivitis Blepharitis et Keratitis meibomianae 353
О лечении блефаритов 359
Бриллиантовая зелень при лечении блефаритов 366

Трахома

Несколько соображений к вопросу о борьбе с трахомой 370
Вклад окулистов Украины в дело борьбы с трахомой 375
Аутогемотерапия при трахоматозном паннусе 379
Лечение трахоматозного паннуса пересадкой консервированной кожи. (Предварительное сообщение) 382
Лечение трахоматозного паннуса пересадкой консервированной склеры. (Предварительное сообщение) 384
Лечение трахомы пересадкой консервированной на холоду конъюнктивы и хряща трупа (Предварительное сообщение) 386
Лечение трахоматозного паннуса консервированным алоэ 388
Оперативное лечение паренхиматозного ксероза 392

ТОМ 4

От редактора 401

Вопросы оперативной техники

К вопросу о стерильности капель при операциях и перевязках (клиническая заметка) 405
Швы как метод фиксации век при внутриглазных операциях 408
Техника операции дисцизии секундарной катаракты 409
Перешивание сухожилия при косоглазии с сохранением части волокон 411

Пластические операции

Об уходе за кожей, пересаженной по вольф — краузе 417
К технике пластики век при помощи пересадки свободных лоскутов кожи 419
Значение метода свободной пересадки тканей в клинической офтальмологии 422
К вопросу об истинной гомотрансплантации кожи 427
Пластическое восстановление слезного мешка слизистой оболочкой губы 428

Злокачественные опухоли

Злокачественные опухоли органа зрения 434
Еще о злокачественных новообразованиях органа зрения 459

Отслойка сетчатки

Первые впечатления от операции гонена при отслойке сетчатки 477
Результаты оперативного лечения отслойки сетчатки по данным одесской глазной клиники 481
Оперативное лечение отслойки сетчатки методом химического прижигания склеры 490
Прижигание поверхности склеры концентрированным раствором серной кислоты как метод получения слипчивого воспаления сосудистой и сетчатой оболочек 498
Прижигание склеры химическими веществами 504
Операция укорочения склеры при отслойке сетчатки 507

Профилактика экспульсивной геморрагии

Новые пути в борьбе с экспульсивной геморрагией 517
Оперативная профилактика экспульсивной геморрагии 522
Экспериментальная модель экспульсивной геморрагии 526

Вопросы общей патологии органа зрения

Влияние кровяных сывороток на глаз 531
Феномен артюса на глазу кролика 558
Первичный сап глаза 560
Bacillus subtilis как возбудитель заболевания глаза 573
О гуммах переходной складки соединительной оболочки век 600
О сифиломах ресничного тела 605
Случай септического тромбоза пещеристых пазух и глазничных вен 642
Заболевания глаз в детском возрасте 649
Операция Кунта в случаях изъязвлений роговицы при базедовой болезни 675
К вопросу о лимфогранулематозных поражениях глазницы и конъюнктивы 679
К вопросу о заболеваниях глаз при базедовой болезни 692
Роль офтальмологии в диагностике гипертонической болезни 695
Случай нескольких врожденных аномалий со стороны глаз 706
Arteria hyaloidea persistens 709
К вопросу об осмотерапии глазных заболеваний 712
Осмотерапия как профилактика миопических ориоретинитов 718
Осмотерапия как лечебный метод при высокой миопии без изменений в области желтого пятна 719
Итоги работы одесской офтальмологической школы и перспективы ее развития 724

Мои пути в науке

Вступление 737
Глава 1. Пересадка роговицы 742
Глава 2. Тканевая терапия 759
Глава 3. Круглый стебель 785
Глава 4. Глаукома и ее лечение 797
Глава 5. Борьба с трахомой 816
Глава 6. Слюна вместо слезы 824
Глава 7. Лечение себорреи мейбомиевых желез 831
Глава 8. Помощь при травмах органа зрения 835
Заключение 843

Список научных трудов В. П. Филатова

(составила *В. Г. Ершкович*) 849

Труды последователей академика В. П. Филатова

Клеточные технологии в клинической практике
(*А. М. Савилова, К. В. Попов*) 867
Масс-спектрометрия на службе акушерства и гинекологии
(*Т. Ю. Иванец, И. А. Ведихина, Ю. В. Сухова*) 874
Исследование функционального разнообразия и антигенной специфичности γδ Т-лимфоцитов с использованием моноклеточного NGS (*Д. Д. Ребриков, И. И. Сорян*) 878

Репринтное издание
В. П. ФИЛАТОВ
ИЗБРАННЫЕ ТРУДЫ
в четырех томах

Подписано в печать 18.04.2025 Формат 60/90 1/16
Бумага офсетная. Печать офсетная.
Тираж 100 экз.

Отпечатано в ООО «Т8 Издательские Технологии»
Г. Москва, Волгоградский пр-т, 42, корп. 5