В.П. ФИЛАТОВ

ИЗБРАННЫЕ ТРУДЫ

РЕПРИНТНОЕ ИЗДАНИЕ

МОСКВА

УДК 617.7:617-089.844
ББК 56.7

Данное репринтное издание было инициировано Международным фондом развития биомедицинских технологий им. В.П. Филатова с целью популяризации научного наследия академика Владимира Петровича Филатова, его трудов по тканевой терапии и других его открытий среди медицинского сообщества. Книги будут переданы безвозмездно в библиотеки медицинских вузов РФ и общественные библиотеки.

ISBN 978-5-6053162-2-0

9 785605 316220 >

Международный фонд развития
биомедицинских технологий им. В.П. Филатова

В. П. ФИЛАТОВ

ИЗБРАННЫЕ ТРУДЫ

В ЧЕТЫРЕХ ТОМАХ

Репринтное издание Книга 1

ТОМ 1
ТОМ 2

Международный фонд развития биомедицинских технологий им. В.П. Филатова
Москва, 2025

Печатается по постановлению Совета Министров Украинской ССР

Редакционная коллегия:
А. И. Данилевский, Р. Е. Кавецкий (председатель),
И. А. Кореневич, А. Ф. Макарченко, И. И. Меркулов,
Н. А. Пучковская, В. В. Скородинская

Ответственный редактор тома
И. А. Кореневич

УВАЖАЕМЫЕ ЧИТАТЕЛИ!

В 2025 году научное сообщество отмечает 150-летие академика, хирурга, новатора, выдающегося офтальмолога Владимира Петровича Филатова. Настоящий гений медицины и убежденный патриот своей Родины, он оставил обширное научное наследие, которое по сей день вызывает интерес медиков и ученых во многих странах мира.

Владимир Филатов принципиально служил интересам нашей Родины и своих соотечественников. Фонд его имени актуализирует наследие академика, разработки которого по сей день являются национальной гордостью, способствуют развитию биомедицинских технологий в России и вдохновляют молодых ученых.

Международный фонд развития биомедицинских технологий им. В. П. Филатова представляет уникальное раритетное издание научных работ: «Избранные труды» В. П. Филатова в 4-х томах, объединенных при переиздании в две книги.

В книге 1 опубликованы работы В. П. Филатова по пересадке роговой оболочки, исследования по заболеваниям роговицы и склеры, операциям на них. Также приведены основные теоретические и клинические труды по тканевой терапии.

В книге 2 представлены работы В. П. Филатова о круглом стебле, глаукоме, глазном травматизме, операциям на орбите, методике исследования органа зрения, болезнях век и конъюнктивы, трахоме, труды об оперативной технике, пластических операциях, злокачественных опухолях, отслойке сетчатки, профилактике экспульсивной геморрагии и труды об общей патологии органа зрения. В этот же том включена научно-популярная работа «Мои пути в науке», список научных трудов Владимира Петровича и статьи его последователей, в деятельности которых научные достижения советского академика получили свое дальнейшее развитие.

В 1931 году Владимир Филатов провел первую в мире операцию по пересадке роговицы, которой предшествовали годы изысканий: ученый разработал метод сквозной кератопластики (пересадка донорской роговицы), спроектировал специальные инструменты. Это настоящий прорыв в офтальмологии, которая становится самостоятельной дисциплиной. В то время множество людей страдало от нарушений зрения, частым осложнением которых было помутнение роговой оболочки — бельмо. Существовавший до этого единственный метод

хирургического лечения был не самым надежным и подходил далеко не всем пациентам.

Первую операцию с применением собственного метода тканевой терапии Владимир Филатов проводит в 1916 году. Разработка позволяла помочь людям с тяжелыми травмами — раны закрывали живыми кожными лоскутами. За годы двух мировых войн таких пациентов было множество, лечение возвращало их к жизни, а накопленный клинический опыт развивал восстановительную и пластическую хирургию.

Книга будет интересна как специалистам из мира медицины, так и читателю, вдохновленному масштабом личности В. П. Филатова.

ВСТУПИТЕЛЬНАЯ СТАТЬЯ

В. П. ФИЛАТОВ. «ОБЫКНОВЕННЫЙ РУССКИЙ ГЕНИЙ»

Вводные замечания

«Обыкновенный русский гений» – так о молодой, яркой и талантливой поросли большого Филатовского рода и о выдающемся просветителе, миссионере равноапостольном Николае Японском сказал протоирей Дмитрий Смирнов. И добавил, что «если бы в других странах был хотя бы один такой гений, ему бы цены не сложили. И закричали бы на весь мир, а у нас … их много». Целая плеяда таких гениев российских родилась и выпестована была в дворянском гнезде: Филатовы, Ермоловы, Сеченовы, Драницыны, Крыловы, Ляпуновы, Сперанские, Житковы, Капицы, Гернеты, Олферьевы… Кто знает, что способствовало рождению и взращиванию этих талантливейших юношей и девушек, внесших ничем не измеримый вклад в формирование стратегических областей развития науки и культуры не только России, но и мира: медицины, математики, кибернетики, фундаментальной физики, физиологии, кораблестроения, энтомологии, юриспруденции, музыки, литературы. Возможно, это случилось потому, что все собранные и родившиеся в Теплом стане на Нижегородчине и в Михайловке люди (сейчас это в Республике Мордовия) были потомками служилых Отечеству людей и таковыми оставались, служа России.

В течение почти двухсот лет в трудных и опасных условиях жизни и пограничной службы сформировалась эта удивительная социальная группа людей степного приграничья южнороссийских губерний. В их собственной, отличной от других, форме жизни во главу угла было поставлено мужество и бескорыстие во имя спасения жизни других. И род Филатовых был один из них. Потому и смогли эти бесстрашные люди, вопреки личным испытаниям, полностью раскрыть свои дарования и реализовать их во славу и величие России. Жизнь и служение Отечеству академика Владимира Петровича Филатова – ярчайший тому пример.

Международный фонд развития биомедицинских технологий им. В. П. Филатова носит имя этого гениального отечественного ученого, врача, педагога, настоящего патриота нашего Отечества. Такие люди, как академик Владимир Петрович Филатов, своим самоотверженным служением России продолжают то,

что было сказано почти триста лет тому назад Михаилом Васильевичем Ломоносовым: «Только в бодром горячем порыве, в страстной любви к своей родной стране, смелости и энергии родится победа. И не только, и не столько в отдельном порыве, сколько в упорной мобилизации всех сил, в том постоянном горении, которое медленно и неуклонно сдвигает горы, открывает неведомые глубины и выводит их на солнечную ясность».

Академик Владимир Петрович Филатов (1875–1956) – ученый с мировым именем, педагог, просветитель, основатель научной офтальмологии и трансплантологии, талантливейший пластический хирург, родоначальник отечественной школы тканевой терапии, плодотворно развивающейся сегодня в мировой медицине. Именно академик В. П. Филатов своими трудами и исследованиями сформировал офтальмологию как самостоятельную дисциплину. Он изобретатель сложнейшего медицинского инструментария в офтальмологии, который до сих пор используют врачи и хирурги. Открытия В. П. Филатова в области восстановительной и пластической офтальмологии привели ученого к созданию теории тканевой терапии и разработке препаратов – биогенных стимуляторов, которые активно применяются в различных областях лечебной и реабилитационной медицины.

Владимир Петрович родился 27 февраля 1875 году в российской глубинке, в селе Михайловка Саранского уезда Пензенской губернии, в семье потомственного дворянина Петра Федоровича Филатова и его супруги Веры Семеновны Филатовой, урожденной Нестелей. Официально дворянство юного Владимира Филатова утверждено было на заседании Пензенского дворянского депутатского собрания 26 марта 1892 года, где рассматривалось прошение советника Петра Федоровича Филатова о причислении к его роду Филатовых сына его Владимира. Прошение высоким собранием было удовлетворено. Позже так же рассматривались прошения и по другим детям (сыну и дочери) советника П. Ф. Филатова. Это не было формальностью, потому что род Филатовых – из родов древних, рода «боярских детей», которые на Руси с XVI века по начало XVIII века представляли целое сословие «Служилых людей по отечеству», несших обязательную военную службу.

После окончания Симбирской мужской гимназии Владимир поступает на медицинский факультет Московского университета. Здесь начинает свой путь в науку будущий ученый с мировым именем. Анатомию он изучает у профессора Д. Н. Зернова, физиологию – у И. М. Сеченова, внутренние болезни – у Г. А. Захарьина и А. А. Остроумова, офтальмологию – у А. А. Крюкова.

В. П. Филатов как врач и исследователь был выпестован семейной династией врачей Филатовых, а также целой плеядой российских ученых Императорского Московского университета. Научная среда университета сформировала исследователя широких общебиологических подходов в медицине. И с какой бы клинической проблемой нb сталкивался В. П. Филатов, усматривается ее системное комплексное решение. Традиционный для российской медицины биологический подход позволил будущему академику в своих изысканиях выйти далеко за границы офтальмологии.

В 1897 году выпускник медицинского факультета Императорского Московского университета В. П. Филатов становится сотрудником университетской глазной клиники и лечащим врачом Московской городской глазной больницы (1899–1903). В 1903 году молодой врач переезжает в Одессу, где совместно с профессором С. С. Головиным создают кафедру глазных болезней в Императорском Новороссийском университете (1903). С этого момента вся дальнейшая

врачебная, научно-педагогическая деятельность В. П. Филатова связана с Одессой. В 1907 году он – доктор медицины, чуть позже – заведующий кафедрой глазных болезней Императорского Новороссийского университета (с 1920 года – Одесский государственный университет).

Талантливый хирург-офтальмолог, ученый-новатор в годы Гражданской войны, имея все возможности эмигрировать в Европу, принял решение остаться в России и продолжать работать, принося пользу своим соотечественникам. На многократные предложения оставить Родину и трудиться за рубежом он отвечал, что не может уехать, ведь его предок Феодор Филатов вместе с предком А. С. Пушкина – Евстафием Пушкиным в 1572 году бились с крымскими татарами в Молодинском сражении, сравнимом с Куликовской битвой, близ Новосили, отстаивая рубежи и целостность русского государства.

В 1931 году В. П. Филатов создает при Одесской глазной клинике первую в СССР станцию глазной скорой помощи и диспансер для пациентов с глаукомой. А в 1936 году постановлением Правительства СССР № 632 в Одессе был организован Институт экспериментальной офтальмологии, бессменным директором которого до последнего дня своей жизни оставался Владимир Петрович Филатов.

С 1931 года он с коллегами начал применять для трансплантации роговицу глаза умерших людей, открыв этим возможность возвращения зрения миллионам ослепших. Были разработаны методики хранения изолированной роговицы, других тканей. А клинические и лабораторные наблюдения позволили отметить, что в переживающих при низких температурах изолированных тканях происходит накопление активных веществ, обладающих целебными свойствами. Это позволило выйти за пределы офтальмологии и сформулировать основной постулат тканевой терапии – учение о биогенных стимуляторах, вырабатывающихся в живых тканях, сохраняемых в субэкстремальных условиях. Будучи введенными в какой-либо организм, эти стимуляторы повышают обмен веществ его тканей, что и способствует усилению его физиологических функций и оздоровлению всего организма. В основе учения о тканевой терапии лежит фундаментальное положение, выдвинутое и доказанное великими русскими учеными, учеником которых себя считал В. П. Филатов: академиком И. М. Сеченовым и академиком И. П. Павловым, – о ведущей роли самого организма больного в течении и исходе любого заболевания. Для верного понимания значимости открытия, сделанного В. П. Филатовым, – его теории биостимуляции, которая воплотилась в клиническую практику методами тканевой терапии, вспомним следующее. Выступая в 1955 году на юбилейной научной конференции, посвященной 80-летию со дня его рождения, академик В. П. Филатов сказал следующее: «Очень дорога мне память замечательного химика, академика И. Д. Зеленского, академика Н. Д. Стражеско и академика Н. Н. Насонова. Они поддерживали меня на пути учения о биогенных стимуляторах». Эта короткая фраза говорит о многом, и прежде всего о том, что идея тканевой терапии при несомненном авторстве В. П. Филатова могла зародиться только в едином творческом научном пространстве. На конференции в тот день собралось несколько тысяч человек. И, как сказал сам юбиляр, в его адрес поступило более тысячи телеграмм со всех концов страны и мира. Владимир Петрович сказал: «Если бы меня спросили, какое главное чувство переполняет меня сейчас, то я сказал бы, что чувство это – благодарность». Родителям, окружающим людям, учителям. Но он сам был строгим и ответственным учи-

телем для многих и многих врачей и просто людей, учеников, понимая высокую меру ответственности в своей работе и в оказанном доверии.

В 1940 году В. П. Филатов начинает применять тканевые материалы растительного происхождения. А 13 марта 1941 года академик В. П. Филатов был удостоен Сталинской премии первой степени «За открытие и разработку в 1933–1939 годах метода пересадки роговой оболочки глаза и за работы по лечебной пересадке тканей».

Во время Великой Отечественной войны тканевая терапия оказалась весьма эффективным методом, способствующим сокращению сроков лечения раненых и уменьшению инвалидности. В послевоенные годы интерес к методикам тканевой терапии значительно возрос: в 1948 году начала работу специальная проблемная комиссия по тканевой терапии, в 1951 году Минздравом СССР издан приказ № 100 о широком внедрении тканевой терапии по методу академика В. П. Филатова в лечебно-профилактические учреждения страны и утверждена разработанная академиком В. П. Филатовым «Инструкция по изготовлению и применению тканевых препаратов».

Обобщая результаты многолетних исследований по тканевой терапии в статье, опубликованной в 1951 году в «Известиях Академии наук СССР», В. П. Филатов подчеркивал, что «биогенные стимуляторы образуются всюду, где идет борьба за жизнь и приспособление к новым условиям существования». Это положение приобрело общебиологическое значение и было подтверждено многочисленными работами отечественных и зарубежных исследователей. При жизни В. П. Филатова были разработаны и изготавливались в производственной лаборатории Института четыре препарата: экстракт алоэ, пелоидодистиллат, ФиБС и экстракт плаценты человека. Получив свое начало в офтальмологии, тканевая терапия вскоре вышла за ее пределы и нашла широкое применение в терапии, фтизиатрии, хирургии, неврологии, акушерстве и гинекологии и других областях медицины.

За весь период жизни академик В. П. Филатов написал около 460 научных трудов и монографий. Он занимался общественной и политической деятельностью, неоднократно избирался депутатом Одесского городского Совета народных депутатов нескольких созывов, депутатом Верховного Совета I, II, III и IV созывов. Был членом редакционных коллегий многих журналов, создателем и ответственным редактором «Офтальмологического журнала» (1946), поэтом, художником, мемуаристом. Владимир Петрович удостоен звания Героя Социалистического труда (1950), кавалер четырех Орденов Ленина, Трудового Красного Знамени, Ордена Отечественной войны 1 степени, награжден рядом медалей.

Второе рождение метода тканевой терапии

В 1950 году Международным Нобелевским комитетом было прислано приглашение академику Владимиру Петровичу Филатову участвовать в качестве одного из претендентов на получение Нобелевской премии в области биологии медицины. Он отказался. В тот год лауреатами стали Э. Кендал (США), Ф. Хенч (США), Т. Рейхштейн (Швейцария) за открытие гормонов коры надпочечников. Трудно сказать, какое бы решение принял Нобелевский комитет в отношении академика В. П. Филатова, если бы он не отказался номинироваться.

Академик В. П. Филатов был принципиальным человеком и ученым. Особенно ярко это проявлялось в его позиции за сохранение приоритетов за Оте-

чеством открытий и достижений в области науки. Он мог отказаться от номинирования на Нобелевскую премию, но считал архиважным закрепить навсегда приоритет нашей страны в открытии метода тканевой терапии и принципов создания препаратов на основе биогенных стимуляторов физиологических процессов. Академик, 80-летний юбилей которого отмечали на высоком государственном уровне, продолжал ходить по министерским кабинетам Москвы и Киева, чтобы к названию института ГЛАЗНЫХ БО- ЛЕЗНЕЙ добавили три слова «… И ТКАНЕВОЙ ТЕРАПИИ». И он добивался этого решения практически до последних дней. Только в марте 1956 года, за полгода до его смерти, его хождение по кабинетам закончилось победой, и институт стал называться «Экспериментальным научно-исследовательским институтом глазных болезней и тканевой терапии им. В. П. Филатова». Он срочно создает в институте четыре лаборатории по тканевой терапии.

Уже в начале 1957 года, через несколько месяцев после его смерти, осталось только две лаборатории, а потом одна, которая работает до сих пор. По воспоминаниям академика Т. И. Ерошевского, его ученика и последователя, академик Филатов, считая, что развитие истории человечества двигается по спирали, говорил, что оформление им приоритета нашей страны в этой области биологии и медицины окажется достаточным, чтобы оно укрепилось за Россией навсегда. Даже если придется уточнить или изменить название. Мы стали свидетелями этого второго рождения как возможности сохранить научно-исследовательские работы по тканевой терапии. Сам академик Филатов, понимая, какие «грозы» пройдут над его детищем, счел необходимым переговорить перед смертью с каждым сотрудником Института с глазу на глаз, заботясь и об их судьбах, и о судьбе института.

С середины XX века работы академика В. П. Филатова и успешный клинический опыт лечения широкого спектра заболеваний с помощью естественных биорегуляторов широко известны в стране и в мире. Еще в 1946 году по просьбе японского правительства группа японских ученых была допущена к работам академика В. П. Филатова в целях трансляции принципов и методов тканевой терапии для реабилитации пациентов с последствиями радиационного поражения после атомных бомбардировок Хиросимы и Нагасаки. Такими свойствами, как выяснилось, обладали плацентарные экстракты, полученные по методу академика Филатова. А в 1952 году Институт глазных болезней в Одессе посетила официальная делегация из 23 членов Парламента Японии, сообщившая о создании в стране Научного общества имени академика В. П. Филатова и Института тканевой терапии (Письмо В. П. Филатова об этом хранится в Мордовском республиканском объединенном краеведческом музее имени И. Д. Воронина).

В 1956 году в Японии на основе исследований и технологических решений Института тканевой терапии был разработан препарат – гидролизат плаценты человека Лаеннек, массово применяемый в странах Юго-Восточной Азии при лечении различных заболеваний, а также как общеукрепляющее и косметологическое средство. В Японии применение препаратов плаценты имеет более чем 70-летнюю историю – достаточно сказать, что применение Лаеннек в стране входит в программы государственного медицинского страхования. Японцы называют Лаеннек «молоко для клетки», «природная матрица долголетия».

После ухода В. П. Филатова методы тканевой терапии продолжали активно развиваться в нашей стране: учениками академика Филатова и сотрудниками НИИ геронтологии АМН СССР проведены масштабные исследования эффективности методов тканевой терапии в гериатрической практике, совместно

с ВО «Медэкспорт» было произведено внедрение в практику препарата взвеси плацентарной ткани и даже был начат его экспорт. Успешно были начаты масштабные исследования применения тканевой терапии, в частности экстракта плаценты, при онкологических заболеваниях.

К сожалению, в перестроечный период, в связи с потерей межрегиональных научных связей, приостановкой технологического развития, отсутствием должной государственной поддержки науки и здравоохранения, учение о тканевой терапии было незаслуженно забыто.

Однако, начиная с 2000-х годов, технологии тканевой терапии с новыми технологическими решениями возвращаются в Россию: гидролизат плаценты человека Лаеннек официально зарегистрирован в 2002 году и активно применяется в клинической практике благодаря масштабной работе врачей, ученых, организаторов здравоохранения. Препарат производится японским фармацевтическим концерном Japan Bio Products Co. Ltd. (JBP Co. Ltd.) по стандартам GMP с использованием многоступенчатого молекулярного фракционирования, с высокой степенью фармацевтической стандартизации, хорошим профилем безопасности и разнонаправленностью терапевтического действия, высокой степенью экологической и технологической чистоты, что указывает на высочайшую степень стандартизации технологического процесса, унифицированную и эффективную программу подготовки доноров плаценты.

В настоящее время тканевые препараты относят к группе адаптогенов-биорегуляторов, обладающих способностью управлять физиологическими функциями организма в качестве био-, акто-, геропротекторов, иммуномодуляторов, метаболических реактиваторов и тем самым облегчать адаптацию к физическим, химическим и психологическим воздействиям окружающей среды.

Во многих лечебно-профилактических учреждениях нашей страны активно применяются комплексные программы с применением биорегулятров растительного происхождения («Алоэ», «Сок каланхоэ», «Биосед», «Бефунгин»), инновационных препаратов на основе тканей животных и человека (плаценты), на основе отгона торфа и лечебных грязей («Гумизоль», «Пелоидин», «Торфот») и др.

Академик В. П. Филатов – педагог-наставник

В. П. Филатов был не только гениальным врачом, но и представлял собой высочайший образец педагога-наставника. Он постоянно заботился не только о формировании у молодых врачей высокого уровня профессионализма, но и о выращивании личностей. Он считал, что точный анализ и смелая фантазия не противоречат друг другу. «Они едины, и это единство двигает вперед теорию и практику. Фантазия – это не унизительное слово. Фантазия – это начало науки, изобретений и искусства. Желание летать по воздуху превращается в творчество образов, формируется фантазией в еще несбыточные, но мыслимые способы овладеть воздухом: рождаются образы Икара и Дедала, ковра-самолета. Но для того, чтобы обосновать свою выдумку, добиться точно научного успеха, мало фантазии, недостаточно даже ума и знаний, настойчивости… Нужна неистовая, всепоглощающая страсть. Только она может привести все свойства человеческого характера в действие, только она может при колоссальном напряжении решить поставленную задачу».

В. П. Филатов сумел воспитать целую плеяду учеников и сплотить талантливый творческий коллектив. Именно творческий порыв дал возможность его

ближайшим ученикам В. А. Бибер, В. В. Скородинской и другим войти вместе с ним в мир естественной биохимической перестройки природы, где они стали отыскивать целебные биогенные стимуляторы везде, где тысячелетиями длилась борьба живых организмов за существование. И сделали это блестяще.

И результат этих титанических трудов и усилий очевиден. Сегодня мы стали свидетелями нового исторического этапа развития тех областей научного постижения макро- и микромиров, которым посвятил себя академик В. П. Филатов, его учителя и продолжают его ученики. Одним из итогов почти вековой работы ученых, врачей, начатой и обозначенной им, великим ученым, будет грядущий 150-летний юбилей со дня рождения академика Владимира Петровича Филатова, который Россия и мировое научно-медицинское сообщество будет отмечать в 2025 году. Им гордятся и родные ему края – Мордовия, Пензенская, Ульяновская, Нижегородская область, Москва и Московская область и, конечно, Одесса.

Международным фондом развития биомедицинских технологий имени академика В. П. Филатова проводится большая работа по сбору и сохранению материалов, а также изданию научных работ и архива диссертаций по тканевой терапии.

Фондом поддерживаются инновационные отечественные проекты по возрождению биофармацевтических технологий полипептидной тканевой терапии на основе идей академика В. П. Филатова: курируется более 60 национальных исследований по внедрению методов полипептидной терапии в различные сферы медицины, проведено более 1200 научно-образовательных мероприятий для врачей, на протяжении ряда лет совместно с Министерством здравоохранения РФ и Фондом Президентских грантов проводится Всероссийский научно-образовательный форум «Медицина молодая», в рамках которого организуется конкурс инновационных биомедицинских проектов молодых ученых страны по пяти номинациям. Идеи академика В. П. Филатова продолжают свое развитие!

Законы жизни и творчества академика В. П. Филатова

Академик В. П. Филатов был не только выдающимся врачом, но и великим педагогом и гуманистом. Об этом говорят и его дела, и его высказывания.

Об этике врача: «Для меня всегда было неприемлемым такое явление: больного наблюдают, изучают, описывают, но не лечат… Пока больной еще не ослеп окончательно, мы должны напрягать все усилия для того, чтобы сохранить или вернуть ему, хотя бы частично, зрение».

О себе: «Самооценка… моя никогда не позволяла мне ставить себя на одну доску с крупными учеными. Во-первых, я скорее изобретатель, чем ученый, а кроме того, я не имею ни достаточной эрудиции, ни достаточной методичности мысли для того, чтобы доводить мои идеи, возникающие чаще всего в виде догадки, до надлежащей степени разработки. Это не значит, конечно, что самые мои достижения я не ставлю на должную высоту (круглый стебель, пересадка роговицы, тканевая терапия говорят сами за себя); но себя самого как автора их я не ощущаю как крупную фигуру».

– «Жизнь человеческая дана, чтобы выковать свой Дух. Это является главной задачей. Главной Целью Бытия».

– «Духовный голод Человек может утолить только через Добротворчество».

– «Истина рождается в споре, основанном только на взаимном уважении».

– «Интеллигентность предусматривает мораль поступка и образа жизни… Поистине интеллигентный человек не приемлет лицемерия, фальши и подлости».

– «Аристократизм Духа может быть и у самого простого человека».

– «Человек – это Мир чувств и замыслов, и в большинстве случаев, к сожалению, неосуществленных, и только самым смелым удается это опровергнуть».

– «Человек рожден для того, чтобы принести в Мир «нечто полезное», а не взять из него «нечто». Я тоже не сразу это понял».

– «Слава – это то, что ослепительно и волшебно приходит в твою жизнь в начале пути и крадучись уходит в конце жизни, и об этом надо помнить всегда!»

– «Традиции – это не только наше историческое, национальное и культурно-духовное наследие, но и критерии, идеал, от которого нельзя никогда отступать, а неукоснительно этим традициям следовать, чтобы Человечество никогда не потеряло свои нравственные принципы и могло Совершенствоваться!»

– «Человек как часть Вселенной может обрести полную гармонию в самом себе только в понимании и единении с Природой, как той же частью Вселенной, которая и подарена Человечеству для его гармоничного развития, самосознания, созидания, обретения истинных ценностей Жизни и собственного здоровья».

***Е. А. Диброва**,*
академик РАЕН, кандидат экономических наук, президент
Международного Фонда развития биомедицинских технологий
им. В. П. Филатова, действительный член
Международной академии наук

ОТ РЕДАКЦИОННОЙ КОЛЛЕГИИ

«Избранные труды» В. П. Филатова издаются в четырех томах. В первом томе даны основные работы В. П. Филатова по пересадке роговой оболочки и единичные работы по заболеваниям роговицы и склеры и операциям на них.

Во втором томе приведены основные теоретические и клинические работы по тканевой терапии.

В третьем томе помещены работы В. П. Филатова по круглому стеблю, глаукоме, глазному травматизму, операциям на орбите, по методике исследования органа зрения, болезням век и конъюнктивы и трахоме.

В четвертом томе помещены работы по вопросам оперативной техники, пластическим операциям, злокачественным опухолям, отслойке сетчатки, профилактике экспульсивной геморрагии и вопросам общей патологии органа зрения. В этом же томе помещен научно-популярный труд «Мои пути в науке» и список научных работ Владимира Петровича Филатова.

ПРЕДИСЛОВИЕ

Работы Владимира Петровича Филатова в области оптической пересадки роговой оболочки занимают видное место в его творчестве и представляют собою блестящую страницу в истории отечественной и мировой медицины.

Пересадкой роговицы В. П. Филатов начал заниматься еще в 1912 г., однако широко развернуть работу в этом направлении смог только после установления в нашей стране советской власти.

После почти вековой истории развития проблемы пересадки роговой оболочки первые успехи этой операции были получены только в начале текущего столетия. Они были связаны главным образом с именами Поуэра, Гиппеля, Цирма и Эльшнига. Однако к тому времени, когда в разработку проблемы включился В. П. Филатов, перед офтальмологами еще стоял ряд неразрешенных проблем. Развитие кератопластики задерживалось в основном несовершенством техники операции и большой трудностью получения необходимой для пересадки нормальной роговицы человека.

В. П. Филатов коренным образом усовершенствовал технику частичной сквозной пересадки роговицы благодаря изобретению ряда инструментов, методов укрепления трансплантата, выработке новых оригинальных приемов и дополнительных оперативных вмешательств, направленных на улучшение состояния бельма и всего глаза и организма реципиента. Особо следует отметить изобретение ручного трепана (ФМ-3), который чрезвычайно упростил, обезопасил кератопластику и тем самым открыл возможность широкого применения ее всеми оперирующими глазными врачами для возвращения зрения слепым от бельм.

Большая заслуга В. П. Филатова заключается также в том, что он разрешил вопрос о пересадочном материале для кератопластики. Им было доказано, что роговица умерших людей, сохраненная на холоду при соблюдении выработанных им правил, может применяться с таким же и даже значительно большим успехом, чем роговица, взятая от только что удаленных глаз. Это открытие обеспечило кератопластику неисчерпаемым источником пересадочного материала и способствовало улучшению результатов операции.

При разработке вопросов пересадки роговицы со всей яркостью проявилось дарование В. П. Филатова как изобретателя, новатора и талантливого наблюдателя-биолога. Установленный им факт более благоприятного приживления трансплантата, взятого из роговицы трупных консервированных на холоду глаз, а также некоторые наблюдавшиеся при пересадке роговицы явления, мимо которых проходили другие офтальмологи, привели его к созданию широкого биологического обобщения и нового оригинального метода лечебной медицины — тканевой терапии. Тканевая терапия, возникшая на почве изучения процесса приживления роговичного трансплантата, оказалась весьма полезной и для самой пересадки роговицы, ибо применение этого вида лечения в пред- и послеоперационный периоды оказало благоприятное влияние на результаты кератопластики.

Благодаря научной разработке кератопластики и организационной работе, проведенной В. П. Филатовым, эта операция в нашей стране стала средством массовой борьбы со слепотой на почве бельм роговой оболочки и приобрела, таким образом, социальное значение. Большую роль в этом сыграла организация В. П. Филатовым в 1936 г. института для разработки проблемы керато-

пластики и других вопросов офтальмологии и тканевой терапии (Украинский научно-исследовательский экспериментальный институт глазных болезней и тканевой терапии им. акад. В. П. Филатова).

В этом институте, наряду с разработкой частичной сквозной кератопластики и разрешением общих вопросов пересадки роговицы, под руководством В. П. Филатова разработан ряд новых операций, позволяющих применять кератопластику в случаях тяжелых поражений глаз, считавшихся ранее неизлечимыми. Среди них следует отметить разработку Н. А. Пучковской способа почти полной пересадки роговицы и периферической послойной кератопластики.

Советский Союз идет впереди других стран как по разработке проблемы кератопластики, так и по количеству людей, которым возвращено зрение с помощью этой операции. Об огромном размахе работы по пересадке роговицы в нашей стране в филатовский период истории развития этой операции свидетельствуют следующие цифры. Всего в СССР к 1958 г. произведено около 10 000 пересадок роговицы (из этого количества операций более 1000 сделано В. П. Филатовым).

Общее количество научных работ по вопросам пересадки роговицы, опубликованных отечественными авторами, уже к 1952 г. достигло 457 (по библиографическим данным о пересадке роговицы, опубликованным в 1952 г. Б. С. Бродским, Д. Г. Бушмичем, В. А. Рукиным и О. П. Афанасьевой), а к настоящему времени превышает 600.

В. П. Филатовым было опубликовано 89 работ по пересадке роговой оболочки, из которых более 20 специально посвящено технике операции и применению трупной консервированной роговицы, более 30 работ— вопросам клиники пересадки роговицы, особенностям пред- и послеоперационного периодов, показаниям к пересадке роговицы и анализу полученных результатов. В своих работах В. П. Филатов уделил большое внимание вопросам организации борьбы со слепотой от бельм путем пересадки роговицы, перспективам дальнейшего развития и разработки проблемы кератопластики, а также экспериментальным исследованиям. Большого творческого напряжения и воли, большой борьбы для преодоления различных препятствий потребовала от него эта работа.

В статьях, помещенных в первом томе «Избранных трудов», представлены все основные этапы творческого пути Владимира Петровича Филатова, пройденного им при разработке проблемы пересадки роговицы. В этих работах, как и во всех других трудах В. П. Филатова, отражены чрезвычайная целеустремленность и упорство в достижении намеченной цели, гуманизм и оптимизм автора.

В 1-й том «Избранных трудов», посвященный пересадке роговой оболочки, вошли оригинальные работы (42), руководства и монографии (3), выступления в научных обществах (3). В него не вошли работы, опубликованные в иностранных журналах, и ряд работ, напечатанных в отечественной литературе. В 1-й том включены также две статьи о заболеваниях роговицы и склеры и операциях на них.

Некоторые работы были выполнены В. П. Филатовым совместно с его сотрудниками, о чем имеются указания в примечаниях к соответствующим статьям.

Работы, помещенные в этом томе, за исключением двух, приведены полностью. По техническим причинам изъяты некоторые иллюстрации, а также списки литературы.

В подборе и оформлении материалов к первому тому принимали активное

участие старшие научные сотрудники В. В. Войно-Ясенецкий и Д. Г. Бушмич.

ВЛАДИМИР ПЕТРОВИЧ ФИЛАТОВ

Имя Владимира Петровича Филатова, крупнейшего ученого-гуманиста и замечательного врача, посвятившего свою жизнь служению больному человеку, пользуется огромной популярностью как в нашей стране, так и далеко за ее пределами. Такая популярность тесно связана с важностью и значимостью проблем, которые им разрабатывались.

Научные открытия В. П. Филатова имеют большое теоретическое и огромное практическое значение, будучи направлены на борьбу со слепотой — тяжелейшим последствием болезней и повреждений. Он обогатил советскую медицинскую науку новыми методами возвращения зрения, новыми методами лечения и предупреждения многих заболеваний глаз.

Большой вклад, который внес В. П. Филатов в медицинскую науку, ставит его в ряды крупнейших отечественных ученых, которыми гордится советский народ.

Владимир Петрович Филатов родился в 1875 г. в с. Михайловке Саранского уезда Пензенской губернии, в семье врача. Закончив в 1892 г. гимназию в Симбирске, он поступил на медицинский факультет Московского университета. В решении Филатова избрать своей специальностью медицину большую роль сыграл его отец, в то время врач Симбирской земской больницы — хирург и окулист. Он привил сыну интерес к медицине, в частности к офтальмологии.

Будучи студентом, Владимир Петрович во время каникул часто помогал отцу проводить амбулаторный прием. Видя, как много слепых обращается за врачебной помощью и каким тяжелым несчастьем является слепота для человека, он решил посвятить свою жизнь изучению и разработке вопросов, связанных с возвращением зрения ослепшим. Это благородное стремление определило его дальнейший путь врача-окулиста.

В Московском университете в то время преподавали виднейшие ученые — проф. Д. Н. Зернов, И. М. Сеченов, А. А. Вернадский, Ф. Ф. Эрисман, Г. А. Захарьин, С. С. Корсаков, Н. Ф. Филатов и др. Курс глазных болезней читал выдающийся русский офтальмолог проф. А. А. Крюков.

В 1897 г. В. П. Филатов успешно закончил университет и был зачислен ординатором глазной клиники, которую возглавлял проф. А. А. Крюков. Через два года он перешел на ту же должность в Московскую глазную больницу.

С 1903 г. Владимир Петрович работает уже в глазной клинике Новороссийского (Одесского) университета, куда его пригласил проф. С. С. Головин. С Одесской глазной клиникой связана вся его дальнейшая деятельность.

Будучи ассистентом, он в течение ряда лет работал над своей диссертацией «Учение о клеточных ядах в офтальмологии», которую защитил в 1908 г. В этой работе ярко сказалось его стремление не замыкаться в рамках своей специальности и работать в тесной связи с другими областями медицинской науки.

В 1911 г. с переводом проф. С. С. Головина в Московский университет В. П. Филатова избирают заведующим кафедрой и клиникой глазных болезней Одесского университета. Этой кафедрой он бессменно руководил до конца жизни.

В Одессе прошла вся богатая творческими событиями и многосторонней научно-практической деятельностью жизнь Владимира Петровича. Лишь в период Великой Отечественной воины он временно покинул Одессу в связи с эвакуацией. Находясь в тылу, он всю свою кипучую энергию, свои силы и знания отдавал делу возвращения зрения пострадавшим защитникам нашей Родины.

Подлинный расцвет научного творчества Владимира Петровича Филатова

начался после Великой Октябрьской социалистической революции, когда партией и правительством были созданы все условия для осуществления его научных идей.

В 1936 г. был организован Украинский экспериментальный институт глазных болезней (ныне Украинский экспериментальный институт глазных болезней и тканевой терапии им. акад. В. П. Филатова), директором которого Владимир Петрович состоял до последних дней своей жизни.

В. П. Филатов — новатор в науке, он не боится ломать старые традиции, устоявшиеся взгляды и положения. Его научные открытия подтверждают смелость и оригинальность его идей.

Талантливый и настойчивый, Владимир Петрович успешно решил ряд вопросов, считавшихся неразрешимыми. Его научные открытия вышли за пределы офтальмологии и представляют собой ценный вклад в хирургию (пластика на круглом стебле), терапию и другие медицинские специальности, а также биологию (учение о биогенных стимуляторах).

Первым из научных открытий и достижений Владимира Петровича Филатова был новый оригинальный метод восстановительной хирургии — пластика на круглом стебле. До этого в хирургии были известны три основных метода, с помощью которых проводились восстановительные пластические операции. Введенный Владимиром Петровичем четвертый метод позволяет брать кожу для пластики вдали от места дефекта, подлежащего закрытию или формированию, обеспечивает хорошее питание лоскута и предохраняет питающую кожу от инфекции.

Идея круглого стебля возникла у В. П. Филатова при обдумывании плана операции у одного молодого человека с обезображивающими грубыми рубцами лица. Он колебался в выборе между принятым в то время способом Гаккера и способом Моракса, которые заключались в том, что с шеи выкраивалась длинная полоса кожи. Для Владимира Петровича была совершенно очевидна опасность этих способов, не обеспечивающих питания длинной кожной ленты.

Ощупывая кожу в области шеи больного для установления возможности выкроить ленту, он взял кожу в складку «В этот момент идея круглого стебля в совершенно отчетливом виде возникла в форме яркой догадки», — пишет Владимир Петрович. Таким образом, идея круглого стебля возникла из стремления изыскать пути к устранению недостатков в существующих способах пластики и таким путем помочь больному.

Экспериментально Владимир Петрович стал изучать этот метод в 1914 г. Тогда же он применил его на больном. В 1916 г. с помощью круглого стебля он восстановил веко у другого больного после удаления опухоли. Этот новый метод пластики на круглом стебле В. П. Филатов описал в «Вестнике офтальмологии» в 1917 г.

Через три года английский ученый Гиллис опубликовал аналогичный метод пластики и пытался присвоить себе приоритет в открытии нового метода восстановительной хирургии. По поводу этого Владимир Петрович неоднократно выступал в печати. Гиллис вынужден был признать приоритет в открытии нового метода пластической хирургии за советским ученым.

Восстановительная операция с помощью круглого стебля быстро завоевала признание хирургов. Круглый стебель широко известен под именем филатовского круглого стебля.

О методе В. П. Филатова, получившем мировую известность, один из виднейших хирургов нашей страны проф. Н. Н. Петров сказал на II Всеукраинском

съезде хирургов в 1927 г.: «Чем крупнее открытие, тем меньше нужно слов, чтобы его охарактеризовать. Круглый стебель Филатова — это новая эпоха пластической хирургии».

С помощью круглого стебля хирурги теперь не только закрывают дефекты, возникающие при травмах или образующиеся после удаления рубцов или опухолей, но и пользуются им для восстановления утраченных и деформированных органов (носа, губ, щек, челюстей, пальцев, пищевода, мочеиспускательного канала и др.). Этот метод применяли многие хирурги, и число оперированных по этому методу больных теперь исчисляется тысячами. Особенное значение получил метод пластики на круглом стебле во время Великой Отечественной войны при последствиях тяжелых ранений.

В 1942 г. исполнилось 25 лет со дня открытия Владимиром Петровичем метода пластики круглым стеблем. Автор посвятил свой метод доблестной Советской Армии.

В. П. Филатовым написано 16 работ по круглому стеблю. Большой интерес представляет его последняя работа по этому вопросу, вышедшая в 1954 г. и имеющая мемуарный характер. Она представляет собой историю возникновения идеи круглого стебля и развития метода.

Врачи-окулисты гордятся тем, что офтальмология дала хирургии столь ценный метод, как пластика круглым стеблем Филатова.

Выдающееся достижение советской науки представляет научная разработка и практическое решение проблемы пересадки роговой оболочки.

Эта проблема стала интересовать В. П. Филатова еще в 1896 г., когда он, студент четвертого курса медицинского факультета, прочел в учебнике по глазным болезням об идее пересадки прозрачной роговицы в бельмо больного. Уже будучи ординатором глазной клиники, он снова возвратился к этому вопросу, видя, как много слепых с бельмами обращаются в амбулаторию клиники. На вопрос, почему таким больным не производится операция пересадки роговицы, Владимир Петрович получал ответ от своих руководителей, что эта операция положительного эффекта не дает, так как пересаженная роговица всегда мутнеет. Несмотря на это, Владимир Петрович без колебаний решил работать над проблемой пересадки роговицы.

Однако ему пришлось заняться кератопластикой значительно позднее. Первую операцию пересадки роговицы Владимир Петрович выполнил 28 февраля 1912 г., когда уже заведовал кафедрой глазных болезней Новороссийского университета. Первая мировая война вскоре прервала работу в этом направлении, и он смог возобновить ее лишь в 1922 г.

К этому времени в области пересадки роговой оболочки были достигнуты известные успехи, но кератопластика все же оставалась вопросом, представлявшим только научный интерес и не имевшим практического значения. Операция пересадки роговицы была трудновыполнимой и представляла большую опасность для глаза оперируемого в смысле осложнений, которые часто возникали как во время, так и после нее, поэтому операцию решались производить только офтальмологи, обладавшие виртуозной оперативной техникой.

Владимир Петрович, возобновив в 1922 г. работу по пересадке роговицы, занялся разработкой новых методов, которые были бы лишены указанных недостатков и сделали операцию пересадки роговицы доступной каждому окулисту. На решение этих задач ушло много лет упорного и настойчивого труда. «Это был тернистый путь, который приходилось расчищать с большим напряжением воли и мысли», — говорит Филатов в своих воспоминаниях.

Фактом чрезвычайной важности для достижения успеха операции пересадки роговицы явилось создание в 1936 г. цилиндро-конического трепана с герметической перегородкой — ФМ-3 — для иссечения отверстия в бельме во время пересадки. Качества трепана оказались превосходными. Простота конструкции, удобство и полная безопасность применения, исключающая возможность ранения хрусталика при правильном пользовании, явились неизмеримым преимуществом трепана ФМ-3.

Помимо разработки техники операции частичной сквозной пересадки роговицы и конструкции специального инструментария, Владимиру Петровичу принадлежит большая заслуга в том, что для пересадки он впервые широко применил глаза, взятые от трупа, что создало неисчерпаемый источник получения материала.

Благодаря работам В. П. Филатова по усовершенствованию техники операции, разработке трепанов и другого инструментария для кератопластики и применению глаз от трупа частичная сквозная пересадка роговицы стала операцией, доступной каждому окулисту. Если раньше удачные исходы операций являлись результатом индивидуальной высокой техники оперирующего врача, то теперь операция пересадки стала общедоступным средством возвращения зрения при бельмах.

Благодаря работам Владимира Петровича и руководимой им школы советская офтальмология заняла ведущее место в науке в разработке и практическом разрешении проблемы пересадки роговицы.

По проблеме пересадки роговой оболочки В. П. Филатовым издано 89 работ. Первая была опубликована в 1913 г. в «Вестнике офтальмологии». Основные работы по пересадке роговицы приведены в «Избранных трудах». Огромную ценность представляет монография В. П. Филатова «Оптическая пересадка роговицы и тканевая терапия», изданная в 1945 г. Одной из последних его работ по пересадке роговицы является доклад «Современное состояние проблемы пересадки роговой оболочки в СССР», сделанный на научной сессии, посвященной его 75-летию, труды которой вышли из печати в 1954 г.

В № 2 «Офтальмологического журнала» за 1954 г. опубликована работа В. П. Филатова, посвященная перспективам разработки проблемы пересадки роговой оболочки, в которой намечены пути дальнейшего развития и практического разрешения этой проблемы, имеющей огромное научное и практическое значение.

Большое внимание Владимир Петрович всегда уделял разработке проблемы глаукомы, которая занимает первое место среди причин слепоты. В процессе этой работы В. П. Филатов внес новые ценные предложения. Так, ему принадлежит идея исследования внутриглазного давления 4 грузами тонометром Маклакова, и совместно с С. Ф. Кальфа им разработана методика эластотонометрии, что явилось важным достижением в разработке вопроса о ранней диагностике этого тяжелого заболевания.

В. П. Филатов показал, что мышечная работа способствует регуляции внутриглазного давления у больного глаукомой, и предложил ввести лечебную физкультуру в комплекс лечебных мероприятии при этом заболевании. Он разработал модификацию операции Лагранжа — Гольта и предложил ряд новых операций при вторичной глаукоме.

В. П. Филатовым был впервые организован глаукомный диспансер на базе амбулатории глазной клиники Медицинского института и Института глазных болезней в Одессе для диспансерного обслуживания больных. Проблеме глаукомы В. П. Филатов посвятил 19 работ.

Вопросы глазного травматизма, его профилактики и лечения всегда находились в центре внимания Владимира Петровича. По его инициативе при глазной клинике Одесского медицинского института была организована первая станция скорой глазной помощи, что создало возможность своевременно бороться с последствиями травм и сохранять зрение у пострадавших.

Важным достижением В. П. Филатова в этой области является то, что он доказал возможность операции на субатрофичных глазах после длительно и систематически проведенной тканевой терапии. Вопросам глазного травматизма им посвящено 12 работ.

Трахома и поныне является социальным злом. Помимо организационных мер профилактическо-санитарного порядка, необходимо проводить и лечение. Большой заслугой Владимира Петровича является его предложение применять операцию выдавливания трахомных зерен в первых стадиях трахомы, систематически повторяя ее один раз в месяц. Это лечение повторными выдавливаниями, как показали многочисленные наблюдения, является основой в лечении трахомы. Кроме того, большое значение имело введение тканевого лечения при трахоматозном паннусе.

В. П. Филатов совместно со старшим научным сотрудником В. Е. Шевелевым разработал новый оригинальный метод борьбы с таким не поддававшимся лечению заболеванием, как паренхиматозный ксероз, путем пересадки стенонова протока в конъюнктивальный мешок. Этот метод лечения сделал возможным возвращать зрение таким больным, слепота которых до последнего времени считалась неустранимой.

Важным достижением В. П. Филатова является разработка методики удаления злокачественных опухолей глазницы, вышедших за пределы ее в соседние придаточные пазухи. Операция эта, называемая экстраорбитальной экзентерацией орбиты, была предложена С. С. Головиным, но В. П. Филатов вместе с Н. К. Лысенковым усовершенствовал ее. С. С. Головин начинал эту операцию с экзентерации глазницы, а затем удалял стенки орбиты и опухоль из носовых пазух. В. П. Филатов изменил ход операции. Он сперва при помощи просечения стенок глазницы предложил удалять опухоль вместе со стенками орбиты, сводя, таким образом, к минимуму травматизацию опухоли.

В. П. Филатов впервые в СССР применил операцию Гонена при отслойке сетчатки и разработал новую операцию при этом заболевании с прижиганием склеры концентрированной серной кислотой.

С целью профилактики экспульсивного кровотечения, являющегося наиболее грозным осложнением при внутриглазных операциях, Владимир Петрович предложил делать перед проведением внутриглазной операции трепанацию склеры. Образование отверстия в склере дает возможность, в случае разрыва во время операции длинной цилиарной артерии, устремиться крови из супрахороидального пространства наружу, что может способствовать спасению глаза. Трепанация склеры может и предотвратить это грозное осложнение, приводящее больного к слепоте.

Наиболее крупным научным открытием В. П. Филатова является метод тканевой терапии, предложенный им в 1933 г.

Тканевая терапия представляет собой новый, оригинальный принцип лечебной медицины. Согласно учению Филатова, в тканях человека, животных и растений, подвергающихся действию низкой температуры или других факторов, не благоприятных для жизнедеятельности, в результате наступающей при этом биохимической перестройки возникают высокоактивные вещества,

названные им биогенными стимуляторами. При введении в организм больного консервированных тканей, обогащенных биогенными стимуляторами, или экстрактов из них, в нем повышаются физиологические функции и регенеративные свойства, что и способствует выздоровлению.

Как материал для тканевого лечения В. П. Филатов и его ученики и последователи испытали самые разнообразные ткани человека, а с 1938 г. — и гетерогенные ткани. В настоящее время в клинике широко применяются тканевые препараты растительного происхождения. В. П. Филатов установил природные источники биогенных стимуляторов — лиманную грязь и чернозем.

Открытие Владимира Петровича об образовании биогенных стимуляторов в тканях растений при неблагоприятных условиях (в темноте) и о присутствии этих стимуляторов в природных источниках имеет общебиологическое значение и переносит проблему тканевой терапии из области медицины в область биологии.

Тканевое лечение в различных его видах дало ценные результаты при болезнях глаз и общих заболеваниях организма. Кроме офтальмологии, тканевая терапия успешно применяется в хирургии, терапии, дерматологии, венерологии, гинекологии и других медицинских специальностях. Тканевая терапия иногда изменяет течение тяжелейших процессов. Даже при очень тяжелых, порой «безнадежных» заболеваниях тканевое лечение приносит несомненную пользу. Примером могут служить такие болезни, как пигментная дегенерация сетчатки, атрофия зрительного нерва, осложненная близорукость и др.

Тканевая терапия дает хорошие результаты при разнообразных патологических состояниях организма, потому что биогенные стимуляторы воздействуют не на фактор, вызывающий болезнь, а на организм в целом. Повышая активность основных физиологических процессов, биогенные стимуляторы тем самым повышают реактивность всего организма, усиливают его физиологические процессы защиты. Тканевая терапия является ярким подтверждением правильности и действенности основных положений великих русских ученых И. М. Сеченова и И. П. Павлова о целостности организма.

Эффективность тканевой терапии побудила Владимира Петровича к постановке экспериментальных исследований механизма действия биогенных стимуляторов, физико-химических свойств их, факторов среды, вызывающих образование биогенных стимуляторов, и ряда других вопросов. Основываясь на данных клинических наблюдений и экспериментальных исследований, В. П. Филатов еще в 1942 г. предложил гипотезу тканевого лечения, затем ему и его ученикам и последователям удалось установить ряд важных факторов и выяснить многие стороны механизма действия тканевой терапии, химической природы биогенных стимуляторов, а также доказать, что биогенные стимуляторы образуются не только при воздействии на отдельные ткани различных факторов внешней среды, но могут образовываться и в целом живом организме. Тканевая терапия не только открывает большие возможности в лечении заболеваний — ее значение значительно шире, и теоретические, и практические основы этого учения уже используются в ветеринарии, агрономии, микробиологии, биохимии и других отраслях науки. В настоящее время тканевая терапия по методу В. П. Филатова получила широкое распространение не только в Советском Союзе, но и в Китае, Вьетнаме, Германской Демократической Республике, Франции, Италии, Японии и ряде других стран. Тканевая терапия, предложенная и разработанная Владимиром Петровичем, является крупным достижением советской медицинской науки.

За успешную разработку проблемы пересадки роговицы и предложенный новый метод лечения — тканевую терапию — В. П. Филатов в 1941 г. был удо-

стоен Сталинской премии I степени.

Деятельность Владимира Петровича была такой же разносторонней, как и его многогранная натура. Он являлся директором и научным руководителем Украинского института глазных болезней со дня его основания. С 1911 г. заведовал кафедрой глазных болезней Одесского медицинского института. Состоял председателем и руководителем двух республиканских проблемных комиссий при Ученом совете Министерства здравоохранения УССР. Он был избран действительным членом Академии наук УССР и действительным членом Академии медицинских наук СССР.

Владимиром Петровичем опубликовано 433 работы, из них 416 изданы после Великой Октябрьской социалистической революции.

Научные сотрудники руководимого В. П. Филатовым Украинского института глазных болезней и тканевой терапии только за послевоенные годы опубликовали свыше 1300 работ и защитили 3327 диссертаций (из них 7 докторских).

Владимир Петрович был не только блестящим ученым, но и прирожденным педагогом. Он пользовался каждым моментом, чтобы передать свой огромный, многолетний врачебный и научный опыт своим ученикам и врачам, приезжающим в институт учиться. Он учил и при осмотре больного, и в операционной в перерывах между операциями, на заседаниях ученого совета, и на научных конференциях. И все, кто хоть раз слышал его увлекательные беседы, заражался его энтузиазмом, загорался его научными идеями.

Много времени уделял Владимир Петрович осмотру больных как в стационаре, так и в амбулаториях. Больные приезжали в институт со всех концов Советского Союза за заключением В. П. Филатова о возможности восстановить зрение. Вполне понятно, что такие больные, приехав за тысячи километров, хотели личной консультации В. П. Филатова, и получали ее. Такие консультации являлись школой для всех врачей института. Не только молодые врачи, но и старшие научные сотрудники учились на них высокогуманному подходу к больным и заражались тем оптимизмом, который являлся отличительной чертой Владимира Петровича.

Большое внимание уделял В. П. Филатов воспитанию молодых кадров. Много молодых врачей прошло его школу. Многочисленные ученики и последователи Владимира Петровича работают в разных пунктах Советского Союза, применяя на практике разработанные им методы лечения.

В. П. Филатов являлся крупным общественным деятелем, был депутатом Одесского городского Совета депутатов трудящихся и депутатом Верховного Совета Украинской ССР трех созывов.

Партия и правительство высоко оценили деятельность Владимира Петровича. Он был награжден четырьмя орденами Ленина, орденом Трудового Красного знамени, орденом Отечественной войны I степени. В 1950 г. ему было присвоено высокое звание Героя Социалистического Труда. В 1951 г. Академией наук СССР за успехи, достигнутые в области медицины и биологии, Владимиру Петровичу была присуждена золотая медаль имени Мечникова.

Многогранной и плодотворной была творческая деятельность Владимира Петровича, блестящего врача-хирурга и выдающегося ученого-новатора. Его научные идеи и предложенные и разработанные им новые методы лечения нашли широкое применение в практике советского здравоохранения и развиваются его учениками и последователями.

Издание Академией наук УССР «Избранных трудов» Владимира Петровича

ОРИГИНАЛЬНЫЕ СТАТЬИ

Филатова будет способствовать еще большему внедрению этих идей и методов и ознакомлению с ними широких научных и медицинских кругов.

Н. А. Пучковская,
В. В. Скородинская

К ТЕХНИКЕ ПОЛНОЙ СКВОЗНОЙ ПЕРЕСАДКИ РОГОВИЦЫ[1]

Частичная пересадка человеческой роговицы человеку не всегда безуспешна. К подобным безусловно или относительно удачным операциям, осуществленным Цирмом (Zirm) и Лёлейном (Löhlein), Пломжем (Plomge), Мажито (Magito), Фуксом (Fuchs) и др., в последнее время присоединился ряд успешных частичных пересадок, произведенных проф. Эльшнигом (Elschnig). На огромном материале (116 частичных кератопластик) проф. Эльшниг получил девять раз хороший успех, т. е. приживление трансплантата с длительным (от шести месяцев до семи лет) сохранением прозрачности и восстановлением зрения, в значительном числе случаев, кроме того, получалось приживление просвечивающей роговицы. Проф. Эльшниг применял почти исключительно сквозную трансплантацию, пользуясь трепаном Гиппеля (Hippel), причем основой успеха являлись тщательная асептика и минимальная травматизация трансплантируемой роговицы.

Достижения Эльшнига свидетельствуют уже об известной закономерности в получении положительных результатов и окрыляют офтальмологов новыми надеждами.

Пересадка всей роговицы человеку от человека, полная ее трансплантация, считается операцией, дающей менее ободряющие результаты.

Сведений об осуществлении подобных операций очень мало. Не останавливаясь на нескольких случаях, относящихся к прошлому столетию, из позднейшей литературы мы можем привести следующие наблюдения.

1. Филатов. Роговица взята с каймой склеры и конъюнктивы. По удалении стафиломы глаза-хозяина роговица глаза-гостя положена на дефект; конъюнктива глаза-хозяина, предварительно отсепарованная, вытянута вперед и сшита кисетным швом над трансплантатом. Через несколько дней шов прорезан, конъюнктива сдвинулась к периферии трансплантата. Последний вначале был прозрачным; он прижил, но постепенно помутнел и превратился в лейкому.

2. Бюрке (Burke). Роговица глаза-гостя взята с каймой конъюнктивы; роговица глаза-хозяина удалена тоже с каймой конъюнктивы. Конъюнктивальные многочисленные швы.

В первом случае роговица сохранила некоторую прозрачность. В течение шести лет больной имел незначительное зрение, пока не наступила полная слепота от глаукомы. Во втором случае наступило полное помутнение роговицы.

3. Ашер (Acher). Операция произведена проф. Эльшнигом по следующему способу: у глаза-гостя надрезана конъюнктива на расстоянии 5 *мм* от лимба и отсепарована до него; по линии лимба роговица отделена. У глаза-хозяина конъюнктива надрезана таким же способом, как и у глаза-гостя; лимб только надрезан скальпелем; в каждом квадранте проведен шов через бульбарную конъюнктиву и поверхностные слои лимба в области надрезов; далее каждый шов проведен таким же образом через конъюнктиву и ткань лимба в соответствующем месте роговицы глаза-гостя, лежащей на марле на лбу пациента, после этого роговица (стафилома) глаза-хозяина срезана, роговица глаза-гостя уложена на место и швы стянуты. Несколько промежуточных швов через конъюнктиву и ткань лимба. Приживление наступило, но трансплантат помутнел; в центральном участке трансплантат сохранил некоторую прозрачность, и через него едва

[1] Впервые опубликовано в «Рус. офтальм. журн.», 1924, т. III, в. 3, стр. 217–222.

можно было видеть переднюю камеру; через 2 месяца после операции visus, равнявшийся до пересадки движению руки перед глазом, свелся к неправильной проекции света вследствие осложнения, вызванного отслойкой сетчатки.

4. Шимановский. Один случай — пересадка всей роговицы с каймой конъюнктивы (конъюнктивальные швы); роговица помутнела и сморщилась.

Три случая пересадки всего переднего отдела глаза (с хрусталиком и цилиарным телом и радужкой); склеро-склеральные швы; приживление наступило, но глаза сморщились.

Один случай пересадки переднего отдела глаза без цилиарного тела и хрусталика, но с радужкой. Приживление наступило. Через год роговица, долго сохранявшая прозрачность, в верхней трети представлялась правильной формы, но настолько мутной, что рисунок радужки был виден не вполне ясно; иридэктомия не дала улучшения зрения (внутриглазные изменения?); дальнейшего помутнения роговицы не наступило; удаленный кусок радужки состоял из радужки глаза-хозяина и радужки глаза-гостя, довольно хорошо сохранившейся.

На основании приведенных выше наблюдений Шимановского можно заключить, что при пересадке всей роговицы длительное сохранение прозрачности возможно, но техника пересадки всего переднего отдела глаза настолько трудна и опасна (три глаза из четырех погибли), что пока она вряд ли может найти большое распространение, хотя и заслуживает полного внимания как пример смелой мысли.

Более широкого применения заслуживает полная пересадка роговицы в тесном смысле этого слова. На основании данных, касающихся этого именно вопроса, позволительно сделать вывод, что роговица может прижить, но превращается в лейкому либо сохраняет намек на прозрачность. Так как клинический материал еще очень немногочислен, то нет пока оснований для слишком мрачного вывода о будущих перспективах полной трансплантации и возможны дальнейшие попытки. Не следует, конечно, предпринимать их тогда, когда мы имеем перед собой полное бельмо роговицы, не осложненное сильным выпячиванием, так как в таких случаях показана частичная трансплантация, менее опасная для глаза; но если перед нами leucoma ectativeum или стафилома, то следует производить полную пересадку всей роговицы в надежде на один из двух результатов: или на приживление с сохранением большей или меньшей прозрачности трансплантата, или на замену стафиломы трансплантатом, хотя бы и помутневшим, но имеющим приблизительно форму роговой оболочки. Такая архитектурная пластика имеет большое значение не только в косметическом отношении: являясь хорошим способом оперативного лечения стафиломы, она представляет интерес и в том отношении, что на этой мутной роговице становится принципиально возможной операция частичной трансплантации, которая, конечно, невыполнима на стафиломе; таким образом, полная пересадка роговицы становится операцией подготовительной.

Как известно, архитектурная пластика при стафиломе может быть выполнена и по способу Кунта (Kuhnt), который закрывает дефект после срезания стафиломы куском широкой фасции — материалом, более доступным, чем роговица, но, вероятно, значение операции Кунта как подготовительной для будущей трансплантации роговицы ниже, чем значение полной пересадки роговицы, если при последней операции в трансплантате, хотя бы и помутневшем, все же сохраняются кое-какие элементы роговичной ткани; дело в том, что Ашер, изучая огромный материал Эльшнига, вынес впечатление, что наилучшие результаты частичной пересадки получаются тогда, когда трансплантат имеет около

себя роговичную ткань; этим обстоятельством объясняется преимущественный успех трансплантаций на роговицах, помутневших вследствие паренхиматозного кератита. Таким образом, полная пересадка роговицы имеет свои определенные показания, вернее, имеются основания для того, чтобы ее пробовать.

Не надо забывать, что если бы мы и достигли приживления роговицы с сохранением прозрачности или же добились вторичной частичной трансплантации, то этим основная цель — возвращение зрения — может быть, и не была бы достигнута, ибо возможные осложнения в виде глаукомы или развития соединительной ткани позади трансплантата — явления, на которые указывал Ашер при частичных пересадках и которые я наблюдал при трансплантациях полных.

Но хотя до цели и далеко, а надо пускаться в путь и следует пробовать и пробовать, тем более что глаза с выпяченными бельмами и стафиломами другой помощи и недоступны.

С первых же шагов на этом пути встает вопрос о технике полной пересадки.

Несомненно, что из перечисленных выше методов способ Эльшнига является наиболее рациональным; но он не легок; при проведении швов должно встретиться немало затруднений, вследствие чего операция должна занять много времени, да и травматизации роговицы не всегда можно избежать. Вот почему я искал более простой метод — такой, при котором можно было бы избежать наложения швов, и для случая стафилом я выработал следующий способ.

1. Под местной или общей анестезией при помощи ножа Грефе и ножниц вырезаются в стафиломе четыре окна треугольной формы с основаниями у склеры и вершинами у средины роговицы; благодаря этому от стафиломы остаются четыре полоски, каждая шириной 0,75–1,00 *мм*, соединяющиеся в центре «решетки».

2. Выпавшее стекловидное тело отсекается, хрусталик, если он мутен или выступает, удаляется.

3. Роговица глаза-гостя, срезанная по лимбу (по его внутреннему контуру) и сохраненная во влажной марле, подрезается острыми ножницами, если нужно, настолько, чтобы ее диаметр равнялся диаметру окружности стафиломы. Слегка согнув роговицу, ее укладывают в одно из окон «решетки» и расправляют.

4. Повязка на несколько дней. Вместо получения перекреста из полосок стафиломы можно сделать вырезки в каком-либо ином виде: можно оставить две полоски, идущие параллельно сверху вниз, для чего нужно вырезать три окна, или же вершину перекреста можно поместить выше или ниже середины стафиломы и т. п. Идея операции состоит в том, чтобы «решетка» из ткани стафиломы удержала на месте трансплантат; отсутствие швов чрезвычайно облегчает операцию; предполагается, что тонкие полоски стафиломы, составляющие перекрест, сыграют свою удерживающую роль, постепенно атрофируются или же сольются с тканью роговицы, атрофируя ее эпителий.

По указанному способу я оперировал больную О. В., страдавшую полными стафиломами, очень резко выраженными. Visus до операции равнялся $^{1}/_{\infty}$, при правильной проекции. Сперва операция была сделана на левом глазу.

Ножом Грефе сделано 4 вкола около вершины стафиломы через всю ее толщу; через эти вколы введена одна из бранш остроконечных ножниц и по направлению к лимбу вырезано четыре треугольных окна основаниями к лимбу; остался крест из ткани стафиломы; ширина составляющих его полосок — около 1,5 *мм*. Через нижненаружное окно введена роговица, срезанная с энуклеированного глаза по внутренней границе лимба; в нижненаружном окне роговица не прилегла точно к лимбу, ввиду чего конъюнктива склеры, еще до срезания

стафиломы несколько отсепарованная, надвинута на окно и пришита одним тонким швом к перекресту. После легкого помутнения в первые дни после операции роговица несколько просветлела; глазное дно не было видно, но больная довольно свободно видела движение руки. Полосы перекреста плотно прилегли к роговице и слились с ее тканью; при попытке отделить одну полосу через 24 дня ткань расслоилась и при роговице остался тонкий ее слой. Улучшение зрения продолжалось недолго (счет пальцев у лица) — несколько дней, а потом стало падать; сперва развились помутнение роговицы и ее васкуляризация, а затем образовалась серая масса позади роговицы, нечто вроде циклитических шварт. Роговица в местах, не занятых полосками стафиломы, несколько месяцев обладала кое-какой прозрачностью, но к концу седьмого месяца представляла собой довольно плоскую лейкому; visus упал до правильного светоощущения; изъязвления роговицы за все время наблюдения не было.

На правом глазу за 10 и за 7 недель до трансплантации были сделаны две трепанации Эллиота по поводу глаукомы. Пересадка роговицы сделана 3.V 1923 г. (под хлороформом), аналогично предыдущему глазу. Вершина перекреста положена выше центра стафиломы; хрусталик удален; стекловидное тело подрезано; роговица срезана с энуклеированного глаза-гостя ножом Грефе и ножницами по внутренней окружности лимба; через нижненаружное окно она вставлена под перекрест и хорошо улеглась на место; в послеоперационный период роговица держалась безукоризненно; через неделю она представлялась слегка помутневшей (менее чем в первые дни); visus = 1/120; еще через неделю она начала мутнеть с периферии, но прозрачность центральных частей была еще настолько хороша, что visus поднялся до 1/40. Через 25 дней после операции вся роговица стала мутной и истыканной; visus упал до движения руки перед глазом. Вскоре опять началось просветление роговицы, и в то же время она начала уменьшаться в объеме; visus не поднялся, так как за роговицей началось развитие серых пленок. Ко дню выписки больной (через $2^{1}/_{2}$ месяца) роговица по периферии, местами и в более центральных частях, довольно прозрачна — настолько, что через эти участки можно разобрать, что за роговицей имеется светло-серая масса, похожая на организованный экссудат. Поверхность роговицы гладкая, блестящая; мостики стафиломной «решетки» истончились и как бы погрузились в ткань роговицы, не выступая над ее поверхностью; место их перекреста сдвинулось кверху; вся роговица уменьшилась в диаметре и стала более плоской; visus = $^{1}/_{\infty}$; проекция правильная.

Приведенный случай, таким образом, показал, что стафиломная «решетка» выполнила свою удерживающую роль прекрасно и что стафилома была устранена и заменена бельмом, правда, значительно уплощенным; на втором глазу в бельме сохранились элементы роговичной ткани; наступившему приживлению трансплантата, по-видимому, не помешало и то обстоятельство, что край роговицы не прикасался к раневой поверхности края отверстия в склере глаза-хозяина. Можно предполагать, что сращение наступает благодаря тому, что эндотелий на задней поверхности ножек «решетки» атрофируется, как и в местах соприкосновения задней поверхности «решетки» с передней поверхностью роговицы. Я полагаю, что оба глаза могли быть использованы для частичной сквозной пересадки роговицы, но выполнить эту операцию я не мог из-за отъезда больной.

Появление соединительной ткани позади роговицы представляет собой очень неприятное явление, с которым придется очень считаться при полных пересадках роговицы.

Ввиду того, что располагать большим материалом для полных пересадок я не могу, я позволил себе описать мой метод, не испытав его на значительном числе больных; быть может кто-либо из коллег найдет его заслуживающим внимания по его простоте для того, чтобы испытать его в подходящем случае стафиломы.

МАТЕРИАЛЫ К ВОПРОСУ О ПОЛНОЙ ПЕРЕСАДКЕ РОГОВИЦЫ[2]

В деле достижения одной из заветных целей офтальмологии — выработки верного метода пересадки роговицы — хотя и сделан крупный шаг вперед благодаря трудам проф. Эльшнига (Elschnig), практически названная операция все же мало разработана; это замечание относится в особенности к операции полной пересадки роговицы, техника которой далеко не установилась и для которой условия приживления еще менее ясны, чем для пересадки частичной. Вопрос о полной пересадке роговицы находится еще в стадии накопления клинического материала. Как я уже указывал в предыдущей статье, он очень скуден. Я полагаю, что те офтальмологи, которые применяли названную операцию, поступают правильно, если опубликовывают свои наблюдения, несмотря на неудачный исход, так как, принимая во внимание редкость производства полной пересадки роговицы, наблюдения и такого рода могут быть поучительны. Вот почему я позволяю себе привести в настоящей статье несколько случаев операции полной кератопластики из моего клинического материала.

Случай 1. Больной В. 28.II 1912 г. роговица взята с каймой склеры и конъюнктивы с несколько атрофированного после травмы глаза. На роговице имелся рубец; она положена в физиологический раствор. У глаза-хозяина срезана стафилома и удален помутневший хрусталик; роговица положена на дефект; чтобы подогнать ее к величине дефекта, склеральная кайма подрезана ножницами; конъюнктивальная кайма уложена на передний отдел склеры глаза-хозяина под его отсепарованную конъюнктиву склеры, которая и стянута над роговицей кисетным швом.

В послеоперационный период конъюнктива сползла с роговицы и пришлась край в край с каймой конъюнктивы глаза-гостя. Около двух недель роговица была прозрачна, затем стала медленно, но прогрессивно мутнеть. Через 6 месяцев она представлялась серовато-белого цвета, непрозрачной; поверхность ее гладкая.

Диффенбах (Dieffenbach) более 100 лет назад предложил следующий способ пересадки всей роговицы: он считал возможным положить роговицу глаза-гостя на бельмо глаза-хозяина (без срезания его) и пришить ее к конъюнктиве склеры последнего; по приживлении надлежало сделать разрез в трансплантате, как для иридэктомии, и иссечь отверстие в бельме глаза-хозяина. «Неизвестным остается, — пишет проф. Шимановский, — применял ли кто на деле этот способ».

Я пробовал способ Диффенбаха на собаках и два раза на человеке. Мне хотелось выяснить, может ли роговица питаться при указанных условиях. Несколько опытов на собаках показали, что роговица, взятая с каймой склеры и конъюнктивы, будучи положена на нормальную (причем конъюнктива сшивается с отсепарованной конъюнктивой глаза-хозяина), может сохранять довольно долго свою прозрачность (около двух недель), а затем прорастает сосудами и медленно рассасывается. Привожу записанные истории болезни при моих клинических наблюдениях.

Случай 2. Больная С., 24 лет (ист. бол. № 1114). На обоих глазах хронический конъюнктивит, рубцы конъюнктивы склеры и нижней переходной складки; рубцы на лимбе; полное бельмо; много сосудов. Бельмо образовалось вследствие ожога серной кислотой.

10. II 1914 г. У больной отсепарована конъюнктива склеры вокруг лимба и взята на четыре шва. От энуклеированного другого больного глаза отрезана ножом Грефе роговица с каймой склеры и конъюнктивы (в трансплантируемой роговице были сосуды);

[2] Впервые опубликовано в «Рус. офтальм. журн.», 1924, т. III, в. 3, стр. 223–227.

трансплантат уложен на бельмо и конъюнктива сшита с конъюнктивой глаза-хозяина шестью швами. Повязка на оба глаза.

13.II. Первая перевязка; роговица глаза-гостя прозрачна; окаймляющая ее конъюнктива розовая; лимб инъецирован; в роговице сосуды налиты; за нею — скопление крови.

14–15.II. Кровь за роговицей исчезла. Прозрачность роговицы глаза-гостя хорошая, поверхность гладкая; конъюнктивальная кайма и сосуды в роговице гиперемированы, бельмо видно; конъюнктива глаза-хозяина гиперемирована.

17.II. Эпителий роговицы глаза-гостя несколько истыкан, и, хотя роговица и прозрачная, цвет ее желтоватый.

20.II. Роговица глаза-гостя немного более мутная, эпителий — в том же виде; в роговице глаза-хозяина сосуды гиперемированы, но вновь образовавшихся сосудов, по-видимому, нет

21.II. Роговица стала более мутной и более желтой (цвета сыворотки), эпителий ее более истыкан, и она кажется толще; бельмо сквозь нее видно. Край конъюнктивы глаза-гостя везде хорошо прирос к краю конъюнктивы глаза-хозяина.

22.II. Вторая операция (под хлороформом). Линия сращения конъюнктивы глаза-гостя и глаза-хозяина надрезана на протяжении полуокружности; шпаделем разъединено сращение склеры глаза-хозяина со склерой глаза-гостя; шпадель свободно прошел позади роговицы глаза-гостя; была ли позади нее жидкость — неясно; обильное кровотечение; роговица глаза-гостя оттянута крючком и бельмо открыто; ножом Грефе (линейным) сделан в бельме разрез в верхненаружном отделе; вытекла водянистая влага; ножницами в два приема легко иссечено из бельма около 1/3 его площади. Кровь из конъюнктивы заполнила рану, и подробностей относительно состояния хрусталика и радужки выяснить не удалось. Роговица гостя положена на место. Три шва на конъюнктиву. Повязка на оба глаза. Операция технически не представляла трудностей.

23. II. Роговица глаза-гостя мутна, как до операции, но поверхность ее гладкая. Конъюнктивальная кайма хорошо снабжена кровью; сосуды в роговице тоже налиты. Что делается в камере — не видно.

24. II. Раздражение глаза меньше. Роговица глаже, чуть прозрачнее.

25. II. Два шва сошли; уровень конъюнктивы глаза-хозяина несколько ниже уровня конъюнктивы глаза-гостя. Конъюнктива глаза-гостя сильно гиперемирована, роговица глаже, прозрачнее; сквозь нее смутно видно бельмо и отверстие в нем.

28. II. Роговица еще более прозрачна; отверстие в бельме видно лучше. В дальнейшем после некоторого прояснения роговицы и улучшения зрения (больная видела движение руки на 0,5 м) началось ухудшение; роговица стала прорастать сосудами, поверхность ее сделалась истыканной, постепенно она помутнела и начала истончаться. Ко времени выписки больной (приблизительно через месяц после первой операции) бельмо было покрыто мутной пленкой, пронизанной сосудами. Впоследствии больная показалась с полным бельмом, отверстие в котором зарубцевалось.

Идея предложения Диффенбаха сводится к тому, чтобы защитить роговицу глаза-гостя от влияния водянистой влаги, причем, очевидно, предполагается, что питание роговицы через сращение ее края с поверхностью склеры глаза-хозяина и через конъюнктивальную кайму достаточно обеспечено. Как показывают мои опыты и описанный случай, надежды на это, по-видимому, не оправдываются. Аналогичную операцию я произвел еще один раз.

Случай 3. Больная Т. Двустороннее полное бельмо роговицы. 15.V 1923 г. сделана следующая операция полной пересадки роговицы. Конъюнктива склеры отсепарована от склеры вокруг бельма; отсепарованная слизистая взята на четыре лигатуры и растянута; с только что энуклеированного глаза взята роговица вместе с ободком склеры и склеральной конъюнктивой шириной 3 мм; конъюнктива роговицы глаза-гостя соединена четырьмя длинными швами с конъюнктивой глаза-хозяина; в бельме глаза-хозяина высечено трепаном отверстие 3 мм шириной; роговица глаза-гостя положена на бельмо глаза-хозяина и конъюнктивальные швы стянуты. Несколько дополнительных швов на конъюнктиву хозяина и гостя.

17. V. Конъюнктива перенесенной роговицы пропитана кровью; роговица диффузно мутна.

20. V. Роговица несколько более прозрачна; через нее просвечивает трепанационное

отверстие.

29. V. Роговица более мутная; конъюнктивальная кайма глаза-гостя прорастает сосудами.

3. VI. Роговица, оставаясь все время непрозрачной, несколько истыканной и желтовато-зеленоватого цвета, начинает местами прорастать глубокими сосудами, особенно с носовой стороны.

12. VI. Роговица постепенно уменьшается в диаметре и несколько сдвинута книзу и к виску. Через истонченную и бледную кайму конъюнктивы резко выделяется белый склеральный ободок пересаженной роговицы.

Трепанационное отверстие чуть просвечивает.

В дальнейшем очень медленно, в течение трех месяцев, происходило истончение роговицы, прорастание ее сосудами; в конце концов передо мною было бельмо без следов отверстия.

В этом случае я имел в виду, надеясь на питание роговицы через конъюнктиву и склеральное сращение, избежать вторичной операции резекции бельма по Диффенбаху и сделал трепанацию при первой операции. У меня было предположение, что отверстие не зарастет, так как через него будет проходить водянистая влага из-за бельма в новую переднюю камеру (аналогично трепанационному отверстию при операции).

Оба указанные предположения не оправдались.

Случай 4. Аутокератопластика. Больная Б., 21 года. Правый глаз представляет явление почти полной передней стафиломы, развившейся после бленорреи; visus = $^{1}/_{\infty}$ при правильной проекции. Левый глаз в состоянии атрофии; на роговице, уменьшенной в размерах, — обширное бельмо, сращенное с радужкой; верхневнутренняя треть роговицы прозрачна: visus = 0.

На левой стороне выкроен кожно-конъюнктивальный склерально-роговичный лоскут; начало лоскута — у средней линии лба, ширина кожной ленты — 2,5 см; в состав лоскута вошли вся толща верхнего века у самого внутреннего его конца, конъюнктива переходной складки, конъюнктива склеры со склерой и, наконец, вся роговица с узкой каймой склеры и более широкой каемкой конъюнктивы. От правого края лоскута, у его начала, проведен через кожу лба и внутренний конец верхнего века правого глаза, конъюнктиву склеры до стафиломы (до ее верхневнутреннего отдела) дугообразный разрез; ткани краев разреза несколько отсепарованы, чтобы дать дорожку кожно-роговичному лоскуту; конъюнктива склеры глаза-хозяина отсепарована вокруг стафиломы; стафилома срезана (причем хрусталик удален); кожно-конъюнктивальный склерально-роговичный лоскут перенесен на правую сторону, уложен в разрез так, что роговица пришлась на место стафиломы. Конъюнктива склеры, окружающая пересаживаемую роговицу, сшита с конъюнктивой склеры на правом глазу. Так как пересаживаемая роговица, окруженная полосой склеры, была больше дефекта на правом глазу, то склеральная ткань лежала на склеральной ткани правого глаза, не приходясь в края дефекта; края лоскута в кожной и конъюнктивальной его частях пришиты к краям дорожки. Потеря стекловидного тела на правом глазу была невелика Рана по ходу взятого слева лоскута зашита.

Послеоперационное течение: через несколько дней лоскут в своей роговично-конъюнктивальной части представлялся мутным и застойным, но впоследствии питание его улучшилось. Приблизительно недели через полторы лоскут был перерезан в том месте, где он вступал в глазную щель; еще через неделю кожная ножка перенесена обратно на левую сторону, где для нее сделана дорожка. Пересаженный склерально-роговичный конец лоскута прирос, и ко времени выписки больной (через месяц) пересаженная роговица обладала некоторой прозрачностью: больная видела движение руки.

Через год больная явилась вновь. Вместо стафиломы имелась роговица, несколько просвечивающая в верхневнутреннем отделе и отчасти в середине; в остальных местах она представляла собой явления бельма; сквозь просвечивающую роговицу видна сероватая масса, может быть, соединительная пленка: visus = движению руки у лица.

19. IX 1911 г. сделана попытка иссечь эту позадироговичную пленку; сделан разрез копьевидным ножом по лимбу; предполагалось захватить пленку пинцетом и отсечь, но при попытке это сделать сейчас же пошло стекловидное тело, и операция была прекраще-

на. Результат этого вмешательства оказался печальным: на третий день появилось раздражение глаза, а на шестой развился панофтальмит.

В этом случае лоскутной аутокератопластики достигнут был некоторый успех: роговица прижила и через год оказалась полупрозрачной; глаз погубила случайная инфекция при второй операции, которую вообще лучше было бы не делать и которую я сделал, уступив настоятельным просьбам больной; несомненно, лучше было бы подогнать величину трансплантата к величине дефекта, чтобы они приходились край в край, хотя бы вне области питающей ножки; это может уменьшать возможность развития соединительной ткани позади трансплантата, берущей свое начало с раневой поверхности краев дефекта. Быть может, по приживлении трансплантата нужна добавочная операция, чтобы подогнать к краю дефекта край трансплантата, где в последний входила ножка. Описанный способ аутопластики я считаю принципиально обеспечивающим приживление роговицы. От приживления роговицы до восстановления зрения, как я уже указывал в предыдущей статье, еще далеко вследствие возможности развития соединительной ткани трансплантата.

О ПЕРЕСАДКЕ РОГОВИЦЫ[3]

СЛУЧАЙ ЧАСТИЧНОЙ СКВОЗНОЙ ПЕРЕСАДКИ

ВВЕДЕНИЕ

Уже давно офтальмологи мечтают о восстановлении прозрачности роговой оболочки в случаях образования бельм или стафилом ее. Офтальмологическая мысль пыталась тремя главными путями подойти к заветной цели, а именно: пересадкой роговицы, вставлением прозрачного протеза в бельмо и резекцией бельма в целях прозрачной регенерации роговицы[4].

В настоящей работе я обойду молчанием два последних метода и остановлюсь только на пересадке роговицы, которая приобрела в последнее время, благодаря трудам Эльшнига (Elschnig), чрезвычайно важное значение.

В изложении вопроса о пересадке роговицы я сделаю сокращение: во-первых, я почти не коснусь того, что относится к пересадке роговицы от животных животным; во-вторых, я опущу почти все то, что относится к пересадке человеку роговицы животных.

Мы знаем, что пересадка дает хорошие длительные результаты сравнительно легко у животных одного вида [Эбелинг (Ebeling) и Анне Каррель (Anne Carrel)], иногда даже в пределах близких видов (от свинки — кролику). Мы можем черпать из этих экспериментов некоторые данные для аналогии при пересадках у человека. Кое-какими фактами из этой области я воспользуюсь, но подробно рассматривать их в статье клинического типа нет надобности; что касается второго вопроса, то в настоящее время пересадка роговицы животного человеку, над чем бесплодно трудились в продолжение чуть ли не 100 лет наши предшественники, признана, как вообще всякая гетеропластика между дальними видами, неприменимой; правда, еще не сказано последнего слова относительно пересадки от обезьян, но пока что весь вопрос о гетеропластике роговицы по своим ничтожным результатам практического значения для нас не имеет. Таким образом, основной моей темой является пересадка роговицы от человека человеку.

В истории пересадки роговицы можно наметить три главных этапа. Вопрос о ней, как обычно считают, был поставлен впервые в 1818 г. Рейзингером (Reisinger), работа которого вышла в 1824 г.; приоритет его оспаривал Гимли (Himly), указывавший, что он говорил Рейзингеру как своему ученику об этой идее еще в 1813 г. Та же идея высказана независимо от Рейзингера в 1823 г. Моснером (Mosner), есть указания (Суров), что до Рейзингера и Моснера неудачные опыты пересадки роговицы у животных производил Рике (Riecke).

Первый период, от начала истории вопроса до 70-х годов, можно назвать чисто экспериментальным — по крайней мере таким он представляется на основании работ того времени. Об операции пересадки роговицы человеку имеется, кажется, только одно литературное указание. Вутцер (Wutzer) в 1830 г. сделал пересадку роговицы человеку, причем роговица взята от овцы и вставлена в отверстие, сделанное в склере; зрение не восстановилось. Указанный период яв-

---

[3] Впервые опубликовано в «Рус. офтальм. журн.», 1924, т. III, в. 8 стр. 717–743.

[4] При полных бельмах был предложен более 100 лет назад еще один путь для лучей света в глаз — иссечение окошечка в склере без трансплантации; путь этот, по существу, бесплодный, был вскоре оставлен.

лялся подготовительным; было доказано только одно — что непосредственное приживление трансплантата у животных возможно; на длительное сохранение прозрачности роговицы (свыше 6 месяцев) указаний нет; малая частота и таких скромных результатов объясняется несовершенством техники и отсутствием асептики, а также в части опытов — их гетеропластическим характером.

С 70-х годов, во-первых, стали чаще оперировать на людях [Повер (Power)] и, во-вторых, в значительной мере была усовершенствована техника операций благодаря в особенности Гиппелю (Hippel). Повер два раза делал пересадку роговицы кролика в отверстие, сделанное в бельме человека, причем трансплантат непосредственно после операции прижил. Ввиду явной непрактичности идеи Вутцера одним из первых, если не первым, окулистом, сделавшим настоящую, правда, гетеропластическую, пересадку роговицы человеку и опубликовавшим ее, надо считать Повера. Гиппель разработал принципы техники трансплантации, изобрел свой знаменитый трепан и усовершенствовал так называемую несквозную послойную пересадку [мысль о коей, по Гиппелю, принадлежит Вальтеру (Walther) и которую Мюльбауер (Muhlbauer) впервые осуществил в 1840 г.]. Гиппель и последователи его идеи в значительной мере увеличили частоту успешных операций на человеке, но также не смогли получить длительного и стойкого сохранения прозрачности трансплантата. В большинстве случаев операции на человеке носили гетеропластический характер (роговицу брали у животных), что уже само по себе обрекало их на неуспех. Закон биологического несоответствия тканей различных видов животных стал достоянием науки лишь в последние десятилетия. Гетеропластические операции давали, как правило, помутнение трансплантата в ближайшее время после операции; зрение улучшалось только в редких случаях (Гиппель). Но и операции пересадки роговицы от человека человеку, на важность коих указал опять-таки Повер (1878), имели лишь относительный успех: так, можно отметить результаты Вольфа (Wolfe) (когда в одном случае в течение 10-месячного периода наблюдений больной считал пальцы), Фукса (Fuchs) (в одном случае больной мог считать пальцы в течение двух лет, в двух — больной в течение года ходил без посторонней помощи).

В связи с редкостью даже и таких результатов интерес к пересадке грозил заглохнуть, как вдруг, почти через 100 лет от начала истории вопроса, луч света прорезал тьму уныния, в которую начали впадать офтальмологи: в 1905 г. Цирм (Zirm) опубликовал свой знаменитый случай частичной сквозной пересадки роговицы, в результате которой прозрачность трансплантата и зрение сохранялись 2 $^{3}/_{4}$ года до смерти больного. Случай Цирма ознаменовал собой начало третьего периода в истории вопроса о трансплантации: им доказана возможность длительного стойкого сохранения прозрачности трансплантата. Следует подчеркнуть, что успех получен при применении сквозной пересадки по методу Гиппеля, который сам автор оставил. Эта удачная пересадка послужила для офтальмологов путеводным маяком в дальнейших попытках подобных операций. Вскоре накопилось еще несколько случаев удачных пересадок роговицы [Планге (Plange) 1912; Лёлейн (Löhlein) 1940; Шимановский, 1913]. Правда, зрение в этих случаях прибавилось в незначительной степени вследствие некоторых осложняющих обстоятельств, но сохранение прозрачности трансплантата этими наблюдениями было принципиально доказано.

В 1908 г. за дело взялся в широком масштабе проф. Эльшниг. До осени 1921 г. он сделал около 117 трансплантации и достиг небывалых результатов: около 10 % длительных прозрачных и 40 % так называемых просвечивающих при-

живлений. Отныне в операции пересадки роговицы установился определенный закономерный успех, а кроме того, изучение огромного материала Эльшнига его учеником Ашером (Ascher) позволило сделать в вопросе о трансплантации уже некоторые обобщения.

Со времени работ Эльшнига и Ашера начинается четвертый период в истории вопроса о пересадке роговицы, характеризующийся массовым изучением условий пересадки роговицы от человека человеку.

Оставляя в стороне детали истории вопроса о пересадке и отсылая интересующихся к диссертации Сурова, статье Шимановского и др., мы остановимся на состоянии его в настоящее время.

Пересадка человеческой роговицы человеку разделяется на: а) гомопластику, когда роговица берется от другого человека, и б) аутопластику, когда роговица берется у того же человека; в этом случае возможно получить материал с другого глаза данного субъекта или же с тех частей роговицы данного глаза, которые сохранили прозрачность. Мы рассмотрим с разных сторон гомо- и аутопластику, но прежде всего остановимся на оперативных способах той и другой.

В настоящее время мы не имеем основания утверждать, что способы операции как таковые являются исключительным фактором в достижении успеха. Весьма вероятно, что когда мы лучше изучим приживление тканей вообще, то убедимся, что залог успеха лежит не столько в способе операции, сколько в условиях его применения. Так, например, мы уже знаем, что старый способ Гиппеля дал прекрасные результаты в руках Эльшнига в значительной мере благодаря отличной асептике и хорошей технике. Но изучение способов операции, конечно, крайне необходимо потому, что усовершенствование и упрощение ее чрезвычайно важно для облегчения техники, а кроме того, разнообразие свойств помутневшей роговицы подсказывает нам выбор то одного, то другого применимого в данном случае способа пересадки.

ГОМОПЛАСТИКА

Оперативные методы гомопластики разделяются на два главных типа, пересадку частичную, когда мы удаляем из бельма глаза-хозяина часть и заменяем ее кусочком прозрачной роговицы глаза-гостя, и пересадку полную, когда мы удаляем все бельмо (или стафилому) глаза-хозяина и заменяем ее целой роговицей глаза-гостя Показания к применению того и другого типа пересадки указаны ниже.

ЧАСТИЧНАЯ ГОМОПЛАСТИКА РОГОВИЦЫ — СКВОЗНАЯ И ПОСЛОЙНАЯ

Частичная сквозная пересадка состоит в том, что в бельме глаза-хозяина иссекается окошечко во всю его толщу, причем естественно, вскрывается передняя камера; иссеченный из роговицы глаза-гостя кусочек такой же величины, тоже во всю ее толщу, вставляется в окошечко бельма глаза-хозяина. Известны следующие главные способы этого типа пересадки:

а) Способ Гиппеля (1877). Трепаном Гиппеля иссекается из роговицы глаза-гостя круглый диск; диаметр коронки трепана берется от 3 до 4,5, даже 6 *мм*: перед иссечением диска полезно в глазу гостя поднять внутриглазное давление несколько выше нормы. Для этого глаз сдавливается или в него впрыскивается, по совету Эльшнига, жидкость (физиологический раствор, новока-

ин); диск, иссеченный из нерастянутой роговицы, может оказаться слишком большим для отверстия, сделанного в глазу хозяина, так как в последнем по опорожнении камеры диаметр отверстия несколько спадается; в особенности это обстоятельство нужно иметь в виду тогда, когда глаз хозяина несколько растянут вследствие глаукомы (в молодом возрасте). Иссеченный диск лучше не помещать в физиологический раствор, который может вызвать его разбухание, а сохранять в закрытой чашке между пластами сухой марли (Ашер) до момента пересадки (минуты 3–4); диск можно иссекать в середине роговицы или с краю, с захватом лимбальной ткани. Той же коронкой трепана иссекается круглое сквозное отверстие в бельме глаза-хозяина; трансплантат вставляется в него, оставляется на месте несколько минут, в течение коих фибрин водянистой влаги прикрепляет его края к краям отверстия. Если диск не удержится, прибегают к укреплению его при помощи: а) шва Цирма — перекрест из двух ниток (концы коих выведены в конъюнктиве склеры у концов двух диаметров роговицы) кладется на трансплантат; б) шва Эльшнига — при помощи нити на двух иглах трансплантат по концам какого-либо его диаметра соединяется с краем отверстия глаза-хозяина (и диск, и бельмо прокалываются, конечно, поверхностно); концы нити не связываются; нитка кладется на бельмо и концы ее проводятся сквозь конъюнктиву склеры глаза-хозяина (без связывания), т. е. средина нити, лежащая на диске, удерживается на месте. Вместо шелка полезно брать плетеный женский волос, обработанный по Мерц Вейганду (Merz Weigand); в) возможно применение конъюнктивальных лоскутов; Эльшниг к ним почти не прибегал.

б) Способ Зеллербека (Sellerbeck, 1877). Трансплантируемый диск берется диаметром в 7 *мм*: из конъюнктивы склеры глаза-хозяина образуют две ленты — одну вверху, другую внизу — и сшивают их над трансплантатом для удерживания его на месте; производится фистула передней камеры (для понижения внутриглазного давления в первые дни после операции). По мнению Эльшнига, это — излишний прием: при наличии глаукомы лучше заблаговременно устранить ее оперативным путем.

в) Способ Левенштейна (Löwenstein, 1919). Из бельма или стафиломы иссекается кусок в виде остроконечного миртового листа. Иссечение производится не сразу насквозь, а на половину толщины бельма, причем скальпель держится косо, а не перпендикулярно к поверхности бельма. В раневую поверхность надреза проводятся концы двух нитей на двух иглах; разрезы углубляются, и кусок бельма, очерченный ими, удаляется; под нити вставляется кусок роговицы, иссеченный из глаза-гостя, с соблюдением косой поверхности разрезов; величина его должна быть немного меньше дефекта. Концы нитей связываются, и таким образом трансплантат удерживается на месте.

г) Способ Вольфа (Wolfe, 1879). Из роговицы глаза-гостя иссекается с помощью ножа с двумя параллельными лезвиями полоса (около 4 *мм* шириной) от одного до другого лимба; по концам при иссеченной полосе роговицы должны остаться два фартучка конъюнктивы склеры трапециевидной формы; в бельме глаза-хозяина по концам горизонтального меридиана удаляются соответственно куски конъюнктивы; из бельма с помощью того же ножа иссекается полоса такой же ширины; трансплантат кладется на место, и конъюнктивальные лоскуты пришиваются к краям дефекта конъюнктивы склеры глаза-хозяина.

д) Способ Ауранда (Aurand, 1912) состоит в превращении метода несквозной пересадки Лёлейна (см. ниже) в сквозную (по-видимому, на людях не применялся) и сходен со способом Вольфа.

Оценка результатов, полученных при сквозной частичной пересадке, показывает следующее. Способ Левенштейна обычно дает приживление трансплантата, но прозрачного приживления до сих пор не получено ни разу. Но этот способ оказался полезен пока что для пластического тектонического удаления стафиломы. Способ Зеллербека в единственном случае автора не привел к определенному успеху. Зато способ Гиппеля, приводивший в руках автора и его последователей только к временному успеху и самим автором отодвинутый на второй план по сравнению с послойной трансплантацией, дал нам знаменитый случай Цирма, а в руках Эльшнига — целую серию блестящих и относительных успехов. Вот краткий список успешных случаев, т. е. таких, когда сохранение прозрачности трансплантата было прослежено свыше 9 месяцев. Наблюдения приведены начиная со случая Цирма.

Случай Цирма (1906). 7.XII 1905 г. Больной 45 лет. O.S. Leucoma totale после ожога известью. Из середины роговицы глаза-гостя (молодого человека) иссечен диск (диаметром 5 мм) и положен без травматизации инструментами между двумя влажными кусками марли, которые помещены над сосудом с горячей водой; диск иссечен из середины роговицы глаза-хозяина, причем иссечение производилось этапами, осторожно. Диск унесен в коронке; трансплантат осторожно уложен в отверстие, без травматизации; он пришелся идеально; на поверхности диска крест-накрест уложено две нити, концы коих выведены через конъюнктиву склеры. Приживление протекало идеально, без малейшего помутнения: через месяц visus = 3/60, через 71/2 месяцев по краю трансплантата — узкое, сухожильного вида кольцо. Диск очень прозрачен; отчетливо виден край зрачка и часть радужки, прилипшей к краю диска; в диске имеются только две чуть заметные полоски серого цвета. Поверхность гладкая, только внизу чуть неровная. Сосуды бельма на краю диска останавливаются, не проникая в последний; глазное дно хорошо офтальмоскопируется; visus = l/10. Зрение без перемен сохранилось до смерти пациента (11/2 года).

Случаи Эльшнига (описанные Ашером). 1) Больной 17 лет. Помутнение после паренхиматозного кератита на почве L. hereditaria; трансплантат взят из роговицы 25-летнего мужчины (травматическое повреждение глаза), диаметр трансплантата 4 мм. Приживление с легким помутнением на задней поверхности; незначительное развитие сосудов; через три месяца зрение = 0,5. Через год в трансплантате — явления паренхиматозного кератита, которые при специфическом лечении прошли и visus, бывший до операции равным 1/60, поднялся до 0,7, каковым остается вот уже 7 лет; прозрачный трансплантат ограничен белым узким колечком.

2) Мужчина 22 лет. 31.VIII 1914 г. в центр роговицы, мутной вследствие перенесенного паренхиматозного кератита, пересажен диск, иссеченный из роговицы энуклеированного вследствие травмы глаза, трансплантат 5 мм в диаметре сохранил прозрачность в течение всего времени наблюдения (7 лет); visus = 0,2 (до операции — 1/120).

3) Сквозная трансплантация в периферию бельма после кератита (золотушного). Сперва полупрозрачное приживление, а впоследствии — полное просветление трансплантата (через 21/4 года); visus поднялся до 1/10, но не через трансплантат, а через середину роговицы, значительно просветлевшей [по реферату Кунта (Kuhnt)].

4) Мужчина 29 лет. Помутнение после паренхиматозного кератита; трансплантат от 19-летнего мужчины с тяжелым иридоциклитом и последовательной глаукомой. Через полгода после операции почти полная прозрачность трансплантата (только небольшое частичное помутнение), visus = 1,0 (до операции — счет пальцев на 2 м). Это зрение, как дополнительно сообщают Эльшниг и Градль (Gradle), сохранилось и по июль 1923 г. (уже 4 года).

5) Мужчина 27 лет. Помутнение после паренхиматозного кератита; приживший трансплантат от 63-летней женщины с саркомой сосудистой оболочки прошел период сильного помутнения, а потом просветлел; глаукома потребовала операции Эллиота (Elliot); visus через 10 месяцев = 6/60.

6) Девушка 21 года. Полное бельмо (врожденное или после гонорреи). Трансплантат — 5 мм в диаметре от 22-летней женщины (иридоциклит, последовательная глаукома). Наблюдение — 27 месяцев. Глазное дно видно, хотя и неясно; visus поднялся со свето-

ощущения до движения руки у лица (может быть, вследствие амблиопии).

7) Девушка 15 лет. Leucoma adhaerens. Трансплантат 3,5 мм взят от мужчины 35 лет (травма). Visus до операции = 1/60. Через 8 месяцев — только незначительная васкуляризация прозрачного трансплантата; visus не улучшился вследствие изменения позади роговицы; рефлекс глазного дна получался.

8) Мужчина 20 лет. Leucoma adhaerens; стафилома; несколько операций против глаукомы. Первые две пересадки не дали существенного результата; третья пересадка на том же глазу от 20-летнего мужчины (травматическая атрофия) дала прозрачное приживление; visus = l/10, перед операцией = 1/60, продолжительность наблюдения — полтора года.

9) Девушка 21 года. Leucoma adhaerens после Keratitis eczematosa; прозрачное приживление; через 5 месяцев visus = l/60, до операции равнялся движению руки у лица. В статье Ашера продолжительность наблюдения указана пять месяцев, в реферате Кунта (Грефе, Земиш, 1922) — один год.

Кроме этих длительных случаев, у Ашера приведено несколько случаев прозрачных приживлений, наблюдавшихся менее шести месяцев. Из пяти случаев Фриберга (Frieberg) в одном зрение через 14 месяцев было равно 15/60.

Из приведенного выше материала особенный интерес представляют наблюдения 2–9, которые взяты из большой серии операций Пражской клиники; операции произведены Эльшнигом и опубликованы Ашером. Всех операций с 1908 по конец 1921 г. было сделано (разными способами) 117.

Перечисленные 9 успешных случаев приходятся на 93 сквозные частичные гомопластики. Из остальных 84 операций в девяти случаях приживление было прозрачное, но в счет вполне успешных они не введены, так как наблюдение продолжалось менее 9 месяцев. По статистике Ашера: полупрозрачных приживлений из 93 операций — 20, непрозрачных — 35, потерь лоскута — 20, гибель глаза — 4, прозрачных приживлений — 18, из них длительных приживлений (т. е. наблюдавшихся свыше 9 месяцев) — 9[5].

Подводя итог сказанному выше, мы можем заключить, что частичная сквозная гомопластика по Гиппелю дает длительный успех почти в 10 % случаев, и так как эта статистика получена на большом количестве наблюдений, принадлежащих почти исключительно одному оператору, то успех названной операции надо считать закономерным. Если Цирму принадлежит высокая честь быть первым, доказавшим возможность успешной трансплантации роговицы от человека человеку, то велика заслуга и Эльшнига, давшего операции прочную и широкую практическую и научную базу. Ниже мы вернемся к выяснению различных условий, имевших значение для успеха операции; пока же остановимся в коротких словах на показаниях к ней. Сквозная частичная гомотрансплантация по Гиппелю показана с оптической целью при обычных, невыпяченных бельмах; она невыполнима при полных стафиломах; при эктатических бельмах и частичных стафиломах она может быть показана лишь как операция тектони-

[5] При подсчете в случаях Ашера (не собранных в таблицу) я нашел следующие данные: сквозных частичных гомопластик было 91, сквозных частичных аутопластик — 3. Из этих 94 пересадок лоскут не прижил в 20 случаях, непрозрачное приживление — в 34 (32 + 2), полупрозрачное — в 22 (21 + 1), прозрачное с наблюдениями не менее шести месяцев — 6, прозрачных более 6 месяцев — 4, прозрачных более 9 месяцев — 9.

Сквозных пересадок по Левенштейну было 5 — все с непрозрачным приживлением.

Несквозных частичных гомопластик было 13 с тремя непрозрачными приживлениями, шестью полупрозрачными, одним прозрачным менее шести месяцев, одним прозрачным менее 9 месяцев и одним прозрачным более 9 месяцев.

Несквозных пересадок по Лёлейну была одна с непрозрачным приживлением.

Несквозных частичных аутопластик было 3, из них 2 непрозрачных, 1 полупрозрачная. Полная пересадка была сделана один раз с полупрозрачным приживлением.

ческая, т. е. такая, при коей выпячивание заменяется плоским трансплантатом.

Частичная несквозная пересадка состоит в том, что в бельме удаляются на некотором протяжении только передние мутные слои роговицы, а задние, предполагаемые прозрачными, сохраняются; в полученный несквозной дефект вставляется трансплантат, который берется с роговицы глаза-гостя тоже несквозным и по толщине должен соответствовать глубине дефекта в бельме глаза-хозяина. Очевидно, в отличие от сквозной пересадки, при несквозной исключаются два важных фактора, влияющих на судьбу трансплантата: пропитывание его водяной влагой и возможность выталкивания его из дефекта давлением внутриглазных жидкостей сзади. Само собой разумеется, что несквозные пересадки показаны только при таких бельмах, при коих задние слои роговицы прозрачны (после ожогов, паннуса, поверхностных язв и т. п.).

Идея несквозной пересадки возникла еще в первой половине прошлого столетия (Вальтер, Мюльбауер) и получила большое развитие со времени работ Гиппеля (1877), который ее усовершенствовал и пропагандировал. Вот главные способы этого метода операции.

а) Послойная (несквозная) частичная гомотрансплантация по Гиппелю. В не занимающем всей толщи роговицы бельме очерчивается трепаном кружок, причем сечение трепана не проникает до камеры; очерченный диск отделяется от глубоких слоев ножом и пинцетом; в дефект вставляется соответствующей величины диск, иссеченный из роговицы глаза-гостя также не во всю ее толщу (или во всю толщу, если роговица глаза-гостя принадлежит новорожденному ребенку); ширина коронки трепана берется не более 4 *мм* в диаметре; лучше, если для иссечения диска из роговицы глаза-гостя коронка берется чуть шире, чем для иссечения диска в бельме глаза-хозяина.

б) Способ Дюрра (Dürr). На периферии бельма, занимающего только передние слои роговицы, иссекается лоскут, основание коего находится у лимба; иссекаются, понятно, только мутные слои роговицы. С лоскутом рубцовой ткани удаляется также полоска склеры, конъюнктива же склеры предварительно отслаивается от края роговицы. На полученный дефект укладывается лоскут роговицы глаза-гостя (из передних ее слоев) с каемкой склеры и конъюнктивы. Конъюнктивальные швы. Пересадка на периферии бельма имеет целью дать лоскуту лучшее питание.

в) Пересадка тонких пластинок роговицы [Валькер (Walker), 1917]. На дефект, оставшийся после срезания части бельма, укладывается топкий лоскут роговицы с конъюнктивой и не пришивается. Близок по идее к способу Дюрра.

г) Способ Лёлейна. При помощи особого двойного крючка, на концах коего имеются специальные лезвия, проводятся два параллельных разреза по бельму от верхнего лимба до нижнего; эти разрезы проникают только сквозь мутные слои роговицы; очерченная этими разрезами полоса бельма отсепаровывается от подлежащей прозрачной ткани и удаляется вместе с небольшими лоскутками конъюнктивы склеры по се концам. Из роговицы глаза-гостя тем же режущим двойным крючком вырезается лента с небольшими лоскутками конъюнктивы по концам ее и укладывается на раневую поверхность глаза-хозяина; конъюнктивальные лоскуты сшиваются с конъюнктивой склеры глаза-хозяина. Идея способа — дать питание трансплантату на широком пространстве со стороны раневой поверхности роговицы глаза-хозяина и по концам — со стороны конъюнктивы склеры. Кузнецов советует иссекать роговичную ленту из роговицы глаза-гостя более широким резаком, чем из роговицы глаза-хозяина. Данных о применении способа Дюрра для гомопластики у человека мне найти не удалось.

Методом пересадки тонких пластинок роговицы Валькер (по реферату Ашера) получил три раза удовлетворительные результаты. По методу Лёлейна хороший длительный результат получил сам автор. Вот описание этого случая.

У больного было обширное помутнение всей роговицы. Visus = 1/10; лоскут взят с глаза, подлежавшего энуклеации по поводу саркомы сосудистой оболочки; в первые дни лоскут был прозрачным, легкая муть была только по его краям; к концу недели конъюнктивальные лоскуты срослись с конъюнктивой склеры глаза-хозяина и по концам лоскута появились сосуды с задних слоев; позднее появилось помутнение задних слоев с развитием сосудов, которое впоследствии просветлело; зрение повысилось до 1/6. Наблюдение продолжалось более года.

Брюкнер (Brückner, 1914) в одном случае, вызванном ожогами бельма, покрытого конъюнктивой, добился непосредственного успеха по способу Лёлейна, но потом трансплантат помутнел. В одном тяжелом случае (после ожога имелся symblepharon) Эльшниг не добился успеха по методу Лёлейна (1912); Кунт (по реферату коего я цитирую случай) справедливо замечает, что случай был слишком неблагоприятным для операции.

Наибольшее количество наблюдений имеется за способом Гиппеля. Сам автор длительных прозрачных приживлений не получил. По реферату Ашера, хороший результат получили Мажито (Magito) и Гассельберг (Hassalberg) и неудачный — Шнаудигель (Schnaudigel). Удачный результат получен Клаузеном (Clausen).

Больной 21 года, имел зрение на правом глазу равным от 1/50 до 1/35 вследствие стойких помутнений роговицы, оставшихся после перенесенного 4 года назад паренхиматозного кератита. 2.VII 1908 г. сделана несквозная трепанация по Гиппелю в середине роговицы (ширина трепана не указана); в дефект уложен диск, иссеченный через всю толщу из роговицы 21/2-летнего ребенка (энуклеация по поводу глиомы); веки соединены липким пластырем; повязка на оба глаза. С седьмого дня появилось сильное помутнение трансплантата, которое через 14 дней прошло. Через полтора года трансплантат представлялся вполне прозрачным, резко ограниченным от окружающей мутной роговицы серым поясом. Зрение поднялось до 1/20 (умеренное повышение зрения обусловлено мутью задних слоев роговицы глаза-хозяина).

В статье Мажито содержится глухое указание на достигнутые им успехи: «Мы выполнили 40 кератопластик разного рода, причем почти всегда они были несквозные; притом результаты почти всегда были превосходны в случаях бельм, обусловленных ожогами; почти всегда неблагоприятными, когда бельмо было обусловлено язвой; единственные два наблюдения, когда результат был хорош, касались больных, у которых трансплантация имела место после полной резекции бельма». В одном из двух случаев удачной несквозной пересадки, описание коих дано, дело шло о мутном кусочке, взятом из глаукоматозного глаза, который сохранялся 8 дней в человеческой сыворотке при температуре 5° выше нуля; кусочек просветлел и длительно сохранил прозрачность (2 года); visus поднялся с 3/50 до 5/35. В другом случае ребенку с Leucoma totale пересажена роговица зародыша ($9^1/_2$ месяцев); наблюдение — 9 месяцев; visus дошел до 3/50 (Мажито).

Наиболее многочисленный материал (оперировали по преимуществу Эльшниг и Гиппель) опубликован Ашером. Всех несквозных пересадок (гомопластических) было сделано 14; из них непрозрачных приживлений — 4, полупрозрачных — 6 и прозрачных — 4. Из этих четырех случаев Ашер дает описание только двух, наблюдавшихся более 3/4 года.

1) У больной 37 лет имелся Hergpes corneae O. S. Книзу кнутри от центра роговицы имелся дефект (2,5 × 2 *мм*); сильные боли, припадки раздражения, понижение чувствительности роговицы; visus = 0,4. После частичной несквозной пересадки с роговицы травматизированного глаза от 23-летнего мужчины боли как рукой сняло; при осмотре через

5 дней — легкая муть в трансплантате; на 11-й день трансплантат прозрачен; таким же он оказался через 11/2 года; чувствительность его сильно понижена, visus = 0,9.

2) 19-летняя девушка с большим бельмом после Ker. eczematosa; лоскут взят из роговицы глаза, удаленного по поводу саркомы (4 *мм* в диаметре). На третий день после операции — легкая муть и припухлость лоскута. На четвертый день — маленькие геморрагии под трансплантатом; на седьмой день отмечено сильное изменение сосудов под лоскутом; через месяц отмечено ясное пограничное кольцо между трансплантатом и бельмом глаза-хозяина: сосуды уменьшились в числе. Лоскут оставался прозрачным и через $1^1/_2$ года; зрение не отмечено.

Таким образом, мы видим, что возможность действительных прозрачных трансплантаций доказана и для несквозных пересадок по Гиппелю и Лёлейну.

ПОЛНАЯ ПЕРЕСАДКА

Полная пересадка, т. е. пересадка целой роговицы, может быть разделена на 3 типа: полную сквозную пересадку, полную несквозную и пересадку переднего отдела глаза.

Полная сквозная пересадка. а) Способы прошлого столетия (Повер, 1877) сводились к перенесению на дефект, оставшийся после срезания бельма или стафиломы, роговицы с энуклеированного глаза, взятой с каймой склеры и конъюнктивы. Шимановский в 1893 г. оперировал однажды, по-видимому, по этому же типу. В моем случае роговица глаза-гостя, взятая с каймой склеры и конъюнктивы, уложена на дефект глаза-хозяина; конъюнктива склеры глаза-хозяина стянута над роговицей глаза-гостя кисетным швом. В случае Бюрке (Burke, 1921) роговица взята с каймой конъюнктивы. Бельмо глаза-хозяина удалено с каймой конъюнктивы. Роговица глаза-гостя положена на дефект, конъюнктива гостя и хозяина сшиты.

б) Способ Эльшнига. У глаза-гостя конъюнктива склеры надрезается вокруг лимба (на расстоянии 5 *мм*) и отсепаровывается до него; роговица отделяется по линии лимба; у глаза-хозяина конъюнктива надрезается таким же способом, как и у глаза-гостя; лимб только подрезается скальпелем; в каждом квадранте проводится шов через бульбарную конъюнктиву и поверхностные слои лимба в области надреза; далее каждый шов проводится также через конъюнктиву и ткань лимба в соответствующем пункте роговицы глаза-гостя, лежащей на марле на лбу пациента; после этого бельмо (стафилома) глаза-хозяина срезается, роговица глаза-гостя укладывается на место и швы стягиваются. Несколько промежуточных швов через конъюнктиву и ткань лимба.

Из упомянутых способов наиболее рациональным является способ Эльшнига, дающий хорошее прилегание краев трансплантата к краям дефекта. Результаты полной сквозной пересадки, полученные до сих пор, не блестящи. Повер и Шимановский успеха не получили; в моем случае роговица прижила, но постепенно помутнела; в одном случае Бюрке прижившая роговица помутнела, в другом после периода помутнения она несколько просветлела, так что через 6 лет у больного было незначительное зрение. В случае Ашера (оперировал Эльшниг по его методу) наступило приживление, роговица, однако, помутнела; через 21 день через сохранивший частичную прозрачность центральный участок трансплантата можно было едва видеть переднюю камеру; visus, равнявшийся до операции движению руки перед глазом, свелся к неправильной проекции вследствие осложнения глаукомой (или, может быть, отслойки сетчатки).

в) Способ автора — «с решеткой». Накладывание швов при полной пересадке роговицы очень затруднительно и замедляет операцию; в целях

упрощения операции я предложил следующий новый метод без швов для пересадки при стафиломах: 1) в стафиломе вырезается при помощи ножа Грефе и ножниц 4 окна треугольной формы с основаниями у склеры и вершинами у средины стафиломы; благодаря этому от стафиломы останется 4 полоски каждая шириной 0,75–1,00 *мм*, соединяющиеся в центре; образуется «решетка»; 2) выпавшее стекловидное тело отсекается, хрусталик (если он мутен или выступает) удаляется; 3) роговица глаза-гостя, срезанная по лимбу (по его внутреннему краю) и сохраняемая во влажной марле, подрезается острыми ножницами, если нужно, настолько, чтобы ее диаметр равнялся диаметру окружности стафиломы; слегка согнув роговицу, ее вставляют в одно из окон «решетки» и расправляют под нею; 4) повязка на несколько дней. Вместо перекреста из полосок стафиломы можно сделать вырезки в каком-либо виде; например, можно оставить две полоски, идущие параллельно сверху вниз, для чего нужно иссечь 3 окна, или же вершину перекреста можно поместить выше или ниже средины стафиломы и т. п. Идея операции состоит в том, чтобы «решетка» удерживала трансплантат на месте. Способ применен мною на двух глазах (у одной больной). «Решетка» прекрасно удержала трансплантат, который прижил, но постепенно помутнел.

Роговица глаза-гостя срезается с каемкой склеры и с каймой конъюнктивы шириной в 3 *мм*; конъюнктива склеры глаза-хозяина отсепаровывается и, взятая на 4 лигатуры, растягивается; в бельме глаза-хозяина делается трепанационное отверстие; роговица глаза-гостя укладывается на бельмо, конъюнктива глаза-гостя сшивается с конъюнктивой глаза-хозяина.

Операция, проведенная мною по этому способу, закончилась заращением трепанационного отверстия и рассасыванием трансплантата.

Таким образом, успешных случаев при полной сквозной пересадке не было. У пессимистов могла бы явиться мысль, что операция годна только для целей косметических — замены стафиломы относительно плоским бельмом, которое может быть подвергнуто татуировке.

Конечно, и такая чисто косметическая цель (которая, впрочем, может быть достигнута пересадкой широкой фасции бедра по Кунту) имеет цену; но Эльшниг указал на другую важную сторону полных трансплантаций: исходя из того обстоятельства, что при стафиломе нельзя применять частичную пересадку, надлежит, по мнению Эльшнига, заменить ее трансплантированной роговицей, которая в случае ее помутнения может оказаться пригодной для частичной сквозной пересадки по Гиппелю.

Полная несквозная пересадка. а) Способ Диффенбаха (Diffenbach). 100 лет назад Диффенбах предложил такого рода способ: конъюнктива глаза-хозяина отсепаровывается вокруг бельма; роговица глаза-гостя срезается с каймой склеры и конъюнктивы и кладется на бельмо, причем конъюнктива сшивается с конъюнктивой глаза-хозяина; по приживлении окружности роговицы делается разрез по линии сращения, роговица отворачивается и в бельме делается окончатая резекция, после чего лоскут роговицы глаза-гостя кладется на место. Идея Диффенбаха, очевидно, заключается в том, что роговица питается со стороны конъюнктивы и не подвергается до поры до времени действию водянистой влаги и внутриглазного давления, мешающего приживлению.

Пересадка переднего отдела глаза. Среди различных попыток пересадки роговицы бросается в глаза своей смелостью и оригинальностью идея пересаживать весь передний отдел глаза, принадлежащая проф. Шимановскому. Он применил эту идею на пяти глазах в трех вариациях.

1-й тип (1912). От глаза-гостя отрезается передний отдел — роговица с каймой склеры, цилиарным телом, хрусталиком и радужкой. У глаза-хозяина производится такая же ампутация переднего отдела, и трансплантат пришивается склера к склере многочисленными швами; конъюнктива склеры глаза-хозяина сшивается над роговицей трансплантата кисетным швом.

2-й тип. Трансплантат состоит только из роговицы и широкой полосы склеры, которые надеваются на освобожденное от склеры цилиарное тело глаза-хозяина. Швы на склеру; конъюнктива глаза-хозяина кисетным швом стягивается над роговицей трансплантата.

3-й тип. Вокруг роговицы глаза-гостя конъюнктива удаляется, эписклера снимается; глаз перерезается за областью ресничного тела по кругу, поперечник коего равняется поперечнику обреза глаза-хозяина; с ампутированного переднего отдела удаляются ресничное тело, хрусталик и стекловидное тело, а радужка сохраняется. На глазу хозяина вокруг бельма отсепаровывается конъюнктива; склера обрезается по кругу позади цилиарного тела, причем без перерезки сухожилий прямых мышц. Тупым путем отделяется склера и рубцовая роговица от цилиарного тела и радужки и снимается в виде чашечки; стекловидное тело, охваченное сосудистой оболочкой, цилиарным телом и частью радужки, выступает при этом над обрезанной склерой в виде полушария. Трансплантат кладется на передний отдел глаза-хозяина. Швы склеральные (до 17); конъюнктива глаза-хозяина стягивается кисетным швом.

На первую и вторую из приведенных выше вариаций у Шимановского имелось по два случая. Все они закончились в конце концов атрофией глаза.

В случае операции по третьей модификации получился блестящий успех; передний отдел глаза прижил, глаз сохранился; роговица через год после операции сохранила прозрачность в верхней своей трети; была сделана иридэктомия с оптической целью, но зрение не улучшилось вследствие врожденной амблиопии. Случай Шимановского, который я имел возможность наблюдать лично уже после иридэктомии, чрезвычайно расширяет наше представление о выносливости глаза и учит, что пересадка всей роговицы принципиально возможна; подражаний операции Шимановского долго не было, очевидно, ввиду ее опасности (четыре из пяти глаз погибли), но в последнее время в № 3 «Русского офтальмологического журнала» (1924 г.) появилось предварительное сообщение д-ра Савельева с описанием случая пересадки переднего отдела глаза по Шимановскому с той модификацией, что у глаза-хозяина и глаза-гостя сохранены цилиарное тело и радужка. Швов наложено на склеру всего 4. Непосредственной опасности гибели глаза не было; ко времени описания случая — свыше шести месяцев (точно продолжительность наблюдения не указана), роговица по пути к атрофии и к помутнению, но еще полупрозрачна в центре. Способ Диффенбаха, судя по замечанию Шимановского, у человека до моего случая (описанного в «Русском офтальмологическом журнале», 1924) не применялся[6]; в моем случае роговица помутнела, резекция бельма после отсепаровки края трансплантата удалась технически легко; в конце концов трансплантат рассосался, отверстие в бельме заросло.

АУТОПЛАСТИКА

При аутопластике роговичный материал может быть взят с другого глаза больного или с того же глаза. Принципиально возможна частичная и полная трансплантация. Теоретически здесь могли бы иметь место почти все предыду-

[6] Судя по реферату Сурова, способ, кажется, уже был применен Мунком (Munk) на животных.

щие методы; но имеются и некоторые новые. Практически применялись:

а) Сквозная пересадка по Гиппелю. У Ашера приведено два случая сквозной аутопластики по Гиппелю (с другого глаза); в обоих случаях получилось непрозрачное приживление. По Ашеру, прозрачное приживление получил Мюллер (Müller); срок наблюдения не указан.

б) Поворот лоскута по Краупа (Kraupa). Роговица просекается трепаном вокруг бельма, которое должно располагаться в иссекаемом диске эксцентрически; диск поворачивается так, чтобы на место бельма стала прозрачная часть диска. Ашер приводит один случай операции по этому способу; лоскут дал полупрозрачное приживление, зрение поднялось со светоощущения до движения руки у лица. В случае Фриберга (Frieberg, по реферату Centr. f. d. g., 1923) результат не указан.

в) Смешанная аутотрансплантация по Заксу (Sachs).

На прозрачной периферии роговицы трепаном очерчивается диск и иссекаются передние слои роговицы; в бельме образуется сквозное окно, в которое вставляется вышеупомянутый трансплантат. Идея способа состоит в том, чтобы избежать вторичного сквозного трепанирования уже трепанированного глаза. Случай Закса закончился полупрозрачным приживлением.

г) Частичная несквозная аутопластика по Планге (Plange). На бельме делается крестообразный разрез, и каждый из образованных секторов несколько отсепаровывается и отворачивается; мутные слои удаляются со дна дефекта прозрачной ткани; соответствующей величины овальный кусок, вырезанный из роговицы другого, слепого, глаза того же субъекта, кладется на дно дефекта. 4 шва через край трансплантата и отсепарованные рубцовые секторы, которые по укорочении их концов уложены на края трансплантата. В случае Планге сохранение прозрачности трансплантата прослежено 5 лет; зрение улучшилось незначительно вследствие мутности задних слоев роговицы.

д) Способ Моракса (Morax). Из бельма иссекается диск не во всю толщину роговицы (до прозрачных слоев), на дефект кладется диск, иссеченный тоже не во всю толщу из периферических прозрачных отделов роговицы. Был один удачный длительный случай, visus поднялся с 2/50 до 5/50.

е) Способ Градля (Gradle). Вокруг бельма, которое предполагается несквозным, делается несквозное сечение трепаном, диск, очерченный этим сечением, отделяется от задних прозрачных слоев роговицы и поворачивается так, что прозрачная часть его становится на место бельма; в случае автора улучшения зрения не было.

Этот способ аналогичен способу Краупа (сквозная трепанация с поворотом диска). Судя по реферату Лёлейна (Centr. f. d. g. Ophth, 1923), имеется и еще один способ Краупа, выполненный Градлем.

ж) 2-й способ Краупа. Вокруг центрального бельма наносится круговое сечение трепаном (несквозное) и очерченный диск удаляется с сохранением задних слоев роговицы; на периферии роговицы образуется лоскут прозрачной роговицы (поверхностный) на ножке; он переносится на дефект. В случае Градля лоскут прижил хорошо с легким помутнением; через $1^1/_2$ года зрение осталось таким же, как и до операции (вследствие мутности задних слоев роговицы).

з) Кожно-склеральная лоскутная аутопластика (способ автора). Роговица одного глаза переносится на дефект, оставшийся после удаления стафиломы другого глаза, на ленте из кожи, склеры и конъюнктивы. Ход операции: от середины лба выкраивается по направлению к глазу, дающему роговицу,

лента шириной в 2,5 *см*, состоящая из кожи, конъюнктивы, склеры и роговицы, окаймленной конъюнктивой склеры. Лента идет через внутренний конец века, проводится через кожу лба (у внутреннего конца брови), веко, конъюнктиву склеры до стафиломы, вокруг коей конъюнктива отсепаровывается; стафилома срезается. Роговица другого глаза переносится на дефект, питающая лента укладывается в разрез (дорожку). Швы. Через 10 дней — отсечение питающей ножки.

В моем случае при операции по этому способу трансплантат, взятый с атрофированного соседнего глаза, прирос, и через год он был настолько прозрачен, что была сделана попытка иссечения соединительнотканных шварт позади роговицы; глаз после второй операции погиб. Такая операция показана только при стафиломе; при обычном бельме показана, конечно, частичная аутотрансплантация.

При оценке небогатого материала аутопластики мы видим, что встречаются и удачные, и неудачные случаи; Ашер приходит к выводу, что аутопластика дает лучшие результаты, чем гомопластика; что процент успехов при аутопластике неизмеримо выше, чем при гомопластике, а именно: аутопластика у человека дает 95 % успеха, тогда как гомопластика — только 60 %. На каком материале основывается мнение Мажито, высказанное в статье, опубликованной в сентябре 1916 г., т. е. до статьи Ашера, мне неизвестно.

ОЦЕНКА УСЛОВИЙ ПРИ ПЕРЕСАДКЕ РОГОВИЦЫ

Выше мы ознакомились с оперативными способами пересадки роговицы и с глазными результатами их.

В настоящем разделе мы рассмотрим условия, благоприятные и неблагоприятные для пересадки роговицы. Условия эти не всегда одинаковы, в зависимости от характера пересадки; наиболее изученным, благодаря исследованиям Пражской клиники, являются условия при частичной сквозной пересадке по Гиппелю, на коих мы и остановимся в первую очередь, пользуясь по преимуществу данными Ашера.

а) Общие условия со стороны хозяина. В отношении пола имеется намек на преимущество одинакового пола хозяина и гостя; невыгодно пересаживать роговицу детям до десяти лет ввиду того, что в послеоперационный период трудно достигнуть состояния достаточного покоя; много благоприятнее возраст от 10 до 30 лет; после 30 лет условия снова ухудшаются, и в этом возрасте не наблюдалось ни одного приживления. Является ли принадлежность хозяина и гостя к одной группе по крови благоприятным обстоятельством, недостаточно выяснено. Ашер обследовал 23 случая на родство крови; в 11 случаях хозяин и гость принадлежали к одной группе по крови; из этих 11 случаев в двух лоскут омертвел, в пяти — было непрозрачное приживление, в трех — просвечивающее и в одном — прозрачное; в 12 случаях, когда родства крови не было, омертвение лоскута было 2 раза, непрозрачное приживление — 8 раз, просвечивающее — 2 раза.

Вопрос о родстве крови хозяина и гостя имеет, как известно, огромное значение при переливании крови, которое можно рассматривать как своего рода «трансплантацию», отсюда он перенесен и в вопрос о трансплантациях тканей и органов. Установлено, что кровь всех людей можно разделить всего на четыре основных группы; при этом выяснено, что при определении принадлежности данной крови к той или иной группе достаточно руководствоваться признаком

агглютинации. Упомянутые группы по Моссу (Moss) таковы (цитирую по Баринштейну).

Группа I. Сыворотка не агглютинирует никаких эритроцитов; эритроциты агглютинируются сыворотками II, III, IV групп.

Группа II. Сыворотка агглютинирует эритроциты I и III групп, эритроциты агглютинируются сыворотками III и IV групп.

Группа III. Сыворотка агглютинирует эритроциты I, II и III групп, эритроциты не агглютинируются ничьей сывороткой.

Очевидно, что субъекты I группы могут получить при переливании чью угодно кровь, а субъекты IV группы — давать кому угодно свою кровь; I группа встречается приблизительно в 5 %, II — в 40 % и IV— в 45 % случаев. По материалам д-ра Е. Ю. Крамаренко, исследовавшего 1000 случаев, в Одессе было: I группы — 4,9 %, II— 40,9 %, III — 19,1 %, IV — 35,1 %.

Имея стандартные сыворотки, можно определить групповую принадлежность крови получателя (реципиента), дающего (донора) и выяснить, подходит ли один к другому; полезно, конечно, иметь в своем распоряжении несколько дающих с определенней заранее групповой принадлежностью их крови. Надо иметь в виду, что семейное родство не гарантирует родства крови (поэтому надежда д-ра Савельева на преимущество глаза родственника для пересадки может не оправдаться). Вопрос о родстве крови в настоящее время перенесен и в вопрос о трансплантациях. И здесь полезно иметь представление об отношениях крови хозяина и гостя. Лучше всего, конечно, заблаговременно определять групповую принадлежность крови людей с бельмами и людей с глазами, которые имеют шансы на энуклеацию. Если не преследуется цель определения групповой принадлежности хозяина и гостя по крови, а интересен только вопрос о том, совместима или нет их кровь, то сыворотки хозяина и гостя испытывают на влиянии их на кровяные шарики друг друга (для пробы, производимой на стекло, достаточно сыворотки и шариков из нескольких капелек крови). Ашер довольствовался только определением взаимоотношения крови хозяина и гостя (без определения групповой принадлежности).

б) Условия со стороны роговицы глаза-хозяина. Частичная сквозная пересадка неприменима в случаях полных стафилом, при сильном выпячивании бельм, при осложнении глаукомой; наилучшие результаты получаются при бельмах после паренхиматозного кератита — таковы наблюдения Ашера. По-видимому, благоприятствующим условием является наличие в роговице глаза-хозяина роговичных элементов; этому обстоятельству Эльшниг и Ашер придают такое значение, что советуют, если в бельме кое-где имеются прозрачные участки, делать трансплантацию так, чтобы трансплантат граничил с этим участком. При обыкновенном рубцовом полном бельме, однако, тоже возможно прозрачное приживление трансплантата: по-видимому, бельма после золотушных кератитов дают лучшие приживления, чем бельма вследствие трахомы и оспы. У Ашера имелось два случая прозрачного длительного (2 года) приживления при густом бельме, развившемся после гонорреи; эти случаи опровергают мнение Зальцера (Salzer), что при полных бельмах трансплантат неминуемо должен заменяться рубцовой тканью; надо, впрочем, заметить, что и при густых бельмах в них могут остаться роговичные элементы. Является ли васкуляризация бельма благоприятным условием — не ясно. Как известно, Цирм в свое время предлагал с целью лучшего кровоснабжения бельма срезать поверхностные слои его на периферии и покрывать его конъюнктивой склеры — прием, к которому Ашер и Эльшниг не прибегали ни разу. Нет необходимости предпочитать

для пересадки периферические участки роговицы глаза-хозяина.

в) Условия со стороны роговицы глаза-гостя. Имеет ли значение возраст гостя — не ясно; по-видимому, выгоднее возраст молодой и средний, но были удачи и при получении материала от пожилых.

По мнению Ашера, место взятия трансплантата из роговицы глаза-гостя не имеет существенного значения; лучше всего, если трансплантат имеет одинаковую толщину с бельмом глаза-хозяина; но как раз в одном из наиболее успешных случаев Эльшнига трансплантат был тоньше бельма и прижил превосходно; но трансплантируемый кусочек не должен быть слишком велик, так как в таком случае его невозможно вставить в отверстие и требуется обрезка ножницами, что приводит к травмированию; для избежания этой ошибки следует впрыскивать в глаза гостя жидкость, дабы иссечение диска происходило при несколько растянутом состоянии роговицы; выдерживать глаз гостя перед трансплантацией в крови хозяина по методу Мажито, по Зальцеру, не следует, а по мнению Ашера, такая подготовка замедляет развитие сосудов в трансплантате, что выгодно для сохранения прозрачности. Материал для трансплантации могут давать глаза, подлежащие энуклеации по поводу опухолей глазного дна, повреждений, хронического воспаления; последнее нисколько не мешает пересадке, если только роговица прозрачна. По методу Мажито можно сберегать глаза гостя в его же гемолизированной сыворотке при температуре 4° выше нуля. Упомянем попутно, что возможна, по Зальцеру, трансплантация консервированных в формалине кусочков роговицы; но такая трансплантация, еще мало изученная, стоящая на границе протезирования или регенеративного замещения трансплантата, в задачу нашего очерка не входит.

д) Условия со стороны техники операции. Одно из основных условий успеха — полнейшая асептика конъюнктивального мешка; флора его должна быть обследована на присутствие патогенных форм, и лишь по исчезновении их допустима операция (методы Эльшнига — Ульбриха, Краупа). Операция производится всегда под местной анестезией; глаз удобнее удерживать на одной-двух лигатурах по Эльшнигу. Ширина коронки трепана — обычно 4 *мм*, изредка — 3–5 *мм*; можно брать и шире (до 6 *мм*), но при широких кусках у Ашера не получилось прозрачного приживления. Доканчивания трепанации ножницами лучше избегать, чтобы не травмировать лоскут; в тех случаях, когда есть надежда, что радужка у глаза-хозяина сохранилась, полезно впускать эзерин, чтобы дать упругую подкладку лоскуту и защитить хрусталик от трепана; если имеются передние синехии, то иссечение радужки не опасно; если имеется катаракта, то приходится ее удалять, но это является неблагоприятным обстоятельством, как и выпадение стекловидного тела. Если диск плохо сидит на месте вследствие плохого приклеивания его фибрином, то требуется укрепить его швами, о чем упомянуто выше; вообще говоря, лучше избегать их.

е) Послеоперационное течение. Обычно даже идеально лежащий лоскут подвергается в послеоперационный период тем или иным изменениям. Вероятно, под влиянием пропитывания водянистой влагой, проникающей в края раны (или в дефекты эндотелия), трансплантат слегка припухает и тускнеет, начиная с первых дней после операции; это так называемое первое помутнение, если оно не слишком сильно, обычно исчезает вскоре (при послойной пересадке — это явление более редкое). Через несколько недель (обычно между четвертой — шестой) в трансплантат врастают с периферии сосуды, по преимуществу в глубоких слоях, что сопровождается помутнением трансплантата; это так называемое второе помутнение. Чем сосудов меньше, чем они позднее появи-

лись, тем лучше прогноз; они впоследствии могут исчезнуть (что, впрочем, не обязательно), и чем скорее это происходит, тем лучшим признаком служит. При полупрозрачных и прозрачных приживлениях сосуды появляются лишь на втором месяце; при прозрачных приживлениях сосудов было мало или их совсем не было. По мнению Цирма, сосуды начинают врастать тогда, когда в лоскуте появляются дегенеративные изменения вследствие недостаточности питания. Наблюдается еще третье помутнение, которое появляется в тех, по-видимому, случаях, когда приросший трансплантат плохо питается со стороны бельма глаза-хозяина. Кроме мути самой паренхимы лоскута (более или менее глубокой), наблюдается иногда образование серых пленок (иногда с сосудами) на задней поверхности трансплантата, похожих на циклитические шварты. Они бывают чаще тогда, когда имеются передние синехии, и не способны к рассасыванию. Очень часто при окончании приживления по границе трансплантата и бельма развивается белое рубцовое кольцо, окаймляющее трансплантат. В случаях хорошего прозрачного приживления восстанавливается иногда и чувствительность трансплантата.

Самое тяжелое осложнение — потеря лоскута — обусловливается чаще всего либо выпадением стекловидного тела, либо неспокойным поведением больного. Очень вредно неточное прилегание краев диска к краям отверстия; менее вредно несовпадение уровня лоскута и бельма; появление дефектов эпителия на лоскуте не всегда ухудшает прогноз; дурным признаком является сильное опухание лоскута под влиянием водянистой влаги.

Эти данные Ашера относительно сквозной пересадки приблизительно совпадают с данными других авторов о сквозной пересадке у человека (Цирм). Следует отметить и некоторые различия во взглядах Ашера и Мажито.

Взгляды Мажито касаются главным образом несквозных пересадок. Этот автор считает случаи помутнения вследствие паренхиматозного кератита мало подходящими для пересадок, как и случаи бельм вследствие пемфигуса; помутнения после паннуса не неблагоприятны, но наиболее удобны бельма после язв, поверхностных ожогов и случаи птеригиума.

Трансплантат должен быть тоньше иссекаемого слоя хозяина, ибо он легко опухает, а между тем только эпителий и передние слои трансплантата играют роль в приживлении последнего. Сквозные пересадки Мажито считает методом, находящимся в младенческой стадии развития; в нескольких случаях он не добился успеха.

ПАТОЛОГИЧЕСКАЯ АНАТОМИЯ ЧЕЛОВЕЧЕСКОЙ ГОМОПЛАСТИКИ РОГОВИЦЫ

Много споров возбуждает вопрос о том, какая судьба постигает в конце концов трансплантат, клинически давший прозрачное приживление или такое полупрозрачное, которое сопровождалось некоторым улучшением зрения.

Для гетеротрансплантации и пересадок консервированных лоскутов считается доказанным, что трансплантат постепенно рассасывается и заменяется непрозрачной или прозрачной тканью хозяина; конечный результат зависит от того, какой тканью был окружен трансплантат — вполне рубцовой или такой, в которой сохранились еще роговичные элементы. В первом случае продуцируется соединительная ткань, во втором — происходит замещение трансплантата в большей или меньшей степени прозрачными элементами по типу регенерации. Какие именно элементы играют роль при этом — роговичные тельца

или эпителий роговицы — не вполне выяснено. Зальцер и Мажито решительно настаивают на том, что при регенеративном замещении трансплантата или чистого дефекта (у животных) главную роль играют эпителиальные клетки. Таким образом, при гетеропластике у животных, даже и удачной в клиническом смысле, дело идет о кажущейся трансплантации; трансплантат служит лишь пробкой, в которую врастают окружающие элементы, его заменяющие. Этими явлениями регенерации объясняются, вероятно, и те относительные успехи, которые получаются у человека при гетеропластике.

Что касается гомопластики тканей вообще, то прения по этому пункту, как замечает в своем обзоре Штреули (Streuli), нельзя считать исчерпанными. По взглядам, которые высказываются особенно настойчиво Биром (Bier), область настоящих трансплантаций чрезвычайно узка по сравнению с регенеративным замещением трансплантатов; по отношению к роговичной гомопластике, даже и у животных, крайнего взгляда придерживаются Зальцер, Боннефон (Bonnefon), Лакост (Lacost) и некоторые другие авторы; из этого взгляда на гомопластику как на кажущуюся трансплантацию родилось даже предложение срезать бельма для целей регенеративного выполнения дефектов (конечно, поверхностных и окруженных прозрачной роговицей). На этих в высшей степени важных и глубоких вопросах здесь, в этой статье, посвященной человеческой керато-гомопластике, мы останавливаться не будем. Я лично на основании нескольких блестящих случаев Цирма и Эльшнига склонен думать, что клиника позволяет допустить и истинную пересадку, а не длительное переживание трансплантата с регенерацией; но, конечно, последнее слово будет принадлежать, вероятно, патологической гистологии или живой микроскопии глаза.

Патологическая анатомия человеческой гомопластики, конечно, не могла располагать богатым материалом. Вот несколько случаев микроскопического исследования человеческих роговиц, в которых сделана была пересадка роговицы от человека же.

1) Фриберг. Через 14 месяцев после первой трансплантации по Гиппелю была сделана на том же месте вторая. При исследовании иссеченного диска, который состоял отчасти из старого лоскута, было обнаружено, что по границе трансплантата и роговицы глаза-хозяина произошло сращение обоих десцеметовых оболочек.

2) Ашер. Гистологическое исследование произведено через 6 недель после пересадки; глаз был удален после того, как лоскут при явлении врастания сосудов помутнел и проекция света стала неправильной. Глаз хозяина имел фистулезное бельмо после экзематозной язвы. Пересаженный лоскут (с атрофичного глаза) несколько выдавался над поверхностью роговицы и по краям был густо инфильтрован; его эпителиальный покров был несколько бледнее, чем на роговице глаза-хозяина (меньше клеточных слоев, наклонность к ороговению). Боуменова оболочка лоскута сохранена; паренхимозные слои лоскута казались несколько шире и хуже окрашивались, чем в роговице глаза-хозяина; при окраске по Гельду (Held) в лоскуте оказалось много образований, описанных Зеефельдером (Seefelder) как эластические волокна. В задних слоях роговицы — сосуды; десцеметова оболочка в середине отслоена, по краям лоскута лежит хорошо; позади нее толстая, богатая клетками соединительная ткань, шварта, которая, происходя из радужки, спаивала роговицу и хрусталик; эта шварта представляла собой, очевидно, субстрат тех глубоких помутнений, снабженных сосудами, которые так вредят эффекту при большинстве сквозных пересадок.

Во втором случае, исследованном через 6 месяцев, получилась такая же ги-

стологическая картина. Ашер заключает, что изменения ткани трансплантата со стороны ткани хозяина совершаются медленно. Он на основании этих данных и микроскопического исследования краев трепанационного отверстия и иссекаемого диска (при опытах на человеческих глазах), которые показали несовершенство самого иссечения, полагает, что техника трепанации должна быть улучшена (укорочение всего трепана, чтобы коронка не отмахивала, применение мюллеровских коронок — разных для просекания роговицы глаза-хозяина и для трепанирования роговицы глаза-гостя).

3) Фукс. Больная после бывшего три года назад паренхиматозного кератита имела зрение около 1/150. Частичная сквозная пересадка сделана 5. V 1893 г. Около шести месяцев сохранялось зрение = 1,5/60; с этого времени — рецидив паренхиматозного кератита на обоих глазах; трансплантат постепенно мутнел. Через $2^1/_2$ года зрение дошло до движения руки у лица. 18.IX 1895 г. сделана вторичная трепанация; диск, иссеченный из середины роговицы вместе с входившим в него трансплантатом, послужил для исследования. Боуменова оболочка трансплантата сохранена, но по обоим его концам резко отграничена. На одном конце препарата боуменовой оболочки роговицы глаза-хозяина не имеется: она заменена рыхлой соединительной тканью; на другом конце боуменова оболочка глаза-гостя налегает на боуменову оболочку глаза-хозяина; края паренхимы трансплантата ограничены от окружающей паренхимы глаза-хозяина ясно выраженной рубцовой тканью. Эпителий, боуменова оболочка и паренхима трансплантата в передних трех четвертях своей толщи совершенно нормальны; роговичные пластины несколько припухли, кое-где замечаются отдельные блуждающие клетки. В задних слоях трансплантата имеется инфильтрация старого характера, с сосудами; в общем — сходство с картиной старого паренхиматозного кератита. Десцеметова оболочка по концам завернулась, лежит в складках, укорочена, не покрывает всей ширины лоскута. На задней ее поверхности эндотелия нет, а лежит слой волокнистой ткани (воспалительная шварта); позади нее видна десцеметова оболочка глаза-хозяина, концы коей на некотором протяжении не сходятся между собой; сзади она лишена эндотелия и покрыта опять-таки пластинчатой швартой; эта соединительная ткань, развившаяся по приживлении лоскута, натянула на него сзади десцеметову оболочку глаза-хозяина. Итак, в трансплантате сохранились: боуменова оболочка, десцеметова оболочка и вполне нормальные передние две трети роговичной паренхимы; эта последняя не могла быть продуктом регенерации со стороны паренхимы глаза-хозяина, ибо от последней она отграничена рубцом; не могли, конечно, врасти и боуменова и десцеметова оболочки, так как они обрываются резким краем. Таким образом, трансплантат через 21/2 года сохранил свои главные составные части и не замещен постепенно окружающими тканями. Фукс решительно возражает против взгляда Зальцера, который отрицает возможность настоящей трансплантации роговицы. Он считает неправильным и взгляд Маршана (Marchand), согласно которому по крайней мере роговичные клетки погибают.

Других данных по патологической анатомии трансплантаций роговицы у человека найти в доступной мне литературе не удалось. Данные Фриберга и Ашера из-за короткого срока наблюдения не надежны, но исследование Фукса ценно как пример длительного пребывания трансплантата в живом состоянии; в этом случае невозможно говорить о регенеративном замещении его, вряд ли возможно толковать его как «переживание»; с громадным вероятием нужно считать этот случай за истинное приживление. В противовес мнению Зальцера такие авторитеты, как Фукс и Эльшниг, считают, что роговица способна к ис-

тинной трансплантации, и так часто и бывает; но наряду с трансплантацией бывает и регенерация со стороны роговицы глаза-хозяина (в особенности при полупрозрачных приживлениях). Насколько и этот процесс может быть сильно выражен даже у человека, показывает хотя бы случай Ашера.

12-летний мальчик подвергся трепанации (несквозной) по случаю своеобразного глубокого кератита, без замещения трансплантатом; через 7 лет дефект оказался выполненным прозрачной роговичной тканью, окружность и глубокие части остались совершенно прозрачными, и только одно тонкое колечко отделяло новообразованную роговицу от окружающих частей.

Мажито признает настоящую трансплантацию у человека в связи с указанным случаем Фукса на основании микроскопического исследования глаз животных. Он приходит, вопреки мнению Боннефона и Лакоста, к заключению, что в трансплантате сохраняется все, кроме собственных клеток роговицы (роговичных телец); последние заменяются клетками хозяина, причем они происходят из эпителия его роговицы. Это мнение, совпадающее с мнением Зальцера о роли эпителия роговицы, Мажито решительно поддерживает, несмотря на его противоречие общепринятым взглядам на возможность такого рода перехода клеток эпителия в клетки мезодермы. Взгляды Зальцера и Мажито Ашер считает опровергнутыми благодаря исследованиям Кузама, Вольфрума и Бемига (Kusam, Wolfrum, Böhmig).

СЛУЧАЙ ЧАСТИЧНОЙ СКВОЗНОЙ ГОМОТРАНСПЛАНТАЦИИ РОГОВИЦЫ

В предыдущих статьях я описал несколько случаев пересадки роговицы, а именно:

1) две полных сквозных пересадки по предложенному мною методу (без швов);

2) одну полную сквозную пересадку с конъюнктивальной покрышкой (шов кисетный);

3) одну полную сквозную аутопластику на кожно-конъюнктивально-склеральной ленте;

4) одну несквозную полную пересадку по Диффенбаху;

5) одну пересадку по видоизмененному способу Диффенбаха.

К этим случаям полной пересадки я могу добавить случай успешной сквозной частичной пересадки, прослеженный в течение 9 месяцев.

Больной Г., 24 лет, поступил в глазную клинику Одесского медицинского института 3. X 1923 г. Правый глаз представлял собой явление почти полного сращенного бельма (причем зрение равнялось движению руки у лица). После иридэктомии, произведенной ему одним из коллег, улучшения зрения не последовало, а через несколько месяцев этот глаз пришлось удалить по поводу циклита и начала атрофии. На левом глазу у больного имелось полное бельмо с сохранившимися кое-где по периферии участками полупрозрачной ткани, сквозь которую просвечивал пигмент прилипшей радужки; ни малейших следов передней камеры; васкуляризация бельма умеренная; бельмо уплощено; visus = 1/∞, при правильной проекции, тензия — норма. Глаз ослеп 17 лет назад, как и правый, по-видимому, вследствие золотушного кератита.

18.X 1923 г. сделана операция сквозной частичной пересадки по Гиппелю. Трансплантат взят с глаза, энуклеированного по поводу абсолютной глаукомы у больной 52 лет (принадлежащей по крови, как и больной, к III группе); роговица была отечна, в глаз впрыснуто около 1 *см*^{3} физиологического раствора, дабы иссечение произошло при растянутом состоянии роговицы. Трепаном Гиппеля из середины роговицы иссечен диск диаметром в 5 *мм*, диск положен в сухую марлю и оставлен там до момента трансплантации минут 7–8. В бельме глаза-хозяина под местной анестезией посредине просверлено той

же коронкой трепана отверстие; катарактозный хрусталик удален шпателем и ложкой через отверстие; выпадавшее стекловидное тело несколько раз отсечено; трансплантат уложен в отверстие; к краям последнего он пришелся очень хорошо, но обнаруживал некоторую тенденцию выступать над уровнем роговицы. Я придержал его шпателем минуты две, пока он не приклеился, а затем снял векорасширитель и осторожно закрыл веки больному. Повязка на оба глаза.

Через 6 дней, при первой перевязке, трансплантат был мутным, но через полторы недели он стал просветляться; через две недели в него стали врастать глубокие сосуды, вместе с коими в трансплантате стала появляться новая муть с периферии его, в особенности сверху, снаружи. Сосуды и муть медленно прогрессировали, в то время как центр трансплантата оставался довольно прозрачным; эпителий несколько недель был сильно истыкан; через месяц после операции больной демонстрирован в Одесском офтальмологическом обществе. К концу третьего месяца, когда больной был демонстрирован на заседании исследовательской кафедры экспериментальной медицины, состояние глаза было таково: никакой инъекции; эпителий трансплантата слегка истыкан; центр трансплантата полупрозрачен; периферия занята серой мутью, которая при исследовании бинокулярной лупой оказалось расположенной по задней поверхности трансплантата; с периферии в него врастают сосуды в глубоких слоях, число коих не больше, чем месяц назад; хорошо видны и разветвления в полупрозрачной ткани трансплантата и их происхождение из сосудов края отверстия в бельме; зрение равно счету пальцев на 2 *м* при стекле + 10,0D. Еще через месяц, когда больной был демонстрирован на заседании Одесского хирургического общества (15. II 1924 г.), в состоянии глаза наступило улучшение: центр стал прозрачнее, просветлела и толща периферии трансплантата, но муть на задней поверхности стала несколько гуще и белее, хотя дальше и не пошла; сосудов стало меньше; visus = 2/60 при + 10,0D.

В течение последующих двух месяцев отмечалось медленное просветление центра трансплантата, которое позволяло даже видеть сосок зрительного нерва, как бы сквозь кисею, что, видимо, зависело главным образом от неровности эпителия; последний временами слущивался, что заставляло иногда класть больному, уже ходившему в консервах, повязку на 2–3 дня; край трансплантата резче стал отграничиваться от окружающего бельма благодаря развитию белого пограничного кольца шириною в 0,20 *мм*; сосудов стало меньше, и муть задней поверхности остановилась, заняв около 1/5 диаметра трансплантата сверху, снаружи; visus поднялся до 3/60, несколько колеблясь, видимо, в зависимости от состояния эпителия.

Больной еще раз демонстрировался на заседании Одесского хирургического общества в середине марта. В конце седьмого месяца в состоянии глаза произошли некоторые перемены: из-за неосторожности больного (он вышел на улицу в пыльный ветреный день) у него появилось слущивание эпителия в большей, чем раньше, степени; это слущивание вскоре прошло под повязкой, но в общем муть заднего слоя трансплантата в верхненаружном отделе несколько сгустилась, и, кроме того под эпителием в центральных участках заметна стала легкая точечная муть; сосочек виден по-прежнему; visus попрежнему около 3/60 со стеклом + 10,0D. По окончании седьмого месяца с глаза больного снята фотография, которая демонстрирована мною на заседании Общества глазных врачей в Москве во время моего доклада 2 июня 1924 г. Ко времени окончания настоящей работы после операции протекло 9 месяцев. За последние 2 месяца при исследовании бинокулярной лупой можно отметить в трансплантате следующее: на задней поверхности муть остается без изменений, появилось несколько новых сосудов в толще роговицы с периферии, другие исчезли; некоторые точечные помутнения появились вновь, другие исчезли; эпителий довольно гладок, но неправильный астигматизм поверхности выражен резко; сосочек виден по-прежнему, visus = 3/60 при + 10,0D. Больной ходит по клинике в очках один, хорошо ориентируется. В этом состоянии больной выписался.

Итак, в моем случае трансплантации имело место приживление лоскута с довольно хорошим сохранением прозрачности в течение девяти месяцев. Ашер в своей статистике материала Пражской клиники проф. Эльшнига считает стойкими хорошие результаты, прослеженные не менее девяти месяцев, причем замечает, что, как правило, в случаях, когда прозрачность сохраняется шесть месяцев, в дальнейшем помутнения уже не происходит. Согласно этому взгляду, мы вправе, если больной исчезнет из-под наблюдения, причислить его к случаям стойких удачных

трансплантаций, коих до моего случая насчитывается около 25, но, конечно, срок, принятый Ашером, нельзя считать незыблемым критерием стойкости результата и проследить судьбу больного дальше было бы весьма желательно[7].

ЗАКЛЮЧЕНИЕ

Подводя итоги главнейших данных литературы о пересадке роговицы и своих личных наблюдений, я полагаю возможным сделать следующие заключения по этому вопросу:

1) Как бы ни решился в конце концов вопрос о сущности удачных пересадок роговицы с точки зрения общепатологической, но клинически такие длительные удачные трансплантации существуют.

2) Частичная трансплантация роговицы у человека (гомо и ауто) не принадлежит в настоящее время к счастливым курьезам офтальмологической хирургии. Длительные успехи при этой операции, правда, еще не часты, но они уже закономерны, и в подходящих случаях больному должно указывать на возможность частичной сквозной и послойной пересадки, из коих опасность первой не велика, а второй — почти не существует. При отсутствии успеха не следует останавливаться перед повторными попытками.

3) Необходимо тщательное регистрирование всех условий операций для пополнения тех материалов, собиранию и обработке коих положено начало проф. Эльшнигом и Ашером.

4) Из этих условий пока что нам ясна прежде всего важность асептики и отсутствие травмы тканей. Далее выяснена важность сохранения в бельме глаза-хозяина элементов роговицы (отсюда — необходимость отстаивания у гнойных процессов каждой пяди роговицы не только в ширину, но даже при язвах, занимающих всю роговицу, — и в глубину); определение отношений крови хозяина и гостя важно в целях дальнейшего разъяснения этого вопроса.

5) Не следует отказываться и от полной пересадки роговицы в случаях стафиломы, недоступных частичной трансплантации, хотя бы для замены стафиломы плоским бельмом, на котором принципиально возможны дальнейшие попытки частичной пересадки.

6) При пересадке переднего отдела по Шимановскому надо помнить о значительной опасности этой операции.

---

[7] Я только что получил письмо от моего пациента (от 20 сент.), в котором он сообщает, что может считать пальцы на 3 шага без очков и на 4 шага с очками.

К ТЕХНИКЕ ЧАСТИЧНОЙ СКВОЗНОЙ ПЕРЕСАДКИ РОГОВИЦЫ[8]

Классическая техника сквозной частичной пересадки роговицы при помощи трепана Гиппеля (Hippel) имеет некоторые весьма существенные дефекты. Главным из них является следующий: через трепанационное отверстие, сделанное в бельме глаза-хозяина, нередко выпадает стекловидное тело; это явление наступает в глазах афакичных непосредственно после образования отверстия в бельме (а иногда даже до окончательного его образования), а в глазах, имеющих хрусталик, — после удаления или самопроизвольного выхода последнего через отверстие. Является ли стекловидное тело разжиженным (что часто бывает в глазах, уже начинающих страдать последовательной глаукомой) или густым — последствия этого осложнения тяжелые. В первом случае глаз спадается; если иссечение диска не закончено, довершение его становится весьма затруднительным; вставленный трансплантат не держится: он либо проваливается внутрь глаза, либо выпадает наружу; во втором случае выпадающее стекловидное тело не позволяет вставить трансплантат в трепанационное отверстие или, если этого посчастливилось достигнуть, оно вновь выталкивает диск при неосторожном движении глаза или сжатии век; удержать трансплантат на месте при помощи мостика конъюнктивы склеры далеко не всегда удается, и нередко, когда, казалось бы, цель достигнута, трансплантат вдруг выскальзывает из-под конъюнктивального мостика и процедура прилаживания диска, мучительная для нервов больного и оператора, должна быть начата вновь, если, конечно, у последнего не истощилась энергия. Не блестящи и перспективы пришивания диска к краям отверстия: техника наложения швов в высшей степени трудна, проведение иглы через диск травмирует последний и ставит под большое сомнение его жизнеспособность, а прокалывание краев отверстия, при котором нелегко избежать давления на глаз, увеличивает возможности дальнейшего выпадения стекловидного тела со всеми его опасностями для глаза.

После того, как во время операции, вследствие выпадения стекловидного тела, закончившегося экспульсивной геморрагией, погибли оба глаза пациента, сознавая невозможность предугадать заранее упомянутое осложнение, я попробовал отойти от общепринятой техники. Поводом для этого послужил случай начавшегося выпадения неразжиженного стекловидного тела. Перед лицом опасности я быстро разрезал конъюнктиву склеры, вырезал кусок подконъюнктивальной ткани в виде пласта, взял его на три петлеобразных шва и попытался ввести его через трепанационное отверстие внутрь глаза с тем, чтобы, проведя швы через края последнего сзади наперед, закрыть им отверстие на манер того, как подводятся «пластыри» при пробоинах судна; довести до конца эту попытку мне не удалось, ибо при втором шве дело закончилось экспульсивной геморрагией. Этот случай навел меня на мысль подводить пластырь заранее, через два разреза, сделанные в бельме линейным ножом Грефе. Я остановился первоначально на полосе подконъюнктивальной ткани (конъюнктива показалась мне небезопасной в инфекционном смысле); проба оказалась неудачной: мне удалось длинную полосу подконъюнктивальной ткани, выкроенной на наружной половине глаза, провести через переднюю камеру так, что один ее конец оставался у наружного лимба, а внутренний был выведен у внутреннего края лимба; но когда я просек трепаном бельмо, он прорезал и мою

[8] Впервые опубликовано в «Рус. офтальм. журн.», 1927, т. IV, в. 7, стр. 689–693.

подконъюнктивальную ленту, и стекловидное тело выпало; таким образом, моя мысль создать пластырь из этой ткани не осуществилась. Тогда я произвел такую же операцию с лентой из шелкового тонкого газа; проведение ее удалось хорошо; конечно, при иссечении диска надо было крепко поддерживать бельмо на весу за концы ленты, так как обычное трепанирование было уже невозможно в силу падения внутриглазного давления; трепанация удалась прекрасно. По удалении диска я увидел, что лента слегка надрезана в одном месте; я продернул ее дальше, чтобы подвести к просвету отверстия неповрежденный участок ткани; прилаживание диска прошло идеально; прикрыв его полосой конъюнктивы (о технике прикрытия я скажу ниже), я выдернул мой пластырь; смещение диска не произошло ни на столе, ни в послеоперационном течении.

Принципиально задача была решена; но некоторым неудобством казалась мне непрозрачность шелковой ленты, которая не позволяет составить представления о состоянии хрусталика и о наличии зрения у больного. Ввиду этого я перешел на другой материал, а именно на целлулоид. В настоящее время операция частичной сквозной трансплантации производится мной следующим образом:

1) Раскрыв веки пружинным векорасширителем, я беру глаз на уздечный шов Аксенфельда (Axenfeld) (за сухожилие верхней прямой мышцы).

2) Фиксируя глаз пинцетом за конъюнктиву и эписклеру на внутренней поверхности глаза, несколько ниже горизонтального меридиана, я делаю линейным ножом Грефе пункцию и контрпункцию бельма, несколько отступя от лимба, и пилообразными движениями произвожу два разреза длиной в 4,5–5 *мм*.

3) Извлекши нож, провожу через камеру несколько изогнутую тупую иглу, в ушко коей вставлены оба конца нити, проведенной через отверстие на конце целлулоидной ленты шириной 4,5 *мм* и длиной 2,5–3 *см*. Лента очень тонка; ее можно приготовить из тех особо тонких пластин целлулоида, которые имеются иногда в рентгеновских кабинетах, или из обычной фотографической пленки, истончив ее стеклянной бумагой, и т. п.; понятно, что края ее затуплены. Проведение ленты совершается легко.

4) Один конец ленты удерживается помощником, второй — одной рукой оператора; другой рукой последний ставит коронку трепана соответственно положению ленты и иссекает из бельма диск; перед отверстием виден целлулоид, сквозь который можно определить состояние хрусталика.

5) Укладывание трансплантата совершается без малейшего затруднения.

6) Если есть уверенность, что хрусталик, прозрачный или катарактозный, находится на месте, то можно быть до известной степени уверенным, что диск не сдвинется; подождав 1–2 минуты, пока он приклеится, можно вытянуть ленту назад, не сразу, а так, чтобы конец ее наладился в камере; в случае, если из отверстия начнет выходить хрусталик (например, сморщенная катаракта) или, вопреки ожиданиям, стекловидное тело, то за нитку легко можно вновь продернуть ленту через камеру и прекратить выпадение.

Если с самого начала нет уверенности в наличии хрусталика и есть опасение в возможности выпадения стекловидного тела, или если выпадение было прекращено только что указанным приемом, следует произвести укрепление трансплантата на месте. Можно для этого прибегнуть к перекидыванию через него полосы конъюнктивы, выкроенной вверху, которая двумя швами прикреплялась к краю разреза конъюнктивы около нижнего края роговицы; при этом раневая поверхность лоскута лежит на трансплантате; так я и делал раньше. Но можно, как я делаю обычно теперь, выкраивать тонкую ленту конъюнктивы склеры соответственно вертикальному меридиану глаза, отсепаровывать ее до

лимба и перекидывать через трансплантат так, чтобы она легла на него эпителиальной стороной; такой способ технически более удобен, так как не нужно сильно поворачивать лоскут и, кроме того, он не прилипает к краям отверстия; я не видел от применения такого лоскута никаких неудобств. Наконец, в одном случае, когда взять конъюнктивальный лоскут было невозможно вследствие рубцовых изменений конъюнктивы склеры, я попробовал наложить на поверхность трансплантата бандаж из тончайшего шелкового газа, прикрепив его швами к конъюнктиве склеры вверху и внизу; он был снят через 1–2 суток; я испытываю в настоящее время другие материалы (тончайший каучук, яичную пленку и т. д.); быть может, окажется полезным тонкий серебряный пелот Марко Бауэра (Marko Bauer) (Ascher, A. f. O. Bd. 107) и т. п.

По наложении конъюнктивального мостика целлулоидная лента извлекается. Повязка на оба глаза.

Те несколько первых случаев, когда операция была произведена с подведением целлулоидной ленты, привели меня прежде всего к убеждению о легкости ее проведения и легкости иссечения диска, но так как у меня не было уверенности в том, что в этих случаях без предохранительной ленты стекловидное тело непременно выпадет, то нужно было иметь такой случай, когда заранее можно было бы сказать, что при обычной технике выпадение неминуемо. Такой случай мне представился. У больного первая сквозная частичная трансплантация, при которой был удален хрусталик и уже выпало стекловидное тело, дала полупрозрачное приживление со зрением, равным движению руки у лица; при второй операции через год произошло столь сильное выпадение стекловидного тела, что не только не удалось удержать трансплантат на месте, но едва удалось добиться заживления трепанационного отверстия при помощи пластики конъюнктивы по Кунту (Kuhnt). Третья операция, сделанная с лентой, протекла идеально с технической стороны, стекловидное тело не выпало, лоскут был отлично уложен; удержать его пришлось полоской шелкового газа; только из разрезов в бельме показалось небольшое количество стекловидного тела.

Таким образом, с технической стороны метод подведения предохранительной ленты достигает цели: выпадение стекловидного тела предупреждается. Но нет ли в нем отрицательных сторон? Проведение двух разрезов в бельме я считаю травмой, не вызывающей опасения инфекции. Что касается проведения ленты, то это есть, конечно, акт, увеличивающий в некотором смысле шансы на инфекцию; но эта опасность ничто в сравнении со значением для судьбы глаза выпадения стекловидного тела, кроме того, повторные попытки укрепления трансплантата тоже повышают шансы на инфекцию.

Удалению радужки, приращенной к бельму в области трепанации, лента (так как она проходит за нею) не мешает, но, конечно, она препятствует удалению радужки при заращении зрачка и извлечению хрусталика, если желательно его удалить по причине его помутнения. Как сказано, можно, если оператор желает, произвести и этот акт, выведя отчасти ленту; но я лично и не считал бы вообще показанным удаление катарактального хрусталика. Мне кажется, незачем осложнять столь деликатную операцию, как пересадка роговицы, такой отягощающей операцией; пусть хрусталик и радужка, если она приросла к нему, остаются на месте и служат для трансплантата той опорой, которая поддерживает его сзади; в таком случае ведь можно обойтись и без покрытия трансплантата конъюнктивой, которое, вообще говоря, не желательно. Когда приживление трансплантата с сохранением прозрачности будет доказано, можно сделать экстракцию катаракты или удаление радужки через лоскутный широкий разрез бельма, приняв

необходимые меры для предотвращения выпадения стекловидного тела. Нет ли опасности поранить прозрачный хрусталик ножом Грефе или лентой? Ножом — да, повреждение лентой мало вероятно; но если бы и так, то зато исчезает при проведении ленты опасность ранения хрусталика трепаном, высоту режущего края которого трудно урегулировать, не зная точно толщины бельма и положения хрусталика. Не следует ли избрать какой-либо другой материал для ленты? Я думаю, что все твердые материалы не удобны ввиду опасности затупить трепан; из сравнительно мягких материалов могли бы пригодиться китовый ус, тонкая пластина хряща, целлоидинированный шелковый газ и т. п.; я исследую целый ряд материалов; но прозрачность целлулоида — большое его преимущество.

Не следует ли вместо проведения предохранительной ленты пользоваться просто широким шпателем, держа его за ручку? Такой прием, мне кажется, возможен, но он опаснее, чем лента, так как оператору могут понадобиться обе руки, а при пользовании шпателем одна рука уже занята; передача же шпателя помощнику вряд ли допустима, так как, чтобы избежать ранения шпателем глаза, от ассистента требуется большая опытность; лента же, концы коей с продернутыми через них нитками выступают из разрезов, прекрасно лежит на месте, позволяя глазу двигаться, причем из разрезов, пока лента не извлечена, стекловидное тело не выпадает (если разрезы не чрезмерно широки).

Возникает вопрос — не отзовется ли нанесение травмы (разрезы, акт проведения ленты) неблагоприятно на состоянии бельма? Думаю, что нет, если не будет инфекции; но, конечно, в настоящее время это трудно выяснить. Я задавал себе вопрос, нельзя ли избежать конъюнктивального покрытия трансплантата, оставив пластырь позади отверстия в виде целлулоидной или шелковой ленты на сутки-двое, до более прочного прилипания диска к краям отверстия. Я не решился сделать это на человеке, но у собаки целлулоидная полоска, выведенная концами из разрезов роговицы, пробыла двое суток в глазу, не вызвав тяжелых последствий. Быть может, этот вопрос заслуживает исследования для целей трансплантации у животных при лабораторной разработке этой операции.

Описывая предлагаемую, или, вернее, исследуемую мною технику трансплантации с предохранительной лентой, я совершенно не касаюсь результатов моих трансплантаций, произведенных по этому способу: непосредственное послеоперационное течение не отличалось от обычного типа, а окончательная судьба трансплантата, как мы знаем, зависит не от одной только техники. Чтобы оценить технику с точки зрения окончательных результатов, нужно очень много наблюдений и экспериментов; настоящая статья является лишь предварительным сообщением.

СЛУЧАЙ АУТОТРАНСПЛАНТАЦИИ РОГОВИЦЫ[9]

Аутотрансплантация роговицы применяется значительно реже, чем пересадка роговицы от другого субъекта; так, например, Ашер (Ascher), описывая многочисленные случаи гомопластики из клиники Эльшнига (Elschnig), приводит лишь два случая аутопластики. Причина такой сравнительной редкости применения последней вполне понятна: редко встречаются субъекты, у которых можно воспользоваться аутопластическим материалом. Принципиально нужно различать пересадку роговицы с другого глаза того же субъекта от пересадок и перемещений прозрачных участков роговицы данного глаза в ту ее область, которая занята бельмом. Отсылая интересующихся технической стороной той и другой аутопластики роговицы к моей статье «О пересадке роговицы», замечу, что в вопросе о том, является ли собственная роговица лучшим пластическим материалом, чем роговица другого субъекта, нет еще согласия между авторами: Ашер не видит преимуществ в аутопластическом материале, тогда как Мажито (Magito) считает успех аутопластики более обеспеченным.

Как материал, относящийся к пересадке роговицы вообще и к вопросу об аутопластике в частности, я позволю себе привести нижеследующее наблюдение.

Больная Т., 27 лет, обратилась в Глазную клинику 2. X 1924 г. в следующем состоянии. Правый глаз: трахоматозные рубцы конъюнктивы век; полное бельмо роговицы; средина его насыщенно белого цвета и слегка выпячена, а вся периферия — серого цвета; обильное количество сосудов; внутриглазное давление не повышено; visus = 1/∞, проекция света настолько неуверенная, что являлось опасение относительно наличия в глазу отслойки сетчатки. Этот глаз ослеп, по словам больной, 3 года назад при явлениях сильного воспаления и болей.

Левый глаз: трахоматозные рубчики конъюнктивы век. На роговой оболочке имеются помутнения, часть коих, несомненно, старого рубцового характера, а часть зависит от инфильтрации и рубцующихся изъязвлений роговицы, уже покрытых эпителием и почти выполнившихся; имеется неправильной формы колобома радужки; радужка атрофична, зрачок заращен; камера почти отсутствует; в каком состоянии хрусталик — определить не удается; глазное дно не освещается; внутриглазное давление понижено (15 по Шиотцу); глаз подозрителен в смысле начала атрофии; visus = 1/∞, проекция неуверенная.

Этот глаз, заболевший вскоре после правого, имел ослабленное зрение 2 года назад, после повреждения (ушиб) зрение окончательно испортилось; несколько месяцев назад сделана операция, после чего глаз был воспален.

Я принял больную в клинику и произвел ей 6. X 1924 г. на левом глазу операцию Вихеркевича (перерезку всех 4 мышц), к которой имелись показания в виде намека на начало воспалительной атрофии глаза.

На правом глазу, несмотря на неуверенную проекцию, я произвел 13. XI 1924 г. частичную сквозную гомопластику роговицы, перед иссечением бельма трепаном Гиппеля (Hippel) 4,5 мм шириной приготовлен лоскут конъюнктивы склеры в верхнем отделе глаза для покрытия трансплантата; когда диск был иссечен, из отверстия вышел мутный хрусталик и выпадало стекловидное тело; трансплантат пришлось брать два раза, так как первый кусочек был при манипуляциях со стекловидным телом потерян; уложив трансплантат с большими трудностями, я покрыл его конъюнктивальным мостиком. Через 21/2 месяца больная выписалась с хорошо прижившим, но совершенно помутневшим трансплантатом; проекция живая, есть цветоощущение; в состоянии левого глаза существенных перемен нет, но роговица стала несколько прозрачнее и глаже.

Через $1^1/_2$ года, 15. V 1926 г., больная вторично поступила в клинику.

---

[9] Демонстрирован на заседании Одес. хирургич. об-ва 20.V 1927 г. Впервые опубликовано в «Рус. офтальм. журн.», 1927, т. IV, в. 10, стр. 1023–1027.

На правом глазу в центре лейкоматозной роговицы имеется овальный участок около 4 мм в диаметре, ясно отличающийся от окружающей ткани бельма своим слегка просвечивающим видом, в особенности в центре; в этом участке, являющемся, очевидно, трансплантатом, давшим так называемое полупрозрачное приживление, имеются в скудном количестве сосуды. Visus — движение руки у лица, проекция правильная, цветоощущение есть.

Левый глаз представляет собой ясные признаки атрофии; роговица, в общем мутная, в некоторых своих участках настолько прозрачна, что сквозь нее можно довольно ясно различить рисунок атрофичной радужки: заращение зрачка, задняя плоскостная синехия; visus = 0.

Для пересадки роговицы на правый глаз я имел в своем распоряжении глаз, принадлежавший другому пациенту; глаз этот находился в состоянии свежей травматической атрофии и гемофтальма, причем роговица представлялась отечной и пропитанной кровью; ввиду того, что глаз был не особенно благоприятен для пересадки, я решил прибегнуть к аутопластике.

17. V 1926 г. Аутотрансплантация. На левом глазу трепаном Гиппеля (4,4 мм в диаметре) иссечен роговичный диск в нижненаружном квадранте; он положен на марлю; в отделенном виде он показался мне менее прозрачным, чем я ожидал. Покрытия трепанационной дыры на левом глазу конъюнктивой не сделано.

На правом глазу, на котором еще до иссечения диска из роговицы левого был приготовлен лоскут конъюнктивы у нижнего лимба, иссечен в центре бельма диск шириной 4,5 мм: он совпал почти вполне с прежним трансплантатом. Из отверстия стало в изобилии выпадать разжиженное стекловидное тело; глаз спался; с большими усилиями удалось вставить трансплантат в отверстие, так как стекловидное тело выталкивало его; он удержан был на месте конъюнктивальной лентой, положенной на него эпителиальной поверхностью; конец ленты вшит в надрез конъюнктивы склеры у верхнего края роговицы, заранее сделанный.

Из послеоперационного наблюдения я отмечу лишь некоторые моменты.

На правом глазу конъюнктивальную ленту я снял через сутки; трансплантат удержался хорошо; это так называемое первое помутнение трансплантата, которому последний подвергается тотчас после операции, было выражено в данном случае довольно слабо, поверхность его уже сравнительно скоро стала блестящей (через 10 дней); через 13 дней visus поднялся до счета пальцев на 0,5 м; проникновение сосудов в трансплантат из венчика сосудов, окружавших его, отмечено было на 17-й день, и с этого времени появилось так называемое второе помутнение трансплантата, которое колебалось в силе, соответственно чему колебался и visus; сосуды в трансплантате то увеличивались в числе и в толщину, то уменьшались; благоприятным признаком являлось безостановочное развитие так называемого пограничного рубцового кольца, окаймляющего трансплантат. К концу пятого месяца можно было ясно видеть, как сосуды бельма на краю трансплантата изменяют свой ход и огибают его, пуская в него только очень тонкие 3–4 веточки; пограничное колечко было уже хорошо выражено. Через 9 месяцев после операции сосуды еще более истончились; ткань трансплантата еще не приобрела той прозрачности, которая отмечена в бытность ее на левом глазу; несомненно, что в толще трансплантата имеются нежные облачковидные помутнения еще не стойкого характера, похожие на инфильтрацию при паренхиматозном кератите; эпителий довольно блестящ, но лежит неровно. В настоящее время, через год после операции, помутнения упомянутого характера еще есть, но в более слабой форме; эпителий дает при исследовании аппаратом Жаваля (Javal) неправильный астигматизм; есть один сосуд, очень тонкий; пограничное колечко резко выражено, слегка валикообразно; сквозь трансплантат виден край сероватой пленки, вероятно, сумки хрусталика; глазное дно рассмотреть не удается. На левом глазу заживление дефекта произошло без осложнений.

Зрение правого глаза равно со стеклом 16,0D счету пальцев на 0,75–1 м; с этим стеклом больная может различать знаки таблицы Снеллена (Snellen), рассчитанные на 15 м, на расстоянии 0,25 м от лица и медленно, но правильно читать слова из букв указанного размера; хорошо различает цвета.

По поводу описываемого случая я позволю себе высказать следующие соображения:

1. Данный случай аутотрансплантации можно считать по длительности результата удачным. При описании моего случая гомопластики роговицы (который, кстати сказать, прослежен в течение $3^1/_2$ лет) я уже указывал, что при оценке стойкости результата следует, кроме длительности наблюдения, каковое считается Ашером (Ascher) достаточным, если оно равно не менее чем 9 месяцам, принимать во внимание и характер происходящих в трансплантате изменений; в данном случае не только срок наблюдения, равный 12 месяцам, достаточно велик, но и состояние роговицы не ухудшается[10].

2. На значительное повышение зрения в дальнейшем рассчитывать нельзя, так как сам трансплантат не был достаточно прозрачен. Уменьшится ли неправильный астигматизм трансплантата — сказать трудно. Степень полученного visus не высока, но и этот результат надо считать великим благом для больной. Благодаря психическому упражнению в пользовании своим небольшим зрением больная узнаёт на близком расстоянии знакомый персонал клиники, различает движение экипажа на улице, ориентируется свободно в клинике, интересуется цветами в садике; она, по сравнению с состоянием своим до операции, настроена значительно бодрее и, несомненно, ориентировала свою жизнь на зрение; она ездила к себе на родину и имела радость «видеть» своих детей, из коих она одного родила уже будучи слепой; конечно, она отличала их лишь в общих чертах.

3. Как показывает настоящее наблюдение, не следует при обсуждении показаний к операции трансплантации роговицы слишком формально относиться к проекции света и желательно, если есть возможность, делать оперативную попытку и при аналогичных с моим случаем условиях.

4. Иссечение диска из другого глаза не повело к повреждению радужки, и заживление произошло благополучно; закрытие отверстия по Кунту (Kuhnt) не было сделано по причине того, что операция на правом глазу была осложнена выпадением стекловидного тела и я опасался манипуляциями на левом глазу потревожить правый. Но принципиальное покрытие по Кунту делать следует. Весьма вероятно, что при взятии роговицы для аутопластики (а равно и у доноров) полезной окажется техника подведения целлулоидной ленты, описанная мною в статье «К технике частичной сквозной пересадки роговицы» («Рус. офтальм. журн.», 1927, т. IV, в. 7).

5. Иссечение диска из глаза in situ следует делать коронкой, на 1/10–1/20 *мм* более узкой, чем та, которой делается иссечение бельма у глаза-хозяина, ибо то повышенное давление, которое вызывается на энуклеированном глазу путем сжатия его в целях растяжения роговицы, при указанных условиях отсутствует.

6. Удерживание трансплантата лентой конъюнктивы, перекинутой через него эпителиальной стороной (описано в указанной статье), удобно и, судя по удаче данного случая, не мешает жизни трансплантата. Каков максимальный срок оставления ее на месте — я еще сказать не могу.

---

[10] Как нельзя по прозрачности трансплантата в первые месяцы после операции заключать об успехе пересадки, так и помутнение пересаженной роговицы в первые месяцы не всегда предвещает неуспех; так, у Ашера был случай просветления, казалось бы, окончательно мутного трансплантата, причем появилось и зрение; значительное повышение зрения было отмечено и проф. Беляевым в одном случае (частное сообщение).

ОБ УКРЕПЛЕНИИ ТРАНСПЛАНТАТА ПРИ ЧАСТИЧНОЙ СКВОЗНОЙ ПЕРЕСАДКЕ[11]

Для укрепления трансплантата при частичной сквозной пересадке существуют следующие методы:

1. Пришивание трансплантата к краю трепанационного отверстия. Этот метод, каким бы способом он ни выполнялся, столь сильно повреждает трансплантат, что на сохранение прозрачности последнего вряд ли могут существовать шансы. Прибегать к этому методу не следует; он допустим, быть может, как последнее средство в случае полной невозможности уложить трансплантат в трепанационное отверстие при упорном выпадении стекловидного тела.

2. Покрытие трансплантата лоскутом конъюнктивы склеры по типу метода Кунта (Kuhnt). Лента конъюнктивы выкраивается обычно так, чтобы основание ее приходилось над лимбом соответственно вертикальному меридиану глаза; лента перекидывается через бельмо, и свободный конец ее пришивается к конъюнктиве склеры у нижнего конца вертикального меридиана глаза. Пришивание производится к надрезанной или ненадрезанной конъюнктиве двумя швами. Лента лежит на бельме и на трансплантате окровавленной своей поверхностью.

Ленту следует приготовлять до трепанации, и тогда же проводятся через конец ее (и через конъюнктиву) швы. Лента отсекается через 1–2 дня в зависимости от большей или меньшей наклонности трансплантата к смещению.

3. Перекидной шов Эльшнига (Elschnig). Через конъюнктиву близ лимба у верхнего конца вертикального меридиана проводится шелковая на двух иглах нить; оба конца ее перекидываются через бельмо и проводятся через конъюнктиву нижней части глазного яблока. При связывании концов обе нити ложатся на трансплантат.

Мною испытаны еще некоторые методы укрепления трансплантата, а именно:

1. Я выкраивал (до трепанации) конъюнктивальную ленту так, чтобы она шла от верхнего края роговицы прямо кверху. Через верхний конец ее и через конъюнктиву у нижнего края роговицы проводилось заблаговременно два шва

[11] Впервые опубликовано в «Рус. офтальм. журн.», 1929, т. X, в. 6, стр. 676–677.

(обычно конъюнктива внизу надрезалась). После укладывания трансплантата лента ложилась на последний своей эпителиальной поверхностью.

Технически такой прием более удобен, чем описанный выше способ. Мне представлялось известным преимуществом и то обстоятельство, что на эпителий трансплантата ложится гладкий эпителиальный покров ленты. Применение этого способа в нескольких случаях произвело на меня хорошее впечатление в смысле сохранения гладкости эпителия трансплантата.

2. Не считая удобным то, что перекидные швы Эльшнига ложатся прямо на трансплантат, что может повести к слущиванию эпителия, я попробовал прикрывать трансплантат кусочком пленки, взятой из куриного яйца. Шов Эльшнига перекидывается через покрышку так, чтобы нитка лежала за пределами трансплантата. При таких условиях можно связывать концы шва основательно, не боясь вызвать экскориацию на трансплантате. Если необходимо, можно положить еще один перекидной шов в поперечном направлении. Покрышка из яичной пленки должна иметь значительную площадь (приблизительно равную площади бельма), чтобы она не выскальзывала из-под швов; она кладется на трансплантат своей внутренней поверхностью. Швы снимаются, и пленка удаляется через 1–2 суток. В ряде случаев при применении такой пленки я убедился, что трансплантат удерживается хорошо, а поверхность его не изменяется. Я испытал один раз вместо пленки тончайший шелковый газ также без вреда для трансплантата.

К ВОПРОСУ О ПЕРЕСАДКЕ РОГОВИЦЫ[12]

Литература и личный опыт убедили меня в том, что случаи бельм, осложненных глаукомой, сращиваниями с радужкой (частичные стафиломы, аспидное окрашивание бельм), симблефаронами, буфтальмом, экстазиями (а тем более полной стафиломой), не пригодны для пересадки. Надо отказываться от этих случаев или вести им отдельную статистику. В моей практике бывали такие случаи. Некоторые из них представляли известный технический интерес, но при суждении о результатах ими пользоваться нельзя. По исключении пяти таких случаев мой материал оказывается состоящим из 29 глаз (у 27 больных), на которых пересадка сделана 36 раз.

При установлении показаний к пересадке требуется, конечно, определение проекции света. Если глаз объективно хорош, то не следует слишком спешить отказываться от операции при неточности проекции. Можно попробовать операцию, предупредив, конечно, больного о ничтожных шансах на успех. Дело в том, что у слепых с бельмами, развившимися давно, проекция неправильна иногда не вследствие поражения зрительного аппарата, а вследствие отсутствия упражнения или вследствие рассеяния света мутными средами (катаракты, заращение зрачка и т. п.). В этом отношении поучителен бывший у меня случай, описанный в «Русском офтальмологическом журнале»: больной было первоначально отказано одним из моих коллег в пересадке из-за неправильности проекции; операция была сделана мною лишь вследствие настойчивых просьб больной и из-за технического интереса, тем более что у меня был случайно материал для пересадки. При операции я убедился, что больная видит; трансплантат прижил, но помутнел, а когда больной через год сделали аутотрансплантацию, последняя дала ей стойкий visus в степени $^{1}/_{60}$.

Для некоторых моих пациентов потребовались подготовительные операции с целью улучшения почвы для пересадки: так, при сильной васкуляризации бельма я уменьшал ее заблаговременной операцией Денига, а при подозрении на обширные сращения бельма с радужкой я производил предварительно операцию удаления шварт и катаракты, делая разрез по лимбу на половину его окружности (с предварительным проведением швов Легарда); эта операция,

[12] Приводится в сокращенном виде. Впервые опубликовано в «Трудах I Всеукраинского съезда офтальмологов», 1931.

которую можно назвать Exenteratio oculi partialis anterior retrocornealis, в одном случае перенесена была хорошо и не отразилась на послеоперационном течении произведенной впоследствии пересадки; на двух глазах, очень дегенеративных, когда вряд ли можно было ожидать успеха, она повела к атрофии. Метод заслуживает дальнейшей разработки. До пересадки необходимо тщательное лечение сифилиса, если он есть у пациента; несоблюдение этого правила, вынужденное обстоятельствами, явилось причиной многих затруднений в одном из удачных моих случаев. Кровяное родство, по-видимому, не имеет доминирующего значения, так как в одном из моих удачных случаев отношение крови хозяина и гостя не было благоприятным.

Материалом я пользовался от энуклеированных глаз; понятно, что пациенты обследовались на сифилис.

Техника операции в общем соответствовала схеме Гиппеля — Эльшнига. Следует отметить следующие ее особенности: 1) безусловно необходимы акинезия и уздечный шов (или швы) Аксенфельда, а также в отдельных случаях ретробульбарная анестезия; 2) ввиду опасности выпадения трансплантата необходимо его укрепление на месте. Вместо перекидных швов Эльшнига или покрытия конъюнктивальной лентой, перекидываемой через трансплантат окровавленной поверхностью, я остановился на следующих своих предложениях:

а) трансплантат закрывается лентой конъюнктивы, которая кладется на него эпителиальной поверхностью и пришивается к конъюнктиве за противоположным краем бельма;

б) трансплантат покрывается пленкой из яйца и сверх нее кладется перекидной шов Эльшнига. Способы эти дали хорошие результаты.

В тех случаях, когда выпадает стекловидное тело, глаз может погибнуть. После того как во время операции от экспульсивной геморрагии погибли оба глаза пациента, я испробовал профилактический метод для предупреждения выпадения стекловидного тела; он состоит в том, что до трепанации через переднюю камеру проводится целлулоидная лента шириной 5–6 *мм*. Она проходит через два разреза бельма, сделанные у наружного и внутреннего краев его ножом Грефе; лента удерживается за концы, и бельмо трепанируется над нею; трансплантат, уложенный в отверстие, укрепляется на месте лентой конъюнктивы или пленкой, после чего целлулоидная лента выводится из камеры. Способ этот, оправдавший себя на практике, был мною доложен в Венском офтальмологическом обществе и описан в «Русском офтальмологическом журнале» в 1927 г.

Для трепанации роговицы глаза-гостя я нахожу удобным пользоваться коронкой от 4 до 5 *мм*, диаметр которой у́же коронки для иссечения бельма на 0,05 *мм*. После трепанации сращенная радужка удаляется, но катаракту, если она есть, благоразумнее не трогать до получения стойкого приживления. Иссеченный из роговицы глаза-гостя диск следует сохранить на шпателе (прикрыв его чашкой Петри), а не во влаге во избежание разбухания.

В послеоперационный период так называемое второе помутнение обычно является роковым для судьбы трансплантата. В целях борьбы с ним я попробовал применить новый принцип, а именно ванночки из растертых куриных 8-дневных зародышей; я основывался при этом на данных Карреля. Этот способ произвел на меня благоприятное впечатление в двух случаях. Метод доложен мною в Одесском офтальмологическом обществе в 1928 г.

В трех случаях мне посчастливилось получить стойкое прозрачное приживление трансплантата.

Первый мой пациент с visus = 3/60 сохранял зрение в течение семи лет — до своей смерти (описано в «Русском офтальмологическом журнале» в 1923 г.).

Во втором случае (аутопластика; описан в том же журнале в 1927 г., № 10) зрение через год было равно 1/60. Еще через год зрение, судя по письму больной, сохранялось.

Третий случай, еще не опубликованный, когда пересадка была сделана при бельме после паренхиматозного кератита. $2^1/_4$ месяца трансплантат был идеально прозрачным. Visus был равен 1,0, но затем началось воспалительное заболевание пересаженной роговицы; по-видимому, толчок был дан вспышкой переднего склерохориоидита на почве мало леченного сифилиса. В конце концов процесс остановился, и ныне, через 1 год и 9 месяцев, visus = 2/100.

Кроме этих трех случаев, был еще один, когда трансплантат остался стойко полупрозрачным, причем visus повысился с движения руки у лица до счета пальцев на 0,5 *м*.

В принципиальном отношении важными являются еще два случая, когда трансплантат остался прозрачным стойко (что прослежено более 9 месяцев), но visus не улучшился. В одном из них обнаружены после операции пленчатые помутнения стекловидного тела, в другом — на задней поверхности трансплантата развились соединительнотканные пленки.

На основании моего материала и в связи с литературными данными я считаю возможным прийти к следующим заключениям относительно пересадки роговицы:

1. Успех пересадки роговой оболочки представляет собой закономерное явление, встречающееся приблизительно в 10 % произведенных операций.

2. Успех зависит от нескольких факторов, а именно:

а) от качества почвы, на которую производится пересадка роговицы; надо или отказаться от операции на осложненных бельмах, или вести им отдельную статистику, дабы не отягощать ими репутацию операции пересадки роговицы, произведенной в подходящих для нее случаях.

Необходимо, чтобы окулисты при лечении гнойных язв роговицы, занявших почти всю или всю площадь ее, не опускали рук, а отстаивали у разрушительного процесса каждую долю миллиметра; таким образом будет избегнуто во многих случаях образование стафилом и будет обеспечено развитие бельма, задние слои которого будут содержать кое- какие роговичные элементы, что так важно для пересадки; необходима и борьба с глаукомой при полных бельмах;

б) от техники. Надо свести до минимума травматизацию трансплантата. В этом отношении трепан Гиппеля недостаточно совершенен, так как не всегда иссекает диск из роговицы глаза-гостя по всей окружности;

в) от биологических свойств трансплантата и почвы. Изучение их — очередная задача науки. На этом пути много трудностей, но десятки стойких, многолетних прозрачных приживлений придают бодрость исследователям. Законы для приживления надо искать, опираясь на изучение явлений экспериментальной регенерации, трансплантации и в особенности культур тканей. Имеющиеся в этих областях данные могут испытываться уже и в клинике; в частности, подлежит дальнейшим наблюдениям поддержание жизнедеятельности трансплантата путем воздействия на него зародышевого сока, уже начатые автором.

3. Даже при современном состоянии вопроса о пересадке роговицы эта операция заслуживает практического применения в особенности в СССР, где число людей, ослепших от бельм, достигает приблизительно 50 % всего количества

слепых, т. е. число последних равно приблизительно 150 тысячам. Необходимо провести статистику, какое количество ослепших от бельм сохраняет светоощущение и может подлежать операции пересадки роговицы. Гадательным, но приблизительно верным, мне кажется, будет предположение, что число таких граждан достигнет многих десятков тысяч, а из них многие тысячи получили бы некоторое зрение, если бы подверглись операции. Возвращение зрения такому количеству граждан, преимущественно из крестьян и рабочих, является задачей, которая должна иметь огромное значение для Наркомздрава СССР. В этом отношении нельзя не отметить, что наркомздравы Украины и РСФСР уже оценили важность ее и оказали глазной клинике в Одессе материальную поддержку в разработке вопроса о пересадке роговицы.

4. На пути проведения операции пересадки роговицы в жизнь имеется много препятствий.

1) Необходимо, чтобы окулисты Советского Союза шире производили эту операцию, техника коей не представляет непреодолимых трудностей;

2) необходимо, чтобы была облегчена возможность поступления больных с бельмами в больницы и клиники; последние ныне стеснены в возможности приема таких больных материальными обстоятельствами, тем более что эти больные должны содержаться в стационаре многие месяцы;

3) необходимо, чтобы глаза, удаляемые у больных по тем или иным причинам, использовались для целей пересадки; желательно, чтобы врачи по возможности направляли пациентов, подлежащих энуклеации, в те учреждения, в которых уже производится пересадка роговицы;

4) необходимо, чтобы те окулисты, которые производят пересадку роговицы, получили от государства специальное разрешение вынимать глаза у умерших в лечебных учреждениях пациентов и притом тотчас после смерти последних, еще до переноса трупа в патологоанатомический или прозекторский кабинет. Конечно, окулист должен принять меры к тому, чтобы внешний вид умершего не пострадал, что достигается очень легко; такое разрешение вопроса вполне оправдывается важностью его для целей народного здоровья;

5) необходимо, чтобы клиники и больницы, в которых производится пересадка роговицы, получили соответствующий инструментарий, а также, если имеются лаборатории, — оборудование их в целях разработки вопроса о пересадке роговицы;

6) желательно, чтобы исследовательские институты признали вопрос о пересадке роговицы важным не только в теоретическом, но и в практическом отношении;

7) желательно осведомить участковых врачей и население о возможности возвращения зрения слепым от бельм, в особенности таких, которые вызваны паренхиматозным кератитом.

Увеличение количества успешных операций пересадки роговицы — дело огромной важности. После попыток исследователей прошлого столетия осветить одну из самых темных сторон офтальмологии ярко вспыхнул маяк Цирма, а Эльшниг зажег целую ленту огней. Первые шаги для спасения сотен тысяч людей от слепоты уже сделаны. Путь труден, но уже не страшен.

СЛУЧАЙ УДАЧНОЙ АУТОТРАНСПЛАНТАЦИИ РОГОВИЦЫ[13]

Больной Д. поступил в глазную клинику Одесского медицинского института 10 октября 1929 г. в следующем состоянии.

Правый глаз субатрофичен; роговая оболочка в своих двух верхних третях представляет собой густое бельмо; нижняя треть роговицы сохранила вполне свою прозрачность; радужка припаяна к бельму. Visus равен светоощущению при неправильной проекции.

Левый глаз: полное бельмо роговицы с намеками кое-где на полупрозрачные участки; местами бельмо пигментировано, маленькая частичная стафилома; васкуляризация слабая; тензия нормальна; светоощущение сохранено, но проекция настолько неуверенная, что операция (аутотрансплантация) предложена с большой оговоркой.

Бельма образовались вследствие бленорреи конъюнктивы (аутоинфекция), бывшей у больного три года назад.

15. X 1929 г. произведена операция сквозной частичной пересадки роговицы с другого глаза пациента.

На правом глазу пациента вырезана вся прозрачная часть роговицы при помощи линейного ножа Грефе и ножниц; при вырезании я не пользовался пинцетом; кусочек имел форму трапеции с длиной сторон в 8,5, 4 и 6,5 *мм*; дефект роговицы покрыт лентой конъюнктивы на двух ножках, заранее приготовленной. Кусочек уложен на бельмо левого глаза, и вдоль его краев проведены по поверхности бельма надрезы, которыми и намечены границы подлежащего удалению куска.

Для иссечения избран верхневнутренний отдел бельма как наиболее ровный и граничащий с полупрозрачными участками. Иссечение сделано ножом Грефе и ножницами. Удалены куски радужки, под которой обнаружен прозрачный хрусталик. Трансплантат уложился в дефект очень хорошо, почти везде прикасаясь к его краям. Поверх трансплантата положена яичная пленка и через нее два перекидных шва (вертикально и горизонтально). Перед операцией — акинезия век, уздечный шов, ретробульбарная анестезия. Повязка.

Послеоперационный период протекал очень гладко. Первое помутнение прошло в течение недели, а второе, начавшееся недели через четыре, было вы-

[13] Впервые опубликовано в «Рус. офтальм. журн.», 1931, в. 3, стр. 305.

ражено очень слабо; роговица почти не мутнела, но на задней ее поверхности появилась муть с характером соединительнотканных наложений. Больной выписался через 7 месяцев с visus, равным 1/60.

В настоящее время, через 12 месяцев, состояние глаза таково: трансплантат покрыт почти гладким эпителием. Прозрачность его хороша, сосудов в нем нет. На задней поверхности — соединительнотканные отложения, дающие возможность только слабо освещать глазное дно; благодаря существующим кое-где прогалинам visus есть и по-прежнему равен 1/60. Так как количество и густота пленок не увеличились со времени выписки больного и visus не уменьшился в течение 12 месяцев, то результат операции можно считать стойким.

Данный случай представляет интерес еще и в отношении техники иссечения трансплантата и образования окна в бельме (нож и ножницы, а не трепан).

К ВОПРОСУ О ЧАСТИЧНО-СКВОЗНОЙ ПЕРЕСАДКЕ РОГОВИЦЫ[14]

К опубликованным случаям успешных пересадок роговицы мы можем добавить нижеследующее наблюдение.

Больной Ф., 31 года. Статус 3.X1 1928 г.: левый глаз отсутствует; правый глаз — почти полное рубцовое бельмо роговицы; вверху от 10 до 3 часов имеется полоска полупрозрачной роговичной ткани шириной 1 *мм*, сквозь которую видны намек на колобому и частично радужка; бельмо не выпячено; передняя камера имеется. Глазное дно не освещается. Давление нормальное. Зрение равно движению руки на 0,5 *м*; проекция правильная. Левый глаз погиб, а правый был поврежден при взрыве патрона три года назад. По данным анамнеза, имелась гнойная язва роговицы.

Больной — люэтик, с 1917 г. лечился неаккуратно. Групповая принадлежность крови хозяина — I, гостя — III (по Моссе).

Первая операция — частичная сквозная пересадка роговицы — сделана 9.XI 1928 г. Трепаном Гиппеля (коронка 4 *мм*) иссечен трансплантат; отверстие в бельме глаза-хозяина иссечено коронкой в 4,1 *мм*. Трансплантат укреплен конъюнктивальной лентой — эпителием к трансплантату. Приживление трансплантата без осложнений; по окончании периода первого помутнения зрение = 1/60, но при вторичном помутнении оно упало и через 11 месяцев равнялось движению руки на 0,75 *м*. Больной все время правильно лечился от сифилиса. Из особенностей течения процесса можно отметить, что появлявшаяся у пациента истыканность эпителия трансплантата исчезала при применении ванночек из сока куриных зародышей.

4. XI 1929 г., т. е. через год, произведена вторая частичная сквозная пересадка роговицы (В. П. Филатов).

Техника операции: акинезия, уздечный шов на верхнюю прямую мышцу. 1) Проведен перекидной шов по Эльшнигу в вертикальном направлении и аналогичный перекидной шов — в горизонтальном направлении. Швы отодвинуты в сторону. 2) На сдавленном по Эльшнигу глазу гостя сделан разрез роговицы ножом Грефе, в разрез введена задняя бранша лагранжевской кусачки, которая продвинута до имевшейся на ней метке; энергичным замыканием иссечен кусок роговицы, соответствовавший форме кусачек, т. е. он имел прямое основание и полукруглую вершину (ширина куска — 4 *мм*, длина — 4,5 *мм*). 3) Сделан разрез бельма глаза-хозяина копьевидным ножом снаружи, отступя от лимба к середине роговицы на 3 *мм*. В разрез введена задняя бранша той же кусачки и энергичным замыканием иссечен кусок бельма; получилось отверстие в бельме с прямым основанием и полукруглой вершиной. Через полученный дефект виден прозрачный хрусталик. 4) Трансплантат уложен в дефект бельма глаза-хозяина; он пришелся довольно хорошо; на трансплантат положена яичная пленка, через нее проведены перекидные швы, которые и завязаны. Повязка: сетка, поверх — бинт.

---

[14] Совместно с С. Л. Вельтер. Впервые опубликовано в «Сов. вестн. офтальм.», 1932, т. I, в. 1, стр. 13–15.

Послеоперационный период: пленка снята через сутки; первое помутнение трансплантата длилось около двух недель, вторичное помутнение начавшего уже проясняться трансплантата началось через 7 недель после операции; оно сопровождалось слущиванием эпителия (незначительным) и развитием сосудов, число которых становилось то больше, то меньше. Зрение колебалось от счета пальцев на 0,5 *м* до счета пальцев на 1,5 *м*.

Уход за трансплантатом заключался в применении ванночек из роговичного сока (животных), диатермии, ванночек из сока куриных зародышей, ионтофореза, насечек конъюнктивы глазного яблока. В настоящее время, через 17 месяцев после второй операции пересадки роговицы, трансплантат имеет полупрозрачный вид, покрыт довольно гладким эпителием; сосуды — в небольшом количестве. По краю трансплантата довольно ясно выражена рубцовая полоска. Глазное дно почти не освещается. Зрение в настоящее время, т. е. через 17 месяцев, равно 1/60; оно не опускается ниже этой границы вот уже 10 месяцев.

В описанном наблюдении мы считаем необходимым подчеркнуть следующие моменты:

1. Полученный результат, т. е. улучшение зрения, можно считать стойким; больной прослежен 17 месяцев, причем зрение не понижается вот уже 10 месяцев.

2. Зрение 1/60 не высоко, но такое зрение, раз оно стойкое, надо считать ценным приобретением для слепого пациента.

Надо подчеркнуть, что при оценке значения полученного зрения следует принимать в расчет не только чисто физиологический момент (т. е. степень полученного зрения), но и психологический, т. е. способность данного пациента пользоваться своим зрением для практической жизни.

Не надо забывать, что самый физиологический компонент для оценки результата операции состоит не только из остроты зрения, но и из свето- и цветоощущения; эти три элемента зрения практически по-различному обогащают бывшего слепого, что зависит от разницы в способности того или иного бывшего слепого применять (путем работы внимания) полученную прибавку зрения для практической жизни; вполне правильно К. Х. Орлов на Всеукраинском съезде окулистов в 1929 г. подчеркнул ценность даже и ничтожных прибавок зрения после пересадки роговицы. Больной Ф. со своим зрением в 1/60 получил очень значительную способность ориентировки в окружающей его обстановке, так как при своей психической одаренности и настойчивости он узнаёт предметы даже и по неясным их признакам; этому способствовали и те упражнения, которые с ним делали (значение их мы подчеркиваем).

3. Интересно отметить, что у больного Ф. стойкий результат получен после второй операции пересадки роговицы. Это обстоятельство должно укрепить наши надежды в отношении прогноза при рубцовых бельмах.

4. Операция произведена во второй раз не трепаном Гиппеля, а кусачкой Лагранжа, каковая оказалась удобным инструментом (до сих пор никем не применялась). Травматизация ткани, которая на первый взгляд должна быть очень сильной при применении кусачки, как показали микроскопические исследования, незначительна.

При иссечении трансплантата кусачкой Лагранжа срезы роговицы получаются все в одной плоскости, эндотелий почти не повреждается. Трепан же Гиппеля производит срезы роговицы в разных плоскостях террасоподобно, эндотелий у краев повреждает на большом протяжении, отслаивая его (по-видимому, в силу своего вращения).

Кусачка, примененная при операциях на животных, дала нам лучший результат, чем трепан Гиппеля.

5. По-прежнему мы считаем полезной акинезию, уздечный шов (или швы), покрытие трансплантата яичной пленкой.

К ВОПРОСУ О ПЕРЕСАДКЕ РОГОВИЦЫ[15]

К ранее достигнутым успехам операции пересадки роговицы мы можем добавить два наблюдения:

1. Больной А., 30 лет. Статус 22.XII 1930 г.: правый глаз — диффузная муть всей роговицы, которая походит на негустое матовое стекло; в центре бельма муть интенсивна, по периферии имеется полоска полупрозрачной роговичной ткани шириной 2 *мм*. При большом увеличении видны остатки глубоких сосудов. Помутнение, несомненно, является исходом давно перенесенного паренхиматозного кератита. Передняя камера имеется. Радужка хорошо видна по периферии и плохо — в центральных частях. Глазное дно не освещается. Давление нормальное. Зрение равно счету пальцев на 1,25 *м*. Левый глаз — статус такой же, зрение равно счету пальцев на 1,5 *м*.

Когда больному было 10 лет, он перенес на обоих глазах паренхиматозный кератит, по-видимому, на почве наследственного сифилиса Антилюэтическое лечение не проводилось.

Групповая принадлежность крови — I; групповая принадлежность крови гостя — I (по Моссе).

23.XII 1930 г. частичная сквозная пересадка роговицы по Гиппелю. Техника операции: акинезия, уздечный шов на верхнюю и нижнюю прямые мышцы. Проведен перекидной шов по Эльшнигу в вертикальном направлении и аналогичный перекидной шов — в горизонтальном направлении; швы отодвинуты в сторону Трепаном (коронка для глаза-хозяина — 4,05 *мм*, для глаза-гостя — 4 *мм*) иссечены трансплантат и отверстие в бельме глаза-хозяина. Через полученный дефект виден прозрачный хрусталик.

Трансплантат уложен в дефект бельма глаза-хозяина: он пришелся хорошо. Его покрыли яичной пленкой; через пленку проведены и завязаны перекидные швы. Повязка; сетка, поверх — бинт.

Послеоперационный период: пленка снята на второй день; имеется небольшая дегистенция трансплантата вверху. Первое помутнение трансплантата, начавшееся с первого дня, длилось 5 дней. Второе помутнение началось через 5 недель после операции и длилось 13 дней. Зрение за этот период колебалось от счета пальцев на 1,5 *м* до 4/60.

8.II 1931 г. сначала на бельме, а затем и на трансплантате появились в большом количестве пузырьки, которые исчезли через 4 дня; эпителий трансплантата, сильно пострадавший, когда лопались пузырьки, после этого выровнялся, сделался блестящим и гладким. Сосудов в трансплантате нет.

Через 2 месяца после операции зрение поднялось до 0,2 и больше уже не понижалось.

Через 6 месяцев после операции можно было отметить, что трансплантат в центре совершенно прозрачен, по периферии его имеется узенькая полоска приблизительно

[15] Совместно с С. Л. Вельтер. Впервые опубликовано в «Сов. вестн. офтальм.». 1932, т. I, в. 1, стр. 15–17.

в 0,5 *мм* шириной, где трансплантат помутнел в передних слоях. По краю трансплантата хорошо выражено и рубцовое кольцо; эпителий трансплантата ровный, сосудов в нем нет. Глазное дно хорошо видно, нормальное.

В настоящее время (через 10 месяцев) зрение = 0,3 с коррекцией 2,0D). Concav. sph. = 0,4. Состояние трансплантата такое же, как 4 месяца назад.

Больной до операции был неграмотным, сейчас ликвидировал свою неграмотность.

Во время пребывания в клинике больной аккуратно лечился от люэса. В первое время после операции получал атропин в глаз, в период второго помутнения — грелки.

2. Больной С., 17 лет. Статус 2. I 1931 г.: правый глаз — вся роговица мутна и по виду напоминает густое матовое стекло; в ней при сильном увеличении видны в небольшом количестве остатки глубоких сосудов. Бельмо, несомненно, не является результатом рубцевания язвы, а представляет собой последствие паренхиматозного кератита или дегенерации роговицы. Через муть роговицы с трудом видна передняя камера и неясно — радужка. Глазное дно не освещается. Давление нормальное. Зрение = 1/120, нистагм горизонтальный. Левый глаз: статус такой же, зрение = 1/60. Видит плохо с двухмесячного возраста, от чего ослеп — неизвестно (был какой-то воспалительный процесс). Сифилидологом сифилис не найден. Реакция Вассермана, произведенная дважды, отрицательная. Туберкулез не найден. Групповая принадлежность крови — II; групповая принадлежность крови гостя — II (по Моссе).

3.1 1931 г. произведена частичная сквозная пересадка роговицы по Гиппелю (В. П. Филатов). Техника операции такая же, как в предыдущем случае.

Послеоперационное течение: пленка снята на второй день. Первое помутнение, начавшееся с первого дня после операции, длилось 7 дней. По краю трансплантата с наружной стороны имеется небольшая инфильтрация серого цвета, по поводу которой вкапывали в глаз водный раствор бриллиантовой зелени 1 : 1000. Инфильтрация бесследно исчезла на 12-й день. Второе помутнение трансплантата началось через 6 недель после операции, длилось 29 дней. Зрение за это время колебалось от 1/60 до 3/60. Эпителий трансплантата все время гладкий, блестящий; сосуд один внизу на 6 часах.

Через $2^1/_2$ месяца после операции больной отпущен домой (по его настойчивой просьбе). Статус перед отъездом: трансплантат прозрачен, очень нежные три точечные помутнения вверху около 12 часов, эпителий ровный, сосуд один на 6 часах в глубоких слоях. По краю трансплантата хорошо выражено рубцовое кольцо. Глазное дно видно, нормальное. Зрение = 3/60.

Через 4 месяца после операции больной явился с острым конъюнктивитом на оперированном глазу. Под влиянием лечения конъюнктивит прошел, трансплантат же остался таким же прозрачным, ничуть не пострадав от воспаления. Статус через 5 % месяцев после операции: трансплантат прозрачен, по краю его снизу и снутри — узенькая полоска нежной мути эпителия. Сосуд на 6 часах чуть меньше. Глазное дно — норма. Зрение уже 31/2 месяца стойко держится в пределах 4/60. Низкое зрение при таком хорошем состоянии трансплантата может быть объяснено амблиопией, которая, по-видимому, имелась у больного (на это указывает еще и нистагм).

Больной ex juvantibus получал антилюэтическое лечение; в первое время после операции — атропин в глаз, в период второго помутнения — грелка.

В дальнейшем мы получили сведения, что больной умер.

По поводу описанных случаев мы позволим себе сделать следующее замечание.

В обоих случаях результат операции получился превосходный: трансплантат прозрачен, глазное дно видно отчетливо, зрение у больного А. поднялось до 0,4, у больного С. — до 4/60.

В обоих случаях стоял вопрос о пересадке при таких помутнениях, при которых роговичные элементы глаза-хозяина сохранились. У одного из больных дело шло о последствиях паренхиматозного кератита с несомненностью, а у другого — с большой вероятностью; это факт первостепенной важности.

В настоящее время при достаточном накоплении материала уже назрела необходимость статистики успешных пересадок по отдельным родам бельм. Эльшниг из 135 случаев пересадок с оптической целью добился успеха в 11 %

случаев (15 прозрачных приживлений); сосчитав только случаи с нормальной передней камерой и без повышенной тензии, он получил успех в 22 % случаев; подсчитав же только случаи паренхиматозного кератита (их было 26), он определил успех в 73 % случаев. В наших материалах все три случая лечения бельм после паренхиматозного кератита привели к успеху.

Таким образом, пациенты, потерявшие зрение после паренхиматозного кератита, имеют очень большие шансы на восстановление зрения. Имея в виду это соображение, В. П. Филатов выступил на научной конференции Венерологического института им. Главче с докладом, в котором просил институт подыскать среди населения при помощи диспансерного метода таких лиц, у которых упадок зрения получился вследствие паренхиматозного кератита. Такие лица после соответствующего лечения должны были бы подвергаться пересадке роговицы. По предположению докладчика, показания к последней не должны быть ограничиваемыми только случаями гражданской слепоты (т. е. с верхней границей остроты зрения, равной 1/180); операции могут подлежать и лица с более высокой степенью зрения (в пределах 0,02–0,03), так как при таком зрении инвалидность выражена в значительной мере, между тем как успех операции может быть значительным. Институт Главче согласился на совместную с глазной клиникой Медицинского института работу в этом направлении. Несомненно, что на территории Советского Союза найдется немало полных и почти полных инвалидов вследствие перенесенного паренхиматозного кератита.

К ВОПРОСУ О ПОЛНОЙ ПЕРЕСАДКЕ РОГОВИЦЫ[16]

При полной стафиломе роговицы и при полных эктатических бельмах ее частичная сквозная пересадка роговицы невозможна и показана только полная пересадка роговицы.

Сообщения об этой операции немногочисленны. Оставив в стороне немногие случаи авторов прошлого столетия, мы сможем привести из литературы нового времени следующие наблюдения.

1. Филатов. Роговица глаза-гостя, взятая с каймой склеры в конъюнктивы, уложена на дефект глаза-хозяина после удаления бельма, конъюнктива склеры глаза-хозяина стянута над роговицей глаза-гостя кисетным швом. Через несколько дней шов был прорезан, конъюнктива отошла к периферии конъюнктивы трансплантата. Трансплантат прижил, но впоследствии совершенно помутнел.

2. Бюрке. Роговица взята с каймой конъюнктивы и положена на место роговицы глаза-хозяина, удаленной с каймой конъюнктивы. Конъюнктивальные швы. В первом случае автора роговица сохраняла в течение шести лет некоторую прозрачность, и больной кое-что видел, пока не ослеп от глаукомы. Во втором случае роговица помутнела совершенно.

3. Ашер. Случай оперирован Эльшнигом. У глаза-гостя конъюнктива склеры надрезана вокруг лимба (на расстоянии 5 мм) и отсепарована до него; роговица отделена по линии лимба; у глаза-хозяина конъюнктива надрезана таким же образом, как и у глаза-гостя, лимб только надрезан скальпелем, чтобы образовать круговой склерозный лоскут. В каждом квадранте проведен шов через бульбарную конъюнктиву и указанную склеральную кайму; далее каждый шов проведен также в соответствующем месте через конъюнктиву и лимб роговицы глаза-гостя, лежащей на лбу пациента. После этого стафилома глаза-хозяина срезана, роговица глаза-гостя уложена на место и швы стянуты. Несколько промежуточных швов через конъюнктиву и ткань лимба. Роговица постепенно помутнела. Через 21 месяц у пациента осталась только неправильная проекция вследствие глаукомы или, может быть, отслоения сетчатки.

4. Филатов. Во избежание затруднительного накладывания швов автор предложил оперировать без швов, удерживая трансплантат полосками самой стафиломы.

---

[16] Впервые опубликовано в «Сов. вестн. офтальм.», 1933, т. II, в. 3, стр. 217–227.

1) В стафиломе вырезаются ножом Грефе и ножницами 4 окна треугольной формы с основанием у склеры и вершинами у середины стафиломы, благодаря чему от стафиломы остаются 4 полоски, каждая шириной в 0,75–1,00 *мм*, соединяющиеся в центре; образуется «решетка».

2) Выпавшее стекловидное тело отсекается, хрусталик (если он мутен или выступает) удаляется. 3) Роговица глаза-гостя, срезанная по лимбу (по его внутреннему краю), слегка сгибается, вставляется в одно из окон решетки и расправляется под нею.

В двух случаях решетка хорошо удержала трансплантат, который прижил, но постепенно помутнел.

5. Филатов. Кожно-склеральная лоскутная аутопластика. Роговица одного глаза переносится на дефект, оставшийся после удаления стафиломы другого глаза на ленте из кожи, склеры и конъюнктивы.

В случае автора трансплантат прирос; через год он был настолько прозрачен, что была сделана попытка иссечения соединительнотканных волокон позади роговицы, закончившаяся панофтальмитом.

6. Филатов. Больная оперирована по способу, предложенному теоретически 100 лет назад Диффенбахом. Конъюнктива глаза-хозяина отсепарована вокруг бельма. Роговица глаза-гостя срезана с каймой склеры и конъюнктивы и положена на бельмо, причем конъюнктива сшита с конъюнктивой глаза-хозяина; по приживлении окружности роговицы (через 2 недели) сделан разрез по линии сращения, роговица отвернута и в бельме иссечено широкое окно (ножом и кусачками), после чего лоскут роговицы глаза-гостя уложен на место. Роговица, начавшая мутнеть еще до резекции бельма, постепенно помутнела и, по-видимому, рассосалась, а отверстие в бельме заросло.

7. Филатов. Операция по видоизмененному способу Диффенбаха. Роговица глаза-гостя срезана с каемкой склеры и с каймой конъюнктивы шириною 3 *мм*; конъюнктива склеры глаза-хозяина отсепарована и, взятая на 4 лигатуры, растянута; в бельме сделано трепанационное отверстие; роговица глаза-гостя уложена на бельмо и конъюнктива сшита с конъюнктивой глаза-гостя. Трепанационное отверстие заросло и трансплантат рассосался.

8. Шимановский. *1-й тип*. От глаза-гостя отрезан передний отдел: роговица с каймой склеры, с цилиарным телом, хрусталиком и радужкой. У глаза-хозяина произведена такая же ампутация переднего отдела, и трансплантат пришит склера к склере многочисленными швами; конъюнктива склеры сшита над роговицей трансплантата кисетным швом. Оба глаза, оперированные таким образом, погибли.

2-й тип. Трансплантат состоит только из роговицы и широкой полосы склеры; эта чашечка наложена на освобожденное от склеры и роговицы цилиарное тело глаза-хозяина; швы на склеру, конъюнктива кисетным швом стянута над роговицей глаза.

3-й тип. Вокруг роговицы глаза-гостя конъюнктива удаляется, эписклера снимается, глаз перерезается за областью ресничного тела по кругу, поперечник коего равняется поперечнику обреза глаза-хозяина; с этого ампутированного переднего отдела глаза удаляется ресничное тело, а радужка сохраняется; вокруг бельма отсепаровывается конъюнктива; склера прорезается по кругу позади цилиарного тела, причем разрез не прорезает сухожилий прямых мышц и вглубь проникает только до сосудистой оболочки. Тупым путем отделяется склера с бельмом от цилиарного тела и радужки и снимается в виде чашечки; стекловидное тело, охваченное сосудистой оболочкой, цилиарным телом и ча-

стью радужки, выступает при этом над обрезанной склерой в виде полушария. Трансплантат кладется на передний отдел глаза-хозяина. Швы склеральные (17 швов); конъюнктива стягивается кисетным швом.

При операции по этой модификации Шимановский получил блестящий успех: передний отдел глаз прижил; роговица через год после операции сохранила прозрачность в верхней трети; была сделана иридэктомия с оптической целью, но зрение не улучшилось вследствие врожденной амблиопии.

9. Савельев. Автор взял от глаза-гостя (только что умершего человека) роговицу с каймой склеры (шириной 8 *мм*) без конъюнктивы, с цилиарным телом и радужкой. У глаза-хозяина (полное сращенное эктатичное бельмо) передний отдел был отделен так же, как в способе Шимановского (3-й тип). Радужка, припаянная к бельму, была отделена от последнего и сохранилась не вся; хрусталик удален. Трансплантат уложен на место и пришит склера к склере четырьмя швами; конъюнктива глаза-хозяина сшита кисетным швом над роговицей глаза-гостя. Роговица, хорошо прижившая, начала с 12-й недели мутнеть и атрофироваться и к концу наблюдения (свыше 6 месяцев) сохраняла в центре полупрозрачность.

10. Кей. Роговица глаза-гостя перенесена на глаз реципиента с каймой конъюнктивы после того, как бельмо срезано по краю. Склерально-конъюнктивальные и конъюнктивальные швы. Через 19 месяцев помутнение трансплантата, постепенно усилившееся, понизило зрение до движения руки перед глазом.

К перечисленным выше наблюдениям я позволю себе присоединить следующий случай полной пересадки роговицы, который представляет, мне кажется, известный интерес с технической стороны.

21.III 1932 г. в глазную клинику Одесского медицинского института поступил пациент В., 56 лет. Правый глаз его представлял явления абсолютной глаукомы с бледностью и экскавацией зрительного нерва; роговица этого глаза была прозрачна; глаз ослеп около 1–$1^1/_2$ лет назад.

На левом глазу имелась полная стафилома роговицы, значительно выпяченная; она представлялась белесовато-серой с аспидными участками, была пронизана кое-где сосудами, на периферии слегка просвечивала; глазное дно не освещалось; тензия была повышена (по Шиотцу = 57 *мм*). Зрение равно светоощущению при неуверенной проекции света. Год назад на этом глазу, в то время зрячем, образовалась гнойная язва роговицы, которая подверглась термокаутеризации.

Несмотря на то, что проекция была неуверенная, я решил испытать последнюю возможность вернуть пациенту зрение при помощи полной пересадки роговицы, взятой с его правого слепого глаза. При обсуждении вопроса о способе аутотрансплантации я старался подыскать такой, который удовлетворял бы двум главным требованиям: 1) устранял возможность глаукомы, которая, при наличии стафиломы, должна являться следствием отсутствия передней камеры с ее путями для оттока водянистой влаги, и 2) сводил опасность выпадения стекловидного тела до минимума.

Мне представлялось возможным выполнить первое требование путем пересадки роговицы вместе с радужкой и цилиарным телом в надежде на то, что по приживлении трансплантата образуются пути для отхода водянистой влаги через угол камеры в шлеммов канал и далее. Такую пересадку переднего отдела глаза-гостя я считал возможным сделать так, чтобы он лег своей склеральной каймой на склеру глаза-хозяина. Таким образом, пересадка должна была протекать не по типу Шимановского и не по типу Савельева, в способах

которых трансплантируемый передний отдел кладется на обнаженное от склеры цилиарное тело и сосудистую оболочку глаза-хозяина и склеры глаза-гостя и глаза-хозяина сшиваются край в край; предполагаемая пересадка не похожа и на трансплантацию по Диффенбаху, в способе коего трансплантат берется без радужки и цилиарного тела.

То обстоятельство, что цилиарное тело должно было оказаться между склерой глаза-хозяина и склерой глаза-гостя при плохих условиях питания, меня не беспокоило (оно мне не было нужно как секреторный орган): я оставлял его на месте только для того, чтобы не повредить угла камеры. На сохранение радужки имелись некоторые надежды, подкрепляемые случаями Шимановского и Савельева. На функцию пересаженного угла камеры я мог рассчитывать лишь через долгий срок, после установления хороших анастомозов между сосудами трансплантата и сосудами конъюнктивы и склеры глаза-хозяина; в первое же время после операции по наступлении прочного склеивания трансплантата с глазом реципиента я допускал возможность рецидива глаукомы. Считаю нужным подчеркнуть, что ни Шимановский, ни Савельев не указывают на антиглаукоматозное значение пересадки роговицы с углом камеры. Из них последний мотивирует сохранение цилиарного тела его важной ролью в питании тканей. Как раз я не придаю в этом отношении значения пересаживанию цилиарного тела, так как для питания пересаживаемой роговицы достаточна водянистая влага глаза-хозяина, да и трудно рассчитывать на выделительную функцию пересаживаемого цилиарного тела (и радужки) при тех ненормальных условиях кровоснабжения и иннервации, в которых цилиарное тело глаза-хозяина должно было очутиться. Второе требование — предупреждение выпадения стекловидного тела — представлялось мне весьма важным. В самом деле, риск потери единственного и притом уже больного глаукомой глаза пациента был очень велик. Правда, и у Шимановского, и у Савельева дело обошлось благополучно, но разве можно гарантировать себя и больного от случайности при сложной технике накладывания швов при зиянии глаза?

Мне казалось возможным разрешить эту задачу несколькими способами.

1. Можно было, так сказать, расширить идею предохранительной пластины, предложенной мной для предупреждения выпадения стекловидного тела при частичной сквозной пересадке роговицы.

Был произведен следующий опыт на энуклеированном глазу свиньи. Я сделал на лимбе у конца горизонтального меридиана небольшой разрез, проникающий в камеру, положил на стеклянную пластину кусок тонкой шелковой ткани круглой формы с диаметром, равным диаметру передней камеры; по концам его двух перпендикулярных друг другу диаметров я провел по длинной нити; оба конца одной из них были пропущены сквозь ушко тонкой реверденовской иглы; игла проведена через камеру в горизонтальном направлении и выведена у лимба с противоположной стороны; оба конца нити высвобождены из ушка иглы, и последняя извлечена из камеры через разрез. Вторая нить проведена таким же образом наискось к верхнему концу вертикального меридиана роговицы, для чего иглу надо было вести от нижнего конца разреза наискось снизу вверх; таким же образом проведена третья нить наискось от верхнего конца разреза к нижнему концу вертикального меридиана роговицы. Потягивая за концы нитей, выведенных через лимб, удалось втянуть шелковый диск в камеру; тогда через заднюю губу разреза проведена четвертая двойная нить; затем концы нитей связаны попарно довольно туго (один конец первой нити связан с концом второй нити, другой — с концом третьей и т. д.).

Срезав роговицу по лимбу впереди нитей, я убедился, что шелковый диск прилежит своим краем плотно к внутренней поверхности лимба и является, таким образом, хорошим «пластырем», преградой для выхода содержимого глаза.

Аналогичный результат может быть получен при других способах проведения швов реверденовской иглой.

На основании этого опыта я допускал возможность создать «пластырь» у моего пациента позади его стафиломы. После срезания последней впереди предохранительного пластыря трансплантат (роговица со склерой) должен был лечь на передний отдел глаза-хозяина; из-под него должны были выходить длинные концы узлов связанных друг с другом нитей; склера должна была быть пришита после предварительного (до срезания стафиломы) круглого надреза склеры глаза-хозяина для облегчения проведения швов. В четырех участках пришивание временно не должно было иметь места для того, чтобы была возможность, потянув за концы нитей, подойти между склерой глаза-гостя и склерой глаза-хозяина к нитям и, перерезав их, извлечь их одну за другой; после этого должны были быть наложены остальные швы на склеру трансплантата и склеру глаза-хозяина, кроме участка против места первоначального разреза, через который и должен был быть извлечен шелковый диск при помощи пинцета, введенного между корнем радужки трансплантата и поверхностью шелкового диска. Дополнительные швы.

Идея «пластыря» представлялась достаточно обоснованной с технической стороны, но, конечно, мне была ясна и вся сложность ее выполнения.

2. Вторая возможность профилактики выпадения стекловидного тела проектировалась мною в следующем виде.

Я предполагал возможным использовать видоизмененную идею Диффенбаха и для моего пациента, т. е. резецировать его стафилому из-под трансплантата в один сеанс с самой трансплантацией.

После наложения трансплантата на передний отдел глаза-хозяина и пришивания приблизительно двух третей окружности его склеры к склере глаза-гостя надлежало отвернуть край трансплантата, прорезать край стафиломы и иссечь из нее в несколько приемов большой кусок. Положив лоскут трансплантата на место, надлежало завязать швы, заранее проведенные через край трансплантата и склеру глаза-хозяина. Понятно, что для лучшего прилегания склеры трансплантата к склере глаза-хозяина и для облегчения сшивания следовало сделать круглый надрез (не сквозной) склеры для образования нижней губы склеральной раны аналогично тому, как это делается в способе Эльшнига. То обстоятельство, что радужная оболочка трансплантата (которую я предполагал надрезать по меридиану от края зрачка до корня радужки кверху и книзу) должна была бы лечь на край дефекта в стафиломе, я учитывал как благоприятное, так как радужка должна была бы одеть раневую поверхность краев дефекта и этим воспрепятствовать заращению его.

Препятствием для выполнения этой идеи являлось в моем случае то обстоятельство, что стафилома сильно выдавалась вперед и, таким образом, заблаговременное пришивание склеры трансплантата к склере глаза-хозяина могло быть сделано только на очень коротком протяжении, так как трансплантат отставал бы большей частью своей окружности от поверхности склеры глаза-хозяина. Ввиду этого предстояло сперва сделать более плоской стафилому. Это могло бы быть достигнуто разными путями.

Вариант а). Возможно было извлечь из передней камеры водянистую влагу и, убедившись в том, что стафилома легко спадается при надавливании

на нее до необходимой степени, приступить к выполнению указанной выше программы.

Вариант б). Стафилома частично резецируется с предварительным проведением швов через ее ткань и лимб. Через неделю-две производится вышеизложенная операция, при которой стафилома резецируется.

Вариант в). Через стафилому, отступя на несколько миллиметров от лимба, проводится несколько швов, которые выводятся через лимб, часть стафиломы впереди швов иссекается и швы затягиваются, благодаря чему стафилома становится более плоской.

В этот же сеанс производится вышеописанная операция полностью, с резекцией стафиломы. Резекция производится так: швы на лимбе снимаются, в разрез вводятся кусачки, и стафилома иссекается возможно широко; по извлечении кусачек стягиваются швы, заблаговременно проведенные через оставшиеся не сшитыми участки окружности трансплантата и склеры глаза-хозяина.

Из этих трех вариантов я остановился на третьем, так как опасался, что первый даст недостаточное спадение стафиломы, складки коей к тому же будут мешать проведению кусачек, а второй, как требующий нового разреза по линии сращения дефекта стафиломы, представит больше трудностей, чем третий, при котором в последнем этапе операции надо делать не разрез, а только снятие швов с разреза, сделанного в первом этапе операции.

Но, обсуждая все свои планы и намерения со своими учениками, я получил от своей аспирантки С. В. Вельтер совет обойтись совсем без кусачек следующим образом: следовало, по ее предложению, провести через основание стафиломы непрерывный крепкий шов, после этого стафилому срезать впереди шва и последний сильно стянуть; по выполнении всей остальной программы операции надо надрезать начальный стежок шва и вытянуть его, вследствие чего края раны разойдутся широко уже под трансплантатом.

На введении этого приема, представляющего удачное развитие моей резекционной идеи, в план операции я окончательно и остановился.

Изложив указанные выше предварительные соображения по поводу плана операции, я продолжу историю моего пациента.

Операция полной аутотрансплантации проведена была 14.IV 1932 г.

1. С энуклеированного (под местной анестезией) правого глаза срезан передний отдел, т. е. роговица с полоской склеры (ширина коей колебалась от 3 до 5 *мм*) и конъюнктивой склеры шириной 6 мм; передняя половина цилиарного тела сохранилась при склере; радужка сохранена вся целиком; хрусталик удален; трансплантат оставлен лежащим на стекловидном теле в чашке Петри.

2. На левом глазу, на котором сделана акинезия и ретробульбарная анестезия, наложены уздечные швы на все 4 прямые мышцы.

3. Конъюнктива склеры отсепарована вокруг лимба экватора.

4. Кругом лимба, отступив от него на 5 *мм*, сделан надрез склеры в направлении наружного края разреза; склера расщеплена косым сечением, чтобы получить возможность несколько отвернуть наружный край разреза в виде воротника. Этот край в нескольких местах случайно был надрезан, и таким образом получилось несколько склеральных клапанов. Подрезание склеры имело целью создать возможность для проведения иглы при пришивании склеры трансплантата к склере глаза-хозяина и для более полного прилегания склер друг к другу.

5. Через стафилому проведен непрерывный крепкий шов на двух иглах. Концы нити проходили через камеру, перекрещиваясь; начальная петля шва находилась у внутреннего края стафиломы; остальные вколы делались у краев бельма; концы нити вышли у наружного края стафиломы.

6. Стафилома срезана впереди линии шва, удален мутный хрусталик, вышло немного стекловидного тела. Шов очень сильно отодвинут. Уплощение стафиломы было достигну-

то в очень большой степени. От стафиломы по всей ее окружности осталась полоса около 2 *мм*.

7. Трансплантат положен на уплощенную стафиломy; склера пришита к наружной губе надреза склеры глаза-хозяина 12-ю тонкими кетгутовыми швами. У внутреннего конца горизонтального меридиана трансплантата шов проведен через склеру и через склеру глаза-хозяина, но временно не завязан. Здесь между склерой глаза-гостя и склерой глаза-хозяина проведены ножницы к началу шва, и петля его перерезана; за длинные концы его угла, выходящие из-под трансплантата (с наружной стороны), шов извлечен; тотчас края дефекта стафиломы разошлись и зрачок стал черным.

8. Конъюнктива склеры несколько натянута пинцетами на трансплантат, и внизу и вверху на конъюнктиву наложено по 2 поперечных шва, благодаря чему вся линия швов, край конъюнктивы трансплантата и периферии роговицы оказались прикрытыми конъюнктивой. Сквозь прозрачную роговицу была хорошо видна радужка со зрачком шириной приблизительно 3 *мм*; камеры не было. Больной свободно считал пальцы.

9. Веки сшиты одним швом друг с другом. Повязка. Операция протекала без малейших затруднений, строго по намеченному плану, при полном спокойствии пациента.

Послеоперационное течение. 15.IV. По снятии шва с век отмечена легкая муть роговицы и истыканность эпителия. 17.IV. Роговица прояснилась, хорошо видна радужка, зрачок закрыт сгустком крови. Передняя камера, несомненно, имеется. В ней есть небольшая гифема. Больной видит свет; правильная проекция. 26.IV. Роговица прозрачна, имеются складки десцеметовой оболочки; эпителий истыкан. Кровоизлияние в передней камере, которая глубже нормы, всосалось; зрачок почти весь закрыт фибринозной пленкой. Конъюнктива, соскользнувшая постепенно с трансплантата, лежит край в край с конъюнктивой последнего. 30.IV. Ввиду, несомненно, нараставшего повышения давления и усиления мути роговицы и истыканности эпителия сделана операция парацентеза.

Нож Грефе проведен через склеру около лимба в переднюю камеру, концом его надсечена пленка в зрачке; при выведении ножа сделан надрез склеры; конъюнктива трансплантата, очень сильно васкуляризованная, живо кровоточила.

Через разрез введена тупая игла шприца и им отсосано около 1 *см*^{3} густой тягучей жидкости; появилось кровоизлияние в переднюю камеру.

На следующий день после парацентеза тензия у больного оказалась повышенной. Она оставалась таковой в течение недели, а затем при впускании эзерина пришла к норме. Роговица, на которую парацентез не оказал заметного влияния, стала несколько проясняться только со времени понижения тензии, причем и эпителий ее стал ровнее.

В течение последующих трех недель (с 9.V по 29.V) просветление роговицы мало подвинулось вперед; помутнение ее имело диффузный характер, напоминало слегка отек, но с какой-то своеобразной опалесценцией. В задних слоях ее наблюдались полоски — полосчатый кератит; эпителий был глаже, чем раньше, но все же был несколько истыкан. Передняя камера оставалась очень глубокой; зрачок, затянутый нежной пленкой, только в одном небольшом участке был черным; по склеральному краю трансплантата видна была значительная пигментация в виде аспидного окрашивания; в своем верхненаружном отделе склера как будто несколько отошла от склеры глаза-хозяина, но целость конъюнктивального покрова не нарушилась. Острота зрения держалась в степени 1/20 с небольшими колебаниями. При впускании эзерина тензия была близка к норме, но в последние дни указанного периода стала настолько подозрительной, что я решил сделать вторичную операцию. Я имел в виду использовать то место, где предположено отхождение склеры глаза-гостя от склеры глаза-хозяина, для создания оттока жидкости из передней камеры под конъюнктиву хозяина.

29.V 1932 г. операция. Нож Грефе был вколот плашмя в конъюнктиву глаза-хозяина, проведен под край склеры; пройдя под нею, он вышел концом через угол передней камеры глаза гостя; вынимая нож, я несколько надсек угол камеры. По извлечении ножа водянистая влага из камеры не вышла. Я ввел в камеру по ходу разреза тупую платиновую иглу и отсосал около 0,5 *см*^{3} жидкости, которая представлялась густой, но менее, чем раньше, при первой операции. Жидкость содержала белок.

После операции роговица стала несколько более мутной, чем до нее, и полосчатый кератит усилился; тензия понизилась. В таком состоянии глаз был около двух недель, до 13.VI, когда отмечено прояснение роговицы трансплантата по периферии, причем эпителий стал ровнее и полоски на задней поверхности роговицы уменьшились в числе. Камера, бывшая очень глубокой, приблизилась к нормальным размерам. В течение бли-

жайших двух недель (до 28.VI) продолжалось постепенное просветление трансплантата в очень незначительной степени, главным образом по периферии; но происходило оно и в центре. Вместе с тем стала меньше опалесценция роговицы. К концу этого периода появились в роговице древовидно разветвляющиеся сосуды; в радужной оболочке, которая стала значительно лучше видна, можно было отметить развитие кровеносных сосудов в поверхностных слоях, зрачок почти весь был закрыт пленкой. Тензия оставалась нормальной. Отхождения склеры глаза-гостя от склеры глаза-хозяина не было нигде, кроме небольшого участка кверху-кнаружи, где край склеры глаза-гостя был слегка приподнят над уровнем склеры глаза-хозяина. Острота зрения — около 1/180.

28.VI. Благодаря туго наложенной повязке появилась складка на поверхности роговицы, роговица стала более мутной, но эпителий не слущился. Через несколько дней муть снова уменьшилась.

В течение последующих трех месяцев роговица оставалась диффузно мутной, слегка опалесцирующей; она крайне медленно прояснялась. Тензия не повышалась. Глаз оставался под сеткой, больной (бывший вне клиники) дважды накладывал тугую повязку, что приводило к образованию складок на роговице с некоторым усилением мутности. В настоящее время (через 8 месяцев после операции) состояние глаза таково: окружность роговой оболочки имеет несколько измененную форму; благодаря некоторому уменьшению горизонтального диаметра она имеет вид вертикально стоящего овала. Поверхность ее несколько неровная, но слущенности и истыканности эпителия нет нигде и блеск ее значительно лучше, чем раньше. Чувствительности при прикосновении куском скрученной ваты не обнаруживается. По всей своей площади роговица представляется помутневшей; помутнение слагается из диффузной мути, отдельных сероватых точек, расположенных в разных слоях роговицы, и многочисленных полосок в задних ее слоях, похожих на складки десцеметовой оболочки. Со всех сторон, преимущественно снизу, в поверхностные слои роговицы проникают древовидно разветвляющиеся сосуды, занимающие только ее периферический пояс шириной 2–3 *мм*. Муть роговицы выражена сильнее в ее середине; повсюду сквозь роговицу видна радужка, которая представляется несколько измененной в цвете (ее серый цвет имеет несколько буроватый оттенок); рисунок строения сглажен вследствие набухания ее трабекул; в поверхностных слоях радужки видны расширенные кровеносные сосуды. Зрачок узкий — около 2,5 *мм*; он почти весь закрыт желтовато-серой пленкой, только в верхней части его имеется просвет около 1 *мм* в диаметре. Глазное дно не освещается. Передняя камера несколько глубже нормы; содержимое ее прозрачно. Конъюнктива глаза-хозяина имеет нормальный вид и хорошо васкуляризована, можно проследить непосредственный переход ее сосудов в сосуды конъюнктивы глаза-хозяина; в ней несомненно восстановилась чувствительность. Сквозь конъюнктиву просвечивает склера трансплантата в виде полосы, ширина которой колеблется между 3 и 5 *мм*; цвет ее слегка желтоватый, как и цвет склеры глаза-хозяина; линия приращения склеры к склере представляется несколько пигментированной, особенно в верхненаружном отделе, где пигментация выражена резко и где поверхность глаза выкрашена в аспидный цвет на пространстве нескольких квадратных миллиметров. Внутриглазное давление без пилокарпина нормальное. Светоощущение живое. Острота зрения равна счету пальцев на 0,3 *м*; больному приходится фиксировать предметы эксцентрично, что явно связано с узостью просвета в зрачке. Глаз находится в указанном состоянии уже около месяца. Больной все время получает поликарпин.

На основании описанного наблюдения я позволю себе высказать следующие соображения.

1. Первая цель, которую я себе поставил, — профилактика глаукомы при полной пересадке роговицы по поводу полной стафиломы — в моем случае достигнута. Несомненное повышение давления вскоре после операции и сомнительное повышение во второй половине второго месяца потребовали производства парацентеза, но затем длительный период (180 дней), в течение коего давление оставалось нормальным, дает известное основание считать, что угол передней камеры трансплантата функционирует; с этим мнением согласуется и то обстоятельство, что васкуляризация конъюнктивы трансплантата установилась очень скоро и ныне, через 8 месяцев, сосуды имеются и в ней, и в радуж-

ке; надо думать, что сосудистые анастомозы (артериальные и венозные) установились. Исходя из этих соображений, я полагаю, что путь пересадки переднего отдела глаза с углом камеры заслуживает внимания. Но при выполнении пересадки по моему методу необходимо, мне кажется, брать кайму склеры еще шире, чтобы избежать травмы цилиарного тела (имевшей место в моем случае).

2. Вторая цель — профилактика выпадения стекловидного тела, а вместе с тем и облегчение техники пришивания трансплантата (которое при отсутствии зияния глаза не представляло опасности) — также была достигнута. Указанный выше прием предварительной резекции стафиломы с непрерывным временным швом вполне целесообразен.

Наряду с ним следует, мне кажется, испробовать идею «пластыря» и идею «подроговичной резекции» предварительно уплощенной стафиломы. Могу добавить, что частично идея пластыря была мною уже применена для предупреждения выпадения стекловидного тела при операции полной стафиломы. Материалом для пластыря послужила широкая фасция бедра.

В глазной клинике Одесского медицинского института 2.IV 1932 г. я произвел операцию полной стафиломы на левом глазу (ист. бол. № 3489) следующим образом. В край куска фасции (площадь коего равна площади основания стафиломы) я провел два длинных шва. По лимбу у 3 часов сделан разрез в 6 *мм*. Оба конца каждого из швов проведены реверденовской иглой через камеру и выведены через лимб на 10 и 8 часах. Фасция втянута в камеру при помощи потягивания швов; концы каждого из швов завязаны над куском толстого кетгута.

Увеличив разрыв лимба кверху на 0,5 *см*, я пришил край лежащей в камере фасции к лимбу одним швом; после этого был снова наложен один шов на фасцию и лимб; обходя таким образом всю окружность стафиломы, я пришил окружность фасции к лимбу, и стафилома оказалась срезанной без малейшей потери стекловидного тела; на фасцию, которая благодаря избыточной толщине несколько выпячивалась, наложены лоскуты конъюнктивы склеры, которыми она отчасти оказалась прикрытой. На 18-й день больная ушла из-под наблюдения с хорошо прижившей фасцией, слегка выпяченной.

Судьба трансплантированной роговицы, конечно, еще темна, так как срок в 8 месяцев слишком мал для окончательного суждения о ней. В настоящее время в роговице протекают дегенеративные процессы наряду с регенеративными (наклонность к постепенному просветлению). Вероятно, для победы последних нужен очень большой срок. То обстоятельство, что в роговице протекает процесс помутнения даже при аутопластике, возбуждает, конечно, еще большие опасения относительно гомопластики. Поразительно, как хорошо переносит пока что трансплантацию радужка; утешительно, что до сих пор не развивается соединительная ткань из краев срезов стафиломы позади зрачка.

Я позволил себе описать настоящий случай довольно подробно, полагая, что он представляет некоторый интерес в отношении техники полной пересадки роговицы. Наблюдения за этой операцией накапливаются очень медленно, и мне казалось рациональным описать в виде предварительного сообщения данный случай, который может дать материал для дальнейшей разработки техники полной пересадки роговицы.

НЕСКОЛЬКО СООБРАЖЕНИЙ ПО ПОВОДУ ПЕРЕСАДКИ РОГОВИЦЫ[17]

Я позволю себе высказать несколько соображений по поводу техники частичной сквозной пересадки роговицы.

ПРЕДУПРЕЖДЕНИЕ ВЫПАДЕНИЯ СТЕКЛОВИДНОГО ТЕЛА ПРИ ЧАСТИЧНОЙ СКВОЗНОЙ ПЕРЕСАДКЕ РОГОВИЦЫ И РАНЕНИИ ХРУСТАЛИКА

Выпадение стекловидного тела представляет собой тяжкое осложнение при частичной сквозной пересадке роговицы, которое ведет по меньшей мере к гибели прозрачности трансплантата (который приходится пришивать), а нередко и к гибели глаза.

В 1928 г. я опубликовал способ предупреждения выпадения стекловидного тела путем проведения через переднюю камеру целлулоидной пластинки, которая закрывает сзади трепанационное отверстие и тем препятствует выпадению стекловидного тела.

Я неоднократно пользовался этим методом с успехом. Но на основании опыта в настоящее время я его усовершенствовал. Целлулоидная пластинка имеет тот недостаток, что при стерилизации (спирт, опускание в кипящую воду) слегка скручивается, что затрудняет проведение ее через камеру. Поэтому я заменил ее пластинкой из слоновой кости, которая имеет форму, изображенную на рисунке (1) в натуральную величину в двух разновидностях.

Техника операции такова: 1) Акинезия эпибульбарная (1%-й новокаин) и ретробульбарная (новокаин) анестезия. Уздечные швы на верхнюю и нижнюю прямые мышцы (у неспокойных больных — и на остальные прямые мышцы). 2) Выкраивание прямоугольной ленты конъюнктивы склеры от верхнего края бельма шириной 5–6 *мм* и длиной 10–11 *мм*; надрез конъюнктивы склеры и нижнего края бельма длиной 5 *мм*; через конец конъюнктивальной ленты и через переднюю губу этого надреза проводятся два шва, которые раздвигаются временно в стороны. 3) Захватив конъюнктиву у внутреннего края бельма (на 4 или 8 часах), вкалывают линейный нож в бельмо ниже горизонтального меридиана, несколько отступив от лимба, проводят нож через переднюю камеру и выводят его через бельмо недалеко от внутреннего края последнего; пилящими движениями делают два разреза: в наружной части бельма шириной 6 мм и во внутренней — 3,5 *мм*.

[17] Впервые опубликовано в «Сов. вестн. офтальм.», 1933, т. II, в. 2, стр. 136–141.

Нож извлекается. 4) Через наружный разрез вводится пластинка (описанная выше), конец которой, пройдя через камеру, выходит через внутренний разрез; так как последний узок, то конец пластинки сидит в нем плотно. Через отверстия на концах пластинки проводятся швы, за которые пластинка и удерживается (помощником и левой рукой оператора). 5) Бельмо трепанируется в центре над пластинкой. Отверстие очищается от передних синехий, если они есть. 6) Трансплантат укладывается в отверстие. 7) Конъюнктивальная лента перекидывается сверху вниз через трансплантат, на который она ложится эпителиальной стороной; после связывания швов она плотно прикрывает трансплантат. 8) Нити из концов пластинки удаляются, и пластинка извлекается из камеры быстрым движением. 9) Повязка.

Эффективность только что описанной методики доказывается тем, что при ее применении выпадения стекловидного тела не бывает (только иногда ничтожное количество его показывается через один из разрезов, что не угрожает трансплантату); в одном моем случае, в котором уже было выпадение стекловидного тела при первой операции, произведенной без применения пластинки, выпадения не произошло при вторичной операции с пластинкой.

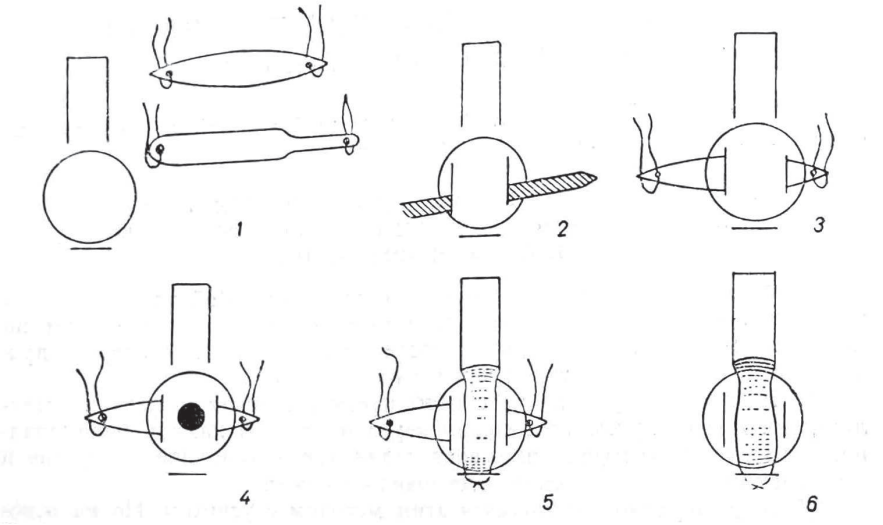

Ход операции частичной сквозной пересадки роговицы с применением предохранительной пластинки: 1 — пластинки из слоновой кости; 2–6 — отдельные этапы операции.

Первоначально я применял пластинку только в тех случаях, когда мне было известно, что хрусталика на месте нет и, следовательно, опасность выпадения стекловидного тела очень велика. Но постепенно я стал расширять область. Не благоразумнее ли, не трогая катаракты, дождаться стойкого прозрачного состояния трансплантата и тогда только удалить катаракту через разрез бельма по лимбу? Такой путь представляется и психологически обоснованным, так как пациент не испытывает тех разочарований, какие бывают у него, если катаракта удалена, а трансплантат мутнеет. Если оператор считает, что катаракту надо удалять в один сеанс с трансплантацией, то пластинка не мешает ему убедиться в состоянии хрусталика и удалить его, если он мутный; для этого надо вытянуть пластинку из камеры настолько, чтобы в области трепанационного отверстия осталось только начало нити, проведенной через узкий конец пластинки; если

хрусталик мутный, его можно удалить, нить не является помехой, а затем вновь протянуть пластинку через камеру за нить; это вдвигание пластины тотчас остановит выпадение стекловидного тела, если оно началось. Прием этот был мне рекомендован моим ассистентом д-ром Кальфа. Он годится, конечно, и для того, чтобы убедиться в состоянии зрачка (задняя синехия, заращение зрачка и т. п.).

Возражение, которое можно сделать против применения пластины при бельмах, не позволяющих судить о состоянии передней камеры, таково: нож, а затем и пластина могут поранить радужку, если она припаяна к бельму, и хрусталик, если он лежит близко к бельму. Я полагаю, что ранение радужки вне пределов трепанационного отверстия значения не имеет, а если она разрезана в области последнего, то часть отрезанной передней синехии окажется впереди пластины и может быть удалена из области трепанационного отверстия. Ранение хрусталика, конечно, неприятно, но, если он уже близко лежит к бельму, ранение его коронкой трепана почти неизбежно и без применения пластины. Можно при опасении такого ранения воспользоваться приемом частичного извлечения пластины.

В последнее время я стал пользоваться пластиной и в тех случаях, когда не очень густое бельмо (после ожогов. Паренхиматозного кератита) позволяет убедиться в том, что хрусталик на месте. В этих случаях при отсутствии ранения хрусталика вероятность выпадения стекловидного тела невелика. Но для операторов, не приобретших еще виртуозной техники, ранение хрусталика далеко не исключено, и если оно произошло, то получаются две неприятности: гибель хрусталика и опасность выпадения стекловидного тела, связанная с необходимостью немедленного удаления хрусталика. Проведение ножа при наличии передней камеры не представляет опасности; проведение же пластины при опорожнившейся камере трудно только теоретически, а практически гладкая пластина идет по поверхности радужки легко.

Что касается покрытия трансплантата конъюнктивальной лентой, эпителиальной стороной к бельму, то оно очень удобно; швы снимаются, и лента отсекается через одни-двое суток. Способ этот описан мною в 1929 г.

МЕРОПРИЯТИЯ ДЛЯ ПРЕКРАЩЕНИЯ ВЫПАДЕНИЯ СТЕКЛОВИДНОГО ТЕЛА И ДЛЯ УКРЕПЛЕНИЯ ТРАНСПЛАНТАТА

В тех случаях, когда сквозная пересадка производится без предварительного проведения предохранительной пластины, возможно выпадение стекловидного тела. Если последнее не разжижено, то оно выталкивает трансплантат, несмотря на все усилия вставить его в отверстие; только очень редко удается достигнуть этого и прикрыть трансплантат конъюнктивой или перекидным швом Эльшнига, положенным на трансплантат непосредственно или сверх яичной пленки.

Если стекловидное тело разжижено, то нередко по вытекании его передний отдел глаза оказывается пустым, наполненным воздухом; по всей вероятности, в таких случаях мы имеем дело со сморщенным стекловидным телом, которое лежит тонким пластом на дне глаза; передний же отдел глаза наполнен водянистой влагой, которая и вытекает при трепанации; в таких случаях глаз несколько спадается и вставление трансплантата почти никогда не удается, причем попытки кончаются нередко тем, что трансплантат проваливается внутрь глаза.

И при первом, и при втором типе выпадения стекловидного тела обычно приходится прибегать (с большой опасностью для глаза) к пришиванию трансплантата к краям отверстия (что и обрекает его на помутнение) либо к закрытию отверстия по Кунту, отказываясь от трансплантации с опасностью для глаза.

По моему мнению, возможен следующий способ остановки выпадения стекловидного тела и укрепления трансплантата в отверстии. Иглой с режущими краями прокалывают верхний край отверстия бельма насквозь, проводят иглу через камеру и выводят ее через нижний край отверстия; сделав шов, оставляют его незавязанным; проводят такой же шов в горизонтальном направлении. Уложив трансплантат в отверстие или только удерживая его в области последнего, связывают концы каждого шва между собой, благодаря чему трансплантат оказывается как в сетке и не может выскочить ни вперед, ни назад; если этого не удается достигнуть, то можно провести третий шов. При завязывании швов надо помнить, что стягивание их должно быть равномерным, иначе форма отверстия станет овальной, что сделает невозможным укладывание трансплантата. По этому способу я спас трансплантат в одном тяжелом случае выпадения разжиженного стекловидного тела.

EXENTERATIO OCULI PARTIALIS RETROCORNEALIS

При глаукоме и буфтальме, развитых в значительной степени, оператору приходится отказаться от пересадки роговицы, хотя и с сожалением, но по крайней мере без сомнения в правильности отказа. Но встречаются случаи, когда при обсуждении показаний к операции оператор не свободен от сомнений. Таковы глаза с намеком на глаукому или буфтальм или глаза с такими бельмами, которые, имея груборубцовый характер, представляют явления некоторого выпячивания с намеками на частичные стафиломы (аспидные окрашивания) или явления дегенерации в виде известковых слегка желтоватых отложений. Глаза первой группы опасно подвергать пересадке, так как неустраненная глаукома должна сильно ослабить шансы на прозрачность трансплантата; в таких случаях необходимо производство антиглаукоматозных операций.

В глазах второй группы шансы на успех ничтожны потому, что обычно в них имеются позади бельма шварты, нередко с обызвествлением. Удаление их через трепанационное отверстие удается плохо, и дело заканчивается безрезультатно. Для таких глаз я применяю предварительную операцию, имеющую целью заблаговременную очистку переднего отдела от шварт.

Операция производится следующим образом: 1) акинезия, уздечный шов, ретробульбарная анестезия; 2) швы по Льегару у верхнего края бельма; 3) разрез бельма по лимбу ножом Грефе длиной почти в половину окружности его; 4) полученный лоскут отворачивают кпереди пинцетом; 5) шварты с остатками хрусталика или его сумки прорезают ножом Грефе или остроконечными ножницами и затем иссекают последними по периферии, по возможности без вытягивания пинцетом, во избежание травматизации цилиарного тела.

При этом может быть потеряно большее или меньшее количество стекловидного тела. Иссечение нужно делать быстро. Очищается и задняя поверхность бельма. Лоскут ставится на место, и швы завязываются. Если глаз спокоен, то в переднюю камеру вливают солевой раствор для наполнения глаза.

Такая операция сопряжена с известным риском, степень которого трудно учесть, так как количество произведенных операций невелико. В одном из пяти моих случаев получилась инфекция; в трех случаях результат был вполне

хорош, и пересадка роговицы, сделанная через 2–3 месяца, имела обычное послеоперационное течение; в одном — глаз атрофировался уже после пересадки. Мне кажется, что подготовительное значение операции достаточно обосновано в случаях сращений бельм. Об указанной операции мною было сообщено на Всеукраинском съезде окулистов в 1930 г.

ЗАСЕВАНИЕ БЕЛЬМА РОГОВИЧНЫМИ ЭЛЕМЕНТАМИ

Как известно, наилучшей почвой для пересадки роговицы являются бельма, в которых сохранились в значительном количестве роговичные элементы.

Мне представляется рациональным в случаях груборубцовых бельм производить «мелиорацию» почвы путем заблаговременного срезания передних слоев бельм с заменой их пластинами роговицы. Идея операции заключается в создании для будущего сквозного трансплантата окружения из роговичных элементов. Она близка к идее Эльшнига о тотальной пересадке при стафиломах с целью создания почвы для частичной сквозной пересадки.

Техника операции: 1) акинезия, уздечные швы; 2) кверху от верхнего края роговицы выкраивается лента конъюнктивы, как описано в первом разделе; 3) при хорошей фиксации глаза срезаются ножом Грефе передние слои бельма на возможно широком пространстве. Обычно приходится срезать несколько лоскутов; 4) с роговицы глаза-гостя (от живого человека или трупа) срезают возможно широко тонкие пластины роговицы (по типу операции Вилькера) и укладывают на бельмо глаза-хозяина; 5) конъюнктивальная лента перекидывается через поверхность трансплантированных лоскутов своей эпителиальной поверхностью, и конец ее путем связывания нитей прикрепляется к краю надреза конъюнктивы у нижнего края роговицы; 6) повязка; 7) швы снимаются, и лента удаляется через трое суток. К этому времени лоскуты оказываются уже крепко прилипшими.

Через месяц производится сквозная частичная пересадка роговицы. Я делал первую часть этой операции несколько раз и получил благоприятное впечатление. В одном случае я выполнил обе части операции, но не получил убедительного результата. Я делаю здесь предварительное сообщение об идее операции.

ПОДНЯТИЕ ЖИЗНЕДЕЯТЕЛЬНОСТИ ТРАНСПЛАНТАТА В ПОСЛЕОПЕРАЦИОННЫЙ ПЕРИОД

В одной из своих статей (Zeitschr. f. Aug., 1930) я указывал на применение ванночек из сока куриных зародышей в послеоперационный период пересадки роговицы; эти ванночки оказывают благоприятное действие на эпителий в период второго помутнения трансплантата. Идея метода заключается в использовании неспецифичных активаторов зародышевого сока для поднятия жизнедеятельности тканей, по аналогии с фактами из области учений о культурах тканей. Близка была, конечно, и мысль об использовании для поднятия жизнедеятельности трансплантата так называемых десмонов Карреля.

Каррель установил, что культура ткани, рост которой прекратился (несмотря на нормальные условия питания), вновь начинает энергично расти, как только в соприкосновение с нею приходит молодая, посаженная недалеко от нее культура такой же ткани. Те вещества или происходящие в них процессы, при посредстве которых молодая культура возбуждает размножение клеток старой культуры, получили название «десмонов». «Десмоны», в отличие от

«трефонов» (содержащихся в зародышевом соке), специфичны не только в тканевом, но и в видовом отношении (по данным Фишера). Применение «десмонов» в вопросе о пересадке роговицы заслуживает, мне кажется, внимания. Следует испытать влияние на трансплантат сока из человеческой роговицы. Есть и другой путь испробовать влияние «десмонов» (или каких-либо других питающих качеств роговичной ткани) на трансплантат. Излагая С. О. Лозинскому свои опыты с засевами бельм роговичными элементами (описанными выше) и мои планы относительно «десмонов», я получил от него совет производить подсадку пластин роговицы к начинающему мутнеть трансплантату. Я уже начал опыты с «десмонами». В двух случаях произвел посадку пластин роговицы рядом с мутнеющим трансплантатом, срезав поверхностные слои бельма.

Я не имею еще возможности сделать заключение о влиянии такого рода операции. В настоящих строках я делаю об идее «десмонов» лишь предварительное сообщение. Весьма вероятно, что она применима как рабочая гипотеза к исследованию благоприятного значения для судьбы трансплантатов оставшихся в бельме глаза-хозяина роговичных элементов.

К ВОПРОСУ О ПЕРЕСАДКЕ РОГОВИЦЫ[18]

Мысль о пересадке роговицы, зародившаяся в начале прошлого столетия, не давала ценного практического результата в продолжение 75 лет. Только в 1905 г. Цирмом получен первый стойкий успех: пересаженная им пациенту роговица человеческого глаза сохранила прозрачность $2^{3}/_{4}$ года, и больной до смерти пользовался зрением. Хотя случай Цирма и является в принципиальном отношении поворотным моментом в истории вопроса о пересадке роговицы, но ни он, ни несколько более или менее удачных случаев других операторов не могли поставить проблему пересадки роговицы на практические рельсы. И только замечательные труды Эльшнига и его школы на огромном материале в 203 случая доказали, что успех при пересадке роговицы является не счастливым операционным курьезом, а представляет закономерное явление.

В первых сериях операций Пражской клиники прозрачное и стойкое, т. е. прослеженное более 9 месяцев, приживление трансплантата наблюдалось в 10 % случаев. Уже этот результат должен был окрылить надеждой и окулистов, и слепых: один из десяти мог рассчитывать на возвращение зрения. Позднее, убедившись в том, что осложненные глаукомой и эктазиями бельма не годятся для операции, Эльшниг получил на неосложненном материале уже больший успех, а именно: в 22 % случаев.

Изучение условий для приживления трансплантата дало Эльшнигу и его школе (Ашеру, Станка, Либшу, Брауну, Левенштейну и др.) ряд интересных данных, касающихся различных сторон вопроса о пересадке роговицы.

В настоящей статье мы остановимся только на том замечательном обобщении Эльшнига, которое является пока что самым важным из всех сделанных им выводов.

Эльшниг установил, что наиболее благоприятной почвой для пересадки являются такие бельма, в которых сохранились роговичные элементы. Этот факт побудил Эльшнига даже рекомендовать производить пересадку при бельмах так, чтобы трансплантат касался своим краем участка сохранившейся роговичной ткани. В особенности благоприятными для стойкого прозрачного приживления трансплантата оказались бельма на почве перенесенного паренхиматозного кератита. При этих бельмах Эльшниг получил 73 % успеха из 26 оперированных им случаев.

---

[18] Совместно с Е. И. Орадовской и С. Л. Вельтер. Впервые опубликовано во «Врач. деле», 1933, т. XVIII.

Статистические данные Пражской клиники может подкрепить и глазная клиника Одесского медицинского института, которая по числу произведенных операций (100 частичных сквозных пересадок) стоит на втором месте. Если откинуть из ее материала случаи, осложненные глаукомой и эктазиями как не пригодные для операции (таких было 88), то 14 случаев составят 29,5 % стойкого прозрачного приживления.

Всего бельм, в которых имелись роговичные элементы, было 26. Сюда относятся 4 бельма после поверхностных ожогов, 11 бельм на почве язв с сохранившейся полупрозрачной периферией и 9 бельм на почве паренхиматозного кератита. Из этого числа было 14 прозрачных приживлений, что составляет 54 % успешных результатов. Если из указанного числа исключить 7 случаев, при которых имелись те или иные погрешности в технике, то вероятность успеха при бельмах с остатками роговичных элементов будет равна 71 %.

В настоящей статье мы не ставим задачу подробно излагать казуистику успешных пересадок. Лишь в виде иллюстрации мы приведем здесь один наш случай успешной пересадки роговицы.

Больной И., 28 лет, поступил в клинику со стойким помутнением роговых оболочек обоих глаз вследствие паренхиматозного кератита, развившегося на почве врожденного сифилиса в возрасте 10 лет. Помутнения были выражены преимущественно в центральных частях роговицы и были настолько густы, что понижали остроту зрения правого глаза до 3/60, а левого — до 5/60 Больной к обычному труду зрячих был неспособен, работал временами в артелях слепых, нередко жил как беспризорный, неграмотен. 2.II 1932 г. сделана операция частичной сквозной пересадки на правом глазу (В. П. Филатов). Операция протекала вполне благополучно, и в трансплантате в послеоперационный период были лишь незначительные реактивные воспалительные помутнения. На левом глазу операция была сделана 10.III; она сопровождалась приращением радужной оболочки к краю трепанационного отверстия, что повело к развитию последовательной глаукомы в послеоперационный период; глаукома потребовала нескольких иридэктомий для урегулирования внутриглазного давления; реактивные помутнения трансплантата были выражены более резко, чем на правом глазу.

Состояние правого глаза в настоящее время (через 10 месяцев после операции) таково: трансплантат окаймлен белой полоской по всей своей окружности; вся площадь его прозрачна, эпителий гладкий, блестящий, зрачок и радужка хорошо видны, глазное дно отлично офтальмоскопируется, острота зрения = 0,7, со стеклом concav. cyl. — l,0D, ось 60° к носу = concav. sph. — 3,0D.

Через 9 месяцев на левом глазу, на периферии трансплантата, имеется круговая полоска помутнения, но большая часть его прозрачна; глазное дно хорошо видно; есть две передние синехии; visus = 0,2.

Больной ликвидирует в настоящее время свою неграмотность.

Через $1^1/_2$ года после операции острота зрения равна 0,8 (до операции = 2/60). Больной, раньше инвалид, ныне является работоспособным членом колхоза.

Вот этот факт — 54 % успеха при бельмах с остатками роговицы и возможность успеха в 66 % — мы и положим в основу нашей настоящей работы.

Мы не закрываем глаз на то, что число операций пересадки роговицы упомянутых двух клиник не очень велико, особенно при паренхиматозном кератите. Но то обстоятельство, что сходные результаты получены в разных руках, придает этим цифрам большую устойчивость и значение.

Первый вопрос, который мы считаем необходимым затронуть, — это о социальном значении бельм.

Мы имеем в виду со временем представить его в более изученном виде, чем это возможно теперь, но и в настоящее время оценка «бельмового» вопроса с социальной точки зрения позволяет прийти к интересным выводам.

Если мы возьмем известную таблицу Головина по этиологии слепоты, то

нетрудно убедиться, что около половины всех слепых обязано своим несчастьем бельмам. Все трахоматозные (21 %) ослепли от бельм; слепота от бленнореи (4,9 %) происходит от бельм; болезни роговицы (13 %) и оспа (12 %) — тоже источник бельм. Уже это составляет 51,4 % слепоты, а если прибавить сюда и слепоту от сифилиса, от повреждений, то процент слепоты от бельм будет равняться 50.

Таким образом, на 238 000 слепых в Советском Союзе приходится 117 000 слепых от бельм; по этиологическим данным Савваитова — 43,15 %.

Кроме указанного числа слепых, вошедшего в статистику слепоты, имеется неизмеримо большее количество лиц, ставших в большей или меньшей степени инвалидами вследствие таких двусторонних или односторонних бельм, при которых неосуществима или не может дать существенного успеха иридэктомия.

Конечно, не вся эта масса «бельмастых» подлежит операции пересадки роговицы. Различные осложнения делают эту операцию неприменимой для большинства из них. Но все же огромное количество глаз с бельмами удовлетворяет показаниям к пересадке роговицы. Несомненно, их надо исчислять многими десятками тысяч.

Стоит подумать о тех организационных мерах, которые позволили бы упомянутым слепым попытаться вернуть себе в большей или меньшей степени зрение при помощи пересадки роговицы.

Однако такая организационная задача столь велика и сложна, что вряд ли возможно в настоящее время ставить вопрос об осуществлении ее во всей широте. И мы отнюдь не думаем делать этого в настоящей статье. Мы, конечно, считаем, что пропагандирование пересадки роговицы среди слепых и окулистов, лишь редко производящих ее, желательно. Но действительно ценные, практически важные и осуществимые организационные мероприятия должны быть предприняты, в первую очередь, только по отношению к той части кандидатов на пересадку роговицы, которая даст наибольшую вероятность успеха операции, г. е. по отношению к тем, в бельмах которых сохранилась часть роговичных элементов. Выбрать таких лиц и предоставить им возможность операции — вот важная и благодарная задача для советского здравоохранения. Нельзя закрывать глаза на трудность этой задачи. Но, пользуясь диспансерным методом, можно преодолеть эти трудности, и следует приступить к ликвидации слепоты и инвалидности, не откладывая этого в долгий ящик.

Мы позволим себе наметить основные черты этой задачи.

I. В первую очередь следует обратить внимание на бельма, возникшие вследствие паренхиматозного кератита, на почве сифилиса (врожденного или приобретенного). Эти бельма должны удовлетворять следующим требованиям.

1. Они должны быть заведомо стойкими, т. е. должно быть установлено, что у носителей их зрение уже не повышается, держится на определенном уровне в течение не менее года, несмотря на правильное лечение. Если вопрос о стойкости бельма неясен, то случай должен быть прослежен указанный срок, которым надо воспользоваться для лечения.

Бельмо должно быть настолько густым, чтобы слабость зрения делала пациента инвалидом. Границу понижения остроты зрения, делающую операцию пересадки показанной, установить раз навсегда невозможно. В этом вопросе надо принимать во внимание, с одной стороны, фактическую трудоспособность субъекта и его возможности для повышения квалификации в случае улучшения зрения после операции, с другой — степень опасности операции вообще и в данном случае в связи с состоянием операционного поля и организма пациента;

наконец, надо учесть и возможности улучшения зрения при иридэктомии. Мы считаем, что при зрении в 4–5/60 операция уже принципиально показана, так как выигрыш от нее может быть значительным, а опасность невелика. Эльшниг производит пересадку и при зрении 2/10.

Понятно, что операция на единственном глазу пациента показана только при очень сильном упадке зрения.

3. Больной должен оперироваться только после достаточного специфического лечения (не менее двух курсов), которое продолжается и после операции. Лечение необходимо для устранения возможности рецидивов кератита и других заболеваний трансплантата.

4. У больного не должно быть таких тяжелых осложнений, которые создают для операции специфические опасности: инфекции, воспаления сосудистого тракта и т. д.

II. Бельма после паренхиматозного кератита на почве туберкулеза. Они должны удовлетворять тем же требованиям, как и бельма I группы, причем стойкость помутнения должна быть установлена пробным лечением (местным и общим при помощи туберкулина).

III. Стойкие бельма с сохранившимися остатками роговицы после травматических повреждений роговицы (ожоги, механические травмы), бельма после язвенных процессов, бельма вследствие паннуса и язв на почве трахомы (если последняя уже закончилась). И при этой обширной группе бельм принимаются в расчет имеющаяся острота зрения (операция показана при зрении ниже 1/10), степень инвалидности, наличие или отсутствие зрения другого глаза, возможность значительного выигрыша при иридэктомии, наличие осложнений, повышающих опасность операции, и т. д. В частности, по вопросу об иридэктомии надо иметь в виду следующее: если от роговицы остается прозрачным только узкий пояс на периферии, то эффект ее весьма незначителен; он незначителен и в тех случаях, когда после иридэктомии против колобомы должен приходиться хотя бы и значительный участок роговицы, но недостаточно прозрачный.

Для поисков бельм указанных выше типов могут быть использованы различные пути.

1) Население Советского Союза должно быть осведомлено при посредстве статей в журналах и брошюр санпросветительного характера о возможности помощи при бельмах с рекомендацией обращаться в офтальмологические учреждения.

2) Диспансеры должны быть осведомлены об операции пересадки роговицы и должны пропагандировать ее в подходящих случаях при участии окулистов.

3) Окулисты должны быть знакомы с показаниями и противопоказаниями к операции и рекомендовать ее пациентам своих амбулаторий и больничных учреждений.

4) Общество слепых должно рекомендовать слепым и инвалидам, вступающим в общество, выяснять причину слепоты или инвалидности при посредстве окулистов.

Обеспечение для пациентов возможности оперативной помощи тесно связано с вопросом о бесплатных койках в лечебных учреждениях.

Несомненно, что пропаганда операции должна вызывать довольно большой наплыв «бельмастых» больных в те лечебные учреждения, где уже делаются операции пересадки.

Пребывание каждого пациента в учреждении должно продолжаться много времени (ожидание пересадочного материала до операции и длительный по-

слеоперационный период). Ввиду этого необходимо создание общежитий для «бельмастых» больных, в которых они могли бы пребывать в те периоды своего лечения, которые не являются ответственными. Практика глазной клиники в Одессе показывает, каким тяжелым препятствием для операции является отсутствие общежития.

Техника операции пересадки роговицы является пока еще довольно сложной, и необходимы время и усилия для того, чтобы овладеть ею, но эти препятствия вполне преодолимы для каждого специалиста, уже производящего полостные глазные операции.

Глазная клиника и офтальмологическая станция (в лице проф. Филатова) поставили своей целью такую рационализацию операций, при которой опасности ее (главным образом ранение хрусталика и выпадение стекловидного тела) были бы по возможности уменьшены. Как известно, суть самой ходовой операции пересадки (так называемой частичной сквозной) сводится к тому, что в бельме пациента делается отверстие (диаметром 4,0–4,5 *мм*) при помощи трепана и в это отверстие вставляется соответствующей величины диск, иссеченный из прозрачной роговицы взятого для пересадки глаза. Опасность выхода стекловидного тела и ранения хрусталика предупреждается проведением через переднюю камеру, до трепанации бельма, предохранительной пластины, над которой и иссекается бельмо; выпадение трансплантата в послеоперационный период предупреждается покрытием его лентой конъюнктивы склеры (перекидываемой через трансплантат эпителиальной стороной).

Для изучения техники операции и, что не менее важно, для изучения послеоперационного периода должны быть организованы курсы для врачей, желающих специализироваться в данной области. Основным инструментом для пересадки роговицы является заводной трепан Гиппеля, который до сих пор в Советском Союзе не делается. Необходимо, чтобы советская техника взялась за его изготовление. Но вопрос о трепане значительно смягчается тем обстоятельством, что операция выполнима при помощи ручного трепана, изготовление которого вполне доступно.

Операция пересадки роговицы только в том случае может быть применена в массовом порядке, если для нее будет обеспечено достаточное количество прозрачных роговиц.

Обычно пользуются глазами, удаленными по поводу травм или по другим серьезным показаниям, когда сохранение их у пациента недопустимо; понятно, что пациент, дающий глаз, не должен быть болен сифилисом или острыми инфекциями. Этот источник получения трансплантационного материала в настоящее время используется в слабой степени. Если в учреждении, в котором производятся трансплантации, почти каждый энуклеированный глаз с прозрачной роговицей идет в дело, то в других больницах и клиниках, в которых этой операции не производят, такие глаза не находят применения; необходимо, чтобы все учреждения взялись за пересадку, как за обычную ходовую операцию, и тогда материал не будет пропадать; или же больные, глаза коих подлежат удалению, должны направляться по возможности в соответствующие учреждения, где производится операция пересадки.

Но если бы даже в вопрос об использовании энуклеируемых глаз и была введена рационализация (в программу коей входит и консервирование глаз на холоду), то все же указанный источник явится недостаточным. Надо искать выхода в использовании трупного материала.

Наблюдения показывают, что нет безусловной необходимости производить пересадку немедленно после удаления глаза у пациента и что возможна успешная пересадка от трупа.

Мажито получил прозрачное приживление роговицы, взятой от энуклеированного глаза, сохранявшегося при температуре 4° выше нуля в течение восьми дней.

Нами была пересажена роговица трупного глаза, сохранявшегося в леднике 41 час, и она не только прижила, но и осталась настолько прозрачной, что через 8 месяцев у пациента можно было хорошо видеть переднюю камеру, радужку и катаракту (от извлечения которой он, к сожалению, отказался).

Эти факты имеют серьезное значение. Надо продолжить и расширить наблюдения в этом направлении. Степень пригодности трупного материала (только принципиально доказанной) подлежит, конечно, тщательному клиническому изучению.

До сих пор научная разработка проблемы пересадки роговицы у человека шла по преимуществу клиническими методами. Клиницисты, по справедливости, могут гордиться тем, что они продвинули вперед разрешение этой проблемы почти исключительно своими наблюдениями у постели больного. Но, конечно, увязка с лабораторией и экспериментом крайне необходима для изучения вопроса всесторонне — и с клинической, и с биологической стороны. Организация научной базы для исследований является вполне назревшей.

В вопросе о пересадке роговицы сделаны только первые успешные шаги; они должны заинтересовать слепых граждан СССР и привлечь к себе внимание как клиницистов-офтальмологов, так и биологов, для которых факты, касающиеся проблемы гомопластики, должны представляться важными. Мы не сомневаемся, что сочетание клинической работы, организационных мероприятий и научных исследований поможет плодотворному развитию операции пересадки роговицы.

ДАЛЬНЕЙШИЕ МАТЕРИАЛЫ ПО ВОПРОСУ О ПЕРЕСАДКЕ РОГОВИЦЫ[19]

К ранее описанным случаям успешной пересадки роговицы, произведенной в глазной клинике Одесского медицинского института (Филатов, Филатов и Вельтер, Цикуленко и Вельтер), мы можем добавить следующие:

I. Больной Б., 21 года, поступил 2.II 1932 г.

Правый глаз представляет картину диффузного помутнения, характерного для перенесенного паренхиматозного кератита; в зрачковой области помутнение выражено сильнее; от центрального помутнения идет к периферии полоса густого помутнения в направлении к 10 часам; в глубоких слоях роговицы небольшое количество сосудов. Передняя камера нормальная. Радужка ясно видна только по периферии, а область зрачка видна неясно. Глазное дно освещается, но рассмотреть детали не удается. Тензия — норма. Острота зрения = 3/60, коррекция не улучшает.

Анамнез: в 1922 г. после ушиба заболел правый глаз, покраснел и помутнел; вскоре заболел и левый. Болезнь продолжалась до 1923 г. и оставила после себя помутнение роговицы и упадок зрения. Реакция Вассермана в начале болезни ++++; проделано три курса смешанного специфического лечения (биохинол + NeO).

Данные общего исследования: зубы Гутчинсона. Реакция Вассермана отрицательная. Группа крови — III.

2.II 1932 г. Операция частичной сквозной пересадки роговицы (В. П. Филатов).

1. Акинезия ретробульбарная (1%-й стокаин) и эпибульбарная (5%-й кокаин) анестезия. Уздечные швы на верхнюю и нижнюю прямые мышцы. Эзерин за полчаса до операции.

2. Проведены швы Эльшнига: один у верхнего конца вертикального меридиана, другой — у внутреннего конца горизонтального. Швы отодвинуты в сторону.

3. Трансплантат взят из роговицы глаза больной К., 67 лет, энуклеированного по поводу абсолютной глаукомы, при отсутствии клинических явлений сифилиса; групповая принадлежность крови — IV. Иссечение трансплантата сделано коронкой трепана Гиппеля диаметром 4 *мм* из середины роговицы. Иссечение удалось сразу, дорезывать трансплантат ножницами не пришлось. Иссеченный диск сохранен на шпаделе под чашкой Петри.

4. Трепаном Гиппеля иссечен в центре бельма глаза-хозяина диск диаметром 4,05 *мм*. Иссечение удалось сразу, краем коронки трепана слегка поранена радужка в передних слоях.

5. Трансплантат без затруднений уложен в трепанационное отверстие.

6. На трансплантат положен кружок из пленки вареного яйца; поверх нее перекинуты и завязаны швы Эльшнига.

7. Сетка, поверх нее — бинт. Другой глаз также завязан.

Послеоперационный период. 4.II 1932 г., т. е. через двое суток, сняты швы и пленка; трансплантат диффузно мутный, но позволяет видеть зрачок; есть небольшая дегистенция у верхнего края; эпителий гладкий; камера есть.

18.II, т. е. через 2 недели, отмечается уменьшение мути трансплантата, дегистенция прошла; появилось белое кольцо между трансплантатом и бельмом. Вверху имеется одна передняя синехия.

---

[19] Совместно с С. Л. Вельтер. Впервые опубликовано в «Сов. вестн. офтальм.», 1934, т. IV, в. 1, стр. 6–11.

25.II. Через 3 недели после операции появились отдельные точечные помутнения в толще трансплантата, который к этому времени настолько прояснился, что стало хорошо видно глазное дно. Точечные и полосчатые помутнения появились в разных местах его, а затем исчезли.

3.IV. Через 2 месяца после операции трансплантат прозрачен. Зрение = 0,3.

13.V. Трансплантат прозрачен. Зрение = 0,6.

Через 13 месяцев после операции в состоянии трансплантата не наступило изменении к худшему. Он оставался все время совершенно прозрачным; поверхность его была гладкой, трансплантат окружен характерным белым колечком; сквозь него хорошо видна радужка, реакция зрачка и глазное дно. Острота зрения колеблется между 0,6 и 0,7, с коррекцией — 3,0D, цилиндр — l,0D, ось 65° к носу.

Рефракция скиаскопически: миопический астигматизм.

На четвертой неделе после операции начато специфическое лечение биохинолом, которое проводилось регулярно. В настоящее время вид глаза тот же. Хорошо выражено кольцо вокруг трансплантата (кольцо Эльшнига); видны радужка и зрачок.

II. Больной Б. (тот же, что и в случае I).

Левый глаз: роговая оболочка представляет картину диффузного помутнения, характерного для паренхиматозного кератита. В центре роговицы и по периферии на 8 часах муть интенсивнее всего; в остальных частях по мере удаления к периферии муть становится слабее. В глубоких слоях роговицы сосуды в небольшом количестве. Имеется несколько задних синехий. Глазное дно освещается, но рассмотреть детали не удается. Тензия — норма; острота зрения = 5/60, коррекция не улучшает.

Анамнез и данные общего исследования см. выше.

10.III 1932 г. Операция частичной сквозной пересадки роговицы (В. П. Филатов).

1. Акинезия ретробульбарная и эпибульбарная анестезия; уздечные швы на верхнюю и нижнюю прямые мышцы. Эзерин за полчаса до операции.

2. Из конъюнктивы глазного яблока вверху приготовлена конъюнктивальная лента по Филатову, на противоположной стороне сделан надрез конъюнктивы у лимба. Через свободные концы коньюнктивальной ленты и надрез конъюнктивы внизу проведены предварительные швы. Швы и конъюнктивальная лента отодвинуты в сторону.

3. Трансплантат получен у больного О., 26 лет, из роговицы глаза, энуклеированного по поводу травмы. Реакция Вассермана отрицательная; групповая принадлежность крови донора — II. Иссечение трансплантата сделано коронкой трепана Гиппеля диаметром 4 мм; оно удалось сразу, дорезывать трансплантат ножницами не пришлось. Иссеченный диск сохранен на шпаделе под чашкой Петри.

4. Линейный нож Грефе вколот снаружи в бельмо, отступя от лимба на 2 *мм*, проведен через переднюю камеру, выведен на внутренней половине бельма в 2,5 *мм* от лимба, пилящими движениями кверху сделано два разреза в бельме длиной 5,5 *мм*.

5. Через разрезы бельма проведена пластинка из слоновой кости шириной 4,6 *мм*. На обоих концах пластинки через имевшиеся в ней отверстия проведено по шву.

6. Удерживая пластинку за швы (один шов держал оператор, другой — помощник), коронкой трепана Гиппеля диаметром 4,05 *мм* из центра бельма глаза-хозяина оператор иссек диск; иссечение удалось не сразу, и потребовалось в одном месте отделить диск ножницами.

7. Трансплантат без затруднений уложен в трепанационное отверстие.

8. Через трансплантат перекинута конъюнктивальная лента эпителиальной стороной к нему, швы завязаны.

9. Быстрым движением удалена пластинка. Повязка на оба глаза.

Послеоперационный период. 13.III, т. е. через трое суток, сняты швы и конъюнктивальная лента, которую отрезали у основания. Трансплантат лежит хорошо; он диффузно мутный, эпителий его ровный. Разрезы бельма слиплись, к ним очень плотно прилежит радужка. Передняя камера восстановилась.

14.III во время перевязки больной сильно сжал глаз, вследствие чего опорожнилась передняя камера и появилась дегистенция трансплантата вверху.

21.III. через 11 суток после операции, трансплантат прояснился, эпителий совершенно ровный, дегистенция его вверху незначительная. Имеются передние синехии на большом протяжении (почти весь зрачковый край радужки, кроме верхненаружного сегмента, прирос к краю трансплантата).

10.IV. Через месяц после операции центральная часть трансплантата прозрачна; по периферии имеется полоска глубокой мути шириной 1 *мм*, эпителий ровный. Глаз раздражен. Внутриглазное давление повысилось.

11.IV 1932 г. Левый глаз: операция — иридэктомия.

После разреза бельма копьевидным ножом-шпаделем произведено отслоение зрачкового края радужки от задней поверхности трансплантата и сделана широкая иридэктомия. Впоследствии иссечение радужки было предпринято еще 4 раза, после чего внутриглазное давление урегулировалось.

9.V. Через два месяца после первой операции глаз спокоен. Трансплантат в центре прозрачен, полоска мути по периферии шириною около 1,5 *мм*, эпителий гладкий. Внутриглазное давление — норма; острота зрения = 4/60.

10.VI. Через 3 месяца с момента первой операции: трансплантат в центре прозрачен, полоска глубокой мути по периферии несколько уже. Острота зрения = 0,2.

Глазное дно нормальное, хорошо видно.

При дальнейшем наблюдении трансплантат значительно прояснился, и через 12 месяцев состояние его таково, центр трансплантата совершенно прозрачен, по периферии — узенькая полоска глубокой мути, которая сливается с хорошо выраженным характерным белым кольцом; эпителий гладкий. При исследовании щелевой лампой видны точечные отложения на передней поверхности хрусталика и легкая муть в стекловидном теле. Глазное дно нормально, хорошо освещается. Острота зрения = 0,4, коррекция не улучшает.

Больной все время регулярно получает антилюэтическое лечение (биохинол + NeO).

III. Больная Т., 21 года, поступила 27.11 1932 г.

Правый глаз: роговая оболочка представляет собой картину диффузного помутнения, характерного для перенесенного паренхиматозного кератита; интенсивнее всего помутнение в центральных частях роговицы, где оно занимает всю область зрачка; от центрального помутнения идет к периферии полоса густого помутнения в направлении 7 и 9 часов. Сосуды единичные в глубоких слоях. Передняя камера нормальной глубины. Радужка видна по периферии, в верхневнутреннем квадранте, зрачковый край радужки припаян к хрусталику (задние синехии). Зрачок очень плохо виден. Глазное дно не освещается. Острота зрения = 2/60. Горизонтальный нистагм. Тензия — норма.

Левый глаз представляет собой почти такую же картину помутнения, оно только чуть слабее выражено в центре. Острота зрения = 4/60; горизонтальный нистагм. Тензия — норма.

Анамнез: 2 года назад заболел левый глаз — покраснел и помутнел; через месяц после этого заболел правый глаз. Болезнь тянулась 11/2 года и оставила после себя помутнение роговых оболочек и сильный упадок зрения.

Данные общего исследования. Наследственный сифилис: зубы Гутчинсона, глухота на правое ухо, типичные рагады у углов рта. Реакция Вассермана ++++. Больная прошла до операции три курса антилюэтического лечения, после чего реакция Вассермана оказалась отрицательной. Групповая принадлежность крови — II.

28.11 1932 г. Операция частичной сквозной пересадки роговицы (В. П. Филатов).

1. Акинезия ретробульбарная (1%-й стокаин) и эпибульбарная (5%-й кокаин) анестезия; уздечные швы на верхнюю и нижнюю прямые мышцы. За час до операции — 0,5%-й эзерин.

2. Проведены перекидные швы по Эльшнигу: один у верхнего конца вертикального меридиана, другой — у внутреннего конца горизонтального. Швы отодвинуты в сторону.

3. Трансплантат получен из роговицы глаза больной Г., 52 лет, энуклеированного по поводу абсолютной глаукомы при отсутствии клинических явлений сифилиса. Групповая принадлежность крови донора — IV. Иссечение трансплантата сделано коронкой трепана диаметром 4 мм, удалось сразу, дорезывать трансплантат ножницами не пришлось. Иссеченный диск сохранен на шпаделе под чашкой Петри.

4. Трепаном Гиппеля (ширина коронки 4,05 *мм*) из центра бельма иссечен диск; тотчас же после трепанации в полученное отверстие частично выпала радужка, которую пришлось отсечь.

5. Трансплантат с некоторым затруднением уложен в трепанационное отверстие.

6. На трансплантат положен кусочек пленки вареного яйца, через которую перекинуты и завязаны перекидные швы. Повязка — сетка, поверх нее — бинт.

Послеоперационный период: 2.III, т. е. через трое суток, сняты швы и яичная пленка. Трансплантат диффузно мутный, эпителий гладкий. Передняя камера восстановилась.

13.III. Через две недели после операции диффузная муть трансплантата прошла, но появилась муть в виде отдельных полос; эпителий гладкий. На границе трансплантата и бельма появилось белое колечко. Зрачок неправильной формы, имеются передние синехии на 2 и 3 часах. Зрение = 4/60.

21.III. Через 3 недели после операции трансплантат прояснился, полосчатая муть исчезла, остались отдельные точечные помутнения в глубоких слоях. Поверхность его совершенно гладкая. Глазное дно видно, нормальное. Зрение = 4/60; коррекция не улучшает.

28.VIII. Через 6 месяцев после операции трансплантат совершенно прозрачен, только на 2 и 3 часах, где имеются передние синехии по краю трансплантата, на небольшом протяжении видна глубокая муть шириной приблизительно 0,5 *мм*. Эпителий гладкий. Глазное дно хорошо видно, нормальное. Тензия — норма. Зрение = 0,15.

Через $12^1/_2$ месяцев в состоянии трансплантата изменений к худшему не наступило, он оставался все время прозрачным, поверхность его была гладкой, на границе его и бельма имеется характерная белая полоска. Сквозь трансплантат хорошо видна радужка. Глазное дно нормальное. Зрение = 0,2; коррекция не улучшает.

Рефракция скиаскопически: миопический астигматизм. Больная все время регулярно лечится от люэса.

IV. Больная II., 29 лет, поступила 8.IV 1932 г. Левый глаз: роговая оболочка представляет собой картину диффузного помутнения и по виду напоминает густо матовое стекло. Центр роговицы наиболее мутный; по мере удаления к периферии муть становится более поверхностной. В поверхностных и глубоких слоях много сосудов, до центра роговицы они не доходят. Передняя камера — норма. Радужка очень плохо видна вверху, где имеется колобома (иридэктомия год назад). Глазное дно слегка освещается, детали его не видны. Тензия — норма. Зрение = 1/60; коррекция не улучшает. Вокруг бельма имеется круговая полоска шириной 3 мм, пересаженная с губы слизистой по Денигу. Операция эта произведена полгода назад с целью деваскуляризации бельма.

Анамнез: 2 года назад во время работы разорвался баллон с уксусной кислотой, которая обожгла оба глаза больной. Лечится в течение года, роговицы остались мутными, зрение резко упало.

Данные общего исследования: групповая принадлежность крови — II.

10.IV 1932 г. Левый глаз: операция частичной сквозной пересадки роговицы (В. П. Филатов)

1. Акинезия ретробульбарная (1%-й новокаин) и эпибульбарная (5%-й кокаин) анестезия. Уздечные швы на верхнюю и нижнюю прямые мышцы. Эзерин за час до операции.

2. Из конъюнктивы глазного яблока вверху заготовлена конъюнктивальная лента по Филатову, на противоположной стороне у лимба сделан надрез конъюнктивы. Через свободные концы конъюнктивальной ленты и надрез конъюнктивы внизу проведены предварительные швы.

3. Трансплантат получен у больного Я., 73 лет, из роговицы глаза, удаленного по поводу рака глазницы. Реакция Вассермана отрицательная. Групповая принадлежность крови донора — IV. Иссечение сделано из центра роговицы коронкой трепана Гиппеля диаметром 4 *мм*. Иссеченный диск сохранен на шпаделе под чашкой Петри.

4. Линейный нож Грефе вколот снаружи в бельмо, отступя от лимба на 2 *мм*, проведен через переднюю камеру, выведен на внутренней половине бельма в 2,5 *мм* от лимба; пилящими движениями кверху сделано 2 разреза в бельме: внутренний — 3 *мм*, наружный — 6 *мм* длиной.

5. Через разрезы бельма проведена пластинка из слоновой кости шириной 4,6 *мм*. На обоих концах пластинки через имевшиеся в ней отверстия проведено по шву.

6. Удерживая пластинку за швы (один шов держит оператор, другой — помощник), коронкой трепана Гиппеля диаметром 4,05 *мм* оператор из центра бельма иссек диск. Иссечение удалось не сразу, отделить диск полностью пришлось ножницами.

7. Трансплантат без затруднений уложен в трепанационное отверстие.

8. Трансплантат покрыт конъюнктивальной лентой, эпителиальной стороной к нему, завязаны швы.

9. Удалена предохранительная пластинка. Повязка — сетка, поверх нее — бинт.

Послеоперационный период: 13.IV, через трое суток после операции, сняты швы и удалена конъюнктивальная лента. Трансплантат весь диффузно мутный, эпителий ровный, небольшая дегистенция вверху.

26.IV. Через две недели после операции дегистенции нет, верхняя часть трансплантата прояснилась, нижняя занята хлопьевидной мутью. Эпителий ровный. Сосуды краевые с внутренней стороны. Тензия — норма.

9.V. Через месяц после операции наружная и верхняя половины трансплантата прозрачны, остальная часть слабо мутная, эпителий ровный. Сосуды доходят почти до центра. Зрение = 1/60.

10.VI. Через 2 месяца после операции наружные две трети трансплантата прозрачны, внутренняя треть мутна и содержит много сосудов, эпителий ровный. Сосуды внизу частично облитерировались. Зрение = 3/60, с +7,0D = 5/60; с + 11,0D читает шрифт № 11.

14.VII. Через 3 месяца после операции трансплантат довольно прозрачен; в нем имеются отдельные полоски глубокой мути, эпителий ровный. Сосуды в большинстве облитерировались. Глазное дно освещается, но видно плохо. Зрение = 3/60, с + 10,0D = 0,1; с + 14,0D читает шрифт № 7.

Через год после операции трансплантат довольно прозрачен; в нем имеются от дельные полоски глубокой мути, в связи с чем он имеет слегка молочный оттенок, поверхность его совершенно гладкая; на границе его и бельма имеется характерное белое кольцо. Зрение = 3/60; с + 10,0D = 0,l; с +14,0D читает вблизи шрифт № 7.

В период помутнения трансплантата больная получила аутогемотерапию.

V. Больной К., 27 лет, поступил 4.IV 1932 г.

Правый глаз: роговица вся диффузно мутная и по виду напоминает фарфоровое стекло. По периферии от 11 до 4 часов имеется полоска прозрачной ткани шириной 1,5 *мм*. Сосуды в большом количестве в глубоких и поверхностных слоях. Передняя камера, по-видимому, имеется. Глазное дно не освещается, радужка нигде не видна. Тензия — норма. Зрение — светоощущение с правильной проекцией.

Левый глаз отклонений от нормы не представляет; зрение = 1,0.

Анамнез: 7 лет назад во время работы в глаз попал осколок, который удалили, но на роговой оболочке разыгрался воспалительный процесс, который закончился ее помутнением.

Данные общего исследования: групповая принадлежность крови — II.

10.IV 1932 г. Операция — частичная сквозная пересадка роговицы (В. П. Филатов).

1. Трансплантат получен у больного Я., 73 лет, из роговицы глаза, удаленного по поводу рака орбиты. Реакция Вассермана отрицательная, групповая принадлежность крови донора — IV. Иссечение сделано коронкой трепана Гиппеля диаметром 4 мм. Полученный диск до трансплантации сохранен на шпаделе под чашкой Петри.

2. Техника пересадки такая же, как в случае IV, без осложнений.

Послеоперационный период: 13. IV удалена конъюнктивальная лента и сняты швы. Трансплантат лежит на уровне бельма, диффузно мутный, эпителий блестящий.

26. IV. Через 2 недели после операции трансплантат прояснился, за ним видна сероватая масса (катаракта), эпителий гладкий. В глубоких слоях появились единичные сосуды.

13.V. Через месяц после операции трансплантат несколько помутнел, в глубоких слоях муть в виде отдельных полос и точек. Эпителий гладкий. Серая масса позади трансплантата без изменений. Сосуды в большом количестве со всех сторон и доходят почти до центра трансплантата.

10.VIII. Через 4 месяца после операции трансплантат прозрачен, эпителий гладкий, сосуды в большей своей массе облитерировались, остались лишь единичные по его краю. Зрение — светоощущение с правильной проекцией.

При дальнейшем наблюдении до конца восьмого месяца трансплантат оставался прозрачным, поверхность его совершенно гладкая, серая масса позади трансплантата при исследовании щелевой лампой скорее всего походит на циклитическую шварту в связи с тем, что пленка эта не имела наклонности к рассасыванию. 2.XII 1932 г. сделана попытка удалить ее оперативным путем (В. П. Филатов). Операция не увенчалась успехом, ибо пленка оказалась плотно спаянной с задней поверхностью трансплантата. Больной операцию глаз перенес хорошо, трансплантат от оперативного вмешательства не пострадал.

Через 11 месяцев после операции трансплантат прозрачен, эпителий гладкий, единичные глубокие сосуды по краю. Позади трансплантата — плотная серая пленка. Зрение — светоощущение с правильной проекцией

Приведенные наблюдения вместе с целой серией прозрачных приживлений, опубликованных Эльшнигом, Филатовым и их учениками (Ашером, Станка, Либшем, Брауном, Цикуленко), показывают, что успех при пересадке роговицы в настоящее время представляет собой не счастливый курьез, а закономерное явление. Если случай Цирма некоторые скептики рассматривали как нечто случайное, то 27 случаев прозрачных приживлений у Эльшнига, около 15 случаев у других авторов[20] и 14 случаев у нас доказали возможность длительного прозрачного приживления пересаженной роговицы (у Эльшнига имеются случаи, наблюдаемые в течение 11 лет, у нас — в течение 6 лет).

[20] Среди них 3 случая у проф. Беляева, 1 случай у проф. Васютинского и 3 случая у проф. Орлова.

В глазной клинике Одесского медицинского института с осени 1922 по осень 1932 г. было сделано 96 операций частичной сквозной пересадки роговицы.

Из этого числа нужно исключить 48 операций, произведенных на глазах, осложненных глаукомой, буфтальмом, эктазией бельм, уплощением бельм, стафиломами и не пригодных принципиально для пересадки; тогда упомянутые 14 прозрачных приживлений приходятся на 48 операций, т. е. успех равен 29,5 %. Из 48 неосложненных бельм в 25 были прозрачные элементы роговицы. 13 из этих 14 прозрачных приживлений приходятся исключительно на бельма, в которых имелись роговичные элементы, констатированные при исследовании щелевой лампой или при боковом освещении; в 14-м случае можно было с большой вероятностью говорить о их наличии. Если причислить этот случай сюда же, то при бельмах с остатками роговицы количество успешных случаев равно 54 %. Но так как в семи случаях операция была отягощена привходящими обстоятельствами (инфекция, деформация переднего отдела глаза, травма глаз во время операции вследствие грубых технических погрешностей, наличие ложного птеригиума, применение материала недоказанной доброкачественности), то вероятность успеха при бельмах с остатками роговичных элементов могла бы быть равна 74 %. На бельма, в которых не имелось роговичных элементов, не пришлось ни одного прозрачного приживления (если не считать одно сомнительное); при них мы имеем 7 полупрозрачных приживлений с повышением зрения от светоощущения до 1/180–1/120–1/60. К полупрозрачным приживлениям мы относили те случаи, в которых трансплантат при исследовании был явно полупрозрачен или имелась хоть незначительная прибавка зрения. Процент успеха для полупрозрачных приживлений равняется 36.

Приживление в описанных пяти наблюдениях нужно считать стойким, ибо больные находились под наблюдением продолжительный срок: три глаза — по одному году, один — 13 месяцев и один — 11 месяцев.

Зрение у первого пациента с 2/60 на правом глазу и 5/60 на левом поднялось до 0,7 и 0,4. Ориентировавшийся раньше в жизни почти как слепой (читал по слепому шрифту, мог выполнять только самую грубую, примитивную работу), практически инвалид, пациент после операции на обоих глазах стал вполне трудоспособным, так как у него восстановилось не только центральное, но и бинокулярное зрение. В настоящее время он ликвидирует свою неграмотность как зрячий.

В четвертом случае больной практически не выиграл в отношении зрения (зрение до и после операции оставалось равным светоощущению), несмотря на то что трансплантат прижил прозрачно. Эффект операции в данном случае портила плотная соединительнотканная пленка, которая развилась позади трансплантата. Оперативная попытка удалить ее не увенчалась успехом. Этот случай имеет принципиальный интерес. В первом и втором случаях можно было отметить прояснение самого бельма после произведенной трансплантации; такие случаи имелись и у Эльшнига.

В заключение нужно сказать, что в первом, втором и третьем наблюдениях, когда имелись бельма после паренхиматозного кератита, эффект от операции в отношении зрения был блестящий. Зрение поднялось от счета пальцев до 0,2–0,4–0,7. Таким образом, среди бельм с остатками роговичных элементов эти бельма занимают первое место[21].

---

[21] Случаи I, II и IV демонстрированы на заседании Московского офтальмологического общества 28.II 1933 г.

К ТЕХНИКЕ ЧАСТИЧНОЙ СКВОЗНОЙ ПЕРЕСАДКИ РОГОВИЦЫ

(ОПОРНЫЕ РОГОВИЧНЫЕ ШВЫ)[22]

При иссечении диска из роговицы (бельма) глаза-хозяина всегда надо считаться с опасностью ранения хрусталика или шварт (если хрусталика нет) коронкой трепана. В первом случае глаз лишается ценного органа (хрусталик приходится удалить в этот же сеанс), послеоперационный период осложняется наличием кортикальных масс, а во время самой операции повышается опасность выпадения стекловидного тела, во втором случае выпадает стекловидное тело, что ставит исход операции под удар.

Ранению хрусталика способствуют следующие моменты.

Слишком большое выдвигание коронки из муфты. При предполагаемой нормальной толщине роговицы не следует выдвигать коронку из муфты более чем на 0,25 *мм*. Хотя расстояние от передней поверхности роговицы до передней поверхности хрусталика при нормальной камере значительно больше, в самый момент выхода лезвия коронки в камеру водянистая влага устремляется или между лезвием и стенками трепанационного канала наружу, или в канал коронки, сдвигая иссеченный диск. Оператору необходимо успеть, просекши роговицу, извлечь инструмент раньше, чем на него наткнулся хрусталик. Дело это нелегкое, особенно если камера мелка (о ее состоянии не всегда можно судить правильно). Чтобы знать, прошла ли коронка роговицу, существует такой критерий: необходимо при трепанации расположить глаза так, чтобы плоскость, в которой расположены зрительные линии, была касательной к вершине бельма; при таких условиях можно уловить момент, когда край муфты коснется поверхности бельма; в этот миг надо дать инструменту движение кверху, чтобы извлечь коронку.

При идеальном ходе операции кривизна роговицы не должна подвергаться никакому вдавливанию; условиями для этого должны являться почти полное отсутствие веса инструмента благодаря точности работы рук оператора и чрезвычайная острота коронки. Практически даже при выполнении указанного приема наблюдения за краем муфты происходят дефекты в технике: а) оператор прекратил поступательное движение прибора вперед, по направлению

[22] Впервые опубликовано в «Сов. вестн. офтальм.», 1934, т. IV, в. 1, стр. 3–5.

к хрусталику, но замедлил с извлечением инструмента; в результате истечения водянистой влаги хрусталик может наскочить на лезвие коронки; б) оператор не сумел остановить движения всего инструмента вперед и вдавил роговицу; такому вдавливанию, кроме недостаточной виртуозности оператора, способствуют тяжесть инструмента (трепан Гиппеля очень увесист; ручной трепан, изготовленный по типу трепана Эллиота А. П. Марцинковским в Одессе, значительно легче) и недостаточная его острота, вследствие чего необходим нажим инструмента на роговицу; вдавливание роговицы приблизит ее к хрусталику, а в момент просекания такой вдавленной роговицы лезвие проскакивает к хрусталику.

Еще легче может произойти ранение, если оператор вдобавок не контролирует глазом момент прикосновения края муфты к поверхности роговицы.

Важными моментами для облегчения техники просекания роговицы могли бы явиться следующие:

1. Облегчение веса инструмента Гиппеля, если работа производится им. Для этого, по-видимому, возможно подвешивание его на блоках с противовесами. При таких условиях рука оператора может более плавно управлять прибором.

2. Повышение сопротивляемости роговицы к давлению инструмента.

3. Переборка поперек канала коронки, чтобы диск не уходил в него. Первый и третий моменты разрабатываются мною совместно с С. Ф. Кальфа и А. П. Марцинковским. Второй я осуществил следующим образом.

Отступая от центра того участка бельма, на котором предполагается трепанация, на 3,5 мм, при помощи круглой роговичной иглы проводят через поверхностные слои бельма шелковой ниткой 3 тонких шва; эти швы располагают по углам треугольника, описанного вокруг подлежащего иссечению диска. Два из этих швов удерживаются под углом в 45° к поверхности бельма помощником, а третий — левой рукой оператора. При натягивании швов участок бельма между ними настолько напрягается, что, как показало изучение вопроса на вырезанных глазах, на этот участок можно поставить всею тяжестью трепан Гиппеля без того, чтобы наступило провисание или продавливание бельма по направлению к хрусталику.

При таких условиях при просекании бельма отпадает опасность натыкания хрусталика на лезвие коронки вследствие приближения его к последнему, а с другой стороны, уменьшается до известной степени и просачивание водянистой влаги между коронкой и поверхностью канала, так как муфта садится на линию просекания плотно.

Само собой разумеется, что все остальные мероприятия подготовительного характера (уздечные швы, ретробульбарная анестезия, акинезия, подготовка конъюнктивальной ленты и т. д.) сохраняют свою силу.

Швы снимаются в конце операции.

Таким способом операции я пользовался в четырех случаях с превосходным результатом, без ранения хрусталика или шварт.

Надо помнить, что швы необходимо держать в косом положении, чтобы винт коронки не зацепился, и что швы должны проходить достаточно глубоко во избежание их прорезания.

Эта техника операции предлагается мною для тех случаев, когда оператор не желает пользоваться техникой с пластинкой, проводимой через переднюю камеру.

Для предохранения хрусталика от ранения эта техника в значительной мере должна упразднить пластину. Но у последней есть и вторая важная роль

— предупреждение выпадения стекловидного тела. Как я указывал, при пользовании пластиной возможно, выдвинув ее (по совету С. Ф. Кальфа) из камеры, заняться очищением от шварт области за трепанационным отверстием. В этот момент и может начаться выпадение стекловидного тела, каковое останавливается обратным вдвиганием пластины. При операции без пластины, и, в частности, при операции со швами, защита стекловидного тела от выпадения, начавшегося при удалении шварт, отсутствует. Но наличие роговичных швов помогает и на этом фронте. Если выпадение стекловидного тела началось, то следует натянуть швы и сделать в бельме два разреза ножом Грефе: один в наружной половине бельма (в 6 мм), другой — во внутренней (в 3–4 *мм*); благодаря натягиванию швов как пункция и контрпункция, так и пилящие движения ножа удаются очень легко; окончив разрезы, вытягивают нож и в разрезы проводят пластину, которая и прекращает начавшееся выпадение стекловидного тела.

В четырех случаях пользования швами при очищении области отверстия от шварт начало выпадать стекловидное тело, которое я очень легко остановил вдвиганием пластины; мне удалось хорошо уложить трансплантат и покрыть его лентой конъюнктивы склеры (заранее приготовленной) или яичной пленкой, после чего пластина была извлечена.

Этот прием пользования пластиной после начала выпадения стекловидного тела превращает ее из профилактического приспособления в лечебное.

Такое «последовательное» применение пластины возможно, конечно, и при оперировании без роговичных швов, но без них проведение разрезов более затруднительно.

Кстати добавлю, что мною и А. П. Марцинковским изобретен и последним сконструирован особый нож шириной 6 *мм*, который можно проводить через камеру вместо ножа Грефе. В силу своей ширины он может заменить пластину.

Возможно, что роговичными швами можно будет воспользоваться для укрепления трансплантата яичной пленкой вместо конъюнктивальных швов. Но при такой комбинации приемов (роговичные швы и последовательное проведение пластины) не является ли методика оперирования с пластиной в том виде, в каком она была мною предложена, излишней? Не лучше ли наносить глазу добавочную травму проведением пластины только при очевидной необходимости, а не при всех операциях — в виде страховки?

Я лично буду очень рад, если предложенная мною техника профилактической пластины, сыграв свою «методологическую» роль в вопросе о технике трепанации, будет сдана в архив. Но пока ответ на поставленные вопросы в определенной форме дать еще нельзя. И наряду с выработкой новых путей операции я считаю долгом совершенствовать и технику профилактической пластины; с этой целью я и посвятил ей соответствующую статью.

НОВЫЙ ТРЕПАН ДЛЯ ЧАСТИЧНОЙ СКВОЗНОЙ ПЕРЕСАДКИ РОГОВИЦЫ[23]

В ряде статей я изложил метод предохранительной пластинки, предложенный мною для частичной сквозной пересадки. Цель его — защита хрусталика от ранения коронкой трепана и предупреждение выпадения стекловидного тела.

Наряду с преимуществами в этом методе имеются и теневые стороны. Одна из них принципиальная — это необходимость дополнительной травмы бельма глаза-хозяина; другие — технические.

С принципиальным недостатком приходится мириться впредь до того, как будет выработан способ избегать опасностей операции (ранения хрусталика и выпадения стекловидного тела). В ближайшей статье я имею в виду изложить мои попытки в этом направлении, но пока следует совершенствовать и метод предохранительной пластины для устранения его чисто технических дефектов. Они таковы.

1. Пластина из целлулоидной пленки представлялась неудобной для стерилизации (она несколько скручивалась) и для проведения через камеру (вследствие своей гибкости), поэтому была заменена пластиной из слоновой кости, которая удобна для стерилизации и проведения и не портит коронки трепана; но она непрозрачна, и для осмотра области позади трепанационного отверстия ее приходится выдвигать из камеры. Этот недостаток, вероятно, удастся устранить, применив для ее выделки какую-нибудь прозрачную пластическую массу типа «паллонаса». Исследования в этом направлении мною ведутся.

2. Когда пластина проведена и удерживается за нити, проведенные через ее концы, то можно ошибиться в установке коронки на бельме; если коронка своим краем перейдет за край пластины, то часть отверстия может после трепанации оказаться не закрытой пластинкой и через щель может показаться некоторое количество стекловидного тела.

Если коронка и хорошо установлена против пластины, то при вращении трепана (особенно заводного трепана Гиппеля) может произойти сдвиг коронки и край отверстия придется за краем пластинки, что поведет к последствиям, указанным выше.

В обоих случаях выпадение стекловидного тела может послужить помехой для укладывания трансплантата.

---

[23] Впервые опубликовано в «Сов. вестн. офтальм.», 1934, т. IV, в. 1, стр. 12–14.

Имея в виду главным образом этот недостаток техники метода предохранительной пластины, я и А. П. Марцинковский изобрели новый тип трепана, сущность которого состоит в комбинации пластины с ручным трепаном, который в своем ходе механически ориентирован па пластину и соскользнуть с нее не может.

Трепан Филатова — Марцинковского состоит из четырех частей: рукоятки, ручного трепана, пластинки и винта.

1. Рукоятка изогнутой формы имеет на одном из своих концов вертикально расположенную муфту цилиндрической сверловки. В эту муфту может быть вставлен ручной трепан.

2. Ручной трепан подобен трепану Эллиота, отличаясь от него величиной и шириной коронки, диаметр которой равен 4,05 *мм*. Предохранительной муфты на трепане нет, так как при «пластинчатом методе» она является излишней.

3. Пластинка из слоновой кости имеет ширину 5,5 *мм*; один конец ее узкий и имеет отверстие для проведения нити; другой конец имеет вид вилки. Пластина может быть привинчена как по длинной оси рукоятки, так и под углом к ней.

4. Винт может быть пропущен через отверстие в теле рукоятки. На его шейку надвигается прорезь пластинки, которая проходит под телом рукоятки; поворотом шляпки винта головка его прижимает пластинку снизу вверх к нижней поверхности тела рукоятки.

Прибор применяется следующим образом. Взяв глаз на уздечные швы и приготовив конъюнктивальную ленту для покрытия трансплантата, прикрепляют к рукоятке пластину; сделав разрезы в бельме ножом Грефе (наружный — 5,5–6,0 *мм*, внутренний — 3 *мм*), проводят пластину через переднюю камеру; в отверстие на конце ее проводят нить, которая и передается помощнику; теперь, держа рукоятку левой рукой, оператор проводит правой рукой трепан в муфту до соприкосновения с поверхностью бельма и начинает вращать его пальцами попеременно по ходу и против хода часовой стрелки, не слишком надавливая коронкой на бельмо; вращение продолжают до тех пор, пока коронка не погрузится более чем на 1 *мм* в бельмо; о прохождении ее через бельмо можно судить по ощущению прикосновения коронки к пластине; когда по предположению просекание закончилось, извлекают трепан из муфты, и если оказывается, что диск иссечен недостаточно, опускают его вновь, чтобы докончить иссечение. Извлекши трепан, удаляют диск. После этого, повернув винт за шляпку, отделяют этим движением пластину от тела рукоятки и последнюю уносят. Пластина, освобожденная от рукоятки, остается в камере. Если нужно, выдвигают ее для очищения области позади трепанационного отверстия (выдвигание делается до нити) и затем вдвигают на место; теперь укладывают трансплантат, иссеченный у глаза-гостя коронкой ручного или гиппелевского трепана (имеющий 4 *мм* в диаметре), в отверстие, накрывают конъюнктивальной лентой (или яичной пленкой) и, завязав швы, удаляют нить из конца пластины, после чего извлекают пластину.

В целом ряде случаев я применял новый трепан, и он выполнял свою роль безукоризненно.

Пользование трепаном Филатова — Марцинковского значительно облегчает операцию и избавляет от опасности соскальзывания трепана с пластины.

РОГОВИЦА ТРУПА КАК МАТЕРИАЛ ДЛЯ ПЕРЕСАДКИ[24]

В усовершенствовании операции пересадки роговицы советские офтальмологи добиваются все новых и новых успехов. С напряженным вниманием следят за этими успехами слепые и инвалиды; каждый удачный случай вызывает увеличение запросов и обращений в те учреждения, которые производят операции пересадки. И недалеко то время, когда число желающих подвергнуться операции возрастет настолько, что перед офтальмологами встанет вопрос о том, как обеспечить пациентов материалом для пересадки.

Чисто организационными мерами возможно рационализировать использование тех глаз, которые энуклеируются в различных учреждениях, и увеличить возможность производства операции пересадки роговицы, но это — до известного предела. Рано или поздно энуклеированных глаз не хватит. И потому следует подумать заблаговременно о выходах из положения. Их может быть два: путь донорства и путь использования глаз трупов. О первом, как о слишком сложном социальном вопросе, я говорить не буду, считая, что раньше должен быть выяснен вопрос о трупном материале.

Этот вопрос в свою очередь связан с целым рядом организационных мер и в особенности с консервацией энуклеированных у трупа глаз, так как только очень редко такой глаз можно использовать для пересадки тотчас же.

В литературе мы имеем несколько важных указаний, относящихся к этому вопросу и дающих основание для надежд на возможность благоприятного его разрешения. Так, по вопросу о консервировании глаз имеется наблюдение Мажито, относящееся, правда, к глазу, энуклеированному у животного, но имеющее серьезное принципиальное значение: глаз был положен в гемолизированную кровь донора, выдержан при температуре 5° выше нуля в течение восьми суток, после какового срока от него взят кусочек роговицы для частичной пересадки. Трансплантат прижил, и прозрачность его сохранилась в пределах времени наблюдения (2 года).

По вопросу об использовании глаз трупа мы имеем следующие указания: 1) пересаженные от трупа роговицы способны приживать (случаи Савельева, Шимановского, Фукса); 2) прозрачность трансплантата может длительно сохраниться: так, в случае Мажито роговица зародыша оставалась прозрачной в течение срока наблюдения (9 месяцев).

---

[24] Впервые опубликовано в «Сов. вестн. офтальм.», 1934, т. IV, в. 2, стр. 222–224.

Эти данные являются только началом путеводной нити среди трудностей проблемы использования роговицы трупа для пересадки.

Я поставил своей задачей проверить вопрос о трупных глазах клинически и веду в этом направлении работу.

Трудностей встретилось много. Чисто внешнее препятствие — необходимость пользоваться только трупами безродных — было устранено благодаря тому, что мое ходатайство о разрешении брать глаза у трупов без согласия родных было удовлетворено Наркомздравом и Наркомюстом Украины, издавшими соответствующую инструкцию. Но самое получение материала остается еще довольно сложной задачей. По закону нельзя брать глаза ранее двух часов после момента смерти. В течение этого времени труп остается при палатной температуре, которая даже и зимой значительно превышает тот оптимум (от 4 до 6° выше нуля), который указал Мажито. Если удавалось взять глаз у трупа через 2–3 часа после смерти, то такой глаз (обмытый 1%-ым водным раствором бриллиантовой зелени и положенный в банку с притертой пробкой) при перевозке в клинику неизбежно подвергался перемене температурных условий, так как я не располагал для перевозки его термостатом на 4–6° выше нуля.

В других случаях глаз имел до момента попадания на операционный стол или в ледник иную судьбу.

Так, в части случаев глаз удавалось получить от трупа через 3–5 часов после пребывания его в палате. В другом ряде случаев его приходилось энуклеировать уже тогда, когда труп оказывался вынесенным через 2–3 часа после смерти больного в морг, где он находился в течение нескольких часов; в этих случаях глаз подвергался действию различных температурных колебаний: температура была различной в палате, при переноске трупа в морг, на пути в клинику, в клинике.

Проделав один из указанных путей, глаз при благоприятном стечении обстоятельств немедленно попадал на операционный стол; в других случаях он оставался в банке, в которой был доставлен (без жидкости, роговицей вверх), и попадал в обыкновенный ледник, где температура была равна 4–6° выше нуля. Из ледника его брали для операции в различные сроки — от 17 до 56 часов. Глаза брали у людей, умерших от болезней сердца, травмы, болезней почек; у них не было инфекций, положительной реакции Вассермана и клинических признаков сифилиса. Таким образом, температурные условия были далеки от оптимума, указанного Мажито, и приближались к нему только с переходом глаза в ледник. Нет никакого сомнения, что необходимо рационализировать дело получения трупного материала так, чтобы он не подвергался температурным колебаниям за пределы 4–6° выше нуля. Но пока это будет достигнуто, очень интересно проследить судьбу трансплантата, полученного от глаза трупа при указанных выше условиях. При изучении «трупной проблемы» надо выяснить, в первую очередь, представляет ли послеоперационный период при пересадке трупного материала отличия от такового же при пользовании материалом от глаз живых людей и какое влияние имеют колебания и длительность консервации глаза. Я имею в виду проанализировать мой материал, пока же отмечу, что короткие наблюдения за моим материалом (несколько месяцев) свидетельствуют о том, что трансплантаты от трупов (даже консервированные) в пределах наблюдения были не хуже, чем от «живых» глаз. Этот факт, конечно, недостаточен для заключения о возможности достижения при помощи трупного материала (примененного «остро» и после консервации) конечной цели пересадки — стойкого прозрачного приживления, он оправдывает лишь дальнейшие исследования в этом направлении. Неизмеримо важнее наблюдения длительные, которые

только и могут решить вопрос о пригодности трупного материала (и о границах этой пригодности) для пересадки. В этом отношении и представляет интерес нижеследующий случай.

Больной В., 33 лет, крестьянин, поступил в глазную клинику Одесского медицинского института 17.III 1932 г. по поводу слепоты обоих глаз, развившейся 18 лет назад после оспы.

При исследовании найдено: левый глаз атрофирован, зрение = 0; правый глаз: роговица на большей части своей площади помутнела; в своей середине бельмо представляется интенсивно белым, вокруг этого центрального белого пятна (3X5 *мм*) имеется серая полоса шириной 2–3 *мм*; на периферии бельма имеется очень узенькая полоска полупрозрачной роговицы. В роговицу и бельмо со всех сторон врастают сосуды, доходящие до середины. Бельмо несколько уплощено. Чувствительность в области бельма есть. Передняя камера как будто есть. Нистагм при боковых движениях глаза. Светоощущение есть при почти правильной проекции.

19.III 1932 г. операция частичной сквозной пересадки роговицы (В. П. Филатов). Акинезия, уздечный шов на верхнюю и нижнюю прямые мышцы, ретробульбарная анестезия. Ввиду упорного поворота глаза кнутри — тенотомия внутренней прямой мышцы. Выкроена конъюнктивальная лента кверху от верхнего края роговицы (5 *мм* ширины, 11 *мм* длины); у нижнего края роговицы — надрез конъюнктивы. Через свободный конец ленты и край нижнего разреза проведены 3 шва и отодвинуты в сторону. Из роговицы глаза трупа иссечен трепаном Гиппеля диск 4,4 *мм* в диаметре, положен на шпатель эпителием кверху и прикрыт чашкой Петри.

Линейным ножом Грефе сделано два разреза роговицы; нож вколот у наружного края роговицы, выведен у внутреннего; длина наружного разреза равна 6 *мм*, внутреннего — 4 *мм*. Через разрез проведена пластина из слоновой кости; через отверстие в ее внутреннем конце проведена нить, которая передана ассистенту. Бельмо протрепанировано посредине над пластинкой коронкой 4,05 *мм* в диаметре; трепанация удалась без осложнений.

Трансплантат положен в отверстие; он хорошо пришелся. Через трансплантат перекинута конъюнктивальная лента, причем наложен добавочный шов на конъюнктиву. Пластина извлечена. Повязка на оба глаза.

Глаз, послуживший для пересадки, взят от трупа больного 67 лет, умершего 41 час назад от нефрита; будучи принесен из палаты отделения 1 Советской больницы, глаз находился до начала операции в леднике при температуре 4–6°; роговица его ко времени операции представляла слабую диффузную муть.

21.III конъюнктивальная лента резецирована. Трансплантат лежит хорошо, но сильно мутный; эпителий ровный, имеет блеск.

22.III трансплантат довольно прозрачен, сквозь него видна серая масса; внизу — незначительная дегистенция трансплантата.

В последующие 5 дней трансплантат все более и более прояснялся: сквозь него можно было обнаружить катаракту; эпителий ровный, блестящий.

27.III появилась узенькая полоска мути в трансплантате, которая через двое суток исчезла. Дегистенция, несколько дней нараставшая, начала уменьшаться.

Через 2 недели после операции с внутреннего края трансплантата появилась небольшая полоска помутнения и началось незначительное врастание сосудов.

К концу месяца после операции трансплантат был довольно прозрачен, покрыт ровным эпителием; количество сосудов в нем уменьшилось и было очень незначительным. В течение последующих двух недель замечалось некоторое помутнение трансплантата и усилилось развитие в нем сосудов, которые доходили до середины трансплантата. Через трансплантат хорошо была видна катаракта, к которой был приращен на всем своем протяжении край зрачка.

10.VI больной выписался и не показывался до конца ноября. При осмотре его в последних числах ноября, т. е. через 8 месяцев после операции, прозрачность центральных частей трансплантата найдена довольно хорошей, и сквозь него прекрасно видна катаракта с утолщенной сумкой; круговая задняя синехия; эпителий ровный; количество сосудов значительно меньше, чем в мае, оно невелико, и располагаются сосуды главным образом у нижнего края трансплантата; по окружности трансплантата хорошо выраженное рубцовое колечко; зрение равно светоощущению при живой правильной проекции. В мае 1933 г. состояние глаза такое же, как и в ноябре 1932 г.

Настоящий случай, прослеженный почти 14 месяцев, показывает, что трупный материал, использованный для операции через 41 час после смерти, не только может вести себя в послеоперационном периоде, как «живой» трансплантат, но и способен к длительному сохранению прозрачности. Я не говорю еще — к стойкому, так как в вопросе о пригодности трупного материала окончательное право на таковую оценку могут дать только еще более продолжительные наблюдения. Но мой случай в значительной мере внушает бодрость в деле применения для операций трупного материала[25].

[25] В ноябре 1933 г. мне удалось увидеть больную, которой 7 месяцев назад я сделал частичную сквозную пересадку роговицы по поводу бельма после паренхиматозного кератита. Роговица взята от трупа через 2 часа после смерти и сохранялась при температуре 6 °С еще 19 часов. Прозрачность трансплантата, окруженного белым колечком, настолько хороша, что видны зрачок и глазное дно. Зрение = 0.

ЗАМЕТКИ ПО ВОПРОСУ О ТЕХНИКЕ ПЕРЕСАДКИ РОГОВИЦЫ[26]

ОБ УКРЕПЛЕНИИ ТРАНСПЛАНТАТА ПРИ ЧАСТИЧНОЙ СКВОЗНОЙ ПЕРЕСАДКЕ РОГОВИЦЫ

В ряде статей я высказывался очень одобрительно относительно покрытия трансплантата при частичной сквозной пересадке роговицы конъюнктивой в форме ленты, которая выкраивается в верхнем отделе глаза и кладется на трансплантат эпителиальной стороной.

Покрытие роговицы лоскутами конъюнктивы для лечения язв, ран, фистул и т. д. было предложено Шелером еще в 1877 г., т. е. раньше Кунта. Шелер дает различные модификации конъюнктивального покрытия роговицы: в одних случаях лоскут ложится на роговицу раневой поверхностью (как и в методе Кунта), в других — эпителиальной поверхностью. Шелер дает описание следующих способов «эпителиального» покрытия.

1. Лентообразный лоскут конъюнктивы, основание которого находится у лимба, перекидывается через роговицу раневой поверхностью вперед, и конец его пришивается к губе разреза конъюнктивы, сделанного у противоположного участка лимба.

2. Выкраиваются два длинных лоскута — один вверху, другой внизу; верхний кладется эпителиальной стороной на роговицу, а нижний поворачивается вокруг длинника и кладется раневой поверхностью на раневую поверхность первого лоскута.

3. Выкраивается лоскут конъюнктивы с основанием у экватора, с другой стороны — небольшой лоскут с основанием у лимба. Верхний лоскут натягивается на роговицу, где и встречается с концом нижнего лоскута, положенного эпителием на роговицу.

Верхний длинный лоскут кладется на роговицу эпителием; нижний длинный лоскут кладется на верхний эпителием на его раневую поверхность.

Зеллербек (работу которого в подлиннике я прочитал, как и работу Шелера, только недавно) применил шелеровское покрытие лоскутами, обращенными эпителием к роговице, при пересадке роговицы.

По поводу своего первого случая пересадки Зеллербек ограничивается указанием на то, что трансплантат (взятый от кролика) был покрыт конъюнктивальным лоскутом.

---

[26] Впервые опубликовано в «Сов. вестн. офтальм.», 1935, т. VI, в. 1.

Во втором случае трансплантат был прикрыт «длинным верхним конъюнктивальным лоскутом, который у нижнего лимба был укреплен швами. Этот покрывающий лоскут, который должен был обеспечить положение новой роговицы на манер шины, сошел через два дня». Из сказанного не ясно, какой стороной ложился лоскут на трансплантат.

В третьем случае Зеллербек очертил два конъюнктивальных лоскута вертикальными разрезами, концы которых в верхней и нижней переходных складках были соединены поперечными разрезами; ширина лоскутов равнялась 7 *мм*. Лоскуты были отсепарованы от склеры так, что, будучи положены снизу и сверху своей эпителиальной стороной на роговицу, они друг друга отчасти покрывали, что позволило позднее произвести наложение швов; по остановке кровотечения лоскуты были откинуты назад.

После трепанаций, укладывания трансплантата и образования временной фистулы у края роговицы (каковую Зеллербек считал полезной) Зеллербек перекинул оба конъюнктивальных лоскута их эпителиальной поверхностью через операционную область; он фиксировал их сперва над вершиной роговицы двумя кетгутовыми швами, которые охватывали (umfasten) средние части, обращенные друг к другу концевыми поверхностями (endflächen) лоскутов. Чтобы воспрепятствовать соскальзыванию образованной таким образом шины в одну или другую сторону, Зеллербек положил через соответствующие друг другу углы еще добавочные швы, чтобы крепким натягиванием последних достигнуть более сильного напряжения конъюнктивальных лоскутов. Благодаря этому лоскуту была обеспечена кривизна, соответствующая кривизне роговицы.

Описав свой случай и перейдя к общим рассуждениям о технике пересадки, Зеллербек высказывает следующие соображения по поводу покрытия трансплантата конъюнктивой, которое он называет методом Шелера: «При применении верхнего и нижнего конъюнктивальных лоскутов шириной и длиной 7 *мм*. которые кладутся на область операции и сшиваются в горизонтальном меридиане четырьмя швами — соответственно кривизне роговицы с довольно значительным натяжением, получается безупречная шина для трансплантата, которая, следуя движениям глаза, обеспечивает на 2–3 дня вместе с закрытием век и повязкой все, что только можно ожидать в отношении противодавления».

Против применения этого метода можно было бы теоретически возразить, что довольно значительное повреждение из-за непосредственно возникающих воспалительных расстройств или же ограничения доставки питательного материала к бельму может затруднить приживление трансплантата.

Опыт показывает, однако, что первичная реакция нисколько не опасна и что роговица может приживать с сохранением прозрачности.

«Исходя из этой именно точки зрения, я не задумался бы, — пишет Зеллербек, — применить покровные лоскуты Шелера, если бы я опять счел необходимой применить подобную шину. На более серьезное размышление наводят, однако, те расстройства, которые были причинены в третьем случае со стороны нижнего конъюнктивального лоскута и которые значительно понизили результат и, может быть, уничтожили бы его, если бы я тотчас не вмешался».

Полагая, что грануляционный процесс на лоскутах и на местах, откуда они взяты, является вредным для судьбы трансплантата, Зеллербек отказывается от метода покрытия трансплантата конъюнктивальными лоскутами. Вот его буквальное выражение (Graefe's Arch, f. O., т. XXIV, в. 4, стр. 33): «На основании этих соображений я склонен отказаться при будущих опытах от покрытий конъюн-

ктивальными лоскутами; я считаю себя тем более вправе это сделать, что я могу обеспечить положение трансплантата образованием временной фистулы».

В дальнейшем Зеллербек, описывая в конце своей статьи предлагаемый им способ частичной сквозной пересадки (центральными пунктами которого являются предлагаемый им трепан и образование временной фистулы), уже не упоминает среди актов операции о методе покрытия трансплантата конъюнктивальными лоскутами.

Из статьи Зеллербека видно, что, применив, по его собственным словам, метод Шелера для покрытия трансплантата, он нашел одиночные лоскуты неудобными и отказался от них; конъюнктивальную шину из двух лоскутов он нашел весьма удобной для удержания трансплантата, но и от этого метода он отказался, опасаясь вредного влияния процесса гранулирования лоскута и дефекта конъюнктивы.

Не претендуя на исторический приоритет в вопросе о покрытии трансплантата эпителиальной стороной конъюнктивы, я замечу только, что пришел к применению этого метода, не будучи знаком со статьей Зеллербека; покрытие же двумя лоскутами считаю неудобным; такое покрытие может потребоваться только в случае недостаточности конъюнктивы склеры. Пользуясь двумя лоскутами, трудно рассчитать степень их натяжения друг к другу для получения достаточного давления на трансплантат.

Я, в отличие от Зеллербека, считаю удобным применение одиночного лоскута, избранным местом взятия которого является верхний отдел глазного яблока. Как всякий метод, и метод покрытия конъюнктивальным лоскутом в своем осуществлении на больном требует соблюдения ряда условий. Я позволю себе дать здесь описание этого метода в том виде, как он выполняется мной.

1. Под конъюнктиву склеры в верхнем отделе глаза делается инъекция 1%-го новокаина в количестве 0,5 *см* ^{3}.

2. Концы уздечного шва разводятся в стороны, для того чтобы можно было сделать горизонтальный разрез конъюнктивы возможно высоко, дабы лоскут имел длину около 10 *мм*.

3. Разрез должен иметь в длину 6–7 *мм* (при трансплантате 4 *мм*).

4. Сделав разрез, отсепаровывают конъюнктиву до лимба. В начале отсепаровки при конъюнктиве оставляют много подконъюнктивальной ткани, чтобы было за что держаться швам. Дальше конъюнктива отсепаровывается тонко.

От концов разреза, удерживая конъюнктиву в несколько натянутом состоянии пинцетами, проводят два разреза конъюнктивы до лимба при помощи ножниц (лучше прямых).

Отвернув лоскут книзу, подсекают несколько его связи у лимба, чтобы лучше освободить его.

5. В каждый из углов конца лоскута проводится по одному шву на двух иглах каждый. Лоскут откидывается кверху.

6. У нижнего края роговицы делается разрез конъюнктивы длиной 6–8 *мм*, и конъюнктива отсепаровывается на глубину 5 *мм*.

7. Иглы каждого из упомянутых выше швов проводятся глубоко под отсепарованной конъюнктивой и выводятся на поверхность. Иглы снимаются. Швы отводятся в сторону, чтобы они не мешали следующим актам операции.

8. После того как трансплантат уложен в отверстие, верхний конъюнктивальный лоскут накладывают на бельмо, протягивая в то же время двойные швы. Конец лоскута входит под переднюю губу нижнего конъюнктивального разреза. При завязывании нитей (хирургическими узлами) лоскут натягивается настолько, насколько нужно, чтобы он лег на трансплантат плотно. Такое подконъюнктивальное укрепление конца ленты двойными швами гораздо лучше обеспечивает натягивание лоскута и его положение, чем обычные одиночные швы. Нити перерезаются не у самого узла, так как при длинных кончиках легче снимать швы. Рана конъюнктивы вверху не зашивается.

9. Повязка.

Послеоперационный период. Если конъюнктива перед операцией не была воспалена, то, как правило, отделяемое при первой перевязке через сутки ничтожно; сделав туалет и впустив атропин, накладывают повязку. При второй перевязке (еще через сутки) можно снять покрытие лоскута. Но в последнее время я снимаю его обычно через трое суток. Я не видел вреда для трансплантата и при снятии покрытия через четверо суток.

Снятие покрытия представляет собой довольно деликатную процедуру, главным образом, потому что больной уводит глаз или сжимает веки.

Впустив 5%-й кокаин, поручают помощнику разводить веки пальцами (обернутыми марлей) и надрезают узлы швов остроконечными ножницами. Удалив швы, берут лоскут за его конец пинцетом, заставляя больного смотреть вниз, и отсекают лоскут в верхней части. Только в редких случаях требуются векоподъемники или векорасширитель. Сжимание век может сопровождаться повышением внутриглазного давления; явление это нежелательно и может быть поводом к смещению трансплантата; ввиду этого и не следует снимать лоскут раньше двух суток. Если подтвердится, что пребывание лоскута в течение четырех и более суток не вредит трансплантату, то снятие швов значительно упростится вставлением векорасширителя. Непременное условие для снимания покрытия — хорошее, хотя бы и дневное, освещение.

Покрытие конъюнктивальной лентой я считаю гораздо более удобным, чем покрытие яичной пленкой, которая, однако, необходима тогда, когда конъюнктиву взять неоткуда из-за рубцовых ее изменений. Заживление дефекта на месте взятия конъюнктивы происходит скоро; через продолжительный срок (полгода и год) удавалось иногда брать лоскут на том же месте при повторной операции. Иногда, при недостаточно хорошей конъюнктиве, не удается выкроить лоскут достаточной длины, и в таком случае надо сделать второй снизу, как это делал Зеллербек. В настоящее время я занят дальнейшей разработкой метода покрытия трансплантата конъюнктивой.

Теоретически возможны следующие модификации.

1. Если операция пересадки не является безотлагательной, то можно выкроить конъюнктивальную ленту заблаговременно и покрыть ею бельмо так, как указано выше. Оставаясь на месте течение нескольких недель, лента покроется по своей раневой поверхности эпителием и припасуется своей эпителиальной поверхностью к форме бельма. При операции пересадки конец ленты должен быть перерезан внизу; через него надо провести двойные швы; по окончании пересадки конец пришивается на старое место. Такое приготовление ленты заблаговременно упростит операцию пересадки.

Можно ускорить эпителизацию раневой поверхности ленты, положив на нее полоску конъюнктивы склеры (раневой поверхностью к таковой же ленты).

2. Ленту конъюнктивы можно выкраивать такой формы, чтобы по бокам ее имелись два выступа, которые и смогут быть пришиты в разрезы конъюнктивы у концов горизонтального меридиана роговицы; такое покрытие с четырьмя точками опоры, надо думать, будет лежать особенно неподвижно.

Можно подготовить заблаговременно ленту из конъюнктивы склеры в наружной половине глазного яблока; лента выкраивается широкой в середине, а к концам уже; сшив ее свободные края друг с другом, превращают ее в своего рода «конъюнктивальный круглый стебель», который и может быть использован в будущем для пересадки роговицы.

МОДИФИКАЦИЯ ТРЕПАНА ФИЛАТОВА — МАРЦИНКОВСКОГО И ЕГО ПРИМЕНЕНИЕ

При описании трепана Филатова — Марцинковского мной было указано, что разрезы в бельме, служащие для проведения предохранительной пластины через переднюю камеру, делаются неодинаковой ширины: наружный — 6 *мм*, внутренний — 3 *мм*. Соответственно этому и пластина, имеющая в ширину 5,5 мм, на конце своем сужена до 2,50–2,25 *мм*.

Если сделана ошибка в расположении разрезов, то может случиться, что пластина упрется своими плечиками у концов внутреннего разреза раньше, чем муфта трепана дойдет до того места, в котором желательно сделать трепанацию. Ввиду этого я советую делать и второй (внутренний) разрез такой же ширины, как и наружный, т. е. в 6 *мм* для пластины в 5,5 *мм*. Пластина может остаться та же самая. Но в новом образце трепана ФМ А. П. Марцинковский делает по моему указанию пластину без узенького носика — такую, конец которой приближается по форме к овалу.

Проведение нити в конец пластины после прохождения ее необязательно; можно удерживать конец пинцетом или совсем не удерживать. Пластину надо привинчивать, конечно, только по длинной оси рукоятки.

Так как проведение даже и одинаковой ширины разрезов в бельме при помощи ножа Грефе представляет некоторые трудности, то я пользуюсь теперь особым ножом с параллельными тупыми краями и режущим концом; нож этот сконструирован по моему предложению А. П. Марцинковским. Ширина ножа — 6 *мм* при пользовании пластиной в 5,5 *мм*. Проведение такого ножа через переднюю камеру дает разрезы одинаковой ширины и удается очень легко. По выведении ножа проводится через разрезы пластина трепана.

Нож этот подобен ножу, которым пользуются для своей техники пересадки без трепана Рамон и Кастровьехо.

В недавнее время Нижетич предложил модификацию моего метода предохранительной пластины следующего рода: он проводит через переднюю камеру нож, конец которого имеет вид ланцета с остро отточенными краями; на остальном протяжении (10 *мм*) нож имеет тупые параллельные края, отстоящие друг от друга на 6 *мм*; нож составляет продолжение ручки, а не стоит к ней под углом, как нож, применяемый мной. Проведя нож через камеру, Нижетич трепанирует бельмо прямо на нем и удаляет его уже после укладывания трансплантата. По мнению автора, нож очень удобен. Я лично думаю, что в способе Нижетича есть два пункта для возражения: 1) трепанация не всегда может быть точно ориентирована на нож; когда я еще не пользовался трепаном ФМ, трепан иногда соскальзывал с пластины; 2) коронка трепана должна легко тупиться о нож-пластину, что при невозможности иметь искусного точильщика представляет важный дефект метода.

Пользование вышеуказанным ножом показано именно в комбинации с трепаном ФМ, так как при последнем трепан ориентирован на пластину.

ОБТУРАТОР ДЛЯ ОСТАНОВКИ ВЫПАДЕНИЯ СТЕКЛОВИДНОГО ТЕЛА ПРИ ОПЕРАЦИИ ЧАСТИЧНОЙ СКВОЗНОЙ ПЕРЕСАДКИ

Я указал в предыдущих моих работах на следующие меры при выпадении стекловидного тела, происходящем при частичной сквозной пересадке.

а) Если операция происходит при применении предохранительной пластины и стекловидное тело выпадает после выдвигания пластины при очищении области трепанационного отверстия от шварт, то остановка достигается продвиганием пластины через разрезы. Трансплантат укладывается на место, покрывается конъюнктивой, и после этого пластина удаляется.

б) Если операция производится без предохранительной пластины, то для остановки выпадения применяются:

1. Пришивание трансплантата к краям отверстия — способ трудный и обрекающий трансплантат на помутнение.

2. Проведение двух-трех швов через край отверстия и позади бельма, которыми трансплантат охватывается как сеткой. В одном из двух случаев я применил этот способ с успехом.

3. Проведение через переднюю камеру пластины из слоновой кости, которая закрывает трепанационное отверстие сзади. После укладывания трансплантата и укрепления его при помощи конъюнктивальной ленты пластина удаляется.

Для проведения пластины делаются два разреза бельма (оба шириной 6 *мм*). Разрезы эти можно делать ножом Грефе или лучше ножом с острым концом и тупыми параллельными краями шириной 6 *мм* (В. П. Филатов).

Проведение разрезов в бельме сильно облегчают опорные роговичные швы, если они были применены до трепанации; при их отсутствии приходится обычно брать край отверстия пинцетом, чтобы иметь опору для проведения ножа. Если для разреза применен упомянутый нож с тупыми краями, то он сам может служить для закрытия отверстия сзади. Метод последовательного применения пластины испытан с успехом.

4. Покрытие бельма при помощи целлулоидного колпачка предложено Петруней. Личного опыта с этим методом я не имею.

К указанным способам, применяемым при столь грозном осложнении, как выпадение стекловидного тела, я добавлю еще следующее предложение, о котором лишь вкратце упомянул в одной из моих статей.

По моему предложению А. П. Марцинковский сделал обтуратор, имеющий вид диска, от середины которого перпендикулярно к нему идет стержень. Диск и начало стержня сделаны из слоновой кости, продолжение стержня металлическое.

Когда начинается выпадение стекловидного тела, диск с некоторым усилием просовывается через трепанационное отверстие в бельме в переднюю камеру; стержень из косого положения, в каком он был в момент проведения диска в камеру, переводится в вертикальное; потянув его вперед, плотно замыкают диском отверстие, чем и прекращают выпадение стекловидного тела. Удерживая диск плотно прижатым к задней поверхности бельма, проводят два разреза в бельме (как упомянуто выше) и, проводя пластину через камеру, вынимают обтуратор, для чего стержню надо придать косое положение.

Пластина закрывает теперь отверстие сзади вместо обтуратора и таким образом дает возможность положить трансплантат и закрыть его конъюнктивальной лентой, после чего удаляется и пластина.

Обтураторов надо иметь несколько, так как растяжимость краев отверстия может быть различна. Обычно для трепанационного отверстия в 4,05 *мм* подходит диск диаметром 5,5 *мм*. Если он не задерживается краями отверстия, то вводится диск в 6 мм. Набор обтураторов должен состоять из дисков в 5; 5,5; 6 и 6,5 *мм*.

Метод этот я испытал на практике с успехом. Инструмент можно назвать «ретроградным дисковидным обтуратором».

АЛЛОПЛАСТИКА ПРИ ПОЛНЫХ «БЕЗНАДЕЖНЫХ» БЕЛЬМАХ[27]

(Предварительное сообщение)

Во многих случаях при полных бельмах нет возможности сделать частичную пересадку роговицы, так как очевидно, что она обречена на неудачу. Сюда относятся эктатические бельма, бельма с частичными стафиломами, бельма с симблефаронами, полные стафиломы, буфтальм, эктазии лимба и склеры и очень груборубцовые, келоидные бельма.

При грубых рубцовых бельмах иногда возможна мелиорация, предложенная мной (послойная или сквозная). При полных стафиломах возможно испытать путь предварительной полной пересадки роговицы с целью создания почвы для частичной пересадки впоследствии (идея Эльшнига). Но при неудаче этих мероприятий и в остальных из перечисленных выше случаев мысль невольно останавливается на аллопластике — на вставлении прозрачного протеза в отверстие, сделанное в бельме. Путь этот считается окончательно оставленным. У меня возникли, однако, некоторые новые предположения по этому вопросу, которые я позволю себе высказать в виде предварительного сообщения, изложив краткие литературные сведения об аллопластике.

Пересадка искусственной роговицы в бельмо с оптической целью впервые осуществлена Нуссбаумом в 1853 г. По его идее в отверстие, сделанное в бельме, вставлялся протез, имеющий вид запонки, из горного хрусталя. Все подобные операции Нуссбаума закончились неудачей — протезы вываливались; в случае же Вебера такой протез удержался в течение шести месяцев, прибавки зрения больной не получил. Гиппель испытал этот способ операции на двух пациентах: в одном случае протез вывалился через несколько дней, в другом — через 5 недель; прибавки зрения также не было. Небольшой выигрыш в отношении зрения получил Гейсер, оперировавший по способу Нуссбаума; больной находился под наблюдением всего 2 месяца. Гиппель модифицировал протез Нуссбаума: стеклянную пластинку (диаметром 2 *мм* и толщиной 1–2 *мм*) он включил в золотую оправу шириной 0,25 *мм*; последняя имела еще закраинку шириной 1 *мм*. Закраинка спереди должна была препятствовать протезу про-

[27] Доложено на заседании офтальмологической секции Единого медицинского общества в мае 1936 г. Впервые опубликовано в «Сов. вестн. офтальм.», 1936, т. IX, в. 4. стр. 400–404.

валиться в стекловидное тело, закраинка сзади должна была мешать ему вывалиться из глаза. Стеклышко в случае надобности могло быть вынуто из оправы, очищено и затем снова водворено на место. Но и такой формы искусственная роговица в оперированных Гиппелем 12 случаях не удержалась на месте. Граденигo предложил протез иной конструкции: стеклянный цилиндрик длиной 7–9 *мм* он припаивал к задней поверхности искусственного глаза, производил крестообразный разрез бельма, в который и проводил стеклянный цилиндрик; искусственный глаз должен был удержать последний на месте. Способ не нашел последователей. Бакер для удержания стеклянного протеза в бельме вызывал искусственный симблефарон; протез через 2 месяца вывалился. Диммер заменил стеклянные протезы целлулоидными; он вводил их со стороны передней камеры через предварительно сделанный в бельме разрез. Протезы эти также не удержались. Ван Миллинген срезáл все бельмо, удаляя хрусталик или обызвествившуюся катаракту, затем на полученный дефект укладывал контактное стекло. В одном случае через 5 месяцев развился панофтальмит, в двух других получилась небольшая прибавка зрения. Зальцер видоизменил протез Гиппеля следующим образом.

Пластинку горного хрусталя (диаметром 4–5 *мм*, толщиной 0,5 *мм*) он вставил в платиновую оправу (шириной 1 *мм*), которая на своей передней поверхности имела несколько очень тоненьких острых шипиков. Укреплялся протез со стороны передней камеры, куда он вводился через предварительный разрез бельма, причем шипики проникали через толщу бельма. Спустя месяц после укрепления протеза производилась вторая операция — трепанация бельма над местом, где находился горный хрусталь. Из оперированных Зальцером четырех случаев три закончились полной неудачей: 2 глаза атрофировались, в одном случае протез пришлось вынуть через 10 дней из-за сильного раздражения глаза. В одном же случае протез удержался 2 $^{3}/_{4}$ года, после чего все же вывалился; выигрыша для зрения не было (позади стекла образовалась пленка). У больного, оперированного Шредером по способу Зальцера и считавшего даже пальцы на расстоянии 2,25 *м*, протез выпал через 8 месяцев; сперва, как и в случаях Зальцера, прорезались шипики, которые своим трением о конъюнктиву век вызывали очень сильное раздражение, а затем выпал и самый протез. Чтобы защитить конъюнктиву век от трения шипиков, Зальцер вынужден был покрывать их конъюнктивой глазного яблока по Кунту. Кац срезáл бельмо и покрывал отверстие целлулоидным колпачком; успеха не было.

Мое предложение заключается в следующем.

Конъюнктивы склеры, как известно, довольно прозрачны. При покрытии трансплантата при частичной сквозной пересадке лентой конъюнктивы я нередко отмечал, что пациент при перевязках кое-что видит сквозь покрывающую трансплантат конъюнктивальную ленту. При применении метода Кунта при ранениях роговицы я встречал случаи, когда лоскут конъюнктивы покрывал зрачковую область; если, как это бывает часто при моей модификации метода Кунта, лоскут удерживается хорошо и остается на месте надолго, то он настолько истончается и делается столь прозрачным, что сквозь него пациент видит пальцы. Прозрачность конъюнктивы склеры могла бы, подумалось мне, быть использованной для покрытия прозрачного протеза, вставленного в отверстие, сделанное в бельме.

Схема моей операции аллопластики такова. Бельмо покрывается широкой лентой конъюнктивы (выкроенной лучше всего кверху), которая ложится на него эпителиальной стороной; конец ленты пришивается в разрезе конъюн-

ктивы противоположного края бельма (снизу). На наружной половине глазного яблока конъюнктива надрезается вдоль лимба и отсепаровывается настолько, чтобы ее легко можно было натянуть к противоположному краю бельма, где конъюнктива тоже надрезается и подсепаровывается. Раневые поверхности лоскутов срастаются между собой, и бельмо оказывается покрытым двойным листом конъюнктивы герметически. Понятно, что конъюнктиву надо выкраивать очень тонко. По истечении многих недель, а может быть, и месяцев, думалось мне, конъюнктива, натянутая над бельмом, истончится и станет прозрачной. Надрезав ее параллельно лимбу, можно отвернуть ее и обнажить бельмо. В последнем делается отверстие трепаном 4 *мм* в диаметре. По удалении шварт или хрусталика сквозь отверстие можно просунуть прозрачный протез, имеющий форму двух сходящихся вершинами конусов (форма детской игрушки «диаболо»), диаметр шейки которого равен 3 *мм*, а широких оснований — 3,5 *мм*.

Благодаря указанной форме протез при смещении кпереди будет закрывать отверстие задним своим конусом герметически сзади, а при смещении кзади — передним конусом спереди. Накрыв бельмо отсепарованным лоскутом конъюнктивы, тщательно сшивают разрез. По истечении многих месяцев, я надеюсь, лоскут конъюнктивы истончится над протезом и станет прозрачным настолько, что позволит пациенту кое-что видеть. И небольшое зрение, до счета пальцев на расстоянии 0,5–1 *м*, явится большим благом.

Эту идею я осуществил в следующем случае безнадежных бельм.

Больная Н., 16 лет, ослепла от оспы в 10-летнем возрасте. Сплошное груборубцовое бельмо с большим количеством сосудов, несколько выпяченное, с дегенеративными изменениями в центральных частях. Глаз весь несколько увеличен в объеме, растянут (начинающийся буфтальм). Внутриглазное давление пальпаторно + 2; острота зрения 1/∞, проекция неправильная; цветов не различает. Больной в два приема произведена операция — пересадка стекла в бельмо (аллопластика).

26.XII 1935 г. под местной анестезией (закапывание 3%-го кокаина в конъюнктивальный мешок, инъекция 1%-го новокаина в количестве 2 *см*^{3} под конъюнктиву глазного яблока) произведен первый акт операции — подготовка конъюнктивального покрытия. Для этого я сделал разрез, конъюнктивы глазного яблока от 12 до 6 часов, отступя от лимба на 4,5–5 *мм*; лоскут этот отсепарован мной до лимба, повернут эпителиальной стороной к бельму; через его свободный край проведено 2 шва (которые несколько позднее проведены через отсепарованную снаружи конъюнктиву). Снаружи я сделал надрез конъюнктивы от 12 до 6 часов у самого лимба, отсепаровал конъюнктиву до наружного угла глаза, полученный лоскут перекинул через бельмо и раневую поверхность первого лоскута и пришил его с внутренней стороны к остаткам конъюнктивы десятью швами. Чтобы не было сильного натяжения в этом лоскуте, я сделал ближе к наружному углу глаза надрез отсепарованной конъюнктивы не во всю толщину. Через 13 дней сняты швы. Конъюнктива над бельмом несколько инъецирована. Через 3 недели конъюнктива над бельмом настолько прозрачна, что сквозь нее видны контуры бельма и дегенеративный участок в центре его.

20.I 1936 г. сделан второй акт операции — пересадка стекла (аллопластика). Акинезия, анестезия (3%-й кокаин эпибульбарно и инъекция 1%-го новокаина под конъюнктиву в количестве 3 *см*3). Наложены уздечные швы на верхнюю и нижнюю прямые мышцы.

Отступя на 5–6 *мм* от наружного угла глаза, я сделал вертикальный разрез конъюнктивы глазного яблока, которую из-за рубцов с трудом отсепаровал до лимба, но как только я ее отделил над лимбом, она в виде фартучка совершенно свободно приподнялась над бельмом; поверхность, обращенная к бельму, была вся хорошо покрыта эпителием. Через концы отсепарованной конъюнктивы и остатки конъюнктивы у наружного угла глаза я провел 3 предварительных шва, которые временно вместе с конъюнктивальным фартучком отвел в сторону. Ручным трепаном типа Эллиота диаметром 3 *мм* сделано отверстие в бельме; после удаления кружка в трепанационном отверстии прилежала шварта, большую часть которой я удалил (снаружи осталась узенькая полоска по краю), при этом выпало в небольшом количестве жидкое стекловидное тело. В полученное трепанационное отверстие вставлен стеклянный

протез, по форме напоминающий песочные часы, выдутый из стекла; диаметры передней и задней площадок — 3,5 *мм*, диаметр перешейка между ними — 3 *мм*, высота всего стекла — около 2,5 *мм*. При движении глаза в стороны вставленное стекло не имело тенденции выпасть из отверстия. Через пересаженное стекло перекинут конъюнктивальный фартучек, предварительно наложенные швы завязаны, наложено 6 добавочных швов.

В первые дни после операции отмечалось незначительное раздражение глаза, сквозь конъюнктиву хорошо были видны контуры пересаженного стекла, на поверхности которого имелся сгусток крови, который в последующие дни рассосался. Конъюнктивальные швы сняты на десятый день. Острота зрения равна движению руки на 0,5 *м*, кроме того, больная может точно сосчитать количество человек, стоящих перед ней. Через 5 недель после операции больная нечаянно ушибла оперированный глаз, вследствие чего в конъюнктиве над стеклом появилась небольшая щель, которую пришлось зашить. Через 4 месяца после операции конъюнктива, покрывающая стекло, на 5 часах истончилась, но до полного разрыва ее не дошло. Нужно сказать, что конъюнктива, покрывающая стекло, по мере удлинения срока после операции все больше и больше просветлялась. Внутриглазное давление временами было ниже нормы, причем в эти промежутки можно было отметить скопление влаги передней камеры наподобие пузыря между конъюнктивой и пересаженным стеклом. В настоящее время, через $6^1/_2$ месяцев после операции, конъюнктива, покрывающая стекло, везде цела, достаточно прозрачна, сквозь нее хорошо видны контуры пересаженного стекла, конфигурация которого совершенно не изменилась. Внутриглазное давление — норма; острота зрения = 1/180.

Аналогичную операцию, только в несколько иной модификации, я произвел этой больной и на правом глазу.

Сплошное груборубцовое бельмо после оспы с большим количеством сосудов, выпяченное, дегенеративно перерожденное в центре. Глаз увеличен в объеме, растянут; тензия +3; острота зрения 1/∞; проекция неправильная; цвета не различает.

17.II 1936 г. под местной анестезией произведен первый акт операции — подготовка конъюнктивального покрытия в виде дупликатуры. Для этого первый лоскут выкроен кнутри (начало свое он берет у слезного мясца), отсепарован очень тонко до лимба, перекинут эпителиальной стороной через бельмо и укреплен в таком положении двумя швами, которые выведены снаружи сквозь основание второго лоскута, отсепарованного от лимба, до наружного угла; этот лоскут перекинут через первый лоскут и пришит изнутри девятью швами; чтобы уменьшить натяжение во втором лоскуте, я, как и в первом случае, сделал надрез его не во всю толщину у наружного угла. Благодаря этому способу я получил над бельмом дупликатуру из конъюнктивы.

В первые дни после операции отмечалась инъекция, которая постепенно убывала, и к концу двухмесячного наблюдения сквозь дупликатуру конъюнктивы хорошо были видны контуры бельма.

20.V 1936 г., через 3 месяца и 3 дня после подготовительной операции (образования дупликатуры), я произвел второй акт операции — пересадку протеза из искусственного стекла, для чего я, как и в первом случае, предварительно отсепаровал до лимба конъюнктиву, отвел в сторону дупликатуру из конъюнктивы, затем трепаном Гиппеля диаметром 4 *мм* трепанировал отверстие в бельме. Позади последнего оказался обызвествившийся мутный хрусталик, который пришлось удалить вместе с остатками радужки; выпало в небольшом количестве стекловидное тело. В трепанационное отверстие с помощью особого пинцета, сконструированного механиком Марцинковским, я вставил стеклышко из искусственного стекла (паллопас), которое имело форму «диаболо», диаметры передней и задней площадок его были равны 5 *мм*, перешеек между ними — 4 *мм*, высота всего стекла — 2,5 *мм*. Поверх стеклышка перекинута конъюнктивальная дупликатура и наложено 6 швов.

В первые дни после операции отмечалась инъекция глаза умеренной силы, контуры пересаженного стекла хорошо видны (острота зрения = 1/80). На шестой день у больной повысилось внутриглазное давление, по поводу чего ей 27.V 1936 г. была произведена задняя склероэктомия.

Через месяц после операции конъюнктива была слегка инъецирована, сквозь нее видны были контуры пересаженного стекла. Тензия — норма; острота зрения = 1/80. Через $1^1/_2$ месяца под влиянием двукратной тупой травмы стеклышко выпало под конъюнктивальное покрытие; открыв бельмо, его водворили на место, после чего восстановилось прежнее положение, сохраняющееся 11/2 месяца.

Описанный мной метод аллопластики должен подвергнуться различным модификациям и усовершенствованиям.

1. Я веду исследования по вопросу о лучшем материале для протеза и лучшей форме последнего. Необходимо изучить, как будут переноситься кварц, горный хрусталь, различные сорта стекла, хитин, прозрачные пластмассы; необходимо, конечно, делать переднюю и заднюю поверхности протеза сферическими; опыты в этом отношении мной уже начаты при любезном содействии Д. Д. Максутова (ГОИ), академика И. В. Гребенщикова и инженера И. П. Лосева.

2. Необходимо найти наилучший способ выкраивания конъюнктивальных лоскутов с минимальной толщиной их.

3. Само собой понятно, что при наличии стафиломы необходимо резецировать часть ее, чтобы получить ее уплощение. Мной в одном случае стафиломы сделана следующая подготовительная операция: подготовив лоскуты конъюнктивы, я вырезал из стафиломы ленту и швом, проведенным через конец последней, провел ее под отсепарованную конъюнктиву склеры, чтобы дать водянистой влаге отток. Наложив лоскуты друг на друга, как описано выше, я получил прекрасное исправление стафиломы. Если отверстие в стафиломе заживет, я прибегну к протезу, если же не заживет, то возможно, что и без протеза конъюнктива, истончившись, позволит пациенту кое-что видеть.

Я подчеркиваю, что покрытие конъюнктивой протеза, примененное Зальцером, не имеет ничего общего с основой моего метода. Зальцер покрывал конъюнктивой бельмо, чтобы защитить веки от шипиков, не имея в виду использовать прозрачность конъюнктивы, и покрывал по обычному методу Кунта. Я даю новое предложение — использовать прозрачность конъюнктивы склеры, закрываю бельмо вместе с протезом окончательно и герметически эпителиальной стороной конъюнктивы. Такое герметическое закрытие обеспечит трепанационное отверстие и от проникновения инфекции. Возможно, что через долгий срок в конъюнктиве появится дегистенция; в таком случае можно передвинуть против протеза другой участок ее. Если по истечении большого срока конъюнктива окажется недостаточно прозрачной, то можно попробовать слегка надрезать ее над протезом.

Изложение моих опытов аллопластики я рассматриваю как предварительное сообщение о моих попытках к возвращению хотя бы минимального зрения при безнадежных бельмах. Конечно, о результате говорить еще рано.

ВОПРОСЫ ТЕХНИКИ ПЕРЕСАДКИ РОГОВИЦЫ

ГЕРМЕТИЧЕСКИЙ ТРЕПАН ФИЛАТОВА — МАРЦИНКОВСКОГО[28]

Одной из самых неприятных сторон операции пересадки роговицы является возможность ранения хрусталика коронкой трепана в момент окончания просекания бельма. Это осложнение, а также и стремление к устранению выпадения стекловидного тела побудили меня предложить новую методику операции с применением предохранительной пластинки, проводимой через переднюю камеру. В первоначальном своем виде эта идея имела следующее оформление.

В бельме пациента делалось 2 разреза при помощи линейного ножа Грефе, как это показано на рис. 1. Сквозь эти размеры проводилась пластинка из целлулоида; на концах этой пластинки имелись отверстия, сквозь которые проводились нити (рис. 2). Целлулоидная пленка поддерживалась за эти нити. Бельмо просекалось трепаном над пластинкой (рис. 3). Трансплантат укладывался в отверстие, сделанное в бельме, и накрывался конъюнктивальной лентой, заранее подготовленной, эпителиальной ее стороной. После этого пластинка удалялась. Если во время операции представлялось необходимым произвести очистку области зрачка от шварт, то пластинка выдвигалась из камеры назад и после очистки вдвигалась обратно, чем и прекращалось выпадение стекловидного тела.

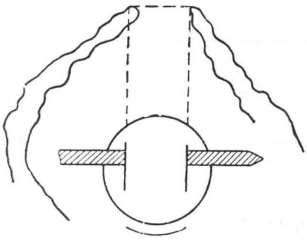

Рис. 1

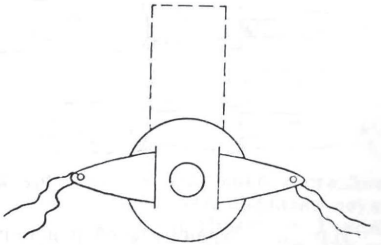

Рис. 2

[28] Впервые опубликовано в «Сов. вестн. офтальм.», 1936, т. VIII, в. 2, стр. 159–166.

Впоследствии я вместе с техником А. П. Марцинковским изобрел особый трепан, в основу которого положена идея предохранительной пластинки[29].

Взяв трепан за ручку, проводят пластинку (из слоновой кости), привинченную к нему, через 2 разреза, сделанные в бельме при помощи ножа Грефе или, лучше, особого ножа с тупыми краями, через переднюю камеру; в отверстие на свободном конце пластины проводят нить или конец крючка, и ассистент поддерживает пластинку. В верхний канал направляющего цилиндра оператор вставляет трепан и просекает бельмо над пластинкой вращательными движениями (по ходу и против хода часовой стрелки). Окончив иссечение диска из бельма, отделяют рукоятку от пластины поворотом винта и удаляют крючок (или нить) из отверстия на конце пластинки. Пластинка остается в камере. Очистив, если требуется, область позади пластины от шварт (для чего пластинка на время несколько выдвигается из передней камеры), укладывают трансплантат, накрывают его заранее приготовленной лентой конъюнктивы и после этого извлекают пластинку. Трепан ФМ-1 применялся мной многократно с успехом.

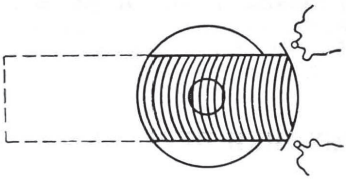

Рис. 3

Рис. 4

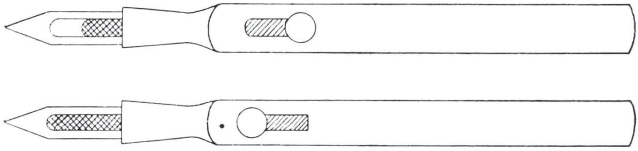

Рис. 5

Идея предохранительной пластинки, предложенная мной, была использована Нижетичем для изготовления специального ножа с тупыми краями; трепанация производится прямо над этим ножом при помощи трепана, вращаемого электричеством (схема такого ножа изображена на рис. 4).

Так как при необходимости очистить пространство позади ножа выдвигание ножа с последующим его вдвиганием, очевидно, было трудным, то в следующей модели (которую Нижетич любезно прислал мне) середина ножа сделана выдвижной: не вынимая ножа из камеры, выдвигают только среднюю часть его (как задвижную крышку ящика) и удаляют через получившуюся щель шварты; затем задвигают обратно (рис. 5).

По указанию Нижетича, нож удобен тем, что на нем хорошо иммобилизуется глаз и камера не опорожняется, что устраняет деформацию бельма во время

[29] Иллюстрации, касающиеся устройства трепана ФМ-1 и работы с ним, см. в напечатанной в данном томе работе «Оптическая пересадка роговицы».

трепанации. Я высказываю по поводу ножа Нижетича два замечания: мне казалось, что отсутствие направляющего канала (имеющегося в моем трепане) может повести к недостаточной ориентировке трепана на плоскость ножа, вследствие чего часть трепанационного отверстия может оказаться за пределами ножа; кроме этого, попадание коронки на нож легко может затупить ее.

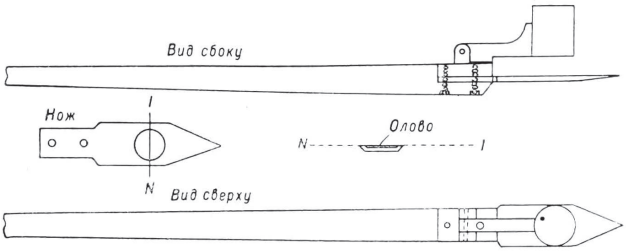

Рис. 6

Независимо от Нижетича техник Н. М. Яворский из Иркутска, работавший несколько лет назад в Одесской глазной клинике, применил идею пластинки для изобретения своего ножа-пластины для пересадки роговицы. Схема его изображена на рис. 6.

Рис. 7

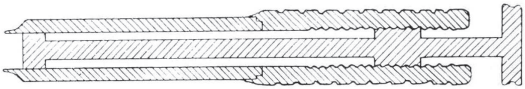

Рис. 8

Этот нож, не имеющий, правда, выдвижной пластинки, составляющей остроумное усовершенствование ножа Нижетича, обладает двумя полезными особенностями, отсутствующими в ноже Нижетича. В ноже имеется связанный с его ручкой направляющий цилиндр, по каналу которого проводится трепан, который, таким образом, ориентирован на плоскость ножа; направляющий цилиндр может откидываться на шарнире; а для того чтобы коронка трепана не тупилась о нож, поверхность последнего покрыта мягким металлом. Эта последняя идея была уже раньше осуществлена мной и А. П. Марцинковским при изобретении особой кусачки, которая имеет круглый режущий цилиндр на верхней бранше, а нижняя бранша ее покрыта мягким металлом; покрытие металлом производится, когда надо, очень простым приемом.

Таким образом, мы видим, что идея предохранительной пластинки подвергается различного рода модификациям. Работая с трепаном ФМ-1 на протяжении ряда лет, я полагаю, что он дает достаточно гарантий и против ранения хрусталика, и против выпадения стекловидного тела.

Но учитывая то обстоятельство, что проведение пластинки через камеру является добавочным актом операции, которого принципиально желательно избегнуть, я пытался искать пути для такой техники, которая могла бы быть освобождена от этого акта. Я указал на опорные роговичные швы и на профильное визирование бельма как на приемы, в значительной степени уменьшающие опасность ранения хрусталика; а для борьбы с выпадением стекловидного тела, раз оно произошло при операции без предохранительной пластины, я предложил дисковидный обтуратор с последующим проведением пластины через камеру.

В настоящее время я совместно с Марцинковским изобрел особый трепан — «герметический трепан ФМ-2», который позволяет избегнуть ранения хрусталика без применения предохранительной пластинки.

Моментами, способствующими ранению хрусталика коронкой трепана, является главным образом продавливание трепаном бельма и вытекание водянистой влаги до окончания трепанации.

Водянистая влага может вытекать, во-первых, между наружной поверхностью коронки и краем отверстия, просеченного ею, и, во-вторых, через канал коронки, который только отчасти занят иссекаемым диском.

В нашем трепане первый путь вытекания влаги устраняется тем, что наружная поверхность коронки сточена конусообразно, и, следовательно, проникая в бельмо с некоторым усилием, коронка сама затыкает отверстие герметически. Для устранения второго пути в канале коронки сделана герметическая перегородка на расстоянии 5–6 *мм* от режущего края. В момент, когда лезвие коронки начинает проникать в переднюю камеру, в отгороженное перегородкой пространство начинает проникать водянистая влага и иссекаемый диск. Воздух, находящийся в канале, несколько сожмется, но не позволит водянистой влаге войти в канал в значительном количестве, и передняя камера сохранится настолько, что лезвие коронки не коснется хрусталика. Полное опорожнение камеры произойдет только по снятии трепана. Схематически трепан ФМ-2 изображен на рис. 7. Коронка имеет цилиндрическую форму на высоту 0,5 *мм* и затем становится конусообразной (под углом в 30°).

На рис. 8 изображена другая модификация трепана ФМ-2 с передвижной переборкой. Поршень устанавливается нижней поверхностью на расстоянии 3 *мм* от края коронки. Иссеченный диск вытесняет воздух из пространства впереди поршня (он не герметичен) и сам замыкает герметически выход для водянистой влаги, упираясь в поршень. Эти обе модификации трепана ФМ-2 применялись мной, Кальфа и Вельтер в целом ряде случаев с полным успехом. Конечно, как и при пользовании трепаном Гиппеля, возможны случаи неполного просекания диска по всей окружности (что требует применения ножниц), но главная цель — избежать ранения хрусталика — трепаном ФМ-2 достигается. Наилучшим условием для применения трепана является наличие передней камеры. При отсутствии последней применимы трепаны ФМ-1 и ФМ-2. В случае, если при применении трепана ФМ-2 выпадет стекловидное тело, необходимо прибегнуть к «ретроградному обтуратору» и пластинке.

ВОПРОСЫ ТЕХНИКИ ЧАСТИЧНОЙ СКВОЗНОЙ ПЕРЕСАДКИ РОГОВИЦЫ[30]

В настоящей статье я имею в виду остановиться только на некоторых сторонах техники пересадки роговицы. Я стою на той точке зрения, что центр тяжести проблемы пересадки роговицы лежит в биологических взаимоотношениях почвы и трансплантата. Оперативная техника при современном уровне наших знаний об условиях для прозрачного приживления трансплантата не может разрешить вопрос о пересадке роговицы по существу. Усовершенствование ее при данных наших знаниях может, однако, повысить процент успешных операций, что уже имеет большое значение для тех слепых с бельмами, которые так жадно ищут нашей помощи. Вместе с тем все те приемы, которые упрощают технику и ослабляют опасность операции, способствуют большой популяризации среди окулистов пересадки роговицы, которая, надо признать, производится поразительно редко. И наряду с работами, посвященными проблеме пересадки роговицы в ее биологическом разрезе, я считаю вполне обоснованным и появление статей, посвященных вопросам техники.

В моей статье я затрону только ту технику частичной сквозной пересадки роговицы, основой которой является трепанация бельма. Для образования отверстия в бельме я пользовался и другими методами, как например иссечением куска бельма при помощи ножа Грефе и ножниц или при помощи кусачек; но эти методы настолько еще мало изучены мною, что я считаю преждевременным касаться их здесь. Я позволю себе изложить трепанационный метод пересадки в том виде, в каком он применяется мною.

Основой его являются метод Гиппеля и модификация его по Эльшнигу; я считаю их общеизвестными (Ашер, Станка, Филатов) и описание в настоящей статье излишним. Те модификации трепанационного метода, которые я вношу в метод Гиппеля — Эльшнига, создались главным образом исходя из желания найти способы для предупреждения или устранения трех опасных осложнений операции: 1) выпадения трансплантата, 2) ранения хрусталика и 3) выпадения стекловидного тела.

Вот описание техники частичной сквозной пересадки, применяемой мною.

1. Подготовка операционного поля. Кожа век и края век смазываются 1%-ым раствором бриллиантовой зелени в 70°-ом спирту. Конъюнктива промывается свежеприготовленным водным раствором той же краски (1 : 2000).

[30] Впервые опубликовано в «Трудах Одес. гос. мед. ин-та», 1936, т. I, в. 2.

2. Акинезия.

3. Анестезия. Эпибульбарная анестезия 5%-ым кокаином. Ретробульбарные инъекции 1%-го новокаина по 0,5 см^3 через кожу век, соответственно углам глазницы. Общий наркоз — только в исключительных случаях.

4. Уздечные швы на верхнюю и нижнюю мышцы, иногда на все четыре (у неспокойных больных).

5. Подготовительные мероприятия для укрепления трансплантата.

Я пользуюсь для укрепления трансплантата двумя способами: покрытием яичной пленкой или, чаще, — конъюнктивальной лентой.

В первом случае я провожу у верхнего края бельма шов по способу Эльшнига и вывожу концы его на двух иглах у нижнего края бельма, надрезав здесь конъюнктиву; такой же шов проводится в горизонтальном меридиане; швы временно отводятся в стороны. Эти швы должны лечь на яичную пленку, покрывающую трансплантат в девятом акте операции.

Во втором случае выкраивается лента конъюнктивы склеры в верхнем отделе глаза. Начало ленты — у верхней прямой мышцы, основание — у лимба; ширина — около 6 *мм*. Через конец ленты проводятся два шва, каждый на двух иглах, которые проходят под край разреза конъюнктивы, сделанный у нижнего края бельма, и выходят отступя на 0,5 *см* от края; швы эти отодвигаются временно в сторону; края дефекта конъюнктивы вверху оставляются несшитыми. Лента конъюнктивы должна лечь на трансплантат в девятом акте операции своей эпителиальной поверхностью.

6. Иссечение трансплантата из роговицы глаза-гостя. Глаз омывается водным раствором бриллиантовой зелени 1 : 2000; обернув его склеру сухой марлей и сжав его левой рукой довольно плотно, я иссекаю из роговицы диск (4 *мм*) при помощи трепана Гиппеля или ручного трепана, изготовленного А. П. Марцинковским по моим указаниям по типу трепана Эллиота. Если диск иссечен не по всей окружности, иссечение заканчивается ножницами. Диск кладется на шпателе под стеклянный колпак; как указано Эльшнигом, его нельзя помещать (во избежание разбухания) в физиологический раствор.

7 и 8. Проведение предохранительной пластинки через переднюю камеру и трепанация бельма глаза-хозяина. При просекании бельма существует немалая опасность ранения хрусталика; вынужденное удаление его сопряжено с опасностью выпадения стекловидного тела; если хрусталика нет, то стекловидное тело легко выпадает при процессе очищения пространства позади трепанационного отверстия от радужки, шварт и остатков хрусталика.

С целью защиты хрусталика от ранения трепаном и предупреждения выпадения стекловидного тела я в свое время предложил проводить, до иссечения диска из бельма, через переднюю камеру пластинку из слоновой кости, над которой и просекается бельмо.

Ввиду некоторых технических неудобств применения пластинки мною совместно с А. П. Марцинковским изобретен трепан, который состоит из четырех частей: рукоятки, ручного трепана, пластинки и винта.

а) Рукоятка изогнутой формы имеет на одном из своих концов вертикально расположенную муфту цилиндрической сверловки. В эту муфту может быть вставлен ручной трепан.

б) Ручной трепан подобен трепану Эллиота, отличаясь от него величиной и шириной коронки, диаметр которой равен 4,05 *мм*. Предохранительной муфты на трепане нет, так как при пластинчатом методе она является излишней.

в) Пластинка из слоновой кости имеет ширину 5,5 *мм*, один конец ее уз-

кий и имеет отверстие для проведения нити или кончика крючка; другой конец имеет вид вилки. Пластинка может быть привинчена по длинной оси рукоятки.

г) Винт может быть пропущен через отверстие тела рукоятки. На его шейку надвигается прорезь пластинки, которая проходит под телом рукоятки; поворотом шляпки винта головка винта приподнимает пластинку снизу вверх к нижней поверхности тела рукоятки.

Прибор применяется следующим образом. Взяв глаз на уздечные швы и приготовив конъюнктивальную ленту для покрытия трансплантата, прикрепляют к рукоятке пластинку; сделав разрезы в бельме ножом Грефе или копьевидным ножом ФМ (оба разреза — 6 *мм*), проводят пластинку через переднюю камеру; в отверстие на конце ее проводят кончик одиночного крючка (или нить), который удерживает помощник. Теперь, держа рукоятку левой рукой, оператор проводит правой рукой трепан в муфту до соприкосновения с поверхностью бельма и начинает вращать трепан пальцами попеременно по ходу и против хода часовой стрелки, не слишком надавливая коронкой на бельмо; вращение продолжают до тех пор, пока коронка не погрузится более чем на 1 *мм* в бельмо; о совершившемся прохождении ее через бельмо можно судить по ощущению прикосновения коронки к пластинке. Когда, по предположению, просекание закончилось, извлекают трепан из муфты, и, если бы оказалось, что диск иссечен недостаточно, опускают его вновь, чтобы докончить иссечение. Извлекши трепан, поворачивают винт за шляпку и отмыкают этим движением пластинку от тела рукоятки, удаляют конец крючка или нить из отверстия пластинки и рукоятку уносят. Пластинка, освобожденная от рукоятки, остается в камере. Удаляют диск. Если он не иссечен до конца, то прибегают к помощи ножниц. Если нужно, выдвигают пластинку для очищения пространства позади трепанационного отверстия и по окончании такового вдвигают пластинку на место.

9. Укладывание и покрытие трансплантата. Теперь укладывают трансплантат, иссеченный у глаза-гостя коронкой ручного трепана или трепана Гиппеля (имеющей 4 *мм* в диаметре), в отверстие, накрывают конъюнктивальной лентой (или яичной пленкой) и, завязав швы, удаляют нить из конца пластинки и извлекают пластинку.

Если покрытие производится яичной пленкой, то круглый кусок ее, надрезанный радиарно, кладется на трансплантат, и перекидные швы осторожно натягиваются и связываются; пленка, лежащая на трансплантате поверхностью, обращенной к белку, плотно прижимает трансплантат. Без пленки швы слишком травматизируют эпителий трансплантата.

Если покрытие производится конъюнктивальной лентой, то последняя перекидывается через трансплантат своей эпителиальной стороной; швы связываются.

Первый способ покрытия применяется мною тогда, когда конъюнктива склеры рубцово изменена.

10. Удаление пластинки. Убедившись, что трансплантат лежит хорошо, слегка придавливают его через конъюнктиву шпателем и быстрым и уверенным движением извлекают пластинку, заботясь о том, чтобы не толкнуть кончиком сзади трансплантат. Полезно придавить лоскут над трансплантатом шпателем. Если из разрезов показалось немного стекловидного тела, отрезают его; уздечные швы снимают.

11. Туалет. Еще раз закапывают бриллиантовую зелень (1 : 2000); атропин; бинокулярная повязка.

Трепан Филатова — Марцинковского является для данного времени завершением метода профилактической пластинки.

Считая этот метод достаточно оправдавшим себя на практике, я, однако, не считаю его свободным от недостатков. По моему убеждению, те два разреза в бельме, которые делаются в нем для проведения пластинки, не слишком повышают возможность травматизма; но если прибавить к ним еще и проведение пластинки и вдвигание и выдвигание ее, то нельзя возражать против упрека в большей травматизации тканей по сравнению с операцией без пластинки. По моему мнению, она менее вредна, чем риск ранения хрусталика и выпадения стекловидного тела, и я из двух зол выбрал, как мне кажется, меньшее.

Но это не помешало мне искать таких методов операции, при которых можно было бы обойтись без предохранительной пластинки. Для избежания ранения хрусталика и шварт я наметил следующие пути.

1. Метод роговичных уздечных швов. Важным условием для того, чтобы коронка трепана не ранила хрусталика или шварт, является отсутствие деформации бельма при его просекании трепаном. Если трепан слишком давит на бельмо, то передняя камера уплощается и коронка в момент окончания просекания легко достигает хрусталика или шварт. Для того чтобы бельмо не деформировалось, я придаю ему большую устойчивость при помощи уздечных роговичных швов.

Отступя от центра того участка бельма, на котором предполагается трепанация, на 3,5 *мм*, проводят через поверхностные слои бельма 3 тонких шелковых шва при помощи круглой роговичной иглы; эти швы располагают по трем углам треугольника, описанного вокруг подлежащего иссечению диска. Два из этих швов удерживаются под углом 45° к поверхности бельма помощником, а третий — левой рукой оператора. При натягивании швов участок бельма между ними настолько напрягается, что, как показало изучение вопроса на вырезанных глазах, на этот участок можно поставить всей тяжестью трепан Гиппеля без того, чтобы наступило провисание или продавливание бельма по направлению к хрусталику.

При таких условиях при просекании бельма отпадает возможность натыкания хрусталика на лезвие коронки вследствие приближения его к последнему, а, с другой стороны, уменьшается до известной степени и просачивание водянистой влаги между коронкой и поверхностью канала, так как муфта садится на линию просекания плотно.

Само собой разумеется, что все остальные мероприятия подготовительного характера (уздечные швы, ретробульбарная анестезия, акинезия, подготовка конъюнктивальной ленты и т. д.) сохраняют свою силу. Швы снимаются в конце операции.

Таким способом операции я пользовался в четырех случаях с превосходным результатом, без ранения хрусталика или шварт.

Надо помнить, что швы необходимо держать в косом положении, чтобы винт коронки не зацепился, и что швы должны проходить достаточно глубоко во избежание прорезания их.

2. Метод профильного визирования кривизны бельма. Если оператор не желает применять уздечные роговичные швы, то для избежания деформации бельма полезен следующий прием: необходимо при трепанации расположить глаз так, чтобы плоскость, в которой расположены зрительные линии, была касательной к вершине бельма и параллельной его окружности; при таких условиях легче следить за тем, чтобы коронка, просекая бельмо, не продавлива-

ла его по направлению к хрусталику, и легче уловить момент, когда край муфты коснется поверхности бельма; в этот миг надо дать инструменту движение кверху, чтобы извлечь коронку. Понятно, что последняя должна быть выпущена из муфты не более чем на 1,25 *мм*. Хотя расстояние от передней поверхности роговицы до передней поверхности хрусталика при нормальной камере значительно больше, в самый момент входа лезвия коронки в камеру водянистая влага устремляется или между лезвием и стенками трепанационного канала наружу, или в канал коронки, сдвигая иссеченный диск.

3. В настоящее время я начал пользоваться еще одним способом операции — без применения предохранительной пластинки. Совместно с А. П. Марцинковским я изобрел особый трепан — герметический трепан ФМ-3, который позволяет просекать бельмо без опорожнения передней камеры. Водянистая влага в момент проникновения лезвия обычной коронки в переднюю камеру вытекает из последней двумя путями — между краем отверстия в бельме и наружной поверхностью коронки. В нашем трепане наружная поверхность коронки трепана имеет цилиндро-коническую форму. Проникая в бельмо с некоторым усилием, коронка сама закрывает герметически выход для водянистой влаги указанным выше путем. В канале коронки имеется сплошная перегородка. При просекании бельма иссекаемый диск сдавливает находящийся в коронке воздух. В момент проникновения лезвия коронки в переднюю камеру водянистая влага может войти в канал лишь в незначительном количестве, и, таким образом, опасность ранения хрусталика становится минимальной. Камера, как показали мои опыты и клинические наблюдения, опорожняется полностью только по снятии трепана.

Перегородка отстоит от режущего края на расстоянии 6 *мм* для бельм обычной толщины. При толстых бельмах применяется коронка с перегородкой, расположенной выше.

Кроме герметического трепана, описанного выше, я пользуюсь трепаном ФМ-2 следующего устройства: перегородка имеет вид поршня и может быть установлена на любом расстоянии от режущего края. Если установить ее приблизительно на 3 *мм*, то в момент просекания бельма воздух может выйти мимо поршня, но герметичность достигается упором иссекаемого диска в переборку. И этот трепан оправдал себя в ряде случаев.

Идея поршня была применена в 1877 г. Зеллербеком в его трепане, не имевшем цилиндро-конической формы коронки. Трепан его не нашел распространения. Кроме трепанов ФМ-2 и ФМ-3, мною и Марцинковским сконструированы еще следующие трепаны: 1) трепан ФМ-4 — цилиндро-конический с герметически пришлифованным поршнем; 2) герметическая перегородка к цилиндро-конической коронке трепана Гиппеля (коронка ФМ-5); 3) кусачка-трепан, в которой нижняя бранша покрыта мягким металлом, возобновляемым перед каждой новой операцией.

Указанные три метода, особенно трепан ФМ-3, в значительной степени уменьшают опасность ранения хрусталика, если есть передняя камера. Но если после благополучного иссечения диска из бельма приходится удалять шварты или мутный хрусталик, то возможно выпадение стекловидного тела, которое легко останавливается при операции с применением пластинки.

Что же делать, если стекловидное тело выпадает?

Можно различать два вида выпадения стекловидного тела. В одних случаях стекловидное тело густое, в других — водянистое; в этом втором случае, надо думать, имеется сморщивание стекловидного тела, и последнее выстилает

нетолстым слоем глазное дно, а то, что в изобилии вытекает, есть водянистая влага, выполняющая ту часть полости глаза, которая не занята стекловидным телом. В обоих случаях, если не удастся остановить выпадение стекловидного тела, глазу грозит опасность атрофии, а прежде всего становится под удар возможность закончить самую пересадку. При густом стекловидном теле почти никогда не удается уложить трансплантат в отверстие, так как стекловидное тело выталкивает его. При жидком стекловидном теле глаз опустевает, внутрь спадающегося глаза проникает воздух; трансплантат либо выпадает, либо проваливается внутрь.

Обычно после неудачных попыток уложить трансплантат в отверстие и укрепить его при помощи перекидных швов Эльшнига или ленты конъюнктивы склеры прибегают к пришиванию трансплантата к краю отверстия двумя-тремя швами; таким образом, при удаче достигается спасение глаза, но трансплантат обрекается па помутнение. Петруня указывает на возможность укрепления трансплантата при помощи целлулоидного «колпачка»; я не решался применять его из-за вызываемого им раздражения глаза (эксперименты Вельтер и Орадовской).

В моих поисках способов остановки выпадения стекловидного тела я пришел к выводу, что наилучшие результаты дает, опять-таки, метод проведения через переднюю камеру пластинки, которая и служит для закрытия отверстия в бельме аналогично тому, как так называемый пластырь закрывает пробоину подводной части корабля.

Проведение пластинки можно выполнить тремя способами.

1) Если операция пересадки производилась по предложенному мною методу проведения «роговичных уздечных швов» (три петлеобразных шва через передние слои бельма вокруг области трепанации), то, удерживая бельмо за эти швы, нетрудно провести в нем два разреза в 6 *мм*; через эти разрезы проводится пластинка, которая и прекращает тотчас выпадение.

2) Если операция производилась без роговичных уздечных швов, то разрезы через спавшуюся роговицу сделать можно, но трудно, и поэтому следует взять пинцетом край отверстия, чтобы создать упор для ножа Грефе. Понятно, что это дает нежелательную травму задней поверхности бельма у края отверстия. Когда разрезы сделаны, провести пластинку нетрудно.

3) По-видимому, наилучшие результаты дает применение моего последнего метода закрытия отверстия сперва специальным «ретроградным обтуратором», а потом пластинкой. В отверстие вводится диск из слоновой кости, от середины которого отходит стержень. Держа стержень наклонно, вставляют диск через трепанационное отверстие в переднюю камеру, тотчас ставят стержень перпендикулярно к поверхности бельма и слегка приподнимают стержень кверху. При таком маневре диском, ширина коего несколько больше ширины трепанационного отверстия, последнее оказывается плотно закрытым сзади, и выпадение стекловидного тела прекращается. Теперь, не спеша, можно сделать в бельме линейным ножом Грефе два разреза и провести пластинку; слегка сдвинув к краю отверстия стержень и наклонив его, заставляют диск выйти из отверстия; стекловидное тело не выпадает вследствие того, что отверстие уже закрыто пластинкой. Этот метод технически осуществлен мною совместно с А. П. Марцинковским. Так как растяжимость краев отверстия может быть различна у разных больных, то необходимо иметь дисковидные обтураторы нескольких диаметров; при трепанационном отверстии в 4,05 *мм* вводится диск шириной 5,25 *мм*, а если он выпадает, то 5,75 *мм*.

Когда при любой из перечисленных выше возможностей пластинка уже проведена, ее нет необходимости держать (она держится сама). В отверстие укладывается трансплантат и укрепляется либо перекидными швами Эльшнига с применением яичной пленки, либо при помощи конъюнктивальной ленты. Если лента не была приготовлена, то можно при наличии пластинки ее выкроить.

Метод проведения пластинки через переднюю камеру, особенно по способам, изложенным в пунктах 1 и 3, разрешает, как мне кажется, вопрос об остановке выпадения стекловидного тела довольно хорошо. Пластинка, предложенная мною для профилактических целей, приобретает уже лечебный характер и может быть применяема, при желании, не у всех больных.

Резюмирую мои соображения и предложения по вопросу о технике частичной сквозной пересадки роговицы.

I. Покрытие трансплантата может производиться конъюнктивальной лентой (эпителием к трансплантату) или яичной пленкой. Первое предпочтительнее.

II. Диаметр коронки, иссекающей трансплантат из глаза-гостя, должен быть на 0,05 мм уже диаметра коронки, иссекающей бельмо.

III. Можно пользоваться ручным трепаном вместо трепана Гиппеля.

IV. Метод профилактической пластинки имеет наилучшее оформление в виде трепана Филатова — Марцинковского (ФМ-1).

V. При нежелании пользоваться методом профилактической пластинки рекомендуется метод уздечных роговичных швов или метод профильного визирования бельма.

VI. Герметические цилиндро-конические трепаны Филатова — Марцинковского (ФМ-2, ФМ-3, ФМ-4 и ФМ-5) позволяют избежать травмы хрусталика без применения пластинки.

VII. При начавшемся уже выпадении стекловидного тела лучшим способом его остановки является проведение через камеру пластинки.

VIII. Таковому помогают уздечные швы или «ретроградный дисковый обтуратор».

ДАЛЬНЕЙШИЕ МАТЕРИАЛЫ К ВОПРОСУ О ПЕРЕСАДКЕ РОГОВОЙ ОБОЛОЧКИ ОТ ТРУПА[31]

До настоящего времени опубликовано около 70 случаев успешной частичной пересадки роговицы. Из этого количества 31 случай принадлежит Эльшнигу и его школе и 19 — глазной клинике Одесского медицинского института (В. П. Филатов); остальные распределяются между Мажито, Лёлейном, Планге, Орловым, Васютинским, Беляевым и др.

Всех случаев частичной сквозной пересадки в глазной клинике Одесского медицинского института было с 1923 по 1935 г. около 250. В 1934 г. опубликована полностью первая серия наблюдений, в которую вошло 96 операций с трансплантационным материалом, взятым от живых людей (Вельтер, «Сов. вестн. офтальм.»).

48 операций этой серии произведено на глазах, осложненных глаукомой, эктазией бельма, частичной стафиломой, буфтальмом и т. д. Операции на таких глазах, как известно из работ Эльшнига, не дают стойкого успеха; эти глаза или не подлежат операции до устранения осложнения, или должны обрабатываться статистически отдельно от глаз, операция на которых не дает указанных осложнений. Если отнести полученные в глазной клинике 14 успешных пересадок этой серии к 48 операциям, произведенным на глазах без резких осложнений, то получается удачный результат в 29 %. Эти 14 успешных случаев приходятся на 26 случаев бельм, в которых имелись остатки роговичных элементов; таким образом, для бельм этого рода успех получен почти в 54 % случаев. При бельмах без остатков роговичной ткани встречались лишь полупрозрачные приживления.

Таким образом, материал глазной клиники Одесского медицинского института подтверждает правило Эльшнига, согласно которому наилучшие результаты частичной пересадки получаются в тех случаях, когда трансплантат попадает в окружение из роговичных элементов.

Из 14 успешных случаев глазной клиники (из которых одна пересадка осуществлена проф. Цикуленко в бытность его ассистентом глазной клини-

[31] Совместно с ассист. Л. П. Шмульян. Впервые опубликовано в «Сб. науч. раб. глазной клиники», Одесса, 1936, т. I, в. 2, стр. 16–31.

ки Одесского медицинского института) в одном случае зрение не улучшилось вследствие развития шварт на задней поверхности трансплантата и в одном — вследствие пленчатых помутнений, обнаруженных в стекловидном теле при офтальмоскопическом исследовании через прозрачный трансплантат после операции.

В одном случае срок наблюдения за результатом пересадки равен был $7^1/_2$ месяцам (до смерти больного), в остальных же 13 случаях он был не короче 1 года, достигая в отдельных случаях $2^1/_2$, 3, 4 и даже 6 лет.

Во вторую серию пересадок роговиц, взятых от живых, вошла 31 операция. Из них 22 сделаны на глазах, не пригодных к пересадке. На остальных девяти глазах получено 2 прозрачных приживления, 3 — прозрачных с пленкой. Анализ этой серии дается в настоящем сборнике ассистентом д-ром Е. И. Орадовской.

Нет никакого сомнения, что пересадка роговицы вышла уже на широкую дорогу клинического и теоретического развития, чему способствовали главным образом замечательные работы Эльшнига и его учеников.

Но для того чтобы операция пересадки роговицы стала могучим орудием борьбы со слепотой, надо преодолеть немало препятствий, среди которых большое значение имеет добывание материала для трансплантации.

Кандидатов на операцию пересадки роговицы имеется, конечно, огромное число. Среди 234 800 слепых в СССР (зарегистрированных во время всенародной переписи 1926 г.) бельма являлись причиной слепоты приблизительно в 43 % случаев; так, от бельм потеряли зрение: от трахомы (20,6 %), от поражений роговицы (8,43 %), от оспы (10,63 %), от бленнореи (3,45 %), часть — вследствие травматизма, сифилиса и др.

Таким образом, число слепых вследствие бельм равно приблизительно 100 тыс. Из этих слепых, конечно, лишь меньшая часть подлежит операции, так как многие из них страдают теми или иными осложнениями, делающими операцию недоказанной (глаукома, симблефарон, эктазии, отслойка сетчатки, атрофия глаза и т. д.). Но кроме тех пациентов с бельмами на обоих глазах, которые попали в статистику слепых, как имеющие зрение ниже 1/180, имеется еще большое число лиц с такими двусторонними бельмами, которые не понизили их зрение до указанной границы, но сделали их все же инвалидами и в то же время мало пригодными для иридэктомии. Наконец, имеется очень много людей с односторонними бельмами, мало подходящими для иридэктомии. Немало, конечно, пациентов с бельмами, совершенно слепых и инвалидных, и в других странах.

По данным, приведенным в руководстве проф. Самойлова и доц. Браунштейна («Введение в офтальмологию»), число слепых во всем мире равно 6 миллионам, а число инвалидов — 15 миллионам.

Чтобы широко применять для этих пациентов операцию пересадки роговиц, необходимо иметь в качестве трансплантационного материала много глаз с прозрачными роговицами.

Недалеко то время, когда число желающих подвергнуться операции настолько возрастет, что перед офтальмологами встанет вопрос о том, как обеспечить пациентов материалом для пересадки.

Чисто организационными мерами возможно рационализировать использование тех глаз, которые энуклеируются в различных учреждениях, и тем увеличить возможность производства операции пересадки роговицы, но только до известного предела. Рано или поздно энуклеированных глаз не хватит, и поэтому заблаговременно следует подумать о выходе из положения. Его надо искать прежде всего в утилизации глаз трупов.

Этот вопрос, в свою очередь, связан с целым рядом организационных мер и в особенности с консервацией энуклеированного у трупа глаза, так как только сравнительно редко глаза трупа можно использовать для пересадки тотчас же после смерти.

В литературе мы имеем несколько важных указаний, относящихся к этому вопросу и давших основание для надежд на возможность благоприятного его разрешения. Так, по вопросу о консервировании глаз имеется наблюдение Мажито, касающееся, правда, глаза, энуклеированного у живого, но имеющее серьезное принципиальное значение: глаз был положен в гемолизированную кровь донора, выдержан при температуре 5° С выше нуля 8 суток, после какового срока от него взят кусочек роговицы для частичной пересадки; трансплантат прижил и прозрачность его сохранилась в пределах времени наблюдения (2 года).

По вопросу об использовании глаз трупа мы имеем следующие указания:

1. Пересаженные от трупа роговицы, примененные вскоре после смерти, способны приживать (случаи Шимановского, Фукса, Савельева и др.).

2. Прозрачность трансплантата может длительно сохраняться. Так, в случае Мажито роговица зародыша, использованная вскоре после получения, оставалась прозрачной в течение срока наблюдения (9 месяцев).

3. Комарович в 1929 г. применял роговицу глаз, удаленных у трупов новорожденных, через 7–36 часов; трансплантат прижил во всех четырех случаях, но помутнел.

Эти данные являются только началом путеводной нити среди трудностей проблемы использования роговицы трупа для пересадки.

Мы поставили себе задачу проверить вопрос о пригодности трупных консервированных глаз для пересадки, и в этом направлении ведется работа (В. П. Филатов при содействии проф. Л. А. Сахарова, д-ра Е. А. Малевича и проф. Д. М. Хаютина).

Глазная клиника Одесского медицинского института пользовалась для взятия трупного материала тремя методами. 1) В терапевтическом отделении Первой советской больницы намечались такие неинфекционные больные с плохим терапевтическим прогнозом, у которых был исключен сифилис. По наступлении смерти больного глазная клиника оповещалась дежурным персоналом, который имел инструкцию в случае смерти такого больного немедленно прикрыть веками глаза, слегка забинтовав их. Труп через 2 часа выносился в коридор, где через 2–6 часов врачом глазной клиники производилась энуклеация.

2) Ввиду недостаточности трупного материала в прозектуре больницы в 1933–1934 гг. материал начали получать из морга, который немедленно после доставки туда трупов лиц, недавно погибших от травм, извещал о том клинику. Использование глаз убитых более целесообразно в связи с тем, что период агонии у такого рода умерших значительно короче, нежели у умерших от соматических болезней. Можно полагать, что здесь не имеют места деструктивные изменения, которые дает более или менее длительная агония.

После общего наружного осмотра трупа, если на нем не оказывалось каких-либо явных патологических изменений, веки и брови обтирались спиртом, конъюнктивальный мешок промывался 1%-ым водным раствором бриллиантовой зелени, после чего стерильно производилась энуклеация. Значительные трудности представляло получение крови (для серологического исследования на люэс и для хранения глаза): обычно трупы бывали настолько обескровленными, что получение необходимого количества крови (40–50 *г*) было очень трудным. Кровь бралась из полости сердца. Труп для этого клали в косое по-

ложение, ноги поднимали кверху; под крестец ставили горизонтально табуретку; выждав 15–20 мин., вкладывали длинную (8–12 *см*) иглу шприца (20,0) в третий межреберный промежуток на 2 пальца влево от левого края грудины. Игла направлялась спереди, снаружи и снизу-вверх, внутрь и назад. Игла вкалывалась на 6–8 *см*; движением иглы в стороны, вглубь и обратно удавалось обычно попадать в полость сердца и насасывать 3–4 полных шприца крови или кровяной сыворотки, или плазмы, если к тому времени эритроциты уже успели осесть или попасть в сгусток.

Такое получение крови удавалось, однако, не всегда, так как в сердце могло не оказаться крови. Так бывало при разрыве крупных артерий шеи или аорты. В этих случаях бралась иногда кровь, излившаяся в плевральную или брюшную полости. Иногда бралась кровь из крупных стволов брюшной или грудной полости. Кровь брюшной полости применялась лишь в том случае, когда при вскрытии выяснялось, что ранения органов пищеварения не было и в брюшную полость содержимое желудка или кишок не поступило.

Кровь после получения направляли в лабораторию для серологического исследования. Ввиду срочности реакцию Вассермана делали редко и довольствовались реакциями Кана и Мейнике; ко времени получения результатов реакции (через несколько часов) или ко времени операции нам был обычно уже известен и результат судебного вскрытия.

3) В последнее время применяется еще следующий метод. Из свежих трупов, поступающих в прозектуру, по данным историй болезней выбирается такой труп для пользования, относительно которого не имеется противопоказаний, и тут же берутся у него глаза и кровь (исследуемая по Кану) и получаются данные вскрытия.

Общими противопоказаниями, кроме положительной сифилитической реакции крови, служат диабет, туберкулез с деструктивным изменением органов или обсеменением, злокачественные опухоли, пиэмия, септицемия и хирургические инфекционные осложнения, а также длительная, более 12 часов, агония.

Следует добавить, что во исполнение инструкции Наркомздрава и Наркомюста УССР после удаления глаз в орбиты закладывались ватные тампоны, веки со стороны слизистой зашивались, и лицо, таким образом, сохраняло свой нормальный внешний вид.

Консервация глаз начиналась с момента их извлечения из трупа. Глаза помещались в банку с притертой пробкой роговицами вверх и консервировались тремя способами: а) глаза лежали в герметически закрытой пустой банке, причем источником увлажнения воздуха в ней были ткани самого глаза; б) глаза заливались цельной кровью больного и хранились, таким образом, в кровяном сгустке; в) глаз заливался цитрованной кровью. Раствор natr. citrici прибавлялся к цельной крови из расчета получения 0,25%-го раствора цитрата (т. е. к 50 *г* крови прибавлялось 2–5 % natr. citrici).

После того или иного из указанных мероприятий глаза немедленно доставлялись в клинику, где хранились в холодильном шкафу при температуре 4–6 °С выше нуля до выяснения серологических реакций и до самой операции.

Как мы ни стараемся организационно освоить получение трансплантационного материала, все же встречаются трудности. Материал получается неоднородный; неоднородность его зависит не только от пола, возраста, основной болезни, причины смерти, но и от состояния глаз в трупе до их изъятия; в одних случаях глаза закрыты, в других — полузакрыты, в третьих — почти раскрыты. В одних случаях труп сейчас же после смерти выносится в прохладное место,

в других он остается несколько часов после смерти в теплой палате. Глаза получаются то через 3–4 часа, то через 12–28 часов после смерти. Наконец, в одних случаях глаза хранятся до операции несколько часов, в других — сутки и более. Все эти моменты не могут не оказывать влияния на биологические свойства роговицы. Мы регистрируем условия консервации глаз, но не можем пока дать им достаточно обоснованной оценки. Она может быть дана лишь в будущем, по накоплении большого клинического материала и экспериментальных исследований.

Таким образом, температурные условия были далеки от оптимума, указанного Мажито, и приближались к нему только с помещением глаза в ледник.

Нет никакого сомнения, что необходимо так рационализировать дело получения трупного материала, чтобы он не подвергался температурным колебаниям за пределы 4–6 °С выше нуля. Но пока это будет достигнуто, очень интересно проследить судьбу трансплантата трупных глаз, полученных и сохраненных при указанных выше условиях.

С 1931 по 1.I 1936 г. сделано 98 частичных сквозных пересадок трупных консервированных роговиц (В. П. Филатов), из которых 3 следует при статистике приживлений исключить вследствие происшедших осложнений (экспульсивная геморрагия, выпадение трансплантата). Из остальных 95 случаев 46 не были пригодны для операции в связи с осложнениями бельм (выпячивание, уплощения, фистулы, симблефарон, глаукома, субатрофия и т. п.). Исключив их из общего числа, получим 49 операций, произведенных на глазах, не представлявших явных противопоказаний. Результаты пересадок на этих 49 глазах распределяются по предварительному анализу следующим образом:

Непрозрачных приживлений	10
Полупрозрачных	15
Полупрозрачных с пленкой позади трансплантата	4
Прозрачных с пленкой	3
Прозрачных	17

Из последних 17 случаев прослежено больше 9 месяцев 11 случаев. В будущем в работах д-ра Л. П. Шмульяна и д-ра Е. И. Орадовской будет дан полный анализ этого материала.

Все случаи первой серии были оперированы по методу частичной сквозной пересадки. Применялась в меньшинстве техника Гиппеля — Эльшнига и способы иссечения бельма и трансплантата ножом или кусачками. В огромном большинстве случаев был применен метод «предохранительной пластинки» в его последней модификации, а именно в форме трепана Филатова — Марцинковского (ФМ-1). В части случаев операция произведена с применением цилиндро-конических герметических трепанов ФМ-2 и ФМ-3. Почти во всех случаях покрытие трансплантата производилось при помощи конъюнктивальной ленты, которая укладывалась на трансплантат эпителиальной стороной.

Наблюдения показывают, что консервированный при прохладной температуре (4–6° выше нуля) материал в послеоперационный период в общем не отличается никакими особенностями от материала живых глаз. Приведем несколько случаев из числа тех 17, в которых получено достаточно прозрачное приживление трансплантата.

Наблюдение 1. Больной М. (ист. бол. № 3169). Рубцовое бельмо с узкой полосой полупрозрачной ткани на периферии. Глаз трупа, давший материал для пересадки, сохранялся при 4–5 °С 41 час. Операция с предохранительной пластинкой. Послеоперационное течение не отличалось какими-либо особенностями от такового при «живых» роговицах. Через 14 месяцев трансплантат был настолько прозрачен, что сквозь него была хорошо видна катаракта. Извлечение последней не возвратило пациенту зрения вследствие осложнения — геморрагии в стекловидное тело или, может быть, отслойки сетчатки.

Наблюдение 2. Больная О. Бельмо на почве паренхиматозного кератита. Операция сделана с предохранительной пластинкой. Глаз трупа, давший трансплантат, сохранялся 21 час при 4–6 °С выше нуля. Послеоперационный период протекал — как обычно при пересадке «живых» роговиц. Через 9 месяцев трансплантат был прозрачен, хорошо видны зрачок и радужка. Глазное дно удавалось видеть с некоторым трудом. Оно было нормально. Зрение = 0,1. Внутриглазное давление иногда повышалось, вследствие чего глаз держался под пилокарпином.

В дальнейшем судьба глаза сильно ухудшилась из-за глаукомы, приступы которой приобрели, начиная с 11-го месяца, частый и упорный характер и вызвали значительное помутнение трансплантата. Четыре антиглаукоматозные операции лишь ослабили, но не устранили глаукомы. Через 3 года трансплантат все же сохранял такую прозрачность, что сквозь него была видна радужка и передняя камера. Зрение колебалось между 1/20 и 1/80.

Наблюдение 2а. Больная О. Левый глаз пережил аналогичную судьбу. Пересадка роговицы сделана трижды, в последний раз 8.III 1935 г. от трупа 29-часовой давности. Первые два помутнели при явлениях глаукомы, последний трансплантат через 13 месяцев наблюдения полупрозрачен, зрение — счет пальцев до 0,5 *м*.

Наблюдение 3. Больная П., 19 лет (ист. бол. № 4151). На обоих глазах густые помутнения после паренхиматозного кератита с отдельными, частью запустевшими сосудами. Передняя камера нормальна. Зрачок хорошо реагирует. Острота зрения правого глаза = 1/180. Острота зрения левого глаза = 2/60. Внутриглазное давление — 18 *мм* по Шиотцу. Наследственный люэс. Проведено 2 курса специфического лечения. 31.V правый глаз — частичная сквозная пересадка роговицы (В. П. Филатов). Операция выполнена ручным трепаном Филатова — Марцинковского без осложнений. Материалом для трансплантации послужила роговица человека, умершего от декомпенсации сердечной мышцы; глаз удален через $1^1/_2$ часа после смерти; $24^1/_2$ часа глаз сохранялся в цитрированной крови донора на леднике при 5–6° выше нуля. Таким образом, он использован для пересадки через 26 часов после смерти больного.

Послеоперационный период шел без осложнений. В течение 15 дней после операции трансплантат был очень прозрачен и острота зрения поднялась до 0,2. На 15-й день лоскут начал диффузно мутнеть и острота зрения медленно падала до 2/60; в дальнейшем в трансплантате появился один сосуд, идущий сверху вниз; около сосуда у края трансплантата образовался густой инфильтрат, на месте которого осталось стойкое помутнение величиною с пшенное зерно; сосуд впоследствии исчез. Трансплантат остается настолько прозрачным и до настоящего времени (20 месяцев после операции), что через него видны живо реагирующий зрачок и радужка. Рефлекс со дна глаза получается слабый. Тензия все время нормальная. Острота зрения = 2/60–3/60. В течение $1^1/_2$ месяцев (с 16.I по 1.III 1935 г.) больная получала без успеха каротин в виде капель.

Наблюдение 4. Больная Г., 12 лет (ист. бол. № 4118), поступила в глазную клинику 4.IV 1934 г. Помутнения образовались около четырех лет назад после длившейся около года болезни глаз по неизвестной причине. С тех пор стала плохо видеть. В течение последних трех лет глаза совершенно спокойны.

Правый глаз. Лимб снизу несколько сглажен, в остальных частях нормален. Середина роговицы занята густым бельмом неправильной формы в виде трапеции; центр бельма более насыщен, чем периферия; вокруг бельма полупрозрачный поясок, более широкий сверху, нежели снизу и с боков. При исследовании щелевой лампой эпителий нормален, гладкий; помутнение находится в глубоких слоях собственной роговичной ткани, диффузное; в самом бельме сосудов нет; в полупрозрачном пояске имеются единичные тонкие сосудики, лежащие под боуменовой оболочкой, до бельма не доходят. Передняя камера сверху мелковата, снизу не видна. Радужка, видимая в верхней своей половине, нормальна. Зрачок свободен, на свет реагирует. Рефлекса со дна получить невозможно. Тензия пальпаторно нормальна.

При исследовании зрения больная плохо фиксирует, смотрит эксцентрично. Острота зрения — счет пальцев у лица на 25 *см*. Поле зрения, вследствие эксцентрической фиксации и блуждания взора, установить невозможно. Левый глаз обнаруживает аналогичные изменения. Бельмо диффузное, густое в глубоких слоях, камера есть, зрачок виден, реагирует, тензия нормальна. Острота зрения = 0,02.

При общем клиническом исследовании обнаруживаются гутчинсоновские зубы и ряд дистрофий, асимметрия лица, несколько запавшая переносица, общая недоразвитость, поздний врожденный сифилис.

5.IV 1934 г. под общим эфирным наркозом произведена операция частичной сквозной пересадки роговицы на правом глазу по Гиппелю (В. П. Филатов). За полчаса до операции впущен эзерин. Наложено два уздечных шва. Сверху роговицы подготовлена конъюнктивальная лента, как описано выше.

Гостем служил глаз человека, убитого трамваем. В течение 12 часов глаз находился в трупе в морге при прохладной температуре. После энуклеации глаз положен в банку с цитрованной кровью, извлеченной из трупа, и помещен в ледник. На леднике удаленный глаз хранился в течение 26 час. до 11 час. утра 5.IV, когда была произведена операция. Таким образом, материал для пересадки взят с глаза, хранившегося 26 час. вне трупа и через 38 час. после смерти.

Вынутый из банки глаз обмыт 1%-ым водным раствором бриллиантовой зелени.

Трепаном Гиппеля (4 *мм* в диаметре) из центра глаза иссечен круглый диск, который помещен на металлическом шпателе в чашечку Петри и накрыт крышкой. В глазу-хозяине отверстие иссечено трепаном Гиппеля (4,05 *мм* в диаметре), недоиссеченная перемычка роговичной ткани, удерживавшая иссеченный диск, перерезана ножницами. Через отверстие виден прозрачный неповрежденный хрусталик; кусочек радужки, попавшей в отверстие, иссечен; впущен атропин. Трансплантат перенесен из чашечки Петри на том же шпателе и хорошо уложен в отверстие, но несколько выступает над уровнем бельма. Лента уложена поверх трансплантата, швы конъюнктивы затянуты. Лента хорошо лежит над трансплантатом. В середине между двумя крайними уложен еще один шов. Атропин, бинокулярная повязка, сетка Фукса. Один раз во время операции и по окончании ее у больной была рвота.

8.IV. Сняты швы ленты, лента отрезана у ее основания у лимба. Трансплантат блестящий, прозрачный, лежит хорошо; с носовой стороны он слегка выстоит над уровнем роговицы глаза-хозяина.

17.IV. Появилась небольшая муть трансплантата. Помутнение нарастает 5 дней, после чего начинает уменьшаться. Фиксирует плохо, эксцентрично. Глаз спокоен.

30.IV. Трансплантат довольно прозрачный.

3.V. При исследовании щелевой лампой виден ровный, блестящий, гладкий эпителии. Бельмо в окружности трансплантата прозрачное, трансплантат прозрачен. Радужка сверху имеет небольшую колобому, ножки которой подтянуты к краю трансплантата.

С 6 по 26.V проделан курс вливания 10%-го раствора хлористого натра в вену в количестве 5–10 $см^3$ через день. Трансплантат за это время оставался прозрачным. Стал получаться слабый рефлекс со дна глаза. Острота зрения медленно нарастает до счета пальцев на 1,5 *м* при все еще плохой, но несколько улучшившейся фиксации.

10.VI. Больная выписана в следующем состоянии: уровень трансплантата хороший, выстояние его снизу почти сгладилось; эпителий гладкий, блестящий, трансплантат довольно прозрачный, дно глаза просвечивает. Края радужки на части своего протяжения притянуты к краю трансплантата. Зрачок реагирует. Тензия нормальная; фиксация эксцентрическая. Острота зрения = 2/60. Больная отпущена с тем, чтобы дома проделать курс антилюэтического лечения.

17.X, через $6^1/_2$ месяцев после операции, больная снова показалась в клинику на предмет операции левого глаза.

Состояние правого глаза: бельмо несколько более прозрачно, чем раньше. Эпителий на трансплантате гладкий, блестящий. Трансплантат слегка овальной формы; вокруг него имеется узенькое белое колечко, трансплантат прозрачен во всех слоях, за исключением нижней его части, где сзади видны полосчатые помутнения складки десцеметовой оболочки. Сквозь трансплантат хорошо освещается глазное дно и можно видеть сосочек зрительного нерва; камера в верхней половине уплощена, зрачок реагирует. Тензия нормальная, фиксация более уверенная. Острота зрения — счет пальцев на 2–2,5 *м*.

Через 2 года 5 месяцев после операции хорошо виден сосочек зрительного нерва. Глаз все время спокоен. Зрение улучшилось и при коррекции стеклом + 9,0D = 0,1. Больная значительно лучше фиксирует предметы и может вблизи читать шрифт № 6. Получила в последнее время антилюэтическое лечение.

Наблюдение 5. На левом глазу 28.X 1934 г. больной Г. сделана также операция частичной сквозной пересадки роговицы (В. П. Филатов). Материалом для пересадки послужила роговица глаза трупа. Глаз был удален через 2 часа после смерти и 26 часов сохранялся на леднике, т. е. роговица использована для пересадки через 28 часов после смерти.

Техника пересадки: операция сделана при помощи трепана Филатова — Марцинковского без осложнений. Трансплантат посажен несколько эксцентрично, ближе к прозрачной части роговицы. Послеоперационный период протекал без осложнений. Трансплантат вторично помутнел умеренно. В настоящее время, через 1 год 11 месяцев после операции, трансплантат покрыт гладким, блестящим эпителием; передние слои его прозрачны, задние слои мутны по периферии трансплантата; прозрачность середины трансплантата такова, что можно видеть рефлекс глазного дна. Больная считает при помощи этого глаза на 1 *м*, при эксцентрической фиксации.

Наблюдение 6. Больной Ц., 22 лет (ист. бол. № 4286), получил 7.XI 1932 г. ожог глаз расплавленным цинком. В октябре 1934 г. обратился в глазную клинику в следующем состоянии. Правый глаз — колобома верхнего века, рубцовое сморщивание конъюнктивального мешка, атрофия глаза. Левый глаз: веки, конъюнктива склеры, лимб нормальны. Бельмо занимает площадь около 7 *мм* в диаметре; бельмо густое, белого цвета, покрыто гладким эпителием, к его середине подходят со всех сторон одиночные сосуды, в центре не встречающиеся. Бельмо лежит в роговице эксцентрично книзу. Периферия его полупрозрачна и пронизана одиночными тонкими сосудами. Через полупрозрачные участки роговицы просвечивает зеленоватого цвета радужка нормального рисунка; камера мелкая. Край зрачка скрыт бельмом. Установить наличие реакции не удается. Остальные части глаза исследованию не поддаются. Тензия нормальная, Острота зрения равна движению руки у лица.

28.X 1934 г. под местной анестезией — частичная сквозная пересадка роговицы на левом глазу (В. П. Филатов).

Техника пересадки: операция сделана трепаном ФМ-1 без осложнений. Трансплантат покрыт конъюнктивальной лентой; взят из глаза человека, убитого трамваем за 30 час. до операции. Глаз, удаленный через 3 часа после смерти убитого, хранился в цельной крови гостя в течение 27 час. Трансплантат у глаза-гостя взят трепаном Гиппеля.

Два дня повязка сильно промокает, лоскут конъюнктивы несколько отошел. Больной получает атропин. 30.X обнаружена экзема кожи века и смежных частей лица. Конъюнктивальная лента отошла, швы сняты, трансплантат лежит хорошо, прозрачен; больной считает пальцы. Из опроса больного выясняется, что в прошлом у него обнаружена идиосинкразия к атропину. Перешли на скополамин. Местное лечение экземы без результата. Мокнущая экзема занимает часть лба, височную область, ушную раковину и теку. Трещины у угла глаза. При лечении вливаниями 10%-го хлористого натрия экзема прошла через 2 недели. Трансплантат все время остается прозрачным. Через 3 недели острота зрения = 4/60. При рассмотрении трансплантат безукоризненно прозрачен во всех слоях; располагается он эксцентрично в отношении зрачка; радужка на свет реагирует. На передней поверхности хрусталика — полярная катаракта с нерезкими краями. При расширенном зрачке видно хорошо глазное дно. К концу декабря зрение достигает медленно 0,2. Через 12 месяцев со дня операции глаз без каких-либо реакций, спокоен, тензия удовлетворительная. Острота зрения при узком зрачке и без коррекции = 0,1, при расширенном скополамином зрачке и с коррекцией +2,0D = 0,3, а с узкой щелью — 0,4. Больной читает шрифт № 6 Крюкова.

Этот случай, прослеженный 1 год 11 месяцев, своим течением и превосходным видом трансплантата свидетельствует о высоких качествах трупного трансплантационного материала.

Наблюдение 7. Больной В. (ист. бол. № 4373). Тяжелый химический ожог обоих глаз металлическим натрием. Правый глаз атрофирован Левый глаз — густое бельмо в нижних двух третях роговицы и полупрозрачное — в верхней трети. Острота зрения до операции равна движению руки.

8.III 1935 г. частичная сквозная пересадка роговицы от человека через 33 часа после его смерти (28 час. консервации). В позднем этапе послеоперационного течения — длительный период дегенеративных изменений в эпителии трансплантата. Через 14 месяцев после операции эпителий, за исключением небольшого участка снизу, гладкий, блестящий. Трансплантат в верхней половине своей прозрачный, поверхность его очень уплощена, радужка, зрачок хорошо видны; зрачок реагирует. Нижняя половина трансплантата мутновата, но радужка видна; на передней сумке — отложения. Рефлекс с глазного дна имеется. Дно рассмотреть не удается. Зрение = 0,08.

Наблюдение 8. Больная Ш. (ист. бол. № 4427). Бельма после паренхиматозного кератита. Операция 17.III 1935 г. Острота зрения до операции равна движению руки, после операции = 0,03, при эксцентрической фиксации. Трансплантат абсолютно прозрачен, видно нормальное глазное дно. Слабость зрения зависит, несомненно, от амблиопии. Длительность наблюдения — 18 месяцев. Материал взят от глаза человека через 12 часов после его смерти и консервирован 25 часов. Случай демонстрирован, как и предыдущий, на Харьковской конференции по пересадке тканей в марте 1936 г.

Наблюдение 9. Больная Л. (ист. бол. № 4440). Бельма после паренхиматозного кератита. 17.III 1935 г. оперирована.

Зрение до операции равно счету пальцев на 1,5 м, после операции = 0,08. Срок наблюдения — 10 месяцев. Материал взят от глаза человека через 37 часов после смерти, из которых в течение 25 часов глаз находился в консервации. В послеоперационный период — несколько приступов глаукомы, потребовавших производства иридэктомии. Последние 6 мес. наблюдения приступа не было.

Наблюдение 10. Больной Ш. (ист. бол. № 4629). Бельма после паренхиматозного кератита. Зрение до операции = 0,02. Пересадка произведена 23.X 1935 г. от глаза человека через 30 час. после смерти; глаз консервировался 28 час. на холоду. Послеоперационное течение гладкое. Трансплантат абсолютно прозрачен; нежные помутнения передней сумки хрусталика. Очень хорошо видно глазное дно, оно нормально. Зрение после операции = 0,8. Читает шрифт № 2 Крюкова. Срок наблюдения — $11^1/_2$ месяцев. Демонстрирован в марте 1936 г. на Харьковской конференции по пересадке тканей.

Наблюдение 11. Больной П. (ист. бол. № 2445). Правый глаз: бельмо после гнойной ползучей язвы, развившейся после попадания инородного тела в роговицу. Бельмо занимает все центральные части роговицы, оставляя лишь на периферии узкую полоску полупрозрачной ткани. Зрение — светоощущение с правильной проекцией света.

10.XII 1935 г. произведена частичная сквозная пересадка роговицы. Материал взят от глаза человека через 27 час. после смерти (консервация 23 часа). Послеоперационное течение без осложнений. После 10 месяцев через совершенно прозрачный трансплантат видна передняя полярная катаракта. Глазное дно хорошо видно, оно нормально. Зрение = 0,3.

Рассмотренный материал по пересадке роговицы трупных консервированных глаз дает нам право утверждать следующее:

I. Приживление такого трансплантата имеет место, по крайней мере, столь же часто, как и «живого» роговичного материала.

II. В послеоперационный период трупные трансплантаты ведут себя аналогично «живым».

III. Можно считать доказанным возможность стойкого прозрачного приживления трупной консервированной роговицы.

Публикуемые случаи еще не дают возможности выяснить, какой материал для пересадки лучше — от живого или от трупа. На основании этих и дальнейших наших наблюдений у нас создалось, однако, впечатление, что консервированные глаза трупов, в особенности трупов людей, погибших от травм, представляют даже некоторые преимущества по сравнению с глазами живых. Этот, как и ряд других вопросов, связанных с этой проблемой, подлежит дальнейшей разработке.

ПОКАЗАНИЯ К ПЕРЕСАДКЕ РОГОВИЦЫ[32]

Пересадка роговицы представляет собой ценное приобретение клинической офтальмологии, так как позволяет в известных случаях возвращать зрение, потерянное или сильно ослабленное вследствие полных бельм.

С тех пор как первый удачный случай этой операции был опубликован Цирмом в 1906 г., операция начала подвергаться тщательному изучению и разработке, по преимуществу в глазной клинике проф. Эльшнига (в Праге). Трудами названного клинициста было доказано, что пересадка роговицы, взятой от глаза другого человека, дает стойкое восстановление прозрачности бельма не в виде счастливой случайности, а в довольно определенном, закономерном числе случаев. Этот успех зависит от целого ряда условий и для некоторых видов бельм достигает высокой цифры 60–65 %. Эльшниг, по последним литературным сведениям, производил операцию пересадки роговицы (главным образом в форме частичной сквозной пересадки) несколько более чем 200 раз. В глазной клинике Одесского медицинского института производство операций пересадки роговицы началось еще в 1912 г. и особенно усилилось с 1923 г.; в названной клинике мною и частично моими ассистентами сделано по сентябрь 1935 г. около 250 таких операций.

На основании материалов Эльшнига и Одесской глазной клиники, а также данных некоторых других операторов удается сделать несколько весьма важных выводов, касающихся условий, необходимых для успеха пересадки роговицы.

В настоящей статье я не имею в виду изложение проблемы пересадки роговицы во всех ее разветвлениях. Задачей моей статьи является освещение вопроса, в каких именно случаях может быть произведена операция пересадки роговицы, с какими шансами на успех и в какой модификации.

Этот вопрос приобрел особенную остроту в последнее время, с тех пор как благодаря специально офтальмологической литературе и в особенности благодаря прессе операция стала известна не только широким кругам врачей, но и широким массам слепых. Естественно, что пациенты с бельмами стали стремиться в те больничные учреждения, в которых производится указанная операция, в надежде получить исцеление.

---

[32] Впервые опубликовано в «Сборн. трудов, посвящ. 45-летию деятельности проф. В. Н. Долганова», 1936.

Так как число пунктов, в которых производится операция, хотя и увеличивается, но еще недостаточно, то при обширности Советского Союза поездка пациента за помощью является трудным предприятием. Среди пациентов, ищущих операции, немало оказывается таких, которые получили слепоту (или инвалидность) не от бельм, а от других болезней, результат которых не подлежит устранению операцией пересадки роговицы; но и среди потерявших зрение от бельм значительная часть не подходит для операции пересадки вследствие того, что глаза их не удовлетворяют тем условиям, которые делают успех операции более или менее вероятным. Поездка таких больных будет сопровождаться напрасной тратой средств пациентов или средств организаций, субсидирующих поездку.

Очевидно, что для урегулирования этого вопроса необходимо, чтобы в тех случаях, когда больные не подлежат операции, они удерживались бы от поездки ближайшими к их месту жительства окулистами (если таковые не производят пересадки роговицы) или врачами не окулистами, осведомленными достаточно в этом вопросе.

Чтобы процесс этого отсеивания совершался правильно, необходимо детальное ознакомление окулистов с показаниями к производству операции пересадки роговицы. В настоящей статье я и имею в виду осветить вопрос об условиях и показаниях для пересадки роговицы более детально, чем это сделано мною в прежних статьях и в брошюре, изданной Всероссийским обществом слепых в 1934 г.

УСЛОВИЯ СО СТОРОНЫ ОРГАНИЗМА ПАЦИЕНТА («ХОЗЯИНА», «РЕЦИПИЕНТА»)

Возраст

Возраст сам по себе не должен представлять принципиальных препятствий для операции. Практика заставляла Эльшнига не делать операции пересадки до 14 лет на том основании, что он ни разу не получил стойкого прозрачного приживления у детей. Я был в этом отношении счастливее и имею среди нескольких оперированных мною детей случай прозрачного приживления, прослеженного уже более года у девочки 12 лет, которая ныне читает. Принципиальных оснований отказываться от операции у детей нет; но надо обеспечить все средства для ухода после операции за ребенком, индивидуальные качества которого, конечно, должны быть приняты во внимание. Надо иметь в виду, что у детей обычно прибегают к общему наркозу, что осложняет операцию. У нескольких детей в возрасте свыше восьми лет мне удавалось делать ее без общего наркоза. До сих пор я не решался из-за трудности ухода оперировать детей моложе пяти лет. Теоретические соображения о регенераторных свойствах тканей говорят, скорее, в пользу производства операции у детей при наличии у них таких бельм, стойкость которых не оставляет сомнений.

Общее состояние здоровья организма «хозяина»

Общая слабость состояния организма, некоторые общие заболевания организма (особенно инфекции) являются препятствием для операции, пока они не устранены или не смягчены. Так, надо устранять заблаговременно авитаминозы, улучшать состояние почек, обмен веществ и т. п. Нельзя оперировать при

психическом расстройстве, при беременности (лучше подождать окончания ее) и вообще при таких заболеваниях, которые сильно ослабляют шансы приживления или слишком затрудняют уход. Сифилис должен быть основательно лечен до операции, если даже и не он является причиной бельма; а в этом последнем случае предварительное лечение необходимо не только для того, чтобы обеспечить от осложнений послеоперационный период, но и для того, чтобы убедиться в стойкости бельма.

Если больной с помутнениями роговой оболочки после паренхиматозного кератита на почве врожденного сифилиса уже более или менее правильно лечился, то все же благоразумнее провести до операции хотя бы два курса лечения и начать еще и третий после операции. При туберкулезном происхождении бельма необходима туберкулинотерапия до и после операции. Желательно проведение специфической терапии до поездки больного на операцию.

СОСТОЯНИЕ ПРИДАТОЧНЫХ ЧАСТЕЙ ОРГАНА ЗРЕНИЯ (СЛЕЗНЫХ ОРГАНОВ, ВЕК, КОНЪЮНКТИВЫ, СОСЕДНИХ ЧАСТЕЙ ЛИЦА)

Различные инфекционные процессы в указанных отделах

Значение их для полостных операций (к каковым принадлежит и пересадка роговицы) хорошо известно окулистам. Недопустимо оперировать при воспалении слизистой оболочки слезного мешка, при блефаритах, при конъюнктивитах; все это должно быть подвергнуто лечению до устранения или максимального уменьшения заразительности операционного поля. В некоторых случаях, при невозможности полного излечения, приходится решаться на операцию, конечно, с большим риском, чем при здоровом операционном поле; трахома, если она относительно подлечена и не сопровождается богатым микробами отделяемым, не является прямым противопоказанием к операции с точки зрения ее технического исхода; но возможности порчи результата пересадки вследствие развития или вспышки паннуса недостаточно изучены. В одном моем случае через некоторое время после операции паннус дал таковую.

Лечение инфекционных болезней желательно выполнить до посылки больного на операцию, во избежание удлинения срока пребывания пациента в лечебном учреждении. Особенно важно оперативное удаление слезного мешка при его заболевании.

Различные местные болезни и патологические состояния придаточных частей глаза, мешающие операции или осложняющие послеоперационный период

Заворот и выворот век, незакрытие глазной щели, сращение век между собой и с глазным яблоком, дефекты век и т. п. исключают операцию пересадки роговицы до тех пор, пока они не устранены (если это возможно), ксероз конъюнктивы и бельма является, конечно, препятствием для операции.

Лечение указанных осложнений, по преимуществу оперативное, выгоднее производить до посылки больного на операцию пересадки, но, конечно, устранены они должны быть вполне искусно.

Естественно, возникает вопрос — стоит ли вообще браться за пересадку при таких осложнениях, как симблефарон или трихиаз, хотя бы они и могли

быть устранены? В некоторых случаях значение предварительной операции очевидно: так, мне пришлось устранить одному пациенту трихиаз (после ожога) до операции пересадки роговицы путем пересадки слизистой оболочки с губы; впоследствии операция пересадки протекла благополучно, и вот уже 7 месяцев прозрачность трансплантата сохраняется и зрение равно 0,1. Устранение обширного сращения век с глазом и роговицей, конечно, дает мало шансов на возможность прозрачного приживления пересаживаемой впоследствии роговицы; но не надо забывать и о возможности полупрозрачного приживления с малой, но ценной для больного прибавкой зрения. Таким образом, операция обширного симблефарона должна рассматриваться не как косметическая операция, а как подготовка для пересадки, имеющая существенное значение.

УСЛОВИЯ СО СТОРОНЫ ГЛАЗА ПАЦИЕНТА В ЦЕЛОМ

Состояние зрительно-нервного аппарата глаза

а) Если светоощущение у пациента утрачено (т. е. зрение равно нулю), то от какой бы причины ни погибла функция сетчатки или зрительного аппарата, операцию делать нет смысла.

Для косметических целей при полной стафиломе возможна, пожалуй, полная пересадка всей роговицы, каковая должна, по-видимому, как показали наблюдения Скородинской в моей клинике, давать лучшие результаты, чем, например, пересадка широкой фасции по Кунту. Но этот вопрос еще мало изучен.

б) Светоощущение есть, больной отличает свет от тьмы, но неправильно определяет направление источника света.

Такой случай является очень ответственным для распознавания. Несколько раз я убеждался в том, что неправильная проекция света не всегда указывает на потерю функций зрительно-нервного аппарата. Неправильная проекция без гибели этого аппарата бывает у пациентов с полными бельмами, которые образовались у них в очень раннем детстве, а иногда зависит от наличия соединительнотканных перепонок позади бельма; в первом случае пациент просто никогда не упражнялся в показывании пальцем направления света, во втором — свет претерпевает такие изменения своего хода, что рефлексы его освещают участки сетчатки в стороне от направления брошенного на глаз луча. При решении этого вопроса нельзя перечислить все казуистические возможности, и я советую держаться такого правила: если бельмо имеется с раннего возраста и глаз не представляет явлений атрофии или глаукомы, то на операцию (при прочих благоприятных условиях) решиться можно; но если есть намек на атрофию глаза или имеется глаукома, то операция противопоказана; также она противопоказана, если бельмо сравнительно недавнего происхождения, а проекция неправильная. Я неоднократно убеждался в том, что пациенты с неправильной проекцией видели в момент операции (после трепанации бельма) или в первые дни после операции; у одной больной, которой было отказано в пересадке, я при первой операции убедился в том, что зрение у нее есть; после первой операции получилось непрозрачное приживление, а после второй, сделанной через год, трансплантат сохранял в течение всего срока наблюдения (2 года) некоторую прозрачность со зрением, равным 1/60.

Надо заметить, что констатирование правильности или неправильности проекции весьма зависимо от способа исследования. Обычно принято бросать на глаз, который должен стоять не двигаясь, пучок света с различных сторон

(конечно, в темной комнате) офтальмоскопом, причем больного приглашают либо говорить, с какой стороны упал свет, либо указывать направление источника света пальцем. Для лиц, потерявших зрение давно, такой метод часто недостаточен. Я советую наряду с указанной пробой производить и следующие: 1) наблюдать за движением глаза в сторону света, производимым больным инстинктивно; 2) наблюдать, не поворачивает ли пациент всей головы или даже корпуса к свету в ответ на предложение это сделать; такое движение (больной «тянется к свету») характерно для давних слепых.

в) У пациента есть не только правильная проекция света, но и кое-какое зрение.

Возникает вопрос, какая высшая степень зрения допускает еще производство операции?

Этот вопрос решается не в общем виде, а строго индивидуально, с учетом всех условий жизни пациента и его психики. Если зрение не превышает 2/60, то инвалидность пациента так велика, что на операцию решиться можно сравнительно легко; зрение выше 0,1 противопоказывает операцию, так как лучшее зрение после пересадки хотя и бывает нередко, но расчет на него нельзя считать верным. Правда, Эльшниг оперировал с успехом и при зрении 0,2, но благоразумнее при современном состоянии вопроса не идти так далеко. Я оперировал с успехом при зрении 5/60. Таким образом, самую трудную задачу дает зрение от 2/60 до 0,1.

Понятно, что вопрос о показаниях со стороны зрения к операции надо обсуждать, принимая во внимание наличие или отсутствие зрения (форменного или светоощущения) в другом глазу; при отсутствии зрения в другом глазу показания к операции на единственном глазу становятся строже.

Заболевания глаза

а) Если имеются основания для диагноза тяжелых поражений внутренних оболочек глаза (хориоидит, отслойка сетчатки), то операцию предпринимать вряд ли стоит. Значительно понижают шансы на успех тяжелые болезни склеры (рецидивирующие склериты, особенно с эктазиями склеры).

б) Глаукома является противопоказанием для пересадки роговицы, так как либо трансплантат, как правило, помутнеет, либо глаз постепенно потеряет зрение. Можно сказать, что глаукома является одним из главных врагов пересадки роговицы, так как встречается при бельмах, особенно сращенных, чрезвычайно часто. Глаза с глаукомой подлежат предварительным антиглаукоматозным операциям и могут быть подвергнуты пересадке роговицы только по устранении глаукомы. К сожалению, надо признать, что успехи от операции при последовательной глаукоме при обширных сращениях (особенно при буфтальме) очень неутешительны. Ввиду этого я пробовал применять некоторые новые принципы для обеспечения фистулизации передней камеры, а именно трансплантацию десцеметовой оболочки и широкий отворот полоски роговицы, иссекаемой вдоль лимба, под конъюнктиву склеры. Метод отворота дал в нескольких случаях весьма утешительные результаты; операции эти описаны мною в «Советском вестнике офтальмологии».

УСЛОВИЯ СО СТОРОНЫ САМОГО БЕЛЬМА ПАЦИЕНТА

Бельма можно разделить на несколько типов:

а) Полное бельмо рубцового характера, развившееся на почве бывшего глубокого изъязвления роговицы, густое, не содержащее видимых остатков роговичных элементов. При таких бельмах очень редко удается получить стойкое прозрачное приживление трансплантата. Но полупрозрачное приживление, дающее пациенту некоторую прибавку зрения, возможно в довольно значительном числе случаев, а потому пересадка роговицы, при отсутствии осложнений бельма глаукомой, эктазиями и стафиломами, возможна. Если бельмо такого же характера, как и предыдущее, но на периферии сохранилась полупрозрачная роговичная ткань в виде узкой полосы (не дающая оснований для оптической иридэктомии), то такое бельмо вряд ли имеет существенное преимущество перед предыдущим, так как трансплантат, будучи посажен в середину бельма, будет окружен рубцовой тканью; при пересадке эксцентрической узкая периферическая полоска приобретает существенно благоприятное значение, о чем я скажу ниже.

В настоящее время мною производятся исследования по вопросу об улучшении почвы для пересадки, о «мелиорации» ее. Сущность моего предложения сводится к следующему: передние слои бельма срезаются настолько, что обнажаются задние слои, в которых, как правило, имеются роговичные элементы (практически бельмо срезается настолько, что задние слои его начинают темнеть вследствие просвечивания зрачка или радужки), на раневую поверхность кладутся пласты роговичной ткани, срезанные с роговицы глаза-гостя (я пользуюсь роговицей трупа); эти пласты, ложащиеся на роговичные пласты глаза-хозяина и покрытые конъюнктивальной лентой (эпителиальной ее поверхностью), приживают довольно легко. Через 2–3 месяца делается сквозная частичная пересадка роговицы; трансплантат попадает в окружение из роговичных элементов. Идея этой мелиорации возникла на основании подмеченного Эльшнигом явления: трансплантат лучше сохраняет прозрачность, если он окружен оставшимися в бельме роговичными элементами. Пока еще рано судить о результатах этих попыток.

б) Если бельмо несколько уплощено, а также если даже и при отсутствии уплощения в нем имеются аспидного цвета участки, то можно предположить наличие позади бельма толстых пленок (шварт), состоящих из остатков радужки, хрусталика и организованного экссудата. В этих случаях показано предварительное производство операции «ретрокорнеальной передней частичной экзентерации» (exenteratio partialis retrocornealis anterior) для устранения пленок. Эта операция может быть показана также и в случаях, когда у пациента имеется несколько неправильная проекция света; при колебании — не отказать ли пациенту в пересадке — допустимо сделать упомянутую операцию как пробу, которая поможет выяснить, не зависела ли неправильная проекция именно от шварт, и вместе с тем подготовить глаз для пересадки.

в) Бельмо такого же характера, как описанное в пункте «а», но осложненное выпячиванием или частичными стафиломами. Операции таких бельм не дают стойкого успеха. Надо или отказаться от операции, или произвести предварительную «мелиорацию». Можно также пойти на полную пересадку роговицы. Шансы на восстановление зрения при такой операции ничтожны: из 27 случаев такой пересадки (из коих 13 принадлежат мне) только в одном (случай Шимановского с пересадкой переднего отдела глаза) получилось стойкое, прослежен-

ное в течение двух лет сохранение прозрачности на части протяжения трансплантата.

г) Если имеется полная стафилома, то частичная сквозная пересадка безнадежна, невозможна и пластинчатая мелиорация по Филатову; здесь показана полная пересадка роговицы с указанными ничтожными шансами на успех в отношении зрения и с довольно значительными — на косметический эффект. Но для случаев полной стафиломы, как и для случаев, описанных в пункте «в», показана, по предположению Эльшнига, полная пересадка с целью замены негодной почвы новой, которая хоть и будет, по всей вероятности, мутна, все же будет состоять из роговичных элементов; по предположению Эльшнига, на этой новой почве возможна частичная сквозная пересадка. Эльшниг высказал свое предположение теоретически. Я проверил его практически. В одном из моих случаев, когда я производил пересадку всего переднего отдела трупного глаза по эпибульбарному способу и получил удовлетворительный эффект в смысле замены стафиломы мутным трансплантатом, я применил через год частичную сквозную пересадку роговицы; трансплантат после периода сильного помутнения просветлел через 2 месяца настолько, что зрение достигло степени 2/60; позже он опять потускнел, и зрение ныне, через 6 месяцев после операции, равно 1/120. Если дело закончится в этом первом в литературе случае осуществления идеи Эльшнига полупрозрачным приживлением, то все же больной значительно выиграет, избавившись от стафиломы и получив некоторую прибавку зрения; к сожалению, по-видимому, придется бороться с глаукомой.

Я полагаю, что для тотальной пересадки при стафиломах весьма важное значение имеет вопрос о добывании материала. Расходование целой роговицы в столь мало надежном случае, как полная стафилома, в то время как имеется другой случай с хорошей почвой для частичной сквозной пересадки, представляется мне нерациональным. Поэтому разработка метода полной пересадки вообще движется очень медленно. Я перешел ввиду этого на трупные консервированные на холоду глаза для тотальной пересадки и на основании моего материала полагаю, что они для указанной операции, по-видимому, пригодны; это развязывает нам руки для разработки метода операции.

д) Бельмо рубцовое после язвы, паннуса, ожога и т. п., но поверхностное. Такие бельма, за которыми есть слои роговичных элементов, представляют собой, согласно правилу Эльшнига, хорошую почву для частичной пересадки. В некоторых случаях она может быть сделана по методу несквозному (послойному), но чаще применима сквозная пересадка. Мой опыт подтверждает правило Эльшнига.

е) Бельма, оставшиеся не после язвы роговицы, а после паренхиматозного кератита, не имеют характера рубцовой ткани, а являются результатом главным образом остатков инфильтрата и склероза роговичных пластин; развитие соединительной рубцовой ткани в них ничтожно.

Такие бельма очень пригодны для пересадки, но необходимы доказательства стойкости бельма: надо иметь убеждение в том, что в бельме за последние год-два не происходит значительного просветления при повторных курсах лечения сифилиса, на почве которого эти бельма, как правило, бывают. Это лечение необходимо проделать и перед операцией.

ж) Если бельмо не занимает площади всей роговицы, а от последней остается какой-нибудь участок прозрачной ткани, то надо взвесить, не дает ли значительного успеха операция образования искусственного зрачка — иридэктомия. Если оставшийся участок роговицы представляется лишь в виде узкой полоски,

то, как правило, иридэктомия дает лишь ничтожный успех; последний очень мал и тогда, когда оставшаяся роговица мутновата; в этих случаях, особенно когда иридэктомию надо делать кверху (где колобома будет прикрыта веком), показания к ней могут быть пересилены показаниями к пересадке, и ее надо в этих случаях делать так, чтобы край трансплантата касался участка сохранившихся роговичных элементов (согласно упомянутому правилу Эльшнига, трансплантат будет иметь более благоприятные условия питания). Если же трансплантат посажен в середину бельма, без соприкосновения с остатками роговицы, то случай сводится просто к рубцовому бельму, описанному в пункте «а».

В некоторых случаях, например, если узкая полоска роговицы осталась только у нижнего лимба, приходится отказаться от помещения трансплантата вверху и либо делать пересадку без соприкосновения трансплантата с остатком роговицы, либо сперва произвести мелиорацию по Филатову. Я произвел в нескольких случаях мелиорацию, использовав остатки роговичной ткани путем перемещения их ближе к центру.

Возможен и еще один тип операции при неполных бельмах роговицы, а именно сквозное перемещение сохранившегося участка, если он достаточно прозрачен, с периферии в центр бельма (техника Моракса, Краупа, Градля, Филатова и др. изложена мною в «Руководстве глазной хирургии»).

з) Если полное бельмо уже подвергалось частичной сквозной пересадке и трансплантат помутнел, то повторную операцию надо делать так, чтобы от прежнего трансплантата сохранилась большая часть его; теоретически можно допустить благоприятный эффект от соседства нового трансплантата со старым. Теоретически я полагаю, что при грубых бельмах возможна новая форма мелиорации, а именно постепенное замещение всей площади бельма сквозными трансплантатами. В этом отношении мною ведутся наблюдения.

и) Излагая условия для операции со стороны бельма, я предполагаю, что нет осложнений, изложенных выше. Что касается густоты бельма, то предсказание тем лучше, чем она меньше. В отношении зрения показания были уже разобраны выше. Сильная васкуляризация бельма, являющаяся неблагоприятным условием для пересадки, может потребовать операции Денига.

Пока трудно еще перечислить и обоснованно оценить все казуистические возможности, которые могут встретиться при исследовании пациента, впавшего в слепоту или инвалидность вследствие бельма. Но сказанного достаточно окулисту для ориентировки в показаниях, а пациенту — для того, чтобы знать, что операция пересадки приложима не ко всем случаям бельм и что при различных видах их шансы на успех не одинаковы.

НЕСКОЛЬКО СООБРАЖЕНИЙ ПО ПОВОДУ МЕЛИОРАЦИИ БЕЛЬМ И ПОДСАДКИ РОГОВИЦЫ[33]

Эльшниг предложил при наличии стафиломы, при которой невозможна частичная сквозная пересадка, производить полную пересадку роговицы не столько с целью получить прозрачное приживление последней, сколько для того, чтобы, достигнув хотя бы и мутного приживления всей роговицы, производить на ней частичную сквозную пересадку. По его соображениям, пересаженная целиком роговица, хотя бы и помутневшая, должна представить хорошую почву для трансплантата, посаженного по методу частичной сквозной пересадки.

Эта идея не была осуществлена самим автором, и впервые я произвел частичную сквозную пересадку после тотальной пересадки роговицы, вернее, переднего отдела трупного глаза. Приживление получилось полупрозрачным.

Близко к идее Эльшнига стоит моя мысль о возможности так называемой мелиорации бельм, которую я опубликовал в 1933 г. Идея мелиорации бельм отличается от идеи Эльшнига, прежде всего, тем, что она касается не стафилом, а настоящих бельм и сущность ее сводится не к замене негодной ткани стафиломы пересаженной целиком роговицей, а к замене части бельма роговичным материалом, другими словами, — к обогащению бельма роговичными элементами.

Согласно указаниям Эльшнига, трансплантат при частичной сквозной пересадке имеет тем больше шансов на прозрачное приживление, чем богаче окружающая его почва роговичными элементами.

Как на основании клинических, так и на основании патологоанатомических данных я могу утверждать, что даже при очень грубо рубцовых бельмах, остающихся, например, после обширной гнойной язвы, даже подвергшейся прободению, задние слои бельма должны на большом протяжении сохранять свой роговичный характер. Задние слои могут быть при этом и тусклыми вследствие каких-либо дегенеративных изменений или вследствие пропитывания инфильтратом, но все же они должны представлять собой роговичную ткань.

Исходя из этих соображений, я и предложил срезать при бельмах, оставшихся после язв, передние слои бельма до тех пор, пока сквозь оставшиеся несрезанными слои его начнут просвечивать зрачок и радужная оболочка. На поверхность среза роговицы можно положить передние слои прозрачной роговицы

[33] Впервые опубликовано в «Сов. вестн. офтальм»., 1937, т. X, в. 5, стр. 635–640.

глаза-гостя. Эти слои имеют все шансы на хорошее приживление, так как, соприкасаясь на обширном протяжении с задними роговичными слоями бельма, они будут иметь то условие для приживления, которое было выше указано, т. е. какое-то питание от роговичных элементов.

Такая замена мутных рубцовых слоев бельма с технической стороны представляет собой не что иное, как послойную пересадку роговицы уже давно известную и дающую, как показал опыт, хорошее приживление трансплантата. Но целевая установка такой послойной пересадки в значительной мере отличается от таковой же при послойной пересадке, до сих пор известной.

При послойной пересадке авторы (Гиппель, Лёлейн и др.) желали получить зрение в тех случаях, когда задние слои бельма заведомо прозрачны или предполагаются таковыми. При мутности задних слоев роговицы оптическая цель послойной пересадки недостижима и при таких условиях ее никто и не делал. Я же, предлагая послойную пересадку с целью мелиорации, имею в виду не непосредственный оптический успех, а лишь замену рубцовых слоев бельма роговичными пластами. По истечении некоторого времени в таком бельме делается, по моей идее, сквозное отверстие, в которое и вставляется кусочек роговицы гостя. Будучи теперь окружен в задней своей части задними роговичными слоями бельма, а в передней — пересаженными роговичными элементами, трансплантат должен, по моему предположению, получить более благоприятные условия для прозрачного приживления, чем в случае, если бы он попал в отверстие, сделанное в немелиорированном бельме, в котором его окружали бы в его передних слоях рубцовые элементы бельма.

В своем первоначальном виде идея мелиорации преследовала только цель создания для трансплантата более богатого роговичного окружения за счет пересаженных слоев. В настоящее время к этой основной идее мелиорации я присоединяю и дополнительную, которая связана с замечательным фактом, отмеченным многократно Гиппелем, Зеллербеком, Эльшнигом и его школой, мной, Вельтер, Коппом, Фельдманом и др., а именно, что при частичной пересадке роговицы помутнение почвы очень часто в значительной мере просветляется. Этот факт просветления бельма после трансплантации дал мне основание расширить идею мелиорации в том смысле, что я начинаю рассчитывать на просветляющее влияние пересаженных пластов роговицы на задние тусклые роговичные слои бельма, о чем я скажу ниже.

Идея мелиорации бельм с помощью послойной пересадки и в техническом отношении также мной расширена.

Мелиорировать бельмо можно не только послойной трансплантацией, но и частичной сквозной. Если имеется бельмо после язвы роговицы, то, произведя частичную сквозную пересадку и получив мутное или слегка просвечивающее приживление, можно делать повторную пересадку, помещая трансплантат рядом с предыдущим. В случае только просвечивающего приживления этого второго трансплантата можно прибегнуть к третьей трансплантации и т. д. В результате повторных сквозных трансплантаций можно постепенно заменить ткань бельма роговичной тканью просвечивающих трансплантатов. В конце концов какая-либо из повторных пересадок может, мне кажется, дать прозрачное приживление трансплантата, попавшего уже в роговичное окружение.

Идея мелиорации может быть расширена и еще больше. Если имеется стойкое бельмо, не слишком густое, занимающее зрачковую область роговицы, то нельзя ли, не трогая центра роговицы, т. е. не производя в нем ни сквозной, ни послойной пересадки, сделать послойную пересадку роговицы вне зрачковой

области бельма? Такая подсадка могла бы, по моим соображениям, повлиять просветляющим образом на зрачковую область полупрозрачной роговицы.

Наконец, допустима и та мысль, что некоторые формы кератитов или дегенеративных процессов роговицы, не поддающиеся лечению, можно было бы лечить при помощи послойной пересадки роговицы. Можно из общей идеи мелиорации бельм, которую я считал возможным отграничить от идеи Эльшнига постольку, поскольку последняя сводится к замене стафиломы роговичной тканью, но которую я вместе с тем считаю аналогичной моей, сделать и несколько других интересных выводов.

Насколько же идея мелиорации бельм осуществлена практически? Надо заметить, что накопление материала в этой области представляет собой очень большую и трудную организационную задачу. С трудом справляясь с текущим материалом по сквозной частичной пересадке роговицы, я не располагал условиями для широкого осуществления высказанной мной идеи, но кое-что из этой проблемы уже выполнено. Так, прежде всего, я убедился в прекрасной приживляемости трансплантатов с сохранением прозрачности при послойной пересадке, сделанной на полупрозрачных задних слоях бельма. Я произвел уже несколько раз и сквозную частичную пересадку на мелиорированных при помощи послойной пересадки бельмах. Наблюдения мои за трансплантатами при этой вторичной сквозной пересадке еще недостаточно длительны, но в пределах срока моих наблюдений (2–$2^{1}/_{2}$ месяца) некоторые случаи создают очень благоприятное впечатление.

При грубых бельмах я получал после частичной сквозной пересадки успех при вторичной сквозной пересадке, сделанной рядом с просвечивающим предыдущим трансплантатом, что я отношу за счет происшедшей мелиорации. Я делал послойную подсадку роговичных пластов к трансплантату, посаженному методом частичной сквозной пересадки, представлявшемуся полупрозрачным (после почти трехлетнего наблюдения). В результате этот трансплантат резко просветлел и зрение повысилось. Описание этой операции было опубликовано мной в 1933 г. При послойной мелиорации бельм я наблюдал резкое просветление довольно мутной роговицы вокруг области мелиорации; после мелиорации в зрачковой области наступало с течением времени улучшение зрения. Я произвел при помощи частичной послойной пересадки, сделанной вне зрачковой области, просветление последней с улучшением зрения с 0,08 до 0,16. Я приступил, наконец, к послойной пересадке при некоторых патологических процессах роговицы[34].

Факты, упоминаемые мной, составят предмет отдельных работ моих учеников, я же довольствуюсь в настоящей статье лишь общими указаниями на идею мелиорации и даю вторично более широко постановку этой проблемы. Не вдаваясь в теоретическое обоснование эффекта мелиорации, я замечу только, что трансплантат роговицы, будет ли он сквозной или послойный, надо рассматривать как сильный физиологический раздражитель, который ведет к биохимической перестройке элементов бельма или помутневшей роговицы; перестройка эта заключается не столько в процессе регенерации роговицы, сколько в возвращении ее элементам свойств, обусловливающих прозрачность, каковая в настоящее время не имеет еще достаточных объяснений. В некоторых случаях бельма можно считать за регенерированные элементы роговицы, потерявшие, однако, прозрачность вследствие изменения свойств коллоидов, входящих в состав протоплазмы. Раздражение этих мутных роговичных элементов со сторо-

[34] В свое время Гиппель и Кляузен пробовали делать несквозную трепанацию при незакончившемся паренхиматозном кератите (но без трансплантации роговицы), рассчитывая на возбуждение процесса регенерации.

ны подсаженной роговицы ведет к возбуждению в них способности выделять вещества, обусловливающие прозрачность коллоидов, или же, быть может, такие вещества поступают в них из подсаженного материала. Я имею в виду вернуться к сущности мелиорации в ближайшем будущем, а в настоящей статье позволю себе остановиться на технической стороне этого метода.

ТЕХНИКА СКВОЗНОЙ МЕЛИОРАЦИИ

Тип А. Трансплантат помещается в середине бельма. Если надежды на прозрачное приживление не оправдались, то производятся сквозные частичные трансплантации вокруг первого трансплантата, причем между операциями должен быть сделан интервал в 3–4 месяца. Если первый трансплантат при этих повторных операциях не просветлеет, то его можно заменить новым. Это предложение может быть названо для предстоящих трансплантаций мелиорацией, а для прошлых — подсадкой; оно практически мной в полной мере не производилось. Против этого метода имеется возражение: при этом требуется очень много времени. В таком важном деле, как возвращение зрения слепому, нельзя было бы, конечно останавливаться перед тратой времени, если бы было доказано, что такая система сквозной мелиорации является наилучшей, но пока законченного материала по этому вопросу еще не имеется.

Самая подсадка может быть выполняема при помощи трепана ФМ-3, если имеется камера; если ее нет, то можно прибегнуть к трепану ФМ-1 (с пластинкой).

Тип Б. Если характер бельма таков, что надежд на прозрачное приживление нет, то можно начинать с производства трансплантаций по окружности роговицы и лишь по окончании всей серии мелиорационных трансплантаций делать сквозную трансплантацию в центре бельма. Конечно, все эти трансплантации сопровождаются покрытием трансплантата при помощи конъюнктивальной ленты по моему методу.

ПОСЛОЙНАЯ МЕЛИОРАЦИЯ

Послойная мелиорация имеет гораздо более важное значение и при сравнительной легкости ее технического выполнения может применяться очень широко. Для послойной мелиорации годятся очень многие из существующих способов послойной пересадки, применяемые для оптических целей, в особенности способ Лёлейна. Я не считаю нужным описывать эти способы, предполагая, что они достаточно известны. Замечу только, что способ Валькера, без дополнения его покрытием конъюнктивальной лентой по моему способу, вряд ли может создать уверенность в том, что трансплантаты не сместятся.

Я считаю необходимым остановиться здесь лишь на описании предлагаемых мной способов послойной пересадки.

1. Послойное срезание бельма обыкновенным ножом Грефе. При хорошей иммобилизации глаза уздечными швами и пинцетом слои бельма срезаются на нужном пространстве обычным ножом Грефе. Срезание надо повторять столько раз, сколько нужно для того, чтобы начали просвечивать радужка или зрачок. Понятно, что конъюнктивальная лента выкраивается до срезания бельма, через конец ленты проводятся два шва на двух иглах по краям и один посредине на одной игле. У противоположного края бельма надрезается конъюнктива. Срезав слои бельма, срезают с глаза трупа не во всю толщину возможно более толстый слой роговицы, по возможности настолько широкий, чтобы

он покрывал образованный на бельме дефект. Если срезать слои прозрачной роговицы удается только в виде нескольких кусков, то это не беда. Срезанную пластинку или пластинки роговицы укладывают на поверхности среза бельма, дают им несколько прилипнуть и закрывают их при помощи конъюнктивальной ленты. Если нужно, накладывают кое-где дополнительные швы на конъюнктивальный лоскут. Конъюнктивальная лента оставляется на месте 4–5 дней; за этот срок трансплантат хорошо приклеивается.

2. Совершенно такую же операцию можно производить ножом, предложенным мной вместе с техником Марцинковским. Этот нож есть не что иное, как нож Грефе, нижняя поверхность которого представляется плоской, как нижняя поверхность микротомной бритвы. Этот нож позволяет производить срезание бельма с меньшей опасностью прорезать его насквозь.

3. Послойная пересадка ножом Филатова — Марцинковского (нож ФМ-2). Нож ФМ-2 представляет собой широкий обоюдоострый нож Грефе, в котором отточены оба его края. Нижняя поверхность этого ножа плоская, как у микротомной бритвы. Острие ножа вкалывают в бельмо на расстоянии 2,5 *мм* от центра бельма снаружи в горизонтальном меридиане. Нож проходит в бельмо, оставаясь в его толще, а конец ножа выходит в симметричном месте бельма с внутренней стороны. Пилообразными движениями ножа выкраивают лоскут из ткани бельма кверху на нужном протяжении. Получаемую ленту у верхнего ее конца временно не перерезают и выкраивают ленту книзу, насколько желательно, после чего один, а потом другой конец ленты перерезают тем же ножом или ножницами. Совершенно также выкраивается лента роговичной ткани глаза трупа.

Нож этот чрезвычайно хорошо выполняет задачу срезания бельма и роговицы глаза-гостя. Мне удавалось вырезать им ленту через все бельмо от края до края с захватом конъюнктивы, не прорезав бельма насквозь. Это же удавалось сделать и на трупном глазу. Таким образом, получается лента, аналогичная ленте Лёлейна. Если срезать бельмо надо не в виде ленты, а в виде неправильной формы квадрата или прямоугольника, то вколы ножа можно делать в разных местах бельма и срезать передние слои несколькими кусками. Если после срезания ленты бельма последнее недостаточно просвечивает, то можно делать дополнительное срезание ножом ФМ-1 или Грефе. Понятно, что пласты роговицы глаза-гостя прикрываются конъюнктивальной лентой. В последнее время я пробую в подходящих случаях пользоваться для укрепления пересаживаемых лоскутов роговицы самой лентой, выкроенной из бельма; концы ее не перерезаются, а роговичные пластины подсовываются под нее.

Только что описанный метод позволяет обходиться без инструментария Лёлейна, а кроме того, им можно закрывать в один прием гораздо более широкие участки.

При послойной мелиорации возможны, конечно, и осложнения в виде проникания ножа в переднюю камеру. Если это случилось, то можно поступить двояко: либо, не беспокоясь о случившемся, покрыть раневую поверхность пластинками роговицы, либо иссечь бельмо в области прореза на некотором протяжении тем же ножом, но в таком случае и при срезании слоев роговицы с глаза трупа необходимо на соответствующем месте взять роговицу во всю ее толщу. У меня есть 3 случая такой комбинации послойной пересадки со сквозной, которые протекают хорошо, с улучшением зрения. Не все еще детали техники послойной пересадки с целью мелиорации выработаны и самый метод мелиорации бельм еще не имеет вполне очерченных границ, но и теперь он уже начинает оказывать ценные услуги.

ДОПОЛНЕНИЕ К СТАТЬЕ «НЕСКОЛЬКО СООБРАЖЕНИЙ ПО ПОВОДУ МЕЛИОРАЦИИ БЕЛЬМ И ПОДСАДКИ РОГОВИЦЫ»[35]

Я применил послойную пересадку роговицы в целом ряде случаев воспалений роговицы, а именно: на пяти глазах с паренхиматозным кератитом на почве врожденного сифилиса, на одном глазу с паренхиматозным кератитом неизвестной этиологии, на одном глазу при туберкулезном кератите и на одном глазу с герпетическим кератитом. Во всех этих случаях наступило резкое улучшение. Особенно демонстративны были случаи паренхиматозного кератита. После послойной пересадки кусочка роговицы (5 раз на периферии, раз в центре) через 6–8 дней наступила критическая остановка процесса и начался регрессивный период с постепенным улучшением зрения. Подробное описание случаев будет дано в другой статье.

В пересадке роговицы (я пользовался трупным материалом) мы имеем могучее средство воздействия на воспаленную ткань роговицы и возбуждения ее биохимических защитных реакций, протекающих по типу катализа.

Исходя из моего основного предложения о подсадке роговицы как лечебного фактора при помутнении трансплантата и из моих взглядов на значение выдавливаний и операции Данига как видов лечения раздражением, д-р Копп вшивал кусочки роговицы под конъюнктиву при кератитах с успехом (не опубликованные данные, сообщенные мне автором).

Я, следуя методу истинной подсадки (а не имплантации), получил также успех при паннусе; успех при трахоме, при которой тоже начаты опыты, еще недостаточно выяснен; получен успех при подсадке сосудистой оболочки при туберкулезном хориоидите и при пигментном ретините.

Обобщив мои наблюдения, касающиеся подсадки роговицы, я получил поразительный лечебный эффект при подсадке трупной консервированной на холоду кожи в трех случаях волчанки, одном случае склеродермии и в одном случае туберкулезных язв кисти. Замечательно, что кожа вот уже 11/2–2 месяца не рассасывается, и, таким образом, мной ставится вопрос о возможности гомопластики кожи при помощи консервирования ее.

Случаи лечебной пересадки роговицы и кожи демонстрированы мной в заседаниях офтальмологической, дерматологической и хирургической секций Единого медицинского общества в Одессе в апреле 1937 г. Подробное описание их появится в ближайшем будущем.

---

[35] Впервые опубликовано в «Сов. вестн. офтальм.», 1937, т. X.

ГЕТЕРОТРАНСПЛАНТАЦИЯ КОНСЕРВИРОВАННОЙ РОГОВИЦЫ[36]

(Предварительное сообщение)

Гетеротрансплантация роговицы, с которой началась разработка вопроса пересадки роговицы, не оправдала себя и была оставлена. В. П. Филатов возобновил пользование гетеропластическим материалом, однако под совершенно новым углом зрения, применив метод консервации пересаживаемого материала.

Ниже приводим краткие сведения из историй болезни трех больных.

1-й случай. Больная Г. (ист. бол. № 350). Диагноз: O. D. Seclusio pupillae et cataracta complicata. O. S. Leucoma corneae totale.

Правый глаз слепой после иридоциклита, роговица прозрачная. Зрение = 0, внутриглазное давление низкое.

Левый глаз: полное бельмо. Зрение = 1/∞, проекция света правильная,

10.X 1937 г. произведена на левом глазу аутотрансплантация роговицы. Из прозрачной роговицы правого глаза иссечен диск и пересажен на левый глаз.

Для закрытия отверстия на правом слепом глазу взята роговица курицы после консервации при температуре 2–4° выше нуля в течение пяти суток. Трансплантат прижил и в течение 40 дней оставался прозрачным, появились сосуды. Ввиду сильных циклических болей правый глаз пришлось энуклеировать.

2-й случай. Больная М. (ист. бол. № 416). Диагноз: O. D. Leucoma corneae fere totale ectatic. O. S. Cataracta complicata post iridocyclit.

16.XII 1937 г. произведена аутотрансплантация на правом глазу. Для закрытия отверстия на левом слепом глазу взята роговица курицы, которая консервировалась при температуре 2–4° выше нуля трое суток. Трансплантат прижил. В течение трех месяцев он оставался прозрачным.

3-й случай. Больной К. (ист. бол. № 113). Диагноз: O. D. Leucoma corneae fere totale adhaer. O. S. Glaucoma consecutivum.

4.I 1937 г. произведена аутотрансплантация на правом глазу (пересажена роговица с левого слепого глаза).

Для закрытия отверстия на левом слепом глазу взята роговица кошки, консервированная при температуре 2–4° выше нуля 44 часа. Роговица прижила. Через 3 месяца трансплантат полупрозрачный, пронизан сосудами по всей площади во всех слоях. Границы трансплантата видны.

Приведенные наблюдения показали, что роговица животных, консервированная на холоду, может сохранять свою прозрачность длительное время, и это дает основание для дальнейшей разработки гетеротрансплантации роговицы.

---

[36] Совместно с ассист. В. В. Скородинской. Впервые опубликовано в «Науч. матер. Укр. ин-та эксперим. офтальм.», 1938, стр. 55–56.

ПРОСВЕТЛЯЮЩАЯ ЧАСТИЧНАЯ НЕСКВОЗНАЯ ПЕРЕСАДКА РОГОВИЦЫ ПРИ БЕЛЬМАХ[37]

(Предварительное сообщение)

Факт просветления бельма вокруг пересаженной роговицы был использован для лечебных целей при кератитах, а также для просветления помутнений при законченных процессах в роговице. Производя несквозную просветляющую пересадку консервированной на холоду роговицы, мы получили в ряде случаев значительный эффект, в подтверждение чего приводим краткие сведения из историй болезней.

1-й случай. Больной Г. (ист. бол. № 88). Диагноз: правый глаз — почти полное бельмо роговицы. 2/3 роговицы заняты глубокими помутнениями. Верхняя часть полупрозрачна. Зрение = 0,05.

2.XII 1936 г. произведена частичная несквозная пересадка роговицы с целью просветления бельма (срок консервации материала при температуре 2–4° выше нуля — 31 час). На седьмой день после операции роговица начала проясняться, и через месяц зрение равнялось 0,15. В дальнейшем роговица настолько просветлела, что зрение повысилось до 0,4 и остается таким в течение 14 месяцев.

2-й случай. Больной Д. (ист. бол. № 341). Диагноз: правый глаз — помутнение роговицы после туберкулезного кератита, образовавшееся 8 лет назад. Левый глаз; муть занимает всю площадь роговой оболочки в виде отдельных очагов неравномерной интенсивности. Зрение с коррекцией равно 0,15.

25.IX 1937 г. произведена частичная несквозная пересадка роговицы (В. П. Филатов) для просветления помутнения (срок консервации материала при температуре 2–4° выше нуля — 56 часов).

На восьмой день после операции отмечено влияние пересаженной роговицы на муть: она в центре роговой оболочки стала менее интенсивной. Это прояснение роговицы глаза-хозяина прогрессировало, и через 7 месяцев роговица значительно просветлела по всей площади и особенно в центре. Зрение повысилось до 0,7.

3-й случай. Больной К. (ист. бол. № 404). Диагноз: правый глаз — помутнение роговицы, образовавшееся 4 года назад вследствие язвы после удаления инородного тела. Муть занимает всю площадь роговицы правого глаза, особенно интенсивная муть — в нижне-наружном квадранте. Зрение с коррекцией равно 0,03.

---

[37] Совместно с ассист. В. В. Скородинской. Впервые опубликовано в «Науч. матер. Укр. ин-та эксперим. офтальм.», 1938.

31.X 1937 г. произведена частичная несквозная пересадка роговицы (В. П. Филатов) с целью просветления бельма (срок консервации материала — 48 часов).

На 10-й день роговица стала проясняться, и через месяц зрение было равным с той же коррекцией 0,1. Через 5 месяцев зрение повысилось до 0,3. Срок наблюдения— 6 месяцев.

4-й случай. Больной Б. (ист. бол. № 243). Диагноз: правый глаз — центральное бельмо роговицы.

8 месяцев назад образовалось центральное бельмо, которое занимало площадь 4X5 *мм*; вокруг этого бельма была диффузная муть роговицы в передних слоях. Зрение равно 0,05.

15.V 1937 г. произведена несквозная частичная пересадка роговицы (В. П. Филатов) с целью просветления бельма (срок консервации материала — 78 часов).

На шестой день после операции помутнения в роговице начали уменьшаться по площади и по глубине. Просветление это прогрессировало, и уже через 3 месяца зрение равнялось 0,3. Срок наблюдения — 1 год.

5-й случай. Больной 3. (ист. бол. № 462). Диагноз: правый глаз — помутнение роговой оболочки после кератита.

5 месяцев назад образовалось помутнение роговицы после припадка малярии. Муть в виде пятна занимала центр роговицы; площадь этого помутнения равна 78 *мм*. Зрение равно 0,2.

7.I. 1938 г. произведена несквозная частичная пересадка роговицы (В. П. Филатов) с целью просветления бельма (срок консервации материала — 10 дней).

На 13-й день отмечалось улучшение, муть стала рассасываться. К моменту выписки от мути остались едва уловимые следы. Зрение = 0,7. Срок наблюдения — 6 месяцев.

Приведенные случаи пересадки консервированной роговицы при стойких неинтенсивных помутнениях показывают, что пересаженная роговая оболочка, несомненно, производит благоприятный эффект в смысле просветления помутнений. В некоторых случаях рассасывание мути было настолько значительным, что зрение восстанавливалось почти до нормы.

Эти предварительные данные свидетельствуют о том, что просветляющая пересадка роговицы может быть рекомендована как хороший метод для рассасывания стойких, не очень интенсивных помутнений.

ПЕРСПЕКТИВЫ ОПТИЧЕСКОЙ ПЕРЕСАДКИ РОГОВИЦЫ[38]

В последние десятилетия оптическая пересадка роговицы достигла высокого развития, начало которому было положено знаменитым случаем Цирма и замечательными трудами Эльшнига. Особенно успешно пошла разработка пересадки роговицы в Советском Союзе с тех пор, как мной была упрощена техника операции и применен пересадочный материал, взятый от трупных консервированных на холоду глаз. В Украинском экспериментальном институте глазных болезней за период с 1923 по 1945 г. произведено свыше 1000 пересадок; прослеженный более 9 месяцев стойкий успех при применении консервированного роговичного материала получен на глазах, сколько-нибудь пригодных для операции (их было 377). В 50,4 % случаев; вместе с недлительно прослеженными случаями успех получен в 66,6 %. Кроме меня и моих сотрудников по институту, целый ряд окулистов Советского Союза занимался пересадкой роговицы, давая продукцию от единичных до нескольких десятков случаев; максимальное число операций принадлежит проф. Коппу.

Из зарубежных авторов, занявшихся после Эльшнига и его ближайших учеников пересадкой роговицы, упомяну Томаса, Арруга, Кастровьехо, Нижетича, Лёлейна, давших общую продукцию в одну — полторы сотни случаев.

Хотя пересадка роговицы достигла такого пышного расцвета, о котором не смели и мечтать «трансплантаторы» доэльшниговского периода развития этой операции, нам нельзя успокаиваться на достигнутых результатах. У пересадки роговицы, этой прекрасной операции, которую Диффенбах назвал в свое время «самой смелой идеей хирургии», у этой операции, которая составляет ныне гордость современной офтальмологии, имеется еще немало теневых сторон. Надо устранить ряд дефектов, чтобы повысить продуктивность этой операции и сделать ее доступной и для широких кругов окулистов и для населения. А значение пересадки для последнего необыкновенно велико: число кандидатов — инвалидов вследствие бельм — исчисляется по всему миру многими миллионами.

Я попробую дать в настоящей краткой статье очерк тех главнейших направлений, по которым должна, по моему мнению, пойти разработка пересадки роговицы. Очерк мой не исчерпывает всего, что можно сказать по этому вопросу.

---

[38] Впервые опубликовано в «Сов. вестн. офтальм.», 1946, т. XXV, в. 1.

ТЕХНИКА ЧАСТИЧНОЙ СКВОЗНОЙ ПЕРЕСАДКИ РОГОВИЦЫ

Не касаясь методов Томаса и Кастровьехо, относительно которых я не имею личного опыта, я остановлюсь лишь на трепанационном методе.

И трепан ФМ-1, и трепан ФМ-3 еще вполне оправдывают себя. Первый незаменим для тех случаев, когда приходится опасаться выпадения стекловидного тела (например, при неуверенности в наличии передней камеры), а второй безукоризненно выполняет свое назначение — профилактику ранения хрусталика — даже и при мелкой передней камере. Если эти инструменты сделаны правильно, по моим указаниям, то в них пока менять нечего.

Но бывают случаи, когда при операции с трепаном ФМ-1 трансплантат, прекрасно уложенный и покрытый конъюнктивальной лентой, выталкивается стекловидным телом. Тогда нужно снять ленту, ввести обтуратор в отверстие, провести опять пластину, вынуть обтуратор, вновь уложить трансплантат и покрыть его лентой особенно тщательно. Но случается, что лента опять не выполнит своей роли хорошо, и трансплантат выпадает снова. Если у меня будет такой случай, я имею в виду два выхода: 1) я попробую, не вынимая пластины, сделать трепанацию склеры в области ora serrata, чтобы дать выход стекловидному телу через другое отверстие; 2) я попробую провести через переднюю камеру при выпадении стекловидного тела не пластину трепана ФМ-1, а пластину из консервированной, автоклавированной и высушенной ткани (плаценты, слизистой брюшины и т. п.) в надежде на рассасывание ее, после того как она сыграет свою роль «пластыря». Опыты на животных в этом направлении начаты.

Если при трепане ФМ-3 поранен хрусталик (что бывает очень редко) при нераспознанном полном отсутствии передней камеры, то стекловидное тело может выпасть после выхода хрусталика; тогда надо ввести обтуратор, сделать ножом, применяемым при трепане ФМ-1, разрезы роговицы и поступить, как сказано выше.

Главной бедой трепанационного метода является трудность получения трепанов. Для выделки их необходимы производственные мастерские при глазных институтах. В ближайшем времени я имею в виду дать точные чертежи трепана ФМ-3 с описанием технологического процесса его изготовления.

ЗНАЧЕНИЕ ТКАНЕВОЙ ТЕРАПИИ

По моему личному глубокому убеждению, тканевая терапия имеет большое значение для лучшего течения процесса приживления трансплантата. Я не могу доказать это цифрами (тем более, что все материалы погибли во время войны), но мое впечатление разделяют и все мои коллеги по институту. До операции я провожу обычно 20 инъекций водных автоклавированных экстрактов из консервированных тканей и одну-две имплантации консервированной, автоклавированной ткани (например, кожи); тканевая терапия повторяется и после пересадки. Она уменьшает количество случаев послеоперационной глаукомы и благоприятна для достижения прозрачности трансплантата. Тканевую терапию необходимо ввести в проблему пересадки роговицы.

БОРЬБА С ГЛАУКОМОЙ

Главный бич пересадки роговицы — это глаукома. При наличии глаукомы в глазу, подлежащем пересадке роговицы, ее необходимо устранить. Но как?

Я перепробовал различные операции: фистулизирующие Эллиота, Гольта, Лагранжа и комбинацию их с выделением в отверстие десцеметовой оболочки консервированного на холоду глаза трупа, и циклодиализ, и задние множественные трепанации — и убедился в том, что они могут дать стойкий успех, но обычно не дают его даже на короткий срок. Лучше других предложенный мной отворот полоски роговицы под конъюнктиву склеры; цель операции — дать отток водянистой влаги под конъюнктиву вдоль долго не рассасывающейся десцеметовой оболочки. Техника такова: выкроив конъюнктивальный лоскут, отсепаровывают его до лимба и отсепаровывают передние слои роговицы на 3 *мм*; в заднем слое роговицы делают у одного из краев его сквозной маленький вертикальный разрез и, введя в него браншу ножниц, рассекают задний слой роговицы ножницами два раза параллельно лимбу. Полученный лоскут отворачивают на шве под конъюнктиву.

Очередной задачей в проблеме пересадки роговицы является выработка операции против последовательной глаукомы в предоперационный период. Такой же задачей является и борьба с глаукомой, возникшей в послеоперационный период. Необходимо выяснить, является ли она истинной, последовательной глаукомой или проявлением гипертонии.

МЕЛИОРАЦИЯ БЕЛЬМ

Мелиорация бельм имеет своим назначением не только создание роговичного окружения для трансплантата, но, как я подробно развил в моей книге («Оптическая пересадка роговицы и тканевая терапия»), и перестройку бельма вследствие влияния на него биогенных стимуляторов, приносимых роговичным консервированным материалом. Часто она имеет вид послойной пересадки — частичной или тотальной. Теоретические обоснования ее достаточны, но клиническое ее значение еще не вполне ясно.

Мелиорация заслуживает и экспериментальной, и клинической разработки. Изучение мелиорации дало мне несколько интересных фактов. Срезав передние слои бельма настолько, что задние слои его хорошо просвечивали, и накрыв их передними слоями роговицы глаза-донора, я, получив успешное приживление трансплантата, не достиг попутно оптического эффекта, так как позади моего послойного трансплантата получилась муть. Так бывает обычно при послойной пересадке, предпринятой с оптической целью. Было ясно, что позади трансплантата получается такая же ткань, какая образует колечко вокруг сквозного трансплантата.

С другой стороны, при неприживлении трансплантата, при его рассасывании, происходила регенерация срезанной роговицы с менее выраженной мутностью. Эти наблюдения заставили меня вернуться к вопросу о срезании бельм, уже неоднократно затронутом в литературе. Я стал пробовать срезать бельма на некотором протяжении с целью регенерации роговичной ткани (это уже давно не ново), но я внес в процесс регенерации и нечто новое — тканевую терапию, усиливающую регенерацию. Последняя протекала успешно, и я располагаю несколькими случаями довольно прозрачного заживления дефекта. В качестве примера приведу следующий случай. На правом глазу больной К. после герпетического кератита, бывшего около года назад, осталось стойкое помутнение в середине роговицы, занимающее передние и средние ее слои площадью 5 X 3 *мм*, довольно густое, без сосудов. Зрение равно 0,06. После первого срезания бельма (ножом Грефе, послойно) зрение через 2 месяца поднялось до

0,3. Через месяц после вторичного срезания зрение поднялось до 0,6. Срок наблюдения, считая от первой операции — 7 месяцев, а от второй — 2 месяца. Через месяц после первого срезания больная провела курс инъекций под кожу экстракта алоэ, а одновременно со второй операцией получила имплантацию консервированной, автоклавированной кожи.

В журнале «Arch. of Ophthalm.» (1942) имеется статья о срезании бельм. Автор получил замечательные результаты. Он пользуется для срезания техникой вдувания воздуха в толщу бельма, что облегчает срезание и, кроме того, подвергает бельмо рентгенизации слабыми дозами

Эти данные и мой метод (срезание в комбинации с тканевой терапией) вливают новое содержание в старинную операцию срезания бельм. Эта операция может оказаться пригодной для оптических целей и для мелиорации бельм. Я посвящу этой проблеме статью в ближайшее время.

ПОЛНАЯ ПЕРЕСАДКА РОГОВИЦЫ

В разрешении этой проблемы достигнуто еще очень немного; несмотря на то, что она разрабатывается в продолжение более чем ста лет, эта операция далеко отстала от своей младшей сестры — частичной пересадки. Необходимо дальнейшее усовершенствование техники; в основу ее должны быть положены принципы соединения трансплантата край в край с краем отверстия, образованного при срезании стафиломы, а кроме того, необходимо провести операцию так, чтобы она предупредила заболевание глаза (лишенного угла камеры) глаукомой. Техника, предложенная мной (в которой полоска стафиломы отворачивается под конъюнктиву), отчасти разрешает эту задачу. Но и тогда, когда глаукома не наступает, трансплантат роковым образом мутнеет настолько, что зрение (и то незначительное) получается крайне редко. Я объясняю это тем, что врастание нервов в трансплантат совершается очень медленно и трофика его страдает. Н. А. Пучковская изучала этот вопрос до войны под руководством моим и акад. А. В. Леонтовича; работа ее будет продолжена. Я считаю, что при тотальной пересадке надо беречь остатки роговичной ткани по периферии стафиломы. Возможно, что с тотального трансплантата надо срезать передние слои, оставив нетронутой только середину, и покрывать раневую поверхность трансплантата конъюнктивой склеры для обеспечения его питания. Поиски в этом направлении вошли в тематику нашего института на 1946 г.

Конечно, получение зрения при полных стафиломах путем тотальной пересадки является заманчивой целью. Но если бы наша мечта и оказалась преждевременной, то все же тотальная пересадка заслуживает разработки для создания почвы для будущей частичной пересадки (по идее Эльшнига). Впервые она была осуществлена мной. Понятно, что для тотальной пересадки должны быть применяемы консервированные роговицы и тканевая терапия.

ОПРЕДЕЛЕНИЕ КАЧЕСТВА БЕЛЬМА КАК ПОЧВЫ ДЛЯ ЧАСТИЧНОЙ ПЕРЕСАДКИ РОГОВИЦЫ

Кроме данных внешнего осмотра бельма с учетом наличия в нем роговичных элементов, желательно проведение параллелей между микроскопической картиной иссеченного диска и результатом пересадки. Интересным является не столько исследование чувствительности бельм (производившееся д-ром Петросянц), сколько идея проф. А. Я. Самойлова сопоставить чувствительность

бельма с исходами пересадки роговицы и поднять ее тканевой терапией (идеей этой А. Я. Самойлов поделился со мной в частной беседе). Вполне хорошо выполненная пересадка с радующим нас в первое время своей прозрачностью трансплантатом кончается довольно часто ничем вследствие развития соединительнотканной пленки позади него. Я начал новые попытки борьбы с этой бедой путем задней мелиорации бельма (срезание задних слоев бельма и покрытие раневой поверхности задними слоями роговицы донора). Результаты имеют несколько ободряющий характер, но еще недостаточно убедительны.

ПРОБЛЕМА ТРУПНОГО КОНСЕРВИРОВАННОГО МАТЕРИАЛА

Трупный консервированный материал — это основа для всех исследований в области пересадки роговицы. Конечно, эта проблема должна быть углублена в отношении уточнения сроков хранения материала с точки зрения установления максимума накопления биогенных стимуляторов.

ПЕРЕСАДКА РОГОВИЦЫ ПОСЛЕ ТРАВМ, ПОЛУЧЕННЫХ НА ВОИНЕ

Эта проблема имеет ныне актуальнейшее значение. Вопросы сроков для операции пересадки, подготовки глаз для пересадки (борьба с глаукомой и другими осложнениями), тканевая терапия — все это должно быть изучено под углом зрения реактивности травматизированных глаз. Мной положено начало для пересадки роговицы бойцам Красной Армии и инвалидам Отечественной войны, и я убедился, что, хотя у нас и имеются счастливые исходы пересадки, травматизированные глаза — плохая почва для этой операции.

ТЕОРЕТИЧЕСКИЕ ВОПРОСЫ ПЕРЕСАДКИ РОГОВИЦЫ

Из них я упомяну о необходимости изучения культур роговичной ткани, продолжения опытов Пупенко, начатых под моим руководством (размножение на холоду клеток в консервированной на холоду роговице) и о гетеропластике роговицы у животных. Сохранение роговицы на холоду должно явиться основой для экспериментальной разработки этой проблемы. Данные Петросянц, получившей прозрачное приживление консервированной роговицы собак в роговице кошек (прослежено несколько месяцев), говорят в пользу возможности гетеропластики у животных.

ПЕРЕСАДКА ФОРМАЛИНИЗИРОВАННОЙ РОГОВИЦЫ

Данные Зальцера и Шерешевской ставят на очередь дальнейшую разработку этой проблемы.

РЕЗУЛЬТАТЫ ПЕРЕСАДКИ РОГОВИЦЫ

Хаотическая статистика результатов пересадки роговицы не должна иметь места. Бельма должны быть разделяемы на несколько категорий в связи с оценкой глаза в целом и с состоянием больного.

Я делю почву для пересадки на пять категорий, но, вероятно, придется прибавить еще несколько. Только статистика результатов в каждой категории мо-

жет дать представление об успехах пересадки роговицы и способствовать оценке методов ее в связи с подготовкой пациента к операции. Нельзя сравнивать валовой процент успешных пересадок на глазах, «сколько-нибудь пригодных к операции», с успехами операторов, выбирающих для пересадки только исходы паренхиматозного кератита или такие неосложненные случаи, в которых бельмо ограничено, занимает центр роговицы и по иссечении которого трансплантат попадает в роговичное окружение. В таких случаях успех бывает в 80–90 % случаев. Эту статистику надо сравнивать только со статистикой нашей первой категории, когда и получается у нас тот же процент. Выбирать для пересадки роговицы только такие «отличные» случаи я считаю недопустимым. Мы должны делать операцию пересадки всем, кто в ней нуждается и у кого есть хотя бы малые шансы на успех. Установление категорий бельм должно быть согласовано с окулистами всего Советского Союза. Важно пока что знать, что пересадка роговицы есть операция колоссальной важности и является действительным средством борьбы со слепотой и инвалидностью.

ОРГАНИЗАЦИОННЫЕ ВОПРОСЫ

Необходимо возобновить обучение пересадке роговицы врачей периферии в тех институтах и клиниках, где производство ее налажено.

Нужно урегулировать вопрос о получении трупных глаз (а также и других трупных материалов для тканевой терапии, связанной с кератопластикой) и о койках для больных с бельмами. Необходимо по возможности сократить пребывание больных в учреждении после пересадки. Нужно добиться выделения инструментов для пересадки роговицы под контролем окулистов. Нужно установить твердые показания к посылке больных в глазные учреждения и притом только с согласия последних, так как они пока что не в состоянии удовлетворить всех. Быть может, в связи с недостатком в койках в ближайшее время следует отказаться от пересадки роговицы при наличии бельма только на одном глазу (при зрячем другом). Необходимо помещение разъяснительных статей в популярных журналах и газетах.

Перечисленные выше соображения излагаются мной в весьма общем виде лишь с целью остановить внимание советских окулистов на пересадке роговицы как на средстве вернуть или улучшить зрение многим пациентам, особенно инвалидам Отечественной войны, утратившим его вследствие бельм. Если до войны Советский Союз занял ведущее место в проблеме пересадки роговицы, то дело чести советских окулистов сохранить его, опираясь на поддержку Министерства здравоохранения СССР и союзных республик.

ВЫРАБОТКА КАТЕГОРИЙ БЕЛЬМ ДЛЯ ПЕРЕСАДКИ РОГОВОЙ ОБОЛОЧКИ[39]

Изучение клиники пересадки роговой оболочки убедило нас в том, что на окончательный результат частичной сквозной пересадки роговицы влияют не только биологическое соответствие почвы и роговицы донора, техника операции, качество пересаживаемого материала, но и качество почвы для пересадки. Наблюдения показывают, что при всех прочих равных условиях (технике операции, качестве пересаживаемого материала) мы не всегда получаем одинаковый результат при пересадке роговой оболочки.

Нами (В. П. Филатов) всегда придавалось большое значение состоянию глаза реципиента для получения успешного результата пересадки роговой оболочки и уже давно предложено вести отдельную статистику для случаев с наличием роговичной ткани в бельме реципиента, а в дальнейшем проводилась совершенно раздельная оценка результатов для осложненных и неосложненных случаев. Следует, однако, указать, что до сего времени нет единого индекса, который позволил бы безоговорочно относить глаз реципиента к той или иной принятой категории.

Например, Кастровьехо относит к благоприятным случаям такие, в которых бельмо не очень густое и полностью может быть замещено пересаженным трансплантатом при наличии передней камеры и отсутствии глаукомы. Все остальные случаи он относит к неблагоприятным.

Нами значительно расширены показания к пересадке роговой оболочки, включая в благоприятную группу бельм и очень густые, васкуляризированные в большей или меньшей степени, с наличием передних синехий и афакии.

И если весь материал, подвергавшийся пересадке роговой оболочки, распределялся в первые годы на 2 группы — осложненные и неосложненные глаза,— то в последующем (в работе Шмульяна «Частичная сквозная пересадка роговицы с консервированного глаза трупа») было произведено деление бельм в смысле показания к пересадке роговой оболочки на 3 группы: на бельма полностью доброкачественные, на бельма (глаза) удовлетворительные и бельма (глаза) неудовлетворительные.

---

[39] Совместно с Д. Г. Бушмичем. Впервые опубликовано в «Офтальм. журн.», 1947, т. II, в. 1, стр. 9–14.

К 1-й группе, т. е. к вполне доброкачественным бельмам, Шмульян относит негустые помутнения, неваскуляризированные, с прозрачными роговидными элементами в бельме и в окружающей роговице, при нормальной кривизне последней, нормальной передней камере, отсутствии при наличии задних синехий нормальной тензии глаза. Ко 2-й группе, т. е. к глазам удовлетворительным, он относит бельма, которые осложнены изменениями переднего отрезка глаза (синехии и шварта). К 3-й группе, т. е. к неудовлетворительным бельмам, он относит глаза с наличием грубых изменений в самом бельме или в глазу или одновременно и в бельме, и в глазу.

Эта классификация, наметившая общие вехи в трактовке бельм как почвы для пересадки роговой оболочки, в последующие годы по мере накопления материала изменялась.

Так, в работе Вассермана «Дальнейшее наблюдение над частичной сквозной пересадкой консервированной трупной роговой оболочки» (Сб. трудов Укр. ин-та эксперим. офтальм., 1940 г.) материал распределен на 3 группы.

К 1-й группе — неосложненным глазам — отнесены глаза, у которых при наличии помутнений роговой оболочки радужка, зрачок, передняя камера и внутриглазное давление не представляли отклонений от нормы, кроме того, случаи с наличием одиночных передних или задних синехий, а также с незначительным симблефароном.

Ко 2-й группе — промежуточной — отнесены бельма, отягощенные рядом осложнений; незначительное выпячивание бельма, умеренное приращение к бельму радужной оболочки, передняя камера мелкая или неравномерная по глубине; сюда же относятся случаи с частичным симблефароном; внутриглазное давление во всех случаях сохраняется в пределах нормы.

К 3-й группе — осложненным глазам — отнесены резко выпяченные или уплощенные бельма с отсутствием передней камеры, с обширным приращением к бельму радужной оболочки; далее, сюда включены глаза с повышенным внутриглазным давлением, а также глаза с наличием обширного симблефарона; сюда же относятся случаи с буфтальмом и афакические глаза.

Однако и эта классификация не охватила в достаточной степени всего многообразия клинических форм бельм, и, естественно, поэтому в некоторых случаях встречались затруднения при отнесении бельм к одной из указанных групп. В связи с этим мы стали делить свой материал в смысле показания к операции на 5 групп.

К 1-й группе отнесены случаи, в которых бельмо не очень густое, имеется передняя камера, нормальное внутриглазное давление, зрачок свободен от синехий, кривизна роговой оболочки нормальная.

Ко 2-й группе — случаи с несколько более выраженной мутью роговицы, с наличием передних или задних синехий, но с еще хорошей передней камерой, нормальным внутриглазным давлением и нормальной кривизной роговой оболочки.

К 3-й группе — случаи с довольно интенсивными густыми бельмами, с умеренными передними синехиями, с неравномерной передней камерой, со слегка уплощенным бельмом, но с еще нормальным внутриглазным давлением.

К 4-й группе — случаи с очень интенсивными бельмами, которые умеренно васкуляризированы, уплощены или слегка выпячены, со значительными передними синехиями, с незначительным повышением внутриглазного давления и небольшими наращениями конъюнктивы; афакия.

К 5-й группе — случаи с очень интенсивными бельмами, обильно васкуляризированными, резко выпяченными или, наоборот, уплощенными, с обширными наращениями конъюнктивы, с повышенным внутриглазным давлением и небольшим растяжением всего глаза в целом (буфтальм); афакия.

Эта классификация бельм значительно расширила показания к пересадке роговой оболочки, однако и она оказалась не вполне совершенной.

Разнообразие клинических признаков бельм, их сочетание между собой, степень выраженности их каждого в отдельности или всех вместе, клинические особенности переднего отдела глаза, состояние глаза в целом дают, как известно, полную картину с точки зрения пригодности бельма для пересадки роговой оболочки.

Не останавливаясь на изложении отдельных признаков бельм, укажем только, что не всегда легко бывает отнести ту или иную клиническую картину к какой-либо группе. Приведем пример.

Нередко можно наблюдать бельма, которые представляют собой линейные помутнения шириной 2 *мм*, проходящие приблизительно в горизонтальном или вертикальном меридиане через всю роговую оболочку, сращенные частично или на всем протяжении с радужной оболочкой, пронизанные сосудами, при неравномерной или очень мелкой камере и нормальной тензии глаза. Такая совокупность клинических признаков бельма и глаза в целом с точки зрения пригодности почвы к пересадке роговой оболочки, возможно, является удовлетворительной, а между тем отнести такие бельма к определенной из указанных групп не представляется возможным.

Случаи с повышенной тензией при наличии тех или иных, даже не очень выраженных, изменений со стороны переднего отреза глаза, как показали наши наблюдения, рано или поздно дают помутнения трансплантата и требуют как до, так иногда и после трансплантации роговой оболочки производства ряда антиглаукоматозных операций. Поэтому, естественно, все случаи с повышенным внутриглазным давлением нами считаются не показанными к операции пересадки роговой оболочки.

Не показанными к пересадке, по нашему мнению, являются и бельма после ожогов с большим или меньшим наращением конъюнктивы глаза на роговую оболочку. В этих случаях операции пересадки роговой оболочки должна предшествовать в первом случае антиглаукоматозная операция, которая дала бы стойкую регуляцию внутриглазного давления, и в другом — мелиорация бельма. Таких примеров можно привести немало.

Учитывая различные сочетания клинических признаков бельма и глаза в целом, а также наши наблюдения за результатами операций и послеоперационного течения пересадки роговой оболочки при различных бельмах, мы сделали попытку выработать категории бельм с точки зрения пригодности их для трансплантации.

Здесь считаем уместным указать, что при разработке категорий бельм мы исходили из основного принципа: а) не создавать громоздкой классификации и б) по мере возможности охватить ею все клинические формы бельм.

С этой точки зрения бельма по степени пригодности их к трансплантации нами делятся на пять больших групп, причем в пятую группу мы относим все случаи, не показанные к пересадке роговой оболочки. В основном предлагаемое нами деление бельм на группы может быть представлено в следующем виде:

К 1-й группе нами отнесены бессосудистые, неинтенсивные, центрально расположенные бельма от 4 до 6 *мм* в диаметре, с наличием передней каме-

ры, отсутствием синехий, наличием хрусталика, при нормальной тензии глаза и нормальной кривизне роговицы.

Ко 2-й группе нами отнесены бессосудистые бельма различной интенсивности, различной величины, с наличием передней камеры, отсутствием или наличием единичных синехий, наличием хрусталика или при нормальной тензии глаза и нормальной кривизне роговицы.

К 3-й группе нами отнесены сосудистые бельма различной интенсивности, разной степени васкуляризации и различной протяженности, с наличием передней камеры (равномерной или неравномерной), отсутствием или наличием единичных синехий, наличием хрусталика, при нормальной тензии глаза и нормальной кривизне роговицы.

К 4-й группе нами отнесены все случаи бельм различной интенсивности и протяженности, сосудистые и бессосудистые, с уплощением или эктазией роговицы, с наличием передних синехий, с неравномерностью или отсутствием камеры, при наличии хрусталика, нормальной тензии глаза, а также все бельма различной интенсивности и протяженности, сосудистые и бессосудистые, с синехиями или без них, при нормальной тензии, но при наличии афакии. Сюда относим также все случаи с частичным наращиванием на роговицу конъюнктивы глазного яблока, но не больше половины площади роговой оболочки.

К 5-й группе нами отнесены, как указано выше, все случаи бельм, не показанные к трансплантации роговой оболочки. Сюда относятся случаи, осложненные глаукомой, наращением на роговицу конъюнктивы глаза (больше половины площади роговицы), даже при неповышенной тензии с буфтальмом, стафиломой, фистулой роговицы, бельма после ожогов известью и др., после корнеэпителиальной дистрофии Фукса, после ксероза.

Предлагаемая нами классификация, как видно из изложенного, охватывает все разнообразие клинических форм бельм. Кроме того, она дает возможность делать некоторые предположения о послеоперационном течении трансплантации роговицы.

Из клиники нам известны факты различного послеоперационного течения пересадки роговой оболочки в зависимости от характера бельма: эктазированное оно или уплощенное, васкуляризированное в большей или меньшей степени или бессосудистое. Это и послужило основой для распределения бельм по приведенным основным признакам.

Далее, эта классификация удобна тем, что дает возможность очень легко отнести определенную клиническую картину бельма к той или иной группе. Однако необходимо учесть, что, хотя многообразие признаков бельма и укладывается в изложенные выше группы, изучение послеоперационного течения и результатов пересадки роговицы указывает на то, что различные комбинации различных признаков бельма одной и той же группы дают неодинаковое клиническое течение. Поэтому мы каждую группу в отдельности разбили на ряд подгрупп. Приводим более детализированную классификацию с учетом всех мелких признаков, характеризующих клинические особенности глаза как почвы для пересадки.

1-я группа: а) центрально расположенное бельмо, не больше 4 *мм* в диаметре, при наличии нормальной передней камеры, отсутствии синехий, при нормальной тензии и нормальной кривизне роговицы; б) центрально расположенное бельмо, не очень густое, имеющее в диаметре от 4 до 6 *мм*, при наличии нормальной передней камеры, отсутствии синехий, при нормальной тензии и нормальной кривизне роговицы.

2-я группа: а) бельма умеренной густоты, занимающие не более 2/3 окружности роговицы, при наличии равномерной передней камеры, отсутствии синехий, нормальной тензии, при нормальной кривизне роговицы; б) бельма умеренной густоты, занимающие более 2/3 окружности роговицы, при наличии равномерной передней камеры, отсутствии синехий, при нормальной тензии и нормальной кривизне роговицы; в) интенсивной густоты бельма, занимающие не более 2/3 окружности роговицы, при наличии равномерной передней камеры, отсутствии синехий, при нормальной тензии и нормальной кривизне роговицы; г) бельма слабой, умеренной, интенсивной густоты, занимающие в диаметре больше 4 *мм*, при наличии единичных синехий, при нормальной тензии и нормальной кривизне роговицы.

3-я группа: а) бельма слабой, умеренной и интенсивной густоты, занимающие 4 *мм* в диаметре, центрально расположенные, слабой или умеренной васкуляризации, при нормальной передней камере, отсутствии синехий, нормальной кривизне роговой оболочки; б) бельма слабой, умеренной и интенсивной густоты, занимающие в диаметре больше 4 *мм,* умеренно васкуляризированные, с наличием передней камеры, отсутствием или наличием единичных синехий, с нормальной тензией и нормальной кривизной роговой оболочки; в) бельма умеренной густоты или густые, с выраженной васкуляризацией, диаметром больше 4 *мм*, при наличии синехий, занимающие не меньше 1/3–2/3 зрачкового края радужной оболочки, с неравномерной передней камерой, при нормальной тензии глаза и нормальной кривизне роговицы.

4-я группа: а) уплощенные бельма, не очень густые или густые, занимающие от 1/2 до 4/5 окружности роговой оболочки, васкуляризированные, с неравномерной камерой, синехиями, занимающими 2/3 зрачковой окружности, при нормальной тензии глаза; б) частично эктазированные бельма, не очень густые или густые, занимающие от 1/2 до 4/5 окружности роговой оболочки, васкуляризированные, с синехиями, занимающими ½–2/3 зрачковой окружности или без них, при нормальной тензии; в) бельма с частичными наращениями конъюнктивы (не больше 1/2 роговицы), умеренной густоты или густые, васкуляризированные, без синехий или с синехиями, занимающими 1/3–2/3 окружности зрачка, с нормальной тензией и нормальной кривизной роговой оболочки; г) слегка уплощенные или эктазированные, с частичным наращением конъюнктивы бельма, не очень густые или густые, занимающие от 1/2 до 4/5 окружности роговицы, или тотальные, васкуляризированные, с наличием мелкой, неравномерной камеры, с синехиями, занимающими 1/3–2/3 окружности зрачкового края, с нормальной тензией; д) бельма различной интенсивности и протяженности, сосудистые и бессосудистые, с синехиями или без них, при нормальной тензии, но при наличии афакии.

5-я группа: а) бельма различной интенсивности и различной протяженности, с наличием или без васкуляризации различной степени, без синехий или с таковыми (одиночными или множественными), при нормальной кривизне роговой оболочки, с уплощением или эктазией, с частичным наращением конъюнктивы или без нее, с повышенным внутриглазным давлением после ожогов известью, после ксероза; б) бельма с наличием фистул роговой оболочки; в) стафиломы роговой оболочки; буфтальм; г) интенсивно густые бельма, занимающие от 2/3 и больше окружности роговицы, с наличием синехий, занимающих 2/3 и больше окружности зрачка, с повышенной тензией, неправильной светопроекцией, с нарушением кривизны роговой оболочки.

Как видно из приведенной классификации, все случаи с наличием синехий при прочих равных клинических особенностях бельма нами отнесены к последующим подгруппам в смысле показания к пересадке роговой оболочки. Это вполне понятно, так как наличие синехий осложняет послеоперационное течение.

Следует также указать, что на исход пересадки роговой оболочки, как это было уже нами указано в начале работы, влияет в значительной степени также биологическое соответствие почвы и роговицы донора. В этом направлении в настоящее время проводятся исследования. Поэтому предлагаемая нами классификация является предварительной и как таковая, как нам кажется, наиболее приближается к правильной оценке бельм как почвы для пересадки роговой оболочки.

ПЕРЕСАДКА РОГОВИЦЫ ПРИ БЕЛЬМАХ ВОЕННОГО ВРЕМЕНИ[40]

Травмы и болезни военного времени являются причиной бельм у немалого количества бойцов. Многие бельма могут быть оперированы лишь тогда, когда приобретают уже стойкий характер и не поддаются лечению. Основное количество нуждающихся в операции обнаруживается по окончании войны. Многим из них необходимо произвести подготовительные операции с целью создания условий для пересадки роговицы. Одной из таких операций является мелиорация бельма, подготавливающая почву для пересадки. Практика показывает, что бельма военного времени гораздо менее пригодны для пересадки, чем бельма мирного времени.

Бельма мирного времени мы делим по степени их пригодности к пересадке роговицы на пять категорий[41]. Наихудшей являлась пятая категория, к которой относятся случаи с очень грубыми выпяченными или уплощенными рубцовыми бельмами, сращенными с радужной оболочкой, с обильной васкуляризацией и афакией, последствия увеитов, вспыхивающих иногда после операции, а также вторичная глаукома. При глаукоме пересадка роговицы производилась только тогда, когда при помощи миотиков или антиглаукоматозных операций удавалось урегулировать внутриглазное давление. Случаи с упорной глаукомой, не поддающейся антиглаукоматозным мероприятиям, расценивались нами как не показанные к пересадке роговицы. В настоящее время мы рекомендуем производить пересадку роговицы только при длительно прослеженных случаях (не менее одного года), с урегулированным внутриглазным давлением, так как опыт показывает, что в противном случае в послеоперационный период нередко вспыхивает глаукома и результаты пересадки роговицы сводятся на нет.

Вопрос о рациональном разделении бельм на группы в зависимости от большей или меньшей пригодности их к пересадке роговицы, столь важный при определении показаний и при оценке конечных результатов операции, в настоящее время нами пересматривается (Филатов, Бушмич).

Глаза инвалидов войны с бельмами обычно относятся к четвертой и пятой категориям.

---

[40] Совместно с А. С. Головиной. С. П. Скрипченко, Н. Г. Гольдфельд. Впервые опубликовано в сб. «Боевые повреждения глаз и их лечение», 1947, стр. 71–76.

[41] Описание этих категорий бельм приведено в книге В. П. Филатова «Пересадка роговицы и тканевая терапия», 1945, стр. 37.

В Н-ском эвакуационном госпитале и Украинском институте глазных болезней за последние три года было сделано 54 пересадки роговицы на 48 глазах[42]; из них 37 глаз должны быть отнесены к худшей категории по нашей классификации; из 48 глаз на четвертую категорию (тоже осложненную) пришлось 3 глаза, на третью — 2, на вторую — 4, на первую — 2.

Таким образом, только в восьми случаях имелась благоприятная почва для пересадки, так как и четвертая категория дает в этом отношении мало перспектив. Мы старались не отказывать никому из бойцов в их попытке вернуть зрение, но предварительно нам приходилось делать все возможное, чтобы улучшить условия для приживления трансплантата. С этой целью мы прибегали при наличии показаний к различным подготовительным операциям: устранению трихиаза, симблефарона, мелиорации бельм (послойной пересадкой), операции против глаукомы и тканевой терапии до и после пересадки для повышения защитных реакций организма. Для пересадки роговицы применялись исключительно трупные глаза после консервации на холоду в течение одних-двух суток. Не описывая всего нашего материала, приведем только те случаи, в которых после пересадки роговицы достигнуто то или иное повышение зрения. Сроки наших наблюдений — не менее 5½ месяцев.

Случай 1. Лейтенант Д. Поступил в Н-ский эвакуационный госпиталь 31.VII 1942 г. с рубцовыми бельмами обоих глаз после ожога при взрыве в августе 1941 г. При поступлении роговица правого глаза представляла собой тотальное грубо спаянное бельмо с полупрозрачным ободком на периферии, обильно васкуляризированное и сплошь пронизанное мелкими инородными телами; камера — в норме, радужная оболочка атрофична, зрачка не видно; тензия — в норме, зрение равняется правильному светоощущению, движению руки у лица. На левом глазу бельмо такого же типа, но несколько уплощенное; тензия в норме; зрение равняется правильному светоощущению. После курса инъекций рыбьего жира 1.VIII сделана иридэктомия на правом глазу. В области колобомы видна мощная серая пленка. 22.IX произведена частичная сквозная пересадка трепаном ФМ-3. Конъюнктивальная лента снята на 9-й день.

Трансплантат прижил прозрачно, но зрение не превышает 0,01 из-за находящейся позади трансплантата мощной серой пленки. 9.IX, после предварительной тканевой терапии, произведена операция иридокапсулоэктомии на правом глазу (В. П. Филатов). Операция сопровождалась большой потерей стекловидного тела; глаз спался, но пленку удалось почти целиком иссечь. В послеоперационный период глаз быстро выполнился. Через прозрачный трансплантат и отверстие в пленке видна диффузная и хлопьевидная муть в стекловидном теле. Под влиянием повторно проведенной тканевой терапии (инъекции экстракта консервированных листьев алоэ, плацентарного экстракта, пересадка консервированной кожи, имплантация консервированной автоклавированной кожи) муть в стекловидном теле рассосалась и зрение повысилось до 0,9. В июне 1943 г. после двухчасовой прогулки больного на солнцепеке трансплантат резко помутнел, зрение упало до 0,01. Вновь начат курс инъекций экстракта консервированной плаценты, сока алоэ, произведена пересадка консервированной кожи за ухо, после чего трансплантат просветлел и зрение повысилось до 0,5–0,6. Больной выписан с прозрачным трансплантатом в октябре 1943 г.

[42] За 1946 г. сделано 9 пересадок роговицы на глазах, относящихся к четвертой и пятой категориям нашей классификации. В одном случае (больной О.) трансплантат сохраняет прозрачность по настоящее время и зрение равно 0,07. Указанные случаи не вошли в наш материал из-за коротких сроков наблюдения.

При вторичном поступлении больного через 1½ года зрение равнялось 0,7 с коррекцией + 6,0D. На левом глазу после предварительной иридэктомии дважды была сделана частичная сквозная пересадка роговицы с иссечением пленки через трепанационное отверстие. Оба раза наблюдалось полупрозрачное приживление трансплантата. Зрение равнялось 0,01. В апреле 1945 г. больной поступил в тот же госпиталь в третий раз по поводу появившегося центрального хориоретинита на правом глазу с понижением зрения до 0,1. Поле зрения сужено сверху до 5°, снаружи — до 50°, внизу и изнутри — в норме. Имеется относительная центральная скотома. Под влиянием тканевой терапии зрение повысилось до 0,3, поле зрения расширилось сверху до 15°.

При осмотре в марте 1946 г. трансплантат правого глаза сохранял полную прозрачность, бельмо рассосалось на всем протяжении, за исключением участка от 2 до 4 часов. Сосок зрительного нерва в норме; в области желтого пятна заметен пигментированный очаг величиной в четверть диаметра соска зрительного нерва; зрение равно 0,3. Трансплантат левого глаза спаян с мощной пленкой, зрение равно светоощущению.

Таким образом, на протяжении трех с половиной лет трансплантат на правом глазу остается настолько прозрачным, что дно глаза хорошо офтальмоскопируется. Бельмо вокруг трансплантата почти полностью рассосалось.

Наблюдавшееся через 2½ года после пересадки понижение зрения с 0,7 до 0,1 произошло не вследствие помутнения трансплантата, который все время оставался прозрачным, а в результате присоединившегося центрального хориоретинита. Под влиянием тканевой терапии зрение повысилось с 0,1 до 0,3 и держалось на этом уровне 10 месяцев.

Случай 2. Больной С., 32 лет. Ранен 8.IV 1942 г. осколком мины в оба глаза. В Н-ский эвакуационный госпиталь поступил 18.VII. Верхняя половина роговицы и область зрачка заняты помутнением различной интенсивности, пронизаны сосудами. Камера в норме. Радужная оболочка атрофична. Глазного дна не видно. Зрение равно 0,02. Левый глаз отсутствует. Для подготовки больного к пересадке роговицы проведена тканевая терапия в виде инъекций экстракта консервированной плаценты и курса рыбьего жира. В ноябре 1942 г. сделана операция пересадки роговицы на правом глазу трепаном ФМ-3 (В. П. Филатов). Через 3 недели после операции трансплантат просветлел, бельмо вокруг него также значительно просветлело, зрение равняется 0,08 (коррекция 3,5 D). Через 2 месяца после операции, ввиду появившегося помутнения в трансплантате, сделана имплантация консервированного цилиарного тела глаза теленка под кожу правого виска.

После имплантации помутнение в трансплантате рассосалось, бельмо еще больше просветлело и зрение повысилось до 0,09 (коррекция — 8,0D). На пятом месяце после операции начал развиваться кератоконус. После имплантации консервированной плаценты под конъюнктиву глазного яблока кератоконус несколько уменьшился. Больной выписан через 11 месяцев после операции. При выписке — небольшой кератоконус, трансплантат прозрачен, несколько смещен книзу и кнаружи. Камера глубокая. Глазное дно в норме. Зрение 0,09 (коррекция — 9,0D). Тензия в норме. Интерес случая состоит в том, что под влиянием тканевой терапии значительно рассосалось бельмо и наступило просветление помутневшего трансплантата, а также приостановилось развитие кератоконуса. Зрение повысилось с 0,02 до 0,09. Больной выведен из состояния тяжелой инвалидности.

Случай 3. Красноармеец К. Поступил в Н-ский эвакуационный госпиталь 25.XI1 1944 г. по поводу тотального эктатического спаянного бельма левого гла-

за. Правый глаз в норме. Зрение = 1,0. Больной потерял зрение на левом глазу в 1936 г. после перенесенной язвы роговицы. В 1938 г. в Ташкенте ему сделана татуировка бельма. В 1940 г. в Москве произведена частичная сквозная пересадка роговицы, не давшая эффекта.

При поступлении в госпиталь роговица левого глаза представляла собой тотальное, грубое, нерезко выпяченное бельмо, импрегнированное тушью, пронизанное с периферии густой сетью сосудов. В центре заметен мутный трансплантат. Камера мелкая. Радужной оболочки не видно. Тензия повышена. Зрение равнялось правильному светоощущению. После закапывания миотиков и курса инъекций экстракта алоэ тензия урегулировалась. 27.III 1945 г. сделана частичная сквозная пересадка роговицы на левом глазу трепаном ФМ-3 (В. П. Филатов). В течение двух недель трансплантат оставался прозрачным и зрение равнялось 0,06. Затем присоединилась глаукома. 13.IV операция Лагранжа — Гольта (В. П. Филатов), после которой давление урегулировалось, но трансплантат помутнел и зрение снизилось до 0,01. После двух тканевых имплантаций 20.IX вторично произведена операция частичной сквозной пересадки роговицы трепаном ФМ-3 (Ершкович). 8.X трансплантат прозрачен; за ним видна пленка, через отверстие в которой заметна полярная катаракта. Рефлекса глазного дна не видно. Тензия в норме под миотиками. Больной выписан 5.XII с полупрозрачным трансплантатом и зрением, равным 0,03. Срок наблюдения — 6 месяцев.

В данном случае пересадка роговицы была произведена при груборубцовом спаянном бельме, осложненном вторичной глаукомой. После первой пересадки роговицы повысилось внутриглазное давление, трансплантат помутнел. Пришлось прибегнуть к антиглаукоматозной операции, в результате которой тензия пришла в норму. После второй пересадки трансплантат полупрозрачен. Зрение повысилось с правильного светоощущения до 0,03. Кроме неполной прозрачности трансплантата, причиной понижения зрения является также наличие пленки и полярная катаракта.

Случай 4. Красноармеец П., 35 лет. Ранен осколками фугасной бомбы 21.VI 1941 г. в оба глаза. В Н-ский эвакуационный госпиталь поступил 9.II 1942 г. При поступлении обе роговицы диффузно мутны. В центре муть интенсивнее. По периферии у лимба заметна узкая полоска полупрозрачной роговицы, через которую просвечивает мелкая камера, атрофическая радужка и неправильной формы зрачок. Рефлекса глазного дна не заметно. Тензия в норме. Зрение правого глаза равно 0,03, левого — 0,075. 6.III произведена лечебная пересадка консервированной трупной кожи на область живота, после чего роговица правого глаза несколько просветлела с периферии, а зрение повысилось до 0,05. На левом глазу зрение осталось без изменений. 21.IV произведена частичная сквозная пересадка роговицы на левом глазу трепаном ФМ-3 (В. П. Филатов). Через 2 недели после операции трансплантат полупрозрачен, зрение равно 0,06. К концу третьей недели из-за начавшегося помутнения трансплантата сделана имплантация консервированной плаценты под конъюнктиву глазного яблока, после чего трансплантат просветлел и зрение повысилось до 0,3 (коррекция — 6,0D). 20.VII, т. е через 3 месяца после операции на левом глазу, произведена кератопластика на правом глазу, тоже трепаном ФМ-3 (В. П. Филатов). В послеоперационный период трансплантат совершенно прозрачен, несколько выстоит, зрение равно 0,2. Появившееся на третьей неделе помутнение в средних слоях трансплантата в значительной степени рассосалось после курса инъекций рыбьего жира и аутогемотерапии. Больной выписан 2.XII, т. е. через 7½ месяцев после операции на левом глазу и через 4½ месяца после операции на правом.

При выписке зрение правого глаза равно 0,4, левого — 0,2. В июне 1943 г. получено сообщение от больного о том, что зрение у него сохранилось. В данном случае пересадка роговицы значительно повысила зрение на обоих глазах. Как и в предыдущих случаях, тканевая терапия сыграла здесь значительную роль в окончательных результатах операции (просветление бельма до операции, просветление трансплантата в послеоперационный период).

Случай 5. Старшина Р., 1921 г. рождения. Поступил в Н-ский эвакуационный госпиталь 6.VII 1945 г. по поводу почти тотального бельма левого глаза после ожога расплавленным металлом в июле 1943 г. В 1944 г. в глазной клинике Одесского медицинского института больному произведено срезание бельма и тканевая терапия, после которой зрение поднялось с 0,02 до 0,04 и больной был выписан в часть. После 6-месячного пребывания в части больной поступил в тот же эвакуационный госпиталь для пересадки роговицы на левом глазу. При поступлении правый глаз в норме, зрение равно 1,0. Роговица левого глаза, за исключением небольшого участка во внутреннем квадранте, представляет собой густое бельмо, пронизанное большим количеством со судов. Через полупрозрачную часть роговицы виден зрачок, реагирующий на свет. Камера в норме. Заметен слабый рефлекс глазного дна. Зрение = 0,09. Тензия в норме. После перенесенного кератита зрение снизилось до 0,05. Проведена тканевая подготовка и операция устранения трихиаза. 9.X операция частичной сквозной пересадки роговицы на левом глазу трепаном ФМ-3 (Ершкович). Трансплантат посажен несколько эксцентрично — таким образом, что край его на значительном протяжении соприкасается с полупрозрачной частью бельма, сохранившего роговичные элементы.

В послеоперационный период после снятия конъюнктивального покрытия 16.X в месте выстояния трансплантата снизу снаружи обнаружена фистула. Камера отсутствует. Тензия снижена. 29.X фистула покрыта по Кунту. После снятия конъюнктивальной ленты трансплантат прозрачен. Имеется слабая муть в передних слоях и единичные сосуды. Бельмо в окружности трансплантата значительно просветлело. Тензия в норме. В дальнейшем под влиянием тканевой терапии зрение повысилось до 0,2. Зрение осуществляется частично через просветлевшую роговицу, расположенную против зрачка, частично — через трансплантат. Срок наблюдения — 5½ месяцев.

В данном случае груборубцового бельма после ожога, несмотря на серьезное осложнение в послеоперационный период (выстояние трансплантата с образованием фистулы между краем трансплантата и трепанационным отверстием), трансплантат прижил с сохранением прозрачности. Следует отметить, что наступило настолько резкое просветление бельма в окружности трансплантата, что зрение стало возможным не только через трансплантат, но и через прилежащую к нему просветлевшую роговицу.

Случай 6. Красноармеец М., 37 лет. Ранен 3.IX 1941 г. осколками мины в оба глаза. При поступлении в Н-ский эвакуационный госпиталь 10.VI 1942 г. роговица правого глаза представляла собой тотальное эктатическое бельмо, наиболее интенсивное в центре и импрегнированное множеством инородных тел. Камера глубокая. Зрачок реагирует на свет. Зрение 0,02 (при расширении атропином). Левый глаз отсутствует. После пересадки консервированной аутокожи бельмо на периферии несколько просветлело и зрение повысилось до 0,06. 28.VII сделана операция частичной сквозной пересадки роговицы трепаном ФМ-3, которая прошла без осложнений. В первые дни после снятия конъюнктивального покрытия трансплантат был совершенно прозрачен, а бельмо

вокруг него просветлело. Зрение равно 0,4. Через месяц трансплантат помутнел и зрение упало до 0,02. Произведены три имплантации консервированной плаценты под конъюнктиву глазного яблока, под влиянием которых трансплантат значительно просветлел, появился рефлекс глазного дна, зрение повысилось до 0,2 (коррекция — 2,0D). Больной выписан 15.XI 1943 г., т. е. через 16 месяцев после пересадки роговицы, с полупрозрачной роговицей и почти прозрачным трансплантатом. В данном случае при наличии грубого тотального бельма на единственном глазу уже после тканевого лечения зрение повысилось с 0,02 до 0,06. Важную роль в борьбе с послеоперационным помутнением трансплантата сыграла также тканевая терапия. Больному в значительной мере возвращена трудоспособность.

Случай 7 Больной С. Ранен в марте 1942 г. в оба глаза осколками мины. Левый глаз энуклеирован. Поступил в сентябре 1942 г. На правом глазу имелось центральное спаянное бельмо. Периферия роговицы полупрозрачна; через нее просвечивала атрофичная радужная оболочка.

Нижняя часть роговицы пронизана густой сосудистой сетью. Камера почти отсутствует. Тензия несколько выше нормы. Зрение равно движению руки у лица при правильной проекции света. Больному назначены миотики и инъекции рыбьего жира. 29.IX произведена иридэктомия (В. П. Филатов). Операция сопровождалась выпадением большого количества стекловидного тела. Проекция света сделалась неправильной Продолжены инъекции рыбьего жира. Через 1½ месяца после операции проекция улучшилась. 7.I 1943 г. сделана частичная сквозная пересадка роговицы трепаном ФМ-1. После снятия конъюнктивальной ленты трансплантат полупрозрачен, зрение равно 0,01 (коррекция + 12,0D). В дальнейшем трансплантат просветлел, появилась возможность офтальмоскопии. Заметно помутнение стекловидного тела. Тензия несколько повысилась, но урегулировалась пилокарпином. Продолжена тканевая терапия в виде инъекций экстракта алоэ и пересадки консервированной трупной кожи. Больной выписан через 11 месяцев после операции с полупрозрачным трансплантатом и зрением, равным 0,1.

В данном случае, несмотря на осложняющие моменты (помутнение стекловидного тела, глаукома), пересадка роговицы дала значительный эффект: больному возвращено зрение.

Случай 8. Больной В., 26 лет. Ранен 23.X 1941 г. осколками при взрыве. В госпиталь поступил 11.VI 1942 г. При поступлении передний отдел глаза уплощен. В центре роговица интенсивно мутна, с периферии в нее врастают сосуды. Камера мелкая, имеются передние синехии, радужная оболочка атрофична. Область зрачка занята пленкой. Зрение равно правильному светоощущению. Тензия в норме. Левый глаз атрофирован, зрение равно 0. После курса инъекций рыбьего жира 30.VI произведена иридэктомия на правом глазу, после которой зрение повысилось до движения руки у лица. Через 1 ½ месяца сделана операция экстракции катаракты, во время которой произошла большая потеря стекловидного тела. 29.IX операция частичной сквозной пересадки роговицы трепаном ФМ-1. Через 2 недели трансплантат прозрачен, через него заметно помутнение в стекловидном теле. Зрение равно счету пальцев на расстоянии 75 *см* (коррекция +13,0D).

Больной выписан через 7 месяцев после пересадки роговицы. При выписке трансплантат прозрачен, за ним видна пленка с отверстием в центре, через которое заметен рефлекс глазного дна. Зрение равно 0,1 (коррекция +22,0D). Больной осмотрен повторно в ноябре 1945 г.: зрение снизилось до 0,02 из-за образовавшейся пленки за трансплантатом; последний прозрачен.

В приведенном случае при наличии неблагоприятных условий со стороны глаза в целом (уплощение переднего отдела, наличие синехий и травматической катаракты) трансплантат прижил прозрачно. Зрение повысилось с правильного светоощущения до 0,1 и держалось на этом уровне 2½ года. Образовавшаяся за трансплантатом пленка понизила зрение до 0,02.

Случай 9. Больной Т., 20 лет. Ранен 27.II 1942 г. осколками мины в лицо и в оба глаза. При поступлении в госпиталь 16.XII наружная половина роговицы мутна во всех слоях, спаяна с радужной оболочкой. Внутренняя половина роговицы полупрозрачна. Заметен рефлекс глазного дна. Зрение равно 0,02, при расширенном зрачке — 0,1. На левом глазу передний отдел в норме, сосок зрительного нерва бледен, сосуды сужены, зрение равно 0,2. После тканевой подготовки 9.III 1943 г. сделана операция частичной сквозной пересадки роговицы на правом глазу трепаном ФМ-3 (В. П. Филатов). Во время трепанации бельмо было просечено насквозь только на 12 часах. При этом опорожнилась камера и диск был иссечен ножницами. Через 2 недели после операции отмечалось повышение давления. 30.III сделана операция Лагранжа — Гольта, после чего давление временно понизилось. 13.IV — иридэктомия, проведена тканевая терапия (пересадка кожи за ухо, инъекции экстракта из консервированных мышц). В результате давление урегулировалось. Зрение после некоторых колебаний установилось равным 0,4 при прозрачном трансплантате. Больной выписан через 10 месяцев после операции с прозрачным трансплантатом; тензия в норме, зрение равно 0,2 (с коррекцией + 10,0D равно 0,4).

В приведенном случае в послеоперационный период присоединилась глаукома, которую удалось урегулировать антиглаукоматозными операциями в комбинации с тканевой терапией. Больной выписан со зрением, равным 0,4.

Случай 10. Больной Х., 37 лет. Поступил в Н-ский эвакуационный госпиталь 26.II 1945 г. по поводу полного эктатического бельма правого глаза. Левый глаз отсутствует. Ранен 21.X 1943 г. осколками снаряда в голову, оба глаза, правое плечо и область печени. В медико-санитарном батальоне произведена пластика по Канту на правом глазу, затем лечился в одном из крупнейших госпиталей, где произведена иридэктомия, не повысившая зрения. Больной признан не подлежащим больничному лечению. С января 1945 г. лечился амбулаторно при госпитале и получил тканевую подготовку в виде курса инъекций экстракта консервированных листьев алоэ и имплантации консервированной автоклавированной кожи. Объективно имеется дефект лобной кости слева с пульсацией мозга.

Правый глаз: роговица затянута густым рубцовым васкуляризированным помутнением на всем протяжении, за исключением ободка на периферии, соответственно 12— 5 часам, где она полупрозрачна. Бельмо выпячено. Камера мелкая. Радужная оболочка резко атрофична, вверху небольшая колобома, заросшая пленкой. Зрачка не видно. Тензия повышена (+). Зрение равно движению руки у лица при правильной проекции света.

Левый глаз: рубцовый выворот нижнего века, отсутствие глазного яблока. 27.II 1945 г. произведена операция иридэктомии (В. П. Филатов).

В послеоперационный период колобома заросла, зрение не повысилось. Тензия при двукратном впускании миотиков — в пределах нормы. 4.V — операция частичной сквозной пересадки роговицы трепаном ФМ-1 (В. П. Филатов). Трансплантат накрыт двумя конъюнктивальными лентами, так как лента, выкроенная сверху, оказалась тонкой и надорвалась. Вторая лента выкроена снаружи. На 8-й день обе ленты сняты. 1.VI трансплантат прозрачен, за ним кверху

кнутри видна пленка. Через нижненаружную часть трансплантата виден ограниченный экссудат в верхней части стекловидного тела. Книзу хороший рефлекс глазного дна. Зрение = 0,04 (коррекция +10,0D). Стало возможным исследовать поле зрения, которое резко сужено книзу кнаружи до 10–15°. Больной начал ходить без посторонней помощи. Спустя 4½ месяца после пересадки роговицы трансплантат сохраняет прозрачность. Рефлекс глазного дна улучшился. Зрение = 0,07–0,08. Тензия в норме (пилокарпин 2 раза). Больной начал читать заголовки газет.

В настоящее время, спустя 10½ месяцев после операции, трансплантат прозрачен, помутнение в стекловидном теле уменьшилось, глазное дно лучше офтальмоскопируется. Зрение = 0,09. Поле зрения несколько расширилось. Тензия в норме (пилокарпин 2 раза). В данном случае, несмотря на весьма неблагоприятные условия со стороны бельма, относящегося к пятой категории по нашей классификации, пересадка роговицы и повторная тканевая терапия привели к повышению зрения от движения руки перед глазами до 0,09. Больной ходит без посторонней помощи, читает крупные заголовки газет. Срок наблюдения — 10½ месяцев.

Случай 11. Больная Ш. Бельмо образовалось после язвы роговицы на единственном глазу в результате травмы.

После тканевого лечения зрение повысилось с 0,01 до 0,05, а после частичной сквозной пересадки роговицы — до 0,07; бельмо вокруг трансплантата почти совсем рассосалось. Больная находилась под наблюдением 5 месяцев после пересадки роговицы.

Переходя к общей оценке изложенного материала, следует отметить, что на 54 пересадки роговицы можно насчитать 11 случаев с оптическим эффектом; из них 7 прослежены длительно (от 10 месяцев до 3½ лет), почему достигнутый успех в этом случае мы расцениваем как стойкий.

Нужно подчеркнуть, что наши эффективные случаи касаются не только бельм первой категории. Так, больной Х. с грубым спаянным эктатическим бельмом и вторичной глаукомой на предыдущих этапах не только считался не подлежащим лечению, но и нам не внушал особых надежд. К счастью, глаукома была устранена до пересадки роговицы иридэктомией, что определило судьбу больного.

У больного Д. довольно плохой почвой для пересадки роговицы явилось бельмо после ожога со множественными инородными телами. В этом случае трансплантат сохранял свою прозрачность на протяжении трех с половиной лет. Наступившее через 2 ½ года понижение зрения, как было указано выше, связано не с нарушением прозрачности трансплантата, а с возникшим центральным хориоретинитом. Проводя тканевую терапию как перед пересадкой роговицы, так и в послеоперационный период, мы могли отметить, что в ряде случаев тканевая терапия и до пересадки давала больным некоторое улучшение зрения.

Важную роль играет тканевая терапия и в борьбе с послеоперационным помутнением трансплантата. Исходя из этого, мы настойчиво рекомендуем проводить тканевую терапию как до операции, так и в послеоперационный период.

В доступной нам русской и зарубежной литературе мы не встречали указаний на пересадку роговицы при бельмах после военных травм.

В настоящее время, когда после войны число желающих улучшить зрение путем пересадки роговицы значительно возросло, следует уделить этому вопросу всемерное внимание.

СРЕЗАНИЕ БЕЛЬМ[43]

Оперативное лечение помутнений и рубцов роговой оболочки известно давно. Еще Сент-Уис (1722), Платнер (1758), Мид (1762), Машар (1783), Дарвин (1801), Демур (1818) путем различных хирургических приемов пытались устранять бельма.

Позднее Диффенбах (1831), Гультц, Гольшер, Демар (1842–1843), Малгейн, Гамильтон (1844), Сцокальский (1847), Гайн Уолтон и Тейлор Девис (1855), Де Веккер (1867), Арльтон (1874) продолжали попытки в этом направлении и, наконец, Хейльборн, Гольмстрем (1904), Зальцер (1923), а в самое новейшее время Бенедикт (1935), Джемс (1942) и Лазарев (1943) с различным успехом производили операции срезания, сдирания, соскабливания бельм.

Идея восстановления прозрачности роговой оболочки хирургическим способом довольно длительное время занимала офтальмологов. От начала и до конца прошлого столетия периодически появлялись сообщения о результатах подобных операций. Отдельные из этих сообщений были благоприятными.

Так, в одном из удачных случаев Малгейна спустя 2 года после срезания бельма роговица оставалась гладкой и прозрачной, а зрение стало столь удовлетворительным, что больная могла заниматься ремеслом швеи. Демар приводит случай Ларрея, когда после удаления участка бельма оперированная пациентка стала хорошо различать предметы. В случае Гультца после операции больной мог видеть предметы на близком расстоянии. Улучшение зрения после срезания бельм получено также Диффенбахом и др.

Тем не менее, операция срезания бельм не завоевала себе прочного места в кругу клинических операций. Применение ее ограничилось единичными случаями, опубликованными рядом авторов (главным образом прошлого столетия).

С течением времени интерес к хирургическому лечению рубцов роговицы путем простого их срезания заметно уменьшился, и операция эта на многие годы была оставлена.

Причиной такого охлаждения к операции срезания бельм было, прежде всего, появление блестящей конкурентки — пересадки роговицы. С другой стороны, были приняты во внимание и теневые стороны операции.

В офтальмологической литературе 40–70-х годов прошлого столетия встречается немало совершенно отрицательных отзывов различных операторов по поводу срезания бельм. Так, Аммон считал, что потеря субстанции роговицы

[43] Совместно с С. А. Бархаш. Впервые опубликовано в «Офтальм. журн.», 1947, т. II, в. 1.

грозит осложнениями в виде гнойного воспаления. Примерно такого же мнения был Скарпа, который осуждал попытки удаления рубцовой роговичной ткани из-за нестойкости лечебного эффекта и возможности вторичной инфекции. Демар, проделав ряд экспериментов на животных и произведя несколько операций на людях, пришел к заключению, что эта операция чрезвычайно трудна, опасна и может привести ко многим осложнениям. К числу этих осложнений он относит гнойные кератиты, фистулы, грыжи десцеметовой оболочки, стафиломы. Автор считает в заключение, что врач должен вообще отказаться от такого рода операций, так как они могут привести к потере глаза. В подкрепление своих собственных заключений Демар приводит мнение Ронье, который, говоря о трудностях техники операции, указывает на то обстоятельство, что он никогда не мог удалить пластинок с роговицы, не проникнув в переднюю камеру. Мекензи считал, что «все операции для уничтожения пятна прозрачной роговой оболочки вообще неприменимы, кроме случаев, когда эти пятна состоят из отложений уксуснокислого и углекислого свинца». Ричард Мид говорил о срезании бельм как о средстве сомнительном, которое следует употреблять при отсутствии других возможностей. Адамюк также указывал на то, что операция небезопасна: в результате послеоперационной инфекции может получиться еще более толстое бельмо.

В свете приведенных мнений станет понятен факт значительного охлаждения офтальмохирургов к оперативным способам устранения рубцов роговицы.

В 1912 г. идея хирургического лечения помутнений роговой оболочки получила солидное подкрепление в работах Боннефона и Лакоста. Указанные авторы, наблюдая за регенерацией роговицы при потере трансплантата после пересадки роговицы, пришли к заключению о весьма хорошей способности этой ткани к регенерации. Эксперименты на кроликах показали им, что в 40 % случаев срезов, произведенных на роговицах кроликов до десцеметовой оболочки, получается полное восстановление прозрачности. В 50 % случаев к концу месяца получается регенерация с частичной прозрачностью, и только в 10 % случаев потеря вещества роговицы возмещается полностью рубцовой тканью.

В дальнейшем отдельные сообщения по поводу операции срезания бельм продолжали появляться на страницах офтальмологической печати. Так, в 1923 г. Зальцер сообщил об оперированной им больной с бельмом после ожога известью, когда острота зрения от счета пальцев на 25 *см* поднялась через год после операции до 0,2. В 1935 г. Бенедикт описал 17 случаев срезания бельм и указал на хороший косметический результат операции. В 1942 г. Джемс приводит 10 случаев срезания бельм. В пяти из них значительно прибавилось зрение. Джемс считает своим усовершенствованием техники операции срезания бельм предварительное введение в толщу бельма воздуха. Из особенностей проведения послеоперационного периода Джемсом надо отметить назначаемые им легкие экспозиции рентгеном в предотвращение васкуляризации роговицы. Наконец, в 1943 г. Лазарев сообщил о семи благоприятных случаях хирургического лечения бельм и кератитов. Лазарев иссекал небольшие кусочки рубцовой или инфильтрированной роговичной ткани.

Заканчивая краткий литературный обзор истории вопроса о срезании бельм, следует, в общем, отметить, что результаты, полученные большинством авторов, производивших эту операцию, мало утешительны. В ряде случаев повышение остроты зрения было весьма незначительным и нестойким. Во многих случаях, особенно в ранний период, имела место послеоперационная инфекция, уничтожавшая кратковременный положительный эффект операции. Техника операции в том виде, в каком она описывалась в старых работах, весьма слож-

на. Вероятно, поэтому материалы, накопленные в течение целого столетия по поводу этой операции, были весьма незначительными, а число положительных случаев невелико.

В. П. Филатовым операция срезания бельм производилась с 1933 г. В первоначальном виде эта операция производилась им путем срезания рубцовой ткани до прозрачных слоев роговицы и наложения на полученный дефект пластов консервированной роговицы. Этой операции В. П. Филатов придавал и значение мелиорации. В дальнейшем он перешел к срезанию бельм, помутнений и воспалительных очагов на роговице, оставляя дефект незакрытым. Материалы последнего рода и использованы в нашей работе.

Прежде чем перейти к разбору нашего материала, необходимо коснуться тех принципиальных установок, которые имеют место в толкованиях положительного действия операции срезания бельм.

По этому вопросу существуют различные взгляды: старые авторы (Тейлор, Дудель) имели в виду простое истончение бельма, благодаря чему роговица получала большую прозрачность. Позднее в это понятие было внесено представление о регенерации (Дондерс, Дарвин, Малгейн и др.). Лазарев, исходя из наблюдений, что кератиты, сопровождающиеся распадом ткани, заканчиваются в более короткие сроки, чем кератиты без распада тканей (паренхиматозные кератиты), полагал, что иссечение кусочка роговицы в этих случаях освобождает путь для выхода патологических продуктов и ускоряет заживление. Распространяя этот взгляд и на рубцовые процессы в роговице, он предположил, что просветление бельм при пересадке роговицы связано не только с подсадкой консервированного трансплантата, но и с эксцизией участка бельма. Поэтому он предложил иссекать небольшие участки инфильтрированной ткани при паренхиматозных кератитах и кусочки рубцовой ткани при бельмах.

По данным ряда авторов, мутный рубец из роговицы всегда является следствием инфекционного воспаления, поэтому срезание бельм в пределах здоровой ткани при условиях асептики способствует более совершенной регенерации роговичных элементов.

Как уже сказано, операция срезания бельм производится акад. Филатовым в течение ряда лет. В 1937 г. он сформулировал свои взгляды на этот счет следующим образом: «Как на основании клинических, так и на основании патологоанатомических данных я могу утверждать, что даже при очень грубо рубцовых бельмах, остающихся, например, после обширной гнойной язвы, даже подвергавшейся прободению, задние слои бельма должны на большом протяжении сохранять свой роговичный характер. Задние слои могут быть при этом и тусклыми вследствие каких-либо дегенеративных изменений или вследствие пропитывания инфильтратом, но все же они должны представлять собой роговичную ткань. Исходя из этих соображений, я и предложил срезать при бельмах, оставшихся после язв, передние слои бельма до тех пор, пока сквозь оставшиеся слои начнут просвечивать зрачок и радужная оболочка»[44].

Дальнейшие наблюдения показали, что всякие хирургические воздействия в области рубцовой роговичной ткани являются весьма рациональными в присутствии подсаженных на дефект этой ткани или вблизи нее пластов консервированной роговицы или другой консервированной ткани. В таких случаях элементы консервированной ткани действуют как сильные физиологические раздражители, ведущие к биохимической перестройке клеток бельма и возвращению им свойств, обусловливающих прозрачность роговицы.

---

[44] «Вестн. офтальм.», 1937, т. X, в. 5.

На этом принципе стимуляции роговичных элементов путем воздействия на них веществ, возбуждающих жизненные процессы клеток и усиливающих регенераторную функцию тканей, была построена лечебная подсадка роговицы и отчасти мелиорация бельм, давшие хороший лечебный эффект.

Продолжение наблюдений показало, однако, что просветление бельм с неменьшим успехом наступало и после пересадки консервированной роговицы не только на область срезанного бельма или вблизи него, но и при применении других консервированных тканей вне глаза.

Эти наблюдения были положены в основу метода тканевой терапии, широко использованного во всех областях медицины.

Как показали последующие работы в этом направлении, тканевая терапия оказалась весьма эффективной в области воздействия на воспалительные процессы. Усиливая жизнедеятельность клеток и тканей, возбуждая регенеративные процессы, тканевая терапия предотвращает воспаление, ускоряет его течение и тем самым влияет на процессы рубцевания.

Доказано, что при целом ряде глазных и общих заболеваний при условии проведения тканевой терапии в исходе воспаления остаются рубцы более тонкие и нежные, чем без тканевой терапии. Тканевая терапия приводит к рассасыванию уже образовавшихся рубцов (после ожогов, травм, туберкулеза и т. д.). Эта особенность действия тканевых препаратов и была использована при операции срезания бельм.

Было сделано предположение (В. П. Филатов), что процессы заживления дефекта после срезания бельм при условиях сопутствующей тканевой терапии должны протекать особым порядком. Операция срезания бельма в сочетании с тканевой терапией, препятствующей воспалению как главному фактору рубцевания и усиливающей регенераторные функции клеток роговицы, должна дать лучший лечебный эффект, чем ранее.

Наш материал, касающийся операции срезания бельм, включает 19 операций, произведенных у 16 больных. У трех из них операция срезания бельма сделана дважды. Повторные операции производились не ранее чем через 5–6 месяцев после первой операции. Операции производились следующим образом.

Эпибульбарная анестезия 1%-го раствора дикаина. Фиксация глаза уздечным швом и фиксационным пинцетом. Немного отступя от края бельма, если возможно, в пределах здоровой ткани, вводится в толщу роговицы нож Грефе или копьевидный нож. Осторожными, медленными, пилящими движениями нож проходит под бельмом примерно $^{1}/_{3}$—½ толщи роговицы. Кончик срезанного бельма приподнимается пинцетом и дальнейшее срезание заканчивается круглым ножом Филатова — Марцинковского.

Срезание бельма производится по возможности до прозрачных слоев роговицы, пока не станут просвечивать радужка и зрачок. Если не удается в один прием срезать пласт бельма на достаточную глубину, то повторно тем же приемом, но отдельными пластинками срезается и истончается оставшаяся мутная рубцовая ткань.

В некоторых случаях границы участка бельма, подлежащего срезанию, намечаются заранее при помощи ножа Грефе или трепана ФМ-3. Такой прием целесообразен при резко ограниченных и небольших бельмах.

Бинокулярная повязка накладывается на 2–3 дня до эпителизации дефекта.

В предоперационный и послеоперационный периоды проводится тканевая терапия в виде нескольких курсов инъекций экстракта алоэ и имплантации

консервированной автоклавированной ткани (кожи, плаценты) в подкожную клетчатку.

Послеоперационный период, как правило, протекает при минимальных явлениях раздражения глаза. Небольшая инъекция конъюнктивы глазного яблока держится 3–4 дня. В этот же срок заканчивается обычно эпителизация срезанного участка (контроль флуоресцеином).

В течение первого месяца (иногда до двух месяцев) держится неровность дефекта, затем он становится по-прежнему гладким и блестящим. Срезанный участок (если бельмо срезано неполностью) в первые 2–3 недели резко выделяется своей прозрачностью от окружающих его островков рубцовой ткани бельма. В дальнейшем это место выполняется тонкой сероватой или слабо матовой тканью, значительно более прозрачной, чем бельмо. Спустя 3–4 месяца на фоне полученного нежного помутнения можно видеть при исследовании щелевой лампой отдельные прозрачные или полупрозрачные участки. В нескольких случаях при наличии оставшихся несрезанными участков бельма и ранее васкуляризированных можно было наблюдать усиление их васкуляризации. Сосуды чаще доходили только до края дефекта и только в случаях интенсивной васкуляризации до операции появились и в области срезанного бельма спустя несколько недель после операции. Результаты операции срезания приводятся в таблице.

Результаты операций срезания бельм

№ истории болезни	Фамилия больного	Этиология бельма	Зрение		Результат	Длительность наблюдений	Примечание
			до операции	после операции			
10519	С.	Скрофулез	0,03	0,2	+	9 мес.	
10377	Р.	Ожог известью	0,04	0,08	+	7 »	Опериров. дважды
122	К.	Туберкулезный кератит	0,2	0,4	+	3 »	
9755	Р.	Ожог	0,04	0,02	-	2 »	
9748	Т.	Язва	Счет пальцев у лица	0,02	+	4 »	
9836	Б.	Травма	0,1	0,1	0	2 »	
9718	П.	Скрофулез	0,1	0,1	0	1 год	Опериров. дважды
10594	П.	Язва	0,02	0,04	+	2 мес.	
10700	К.	»	0,05	0,09	+	1 »	
10593	П.	Трахома	Светоощущение	0,01	+	2 »	Косоглазие (амблипия)
231	Л.	Ожог серной кислотой	0,02	0,1	+	2 »	
327	Д.	Ожог известью	Движение руки	0,02	+	3 »	
10495	К.	Скрофулез	0,01	Светоощущение	-	3 »	На 14-й день после операции появление фурункулов и язв
9975	А.	Ожог известью	0,04	0,04	0	1 год	Опериров. Дважды
524	К.	Травма	0,1	0,3	+	1 мес.	
59	Д.	Розацеакератит	0,005	0,07	+	1 »	

Как видно из приведенной таблицы, у 11 из 16 больных острота зрения после операции повысилась: у 6 больных довольно значительно — от 0,02–0,03 до 0,1–0,4; в остальных пяти случаях степень повышения остроты зрения не превышала 0,03–0,04. Отдельные случаи прослежены нами по нескольку месяцев.

1. Больная С., 27 лет (ист. бол. № 10519). В 13-летнем возрасте болела золотухой, после которой остались бельма обоих глаз. Поступила в клинику 4.II 1946 г.

Правый глаз: на роговице разлитое помутнение площадью 5x7 *мм*. Интенсивность мути различна. В центре помутнение беловатого цвета и захватывает поверхностные и глубокие слои. На периферии муть слабее и ограничивается более поверхностными слоями роговицы. В толще бельма, в верхней его части, есть отдельные очень тонкие сосуды. Передняя камера, радужка, зрачок нормальны. Есть очень слабый рефлекс с глазного дна. Острота зрения = 0,03.

Левый глаз: поверхностные помутнения роговицы. Острота зрения = 0,2.

12.II 1946 г. на правом глазу ножом Грефе послойно срезано бельмо до полной прозрачности роговицы (В. П. Филатов). Через 4 дня поверхность дефекта заэпителизировалась. Выявились отдельные, не совсем глубоко срезанные островки мути в области зрачка и на периферии. Неровность и некоторая отечность области срезанного бельма держались в течение трех недель, после чего дефект стал выполняться тонкой сероватой тканью, значительно более прозрачной, чем сохранившиеся островки прежнего бельма.

Острота зрения уже на пятый день поднялась до 0,07. Через 2 недели появился хороший рефлекс с глазного дна. Через 3 недели острота зрения = 0,1. Через 4 месяца, к выписке, острота зрения равнялась 0,2. Имелось бинокулярное зрение.

В процессе лечения больная получила 60 подкожных инъекций водного экстракта алоэ и 2 имплантации консервированной автоклавированной кожи в подкожную клетчатку.

При повторном осмотре через 9 месяцев роговица выглядит довольно прозрачной, лишь в центре против зрачка имеется слабое помутнение поверхностных слоев 2x2 *мм*. Такое же помутнение с нерезкими границами есть у наружного края зрачка и снизу. Острота зрения = 0,2.

2. Больной Р., 63 лет, колхозник (ист. бол. № 10377). 6 месяцев назад получил ожог правого глаза известью. Несколько месяцев лечился амбулаторно. Поступил в клинику 27.X 1945 г.

Правый глаз: на конъюнктиве век глубокие рубцы. Симблефарон. Почти вся роговица занята помутнением, состоящим из отдельных беловатых очагов, сливающихся во внутренней ее половине в сплошную интенсивную муть. К центру помутнение тоньше. Наружная половина роговицы настолько прозрачна, что хорошо видны радужка и край зрачка. В нижневнутреннем участке роговицы много сосудов. Передняя камера, радужка, зрачок нормальны. Имеется очень слабый рефлекс с глазного дна. Острота зрения = 0,04.

Левый глаз здоров. Острота зрения = 1,0.

4.IX 1945 г. послойно ножом Грефе срезано бельмо по всей его поверхности до получения полной прозрачности роговицы. Перед срезанием в толщу бельма введен воздух. В течение первой недели область дефекта шероховата, отечна, покрыта кровоизлияниями. Глаз незначительно раздражен. Острота зрения = 0,02. Через 2 недели дефект полностью заэпителизировался. Глаз спокоен. Шероховатость поверхности роговицы держится. Острота зрения = 0,04.

Через 3 недели наружная половина дефекта почти прозрачна, во внутренней его половине есть негустая муть, по цвету приближающаяся к матовому стеклу. Больной выписан через месяц с остротой зрения = 0,09. Через 7 месяцев поступил повторно с остротой зрения = 0,06. Снова срезано бельмо, после чего острота зрения поднялась до 0,08.

За время лечения больной получил 2 курса подкожных инъекций водного экстракта алоэ и 2 имплантации консервированной автоклавированной плаценты в подкожную клетчатку.

3. Больная К., 45 лет, работница (ист. бол. № 122). Левый глаз удален после травмы в 1938 г. Через 2½ месяца появилось помутнение на правом глазу. В 1941 г. лечилась в институте тканевыми препаратами, после чего зрение поднялось с 0,04 до 0,3. Через год, однако, зрение снова понизилось. Поступила повторно в институт 15.III 1946 г.

Правый глаз: на роговице неравномерное по интенсивности разлитое помутнение. Цвет отдельных очагов мути слабо или густо матовый. Наиболее густое помутнение рас-

положено в центре и сверху от 9½ до 3 часов. Камера есть. Радужка и зрачок видны неясно. Острота зрения = 0,03. После проведенной тканевой терапии острота зрения поднялась до 0,2.

30.VII 1946 г. срезано бельмо почти на всем протяжении (В. П. Филатов). Употреблен скребец и круглый нож ФМ. Полная эпителизация дефекта наступила через 4 дня. Отек, неровность и усиление васкуляризации роговицы держались две недели. Зрение в первое время после операции упало до 0,03. Снова назначены инъекции водных экстрактов алоэ под кожу.

Через месяц область дефекта стала заметно просветляться. Острота зрения поднялась до 0,1. После 48 инъекций алоэ и имплантации консервированной автоклавированной плаценты еще через 3 месяца — помутнение очень слабое. Хорошо видно глазное дно. Острота зрения = 0,4.

Последний из трех приведенных случаев является ярким показателем благоприятного действия тканевой терапии на процесс заживления бельма.

В пяти случаях после операции срезания бельма зрение не прибавилось. Эти случаи относятся к груборубцовым бельмам после травмы, ожогов, скрофулезного кератита. Во всех этих случаях при операции не удалось достигнуть достаточного истончения бельма. Оставшиеся слои были настолько мутны, что радужка и зрачок сквозь них совершенно не просвечивали. Повторные операции в указанных случаях также не дали результатов.

В одном из них (ист. бол. № 10495) спустя некоторое время по окончании послеоперационного периода вследствие внезапного появления общего фурункулеза развилась инфекция переднего отрезка глаза. Инфекция ликвидирована с помощью пенициллина. Этот случай интересен в том отношении, что неуспех от срезания бельма компенсировался значительным повышением остроты зрения на другом глазу, на котором имелось старое помутнение роговицы скрофулезного характера: от тканевой терапии острота зрения поднялась с 0,1 до 0,5. Больная, кроме подкожных инъекций водного экстракта алоэ (2 курса) и имплантаций консервированной автоклавированной кожи, никакого другого лечения не получала.

Приведенный нами материал по операции срезания бельм невелик. Длительно прослеженных случаев еще немного. Тем не менее полученные нами в ряде случаев благоприятные клинические результаты обязывают к продолжению наблюдений. Задачей будущей работы в этом направлении является дальнейшее накопление клинического материала, а также экспериментальная разработка вопроса.

На основании приведенного клинического материала можно сделать следующие выводы.

1) Операция срезания бельма с помощью круглого ножа Филатова — Марцинковского, иногда с предварительной помощью трепана ФМ-3, технически проста и безопасна.

2) Послеоперационный период при проведении тканевой терапии до и после операции протекает легко. Очень быстро (через 2–4 дня) наступает эпителизация дефекта, и он выполняется регенератом, значительно более прозрачным, чем бельмо.

3) В результате операций срезания бельм у 11 из 16 больных наступило повышение зрения; в шести случаях до 0,1–0,4, в остальных — на 0,03–0,04.

4) Необходима дальнейшая клиническая и экспериментальная разработка вопроса.

К ВОПРОСУ О ПОЛНОЙ (ТОТАЛЬНОЙ) ПЕРЕСАДКЕ РОГОВИЦЫ[45]

Вопрос о полной (тотальной) пересадке роговицы до настоящего времени еще недостаточно разработан, несмотря на то что проблема кератопластики возникла именно из попыток трансплантации всей роговицы.

Изучение этого вопроса имеет большое практическое значение в деле борьбы со слепотой и инвалидностью на почве бельм, так как имеется значительное количество слепых с эктазированными бельмами и стафиломами, которым частичная сквозная пересадка роговицы не может быть произведена.

Сколько-нибудь значительный оптический эффект после тотальной пересадки роговицы до сих пор не был получен, так как даже в случаях приживления трансплантата наступало его помутнение.

Причины помутнения трансплантата при пересадке всей роговицы еще недостаточно изучены.

В книге «Оптическая пересадка роговицы и тканевая терапия» (В. П. Филатов, 1945, 1948) высказано предположение, что в этом помутнении большую роль играет нарушение нервной трофики трансплантата вследствие трудности врастания в него нервов из тканей глаза-хозяина.

Однако, если до настоящего времени еще и не получен значительный стойкий оптический эффект после тотальной пересадки роговицы, она может иметь значение как этап при реконструктивной пересадке.

Целью реконструктивной пересадки является замещение стафиломы новой, хотя бы и помутневшей, роговицей для того, чтобы на этой новой почве можно было произвести частичную сквозную пересадку.

Предположение о возможности такой пересадки было высказано Эльшнигом.

Термин «реконструктивная пересадка» введен Филатовым, и им же была впервые практически осуществлена эта идея.

Полную пересадку роговицы можно разделить на полную сквозную пересадку роговицы и на пересадку переднего отдела глаза. Вопрос о пересадке переднего отдела глаза разрабатывался исключительно нашими отечественными учеными (Шимановский, Филатов, Савельев). В мировой литературе описано всего 11 случаев пересадки переднего отдела глаза (5 случаев Шимановского,

---

[45] Совместно с Н. А. Пучковской. Впервые опубликовано в «Уч. записках Укр. эксперим. ин-та глазн. болезней им. акад. В. П. Филатова», т. I, 1949, стр. 3–8.

1 случай Савельева и 5 случаев Филатова). Опубликованных случаев тотальной сквозной пересадки роговицы до 1948 г. включительно нам известно 52 (из них 29 случаев Филатова), при которых применялось около 20 различных способов операции.

Такое большое количество способов операции достаточно красноречиво говорит о том, что тотальная пересадка роговицы до настоящего времени находится еще в периоде исканий и разработки.

Проблема тотальной пересадки роговицы возникла 130 лет назад, и изучение этого вопроса производилось как экспериментальным путем на животных, так и при пересадке всей роговой оболочки у человека.

Экспериментальной разработкой этого вопроса занимались Рейзингер (1818), Диффенбах (1830), Фейгин (1867), Сапежко (1892), Хвалынский (1896), Суров (1904), Томас (1930, 1933) и др.

Часть приведенных авторов наблюдала приживление трансплантата при пересадке всей роговицы с последующим его помутнением. Отдельным авторам не удалось получить даже приживления трансплантата, и тотальная пересадка роговицы в их опытах заканчивалась атрофией глазного яблока.

Проба произвести операцию тотальной пересадки у человека была произведена еще в 70-х годах прошлого столетия (Поуер, 1877).

Как уже указывалось, нам известно 52 опубликованных случая полной пересадки, сделанной на людях: Поуэр (1877), Шимановский (1893), Эльшниг (1920), Бюрке (1921), Ашер (1922), Филатов (1924, 1945, 1948), Баталин (1927), Эргеллет (1931), Кей (1931), Кац (1933), Фриде (1936), Мюллер (1945), Копп (1948).

Ведущая роль в разработке вопроса полной пересадки роговой оболочки принадлежит советской офтальмологии.

Нами (В. П. Филатов) проведены наблюдения 29 случаев (из 52) тотальной пересадки роговицы и разработано и предложено несколько способов операции полной пересадки роговицы.

В 29 случаях тотальной сквозной пересадки техника операции сводилась к следующим основным способам:

1. Способ Диффенбаха. Операция производилась в 2 этапа. Вначале трансплантат, состоящий из роговицы и каймы склеры, накладывался на бельмо и пришивался к эписклере глаза-хозяина. Через две недели производился разрез по линии сращения трансплантата и в бельме иссекалось широкое окно.

2. Модификация способа Диффенбаха. Операция производилась одномоментно. Трансплантат пришивался не по всей окружности, затем в бельме иссекалось окно, после чего трансплантат пришивался окончательно.

3. Способ роговично-склерально-кожнолоскутной аутопластики. В этом случае роговая оболочка в целях улучшения условий ее трофики переносилась на другой глаз больного на ножке, состоявшей из кожи лба, века и склеры.

4. Способ «решетки». При этом способе трансплантат фиксировался тканью стафиломы и швы не накладывались. С этой целью в стафиломе вырезывались четыре окна в форме треугольников с вершинами, обращенными к центру бельма и основаниями — к лимбу. После удаления этих участков оставались перекладины из тканей стафиломы в форме решетки. В одно из окон вставлялся трансплантат и расправлялся под перекладинами стафиломы.

5. Способ пришивания трансплантата к четырем прямым мышцам. Из глаза донора выкраивалась роговица с язычками склеры (размером 2x4 *мм*) соответственно расположению четырех прямых мышц. В склеральных

язычках ножом Грефе производились прорезы. После срезания бельм трансплантат накладывался на дефект глаза и пришивался через склеральные язычки швами, предварительно наложенными на четыре прямые мышцы.

В отдельных случаях в участках, расположенных между склеральными язычками, трансплантат и склера глаза-хозяина сшивались край в край.

У некоторых больных после накладывания швов в промежутках между склеральными язычками последние отрезались и на их место также накладывались швы с целью более совершенного прилегания трансплантата.

Для профилактики глаукомы в некоторых случаях из стафиломы вырезалась полоска ее ткани с основанием у лимба, которая отворачивалась под конъюнктиву глаза-хозяина и фиксировалась швами. После этого стафилома срезалась и трансплантат фиксировался по одному из вышеуказанных способов. Материалом для тотальной пересадки в большинстве случаев служили трупные глаза, консервированные в течение двух-трех суток.

В последнее время предложен (В. П. Филатов) новый способ операции тотальной пересадки роговицы. При этом способе создаются условия для улучшения иннервации трансплантата и врастания в него нервов со стороны тканей глаза-хозяина.

Основные этапы операции тотальной пересадки роговицы нового типа следующие:

1. Подготовка трансплантата. В центре роговой оболочки трупного глаза, консервированного на холоду, трепаном ФМ-3 диаметром 4 или 5 *мм* производится несквозная трепанация, захватывающая переднюю треть толщи роговицы (рис. 1). Затем на периферии роговицы, от лимба до линии трепанации, срезаются поверхностные слои роговой оболочки (до трети ее толщи; рис. 2), после чего роговица отрезается по лимбу (рис. 3).

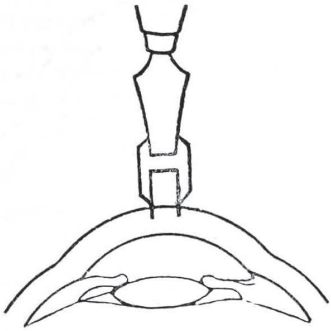

Рис. 1. Подготовка трансплантата. Трепаном ФМ-3 производится несквозная трепанация роговицы.

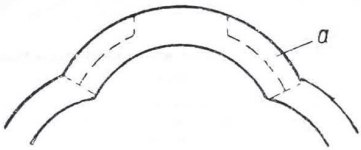

Рис. 2. По периферии роговицы глаза донора срезаются передние слои роговой оболочки (*а*) от лимба до линии трепанации, роговица отрезается по лимбу.

Рис. 3. Подготовленный трансплантат. *а* — периферическая часть трансплантата, лишенная передних слоев; *б* —центральная часть трансплантата, имеющая все слои.

2. На глазу больного, подготовленного обычным способом (акинезия, ретробульбарная анестезия, диадема, анестезия по ходу прямых мышц и субконъюнктивальная анестезия) выкраиваются двумя параллельными разрезами с противоположных сторон (с боков или сверху и снизу) две конъюнктивальные ленты. При выкраивании ленты один разрез конъюнктивы проходит по

лимбу, второй — на расстоянии 8–10 мм, так что ширина ленты после ее отсепаровки от склеры равняется 5–6 мм. Каждая конъюнктивальная лента с двух сторон остается связанной с конъюнктивой склеры и может быть перемещена на область роговицы.

3. Срезание стафиломы производится или непосредственно по лимбу, или, если возможно, оставляется кайма роговицы глаза-хозяина, если у лимба сохранилась роговичная ткань (рис. 4). Срезание стафиломы чаще производится постепенно по мере пришивания трансплантата.

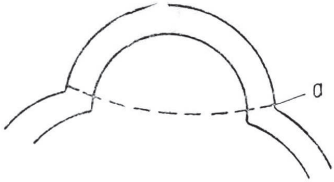

Рис. 4. Срезание стафиломы.
а — линия разреза.

4. Через край трансплантата и склеры глаза-хозяина накладываются швы из тонкого кетгута. При накладывании швы проводятся не через всю толщу, а через передние слои трансплантата и склеры глаза-хозяина, чтобы избежать проведения швов через переднюю камеру (рис. 5). Обычно бывает достаточно шести—восьми швов для полного прилегания края трансплантата и края бельма глаза-хозяина.

5. На периферическую часть трансплантата, лишенного поверхностных слоев, с двух сторон надвигаются приготовленные заранее конъюнктивальные ленты (рис. 6). Последние сшиваются друг с другом по средней линии так, чтобы центральная часть трансплантата, очерченная трепанационной линией, оставалась незакрытой.

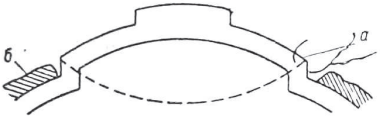

Рис. 5. Наложение трансплантата и проведение швов.
а — шов, проводимый через край трансплантата и край склеры глаза-хозяина;
б — конъюнктива глаза-хозяина.

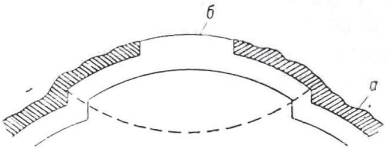

Рис. 6. Натяжение конъюнктивальных лент.
а — конъюнктивальная лента;
б — центральная часть трансплантата, не покрытая конъюнктивой.

По идее операции, конъюнктива, покрывающая периферию трансплантата, где срезаны его передние слои, должна срастись с ним, как это бывает при псевдоптеригиуме. Этим самым улучшается питание трансплантата, а также создаются условия для врастания нервов в ткань трансплантата, что должно улучшить его трофику. Центральная часть трансплантата, в которой сохранены все его слои, не может срастись с конъюнктивой и в случае сохранения прозрачности вполне может быть достаточной для зрения.

Новый способ тотальной пересадки роговицы был применен в 1945–1946 гг. в нескольких случаях. Как пример приводим одну историю болезни.

Больной О., 22 лет (ист. бол. № 531/150), инвалид Отечественной войны. На правом глазу — полная стафилома роговицы после боевой травмы в 1945 г. Левый глаз отсутствует. Острота зрения правого глаза равна светоощущению при правильной проекции света. Внутриглазное давление нормально (пальпаторно). 11.IV 1946 г. произведена операция тотальной пересадки роговицы по вышеизложенному новому способу. Материалом для пересадки служила роговица трупного глаза, консервированного на холоду в течение суток.

Послеоперационный период протекал без осложнений. Больному проводилась тканевая терапия в виде инъекций экстракта из консервированных листьев алоэ. С 30-го дня центральная часть трансплантата, не закрытая конъюнктивой, начала мутнеть и позади него образовалась плотная пленка. Через два месяца началось просветление трансплантата, и ко времени выписки больного, через 3 месяца, трансплантат был прозрачным в центральной части, но за ним имелась плотная пленка; периферическая часть трансплантата помутнела. Острота зрения оставалась равной светоощущению при правильной проекции света. Внутриглазное давление нормально. В результате операции на месте стафиломы образовалось несколько уплощенное бельмо с прозрачной центральной частью и пленкой позади трансплантата. Больной был выписан для амбулаторного наблюдения.

Через пять месяцев он снова поступил в Украинский экспериментальный институт глазных болезней им. акад. В. П. Филатова. Состояние правого глаза такое же, как и при выписке. Больному проведена длительная подготовка тканевой терапией.

15.V 1947 г. произведена операция частичной сквозной пересадки роговицы трепаном ФМ-1.

Послеоперационный период протекал без осложнений. Вначале трансплантат был несколько отечен и отмечалось некоторое его выстояние. В конце четвертой недели трансплантат начал мутнеть в нижней половине, верхняя половина его оставалась прозрачной; за трансплантатом видна плотная пленка.

Через 3 месяца больной выписан для амбулаторного наблюдения. Острота зрения равна светоощущению при правильной проекции света. Внутриглазное давление нормально. В будущем предполагается иссечение пленки позади трансплантата или повторная частичная сквозная пересадка роговицы.

Интерес приведенного случая заключается в том, что центральная часть трансплантата, не закрытая конъюнктивой, оставалась прозрачной в течение длительного времени, хотя оптический эффект и не был получен вследствие образования плотной пленки позади трансплантата. По той же причине не был получен оптический эффект и после частичной сквозной пересадки. При осмотре больного через 1 год 3 месяца состояние глаза без перемен.

Конечно, на основании проведенных наблюдений нельзя еще сделать определенных выводов о значимости нового способа тотальной пересадки роговицы. Как уже указывалось выше, разработка вопроса о полной пересадке находится еще в периоде исканий.

Имеющиеся в настоящее время недостаточные в оптическом отношении результаты не должны останавливать разработку этой практически важной проблемы. Возможно, что разработка нового способа операции продвинет вперед разрешение вопроса о тотальной пересадке роговицы.

К АНАЛИЗУ ПРИЧИН ПОМУТНЕНИЯ ТРАНСПЛАНТАТОВ ПОСЛЕ ЧАСТИЧНОЙ СКВОЗНОЙ ПЕРЕСАДКИ РОГОВИЦЫ[46]

ВВЕДЕНИЕ

В нашей работе, посвященной вопросу о механизме приживления роговичного трансплантата после частичной сквозной пересадки роговицы, мы пришли к выводу, что целость эндотелиального слоя трансплантата является одним из существенных условий благоприятного исхода операции.

На основании исследований суправитально окрашенных тотальных препаратов роговицы после кератопластики нами было установлено также, что реактивные изменения, характеризующие начальную стадию приживления пересаженного роговичного диска, выражаются в образовании соединительнотканных клеточных элементов типа фибробластов в собственном слое ткани трансплантата и в роговице глаза-хозяина. Эти клеточные элементы, локализуясь вначале только непосредственно у линии разреза образуют густое сплетение в области будущего фиброзного кольца и захватывают значительные по площади участки как в пересаженном роговичном диске, так и в роговичной ткани реципиента.

Состояние трансплантата в послеоперационный период, в частности становление его прозрачности, в значительной мере определялось количеством этих элементов и обширностью их распространения в ткани. В свою очередь, развитие их зависело от степени повреждения эндотелиального слоя трансплантата и роговицы глаза-хозяина.

Эти наблюдения заставили нас приписать состоянию эндотелия особо важную роль в исходе операции частичной сквозной пересадки роговицы.

К такому заключению нас склоняли и соображения относительно роли этой ткани в обменных функциях роговицы. Специфические структурные и физиологические особенности последней позволяют считать, что процессы питания ее осуществляются при активном участии эндотелия; поэтому нарушения этого

[46] Совместно с С. Р. Мучником и И. Ф. Ковалевым. Впервые опубликовано в «Офтальм. журн.», 1951, в. 3.

слоя должны найти свое отражение как в морфологических, так и в функциональных изменениях всей ткани.

Полученные нами данные не могли, однако, считаться достаточными для решения этого важного вопроса прежде всего потому, что указанная серия опытов была проведена на здоровых глазах. Естественно было предположить, что на глазах, пораженных тем или иным патологическим процессом, и само приживление трансплантата, и конечный исход операции будут иными. Таким образом, продолжение этих экспериментов было продиктовано не столько теоретическими, сколько практическими соображениями — стремлением приблизиться к клиническим условиям.

В качестве ближайшего этапа дальнейших исследований мы остановились на опытах по пересадке роговицы на глазах с искусственно вызванными бельмами. В этих опытах мы задались целью изучить процесс приживления пересаженных на патологически измененную почву роговичных дисков и выяснить, какие моменты определяют тот или иной исход операции.

МАТЕРИАЛ И МЕТОДИКА ИССЛЕДОВАНИЙ

Эксперименты ставились на кроликах весом от 2 до 3 *кг* в возрасте от полугода до двух лет. Бельма вызывались путем ожога роговицы 20%-ым раствором серной кислоты. Глаз предварительно анестезировался 0,25%-ым раствором дикаина, после чего к центральной части роговицы прикладывался ватный тампон, смоченный кислотой и помещенный в стеклянную трубочку диаметром 6–8 *мм*.

Тампон оставался в соприкосновении с роговицей в течение 30–40 секунд. В некоторых опытах роговица обрабатывалась кислотой дважды с перерывом между аппликациями в 10–15 минут.

Сразу же после ожога поверхностные слои роговицы становятся матовыми и резко выделяются на фоне неизмененной ткани в виде ограниченного круглого участка диаметром, равным диаметру стеклянной трубки, в которую был помещен ватный тампон.

В последующие дни роговица в области поражения все больше мутнеет, и через 1–2 недели участок ожога приобретает молочно-белый цвет. Следует тут же отметить, что в части случаев бельма у кроликов с течением некоторого времени начинают рассасываться, и спустя несколько месяцев (5–8) на месте такого бельма остается только полупрозрачное облачко. Такие явления особенно часто отмечаются у альбиносов, главным образом ангорской породы. У большинства же кроликов указанное поражение вызывает стойкие изменения в роговице, о характере которых мы скажем ниже.

Техника операции частичной сквозной пересадки роговицы на глазах кроликов и методика гистологического изучения препаратов описана нами ранее[47]. Напомним только, что мы и в данной серии опытов при производстве и частичной сквозной и частичной послойной пересадки роговицы не применяли дополнительного укрепления трансплантата конъюнктивальной лентой, что позволяло следить за состоянием пере саженного роговичного диска, начиная с ближайших часов после операции. Глаза энуклеировались через различные сроки после пересадки. Гистологическая картина приживления трансплантатов изучалась на тотальных препаратах роговицы после суправитальной окраски последней нейтральной красной.

[47] Уч. записки Укр. эксперим. ин-та глазн. болезней им. акад. В. П. Филатова, т. II, 1951.

Метод изучения тотальных препаратов роговицы, окрашенной прижизненными красителями, обладает целым рядом несомненных преимуществ по сравнению с методом исследования микроскопических срезов фиксированной ткани, так как, прежде всего, представляется возможность наблюдать живую ткань, взаимоотношения отдельных частей которой не нарушены никакими добавочными воздействиями. Помимо этого, суправитальная окраска ткани позволяет судить о ее функциональном состоянии, а это обстоятельство является чрезвычайно важным при изучении динамики того или иного процесса.

Отметим, в частности, что количество отложенных в цитоплазме гранул прижизненного красителя, а также размеры их обычно увеличиваются при раздражении клетки, вызванном тем или иным фактором. При значительных повреждениях клетка утрачивает способность откладывать краску в виде гранул и окрашивается диффузно.

В доступной нам литературе мы не могли найти работ, в которых регенераторные процессы в тканях исследовались бы с применением этого метода.

ИЗМЕНЕНИЯ В РОГОВИЧНОЙ ТКАНИ ПОСЛЕ ОЖОГА СЕРНОЙ КИСЛОТОЙ

Прежде чем приступить к описанию основных наших опытов, остановимся вкратце на изменениях, наблюдаемых в роговичной ткани через различные сроки после ожога.

При исследовании роговиц через 3–5 дней после воздействия на них серной кислотой мы находили резко выраженные изменения в эпителиальном покрове. В центре пораженного участка эпителиальный слой на значительном протяжении отсутствовал; в остававшихся эпителиальных островках клетки отличались неравномерной величиной, границы их сливались между собой так, что часто образовывались как бы синцитиальные клеточные пласты. Прижизненный краситель (нейтральная красная) откладывался в клетках в виде крупных гранул. Наряду с гранулированными элементами наблюдалось значительное количество клеток с диффузно окрашенной цитоплазмой и с резко выявленными ядрами, а также формы, в которых видны были все переходные стадии, предшествующие паранекрозу и гибели ткани. Периферические части пораженной области заполнялись наползающим со стороны неповрежденной зоны эпителием. Под пластом эпителиальных элементов, заполненных гранулами краски различной величины, видны были обширные скопления диффузно окрашенных эпителиальных клеток, расположенных часто в два-три слоя. По-видимому, значительная часть клеток, поступающих в область дефекта со стороны окружающей здоровой ткани, быстро погибала и в последующем прикрывалась интенсивно надвигавшимися на пораженный участок новыми клеточными формами. В подэпителиальном слое пограничной с областью поражения зоны отмечалось значительное количество лейкоцитарных форм. Центр бельма со стороны эпителия был представлен аморфной, окрашенной в розовый цвет массой, в которой не удавалось отметить наличия клеточных элементов. Собственный слой пограничных со здоровой тканью участков ожога пронизывался большим количеством веретенообразных, вытянутых, радиально расположенных элементов, заполненных крупными гранулами красителя. Среди этих элементов изредка видны были нормальные роговичные клетки. Структура собственного слоя в неповрежденных частях роговицы не изменялась. Эндотелий в центральной части очага поражения, как правило, отсутствовал. Здесь мы также находили аморфную ткань, окрашенную в розовый цвет.

В оставшихся отдельных островках эндотелия находились клетки неправильной формы, часть которых окрашивалась паранекротически. В окружающих место ожога частях эндотелиальные клетки обычно представлялись заполненными крупными гранулами красителя.

В препаратах роговиц, исследованных к 20 дню после ожога, поверхность пораженного участка оказывалась прикрытой несколькими слоями эпителиальных клеток. Последние, равно как и окружавшие обожженную область эпителиальные элементы здоровой роговичной ткани, отличались тем, что краситель в них откладывался чаще в виде крупных гранул, беспорядочно расположенных в цитоплазме. Количество фибробластических элементов в подэпителиальном слое и в толще собственной ткани роговицы увеличивалось: скопления их образовывали густо переплетенную сеть, среди которой изредка видны были нормальные роговичные клетки (рис. 1). Как и в предыдущих препаратах, эндотелий в области поражения отсутствовал.

В препаратах роговиц более поздних сроков наблюдений (1–$1^1/_2$ месяца после ожога) отмечалось интенсивное образование фиброзной ткани в собственном слое пораженной области. Грубые пучки ее пронизывали толщу роговицы (рис. 2). К этому времени в роговицу часто врастали сосуды. Следует отметить, что появление сосудов в области бельма отмечалось только в таких случаях, когда пораженный участок соприкасался с лимбом. При отсутствии контакта между патологически измененной областью и лимбом сосуды в бельме не появлялись, даже при наличии на его поверхности длительно не заживавшей язвы. Эпителий прикрывал эти участки несколькими слоями: в более глубоких из них мы находили еще большое количество паранекротически окрашенных клеток, в то время как на поверхности преобладали молодые, обильно гранулированные элементы, наползавшие со стороны здоровой ткани. В эндотелиальном слое мы находили обширные дефекты и отдельные очаги деформированных клеточных элементов, часть которых была заполнена крупными гранулами краски. Эти изменения свидетельствовали о продолжающемся воспалительном процессе в пораженной области.

С течением времени острые явления воспаления постепенно ослабевали, и соответственно этому изменялась картина пораженного участка. Так, в бельмах четырех-пятимесячной давности эпителиальный слой чаще всего приобретал нормальную структуру. В некоторых случаях эпителиальные клетки, покрывающие бельма, отличались от нормальных тем, что краска откладывалась в них в виде крупных гранул. Кровеносные сосуды запустевали, а собственный слой состоял преимущественно из тонких пучков фиброзной соединительной ткани, среди которой изредка встречались отдельные веретенообразные и полиморфные клетки. Только в отдельных бельмах мы к этому сроку наблюдали в собственной ткани увеличенное количество разнообразных клеточных форм, среди которых отмечалось наличие и типичных роговичных клеток. В таких бельмах, как правило, намечались и признаки восстановления эндотелиального слоя. Они выражались в том, что в области поврежденной зоны появлялись отдельные тяжи эндотелиальных элементов, наползавшие со стороны здоровых частей роговицы. При этом иногда уменьшалась несколько и площадь самого бельма, а ткань его становилась менее мутной. Такие случаи встречались, однако, не часто. У большинства кроликов мы и после 10–12 месяцев наблюдений не обнаруживали признаков восстановления роговичной ткани.

Таким образом, в результате ожога роговицы серной кислотой возникала резкая воспалительная реакция, сопровождавшаяся гибелью клеточных эле-

ментов всех слоев ткани в очаге поражения, явлениями интенсивной регенерации эпителия и разрастанием фибробластических элементов в собственном и в эндотелиальном слоях.

Эти явления наиболее ярко проявлялись в течение ближайших одного-двух месяцев после травмы. В дальнейшем интенсивность воспалительной реакции уменьшалась, но в роговице, особенно в собственном ее слое и в эндотелии, оставались чаще всего необратимые изменения, обусловливавшие нарушение ее физических и морфологических свойств.

РЕЗУЛЬТАТЫ ОПЕРАЦИИ ЧАСТИЧНОЙ СКВОЗНОЙ ПЕРЕСАДКИ РОГОВИЦЫ НА БЕЛЬМАХ

В связи с указанными наблюдениями представлялось важным проследить в условиях опыта за тем, как будет происходить приживление трансплантата в бельмах различной давности и тем самым выяснить, какое значение в этом процессе имеет состояние почвы хозяина.

Эти соображения и побудили нас разделить всех кроликов, предназначенных для операции частичной сквозной пересадки роговицы, на 2 основные группы: кроликам первой группы (15 глаз) операция производилась через 1–2 месяца после нанесения ожога; кроликам второй группы (12 глаз) — через 4–5 месяцев после поражения, когда острые воспалительные явления проходили и изменения роговичной ткани приобретали стабильный характер.

В качестве трансплантационного материала были применены диски, вырезанные из роговиц глаз, консервированных при температуре 2–4° выше нуля в течение одного-двух дней. Рассмотрим, как протекал процесс приживления трансплантатов в каждой из этих групп.

Результаты частичной сквозной пересадки роговицы при бельмах

Операции на бельмах одно-двухмесячной давности		Операции на бельмах четырех-пятимесячной давности	
Прозрачных приживлений	7	Прозрачных приживлений	7
Из них прозрачность восстановилась:		Из них прозрачность восстановилась:	
через 2–3 недели	1	через 7–9 дней	1
» 4 »	2	» 8 »	1
» 6 недель	2	» 8–9 »	1
» 6–8 »	1	» 9 »	1
» 8 »	1	» 12–20 »	1
Полупрозрачных приживлений	4	» 14–15 »	1
Мутных приживлений	1	Полупрозрачных приживлений	2
Отторглось	3	Мутных приживлений	1
Всего	15	Всего	11

Как видно из приведенной таблицы, отдаленные результаты операции у кроликов той и другой группы очень близки между собой. Мы получили достаточно высокий процент прозрачных и полупрозрачных приживлений у кроликов первой группы, которым операция производилась в ближайшие 1–2 месяца после нанесения ожога, и у животных второй группы, операция которым была произведена через 4–5 месяцев после поражения. Однако течение послеоперационного периода у животных разных групп было далеко не одинаковое.

Так, у животных, у которых операция производилась на бельмах одно-двухмесячной давности, мы в преобладающем большинстве случаев отмечали в послеоперационный период более длительную отечность пересаженного диска, а само становление прозрачности последнего затягивалось на 1½ месяца. У животных второй группы, у которых пересадка производилась через 4–5 месяцев после ожога, первичная отечность трансплантата, как правило, исчезала через 6–10 дней после пересадки, а прозрачность его полностью восстанавливалась в течение ближайших двух-трех недель после операции.

Таким образом, состояние бельма сказывалось на характере и течении процесса приживления пересаженного роговичного диска.

У 8 кроликов из 14 с прозрачно прижившими трансплантатами роговица была гистологически исследована через 2–3 месяца после операции. Остальные кролики этой группы были клинически прослежены в течение года. Помимо этого, такому же гистологическому исследованию и через такие же сроки после операции были подвергнуты 2 роговицы с мутно прижившими и 4 роговицы с полупрозрачно прижившими трансплантатами.

Исследование прозрачно прижившихтрансплантатов у кроликов той и другой группы показало, что эпителий пересаженных дисков по своему строению и тинкториальным свойствам не отличался от нормального. Исключение представляли только эпителиальные участки, расположенные по ходу фиброзного кольца. Клетки в этой области, несмотря на полное отсутствие видимых изменений со стороны окружающих тканей, откладывали прижизненную краску (нейтральную красную) в виде крупных гранул, густо заполнявших цитоплазму. Среди них изредка встречались паранекротически окрашенные элементы. Часть поверхностно лежащих эпителиальных клеток в указанной области имела шарообразную форму и была рыхло связана с подлежащим эпителиальным пластом. Эти тинкториальные изменения указывали на наличие длительно протекающих скрытых реактивных процессов в области фиброзного кольца.

Что касается структуры собственного слоя прозрачно прижившихроговичных трансплантатов, то мы в центральных частях их, как правило, находили мало измененные роговичные клетки, заполненные мел ким гранулами краски. В области, прилегавшей к фиброзному кольцу, можно было видеть ряд разнообразных клеточных форм, свидетельствовавших о постепенном превращении роговичных клеток в фибробластические элементы больших или меньших размеров. Фиброзное кольцо состояло частично из сохранивших способность к гранулообразованию фибробластов, частично из волокнистой ткани, диффузно окрашивавшейся в розовый цвет. В собственной ткани роговицы глаза-хозяина, в участках, пораженных бельмом, наряду с волокнистой тканью, окрашивавшейся диффузно в розовый цвет, отмечалось большое количество фибробластических элементов, откладывавших краску в виде гранул; здесь же выявлялись участки с нормальными роговичными клетками и целым рядом переходных форм. Следует отметить, что в роговицах с трансплантатами, пересаженными на относительно свежие бельма, фиброзное кольцо оказывалось более широким по сравнению с фиброзным кольцом тех роговиц, операция на которых производилась в более поздние сроки после ожога. В таких роговицах в участках, непосредственно прилегавших к фиброзному кольцу, количество фибробластических элементов также оказывалось увеличенным.

Эндотелиальный слой указанных трансплантатов обычно не представлял никаких изменений и покрывал диск на всем его протяжении. В области фиброзного кольца эндотелиальные клетки оказывались несколько увеличенными, гра-

нулы в них отличались более крупными размерами по сравнению с гранулами в остальных эндотелиальных клетках. В отдельных участках эндотелий трансплантата сливался с восстановленным эндотелием роговицы глаза-хозяина.

При микроскопическом исследовании суправитально окрашенных роговиц с мутно прижившими трансплантатами мы выявили следующее: эпителий в области трансплантата отличался от эпителия прозрачных участков роговицы глаза-хозяина своей неравномерной толщиной, беспорядочным распределением гранул красителя в цитоплазме, преобладанием в последней крупных гранул.

Собственный слой таких трансплантатов состоял из густой сети тонких фибробластических элементов, цитоплазма которых оказывалась заполненной значительным количеством крупных гранул красителя; эти формы преобладали в собственной ткани трансплантата; нормальные роговичные клетки встречались здесь только изредка.

Эндотелий в этих дисках отсутствовал на значительном протяжении. Только отдельные участки задней поверхности трансплантатов были покрыты небольшими скоплениями крупных, рыхло связанных между собой эндотелиальных клеток.

Что касается гистологической структуры полупрозрачно прижившихтрансплантатов, то она отличалась от структуры мутно прижившихдисков тем, что в собственном их слое сеть фибробластических элементов была менее резко выражена, количество нормальных роговичных клеток было значительно большим, а эндотелий таких дисков, состоявший из рыхлых крупных клеточных элементов, покрывал значительную часть поверхности трансплантата, и только небольшие участки ее оставались не прикрытыми клеточными формами.

Приведенные опыты подтверждают высказанное нами ранее положение, согласно которому помутнение трансплантата в значительной степени обусловлено нарушением его эндотелиального покрова и изменением клеточных элементов собственного слоя. В последнем под влиянием повреждающих факторов происходит превращение роговичных клеток в фибробластические формы, часть которых принимает участие в формировании соединительной ткани как в области фиброзного кольца, так и в ткани трансплантата.

Данные этой серии экспериментов, а также наши предыдущие исследования позволяют вывести заключение о том, что роговичные клетки под влиянием различных раздражений способны видоизменяться и что нарушения физиологических свойств роговицы определяются изменениями морфологического и функционального состояния указанных эле ментов.

В связи с этим нужно заметить, что при культивировании роговицы in vitro мы, как правило, обнаруживаем в зоне роста, помимо эпителиальных клеток, значительную массу веретенообразных фибробластических элементов, источником которых являются роговичные клетки. Этот факт также говорит о том, что под влиянием изменившихся условий развитие клеток собственного слоя роговицы может идти в сторону превращения их в фибробластические формы. Следует при этом подчеркнуть, что процесс превращения одних клеточных форм в другие обратим. Наблюдения показывают, что при восстановлении эндотелиального покрова и, следовательно, при нормализации обмена в роговичной ткани фибробластические элементы, по крайней мере значительная часть их, вновь восстанавливаются в типичные роговичные клетки. Клинически мы в таких случаях наблюдаем просветление ранее мутной ткани.

Подтверждение этого мы нашли и в опытах с пересадкой трансплантатов, искусственно лишенных эндотелиального слоя. Во всех таких случаях мы получали мутное приживление дисков. Микроскопическая картина исследован-

ных препаратов свидетельствовала об интенсивном разрастании соединительнотканных элементов в собственном слое пересаженной ткани.

Мы позволим себе также коротко коснуться и некоторых других наблюдений, подчеркивающих значение эндотелия в процессах восстановления прозрачности помутневшей роговицы.

ВЛИЯНИЕ ЧАСТИЧНОЙ ПОСЛОЙНОЙ ПЕРЕСАДКИ РОГОВИЦЫ НА СОСТОЯНИЕ БЕЛЬМА

По ходу наших опытов мы неоднократно наблюдали явления просветления бельма вокруг пересаженных прозрачно приживших консервированных роговичных дисков. Указанный феномен обусловлен влиянием биогенных стимуляторов, накопляющихся в ткани в процессе консервации последней при пониженной температуре, на окружающую патологически измененную ткань реципиента (В. П. Филатов). Многочисленные исследования свидетельствуют о том, что эти вещества способствуют активизации регенеративных процессов в пораженных участках.



Рис. 1. Разрастание фибропластических элементов в собственном слое роговицы к 20 дню после ожога серной кислотой. Четко видна направленность фибропластических элементов с периферических участков к центру поражения. Тотальный препарат роговицы. Окраска нейтральной красной. Увел. 320.

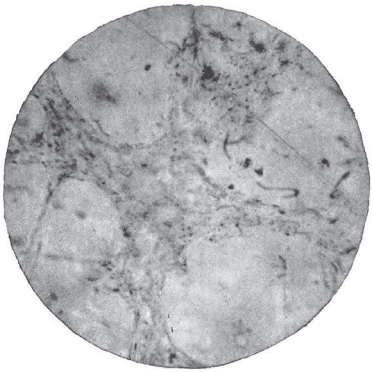

Рис. 2. Образование грубых пучков фиброзной ткани в собственном слое роговицы через 1½ месяца после ожога серной кислотой. Тотальный препарат роговицы. Окраска нейтральной красной. Увел. 300.

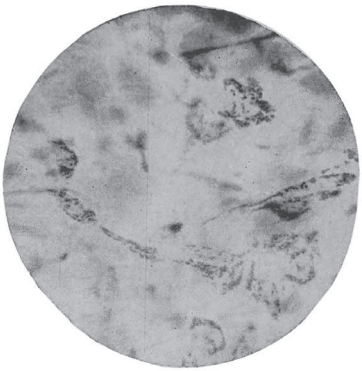

Рис. 3. Отдельные клеточные формы регенерирующего эндотелия в пораженном ожогом участке роговицы. Тотальный препарат роговицы. Окраска нейтральной красной. Увел. 350.



Рис. 4. Регенерация эндотелия в области бельма после частичной послойной пересадки роговицы. Тотальный препарат роговицы. Окраска нейтральной красной.

Представлялось интересным выяснить, какие изменения претерпевает эндотелий в таких просветлевающих бельмах. Некоторые данные в этом направлении мы получили в нашей предыдущей работе. Для указанной цели нами была предпринята серия опытов с частичной послойной пересадкой консервированной роговицы при бельмах.

Уже первые опыты показали, что послойная пересадка роговицы, произведенная на относительно свежих бельмах (1–2-месячной давности), довольно быстро приводит к рассасыванию трансплантата и к замещению его соединительной тканью. Эти явления, очевидно, обусловлены тем, что в пораженной области в этот период еще продолжается интенсивная воспалительная реакция. Более стойким оказывается приживление трансплантатов на относительно старых бельмах. Описанные ниже данные и касаются результатов послойных пересадок роговицы на бельмах 4–5-месячной давности.

Исследование таких бельм через 2–3 месяца после послойной пересадки консервированных дисков показало, что эпителий трансплантатов оказывался

либо неизмененным и сливался с эпителием глаза-хозяина, либо в некоторых случаях в нем отмечались группы клеток, откладывавших краситель в виде крупных гранул. В одном из препаратов эпителий на поверхности трансплантата был представлен в виде синцитиального пласта, в котором границы отдельных клеток не могли быть различимы.

В собственном слое роговицы в области бельма отмечалось значительное уменьшение фибробластической ткани. Наряду с этим увеличивалось количество полиморфных элементов. Здесь же встречались часто и нормальные роговичные клетки.

Наиболее резкие изменения мы находили в эндотелии. Так, в части роговиц эндотелий в области бельма оказывался полностью восстановленным; в отдельных случаях мы отмечали явления гиперрегенерации этого слоя, выражавшиеся в том, что в участке бельма эндотелиальные элементы располагались в 2–3 слоя; клетки нижнего слоя оказывались при этом увеличенными в размерах; цитоплазма части таких элементов иногда окрашивалась диффузно. В некоторых препаратах задняя поверхность роговицы оказывалась покрытой одним слоем равномерно, но редко расположенных клеточных элементов, отличавшихся от эндотелиальных элементов здоровых участков роговицы более мелкой и нежной грануляцией, а также своими несколько увеличенными размерами. Равномерное распределение этих клеток на травмированной поверхности, равно как и отсутствие каких-либо клеточных мостиков, которые соединяли бы их с эндотелиальным пластом неповрежденной части роговицы, не давало оснований полагать, что они попадали в пораженную область, наползая со стороны здоровых частей роговицы. Помимо таких клеточных элементов, мы здесь же находили значительное количество круглых клеток, по характеру гранулообразования отличавшихся от эндотелиальных, а по форме напоминавших скорее округлившиеся и утратившие свои отростчатые выросты роговичные элементы (рис. 3 и 4). Выраженная способность роговичных клеток легко перестраиваться под влиянием внешних воздействий позволяет допустить, что именно они явились источником этих круглых элементов, а дальнейшее развитие последних шло по пути их превращения в эндотелиальные формы. С другой стороны, не исключена вероятность образования эндотелиальных клеток и из межуточной субстанции собственного слоя роговицы.

Таким образом, и эти эксперименты показали, что процесс восстановления прозрачности роговицы, помутнение которой, как в наших опытах, вызвано глубоким нарушением всех слоев ткани, связан с регенерацией ее эндотелия. Приведенные данные объясняют нам также значение и целесообразность применения операции мелиорации бельм. Этой операцией часто пользуются с целью улучшения почвы бельма для по следующей оптической пересадки роговицы. Благодаря наличию в пересаживаемой ткани биогенных стимуляторов операция мелиорации не только приводит к обогащению бельма активными клеточными элементами за счет пересаженного трансплантата, но и способствует морфологическому восстановлению пораженной патологическим процессом роговицы и нормализации обменных процессов в ней. Такое же нормализующее влияние оказывает и лечебная послойная пересадка консервированной роговицы при помутнениях трансплантатов после оптических пересадок.

Значение восстановления эндотелия в этих процессах следует подчеркнуть еще и потому, что эндотелий роговицы по своим функциям может быть уподоблен эндотелию сосудов. И в той, и в другой ткани эндотелиальные элементы активно осуществляют обменные процессы между питательной жидкостью

(кровь, лимфа, влага передней камеры), с одной стороны, и функционирующими тканевыми структурами — с другой.

В этом, очевидно, и заключается различие между условиями обмена пересаженной роговичной ткани и другими свободно пересаживаемыми тканями, питание которых начинается только после врастания или образования в них кровеносных и лимфатических сосудов.

Приведенные данные позволяют прийти к следующим выводам:

1) Процесс становления прозрачности трансплантатов после частичной сквозной пересадки роговицы при экспериментальных бельмах, вызванных путем ожога роговицы серной кислотой, зависит от состояния бельма. В бельмах длительной давности (4–5 месяцев) прозрачность пересаженного роговичного диска восстанавливается в течение ближайших двух-трех недель после операции; в свежих бельмах (1–2-месячной давности) этот процесс затягивается на 1–1½ месяца.

2) Помутнение трансплантата после частичной сквозной пересадки роговицы обусловлено нарушением его эндотелиального покрова и изменением клеточной структуры собственного слоя ткани.

3) Регенерация эндотелиального покрова роговицы, помутнение которой обусловлено поражением всех ее слоев, является одним из наиболее существенных условий восстановления ее морфологической и функциональной структуры.

4) Частичная послойная пересадка консервированной роговичной ткани при бельмах способствует морфологическому и функциональному восстановлению пораженной роговицы.

ДИНАМИКА ПРИЖИВЛЕНИЯ ТРАНСПЛАНТАТОВ ПРИ ЧАСТИЧНОЙ СКВОЗНОЙ ПЕРЕСАДКЕ РОГОВИЦЫ[48]

ВВЕДЕНИЕ

С того времени, как была доказана возможность оптической пересадки роговицы при бельмах, вопрос о судьбе роговичного трансплантата не перестает интересовать исследователей.

Наблюдения в этом направлении представляют, помимо практического, и большой теоретический интерес, поскольку роговица оказалась фактически единственной тканью, способной к приживлению в условиях гомотрансплантации.

Вместе с тем по мере накопления клинического материала выяснилось, что процесс приживления пересаженного роговичного диска протекает не всегда одинаково. В одних случаях операция завершается полным приспособлением пересаженного кусочка к тканям глаза-хозяина и трансплантат сохраняет морфологические и функциональные свойства роговичной ткани; в других приживление сопровождается утратой прозрачности пересаженного роговичного диска, в силу чего оптический эффект пересадки оказывается ничтожным. Такое неодинаковое поведение трансплантатов обусловлено многими причинами. С одной стороны, характер развивающихся в пересаженной роговице изменений зависит от технического совершенства операции. В этом отношении большое значение придается степени травмирования тканей трансплантата и реципиента, более или менее полному совпадению краев трансплантата и трепанационного отверстия, методам укрепления пересаживаемого роговичного диска. С этими моментами большинство авторов связывает так называемое первичное помутнение трансплантата и ткани роговицы реципиента. Как известно, такая реакция отмечается в большей или меньшей степени после почти каждой операции. Некоторые исследователи полагают, что такое первичное помутнение тканей развивается в результате повреждения эндотелия; нарушение целости последнего приводит, по их мнению, к извращению обмена в роговичной ткани и к ее пропитыванию камерной влагой глаза.

---

[48] Совместно с С. Р. Мучником и И. Ф. Ковалевым. Впервые опубликовано в «Уч. записках Укр. эксперим. ин-та глазн. болезней им. акад. В. П. Филатова», т. II, 1952.

Такого мнения придерживались Гиппель и Диффенбах, а позднее эту же точку зрения разделяли Вагенманн, Фриде и др. Суров полагал, что помутнения трансплантата возникают в результате некротизации поверхностных слоев эпителия.

Филатов и Вельтер придают большое значение в развитии этих процессов операционной травме.

При анализе явлений, развивающихся в послеоперационный период, необходимо изучить весь комплекс реактивных изменений, возникающих в ткани после ее травмирования. Следует при этом учесть, что в первую очередь будут проявляться признаки, связанные с воспалительной реакцией, сопровождающей всякое повреждение роговицы. Среди них в течение ближайшего периода после травмы наиболее ярко выступают явления отека, возникающие вследствие нарушений физико-химического состояния ткани. С этой точки зрения интенсивность первичных изменений в трансплантате будет в значительной мере зависеть от степени раздражения, вызванного травмой. Необходимо, тем не менее, подчеркнуть, что неизбежное при операции нарушение всех частей роговицы не исключает и того обстоятельства, что послеоперационные изменения могут протекать различно в зависимости от того, какой из слоев ткани будет больше поврежден. Это тем более вероятно, что в процессе восстановления целости ткани каждая из составляющих ее частей регенерирует своеобразно и с неодинаковой интенсивностью.

С другой стороны, значительное влияние на судьбу трансплантата оказывают послеоперационные осложнения в виде воспалительных процессов — циклитов и иридоциклитов, кровоизлияний в переднюю камеру глаза, образования шварт, а также нарушений внутриглазного давления. Эти послеоперационные осложнения поддерживают, а иногда и усиливают в течение длительного времени первично вызванное травмой раздражение и служат причиной необратимых изменений ткани трансплантата, выражающихся в нарушении его морфологической структуры и ведущих часто к его стойкому помутнению.

И, наконец, клинические и экспериментальные наблюдения позволяют допустить, что и при кератопластике, также как и при пересадке других тканей, большое значение имеют индивидуальные особенности приживающих друг к другу тканевых элементов — их индивидуальная совместимость. Опыт показывает, что при пересадке роговичной ткани указанные особенности проявляются значительно менее резко, чем в случаях пересадки других тканей, и в силу этого роговичные трансплантаты относительно легко приживают и приспосабливаются к тканям глаза-хозяина. Тем не менее, в известном проценте случаев эти факторы оказываются далеко не безразличными для исхода пересадки. Акад. Филатов уже на основании своих ранних наблюдений за течением послеоперационного периода оптической пересадки роговицы указывал, что приживление пересаженного трансплантата представляет собой сложный процесс взаимодействия тканей реципиента и донора, при осуществлении которого сталкиваются часто взаимно противоположные тенденции. Исход этой своеобразной борьбы между тканями бывает различным. В одних случаях трансплантат погибает и замещается полностью или частично недифференцированными соединительнотканными элементами глаза-хозяина; в других —пересаженный роговичный диск сохраняет свою морфологическую структуру и, изменив свои индивидуальные биохимические особенности, полностью ассимилируется на новой почве. Эльшниг пытался обосновать механизм несовместимости тканей донора и реципиента теми же причинами, которые лежат в основе явле-

ний, развивающихся между сывороткой и эритроцитами в иногруппной крови. Стрампелли и Маевский полагают, что помутнение трансплантата является результатом аллергической реакции, возникающей между тканями донора и реципиента.

Указанные авторы подчеркивают, таким образом, что результаты пересадки определяются не только техникой операции, но и свойствами приживающих друг к другу тканей. Эта точка зрения находит свое подтверждение при анализе результатов оптической пересадки роговицы с использованием в качестве пластического материала трупных консервированных роговиц. Многочисленные данные, накопленные акад. Филатовым и его учениками (Вельтер, Вассерман, Шмульян, Бушмич), свидетельствуют о том, что при применении для кератопластических целей трансплантатов, добытых из консервированных роговиц, процент прозрачных приживлений повышается. Такой эффект (по теории акад. Филатова) обусловлен происходящей в процессе приживления перестройкой ткани, сопровождающейся накоплением в ней биологически активных веществ и снижением ее индивидуальной специфичности. Эти факты говорят также в пользу того, что индивидуальные особенности ткани сказываются на ее способности к приживлению.

В свете указанных данных становится понятным, почему попытка Эльшнига дать единую схему изменений трансплантата в послеоперационный период оказалась несостоятельной. Это стремление уложить сложнейший биологический процесс приживления трансплантата в рамки узкой схемы встретило большое количество справедливых возражений со стороны хирургов, занимавшихся проблемой оптической пересадки роговицы.

Как видно из всего изложенного выше, вопрос о механизме приживления трансплантата в условиях гомопластики далек от разрешения. Мало внимания уделено изучению процессов, развивающихся в роговице в первые дни после операции, несмотря на то что изменения в ткани, наступающие в этот период, в значительной мере определяют дальнейшую судьбу трансплантата.

Помимо клинических наблюдений, большую роль в изучении этой проблемы должны сыграть экспериментальные исследования. Опубликованные в этом направлении данные (Ерошевский, Копп, Шерешевская) малочисленны и не всегда дают возможность судить о динамике приживления трансплантата, начиная с ближайших часов после его пересадки. В работах, посвященных вопросу о пригодности консервированной трупной роговицы для целей трансплантации (Вельтер, Вассерман, Кобзарь), мы также не находим описаний состояния оперированных тканей через короткие сроки после оперативного вмешательства. Обычно изложение клинической картины послеоперационного периода начинается с момента снятия конъюнктивальной ленты или укрепляющих пластинок, т. е. через 4–6–10 дней после пересадки. При этом исследователь регистрирует изменения, произошедшие в пересаженной ткани не только в связи с процессом се ассимиляции в новых условиях, но и в результате влияния на нее ряда побочных факторов: инфекции, воспалительного процесса в окружающих тканях и др. Эти добавочные воздействия осложняют процесс приживления трансплантата, часто оказывают неблагоприятное влияние на исход оперативного вмешательства и затрудняют анализ экспериментальных данных.

Вот почему представлялось целесообразным в эксперименте проследить за динамикой изменений, возникающих в трансплантате и в ткани реципиента в течение ближайших сроков после операции, использовав при этом такую

методику опыта, которая свела бы к минимуму факторы добавочной травмы исследуемых тканей.

С этой целью и было предпринято настоящее исследование.

Мы поставили себе задачу изучить процесс приживления трансплантата при гомо- и аутопластике роговицы.

МЕТОДИКА ИССЛЕДОВАНИЙ И ЕЕ ОБОСНОВАНИЕ

Исследования проводились на глазах кроликов. Уже первые опыты убедили нас в том, что обычно применяемая методика укрепления трансплантата при частичной сквозной пересадке роговицы в условиях эксперимента на кроликах для решения нашей задачи мало пригодна. Способы фиксации пересаженных роговичных дисков при помощи различных пластинок не могли быть приемлемы, так как их применение связано было с неизбежной травмой трансплантата.

Мы вынуждены были также отказаться от укрепления роговичного диска конъюнктивальной лентой, так как при этом исключалась возможность наблюдения за состоянием пересаженной ткани в течение ближайших дней после операции; помимо этого, при образовании покрывающего лоскута получалась относительно большая раневая поверхность, заживление которой часто осложнялось вторичной инфекцией.

В связи с этим необходимо было избрать такой способ оперативного вмешательства, который был бы свободен от указанных выше недостатков и, следовательно, способствовал, с одной стороны, уменьшению травмы тканей во время самой операции и, с другой стороны, позволил производить наблюдения за трансплантатом в ближайшие часы после его переноса на новую почву.

Эти требования могли бы быть наиболее полно удовлетворены при осуществлении операции частичной сквозной пересадки роговицы без применения искусственной фиксации трансплантата.

Следует отметить, что подобная методика операции пересадки роговой оболочки применялась некоторыми хирургами при операциях на людях (Гиппель, Филатов, Бартон). Однако широкого применения она не нашла, так как указанные авторы отмечали при этом сравнительно частое отторжение трансплантатов. Тем не менее, отдельные удачные исходы произведенных таким способом операций убедили нас в том, что принципиально приживление трансплантата возможно и без специальных мер для его укрепления.

Эти соображения побудили нас проверить в экспериментальных условиях возможность частичной сквозной пересадки роговицы без добавочной фиксации пересаживаемого диска.

После ряда предварительных опытов мы разработали схему операции, придерживаясь которой нам удалось получить довольно высокий процент приживлений трансплантатов, не прибегая при этом к их укреплению при помощи специальных покрытий. Этим мы значительно улучшили условия наблюдения за оперированным глазом.

Детали метода примененной нами операции будут приведены в отдельном сообщении. Здесь же мы остановимся на наиболее важных ее этапах.

Опыты показали, что одним из основных условий успеха пересадки является покой животного во время операции и на протяжении нескольких часов после нее. Поэтому, помимо местной анестезии, нами применялся и морфийный наркоз. За 20 мин. до начала операции кролик получал подкожно 2–3 *мл* 1%-го раствора морфия. Животное привязывали в станке. Ткани вокруг глаза обмывали

спиртом. Глаз атропинизировали, затем производили эпибульбарную (0,5%-ым раствором дикаина) и ретробульбарную (1%-ым раствором новокаина) анестезию. Веки фиксировали при помощи уздечных швов, проведенных через кожу у края их так, что целость конъюнктивы не нарушалась. Фиксированное третье веко отводили в сторону и после наложения уздечного шва на верхнюю прямую мышцу отрезали на уровне нижнего края хряща. Трепаном ФМ-3 иссекали участок роговицы и в образовавшееся трепанационное отверстие тотчас же укладывали заранее приготовленный трансплантат. Укладку трансплантата следует производить как можно быстрее, так как в операционном поле чрезвычайно быстро выпадает фибрин, мешающий правильному прилеганию краев совмещаемых тканей. После перенесения трансплантата глаз снова атропинизировали и уздечные швы с прямой мышцы удаляли. Кролик оставался в станке 30–40 мин. В течение первого часа после операции животному повторно вводили 2–5 *мл* морфия. Общее количество введенного наркотика не должно превышать 3 *мл* 1%-го раствора на 1 *кг* веса. Перед снятием кролика со станка осторожно, при помощи пинцета и ножниц, с поверхности глаза снимали крупные сгустки фибрина, удаляли уздечные швы с век и животное переносили в клетку.

Кролик в первые 5–6 час. после операции мало подвижен, но уже к следующему дню общее состояние его настолько улучшается, что по своему поведению он не отличается от нормального животного. На протяжении последующих 4–5 дней в оперированный глаз закапывали атропин. Альбуцид мы применяли в редких случаях, главным образом тогда, когда намечались признаки интенсивного раздражения глаза.

Помимо клинического наблюдения за состоянием глаз, мы производили также микроскопическое исследование ткани роговицы. С этой целью глаза оперированных животных энуклеировались в различные сроки после операции и вырезанная вместе с трансплантатом роговица окрашивалась 0,005%-ым раствором нейтральной красной в течение полутора часов при температуре 37°. На тотальных препаратах изучались изменения в отдельных слоях роговицы.

Суправитальная окраска тотальных препаратов роговицы, как показали наши предыдущие исследования (Мучник, 1949), дает достаточные данные для суждения о морфологической структуре ткани. Очень хорошо различимы эпителиальные элементы, клетки собственного слоя роговицы и эндотелия. В подэпителиальном слое четко прокрашиваются сплетения нервных волокон. Все эти составные части роговицы просматриваются в их естественной взаимосвязи. К достоинствам этого метода следует отнести и то, что он дает возможность оценивать и функциональные свойства исследуемых структур.

Как известно, при окраске живой ткани нейтральной красной последняя откладывается в протоплазме клеток в виде гранул. Цитоплазма и клеточные ядра остаются при этом неокрашенными. Место расположения последних определяется по светлым зонам в клетках. Исследования Насонова, Александрова, Камнева, Макарова и др. показали, что процесс гранулообразования является реакцией клетки на раздражение, вы званное проникшими в нее чужеродными веществами. Изоляция последних в виде гранул предотвращает общее пропитывание ими клеточной массы. В зависимости от состояния клетки эта реакция проявляется различно. Так, при раздражении ткани количество гранул в клетках повышается; сами гранулы увеличиваются в размерах. В противоположность этому, ослабление жизнедеятельности клеток сопровождается снижением функции гранулообразования. При интенсивных повреждающих воздействиях клетка совершенно утрачивает способность отлагать гранулы —

краситель диффузно окрашивает цитоплазму; прокрашивается также ядро. Такое состояние клетки в известных пределах обратимо, и при перенесении ее в нормальные условия она вновь восстанавливает свою способность к гранулярному отмешиванию краски. Мертвая клетка диффузно пропитывается красителем. Ядро при этом окрашивается более ярко: ткань приобретает вид окрашенного фиксированного препарата.

Таким образом, пользуясь методом суправитальной окраски тотальных, не измененных фиксацией препаратов, мы имеем возможность изучать не только морфологические, но и функциональные изменения исследуемой ткани. Эти наблюдения служили существенным дополнением к нашим клиническим данным.

Под нашим наблюдением было 123 оперированных глаза. В качестве пластического материала для пересадок в этой серии опытов мы пользовались в основном роговицами свежеизвлеченных глаз. В редких случаях нами применялись роговицы глаз, консервированных в пределах одних суток. Данные о приживлении трансплантатов из консервированной ткани будут нами освещены в следующем сообщении.

Рассмотрим полученные нами результаты.

ДИНАМИКА ИЗМЕНЕНИИ В ТРАНСПЛАНТАТАХ ПРИ РАЗЛИЧНЫХ ИСХОДАХ ОПЕРАЦИИ ЧАСТИЧНОЙ СКВОЗНОЙ ПЕРЕСАДКИ РОГОВИЦЫ

Морфологические и функциональные изменения в прозрачно приживающих трансплантатах

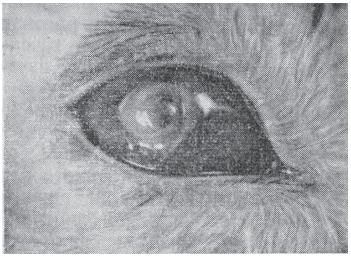

Рис. 1. Кролик № 1270. Операция частичной сквозной пересадки роговицы (1.XI 1949 г.) без дополнительной фиксации трансплантата. Состояние трансплантата через 24 часа после операции: пересаженный диск слегка отечен, незначительно выступает над уровнем роговицы; в нем отмечается диффузно опалесцирующая муть. Вокруг трансплантата по линии разреза видны отложения фибрина.

Следует прежде всего отметить, что послеоперационный период у большей части наших подопытных животных протекал благоприятно, без существенных осложнений. Уже через 3–4 часа после операции передняя камера оперированного глаза восстанавливалась. В течение ближайших одного-двух дней отмечалось легкое раздражение глаза, сопровождавшееся небольшой гиперемией конъюнктивы и в редких случаях нерезкой перикорнеальной инъекцией. Эти раздражения к третьему — четвертому дню утихали, и глаз, как правило, оставался спокойным в продолжение всего срока наблюдения. Указанные явления не препятствовали нашим наблюдениям за состоянием глаза, поэтому мы начинали их вскоре после оперативного вмешательства.

Спустя 5–6 часов после операции отмечалась незначительная отечность пересаженного трансплантата, что приводило иногда к его выстоянию над уровнем роговицы глаза-хозяина. При этом утрачивалась в большей или меньшей степени и прозрачность пересаженного диска. Интенсивность этих явлений нарастала в течение суток (рис. 1).

На суправитально окрашенных препаратах роговиц глаз, энуклеированных через сутки после операции, отмечались следующие явления: граница между

трансплантатом и роговицей глаза-хозяина представлялась в виде гомогенной полосы, окрашенной в розовый цвет. В толще этой гомогенной массы видно было в большинстве случаев значительное количество лейкоцитарных форм в виде круглых, заполненных гранулами клеток. Эпителий роговицы глаза-хозяина у трепанационного отверстия оказывался заполненным крупными гранулами красителя и резко отличался от окружающих эпителиальных клеток, в которых нейтральная красная обычно откладывалась в виде мелких нежных зерен. Среди этих крупногранулированных клеток отмечалось заметное количество паранекротически окрашенных элементов, а также таких, в которых видны были все переходы к состоянию паранекроза. Эти изменения резко выделяли зону вокруг трансплантата. Аналогичную картину мы наблюдали и в периферических частях пересаженного роговичного диска. И здесь преобладали клетки, густо заполненные крупными гранулами. Эти клетки в виде широкого замкнутого вала окружали центральные участки трансплантата. В последних часто сохранялся только базальный слой эпителия, клетки которого откладывали витальную краску в виде редких мелких гранул. Иногда эпителий в этих участках отсутствовал.

Клетки собственного слоя роговицы глаза-хозяина по окружности трепанационного отверстия утрачивали свою нормальную структуру. Обычно длинные, ветвистые отростки их укорачивались, тела клеток приобретали округлую либо слегка вытянутую форму. Размеры их увеличивались. Такие же изменения клеток собственного слоя наблюдались и в ткани трансплантата. Количество гранул красителя в клетках уменьшилось, но сами гранулы становились более крупными. Эндотелий роговицы глаза-хозяина у трепанационного отверстия и эпителий на периферии трансплантата разрыхлялись. Эндотелиальные клетки увеличивались.

В отдельных случаях отмечалось наличие значительных дефектов в эндотелиальном слое трансплантата. Отдельные эндотелиальные клетки в этих местах окрашивались паранекротически. В участках, где эндотелий отсутствовал, мы часто находили окрашенные в диффузный розовый цвет фибриновые сгустки с круглыми клеточными элементами.

К концу вторых суток (см. рис. 11, 12) отечность трансплантата несколько увеличивалась, изредка оставалась на том же уровне. Морфологические изменения клеточных элементов тканей глаза-хозяина и трансплантата несколько отличались от тех, которые наблюдались в них к концу первых суток. К этому сроку вся поверхность трансплантата оказывалась покрытой эпителием. Под этим слоем чаще всего можно было видеть скопление лейкоцитарных элементов. Наличие таких же клеток отмечалось и в подэпителиальном слое глаза-хозяина, особенно вокруг пересаженного роговичного диска. Помимо этого, под эпителием трансплантата иногда четко вырисовывалась сеть нервных сплетений в виде разветвляющихся тонких цепочек мелких гранул.

Клетки собственного слоя трансплантата и ткани реципиента в не посредственной близости к месту их соприкосновения претерпевали дальнейшие изменения: количество округлых форм в этом слое уменьшалось; наряду с этим появлялось много веретенообразных элементов, часть которых проникала в фибриновую массу на границе между трансплантатом и роговицей глаза-хозяина.

Эндотелиальные клетки в общем оставались без изменений. Однако в тех случаях, когда нарушалась целость эндотелиального слоя, мы находили над участками повреждения фибринозные сгустки со скопившимися в них лейкоцитарными элементами. В области этих же участков изменялись и клетки соб-

ственного слоя; отростки последних укорачивались, сами клетки принимали округлую форму; витальная краска откладывалась в них в виде крупных гранул.

Последующее развитие клинической картины шло в двух направлениях. В одних случаях первичный отек и помутнение трансплантата довольно быстро уменьшались, явления раздражения проходили, и к 8–10 дню пересаженный диск становился почти прозрачным. Остававшаяся иногда легкая муть в трансплантате постепенно рассасывалась. Изредка, правда, нами отмечались случаи, когда начавшийся процесс рассасывания мути останавливался и заметно просветленный трансплантат вновь начинал утрачивать свою прозрачность. Такое обострение процесса наступало обычно в пределах второй-третьей недели после пересадки. На анализе этого явления мы остановимся ниже. В других случаях отек исчезал медленней, первичное помутнение становилось постепенно более интенсивным и приобретало стойкий характер. Трансплантат утрачивал прозрачность на длительное время.

Рассмотрим микроскопические изменения в оперированных тканях, характерные для каждой из отмеченных нами клинических картин послеоперационного периода.

Остановимся вначале на тех случаях, которые отличались благоприятным течением процесса приживления. К концу третьих суток эпителий трансплантата по своей структуре и окраске уже не отличался от эпителия глаза-хозяина и ограничивался от последнего только полосой крупногранулированных эпителиальных клеток, расположенных над линией разреза. Нервные сплетения в подэпителиальном слое пересаженного диска отмечались в виде обрывков диффузно окрашенных волокон.

Клетки собственного слоя в центре трансплантата откладывали нейтральную красную в виде редко расположенных мелких гранул. В этом отношении они отличались от клеток стромы роговицы глаза-хозяина, в которых витальный краситель отмешивался в виде более крупных грануляций. У пограничной полосы в собственном слое ткани трансплантата и глаза-хозяина мы находили большое количество веретенообразных элементов, расположенных преимущественно перпендикулярно к линии разреза (рис. 2). Такими же клетками пронизывалась фиброзная спайка между трансплантатом и роговицей глаза-хозяина. Здесь создавалась благодаря этому густая сетчатая структура; встречалось также много круглоклеточных элементов. Таким образом, уже в этот период можно было наблюдать начало организации фиброзного кольца. Эндотелий трансплантата отличался от эндотелия глаза-хозяина большей разрыхленностью и меньшим количеством гранулярных отложений.

На четвертый—шестой день после операции отмечалось расширение зоны разрастания веретенообразных клеток как в трансплантате, так и в роговице глаза-хозяина (рис. 3). Собственный слой центральных участков трансплантата по-прежнему состоял из типичных многоотростчатых роговичных клеток. Эндотелий в близко лежащих к пограничной полосе участках разрыхлялся и со стороны трансплантата, и со стороны роговицы глаза-хозяина. Отдельные группы эндотелиальных клеток, оторванные от общей массы, оказывались расположенными над фиброзным кольцом. Эпителий трансплантата не отличался от эпителия глаза-хозяина (рис. 4). Нервные сплетения в подэпителиальном слое трансплантата отсутствовали; в роговице глаза-хозяина нервные элементы выявлялись в виде сети слабо гранулированных волокон.

К концу 9–10-го дня отечность трансплантата полностью исчезала, и к этому времени обычно проходили и все явления раздражения со стороны глаза. Транс-

плантат прочно впаивался в трепанационное отверстие и при макроскопическом исследовании отличался от роговицы глаза-хозяина только едва заметной мутью.

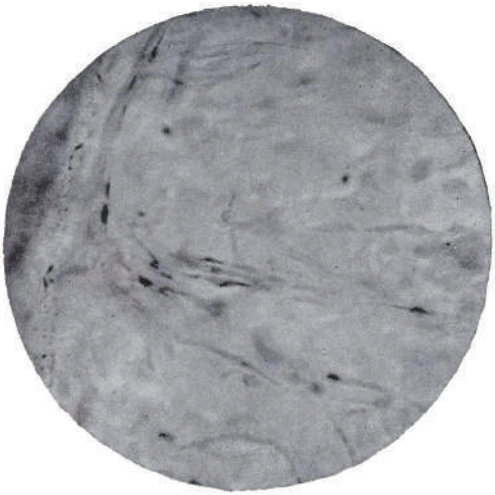

Рис. 2. Кролик № 2. Оперирован 22.XI 1949 г. Глаз энуклеирован 25.XI 1949 г. Собственный слой трансплантата к концу третьих суток после операции. Слева видна граница между трансплантатом и роговицей глаза-хозяина. В трансплантате видны веретенообразной формы клеточные элементы, расположенные преимущественно перпендикулярно к линии разреза. Тотальный препарат. Суправитальная окраска нейтральной красной. Увел. 320.

Рис. 3. Кролик № 4. Оперирован 3.IX 1949 г. Глаз энуклеирован 9.XI 1949 г. Собственный слой ткани трансплантата к концу шестых суток после операции. Периферический участок трансплантата. Четко видна сеть соединительнотканных клеток, направленных от периферии к центральным участкам трансплантата. В клетках ясно выражены гранулы нейтральной красной. В правом верхнем секторе видны контуры многоотростчатых роговичных клеток, заполненных мелкими нежными гранулами. Тотальный препарат. Суправитальная окраска нейтральной красной. Увел. 320.

При микроскопическом исследовании суправитально окрашенных роговиц в этот период в некоторых случаях отмечалась гиперрегенерация эпителия в области фиброзного кольца. Отдельные группы клеток, как бы оторванные от общего эпителиального пласта, располагались на его поверхности в виде крупных шарообразных, изредка грушевидной формы, клеток, заполненных яркими, средней и крупной величины гранулами. В подэпителиальном слое трансплантата нервные сплетения не обнаруживались.

В собственном слое трансплантата в непосредственной близости к фиброзному кольцу отмечалась по-прежнему густая сеть веретенообразных клеток. Такие же клетки в ничтожном количестве обнаруживались и в центральных участках трансплантата между нормальными роговичными элементами. В собственном слое роговицы глаза-хозяина веретенообразные клетки разрослись только в пограничной полосе.

Эндотелий трансплантата, в общем, не отличался от эндотелия глаза-хозяина. Над фиброзным кольцом эндотелий отсутствовал; здесь только на отдельных участках видны были островки эндотелиальных элементов, несколько измененных по форме и часто не связанных с общим эндотелиальным пластом.

В дальнейшем трансплантат становился все более и более прозрачным, и к третьей-четвертой неделе на тотально окрашенных препаратах мы не находили различий между тканью пересаженного роговичного диска и тканью реципиента. Собственный слой и тут и там полностью восстанавливался; в нем четко вырисовывалась сеть многоотростчатых клеток с отложенными в них мелкими гранулами красителя. Фиброзное кольцо представлялось в виде плотной массы соединительнотканных клеток, расположенных вдоль линии разреза.



Рис. 4. Эпителий трансплантата на четвертый день после операции. Клеточные элементы заполнены гранулами красителя средних и крупных размеров. Тотально окрашенный препарат. Увел. 320.

Эпителий над фиброзным кольцом заметно отличался от окружающей эпителиальной ткани тем, что витальная краска обычно откладывалась в его клетках в виде крупных гранул. В подэпителиальном слое в этой области часто встречались лейкоцитарные элементы.

Отдельные участки на задней поверхности фиброзного кольца покрывались островками эндотелиальных клеток, которые часто соединяли эндотелий трансплантата с основной массой эндотелия глаза-хозяина. Эти эндотелиальные элементы отличались большими размерами и значительной разреженностью гранулярных отложений.

Наблюдения за трансплантатами через более длительные сроки после пересадки (6–7 месяцев) показали, что ширина фиброзной полосы заметно уменьшается (рис. 5 и 6), эндотелии глаза-хозяина и трансплантата сливаются во многих участках. Полного слияния эндотелиальных слоев глаза-хозяина и глаза-гостя мы в течение 6–8 месяцев не отмечали.

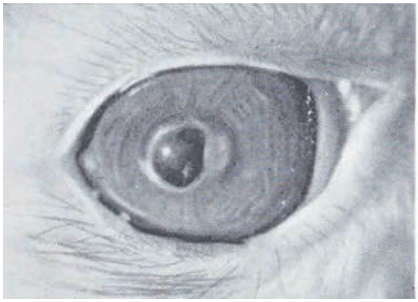

Рис. 5. Кролик № 531. Операция частичной сквозной пересадки роговицы 19.IV 1949 г. (через 5 месяцев и 4 дня после операции). Трансплантат совершенно прозрачен. Хорошо выражено и четко контурировано фиброзное кольцо.

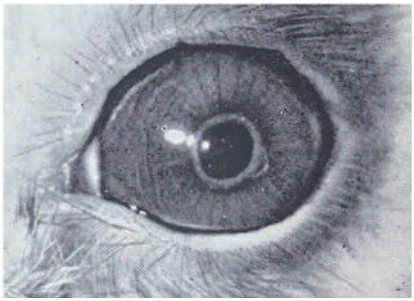

Рис. 6. Тот же, что и на рис. 5, глаз по состоянию на 20.XI 1949 г. (через 7 месяцев после операции). Фиброзное кольцо рассасывается и менее четко выражено.

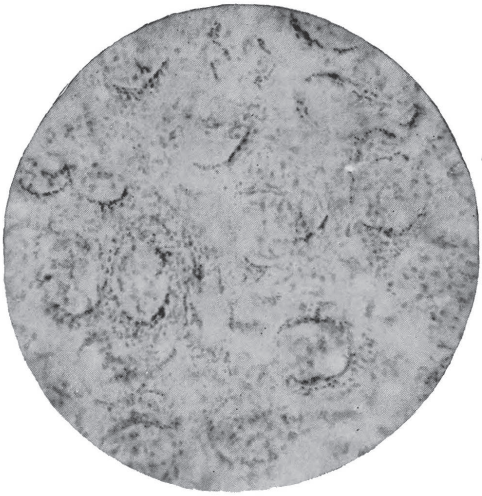

Рис. 7. Кролик № 1001. Оперирован 24.IX 1949 г. Глаз энуклеирован 15.XI 1949 г. Эпителий трансплантата при мутном приживлении. Гранулы красителя в клетках отличаются неравномерной величиной и расположены больше по периферии цитоплазмы. Тотальный препарат. Окраска нейтральной красной. Увел. 450.

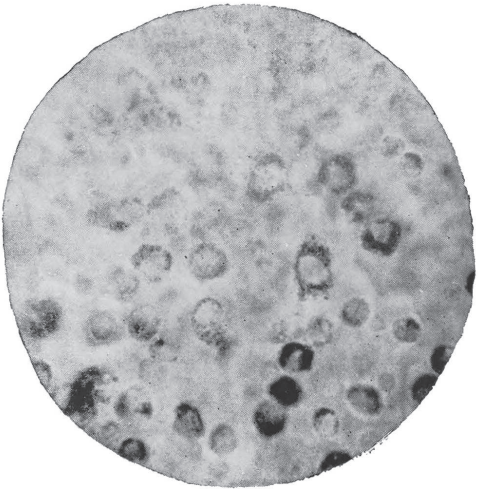

Рис. 8. То же поле зрения, что и на рис. 7. Фокусировка на подэпителиальный слой. Видны скопления лейкоцитов, густо заполненных гранулами витального красителя. Увел. 450.

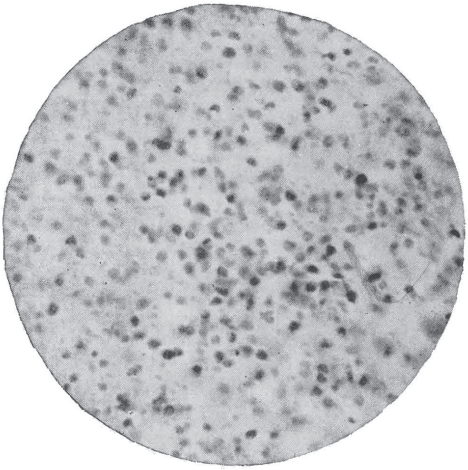

Рис. 9. Инфильтрация фиброзного сгустка трансплантата лейкоцитами. Тотальный препарат. Увел. 150.

Следует указать, что иногда процесс просветления трансплантата протекал более медленно. В этих случаях даже через 4–5 недель после операции в пересаженном диске оставалась легкая опалесцирующая муть, которая исчезала только к третьему-четвертому месяцу. При микроскопическом исследовании мы в таких препаратах находили большее или меньшее количество веретенообразных соединительнотканных клеток в собственном слое роговицы. В остальном ткань трансплантата не отличалась от ткани глаза-хозяина.

Упоминавшиеся нами выше случаи относительно позднего помутнения трансплантатов относились именно к таким пересаженном дискам, становление прозрачности которых протекало замедленно. Здесь процесс восстановления

нормальной структуры роговичной ткани останавливался в своем развитии, и, как показали микроскопические наблюдения, вновь начинали преобладать явления бурного разрастания соединительнотканных элементов. Заслуживает внимания то обстоятельство, что этот процесс, как правило, возникал без всяких видимых поводов на фоне общего благополучия как оперированного глаза, так и животного в целом.

Развитие таких относительно поздних помутнений начиналось обычно через 2–3 недели после операции, и уже к шестой-седьмой неделе трансплантат полностью утрачивал свою прозрачность. В собственном слое таких помутневших дисков мы обычно находили только небольшое количество нормальных роговичных элементов. Основная масса этого слоя состояла из густой сети веретенообразных клеток, откладывавших витальный краситель в виде крупных гранул. Помимо этого, здесь же встречалось много лейкоцитарных форм. В подэпителиальном слое отмечалось также скопление крупногранулированных лейкоцитов. Эпителиальные и эндотелиальные клетки этих трансплантатов отличались от нормальных наличием в них большого количества укрупненных гранул.

Перейдем к описанию случаев непрозрачного приживления трансплантатов.

Морфологические и функциональные изменения в непрозрачно приживших трансплантатах

В этой группе явления отека пересаженного роговичного диска исчезали медленней, первичное помутнение становилось постепенно более интенсивным и приобретало стойкий характер. Трансплантат утрачивал прозрачность и в таком виде оставался в течение длительного времени. Путем клинических наблюдений можно было отметить, что в этих случаях процесс приживления трансплантата очень часто нарушался различными послеоперационными осложнениями. Среди них следует, прежде всего, указать на развитие передних синехий; в зависимости от площади распространения последних помутнение трансплантата носило более или менее интенсивный характер. Обширностью этих сращений определялось иногда и обратное развитие патологических изменений в трансплантате.

К следующей группе осложнений можно отнести воспалительные процессы наружной оболочки и цилиарного тела, развивавшиеся в послеоперационный период.

И наконец, нарушению регенерационного процесса способствовало также неправильное положение трансплантата в трепанационном отверстии. Это осложнение возникало вследствие быстрого образования большого количества фибриновых сгустков в операционном поле.

Микроскопические изменения в непрозрачно приживших трансплантатах оказывались различными в зависимости и от длительности срока, прошедшего от начала помутнения, и от вызвавших его причин. К 8— 10 дню после операции в эндотелии мутно приживших роговичных дисков мы очень часто обнаруживали обширные дефекты. Над этими участками видны были окрашенные в диффузно розовый цвет массы фибрина, инфильтрированные круглыми лейкоцитарными элементами. Среди последних находились отдельные тяжи веретенообразных клеток. Тут же иногда выявлялись обрывки пигментированной ткани, оставшейся, очевидно, после отделения синехий.

Строение собственной ткани таких трансплантатов также резко нарушалось. В ней преобладали массы веретенообразных элементов; отдельные группы роговичных клеток сохраняли нормальную структуру только в местах, прикрытых эндотелием. В остальных участках клетки собственного слоя утрачивали свой обычный вид: отростки их укорачивались, а сами клетки приобретали округлые либо слегка вытянутые очертания. Витальная краска откладывалась в них в виде крупных гранул. В толще ткани видны были в значительном количестве лейкоцитарные клетки.

Эпителиальные элементы помутневших трансплантатов отличались наличием в них большого количества крупных и средней величины гранул красителя, неравномерно распределенных в цитоплазме. Подэпителиальный слой обычно инфильтрировался лейкоцитами.

В роговице глаза-хозяина вокруг трансплантата мы также отмечали резкое укрупнение гранул в эпителии, скопление большого количества лейкоцитарных форм в подэпителиальном слое и разрастание веретено образных клеток в собственной ее ткани. Эндотелий в этих участках отличался разрыхленностью и увеличением отдельных его элементов.

Необходимо отметить, что в некоторых случаях раннего помутнения трансплантата мы не находили нарушения целости эндотелиального слоя в центральных участках пересаженного диска. Однако в таких роговицах мы обнаруживали обширные синехии, располагавшиеся по окружности трансплантата. При этом бросалось в глаза значительное утолщение фиброзного кольца. Собственный слой роговицы глаза-хозяина и трансплантата в участках, прилегавших к фиброзному кольцу, пронизывался большим количеством обильно разросшихся веретенообразных клеток. В роговичном диске эта масса клеток распространялась иногда до его центральных участков.

К пятой—седьмой неделе после операции в помутневших роговичных дисках выявлялись мелкие сосуды, располагавшиеся преимущественно в подэпителиальном слое и враставшие сюда со стороны лимба. Изменения в эпителии свидетельствовали о продолжающемся состоянии раздражения тканей. На это указывало наличие укрупненных гранул в эпителиальных клетках, неравномерное их распределение в цитоплазме и изредка встречавшиеся паранекротически измененные элементы. В подэпителиальном слое по-прежнему видны были скопления лейкоцитов (рис. 7 и 8).

При микроскопическом исследовании помутневших трансплантатов через более длительные сроки после операции (2–3 месяца) отмечалось некоторое уменьшение количества лейкоцитарных форм, частичная облитерация сосудов в подэпителиальном слое, витальная краска в клетках эпителия и собственного слоя отмешивалась в виде мелких и средней величины гранул.

Морфологическое и функциональное восстановление ткани мутно приживших трансплантатов и бельм

Опыты показали, что нередко мутно прижившие трансплантаты с течением времени начинали постепенно просветляться. Мы наблюдали такие изменения в пересаженных дисках спустя 5–6 месяцев после пересадки. Процесс просветления начинался чаще всего не по всей площади трансплантата, а в отдельных его участках.

При изучении таких просветлевающих дисков выявилось, что дефекты эндотелиальной ткани окружены зонами сильно разреженных и увеличенных

в размерах клеток. В периферических частях дефектов отмечалось наличие островков эндотелиальных элементов, часто связанных с основным эндотелиальным пластом; ближе к центру видны были отдельные распластанные эндотелиальные клетки. В собственном слое таких трансплантатов, в местах, прикрытых эндотелием, преобладали нормальные, многоотростчатые роговичные клетки. Здесь же мы находили большое количество лейкоцитарных форм.

Для эпителиального слоя таких дисков характерно было наличие значительной массы крупногранулированных клеток. В подэпителиальном слое видны были также скопления лейкоцитов.

Факт просветления мутно приживших трансплантатов заслуживал особого внимания. Это явление представлялось тем более интересным, что аналогичное повышение прозрачности мы наблюдали часто и в бельмах длительной давности. Представлялось вероятным, что в основе и тех и других процессов лежит один и тот же механизм. Вот почему с целью выяснения этого вопроса мы подвергли микроскопическому исследованию ряд бельм, возникших после сквозных дефектов роговицы. Часть их отличалась густой мутью, в других намечались признаки рассасывание помутнений.

Следует отметить, что у кроликов бельма нередко подвергаются обратному развитию. Наблюдения показывают, что в таких случаях зона помутнения постепенно уменьшается, в ней появляются отдельные свет лые участки и, наконец, от бельма остается лишь небольшое полупрозрачное облачко.

В непрозрачных, большой давности бельмах мы неизменно находили наиболее резкие изменения в эндотелиальном слое и в собственной ткани роговицы. Обычно, соответственно площади нанесенного ранее дефекта, роговица оказывалась почти лишенной эндотелиального покрова. Строма бельма в основной своей массе состояла из веретенообразных элементов, круглых, крупногранулированных клеток и соединительно тканных волокон. Эпителий таких бельм оказывался мало измененным и обычно сливался с эпителием окружающей роговицы.

В подэпителиальном слое обнаруживались кровеносные сосуды, заполненные форменными элементами, а также группа лейкоцитарных клеток.

В рассасывающихся бельмах область ранее нанесенного дефекта, как правило, оказывалась полностью прикрытой эндотелием. Последний, однако, отличался от эндотелия окружающих здоровых участков роговицы разреженностью и неравномерной величиной составлявших его клеток. Витальный краситель откладывался в последних в виде гранул. Собственный слой в зонах просветления состоял из типичных роговичных элементов, не отличавшихся по своей структуре от аналогичных клеток здоровых участков роговицы. Местами в этих участках можно было отметить островки веретенообразных крупногранулированных элементов. Здесь же отмечались небольшие скопления круглых лейкоцитарных форм с крупными яркими гранулами витального красителя. Эпителий в области бельма по своей структуре не отличался от эпителия здоровых участков роговицы. Только в отдельных местах можно было обнаружить скопления крупногранулированных эпителиальных клеток.

В подэпителиальном слое, помимо небольшого количества лейкоцитарных элементов, видны были остатки облитерированных сосудов.

Анализ причин помутнений трансплантатов

Таким образом, анализ микроскопических исследований пересаженных роговичных дисков показывает, что в значительном большинстве случаев,

когда наблюдалось раннее помутнение трансплантата, мы, как правило, находили более или менее значительные дефекты в эндотелиальном слое. Эти нарушения сопровождались интенсивным отложением фибринозных масс на задней поверхности трансплантата и последующей организацией их. Наряду с этим в участках собственного слоя трансплантата, не прикрытых эндотелием, появлялось большое количество соединительнотканных веретенообразной формы клеток, которые постепенно замещали роговичные элементы. Эти клетки, как правило, проникали в трансплантат со стороны фиброзного кольца, где они появлялись уже на второй-третий день после пересадки и откуда распространение их в виде тяжей шло в сторону трансплантата и з сторону ткани глаза-хозяина. Они откладывали витальную краску в виде крупных гранул, что свидетельствовало об их повышенной функциональной активности.

В пользу того, что источником этих клеток являлась сама роговичная ткань, говорит и тот факт, что в окружающих здоровых участках роговицы мы не находили таких изменений, которые могли бы свидетельствовать о процессах миграции указанных форм со стороны лимба.

Помимо этого, частым осложнением, сопровождавшим раннее помутнение трансплантата, являлось также образование передних синехий. Весьма возможно, что травма эндотелия в этих случаях служила фактором, благоприятствующим развитию спаек.

Синехии во многих случаях возникали вследствие травмы радужной оболочки во время операции. Нередко причиной их образования являлись воспалительные процессы в переднем отделе глаза.

В местах прикрепления спаек к роговице наблюдалось интенсивное разрастание соединительнотканных элементов, зона распространения которых зависела от площади сращения.

Эти данные позволяют прийти к выводу, что помутнение трансплантата обусловлено изменением морфологической структуры собственного слоя роговицы. При этом происходит замещение роговичных клеток. Более частой причиной таких изменений является нарушение целости эндотелия роговицы. Повреждение этого слоя резко сказывается на течении обменных процессов в ткани и тем самым изменяет ее морфологические и функциональные свойства.

Необходимо также отметить, что соприкосновение камерной влаги с травмированной эндотелиальной оболочкой вызывает выпадение фибриновых сгустков, способствующих образованию синехий. Наличие последних нарушает нормальные физиологические отправления глаза.

Выпадающие в переднюю камеру фибриновые массы инфильтрируются лейкоцитами. Небольшие сгустки фибрина могут лизироваться ими. Крупные фибриновые образования, не успевая рассасываться, подвергаются процессу организации и превращаются в непрозрачные соединительнотканные пленки позади трансплантата (рис. 9).

Подтверждением того, что сохранение морфологической структуры и функциональных свойств роговицы и, главным образом, ее собственного слоя связано с нормальной деятельностью эндотелия, служат наши наблюдения за динамикой восстановления прозрачности в бельмах, возникших в результате регенерации сквозных дефектов роговицы. Эти наблюдения показали, что процессы обратного развития бельма и постепенное его просветление протекают параллельно с восстановлением целости эндотелиального пласта. Мы никогда не видели полного восстановления анатомической структуры и функциональных свойств роговичных элементов как бельма, так и трансплантата без пред-

варительной реституции эндотелия. Мы не наблюдали также ни одного трансплантата, в котором собственный слой имел бы нормальную структуру при отсутствии или повреждении эндотелия.

Из всего изложенного выше не следует, однако, что физиологические и морфологические свойства роговичной ткани определяются только сохранностью эндотелиального слоя. Функциональные свойства роговицы в нормальных и тем более в патологических условиях вызваны сочетанной деятельностью и взаимосвязью всех составляющих ее элементов, и если, тем не менее, мы фиксируем наше внимание больше на эндотелиальной ткани, то к этому нас побуждают некоторые ее специфические особенности, которыми она отличается от других тканей роговицы. Укажем, прежде всего, на то, что по своим регенеративным свойствам эндотелиальная ткань роговицы значительно уступает ткани собственного ее слоя и тем более эпителия. Вместе с тем именно этот слой является ближайшим структурным образованием, через которое осуществляются основные обменные процессы в роговичной ткани. Вот почему более или менее полное восстановление морфологической структуры ткани травмированной роговицы будет в значительной мере зависеть от степени и скорости восстановления эндотелиального пласта.

Можно думать, что и глубина нарушений физиологических процессов в травмированной роговичной ткани также определяется тем, насколько длительно затянулся процесс восстановления эндотелия, или, иначе говоря, насколько долго ткань находилась в условиях неправильного обмена. Отсюда можно вывести заключение, что при затянувшемся процессе регенерации эндотелия в собственном слое трансплантата могут наступить такие необратимые изменения, которые в конечном итоге приведут к стойкому его помутнению. С этой точки зрения особое значение приобретают мероприятия, направленные на стимуляцию репаративных процессов в такой патологически измененной ткани.

Этим требованиям полнее всего отвечает метод тканевой терапии (В. П. Филатов). Как известно, принцип лечебного действия тканевых препаратов заключается в том, что биологически активные вещества — биогенные стимуляторы — накопляющиеся в ткани при пребывании последней в неблагоприятных условиях, активируют заторможенные патологическим воздействием процессы регенерации и нормализуют физиологические функции организма. Многочисленные клинические наблюдения показывают, что тканевая терапия является незаменимым методом лечебного воздействия, особенностью которого является резкое угнетение процессов морфологических основ тканевой терапии.

Отмечающийся после пересадок консервированных по методу акад. Филатова тканей эффект просветления бельм и мутнеющих трансплантатов является ярким доказательством правильности теоретических основ тканевой терапии.

АУТО- И ГОМОТРАНСПЛАНТАЦИЯ РОГОВИЦЫ

При анализе клинической картины процесса приживления трансплантатов, а также при изучении микроскопических изменений в роговичных дисках нельзя пройти мимо случаев, отличающихся медленным просветлением пересаженной ткани.

Изредка такие трансплантаты, как мы уже указывали, после начавшегося в них процесса просветления вновь начинали мутнеть. Эти случаи останавли-

вали наше внимание и потому, что отмечавшиеся нами явления возникали без видимых причин, при отсутствии какой бы то ни было воспалительной реакции со стороны глаза и окружающих его тканей. Тщательные микроскопические исследования также не обнаруживали каких-либо морфологических изменений со стороны эндотелия трансплантата и ткани глаза-хозяина, которые могли бы послужить прямой причиной помутнения пересаженного диска. Напрашивалась мысль, что эти явления могли быть связаны с индивидуальными особенностями совмещаемых тканей. Этот вопрос мог бы быть разрешен на основании сравнительного изучения динамики приживления ауто- и гомотрансплантатов. Поэтому нами была поставлена специальная серия исследований.

Методика этих опытов сводилась к одномоментной двусторонней частичной сквозной пересадке роговицы. При этом в правый глаз оперируемого кролика пересаживался диск, добытый у живого донора; в левый — диск, иссеченный из правого глаза того же кролика. Операции на обоих глазах совершались с перерывом в 45 мин. Техника операции не отличалась от описанной нами выше.

Эти опыты показали, что становление прозрачности в ауто- и гомотрансплантатах происходит не одинаково. Прежде всего, бросалось в глаза, что процесс приживления аутотрансплантатов протекал почти безреактивно. Первичный отек пересаженного роговичного диска полностью исчезал к четвертому-пятому дню, и уже начиная с шестого-седьмого дня он по своей прозрачности не отличался от здоровых участков роговицы и в таком виде оставался в течение всего срока наблюдения (рис. 10). При микроскопическом исследовании суправитально окрашенных препаратов видно было, что накопление веретенообразных клеток в ткани трансплантата ограничивалось только узкой полосой, непосредственно прилегающей к линии разреза. Клеточные элементы остальных участков трансплантата в первые дни после операции отличались от нормальных только незначительным укрупнением гранул отложенного в них витального красителя, что свидетельствовало о раздражении клеток.

В последующие дни (с 6–7-го дня) клетки трансплантата ни по своему морфологическому строению, ни по своим тинкториальным свойствам не отличались от нормальных.

Что касается процесса приживления гомотрансплантатов, то, как мы уже указывали, все явления отека и раздражения со стороны оперированного глаза исчезали только к 8–10 дню, а в самом трансплантате и после этого срока оставалась легкая опалесцирующая муть, которая в дальнейшем очень медленно исчезала (рис. 11, 12, 13, 14).

Прозрачность гомотрансплантатов полностью восстанавливалась в лучших случаях только к концу третьей-четвертой недели. В некоторых опытах процесс просветления затягивался до двух-трех месяцев, а иногда наступало описанное нами выше позднее помутнение ткани, завершавшееся полной утратой прозрачности.

Микроскопическое исследование гомотрансплантатов выявляло наличие значительного количества веретенообразных и круглоклеточных элементов в собственном слое трансплантата на всей его площади. Такая картина отмечалась начиная с 10-го дня после операции. Последующее просветление трансплантата развивалось параллельно исчезновению указанных клеточных форм.

Эти опыты показали нам, что приживление аутотрансплантатов отличается от приживления гомотрансплантатов и по срокам восстановления функциональных и структурных свойств пересаженных дисков, и по качеству протекающих в них в процессе приживления морфологических изменений.

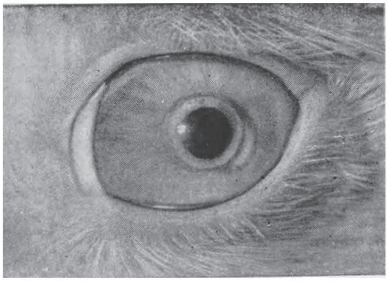

Рис. 10. Кролик № 1009. Оперирован 13.X 1949 г. Аутотрансплантат на пятый день после операции. По своей прозрачности он не отличается от здоровых участков роговицы. Глаз совершенно спокоен. Снимок сделан 18.X 1949 г.

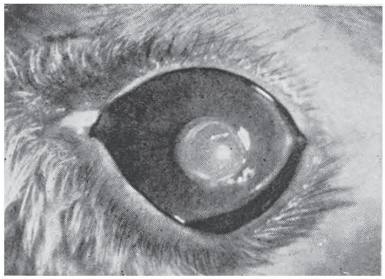

Рис. 11.

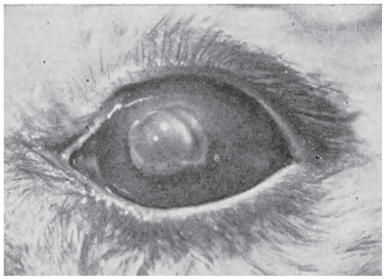

Рис. 12.

Через 48 час. после одномоментной двусторонней пересадки роговицы.

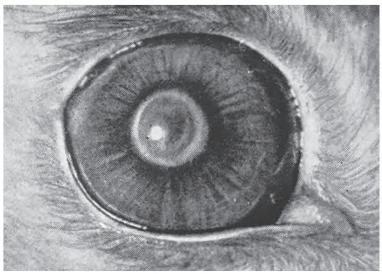

Рис. 13.

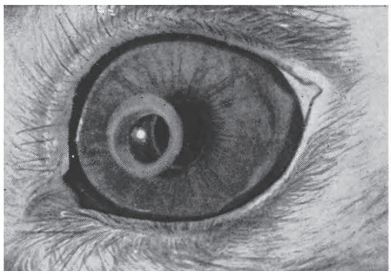

Рис. 14.

Кролик № 1105. Оперирован 15.X 1949 г. Через 10 дней после операции.

На основании этих данных можно сделать вывод, что роговица, хотя и является единственной тканью, способной к истинному приживлению в условиях гомотрансплантации, при пересадках проявляет свою индивидуальную специфичность, оказывающую влияние на исход операции.

ЗАКЛЮЧЕНИЕ

Результаты наших исследований позволяют прийти к заключению, что процесс приживления пересаженных роговичных трансплантатов, как показали эксперименты на кроликах, складывается из целого ряда факторов.

Прежде всего необходимо отметить значение техники оперативного вмешательства. В этом отношении на динамику приживления трансплантата, как показали наши опыты, а также работы Филатова и других авторов, оказывает значительное влияние степень травмирования как пересаживаемой ткани, так и ткани глаза-хозяина; в первую очередь это относится к эндотелиальному слою трансплантата, часто травмируемому во время операции и обладающему наименьшей регенеративной активностью по сравнению с другими слоями. Поэтому можно с уверенностью утверждать, что успехами, достигнутыми в области оптической пересадки роговицы за последние 25 лет, мы обязаны в значительной степени акад. Филатову, который усовершенствовал метод самой операции и ввел целый ряд новых инструментов, простых по своему применению и максимально снижающих возможность травмы тканей.

Помимо этого, не следует забывать, что в условиях трансплантации на рубцово перерожденную почву (при операциях на людях) большое значение имеет и состояние бельма, его реактивность и способность его клеточных элементов к регенерации.

Мы должны также подчеркнуть, что, несмотря на наблюдающиеся иногда при кератопластике сложные взаимоотношения между тканями донора и реципиента, роговица все же до этого времени считается единственной тканью, способной к истинному приживлению в условиях гомопластических пересадок.

Наши наблюдения за динамикой приживления и ауто- и гомотрансплантатов убедительно свидетельствуют о том, что при прозрачных приживлениях пересаженных роговичных дисков морфологическая структура и функциональные свойства последних настолько быстро восстанавливаются, что ни о каком замещении пересаженной ткани по каркасу не может быть и речи. Отсюда следует, что тщательное изучение условий приживления роговичных трансплантатов должно нам помочь в изыскании путей для осуществления эффективных гомопересадок других тканей. Наибольшие трудности в этом направлении вызывает вопрос об индивидуальной совместимости тканей донора и реципиента. К разрешению его направлены стремления многих исследователей. Большого интереса заслуживают с этой точки зрения работы акад. Филатова, посвященные вопросу биологии переживающих при пониженной температуре тканей. Эти исследования показали, что происходящая в таких условиях перестройка ткани вызывает в ней появление ряда новых качеств, одним из которых является повышение ее трансплантабильности. Ярким доказательством этого, как мы уже указывали, служат клинические наблюдения, выявившие, что при кератопластике процент прозрачных приживлений значительно повышается, если в качестве пластического материала применять консервированную в условиях пониженной температуры роговицу.

Вот почему использование метода предварительной консервации тканей по Филатову для изучения условий приживления трансплантата при гомопластике приобретает большое значение и намечает новые пути для разрешения этого чрезвычайно актуального вопроса. Работа в этом направлении нами продолжается.

ПЕРЕСАДКА РОГОВИЦЫ И ТКАНЕВАЯ ТЕРАПИЯ ПРИ ОГНЕСТРЕЛЬНЫХ РАНЕНИЯХ И ПОВРЕЖДЕНИЯХ ГЛАЗ[49]

Нельзя, говоря об опыте советской офтальмологии в Великую Отечественную войну, не остановиться на таком достижении советских офтальмологов, как пересадка роговицы и тканевая терапия.

Пересадка роговой оболочки для восстановления зрения у пострадавших от боевых травм приобретает огромное значение, особенно в послевоенное время, так как чаще всего эту операцию приходится применять не при «свежих» ранениях роговицы, а при патологических состояниях, являющихся уже окончательным последствием перенесенной травмы. К таким состояниям относятся: 1) бельма, 2) стафиломы, 3) фистулы роговицы, 4) ложные птеригиумы, возникающие в результате главным образом тяжелых ожогов, 5) искажения формы роговицы, как например кератоконус или кератоглобус.

Пересадка роговицы показана также и при воспалениях и дегенеративных состояниях роговицы, когда она применяется не с целью замещения патологически измененных участков роговицы, а по принципу лечебного воздействия пересаженной роговицы на болезненный процесс — так называемая лечебная пересадка роговицы.

Из перечисленных патологических состояний роговицы наиболее частым объектом кератопластики являются бельма.

Пересадку роговой оболочки применяют при так называемых тотальных бельмах, занимающих всю поверхность роговицы либо оставляющих по периферии не совсем помутневшие участки роговицы, которые, однако, столь непрозрачны, что не дают основания для производства иридэктомии. Возвращение зрения при таких тотальных или почти тотальных бельмах возможно только путем пересадки роговицы.

Из разных способов пересадки роговицы наилучшим является так называемая частичная сквозная пересадка роговицы. Сущность ее сводится к иссечению в середине бельма круглого отверстия, в которое вставляют такой же величины и формы кусочек роговицы глаза донора. Техника, которой пользовались по почину Гиппеля (Hippel), Цирм (Zirm) и Эльшниг, требовала огромного искус-

[49] Совместно с И. Г. Ершкович, В. В. Скородинской и Н. Г. Гольдфельд. Впервые опубликовано в кн. «Опыт сов. медицины в Великой Отеч. войне», т. VII, гл. 8, 1951, стр. 270–283.

ства со стороны оператора и была опасна для глаза пациента главным образом потому, что при иссечении отверстия в бельме трепаном, т. е. вращающимся цилиндром с острым режущим краем, легко можно было поранить хрусталик. Случалось также, что пересаженный кусочек роговицы донора нередко выпадал из отверстия. Имелись и другие недостатки техники операции.

Опасность ранения хрусталика совершенно устранена применением трепана Филатова — Марцинковского ФМ-3[50].

Трепан ФМ-3 имеет режущую коронку цилиндро-конической формы; наружная поверхность коронки обточена на протяжении 0,75 *мм* от режущего края цилиндрически, а далее цилиндрическая обточка переходит в конус. Кроме того, в канале коронки на расстоянии 7,5 *мм* от режущего края имеется герметическая перегородка.

Трепан, поставленный на бельмо, приводят в полувращательное движение (по ходу часовой стрелки и обратно ему) рукой, а не пружинным двигателем, который опасен. Когда режущий край коронки, пройдя бельмо, окажется в передней камере, то жидкость не может вытекать из передней камеры по двум причинам: она не может выйти наружу, а проникает между наружной поверхностью коронки и внутренней поверхностью стенки просеченного в бельме канала, так как конус коронки закрывает канал; жидкость не может проникнуть в сколько-нибудь значительном количестве и в канал трепана, так как там имеется воздух, который не пускает водянистую влагу. Благодаря такому устройству встреча хрусталика с краем коронки совершенно устранена.

Трепан ФМ-3 — это «колумбово яйцо» техники пересадки роговицы, избавившее ее от главной опасности. Возможность выпадения трансплантата устраняется при помощи временного покрытия его лентой конъюнктивы, выкроенной на поверхности глазного яблока.

Кроме трепана ФМ-3, В. П. Филатовым применяется трепан ФМ-1. Он необходим в тех случаях, когда можно ожидать выпадения стекловидного тела. В основу операции, производимой трепаном ФМ-1, положен следующий принцип. В бельме делаются два разреза, и сквозь них через переднюю камеру проводят пластинку из слоновой кости; трепанация бельма обыкновенным трепаном производится над пластинкой, которая, с одной стороны, не позволяет трепану поранить хрусталик, а с другой — закрывает сзади трепанационное отверстие и не позволяет стекловидному телу выйти из него.

Принцип подведения пластинки для закрытия отверстия сзади осуществлен в трепане ФМ-1.

Детали техники операции выработаны В. П. Филатовым и его школой.

Пересадка роговицы настолько упрощена и избавлена от многих опасных сторон, что стала доступной каждому квалифицированному окулисту.

Пересадка роговицы потребовала еще одного важного усовершенствования. Обычно для пересадки брали роговицу от глаз, удаленных у пациентов вследствие каких-либо тяжелых заболеваний, если, конечно, роговица была прозрачна.

Очень скоро число больных, нуждавшихся в операции, чрезвычайно возросло, а глаз, взятых у других пациентов, роговицы которых годны для пересадки, было очень немного. Следовательно, пересадке роговицы грозил неизбежный кризис. Естественно было обратиться к глазам от трупов. Глазами от трупов пользовались в отдельных случаях, но результаты использования трупных роговиц были недостаточно убедительными.

---

[50] Иллюстрации, касающиеся устройства трепанов ФМ-3 и ФМ-1, см. в помещенной в данном томе работе «Оптическая пересадка роговицы».

В. П. Филатов заново решил этот вопрос и доказал, что можно брать глаза от трупов через несколько часов после смерти, сохранять их при температуре 3–4° выше нуля на леднике и потом применять для пересадки, высекая из роговицы кусочки прозрачной ткани. Оказалось, что пересадка консервированного материала дала лучшие результаты, чем пересадка материала от глаз живых доноров. С этого момента разработка пересадки роговицы пошла чрезвычайно быстро вперед. В. П. Филатов и его школа смогли оперировать к 1941 г. около 1000 глаз, т. е. столько, сколько не было оперировано всеми окулистами всех зарубежных стран за 125 лет существования этой проблемы. К 1.VII 1948 г. В. П. Филатовым и его сотрудниками произведено 1500 пересадок роговицы. Операция при поддержке органов здравоохранения широко распространилась по Советскому Союзу, и советская офтальмология заняла ведущее место как по количеству произведенных пересадок роговицы, так и по количеству успешных результатов.

Если взять глаза с бельмами, более или менее пригодными для операции, то общее количество успехов определяется в 50%. Но если разделить на группы по степени пригодности глаз пациентов для пересадки, то успех при некоторых видах бельм достигает 80–100 %. Таким образом, операция пересадки роговицы, о которой так мечтали офтальмологи, стала в настоящее время общепринятым мероприятием для борьбы со слепотой и инвалидностью при бельмах.

Получаемый результат, конечно, оценивается по тому зрению, которое достигается этой операцией. Зрение будет зависеть от степени прозрачности пересаженного трансплантата.

Наряду с некоторой прибавкой зрения, когда больному возвращается возможность видеть пальцы на расстоянии нескольких метров и самостоятельно передвигаться, имеются и случаи 100%-го восстановления зрения с возвращением полной трудоспособности.

Можно привести множество историй болезни, которые показывают, как больные возвращались к труду — умственному, физическому, техническому и т. д.

Опыт мирного времени, естественно, должен быть использован при последствиях боевых повреждений.

Бельма роговой оболочки являются частой причиной слепоты после огнестрельных ранений и повреждений глаз.

З. В. Кокая (1945) наблюдала у 26,6 % инвалидов Великой Отечественной войны рубцовые изменения роговицы в связи с повреждением глаз, О. И. Шерешевская (1945) —у 10,7 %, А. И. Покровский (1947) — у 15,0 %, Н. И. Артемьев (1947) —у 6,3 %, И. Г. Ершкович (1947) —у 14,8 %. В части этих случаев образовывались ограниченные бельма, но более значительную группу составляли тотальные или почти тотальные бельма, представлявшие собой малоблагоприятные условия для пересадки роговицы.

С точки зрения пригодности бельма как почвы для кератопластики В. П. Филатов делит материал мирного времени на пять групп.

К первой, наиболее благоприятной, группе относятся случаи, когда бельмо не очень густое, имеется нормальная передняя камера, внутриглазное давление нормально, зрачок свободен от синехий и кривизна роговой оболочки нормальна.

Ко второй группе относятся случаи с несколько более выраженным помутнением роговицы, с наличием передних или задних синехий, но еще с хорошей передней камерой, нормальным внутриглазным давлением и нормальной кривизной роговой оболочки.

В третью группу выделены случаи с довольно интенсивными, густыми бельмами, с умеренными передними синехиями, с неравномерной по глубине передней камерой, со слегка уплощенным бельмом, но с еще нормальным внутриглазным давлением.

К четвертой группе относятся случаи с очень интенсивными бельмами, умеренно васкуляризованными, уплощенными или слегка выпяченными, со значительными передними синехиями, с незначительным повышением внутриглазного давления и небольшими наращениями конъюнктивы. Афакия.

В пятую группу входят случаи с очень интенсивными бельмами, обильно васкуляризованными, резко выпяченными или, наоборот, уплощенными, с обширным наращением конъюнктивы, с повышенным внутриглазным давлением и небольшим растяжением всего глаза в целом (буфтальм). Афакия.

Эта классификация бельм по их пригодности для пересадки роговицы, столь важная для определения показаний и оценки конечных результатов операции, имеет ряд недостатков и в настоящее время пересматривается (В. П. Филатов, Д. Г. Бушмич). Однако, пока еще окончательно не выработано более целесообразное разделение бельм, указанная классификация сохраняет свою силу и для бельм военного происхождения. Последние, как правило, относятся к мало или вовсе не пригодным для операций четвертой и пятой группе. Это обычно тотальные или почти тотальные рубцовые бельма, сращенные с радужкой на большом протяжении, с наличием мощных соединительнотканных шварт позади бельма. Они часто эктазированы или, наоборот, уплощены, обильно васкуляризованы, покрыты наросшей конъюнктивой. Передняя камера отсутствует или неравномерна, заполнена организованным экссудатом. Хрусталик нередко бывает мутным или рассасывается с последующим образованием плотной пленчатой катаракты. К этому присоединяются и другие признаки тяжелого ранения, оставившего свои следы и в более глубоких частях глаза.

Ранение осложняется помутнением или организованным экссудатом в стекловидном теле, обширным травматическим хориоретинитом, иногда с поражением желтого пятна, пролиферирующим ретинитом, атрофией зрительного нерва, ретракционной отслойкой сетчатки.

У части раненых встречается уплощение переднего отдела глаза или выраженная субатрофия глазного яблока, светоощущение бывает сомнительным или явно неправильным. Нередко к указанным изменениям присоединяются явления последовательной глаукомы — наиболее тяжелого из осложняющих моментов. При наличии глаукомы пересадка роговицы производится только тогда, когда удается при помощи миотиков или антиглаукоматозных операций урегулировать внутриглазное давление.

Раненые с упорной глаукомой, не поддающейся антиглаукоматозным операциям, не могут быть отнесены даже к пятой группе, и кератопластика им не показана. По-видимому, наиболее правильным было бы производить пересадку роговицы только при длительно прослеженной (не менее года) нормализации внутриглазного давления, так как опыт показывает, что в противном случае в послеоперационный период нередко вспыхивает глаукома и результаты операции сводятся на нет.

Чтобы закончить характеристику бельм после огнестрельных ранений и повреждений, следует отметить, что в ряде случаев имеются также сопутствующие поражения придатков глаза, требующие предварительных операций.

Все изложенное заставляет признать, что бельма у инвалидов Великой Отечественной войны представляют собой весьма неблагоприятную почву для

пересадки роговицы, а если исходить из установок Эльшнига и Кастровьехо о показаниях к кератопластике, то такие случаи должны считаться и вовсе не пригодными для операции.

Однако опыт Великой Отечественной войны и послевоенного периода показывает, что такое заключение является неверным, так как в ряде случаев таких тяжелых повреждений пересадка роговицы в комбинации с другими оперативными вмешательствами (антиглаукоматозные операции, капсулоэктомия и др.) и повторной тканевой терапией может привести к значительному повышению зрения, иногда достаточному для того, чтобы вывести раненого из состояния глубокой инвалидности или даже восстановить его трудоспособность.

Большое значение для результатов кератопластики имеет подготовка раненых к операции. Так как имеются последствия весьма тяжелых травм, то необходимо провести предварительно стимулирующее лечение, к которому нужно отнести, в первую очередь, тканевую терапию. Как показали наблюдения, тканевая терапия, вызывая усиление регенеративных явлений и уменьшение воспаления, позволяет раньше оперировать и способствует более гладкому послеоперационному течению. Кроме того, в ряде случаев под влиянием тканевой терапии восстанавливается правильное светоощущение на тяжело пострадавших глазах, что расширяет показания к операции и улучшает прогноз. Так, при 124 операциях пересадки роговицы на 109 глазах, произведенных с 1942 по 1947 г. в Республиканском глазном госпитале, в Украинском экспериментальном институте глазных болезней имени акад. В. П. Филатова и в глазной клинике Одесского медицинского института, на 15 глазах (14 %) было отмечено улучшение зрения до кератопластики под влиянием только тканевой терапии: на восьми глазах светоощущение из неправильного стало правильным и живым, на двух — зрение повысилось от светоощущения до 0,01–0,02, на трех — от 0,01–0,02 до 0,04–0,06 и на двух — от 0,03 до 0,04–0,07. На пяти глазах улучшение зрения шло параллельно с просветлением бельма. Последнее встречается после пересадки роговицы гораздо чаще и более ярко выражено в результате воздействия пересаженного трансплантата на окружающую ткань бельма, что нужно рассматривать как ту же тканевую терапию.

Помимо тканевой терапии, в ряде случаев до кератопластики приходится прибегать к подготовительным операциям. Их можно подразделить на следующие три группы:

1) операции на придатках глаза для исправления дефектов век и конъюнктивального мешка, экстирпация слезного мешка или дакриоцисториностомия;

2) операции на самом бельме для улучшения его как почвы для предстоящей пересадки роговицы (срезание бельм, мелиорация частичная или тотальная несквозная, реконструктивная тотальная пересадка роговицы при стафиломах);

3) операции на глазном яблоке (рекогносцировочная иридэктомия, экстракция катаракты, капсулоэктомия, антиглаукоматозные операции).

Следует остановиться только на антиглаукоматозных операциях, так как устранение глаукомы является одним из кардинальных условий для успеха пересадки роговицы.

Антиглаукоматозная иридэктомия далеко не всегда дает желательные результаты. К наиболее разработанным операциям, которые по своей эффективности заслуживают применения, относится операция Лагранжа — Гольта (в модификации В. П. Филатова, 1946).

Не всегда, однако, при бельмах после боевых травм, осложненных секундарной глаукомой, удается произвести антиглаукоматозные операции. Чаще всего, вследствие плотных сращений, ириденклейзис, или иридэктомия, не удается. Иногда радужка резко атрофична и рвется при попытке ввести ее в рану, иногда она настолько рубцово изменена, что представляет собой плотную пленку с элементами радужной оболочки. В некоторых из этих случаев целесообразно с антиглаукоматозной целью применить капсулоэктомию, которая производится по способу Эльшнига, видоизмененному В. П. Филатовым.

В упорных случаях глаукомы приходится иногда производить несколько операций, прежде чем удается добиться более или менее стойкой нормализации внутриглазного давления.

Следует отметить, что при антиглаукоматозных операциях в переднем отделе глаза, если давление значительно повышено, нередко перед моментом основной операции производится так называемая задняя профилактическая склерэктомия, цель которой — предупредить развитие экспульсивной геморрагии. Профилактическая склерэктомия производится трепаном ФМ-3 диаметром 2 *мм* без повреждения сосудистой оболочки. Обычно делают только одно трепанационное отверстие.

Благодаря некоторому снижению внутриглазного давления последующее понижение офтальмотонуса при вскрытии камеры происходит не с такого высокого уровня. Таким образом, задняя профилактическая склерэктомия создает условия для ступенчатого понижения внутриглазного давления, что уже само по себе является профилактикой экспульсивной геморрагии. Но если бы это грозное осложнение все же наступило, то при наличии подготовленного отверстия, ведущего в супрахориоидальное пространство и служащего для выхода крови, оно не явилось бы столь опасным.

Учитывая недостаточную эффективность существующих антиглаукоматозных операций при секундарной глаукоме, в глазной клинике Одесского медицинского института (В. П. Филатов) в настоящее время вырабатываются новые типы антиглаукоматозных операций, об успешности которых судить пока еще преждевременно.

Техника частичной сквозной пересадки роговицы при бельмах после боевых травм, ввиду осложняющих моментов, труднее, чем при бельмах мирного времени. На 124 операции трепаном ФМ-3 произведено 105 пересадок, ФМ-1 — 16 и без применения трепана — 3. Таким образом, 84 % всех кератопластик сделано трепаном ФМ-3, которому следует отдавать предпочтение перед трепаном ФМ-1. В случаях афакии, отсутствия передней камеры и др., в которых применение трепана ФМ-1 считалось показанным, В. П. Филатов в последнее время все чаще прибегает к операции при помощи трепана ФМ-3, наиболее простой и удобной по технике. Выпадение стекловидного тела и при афакии происходит не так часто вследствие наличия плотных шварт позади бельма. На 124 операции выпадение стекловидного тела наблюдалось в 10 случаях (8 %). Если при этом вытекающее стекловидное тело не дает возможности хорошо уложить трансплантат в трепанационное отверстие, необходимо ввести в отверстие обтуратор — стержень с металлическим диском на конце. Введя в отверстие, обтуратор приподнимают. Тогда диск закрывает трепанационное отверстие сзади, благодаря чему прекращается выпадение стекловидного тела. После этого параллельно копьевидным ножом делают разрезы в бельме, подводят предохранительную пластинку и продолжают операцию, как при применении трепана ФМ-1.

Можно прибегнуть и к укреплению трансплантата к краям отверстия роговичными швами, которые лучше проводить через трансплантат заранее. Для этого в тех случаях, когда можно предполагать выпадение стекловидного тела, из глаза донора высекают второй трансплантат, который стараются полностью не дорезать, так как остающаяся связь его с материнской почвой дает возможность провести швы без излишней травматизации трансплантата. Укрепление трансплантата швами не всегда вызывает его помутнение. В двух случаях из восьми, в которых пришлось его укреплять, трансплантат сохранил свою прозрачность.

В некоторых случаях при пересадке производили частичное или полное иссечение шварт в области трепанационного отверстия, что осложняет операцию. Целесообразнее иссечение шварт не делать одномоментно с самой трансплантацией, а отложить на будущее. Если трансплантат сохраняет свою прозрачность, капсулоэктомию в виде отдельной операции делают через несколько месяцев.

В послеоперационный период заслуживают внимания два осложнения, являющиеся основной причиной неудачи кератопластики при бельмах после боевых ранений, — это последовательная глаукома и образование пленки позади трансплантата.

Бельма с наличием секундарной глаукомы нужно считать не показанными для трансплантации до тех пор, пока глаукома не устранена. Не всегда, однако, удается выдержать этот принцип, и после ряда безрезультатных антиглаукоматозных операций приходится уступать настояниям раненых и делать пересадку и при повышенном давлении. В настоящее время более твердо соблюдают этот принцип и при глаукоме чаще отказывают производить кератопластику. Однако ввиду трудностей, связанных с определением внутриглазного давления при бельмах, не всегда можно быть уверенным, что глаукома полностью устранена. Поэтому в части случаев глаукома в послеоперационный период могла быть лишь проявлением того процесса, который имел место до пересадки. Может быть, этим и следует объяснить довольно частое развитие глаукомы после кератопластики на глазах, на которых она не была установлена до пересадки. Из 32 случаев глаукомы, подвергавшейся до трансплантации оперативному лечению, в послеоперационный период она проявилась в 21. Однако в семи случаях наблюдалось развитие глаукомы на глазах, на которых ее до трансплантации не было, что, по-видимому, зависит от образования синехий. Глаукома явилась причиной помутнений трансплантата в 50 % всех мутных приживлений, остальные случаи помутнения трансплантата относятся за счет увеита и неизвестных пока еще причин. В целях борьбы с секундарной глаукомой в послеоперационный период следует проводить те же мероприятия, как и до операции.

Другим частым и весьма серьезным осложнением при пересадке роговицы на травматических бельмах является образование соединительнотканной пленки позади трансплантата. Помимо того, что мутные приживления трансплантата нередко сопровождались образованием таких пленок, при прозрачном и полупрозрачном приживлении образование пленки имело место в 33 случаях.

Как доказал в своих гистологических исследованиях И. Ф. Копп, ретрокорнеальные пленки в отличие от шварт, исходящих из ткани радужки, являются роговичным образованием. Если при швартах, растущих из радужки, имеется передняя камера, то при пленках, плотно сращенных с бельмом и задней поверхностью трансплантата, камера отсутствует. Пленки возникают в результате разрастания пограничного кольца при запаздывании регенерации эндотелия.

Запаздывание регенерации объясняется условиями, зависящими главным образом от технических особенностей операции, как например выстояние трансплантата, наличие зазора между десцеметовыми оболочками трансплантата и бельма и др. Таким образом, одна из важных причин развития ретрокорнеальной пленки — это технические погрешности самой операции. Пленки позади трансплантата при бельмах, связанных с боевыми травмами, развиваются чаще, чем при бельмах мирного времени. Причину этого, может быть, нужно искать также в альтерации, которой подвергается глаз во время ранения, в результате чего происходит мощное развитие соедини тельной ткани в области зрачка и в передней камере позади бельма. Можно предположить, что повреждение во время трансплантации соединительнотканных образований, уже существовавших ранее, может также служить толчком к образованию пленок. Попытки удалить ретрокорнеальные пленки обычно, ввиду их интимного сращения с трансплантатом, не удаются, и для получения оптического эффекта приходится при бегать к ретрансплантации.

Из особенностей послеоперационного периода обращает на себя внимание редкое появление послеоперационного воспаления и полное отсутствие гнойных инфекций. Это следует приписать оздоровительному влиянию тканевой терапии, проведенной как до, так и после операции.

Результаты частичной сквозной пересадки роговицы при бельмах после повреждений военного времени, опубликованные уже в работах В. П. Филатова, Е. С. Головиной, С. П. Скрипченко, Н. Г. Гольдфельд и подытоженные И. Г. Ершковичем, показаны в табл. 1.

Таблица 1

Результаты частичной сквозной пересадки роговицы при бельмах

Группа бельма	Общее количество случаев	Прозрачное приживление	Полупрозрачное приживление	Прозрачное и полупрозрачное приживление с пленкой	Мутное приживление
I	3	2	1	-	-
II	6	2	1	-	3
III	11	3	2	4	2
IV	17	4	3	4	6
V	87	11	6	25	45
Всего	124	22	13	33	56

На 124 операции пересадки роговицы при бельмах четвертой и пятой групп, считающихся малопригодными для кератопластики, было произведено 104 операции, что составляет 84 % всех операций. В результате операций было получено 22 прозрачных приживления, 13 полупрозрачных, 33 прозрачных и полупрозрачных с пленкой и 56 мутных.

Таблица 2

Острота зрения после сквозной пересадки при прозрачных приживлениях

Фамилия больного	Группа бельма	До пересадки	После пересадки	Срок наблюдения	Примечание
Ш.	I	0,01	0,7	5 месяцев	
Ж.	I	0,1	0,4	1½ месяца	
Т.	II	0,02	0,4	10 месяцев	
П.	II	0,03	0,4	4 года	
А.	III	0,02	0,04	1 год 3 месяца	Атрофия зрительного нерва
Г.	II	0,04	0,1	11 месяцев	
В.	III	0,04	0,15	4 месяца	
О.	IV	Pr. certa	0,1	1 год 3 месяца	
М.	IV	0,02	0,8	9 месяцев	
К.	IV	Движение руки	Движение руки	3 месяца	Катаракта
С.	IV	0,02	0,09	11 месяцев	
К.	V	Pr. certa	Pr. certa	1 год	Экссудат в стекловидном теле
М.	V	0,02	0,2	16 месяцев	
Д.	V	Движение руки	0,1	3 ½ года	
Д.	V	Pr. certa	Pr. certa	1 ½ месяца	Катаракта
П.	V	» »	0,04	2 года	
Г.	V	» »	0,8	3 ½ месяца	Глаукомат, экскавация соска зрительного нерва
Х.	V	» »	0,1	2 года 7 месяцев	
Х.	V	Pr. certa	Pr. certa	4 месяца	Катаракта
А.	V	Pr. certa	» »	4 года	»
С.	V	» »	» »	3 ½ месяца	Шварта
З.	V	Pr. certa	» »	2 месяца	Атрофия зрительного нерва

Таким образом, большая часть прозрачных приживлений (15) имела место при бельмах IV и V групп, представляющих собой неблагоприятную почву для кератопластики. Это подтверждает уже высказанное выше мнение о неудовлетворительности существующей классификации бельм по их пригодности к пересадке, о необходимости расширения показаний к кератопластике и целесообразности введения новой классификации, дающей возможность лучше определить показания к операции.

У 14 из 22 раненых зрение значительно повысилось, у одного оно повысилось незначительно и у 7 раненых осталось без изменений. Таким образом, прозрачное приживление трансплантата не всегда сопровождается оптическим эффектом. Это объясняется тем, что в результате ранения наряду с бельмом образуются помутнения глубжележащих сред (катаракта, шварта, экссудат в стекловидном теле), а также изменения глазного дна, главным образом в виде атрофии зрительного нерва.

Однако повышение зрения не всегда наблюдается только при прозрачном приживлении трансплантата, как это видно из данных табл. 3.

Таблица 3

Острота зрения после сквозной пересадки при прозрачных и полупрозрачных приживлениях

Фамилия раненого	Группа бельма	До операции	После операции	Вид приживления	Срок наблюдения
Ш.		0,01	0,7	Прозр.	5 месяцев
Ж.	I	0,1	0,4	»	1½ месяца
П.	II	0,03	0,4	»	4 года
Т.	II	0,02	0,4	»	10 месяцев
Р.	II	0,04	0,1	Полупрозр.	5 месяцев
С.	III	Pr. certa	0.1	»	11 месяцев
В.	III	0,04	0.15	Прозр.	4 месяца
К.	III	0,03	0,2	Полупрозр.	1 год
Г.	III	0,04	0,1	Прозр.	11 месяцев
Л.	III	Движение руки	0,04	Прозр. с пленкой	1½ месяца
С.	IV	Pr. certa	0,09	Полупрозр.	5 месяцев
М.	IV	0,02	0,8	Прозр.	1 месяц
О.	IV	Pr. certa	0,1	»	1 год 3 месяца
С,	IV	0,02	0,09	Полупрозр.	11 месяцев
Х.	V	Pr. certa	0,1	Прозр.	2 года 7 месяцев
Г.	V	» »	0,8	»	3 ½ месяца
П.	V	» »	0,04	Прозр. со швартой	2 года
Д.	V	Движение руки	0,1	Прозр.	3 года 5 месяцев
М.	V	0,06	0,2	»	16 месяцев

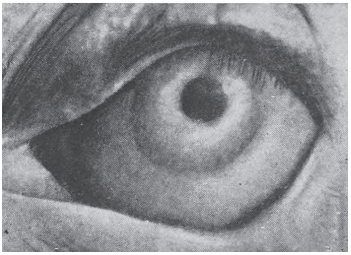

Рис. 1. Раненый П. Операция пересадки роговицы. Состояние после операции.

Рис. 2. Раненый О. Операция пересадки роговицы. Состояние после операции.

Итак, из 19 случаев повышения зрения в пяти оно повысилось при полупрозрачном приживлении. Улучшение зрения, правда, незначительное, наблюдалось и при мутных приживлениях. В этих случаях улучшение зрения стояло в связи с проведенной тканевой терапией, к которой следует отнести и лечебное влияние пересаженного трансплантата, оказывающего воздействие на окружающую ткань бельма и на глаз в целом.

Просветление бельм под влиянием тканевой терапии и кератопластики наблюдалось в 48 случаях (38,7 %), причем в 14 случаях оно было значительным. Тканевая терапия вызывала также частичное рассасывание пленок позади трансплантата и просветление помутнений трансплантата. Таким образом, тканевая терапия не только являлась подготовкой к операции, но и играла важную роль в послеоперационный период, способствуя повышению оптических результатов пересадки роговицы.

Чтобы закончить изложение результатов операции, следует отметить, что, кроме 19 случаев значительного повышения зрения, небольшое улучшение (на несколько сотых) наблюдалось еще на 22 глазах, что следует учесть при оценке эффективности пересадки роговицы при травматических бельмах.

Эффективность пересадки роговицы можно подтвердить некоторыми историями болезни.

П., 1907 г. рождения, ранен осколком фугасной бомбы 21.VII 1941 г. в оба глаза. При осмотре через 6 месяцев роговицы обоих глаз диффузно мутны. В центре муть интенсивнее. По периферии, у лимба, заметна узкая полоска полупрозрачной роговицы, через которую просвечивает мелкая камера, атрофичная радужка и неправильной формы зрачок. Рефлекса с глазного дна не заметно. Внутриглазное давление нормально. Острота зрения правого глаза равна 0,03, левого — 0,075.

6.III 1942 г. произведена лечебная пересадка консервированной трупной кожи на область живота, после чего роговица правого глаза несколько просветлела с периферии, а острота зрения повысилась до 0,05, на левом глазу она осталась без изменений.

Через 9 месяцев после ранения произведена частичная сквозная пересадка роговицы на левом глазу трепаном ФМ-3 (В. П. Филатов). Через 2 недели после операции трансплантат полупрозрачен. Острота зрения равна 0,06. К концу третьей недели, ввиду начавшегося помутнения трансплантата, произведена имплантация консервированной плаценты под конъюнктиву глазного яблока, после чего трансплантат просветлел и зрение повысилось до 0,3 с + 6,0D.

Через 3 месяца после операции на левом глазу произведена кератопластика на правом глазу также трепаном ФМ-3. В послеоперационный период трансплантат совершенно прозрачен, несколько выстоит. Острота зрения равна 0,2. Появившаяся на третьей неделе муть в средних слоях трансплантата в значительной степени рассосалась после курса инъекций рыбьего жира и аутогемотерапии. Раненый выписан через 7½ месяцев после операции на левом глазу и через 4 месяца после операции на правом глазу. При выписке острота зрения правого глаза равна 0,4, левого — 0,2.

В июне 1945 г. от раненого получено сообщение, что зрение у него сохранилось; он занимается сапожным ремеслом. Срок наблюдения — свыше трех лет (рис. 1).

В данном случае пересадка роговицы значительно повысила зрение обоих глаз, тканевая же терапия сыграла большую роль в окончательных результатах операции (просветление бельма до операции и в послеоперационный период).

О., 1896 г. рождения. Диагноз: правый глаз — частично спаянное бельмо, афакия.

Левый глаз отсутствует. Ампутационные культи обоих предплечий. Ранен осколками мины в обе руки, оба глаза и лицо 24.XII 1944 г. Энуклеация левого глаза сделана через 5 дней после ранения. В Ташкенте произведена иридэктомия на правом глазу.

При поступлении в глазной госпиталь 9.XI 1945 г.: правый глаз — конъюнктива склеры густо импрегнирована частицами взрывчатого вещества. Через середину роговицы в вертикальном направлении проходит спаянный рубец. Кнутри и кнаружи рубца роговица полупрозрачна. Камера мелкая. От 1 до 3 часов заметна колобома радужки. Зрачок заращен, спаян с бельмом. Рефлекса с глазного дна через колобому не видно из-за мути в роговице. Зрение — правильная проекция света. Внутриглазное давление равно 28 *мм* ртутного столба по Маклакову.

После тканевой подготовки (50 инъекций экстракта алоэ и одна имплантация консервированной кожи) 1.II 1946 г. сделана операция частичной сквозной пересадки роговицы трепаном ФМ-3 (В. П. Филатов). Операция протекала со значительными осложнениями. Во время трепанации выпало большое количество стекловидного тела, которое отрезано ножницами Веккера. Трансплантат пришит соответственно 12 часам. В послеоперационный период трансплантат прозрачен. На 12 часах имеется ограниченное помутнение в месте наложения шва. Через месяц после операции внутриглазное давление начало повышаться. 29.III 1946 г. ввиду повышения внутриглазного давления сделана операция Лагранжа с двойным конъюнктивальным покрытием по методу В. П. Филатова. Тензия урегулировалась. В послеоперационный период продолжали тканевую терапию.

Через год после операции трансплантат прозрачный (рис. 2). Помутнение на 12 часах в месте наложения роговичного шва рассосалось. Отмечается резкое просветление роговицы, особенно в верхневнутреннем квадранте. С носовой стороны имеется пленка, выступающая из-за пограничного кольца на 2 *мм*. На протяжении всего срока наблюдения наклонности к прогрессированию пленки не отмечается. Еще держится помутнение в стекловидном теле. Сосок зрительного нерва виден в тумане. Острота зрения равна 0,1. Поле зрения сужено концентрически до 40–55°. Раненый не нуждается в посторонней помощи, самостоятельно ходит, читает заголовки газет.

Данный случай интересен тем, что, несмотря на неблагоприятную почву для пересадки роговицы и тяжелые осложнения во время операции, окончившиеся пришиванием трансплантата, последний все же прижил прозрачно. При этом даже рассосалось помутнение в месте наложения роговичного шва. Произведенная антиглаукоматозная операция нового типа в виде фистулизации с двойным конъюнктивальным покрытием урегулировала внутриглазное давление, которое в течение 10 месяцев остается нормальным.

Г., 1911 г. рождения. Диагноз: правый глаз отсутствует; левый глаз — тотальное спаянное бельмо. Ампутационная культя левой голени. Ранен 12.IV 1944 г. в оба глаза при взрыве противопехотной мины. Правый глаз энуклеирован через месяц после ранения. В 1945 г. на левом глазу дважды производились антиглаукоматозные операции.

При поступлении в госпиталь 13.VI 1946 г. роговица левого глаза представляет собой тотальное, грубо спаянное бельмо, пронизанное большим количеством поверхностных сосудов. С периферии бельма виден полупрозрачный ободок. Передняя камера не заметна. Внутриглазное давление нормально. Зрение — правильная проекция света. После тканевой подготовки (26 инъекций экстракта алоэ и 1 имплантация консервированного листа алоэ) 17.VII сделана операция частичной сквозной пересадки роговицы трепаном ФМ-3 (С. Ф. Кальфа). Операция прошла гладко. В первые дни после операции трансплантат прозрачен, за ним видна гифема, которая рассосалась на четвертый день. Появилось зрение, равное счету пальцев у лица. Через 3½ месяца после операции трансплантат оставался прозрачным, за ним на 6 часах заметна пленка, выступающая из-за пограничного кольца на 1 *мм*. На сумке хрусталика — отложение пигмента. Экскавация соска зрительного нерва, местами доходящая до края. Острота зрения равна 0,8. Границы поля зрения в норме. В послеоперационный период раненый получал тканевую терапию и осмотерапию.

В данном случае при наличии грубого бельма, осложненного вторичной глаукомой, дважды оперированной (случай относится по классификации к пятой группе), трансплантат прижил прозрачно; достигнуто полное восстановление зрения.

Х., 1909 г. рождения, поступил в госпиталь в январе 1945 г. по поводу тотального спаянного бельма и секундарной глаукомы правого глаза. Левый глаз отсутствует. Ранен в октябре 1943 г. осколками снаряда. В одном из крупных глазных госпиталей произведена иридэктомия, не давшая повышения зрения. При поступлении на правом глазу — густое рубцовое васкуляризованное бельмо, занимающее всю роговицу. Бельмо выпячено, сращено с радужкой, камера мелкая. В радужке колобома, заросшая пленкой. Зрачка не видно. Тензия повышена, острота зрения равна движению руки перед лицом при правильной проекции света. После подготовки тканевой терапией в феврале 1945 г. была произведена антиглаукоматозная иридэктомия (В. П. Филатов); зрение не повысилось. Внутриглазное давление при двукратном впускании пилокарпина урегулировалось.

4.V 1945 г. операция частичной сквозной пересадки роговицы трепаном ФМ-1 (В. П. Филатов). Через месяц трансплантат прозрачен. Позади него серая пленка полулунной формы. Через свободную от пленки часть трансплантата виден организованный экссудат и помутнение стекловидного тела. Острота зрения равна 0,04 с + 10,0D. Поле зрения резко сужено — до 10–15°. Под влиянием повторной тканевой терапии экссудат в стекловидном теле частично рассосался. Острота зрения повысилась до 0,1. Поле зрения значительно расширилось и достигло кнаружи 60°. Внутриглазное давление под пилокарпином нормально. Раненый самостоятельно ходит, читает крупный шрифт. Трансплантат сохраняет прозрачность в течение всего срока наблюдения — 3½ года.

В данном случае наличие груборубцового эктатического бельма, секундарной глаукомы и заращение колобомы пленкой делали прогноз неблагоприятным. Несмотря на ряд осложняющих моментов со стороны бельма и изменений в заднем отделе глаза, пересадка роговицы и повторная тканевая терапия привели к значительному восстановлению зрения и частичной трудоспособности раненого.

П., поступил в госпиталь 9.IV 1946 г. по поводу тотального спаянного бельма левого глаза. Правый глаз отсутствует. Ранен 5.VIII 1944 г. осколками мины. При поступлении на левом глазу — груборубцовое эктатическое, значительно васкуляризованное бельмо, занимающее всю роговицу, за исключением узкого ободка в 0,5–1 *мм*, где роговица полупрозрачна. Бельмо спаяно с радужкой; передняя камера мелкая, радужка атрофична. Зрение равно светоощущению, проекция света правильная. Внутриглазное давление нормально. На рентгенограмме в области левой глазницы проецируется тень, подозрительная на инородное тело. Под влиянием тканевой терапии (инъекции экстракта листьев алоэ и имплантации консервированной автоклавированной плаценты) отмечалось просветление бельма по периферии. 7.VIII 1946 г. операция частичной сквозной пересадки роговицы трепаном ФМ-3 (С. Ф. Кальфа). В трепанационном отверстии обнаружена плотная соединительнотканная шварта, которая была частично иссечена. Трансплантат прижил прозрачно. В шварте имеется отверстие, через которое получается слабый рефлекс с глазного дна. Через 4 месяца после трансплантации повысилось внутриглазное давление. 18.XII произведена иридэктомия. Внутриглазное давление нормализовалось. При выписке трансплантат прозрачен, за ним плотная белесоватая шварта. Внутриглазное давление при двукратном впускании пилокарпина в пределах нормы. Зрение равно 0,04. Поле зрения сужено до 20–40°. Раненый самостоятельно передвигается. Срок наблюдения — 8 месяцев. Этот случай, при наличии ряда неблагоприятных условий для пересадки и глаукомы в послеоперационный период, потребовавший антиглаукоматозной операции, закончился прозрачным приживлением трансплантата и повышением зрения от светоощущения до 0,04. Раненому предстоит операция — капсулэктомия, после которой возможно дальнейшее повышение зрения.

Таким образом, по личным наблюдениям авторов, пересадка роговицы при бельмах после боевых повреждений дала 17,7 % прозрачных приживлений (22 из 124 операций); при не пригодных для трансплантации бельмах четвертой и пятой групп процент прозрачных приживлений составил 14,4 (15 из 104), что по сравнению с 10 % успешности, полученных на мало подходящих для кератопластики бельмах мирного времени, является значительным шагом вперед.

Повышение остроты зрения достигалось еще чаще. Только раненые со значительным улучшением зрения и с известным восстановлением трудоспособности составляли 15,3 %, а общий процент успешности в отношении восстановления зрения, считая и незначительные улучшения, достигал 33. Такие результаты, полученные на материале, состоящем в основном (84 %) из не пригодных для трансплантации бельм, являются весьма благоприятными.

На основании полученных результатов следует прийти к заключению, что операция пересадки роговицы при бельмах военного времени заслуживает не только дальнейшего изучения, но и самого широкого применения.

Для этого необходимо проведение ряда следующих мероприятий:

1) подготовка еще большего количества окулистов, владеющих техникой этой операции, путем прохождения специальных трехмесячных курсов по пересадке роговицы;

2) еще большее увеличение глазных коек в лечебных учреждениях, обслуживающих инвалидов Великой Отечественной войны;

3) увеличение производства глазного инструментария, в том числе и для пересадки роговицы.

Проведение в жизнь указанных мер приведет к внедрению пересадки роговицы в практику работы не только в крупных офтальмологических центрах, но и в периферийных учреждениях.

Широкое распространение пересадки роговицы явится крупным вкладом в дело борьбы со слепотой в результате боевых повреждений и даст возможность восстановить зрение у многих инвалидов Великой Отечественной войны.

ЧАСТИЧНАЯ СКВОЗНАЯ ПЕРЕСАДКА РОГОВИЦЫ ТРЕПАНОМ ФМ-3 С ДИАМЕТРОМ КОРОНКИ 5,05 мм[51]

Одесская офтальмологическая школа достигла замечательных успехов в разработке проблемы борьбы со слепотой на почве бельм при помощи операции кератопластики.

Большой процент (65) прозрачных приживлений трансплантата в значительной мере получен благодаря коренной реформе в операционной технике (В. П. Филатов). Благодаря изобретению ручного трепана (ФМ-3) операция частичной сквозной пересадки роговицы стала совершенно безопасной и технически легко выполнимой. Трепан ФМ-3 с диаметром коронки 4,05 *мм* нашел широкое применение в нашей стране.

Большой теоретический и практический интерес представляет изучение вопроса о пересадке роговицы трепаном ФМ-3 с большим диаметром коронки.

Школой В. П. Филатова, Эльшнигом и др. установлено, что прозрачное приживление роговичного трансплантата чаще всего наблюдается в тех случаях, когда последний окружен нормальной роговичной тканью. Большинство бельм занимает поверхность, превышающую 4 *мм*, поэтому заранее можно полагать, что более полное иссечение бельма создаст более благоприятные условия для прозрачного приживления трансплантата. Возможно, что большее иссечение бельма обеспечит лучший функциональный и косметический эффект операции, хотя нельзя игнорировать общеизвестный факт, что больший лоскут трансплантата имеет меньше шансов для прозрачного приживления.

Чтобы выяснить этот вопрос, мы провели наблюдения за частичной сквозной пересадкой роговой оболочки, произведенной трепаном ФМ-3 с диаметром коронки 5,05 *мм*.

Приступая к этой работе, мы учли благоприятные результаты, полученные в эксперименте на кроликах И. А. Вассерманом и Л. М. Кобзарь. Следует отметить, что по предложению В. П. Филатова Вассерман провел 42 опыта пересадки кроликам трупной консервированной при температуре 2–4° выше нуля роговицы кролика. Образование отверстия в глазу кролика произведено было трепаном ФМ-3 с диаметром коронки 5,05 *мм*. Прозрачных приживлений получено 11 (26,2 %), полупрозрачных — 13 (31 %), мутных — 8 (19 %), потеря лоскута отмечена в четырех случаях (9,5 %) и инфекция — в шести случаях (14,3 %).

---

[51] Совместно со ст. научн. сотр. Д. Г. Бушмичем и канд. мед. наук Ш. Ю. Збар. Впервые опубликовано в «Уч. записках Укр. эксперим. ин-та глазных болезней им. акад. В. П. Филатова», т. II, 1952, стр. 119–125.

Л. М. Кобзарь оперировала трепаном Гиппеля с диаметром коронки 5 *мм*. На роговичный дефект живого кролика укладывался роговичный лоскут мертвых кроликов. Прозрачное приживление получено в 15–20 % случаев. Только в единичных случаях имело место применение больших трепанов в клинике.

При применении 5-миллиметрового трепана Н. И. Медведев получил (1934, 1939) мутное приживление у четырех больных, у одного — прозрачное, у одного — почти прозрачное.

А. Г. Васютинский отмечал (1935, 1938) прозрачное приживление у одной больной при двусторонней пересадке роговицы 5-миллиметровым трепаном.

И. А. Вассерман с оптической целью произвел в 1940 г. несколько операций частичной сквозной пересадки роговицы 5-миллиметровым трепаном. В одном случае получено прозрачное, в двух — полупрозрачное приживление трансплантата.

Наблюдения упомянутых авторов не дают основания делать какие-либо выводы из-за их малочисленности.

Переходим к результатам наших наблюдений.

Всего нами было произведено 16 операций частичной сквозной пересадки роговой оболочки трепаном ФМ-3 с диаметром коронки 5,05 *мм* для реципиента и 5 *мм* — для донора. Для пересадки брались исключительно глаза трупа, консервированные при 2–4° С выше нуля в течение 24–72 часов. Как уже доказано школой акад. Филатова, возраст донора не имеет значения для характера приживления трансплантата, поэтому он нами не учитывался.

В отношении пола наш материал распределяется таким образом: операции подвергались 12 женщин и четверо мужчин; из них до 20 лет было 2 больных, до 30 лет — 10, до 40 лет — 1, до 50 лет — 3.

Характеристику материала как почвы для пересадки роговицы дает табл. 1, в которой бельма распределены на 5 категорий согласно классификации акад. Филатова и ст. науч. сотр. Бушмича. По этой классификации, к первой группе принадлежат центрально расположенные бельма не более 6 *мм* в диаметре, при наличии нормальной передней камеры, отсутствии синехий, при нормальной тензии и нормальной кривизне роговицы. Ко второй группе относятся бельма более 6 *мм* в диаметре, на глазах с нормальной передней камерой, без синехий или при наличии единичных синехий, при нормальной тензии и нормальной кривизне роговицы. К третьей группе принадлежат бельма со слабой или выраженной васкуляризацией, при отсутствии или наличии передних синехий (могут быть синехии, занимающие от 1/3 до 2/3 радужной оболочки), при нормальной тензии и нормальной кривизне роговицы. К четвертой группе относятся сосудистые бельма, умеренно уплощенные или эктазированные, при наличии передних синехий, с нормальной тензией, затем — сосудистые бельма с частичными наращениями конъюнктивы (не более половины роговицы), с синехиями или без них, при нормальной тензии и нормальной кривизне роговицы. И, наконец, бельма при наличии афакии (сосудистые или бессосудистые, с синехиями или без них), с нормальным внутриглазным давлением. К пятой группе принадлежат бельма на глазах с повышенным внутриглазным давлением (сосудистые или бессосудистые, с синехиями или без них, при нормальной кривизне роговицы, с уплощением или эктазией ее, с наращением конъюнктивы или без него), бельма с наращением конъюнктивы более половины роговицы, затем бельма после химических ожогов, после ксероза, бельма с наличием фистулы в роговой оболочке, стафиломы и буфтальмы[52].

---

[52] Подробно о классификации бельм см. «Офтальмологич. журн.», 1947, в. 1. статья акад. Филатова и Бушмича.

Таблица 1

Этиология бельма	Количество случаев	Категория бельма	
		3-я	4-я
Язва после кори	2	1	1
» » гриппа	1	1	-
» » скрофулеза	2	1	1
» неизвестной этиологии	8	7	1
Паренхиматозный кератит	3	3	-
Всего	16	13	3

Из табл. 1 видно, что большинство глаз по состоянию бельма относится к третьей категории (13 случаев), к четвертой категории — 3 случая. Эти данные свидетельствуют о том, что в нашем материале не было случаев, абсолютно показанных к пересадке роговицы, т. е. первых двух категорий. Что касается этиологии бельм, то 13 из 16 получены в результате перенесенного язвенного воспаления роговицы. Эти бельма были груборубцовые, спаянные с радужной оболочкой и васкуляризованные в той или иной степени. Несмотря на неблагоприятную почву для пересадки, все же прозрачное приживление трансплантата получено в семи случаях (43,7 %), полупрозрачное — в девяти (56,3 %). Мутных приживлений не было. Биологический результат приживления с учетом этиологии и категории бельма иллюстрируется данными табл. 2.

Таблица 2

Этиология бельма	Характер приживления			
	прозрачное		полупрозрачное	
	Категория бельма			
	3-я	4-я	3-я	4-я
Язва после кори	-	1	1	-
» » гриппа	-	-	1	-
» » скрофулеза	1	1	-	-
» неизвестной этиологии	3	-	4	1
Паренхиматозный кератит	1	-	2	-
Всего	5	2	8	1

Функциональный успех пересадки роговой оболочки указан в табл. 3 и 4, причем учтена также категория и этиология бельма.

Таблица 3

Количество случаев	Категория бельма	Повышение зрения			
		до 0,01	до 0,05	до 0,1	до 0,8
12	3-я	2	4	3	3
3	4-я	1	2	-	-

В одном случае мы наблюдали ухудшение остроты зрения из-за вторичной глаукомы (табл. 4).

Таблица 4

Этиология бельма	Количество случаев	Повышение зрения			
		до 0,01	до 0,05	до 0,1	до 0,8
Язва после гриппа	1	1	-	-	-
» » кори	2	1	1	-	-
» » скрофулеза	2	-	2	-	-
» неизвестной этиологии	8	1	3	2	2
Паренхиматозный кератит	2	-	-	1	1
Всего	15	3	6	3	3

Из этих таблиц видно, что повышение остроты зрения до 0,1 получено в трех случаях и до 0,8 — тоже в трех случаях.

Один случай прозрачного приживления трансплантата не дал повышения остроты зрения из-за повышенного внутриглазного давления в послеоперационный период. Помимо упомянутого случая вторичной глаукомы, имело место повышение внутриглазного давления еще в двух случаях. Надо учесть, что большинство глаз, имевших бельма, спаянные с радужкой, были предрасположены к глаукоме.

Из других осложнений послеоперационного периода следует отметить ирит (1 случай) и легкий увеит (5 случаев), при которых наблюдалось высыпание отдельных преципитатов на задней поверхности трансплантата. Эти осложнения довольно быстро проходили под влиянием тканевой терапии.

Безреактивное течение наблюдалось в трех случаях прозрачного приживления трансплантата.

Следующая краткая выписка из истории болезни № 5569 иллюстрирует безреактивное течение послеоперационного периода.

Больная Ю., 38 лет (ист. бол. № 5569), поступила по поводу центрального бельма роговицы правого глаза и близорукости левого глаза. В 1948 г. заболел правый глаз. При осмотре обнаружено на правом глазу густое бельмо, спаянное с радужкой. Острота зрения равна 0,05. На левом глазу — густое бельмо, спаянное с радужкой. Острота зрения равна 0,05. На левом глазу — хориоретинальный очаг в области желтого пятна. Рефракция — близорукость (—19,0D). Острота зрения равна 0,05, коррекция не улучшает. После подготовительной тканевой терапии произведена 23.VI 1949 г. частичная сквозная пересадка роговицы правого глаза трепаном ФМ-3 с диаметром коронки 5,05 *мм*. При операции отсечена радужка, припаянная к диску бельма; 2.VI 1949 г. срезана конъюнктивальная лента. Глазное яблоко без инъекции, трансплантат прижил прозрачно. Острота зрения равна 0,2. В дальнейшем глаз оставался все время спокойным, трансплантат прозрачный, и острота зрения повысилась с 0,05 до 0,8. Срок наблюдения — 7 месяцев.

Из сводной таблицы видно, что бельма, подвергшиеся пересадке роговой оболочки при помощи трепана ФМ-3 с диаметром коронки 0,05 *мм*, были мало благоприятны для операции. Тем не менее нами получены ободряющие результаты: в трех случаях острота зрения повысилась до 0,7–0,8, в трех — до 0,1, в шести случаях острота зрения повысилась до 0,05 или оставалась на прежнем уровне из-за имевшейся у больного амблиопии; в одном случае зрение несколько снизилось из-за резкого повышения внутриглазного давления в послеоперационный период.

Эльшниг считает, что срок наблюдения у больных после операции пересадки роговицы должен быть не меньше девяти месяцев.

В. П. Филатов полагает, что срок наблюдения можно сократить до четырех месяцев, т. е. прозрачное приживление трансплантата можно считать стойким,

если после операции прошло 4 месяца, в случае безреактивного послеоперационного течения. В нашем материале было:

7 случаев со сроком наблюдения свыше 6 месяцев
4 случая » » » около 4 »
3 » » » » от 2 до 3 »
2 » » » » от 1 до 3 »

№ истории болезни	Фамилии больных	Диагноз	Пол	Возраст (в годах)	Категория бельма
6147	К.	Бельмо, спаянное с радужкой	ж	21	3
5243	К.	То же	м	21	3
5463	О.	» »	ж	42	3
6232	Г.	» »	»	25	4
6047	М.	» »	»	29	4
6209	З.	» »	»	24	4
6150	В.	» »	»	25	3
6375	С.	Состояние после пересадки роговицы	»	21	3
6501	М.	Бельмо, спаянное с радужкой	м	49	3
6112	А.	То же	ж	32	3
6013	М.	Васкуляризованное бельмо	м	30	3
6042	Ш.	То же	»	50	3
6100	Б.	» »	ж	19	3
5569	Ю.	Помутнение роговицы	»	38	3
6272	В.	То же	»	19	3
6044	К.	» »	»	21	3

Примечание. Осложнений при операции не было.

Таким образом, мы в семи случаях имели возможность наблюдать больных свыше шести месяцев; в остальных 10 наблюдения продолжаются.

Немногочисленный материал все же благодаря идентичности течения процесса приживления трансплантата у всех больных позволяет считать, что пересадка роговицы 5-миллиметровым трепаном дает хорошие результаты. Несмотря на неблагоприятный для пересадки материал, все же нами получены хорошие результаты.

Выводы, которые мы позволяем себе сделать на основании вышеизложенного, несмотря на короткие сроки наблюдения, сводятся к следующему.

1. Пересадка роговицы трепаном ФМ-3 с диаметром коронки 5,05 *мм* дает вполне удовлетворительные результаты. Прозрачное приживление трансплантата на бельмах третьей и четвертой категорий получено в семи случаях.

2. Частичная сквозная пересадка роговой оболочки 5-миллиметровым трепаном ФМ-3 показана в случаях, когда поверхность бельма превышает 4 *мм*, но не занимает всей площади роговицы.

Сводная таблица

Этиология бельма	Дата операции	Характер приживления	Острота зрения		Сроки наблюдения (в месяцах)
			до операции	после операции	
Язва неизвестной этиологии	22.IX	Полупрозр.	0,03	0,03	3
То же	18.V	»	0,01 эксцентрич. (амблиопия)	0,02	7
» »	16.VI	»	0,03	0,1	6
» »	24.X	»	0,01	0,01	8
Язва после кори	9.IX	Прозр.	Движ. руки перед лицом эксцентрич. (амблиопия)	0,02	3,5
Язва после скрофулеза	I9.X	»	0,03 эксцентрич.	0,04 (амблиопия)	7
Язва неизвестной этиологии	7.X	»	0,03	0,7	2,5
Паренхиматозный	1.XI	Полупрозр.	0,06	0,06	1,5
Язва неизвестной этиологии	29.XI	Прозр.	0,03	0,01	1
Язва после кори	19.IX	Полупрозр.	0,01 эксцентрич.	0,01 (амблиопия)	3
Язва после гриппа	6.IX	»	Счет пальцев 10 см	0,01 эксцентрич. (амблиопия)	3,5
Язва неизвестной этиологии	3.IX	»	Счет пальцев 15 см	0,03 эксцентрич. (амблиопия)	2,5
Язва после скрофулеза	6.X	Прозр.	Счет пальцев у лица	0,05	11
Язва неизвестной этиологии	23.VI	»	0,05	0,8	7
Паренхиматозный кератит	21.X	Полупрозр.	0,02	0,1	7
То же	3.X	Прозр.	0,06	0,8	2,5

О ПЕРЕСАДКЕ РОГОВИЦЫ У ДЕТЕЙ[53]

Значение своевременного и правильного развития органа зрения для осуществления связи организма с внешней средой не требует доказательств.

С этой точки зрения особого внимания заслуживают мероприятия, направленные на охрану зрения в детском возрасте, профилактику детской слепоты и восстановление утраченного зрения в ранние годы жизни.

В проблеме борьбы со слепотой на почве бельм путем пересадки роговицы вопрос о производстве этой операции у детей должен занять важное место.

На необходимость расширения возрастных границ для пересадки роговицы и на целесообразность производства этой операции в ранние годы жизни уже указывалось.

В монографии «Оптическая пересадка роговицы и тканевая терапия» (В. П. Филатов, 1945) были высказаны следующие соображения: «Принципиальных оснований для того, чтобы отказываться от операции у детей, нет, но надо обеспечить в учреждении все средства для ухода за ребенком после операции. Индивидуальные качества последнего, конечно, должны быть приняты во внимание. Надо иметь в виду, что у детей обычно прибегают к общему наркозу, что осложняет операцию». И далее: «Теоретические же соображения о регенераторных свойствах тканей говорят, скорее, в пользу производства операции у детей при наличии у них таких бельм, стойкость которых не вызывает сомнений. Конечно, восстановление зрения как фактора общего развития ребенка нужно предпринимать как можно раньше».

Клинические наблюдения полностью соответствуют этому заключению. Успешные случаи пересадки роговицы у детей, произведенной В. П. Филатовым в 1934–1936 гг., представлены в работах Л. П. Шмульяна (1938), И. А. Вассермана (1939) и в упомянутой выше монографии. Они характеризуют практическую ценность этой операции в детском возрасте.

В настоящее время в Украинском экспериментальном институте глазных болезней произведено более 100 операций пересадки роговицы у детей. Число благоприятных исходов значительно возросло. С достижением благоприятных результатов и по мере накопления клинических наблюдений возрастные границы применения операции последовательно расширялись. В 1934 г. самому младшему из оперированных было 9 лет; в 1935 г. — 8 лет; в 1936 г. — 7 лет, в 1949 г. — 2½ года, в 1952 г. — 1 год и 8 месяцев.

---

[53] Совместно со ст. науч. сотр. С. А. Бархаш. Впервые опубликовано в «Офтальм. журн.», 1953, в. 4, стр. 195–202.

Наши клинические наблюдения свидетельствуют о возможности и целесообразности распространения пересадки роговицы на детский возраст. Существует, однако, и противоположная точка зрения. Эльшниг полагал, что пересадку роговицы детям до 15 лет производить нельзя из-за беспокойного поведения их в послеоперационный период. Эта точка зрения была основана на неблагоприятных клинических данных. Так, из 35 операций пересадки роговицы у детей, опубликованных Ашером из клиники Эльшнига, в 10 случаях наблюдалось отпадение трансплантата и ни в одном не наступило прозрачного приживления. Такие неблагоприятные клинические данные поддерживали преувеличенные опасения по поводу пересадки роговицы у детей и тормозили развитие этого вопроса.

Мнение Эльшнига и до сего времени довлеет за рубежом, где пересадка роговицы детям почти не производится.

В то же время важность разработки этого вопроса не подлежит сомнению. Известно, что помутнения роговой оболочки и бельма у детей как следствие разнообразных заболеваний роговицы (на почве скрофулеза, некоторых инфекционных заболеваний, травм и т. д.) встречаются чаще других поражений органа зрения и чаще обусловливают понижение зрения и слепоту[54]. В связи с этим социальное значение различных мероприятий, направленных на предупреждение и устранение поражений роговой оболочки и бельм у детей, весьма велико. В комплексе этих мероприятий определенное место должно принадлежать и пересадке роговицы, как одной из мер борьбы со слепотой от бельм у детей.

К мнению В. П. Филатова о целесообразности пересадки роговицы в детском возрасте присоединяется ряд отечественных окулистов (Копп, Вассерман, Ерошевский и др.), которые тоже производят эту операцию у детей. Однако клинические наблюдения по этому поводу невелики. Несмотря на принципиальное согласие отечественных офтальмологов в вопросе о необходимости пересадки роговицы у детей, операция эта не получила еще достаточного распространения. Специальных работ в этом направлении нет. Многие стороны вопроса не изучены. Сведения об отдельных операциях пересадки роговицы у детей затеряны в общих отчетах по пересадке роговицы.

Между тем пересадка роговицы у детей по условиям ее проведения не может быть полным повторением операции у взрослых. Отличие составляют: подготовка детей к операции, течение ее в условиях наркоза, организация послеоперационного ухода и т. д.

Надо полагать, что и процессы приживления трансплантата, и вся клиника послеоперационного периода при детальном ее изучении могут оказаться несколько иными, чем при пересадке роговицы у взрослых.

Такие же соображения возникают и по поводу результатов этой операции в детском возрасте, которые до сего времени еще не проанализированы на достаточном количестве клинических наблюдений. В связи с этим вопросы пересадки роговицы в детском возрасте являются новыми в проблеме пересадки роговицы в целом, и разработка их приобретает большое практическое значение.

Изучению подлежат: подготовка детей к операции, течение ее в условиях наркоза, особенности техники, процессы приживления трансплантата, организация послеоперационного ухода, результаты операции, показания к ней и т. д.

Не имея возможности детально рассмотреть все перечисленные вопросы, мы в настоящей работе коснемся только общих условий проведения этой операции у детей и представим результаты ее по данным института за последние 5 лет.

---

[54] Покровский, «Архив офтальм.», 1927; Шмульян, «Рус. офтальм. журн.», 1931.

За период с 1947 по 1952 г. произведено 73 операции частичной сквозной пересадки роговицы детям в возрасте от 2½ до 15 лет; детям до 10 лет произведена 31 операция, с 11 до 15 лет — 42. Наибольшее число операций приходится на возрастную группу 6–12 лет. В 15 лет произведено только 2 операции.

Подготовке детей к пересадке роговицы и организации ухода за детьми в послеоперационный период должно быть уделено самое серьезное внимание, поскольку от правильного проведения всех необходимых в этом направлении мероприятий в значительной мере зависит благоприятный исход операции.

Предоперационный период при пересадке роговицы у детей включает: проведение ряда общих и специальных исследований организма, изучение индивидуальных особенностей ребенка, подготовку к операции путем применения некоторых общеукрепляющих, стимулирующих, профилактических и иногда лечебных средств; сюда относится, например, применение витаминов, тканевых препаратов, кварца, сульфамидов, пенициллина, бромидов и т. д. Кроме того, этот период имеет определенное значение для привыкания ребенка к условиям новой обстановки и режиму лечебного учреждения, для проведения некоторых исследований, манипуляций и т. д. В этот период устанавливается определенный контакт детей с медицинским персоналом, без которого затруднительно проведение не только послеоперационного ухода, связанного с целым рядом ограничений (длительный постельный режим, ношение налокотников, бинокулярной повязки) и неприятных для детей манипуляций (перевязки, закапывание капель, осмотры глаз), но и необходимых исследований, особенно функций органа зрения. Осуществление этих задач требует упорной методической работы всего медицинского персонала детского отделения и широкого применения мер воспитательного порядка.

Надо отметить, что обстановка детского глазного отделения или специально детских палат при глазных больницах и клиниках благоприятствует работе в этом направлении. Впечатление о невозможности произвести пересадку роговицы и осуществить послеоперационный режим у некоторых детей, по мере пребывания их в отделении, с течением времени рассеивается. Однако в отдельных случаях у особо возбудимых и беспокойных детей рационально иногда отложить операцию на некоторое время и перенести ее на более старший возраст.

Останавливаясь на частных вопросах обследования и подготовки детей к пересадке роговицы, следует упомянуть о необходимости проведения исследований, связанных с предстоящим применением наркоза (исследование сердечно-сосудистой системы, органов дыхания и т. д.). Эти исследования обязательны в отношении детей всех возрастов, поскольку операция, проведение которой предполагается под местной анестезией, может закончиться и общим наркозом.

Очень важен учет анамнестических данных в отношении перенесенных общих заболеваний. Операция пересадки роговицы не должна производиться у детей ослабленных, с пониженным питанием, перенесших недавно какое-либо общее заболевание, а также у детей, находившихся в контакте с инфекционными больными.

Показателем общего состояния организма является вес ребенка, поэтому необходимы регулярные наблюдения в этом направлении. Объектом тщательного исследования у детей должен быть кожный покров ввиду его легкой ранимости, частоты повреждений и быстроты распространения кожных поражений по поверхности тела в детском возрасте.

Обязательной является санация полости рта. Рентгенологическое обследование. При наличии глистов — дегельминтизация.

Полезную роль при подготовке детей к пересадке роговицы играет тканевая терапия. Значение тканевой терапии как стимулирующего фактора отмечено рядом педиатров. Ценные данные в этом отношении получены проф. Гранат.

В настоящее время установлено также благотворное влияние тканевой терапии как способа предупреждения послеоперационных инфекций. Поэтому применение тканевых препаратов в период подготовки детей к операции и в послеоперационный период имеет полное основание.

У большинства детей старше 7–8 лет можно производить операцию пересадки роговицы под одним лишь местным обезболиванием. Дети моложе этого возраста обычно подвергаются общему наркозу. Выбор удобного вида наркоза является очень существенной задачей при проведении пересадки роговицы у детей. Наиболее широко применяемый в детской хирургии эфирный наркоз неудобен при глазных операциях вообще и особенно при пересадке роговицы. Наркозная маска стесняет и без того малое операционное поле. Возбуждение, беспокойство, иногда позывы к рвоте и рвотные движения во время операции могут весьма вредным образом отразиться на ее течении.

Удобнее неингаляционные наркозы, в частности гексеналовый наркоз в форме внутривенного введения гексенала. Этот вид наркоза лишен недостатков, свойственных ингаляционным наркозам. Операционное поле свободно. Сон наступает быстро, без явлений удушья. Сон спокойный, глубокий, близкий по течению к физиологическому. Особенно полезным качеством этого наркоза при пересадке роговицы у детей является то, что сон продолжается довольно длительное время после операции (6–8 часов). Это обстоятельство благоприятствует укреплению трансплантата в ложе в первые часы после операции.

У маленьких детей при затруднениях с внутривенным способом введения гексенала он может быть введен внутримышечно. Однако этот способ менее надежен, и для достижения глубокого сна требуется иногда (у детей более старшего возраста) добавление небольшого количества эфира. Все же комбинированный гексенало-эфирный наркоз всегда предпочтительнее одного эфирного наркоза, так как течение сна более спокойное, маска после дачи эфира может быть удалена, сон после операции так же длителен, как и при внутривенном введении гексенала.

Мы применяем гексеналовый наркоз с различной методикой введения гексенала при самых разнообразных глазных операциях у детей в течение нескольких лет. Вредных последствий не наблюдалось.

Техника пересадки роговицы у детей не отличается существенными особенностями от техники обычной частичной сквозной пересадки роговицы, разработанной В. П. Филатовым, и техники почти полной пересадки роговицы, разработанной Н. А. Пучковской. Можно указать на целесообразность применения инструментария несколько меньших размеров, чем у взрослых. Так, например, диадема Филатова — Кальфа должна быть различных размеров, в соответствии с возрастом и размерами лица детей. Кроме того, для операций в условиях наркоза в конструкцию диадемы внесены небольшие изменения, которые исключают возможность давления диадемы на челюсть ребенка.

Фиксация трансплантата, являющаяся весьма существенным актом операции у взрослых, при пересадке роговицы у детей заслуживает особенно серьезного внимания.

При трансплантатах диаметром 4 *мм* их прочная фиксация достигается правильным укреплением конъюнктивальной лентой, с соблюдением обычных требований в отношении размеров, положения, натяжения ленты и т. д.

При трансплантатах диаметром 5 *мм* фиксация их осуществляется тем же путем и является вполне достаточной у детей старших возрастов, у маленьких же детей в отдельных случаях необходимо наложение трех – четырех роговичных швов. При пересадке роговицы больших диаметров, по типу почти полной пересадки роговицы, фиксация трансплантата осуществляется наложением большего количества роговичных швов (7–8), что делает эту операцию безопасной в самом малом возрасте.

В послеоперационный период основной задачей при пересадке роговицы у детей является обеспечение возможно полного покоя. Это достигается в отношении детей старшего возраста мерами чисто организационного порядка, сводящимися к созданию благоприятной обстановки для проведения послеоперационного режима и усиленному контролю за его выполнением (выделение отдельных палат, прикрепление для ухода за детьми опытного медицинского персонала и т. д.). В отношении же детей младшего возраста необходимы специальные меры защиты глаза, как например картонные налокотники, фиксирующие руки в локтевом суставе и препятствующие сгибанию, наложение специальных прочных повязок (с укреплением их чепчиком или косынкой), сеток, а также различные принятые в хирургии детского возраста способы, обеспечивающие покойное положение всего корпуса. Кроме того, покой в первые сутки после операции достигается, как уже было сказано, длительным сном после гексеналового наркоза. Этот сон может быть еще несколько удлинен у беспокойных детей назначением снотворных (люминала и др.) в принятой для детского возраста дозировке.

Система послеоперационного режима в смысле установления твердых сроков пребывания в постели, снятия конъюнктивальной ленты, повязки и т. д., как известно, имеет большое значение в вопросах пересадки роговицы. С соблюдением устанавливаемых в этих отношениях правил связываются часто исходы операции. В детском возрасте эти правила не могут быть строго схематичными; они должны быть увязаны не только с методикой произведенной операции, методом фиксации трансплантата и объективными данными процесса приживления трансплантата, но и с индивидуальными особенностями оперированного ребенка — его возрастом, темпераментом, физическим и психическим развитием. Так, например, чрезмерное возбуждение ребенка, реагирующего плачем и криком на вынужденную позу, бинокулярную повязку или фиксацию туловища, может оказать более вредное влияние на течение процесса приживления трансплантата, чем, скажем, разрешение находиться через более короткие, чем обычно, сроки после операции в полулежачем или сидячем положении, освобождение от бинокулярной повязки и т. п. С другой стороны, нередко возникает необходимость удлинения сроков пребывания в постели, ношения повязки, снятия ленты и т. д.

Система послеоперационного режима и ухода за детьми намечается по отношению к каждому ребенку еще в предоперационный период на основании изучения и оценки его индивидуальных качеств.

В послеоперационный период вопросы ухода и режима уточняются в процессе клинических наблюдений. Вопросы эти при пересадке роговицы у детей весьма многообразны. Сюда входят вопросы питания, одежды, проведения гигиенических мероприятий, пребывания на свежем воздухе и т. п. В разрешении их офтальмология должна заимствовать опыт педиатрии. Основоположник отечественной педиатрии проф. Н. Ф. Филатов в работе с детьми придавал особое значение наблюдательности и неторопливости. Как известно, он часами наблюдал за поведением ребенка, что помогало ему ставить правильный диагноз в самых затруднительных случаях.

РЕЗУЛЬТАТЫ ОПЕРАЦИЙ

В настоящем сообщении мы подвергли разработке только результаты 73 операций частичной сквозной пересадки роговицы (трепаном диаметром 4–5 *мм*).

Сюда не вошли случаи трансплантации большего диаметра и операций почти полной пересадки роговицы, наблюдения за которыми еще не закончены[55]. Следует, однако, заметить, что уже теперь очевидно, что значение этих последних операций, особенно почти полной пересадки роговицы, будет весьма велико при осложненных бельмах именно в раннем возрасте.

Изучая состав наших больных, подвергавшихся операции, особенно в 1947–1950 гг., можно отметить, что значительное число больных имело бельма, очень неблагоприятные для операции — эктатические, стафиломатозные, т. е. такие, которые, по существу, были мало пригодны для частичной сквозной пересадки роговицы. Позднее такого рода больным мы стали шире применять пересадку роговицы больших диаметров и почти полную пересадку роговицы. Нередко операция пересадки роговицы производилась на не пригодных для операции глазах с заведомо ничтожными шансами на успех, как уступка настойчивым просьбам родителей.

Больных было 65. Трем из них операции произведены на обоих глазах. Пять больных подвергнуты ретрансплантации.

В этиологии бельм у детей преобладали корь, травма и скрофулез.

Слепых на оба глаза было более половины всех больных.

Останавливаясь на результатах пересадки роговицы, важно подчеркнуть, что глаз не является изолированным органом в организме человека, а составляет с ним единое целое. Поэтому результаты пересадки роговицы, конечно, в первую очередь связаны с состоянием организма — его реактивностью, защитными физиологическими механизмами, регенеративной способностью и т. д.

Все эти факторы принимались нами во внимание. Однако и условия со стороны глаза в смысле почвы для трансплантации (категории бельма), безусловно, имеют определенное значение. Иллюстрацией этого служит табл. 1, в которой результаты пересадки роговицы представлены в связи с категорией бельма.

Таблица 1

Категория бельма	Количество операций	Приживление			Неприживление. Смещение трансплантата	Инфекция
		прозрачное	полупрозрачное	мутное		
1	1	1	—	—	—	—
2	4	4	—	—	—	—
3	17	11	4	2	—	—
4	24	—	14	9	1	—
5	27	1	4	19	2	1
	73	17	22	30	3	1

Из табл. 1 видно, что успех операции значительно выше при благоприятных бельмах первых трех категорий.

Так, из 22 операций при бельмах первой, второй и третьей категорий прозрачное приживление трансплантата наступило у 16 больных, полупрозрачное — у 4, мутное — только у 2 больных.

[55] К настоящему времени в детском отделении института произведено 22 операции почти полной пересадки роговицы у детей.

При бельмах четвертой и пятой категорий успех операции много ниже. Преобладает полупрозрачное и мутное приживление трансплантатов. Так, из 24 операций при бельмах четвертой категории прозрачных приживлений не было, полупрозрачных было 14, мутных — 9. При бельмах пятой категории прозрачное приживление наступило у одного больного, полупрозрачное — у четырех, у всех остальных — мутное.

Таким образом, при этих последних категориях бельм мы можем говорить об успехе операции главным образом в смысле полупрозрачных приживлений.

Однако биологический показатель успеха пересадки роговицы далеко не определяет практической ценности этой операции у детей. В ряде случаев при полупрозрачном, просвечивающем и даже мутном приживлении трансплантата острота зрения после операции все же несколько повышается. Этот факт объясняется, с одной стороны, тем, что и мутный трансплантат не имеет характера совершенно рубцовой ткани и чаще всего выглядит значительно более прозрачным, чем ткань самого бельма, с другой стороны, тем обстоятельством, что после пересадки роговицы, независимо от характера приживления трансплантата, наблюдается просветление окружающего его бельма. Это просветление еще более усиливается с течением времени в связи с проводимой тканевой терапией. Мы наблюдали нескольких больных с бельмами пятой категории, у которых после пересадки роговицы трансплантат совершенно помутнел, и они были выписаны с остротой зрения, также как и до операции, равной светоощущению. При повторном исследовании через несколько лет трансплантат оказался полупрозрачным и появилось небольшое форменное зрение.

Так, девочка Галя К. (ист. бол. № 1228), у которой в 1947 г. была произведена операция на единственном глазу с бельмом пятой категории после бленнореи, была выписана с мутным трансплантатом при прежней остроте зрения, равной светоощущению, с правильной проекцией света. Через 5 лет она явилась со значительно просветлевшим трансплантатом, приближающимся к полупрозрачному, и остротой зрения, равной счету пальцев на 30–40 *см*.

Мальчик Ваня И. (ист. бол. № 10042) подвергся операции в 1951 г. по поводу бельма пятой категории на единственном глазу. Был выписан с мутным трансплантатом и прежней остротой зрения, равной светоощущению, с не совсем уверенной проекцией света. Явился через 11/2 года с просветлевшим до степени полупрозрачности трансплантатом и остротой зрения, равной счету пальцев на 30–40 *см*.

Значительное просветление трансплантатов при пересадке роговицы на почти безнадежных глазах наступило через несколько лет у детей Вани П. (ист. бол. № 9484) и Гали Б. (ист. бол. 9612). У этих детей также появилось хотя и небольшое, но стойкое форменное зрение.

Указанные примеры демонстрируют целесообразность пересадки роговицы в самых, казалось бы, безнадежных случаях и говорят о широких регенеративных возможностях, заложенных в детском организме.

Функциональный показатель успеха операции представлен в табл. 2.

Функциональный успех операции выше при благоприятных бельмах. Так, из 22 операций при бельмах первой, второй и третьей категорий функциональный успех достигнут у 19 больных. На 51 операцию при бельмах четвертой-пятой категорий приходится всего 12 случаев успеха.

Более чем у половины больных с бельмами первых трех категорий в результате операции достигнуто улучшение зрения — от 0,1 и выше. Так, острота зрения 0,1 получена у трех больных, 0,2–0,4 — у четырех, 0,6–0,8 — у двух больных.

Таблица 2

Результаты операции	Категория бельма					Всего
	1	2	3	4	5	
Общее количество случаев	1	4	17	24	27	73
Из них всего с повышением зрения	1	4	14	9	3	31
В том числе до:						
0,01	—	—	2	4	3	9
0,02–0,04	—	—	4	5	—	9
0,05–0,08	—	1	3	—	—	4
0,1		—	1	2	—	3
0,2		—	1	—	—	1
0,3		—	1	1	—	2
0,4		—	—	1	—	1
0,6		1	—	—	—	1
0,8		—	—	1	—	1

У большинства больных с бельмами четвертой — пятой категорий в результате пересадки роговицы получено небольшое повышение зрения в пределах нескольких сотых. Эта прибавка зрения невелика, однако значение и такого повышения зрения, позволившего дотоле совершенно слепым детям свободно ориентироваться в пространстве и различать крупные предметы, не требует доказательств.

Из всех больных, получивших повышение зрения, нами прослежено длительно, в течение сроков наблюдений от 5–6 месяцев до 5 лет, 30 детей. Из них со сроками наблюдения 5–6 месяцев — 5 больных, со сроком наблюдения 1–2 года — 20, со сроками наблюдения 3–5 лет — 5 больных. Таким образом, большинство больных было прослежено достаточно длительно (1–2 года). Все больные с хорошей остротой зрения прослежены длительно (1–4 года). Ряд детей после успешной пересадки роговицы получил способность к учению и труду.

Так, мальчик К. (ист. бол. № 1218) был слеп на оба глаза с пяти лет после травмы, полученной от взрыва запала. По поводу обширных рубцовых сращенных бельм ему были произведены операции: частичная сквозная пересадка роговицы на правом глазу и оптическая иридэктомия на левом глазу. В результате пересадки роговицы он приобрел зрение = 0,4. Восстановлена способность к учению. Срок наблюдения — 4½ года.

Девочка Х. (ист. бол. № 1293). Сращенные обширные бельма обоих глаз скрофулезной этиологии. Находилась в школе слепых детей. После пересадки роговицы на левом глазу острота зрения восстановлена до 0,35. Девочка закончила школу слепых, пройдя одновременно обучение обычным методом, и поступила работать на производство. Восстановленное зрение держится стойко 3½ года.

Девочка К. (ист. бол. № 974) находилась в детском доме, но не могла учиться вместе с другими детьми из-за резкого понижения зрения на оба глаза. Пять лет назад ребенок переболел скрофулезом, после чего остались обширные плотные помутнения роговых оболочек обоих глаз. После произведенной пересадки роговицы острота зрения поднялась от 0,04 до 0,25. Девочка стала нормально учиться. Срок наблюдения — 2 года.

Мальчик Б (ист. бол. № 5230) потерял зрение два года назад после паренхиматозного кератита. Оставил учение. После пересадки роговицы на правом глазу острота зрения поднялась от светоощущения до 0,8. Стал с успехом продолжать учение в школе. Прослежен 1 год.

Девочка П. (ист. бол. № 7904) после пересадки роговицы на левом глазу получила зрение = 0,65. Восстановлено бинокулярное зрение. Срок наблюдения — 2½ года.

Приведенными примерами, представляющими только часть наших успешных случаев пересадки роговицы у детей, в определенной степени характеризуется практическая ценность этой операции в детском возрасте. Расширение наблюдений в этом направлении, несомненно, подтвердит значение этой операции в борьбе со слепотой от бельм у детей.

Представляют особый интерес больные, у которых развившаяся в связи с бельмом на одном глазу амблиопия после пересадки роговицы и упражнений оперированного глаза с течением времени исчезала.

Так, например, девочка П. (ист. бол. № 10507) после пересадки роговицы на амблиопичном глазу при совершенно прозрачном приживлении трансплантата имела зрение, равное 0,04. Через 5 месяцев после выключения второго, здорового глаза и упражнений оперированного глаза острота зрения поднялась до 0,1.

Девочка П. (ист. бол. № 10384) после пересадки роговицы при прозрачном приживлении трансплантата имела остроту зрения на амблиопичном глазу, равную 0,02. Путем упражнений оперированного глаза с выключением второго глаза острота зрения повысилась до 0,1.

Подобные же данные получены и у ряда других больных. Они свидетельствуют о целесообразности пересадки роговицы на амблиопичных глазах у детей, у которых единственным пороком оперированного глаза является поражение роговой оболочки.

Большие перспективы в этом отношении сулит методика ортоптического лечения, которая даст возможность добиться получения бинокулярного зрения.

Подводя итоги нашим клиническим наблюдениям в области пересадки роговицы у детей, следует заметить, что представленное сообщение затрагивает только часть преимущественно общих вопросов, касающихся пересадки роговицы в детском возрасте. Вопросы эти весьма многообразны и подлежат дальнейшему изучению.

Борьба со слепотой на почве бельм путем пересадки роговицы — достижение советской офтальмологии. В этой проблеме принадлежит важное место задаче использования этого метода лечения в ранние годы жизни.

Полученные результаты подтверждают высказанную одним из нас (В. П. Филатов) точку зрения о возможности и целесообразности пересадки роговицы в детском возрасте. Необходимо более широкое внедрение этой операции в офтальмологическую практику.

ГЕТЕРОТРАНСПЛАНТАЦИЯ РОГОВИЦЫ В ЭКСПЕРИМЕНТЕ[56]

Гетеропластической пересадкой роговицы много, но без существенного успеха занимались на первых порах развития проблемы кератопластики в прошлом столетии. Позже, в связи с огромными успехами гомопластической пересадки роговицы, интерес офтальмологов к пересадке роговицы от животных исчез почти совершенно. Этому способствовали также данные медицины и биологии о явлениях несовместимости чужеродных тканей при пластических операциях. Однако наблюдения за гетеропластически пересаженными роговичными трансплантатами сохранили большой теоретический и общебиологический интерес.

Необходимо отметить, что, хотя до сих пор никем не были еще получены вполне убедительные благоприятные результаты при гетеропластической пересадке роговицы, в литературе имеются сообщения об относительном успехе таких пересадок. Мы имеем в виду, в частности, пересадки роговицы курицы кроликам и человеку, произведенные Е. В. Адамюком (1887) и Градениго (1889), пересадки роговицы кролика человеку, произведенные Хисхолмом (1888) и Михелем (1888), которые наблюдали приживление трансплантата с сохранением его прозрачности в течение некоторого времени.

Мы не можем исключить возможности успеха гетеропластических пересадок роговицы. Поэтому дальнейшие поиски в отношении гетеротрансплантации роговицы могут приобрести и практическое значение. В случае, если бы удалось добиться прозрачного приживления трансплантата как закономерного явления при гетеропластических пересадках роговицы, то тем самым в еще большей мере облегчилась бы возможность получения роговичного материала для кератопластики, так как можно было бы пользоваться роговицей животных, что способствовало бы дальнейшему внедрению в практику этой благодетельной операции.

В 1938 г. были опубликованы результаты наблюдений (В. П. Филатов и В. В. Скородинская) за тремя больными, двум из которых была пересажена роговица от курицы и одному — от кошки. Роговица животных пересаживалась в отверстие, образовавшееся в прозрачной роговице слепого глаза после взятия из нее трансплантата для второго глаза с лейкомой. Глаза курицы сохранялись перед трансплантацией роговицы при температуре 2–4° выше нуля 3 и 5 суток,

[56] Совместно с В. В. Войно-Ясенецким. Впервые опубликовано в «Офтальм. журн.», 1954, в. 2, стр. 74–80.

глаза кошки — 44 часа. Пересадка делалась по методу частичной сквозной кератопластики с конъюнктивальным покрытием. Пересаженная роговица у всех трех больных прижила. У одного больного, которому была пересажена роговица от курицы, наблюдалась значительная прозрачность трансплантата в течение трех месяцев.

Ряд экспериментальных наблюдений по гетеропластике роговицы произвела Е. А. Петросянц (1940, 1949, 1950). В опубликованной ею в 1940 г. работе сообщается об интересных наблюдениях за пересадкой роговицы от собак кошкам. На 11 таких опытов приходится 4 прозрачных приживления (сроки наблюдения от 3 до 8 месяцев), частично прозрачное приживление было в одном опыте (срок наблюдения 8 месяцев) и полупрозрачное приживление — в трех опытах (сроки наблюдения от 3 до 8 месяцев). К сожалению, автором не были продолжены эти наблюдения до более долгих сроков и не произведены гистологические исследования.

Настоящее сообщение касается опытов частичной сквозной пересадки роговицы без специального укрепления трансплантата от морских свинок и кур кроликам. От морских свинок было сделано 28 пересадок, причем 16 из них после предварительной денервации кроличьей роговицы. От кур было сделано 40 пересадок, из них 14 были сделаны с предварительной денервацией роговицы.

Трансплантация производилась с помощью трепана ФМ-3 с диаметром коронки 4,05 *мм* и в части опытов пересадки роговицы от кур — с диаметром коронки 2,55 *мм*. Глаза донора перед пересадкой роговицы консервировали при температуре 2–4° С выше нуля в течение 1–3 суток. Денервация роговицы производилась посредством глубокой насечки роговицы с помощью 10-миллиметрового трепана за 4–30 суток до пересадки. Производя денервацию роговицы, мы рассчитывали повлиять на процессы регенерации роговицы кролика, а также лишить организм реципиента нервных сигналов со стороны частей роговицы, прилежащих непосредственно к трансплантату, которые могли способствовать мобилизации иммунной системы организма на защитные реакции, направленные на уничтожение внедренной в организм чужеродной ткани.

Клинические наблюдения мы дополнили гистоморфологическими исследованиями, которые в основном сводились к изучению серии срезов роговицы, проходящих через область пересаженной ткани, окрашенных гематоксилин-эозином и по Маллори.

Кроме основных наблюдений, были произведены гистоморфологические исследования роговиц кролика, морской свинки и курицы через разные сроки после имплантации их в коллоидальный мешочек, в брюшную полость или под кожу кролика. Количество таких опытов было равно 40. Цель их — выяснить возможность длительного переживания имплантированной роговичной ткани и сохранения ее клеточных элементов в условиях имплантации, при которых исключена возможность проникновения клеточных элементов хозяина в имплантированную ткань.

Как при пересадке роговицы от морских свинок, так и при пересадке от кур нами наблюдалась самая разнообразная судьба трансплантата, начиная от раннего отторжения и распада его и кончая полным приживлением трансплантата с сохранением прозрачности в течение больших сроков наблюдения, доходящих до 16 месяцев. Нами наблюдались такие случаи приживления гетеротрансплантата, которые могут быть приравнены к лучшим случаям приживления гомотрансплантата.

Результаты гетеропластических пересадок роговицы кроликам

Донор	Варианты опытов	Количество опытов	Отторжение трансплантата	Распад трансплантата	Мутное приживление			Полупрозрачное приживление					Прозрачное приживление			
					Прозрачность сохранялась			Сроки наблюдения								
					2 нед.	4 нед.	5 нед.	1 мес.	2 мес.	3 мес.	4 мес.	5 мес.	4 мес.	9 мес.	10 мес.	16 мес.
Морская свинка	Без денервации	12	-	4	-	1	-	2	-	-	2	-	-	2	-	1
	С денервацией	16	5	1	-	1	1	4	-	1	2	1	-	-	-	-
	Всего	28	5	5	3			12					3			
Курица	Без денервации	26	4	2	1	4	1	2	1	2	1	2	1	2	3	-
	С денервацией	14	6	2	-	1	-	-	1	1	2	-	-	-	1	-
	Всего	40	10	4	7			12					7			

Раннее отторжение связано в основном с причинами механического характера. Явления распада трансплантата можно наблюдать как в ранние сроки после операции, так и через значительное время после нее, вплоть до четырех-пяти месяцев. В таких случаях распад трансплантата проявляется в виде образования на нем язвы большего или меньшего размера. Явления распада в ранние сроки обычно связаны с плохим положением трансплантата в трепанационном отверстии и присоединяющимся воспалением в переднем отделе глаза. Отторжение и ранний распад трансплантата в наших опытах наблюдались сравнительно не часто (см. таблицу). Чаще можно было наблюдать, что процесс приживления трансплантата в первые 2–3 недели протекает внешне вполне благополучно. Можно отметить, однако, что при гетеропластических пересадках мы наблюдали нередко задержку или нарушение образования «фиброзного» пограничного кольца.

После образования пограничного кольца часто происходит как бы постепенное расширение и надвигание его на все уменьшающуюся поверхность трансплантата. Следует отметить, что на границе между надвигающейся на трансплантат тканью и поверхностью последнего часто наблюдалась кайма, которая длительно окрашивалась флуоресцеином, что свидетельствовало как бы о борьбе, происходящей между эпителием роговицы хозяина и донора.

Видимое надвигание регенерирующих тканей хозяина на трансплантат может закончиться полным покрытием его поверхности (на 2–4 месяцах или еще позже), либо уменьшение поверхности трансплантата приостанавливается, и тогда наблюдается картина более или менее прозрачного приживления трансплантата с уменьшением его размеров.

На судьбе гетеротрансплантата очень вредно отражается воспаление переднего отдела глаза, особенно сопровождающееся васкуляризацией роговицы. Вредно влияют и передние синехии. Вместе с тем воспалительный процесс, не-

сомненно, поддерживается и даже в значительной мере обусловливается продуктами, исходящими из трансплантата, находящегося в состоянии резкого нарушения обмена и тем более распада.

Васкуляризация роговицы может быть самых разнообразных степеней, но чаще она небольшая и со временем исчезает. Васкуляризация роговицы наблюдалась нами в половине всех опытов, в которых не было отторжения или раннего распада трансплантата.

Следует подчеркнуть, что вышеуказанные осложнения приживления трансплантата от морской свинки и курицы наблюдались далеко не всегда. И, повторяем, в ряде случаев приживление протекало вполне благополучно. Следует подчеркнуть также и то обстоятельство, что в некоторых случаях, несмотря на бывшие осложнения во время приживления трансплантата в виде васкуляризации роговицы, длительно держащихся спаек радужки с областью пограничного кольца и др., в конечном итоге на месте трансплантата мы наблюдали картину более или менее прозрачного приживления трансплантата, а при гистоморфологическом исследовании через большие сроки после пересадки видели несомненно сохранившуюся в основной своей части ткань трансплантата.

Гистоморфологические исследования роговиц, взятых при разных вариантах клинического течения процесса приживления трансплантата и в разные сроки после операции пересадки, показали, что взаимоотношения между тканями роговицы реципиента и тканями трансплантата могут быть весьма разнообразными. Приведем некоторые из наиболее интересных наблюдавшихся нами вариантов.

При наступлении значительных некробиотических изменений в трансплантате в течение первых двух месяцев после пересадки можно наблюдать картины довольно бурного врастания регенерирующей ткани стромы роговицы глаза-хозяина в ткань трансплантата, которая при этом как бы расчленяется на части (рис. 1).

В других случаях врастание ткани роговицы глаза-хозяина в трансплантат происходит более спокойно. При этом не происходит грубого разрушения ткани трансплантата, а врастающие в нее элементы роговицы распространяются между роговичными пластинками трансплантата.

В случаях постепенного замещения ткани трансплантата тканями роговицы реципиента не всегда имеет место врастание этих тканей в трансплантат. Чаще в гистопрепаратах наблюдается другая картина. Одновременно с уменьшением как бы очень постепенно тающего трансплантата его со всех сторон окружают ткани роговицы глаза-хозяина (рис. 2). Процесс такого наступления ткани роговицы глаза-хозяина на трансплантат может происходить крайне медленно и даже приостанавливаться.

В случаях замещения ткани трансплантата тканями роговицы реципиента, идущего по описанным выше типам, клинически всегда наблюдается значительное помутнение трансплантата, которое в дальнейшем очень постепенно может смениться его просветлением. При наиболее благоприятно протекающем приживлении трансплантата (при «идеальном приживлении», какое наблюдалось и на нашем материале) легкое помутнение трансплантата отмечается лишь в течение нескольких первых дней после операции. Такое помутнение зависит от кратковременного отека трансплантата и, очевидно, от временного изменения морфологических свойств клеток роговицы в связи с их раздражением. Это говорит о том, что если и имеют место в таких случаях процессы замещения ткани трансплантата тканью реципиента, то эти процессы протекают настолько медленно, что их можно сравнить с процессами физиологической

регенерации или обновления. В нашем распоряжении в настоящее время еще не имеется гистопрепаратов роговицы, относящихся к случаям «идеального приживления» трансплантата (они будут наблюдаться нами до возможно более долгого срока), однако имеются препараты роговицы, относящиеся к случаям менее совершенного, но все же прозрачного приживления.

Одно из таких наблюдений касается кролика, которому была сделана пересадка роговицы от курицы без предварительной денервации роговицы (кролик № 316). Диаметр трансплантата был равен 2,5 *мм*. Приживление его протекало без существенных осложнений. Однако к концу первого месяца после пересадки было некоторое помутнение трансплантата, которое стало постепенно проходить с начала третьего месяца наблюдения. К концу наблюдения (8 месяцев и 20 дней) трансплантат был настолько прозрачен, что данное наблюдение можно было отнести в категорию прозрачного приживления трансплантата.

При гистоморфологическом исследовании был виден образовавшийся за трансплантатом слой весьма совершенно регенерировавшей ткани хозяина, который был отделен сохранившейся десцеметовой оболочкой трансплантата от его стромы. Ни распада, ни замещения трансплантата в данном случае не произошло (рис. 3).

Количественные соотношения наблюдений за судьбой трансплантата в разных сериях опытов представлены в таблице. Необходимо дать некоторые пояснения к ней. В графу «Распад трансплантата» включены наблюдения, при которых распад происходил в ранние сроки после операции — на первой и второй неделях. В графу «Мутное приживление» отнесены наблюдения, продолжавшиеся разные сроки, включая и весьма большие. В этой графе отражено то время, в течение которого трансплантат сохранял прозрачность. В части приведенных здесь наблюдений к моменту энуклеации глаза отмечались явления распада оставшихся частей трансплантата в виде небольших язв. В графу «Полупрозрачное приживление» отнесены те наблюдения, при которых к моменту энуклеации глаза трансплантат был полупрозрачным. Сюда входят некоторые наблюдения явлений значительного уменьшения размеров трансплантата, а также явлений частичного распада его в виде небольших язв. Ввиду того, что в данной графе большая часть наблюдений имеет сравнительно небольшую длительность, не исключена возможность, что в дальнейшем из этой группы опытов часть их перешла бы в разряд мутных приживлений, а единичные — и в разряд прозрачных приживлений. В графу «Прозрачное приживление» отнесены наблюдения, которые можно охарактеризовать как идеальное приживление», и наблюдения, при которых имели место те или иные осложнения в течение процесса приживления, а также явления частичного замещения трансплантата, но при которых в конечном итоге на месте пересаженной ткани роговица оказалась весьма прозрачной.

Ниже приводим краткие данные, касающиеся опытов, закончившихся прозрачным приживлением трансплантата.

1. Кролик № 8578. Пересадка роговицы от морской свинки. Диаметр трансплантата 4 *мм*. В течение первого месяца наблюдения было очень большое помутнение трансплантата. Позже наблюдалась картина «идеального» его приживления. Приведенный рис. 4 сделан через 2 месяца и 8 дней после пересадки. Позже трансплантат был еще более прозрачным. Срок наблюдения — 8 месяцев и 25 дней.

2. Кролик № 3950. То же. Приживление протекало без каких-либо осложнений. В начале первого месяца наблюдения было легкое помутнение; позже — картина «идеального приживления» трансплантата. Фотография сделана через 3 месяца после операции (рис. 5). Позже пограничное кольцо стало тоньше и прозрачнее, а трансплантат оставался совершенно прозрачным. Срок наблюдения — 9 месяцев и 6 дней.

3. Кролик № 200. То же. Небольшое помутнение трансплантата было только в первый месяц наблюдения. Позже трансплантат немного окрашивался флуоресцеином сверху.

В этом месте он остался немного помутневшим. В остальных местах трансплантат стал совершенно прозрачным к концу первого месяца наблюдения. Фотография сделана через 7 месяцев и 26 дней после пересадки (рис. 6). С тех пор видимых изменений в трансплантате не произошло. Срок наблюдения — 16 месяцев.

4. Кролик № 154. Пересадка роговицы от курицы. Диаметр трансплантата 4 *мм*. За 17 суток до кератопластики была сделана денервация роговицы. Приживление трансплантата протекало без каких-либо осложнений. В начале первого месяца наблюдения было легкое помутнение трансплантата. Позже и до конца наблюдения — картина «идеального» прозрачного приживления. Фотография сделана через 5 месяцев и 15 дней после пересадки (рис. 7). Срок наблюдения — 10 месяцев и 19 дней.

5. Кролик № 31906. Пересадка роговицы от курицы. Диаметр трансплантата 2,5 *мм*. Приживление протекало без осложнений. Небольшое помутнение наблюдалось в течение первого месяца. Позже трансплантат стал прозрачным, за исключением центральной его части, где осталось легкое помутнение, видимое при боковом освещении. Срок наблюдения — 10 месяцев и 10 дней. При гистологическом исследовании границы трансплантата были расплывчатыми, но пограничное кольцо можно было различить по увеличенному количеству клеток в строме роговицы. На месте трансплантата — весьма совершенно построенная роговичная ткань с немного увеличенным количеством клеток.

6. Кролик № 10848. Пересадка роговицы от курицы. Диаметр трансплантата 2,5 *мм*. В первое время после пересадки наблюдалось значительное выстояние трансплантата, особенно снаружи. С первых дней образовалась передняя синехия, которая держалась, постепенно уменьшаясь, до шестого месяца наблюдения. Уже в течение первого месяца клинически наблюдалось надвигание регенерирующей ткани хозяина на трансплантат, поверхность которого постепенно уменьшалась. Образовавшаяся в результате этого полупрозрачная ткань позже стала более прозрачной (полупрозрачнопрозрачной). Срок наблюдения — 10 месяцев и 10 дней. При гистоморфологическом исследовании было видно, что трансплантат подвергся частичному замещению тканями хозяина (в задних слоях). Но основная масса его сохранилась и ясно выделялась среди вновь образованной ткани пограничного кольца.

7. Кролик № 1313. То же. Наблюдалось постепенное уменьшение трансплантата, остававшегося весьма прозрачным. При гистоморфологическом исследовании установлено, что за трансплантатом образовался слой регенерировавшей роговичной ткани. Сам трансплантат значительно уменьшился в размерах, но ясно выделялся среди окружающей его ткани, более богатой клеточными элементами.

На основании полученных нами результатов опытов трудно сделать определенное заключение о преимуществах пересадки роговицы от морской свинки или от курицы. В графе таблицы «Прозрачное приживление» мы поместили большое число наблюдений за пересадкой роговицы от курицы. Однако среди них только одно наблюдение может быть охарактеризовано как «идеальное приживление» трансплантата. В то же время все три прозрачных приживления роговицы от морской свинки являются весьма совершенными.

Что касается предварительной денервации роговицы кролика, то преимущества она нам не дала. Надо отметить только, что единственный случай «идеального приживления» трансплантата, взятого от курицы, относится к опыту с предварительной денервацией.

Опыты имплантации роговицы, заключенной в коллоидальный мешочек, в брюшную полость или под кожу кролика, показали следующее.

Во всех без исключения опытах наблюдалась значительная воспалительная реакция вокруг имплантата. Часто была значительно выражена лейкоцитарная экссудация и образовывалась довольно мощная капсула вокруг имплантата. В большинстве опытов деструктивные изменения в имплантированной роговице мы наблюдали уже весьма рано — через 1–2 недели. При этом не было отмечено разницы между имплантатами кроличьей роговицы и имплантатами роговицы морских свинок и кур. Наибольший из наблюдавшихся нами сроков сохранения

клеточных элементов в строме имплантированной роговицы достигает 39 суток и относится к имплантату роговицы морской свинки. Гистологическое исследование препарата указанной роговицы показало следующее: эпителий отсутствует; строма набухла, и пластинки ее разрыхлены; среди них видны роговичные клетки, которые распределены весьма равномерно и количество которых примерно соответствует количеству клеток, обнаруживаемых в строме нормальной роговицы; ядра большинства клеток окрашены в бледно-фиолетовый цвет и имеют неправильную конфигурацию; вместе с тем видны клетки с овальными и круглыми ядрами, которые окрашены более интенсивно; у многих клеток хорошо видно веретенообразное клеточное тело.

ВЫВОДЫ

1) При частичной сквозной пересадке роговицы морской свинки и курицы кролику возможен полный распад трансплантата в течение одной-двух недель после операции. Этому способствует плохое положение трансплантата в трепанационном отверстии и сопутствующее воспаление в переднем отделе глаза. Такой распад трансплантата наблюдается не часто.

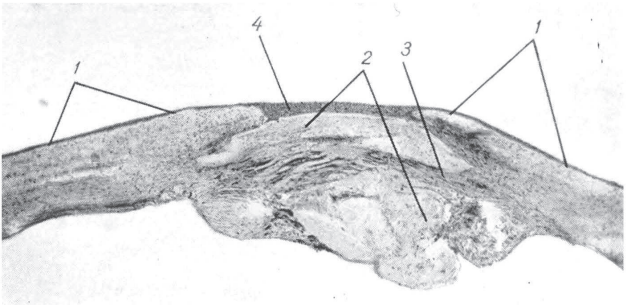

Рис. 1. Кролик № 1090. Пересадка роговицы от курицы. Диаметр трансплантата —2,5 *мм*. Картина мутного приживления трансплантата. Срок наблюдения — 50 суток.
1 — роговица кролика; *2* — вещество трансплантата; *3* — врастающая в него ткань: *4* — утолщенный эпителий на поверхности трансплантата. Окраска гематоксилин-эозином. Ув. 40.

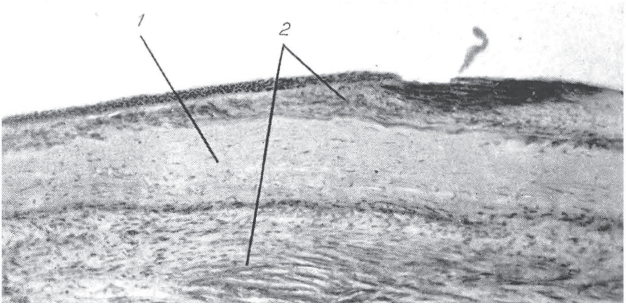

Рис. 2. Кролик № 3622. Пересадка роговицы от курицы. Диаметр трансплантата — 4 мм. Клинически наблюдалась картина постепенного надвигания регенерирующей ткани реципиента на трансплантат и васкуляризация его ткани от припаявшейся радужки. Картина мутного приживления трансплантата. Срок наблюдения — 3 месяца и 9 дней,
1 — ткань трансплантата; 2 — вновь образованная ткань роговицы реципиента.
Окраска гематоксилин-эозином. Ув. 80.

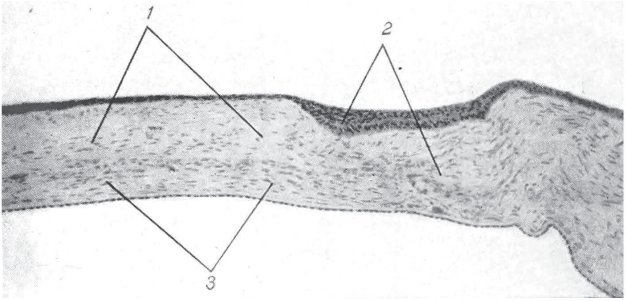

Рис. 3. Кролик № 316. Гистопрепарат.
1 — ткань трансплантата; 2 — область пограничного кольца, где видны утолщенный эпителий и волокнистая ткань, богатая клетками; 3 — регенерат роговичной ткани за трансплантатом. Окраска гематоксилин-эозином Ув. 90.

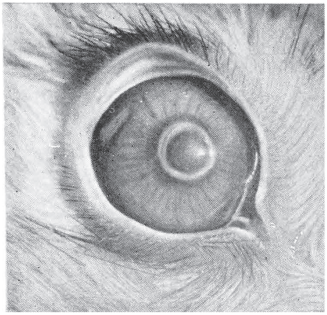

Рис. 4. Кролик № 8578.

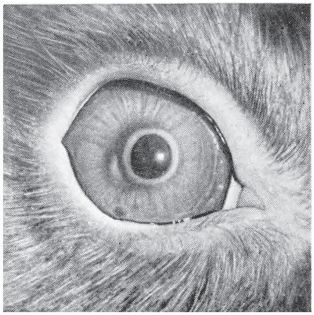

Рис. 5. Кролик № 3950.

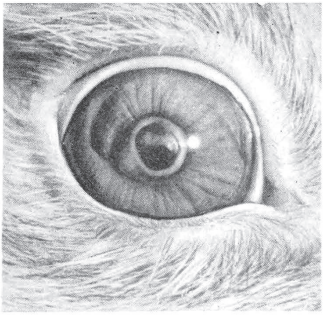

Рис. 6. Кролик № 200.

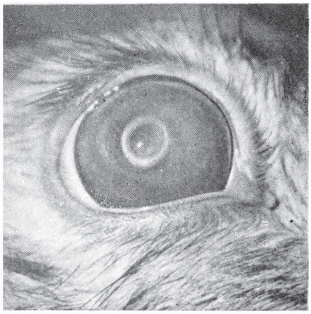

Рис. 7. Кролик № 154.

2) Чаще при пересадке кролику роговицы от морской свинки и курицы в первые 2–4 недели процесс приживления трансплантата протекает благополучно и существенно не отличается от процесса приживления гомотрансплантата. Однако часто после видимого благополучия трансплантата наступает

процесс постепенного его вытеснения регенерирующими тканями роговицы глаза-хозяина. Этот процесс может протекать более или менее быстро. Ему способствуют явления дегенерации и частичного распада трансплантата, что может наступать и в поздние сроки после операции (на 4–5 месяцах), и сопутствующее воспаление переднего отдела глаза. Процесс замещения трансплантата может протекать по-разному. В одних случаях замещение идет весьма бурно, причем распадающаяся ткань трансплантата расчленяется на части врастающей в него тканью роговицы реципиента. В других случаях врастание тканей реципиента в трансплантат происходит более спокойно и трансплантат играет как бы роль каркаса. Наиболее характерно наступление ткани реципиента на все более и более уменьшающийся в своих размерах трансплантат. При этом врастания элементов тканей реципиента в трансплантат не происходит, а остающаяся ткань трансплантата сохраняет свои клеточные элементы.

3) В результате очень постепенно идущего замещения трансплантата на его месте может образоваться более или менее совершенный регенерат роговичной ткани, обладающей той или иной степенью прозрачности, включая и прозрачность весьма совершенную.

4) На нашем материале мы получили длительно прослеженные (до 10 и 16 месяцев) случаи «идеального приживления» трансплантата от морской свинки и курицы в роговице кролика. Имеющиеся в нашем распоряжении гистоморфологические и клинические наблюдения дают основание полагать, что в этих случаях имеет место полное приживление трансплантата без сколько-нибудь выраженных заместительных процессов со стороны тканей роговицы реципиента.

5) О возможности длительного сохранения жизнеспособности роговичной ткани морской свинки и курицы при внедрении ее в чужеродный организм кролика, несмотря даже на весьма неблагоприятные дополнительные условия, свидетельствуют произведенные нами наблюдения за имплантатами, заключенными в коллоидальные мешочки.

СОВРЕМЕННОЕ СОСТОЯНИЕ ПРОБЛЕМЫ ПЕРЕСАДКИ РОГОВОЙ ОБОЛОЧКИ В СССР[57]

В моем докладе я остановлюсь главным образом на истории разработки проблемы пересадки роговицы при бельмах моей школой. При этом я придам изложению моей темы до известной степени мемуарный характер. Знакомя слушателей с моими мечтами и думами в области проблемы пересадки роговицы, с моими радостями и разочарованиями, с препятствиями, встретившимися на моем пути, и с условиями, помогавшими мне, я хочу показать, что успех в области пересадки роговицы достигался с трудом, как и в большинстве научных проблем. Это был тернистый путь, который приходилось расчищать с большим напряжением мысли и воли.

Пересадкой роговицы я впервые заинтересовался 54 года тому назад. В 1896 г. на IV курсе медицинского факультета, изучая «Курс глазных болезней» проф. А. А. Крюкова, я обратил внимание на несколько строк, посвященных пересадке роговицы при бельмах как способу восстановления зрения. В учебнике было сказано, что при полных бельмах можно попробовать произвести пересадку роговицы, взятой от животных (например, овцы). Для производства операции применяется трепан Гиппеля, который и был тут же изображен.

Эти скудные сведения вызвали у меня ряд вопросов. Что значит «попробовать»? Каковы результаты? Какова техника пересадки? Исчерпывающего ответа на все эти вопросы я тогда не искал, но они залегли где-то в моем мозгу.

В конце 1897 г. я поступил ординатором в глазную клинику, руководимую проф. Крюковым. Встречи с больными, ослепшими вследствие бельм, которых отправляли из амбулатории как безнадежных, заставили меня вспомнить строки из учебника Крюкова: «Можно попробовать пересадку роговицы».

— Почему же не попробовать? — спросил я ассистента.

Тот махнул рукой:

— Да ничего не выходит, пересаженная роговица все равно мутнеет. Гиппель, Адамюк и другие пробовали, ничего путного не добились.

— Почему?

---

[57] Впервые опубликовано в «Трудах науч. сессии Укр. эксперим. ин-та глазных болезней, посвящен. 75-летию акад. В. П. Филатова», Медгиз, К., 1954, стр. 9–31.

Я был молод — мне было 23 года, — литературы не знал, искать ее еще не умел и только из учебника и со слов ассистента знал, что в бельме особым инструментом, имеющим вид полого цилиндра с остро отточенным краем — трепаном — делают окошечко и вставляют трансплантат, т. е. кусочек прозрачной роговицы. Он мутнеет, решил я, потому что плохо питается из-за отсутствия сосудов в бельме. Это было неверно: в бельме нередко бывают сосуды; суть была в том, что для пересадки человеку брали роговицу животных, а не человека.

Однажды, когда мы, по обычаю клиники, сидели в лаборатории после работы за общим чаепитием, кто-то из старших спросил меня, чем я думаю заняться по научной офтальмологии. «Пересадкой роговицы», — ответил я без колебаний.

Как сейчас помню изумление на лицах, перешедшее в улыбки и смех. Я развил свои мысли. Смеяться перестали, но равнодушно сказали: «Ну что ж, попробуйте!» и разошлись. Никто не попытался руководить моей работой, никто не посадил за изучение литературы; никому не интересна была похороненная проблема. Любили делать операции катаракты, операции при трахоме, глаукоме и т. д.

К мыслям о пересадке роговицы я возвращался несколько раз, но среди большой работы в глазной больнице у меня не нашлось ни энергии, ни инициативы для дела, к которому окружающие относились совершенно равнодушно. Я был только ординатором, и чтобы начинать такое дело, как пересадка роговицы, необходимо было разрешение руководителей. Инстинкт подсказывал мне, что трепан Гиппеля — слишком опасная машинка для моей далеко не виртуозной руки. Опыты на животных представлялись и слишком сложным (в больнице не было для них обстановки), и слишком далеким путем. Литературы я по-прежнему не знал. Это была серьезная ошибка, потому что, ознакомившись с литературными источниками, я почувствовал бы себя не одиноким, а окруженным идеями, советами, указаниями, надеждами, которые хлынули бы в мою еще студенческую голову со страниц журналов. Насколько тверже были бы мои первые шаги, если бы в то время кто-нибудь наставил меня! По счастью, нынешняя наша молодежь получает большую поддержку на первых же порах своей научной деятельности.

После трех лет ординатуры в Московской глазной больнице, где я напряженно изучал практическую офтальмологию, моя мечта переехала со мной в Одессу. Ординатура и ассистентура в клинике проф. Головина, военная служба, писание диссертации — все это заглушало мерцавшую у меня иногда мысль о пересадке.

В 1907 г. мой учитель проф. Головин дал мне однажды новую книжку Офтальмологического архива, указав на статью Цирма с описанием первого случая успешной пересадки роговицы от человека человеку. Дорога для развития пересадки роговицы была расчищена, тем более что из достижений в области иммунитета и цитотоксинов (которыми мы интересовались) ясна была ошибочность пути прежних авторов, пользовавшихся для пересадки роговицей животных, обреченной на рассасывание в чужом им в видовом отношении организме человека.

Случай Цирма не дал заметного толчка к осуществлению моих мечтаний. В принципе, полагал я, пересадка, считавшаяся похороненной, осуществлена. Надо уже не открывать нечто новое, а разрабатывать начатое, а это не так заманчиво. Как далек я был в то время от настоящей оценки пересадки роговицы и с точки зрения биологического ее значения, и с точки зрения ее социальной важности.

В 1911 г. я получил кафедру, и мне волей-неволей пришлось перестать жить за спиной учителя; следовало развернуть свои собственные силы. Развернул я их не совсем удачно. К 1908–1910 гг. уже были известны отдельные случаи успешной пересадки роговицы, произведенной по типу несквозной и сквозной частичной пересадки. Опять-таки, не угадывая в пересадке роговицы ее будущего, для которого стоило приложить усилия и на пути, хотя бы уже прокладываемом другими, я искал в ней радости изобретательства, и потому меня потянуло к наиболее трудному и отнюдь не разработанному отделу проблемы, а именно — к пересадке роговицы целиком, к полной пересадке ее. Правда, блестящей ракетой сверкнула статья киевского проф. Шимановского, который опубликовал свои случаи полной пересадки роговицы и даже переднего отдела глаза, среди которых один увенчался до известной степени удачей. Впоследствии я видел этого больного; зрение к нему не вернулось (имелось поражение глазного дна), однако часть пересаженной целиком роговицы сохранила значительную прозрачность. Все же полная пересадка роговицы представляла собой явно не разработанную область: здесь было где работать фантазии изобретателя.

28 февраля 1912 г. я впервые произвел полную пересадку роговицы. Технически все прошло как нельзя лучше. Но трансплантат помутнел. Должен признать, что этот случай, опубликованный мною в «Вестнике офтальмологии», не давал, с современной точки зрения, достаточных показаний к полной пересадке роговицы. Имелось полное, густое, как молочное стекло, бельмо, слегка выпяченное, являвшееся, несомненно, исходом воспаления роговицы на почве врожденного сифилиса. Теперь я сделал бы частичную пересадку. Тогда показания не были еще изучены. Больной ушел с чем пришел: посаженная целиком роговица помутнела. Я все же придаю этому случаю огромное воспитательное значение. Я сдвинулся с мертвой точки, произвел первую пересадку роговицы и поверил в свою технику.

Через два года я сделал вторую такую же операцию и собирался идти дальше в этом направлении, но тут все остановилось: мировая империалистическая война превратила глазную клинику в лазарет, было не до пересадок роговицы. Новая эра началась для меня после Великой Октябрьской социалистической революции.

В 1922 г. жизнь клиники наладилась настолько, что я мог возобновить операции пересадки роговицы.

Однажды я получил бандероль из Праги со статьей Ашера о пересадке роговицы. Надпись по-русски — «Проф. Филатову от автора». Разворачиваю брошюру — там целый ряд превосходных фотографий, изображающих глаза после частичной сквозной пересадки роговицы. Как алмазы выделяются кружки трансплантатов среди мутной поверхности бельм. В работе Ашера даны описание, сводка и анализ результатов операций, произведенных проф. А. Эльшнигом в Праге с 1908 г. по 1919 г.

Так вот во что вылились первоначальные пробы Эльшнига! Частичная пересадка уже не счастливый случай, а настоящая операция с закономерным, еще немногочисленным, но все же несомненным успехом. Уже и основное условие — значение почвы — разгадано: чем богаче она остатками роговичных элементов, тем лучше она принимает пришельца — трансплантат. А вот и о полной пересадке: плохо дело — трансплантат мутнеет. Правда, случаев еще немного, но нельзя не видеть, что тут об успехах говорить не приходится.

Однако оптимистическая нота звучит и здесь: там, где частичная пересадка не может быть сделана — при выпяченных бельмах, при стафиломах, — все же

нужно делать полную пересадку. Пусть трансплантат помутнеет, но будет создана новая почва для частичной сквозной пересадки в будущем. Итак, победа за частичной сквозной! Впервые за чтением этой статьи я почувствовал всю значительность пересадки роговицы как действительного средства борьбы со слепотой. Она снова привлекла меня. Пусть уже многое сделано, но разве не наслаждение применить достигнутые успехи на практике для излечения широких масс слепых и инвалидов! Во мне заговорило чувство клинициста, главное удовлетворение которому доставляет не изобретательство, а искусство применения для блага больного всего, что может быть найдено во всех областях науки — свое или другими опубликованное — безразлично. Но, как увидим ниже, изобретать пришлось мне очень много.

Вскоре я приступил к производству частичной сквозной пересадки, благо имелся исправный трепан. Первый случай выполнения этой операции был полон драматизма.

Однажды мой ассистент д-р В. принял в клинику больного по фамилии Груша. На левом глазу у него было полное бельмо, он мог различать этим глазом только свет от тьмы, предметов не видел; на другом глазу было бельмо, спаянное с радужкой; зрение было сильно ослаблено. Ассистент объяснил, что он обещал больному сделать на правом видящем глазу операцию иридэктомии с целью улучшить зрение. Взглянув на больного, чахлого, худого, слабого, я посоветовал д-ру В. воздержаться от операции, чтобы не нажить беды, не получить у такого ослабленного больного осложнений. Д-р В. не послушал моего совета (я не формулировал его как запрещение) и — о ужас! После иридэктомии произошла гнойная внутриглазная инфекция, и глаз погиб, его пришлось удалить. Больной, пришедший за помощью, ослеп. Какое горе и для него, да и для д-ра В.!

Больной этот долго пробыл в клинике, окреп и пополнел. Тогда я решил пересадить ему роговицу на оставшемся глазу. При операции, сделанной 18 октября 1923 г., обстоятельства сложились неблагоприятно. Когда я при помощи трепана Гиппеля (этой ужасной машинки) просек отверстие в бельме, то оказалось, что хрусталик мутен: катаракта. Я удалил хрусталик, а следом за этим пошло стекловидное тело. Глаз был на волосок от гибели. Уложить трансплантат при этих условиях на место и удержать его там было крайне трудно. Но нам повезло, и трансплантат не выпал ни при операции, ни в послеоперационный период. И — о радость! Больной прозрел! Нам пришлось ждать 9 месяцев, чтобы иметь право сказать эту фразу, так как до этого срока трансплантат еще может помутнеть. Через год со дня операции Груша выписался и уехал в деревню. Я с великой радостью описал мое наблюдение в 1924 г. и доложил о нем в Москве на Всесоюзном съезде окулистов в 1926 г. Моя удача имела большое значение и для меня, и для остальных окулистов Советского Союза: некоторые из них начали пробовать частичную сквозную пересадку. Окрыленный успехом, я был полон желания делать пересадки и дальше. Но не так легко и быстро шло дело, и немало пришлось пережить разочарований.

Конечно, пациентов, которые желали подвергнуться операции, было вполне достаточно, но материал для пересадки роговицы доставался с большим трудом.

Из тех десяти — пятнадцати слепых глаз, которые приходилось удалять по поводу повреждений, абсолютной глаукомы с болями или по случаю других тяжелых болезней, едва ли половина имела прозрачную роговицу, пригодную для пересадки. Приходилось брать два трансплантата от одной роговицы, чтобы хоть сколько-нибудь увеличить продукцию. Обращение к окулистам с просьбой присылать удаленные у больных глаза не дало почти никакого результата:

и пациентов было немного, и гораздо проще было бросить глаз в банку с формалином, чем возиться с его пересылкой. Кроме того, больные, подвергшиеся пересадке роговицы, на много месяцев занимали койку, что сильно тормозило научную и преподавательскую работу клиники.

Больные и радовали, и огорчали. Все же больше радовали, потому что я чувствовал, как с каждым случаем, удачным или неудачным, я двигаюсь вперед. Кроме Груши, у меня появились и другие незабываемые пациенты. Я вспоминаю Адамчука, который из полного инвалида стал после пересадки роговицы зрячим и сделался бригадиром в колхозе (результат прослежен на протяжении десяти лет). Вспоминаются больные Б. Л., оперированный моим ассистентом К. И. Цикуленко, и ряд других. Как много переживаний связано с каждым из этих больных! Операция прошла благополучно, послеоперационный период протекает как нельзя лучше, больной уже видит и радуется. Но вот через несколько недель или даже месяцев появляются зловещие признаки: трансплантат начинает мутнеть, дело заканчивается ослаблением зрения до уровня, отмеченного до операции. Понятно, как тяжело это и для больного, и для врача. Только через много лет мне удалось несколько приблизиться к пониманию этого процесса и выработать меры борьбы с ним.

Много, много раз пришлось мне испытывать эту мучительную тревогу во время послеоперационного периода. Тяжелые переживания мои слагались, если позволительно так выразиться, из двух компонентов. С одной стороны, жаль было больного, не получившего того, что он мог получить, или терявшего то, что, казалось, было приобретено. С другой стороны, для меня, охваченного идеей проложить широкую дорогу пересадке роговицы, каждый случай удачи являлся драгоценностью, каждый лишний процент прозрачного стойкого приживления трансплантата придавал твердость моему голосу при защите пересадки роговицы. Понятно, как тяжело было, когда этот процент падал.

Мою защиту пересадки роговицы я строил не на тех десяти процентах успеха, которые получались при операции подходящих больных и тех, кого я оперировал из-за невозможности отказать людям в последней попытке вернуть зрение. В основу пропаганды практической ценности пересадки роговицы я брал тот процент успеха, который получался после вычета из общего числа оперированных тех, кто был непригоден к операции. Процент успеха, стойкого, прослеженного более 9 месяцев, равнялся уже 25. Я стал добиваться улучшения условий работы. При поддержке директора медицинского института в глазной клинике было увеличено количество коек. Кроме того, Наркомат здравоохранения УССР отпустил средства, необходимые для приобретения инструментов и для изготовления новых, мною изобретенных. Вскоре Наркомздрав нашел нужным укрепить базу клиники, организовав при ней научно-исследовательскую станцию с определенным бюджетом и штатами. Теперь я мог развернуть работу и вширь, и вглубь. В этот период особенно большого напряжения потребовала от меня реформа техники пересадки роговицы.

Уже с первых шагов в области частичной сквозной пересадки я убедился, что с техникой Гиппеля — Эльшнига далеко не уедешь. Техника эта требует виртуозной руки, которую, надо полагать, и набил себе в свое время Эльшниг. Если бы я и приобрел необходимую ловкость, то ведь это было бы достигнуто ценой гибели глаз, кроме того, это была бы моя личная, индивидуальная техническая ловкость, а я уже рассматривал пересадку роговицы как операцию, которая должна быть доступна широким массам окулистов, иначе она не сможет стать общедоступным средством для борьбы со слепотой при бельмах.

В эти первые годы работы по пересадке роговицы во мне произошел большой психологический перелом. Я настолько заинтересовался пересадкой, что беспрестанно думал о ней. Встречаясь с техническими и другими трудностями, я напряженно искал выхода из положения и представлял себе десятки вариантов хода операции. Я находился в состоянии непрерывных поисков, непрерывного напряжения. В технике операции мне пришлось, прежде всего, столкнуться с опасностью ранения хрусталика и выпадения стекловидного тела. В первых десятках операций я не имел большого количества ранений хрусталика, но знал, что даже у Эльшнига они бывали. Наконец, самая возможность ранения вызывала у меня, когда я приступал к операции, неприятное чувство робости и неуверенности. А это — плохие помощники при операции.

Я напряженно думал о том, как усовершенствовать иссечение диска из бельма. Вот мелькнула мысль о профильном визировании бельма в момент трепанации, чтобы следить за погружением коронки трепана не по мышечному чувству, а глазом. Испробовал идею на практике; конечно, так лучше, но гарантии нет! Вот пришла мысль проводить через поверхностные слои бельма три шва и при трепанации удерживать бельмо в натянутом состоянии. Испробовал: так лучше, но гарантии нет! Бросил трепан Гиппеля, этот неуклюжий аппарат, и перешел на ручной трепан. Это много лучше, но гарантии нет. Начал пробовать иссечение куска из бельма ножом и ножницами. Это для хрусталика безопаснее, но труднее гарантировать хорошее прилегание краев трансплантата к краям отверстия — а это шаг назад по сравнению с трепанационным методом. Додумался я при этом до такой формы ножа, которую мой техник отказался сделать и которая, как я узнал через пятнадцать лет, благополучно применялась окулистом Маркусом в его экспериментах на кроликах 100 лет назад. Я придумал, наконец, кусачку для замены и трепана, и ножа. Она работала неплохо, но грубовато, и я боялся ее вредного травматизирующего влияния на края отверстия в бельме и на края трансплантата. Только через тринадцать лет мне удалось разрешить задачу. Во время одной из моих операций идея решения ее как бы выкристаллизовалась в ясной форме. Как странно, почему она не пришла много лет назад, в первый же вечер моих исканий! Мне пришлось долго прокладывать какие-то пути ассоциаций, чтобы, наконец, родилась нужная техническая комбинация.

Итак, я бился над вопросом о профилактике ранений хрусталика, о чем мои предшественники, видимо, не думали, заменив весь вопрос о ней ловкостью руки и примирившись с определенным процентом повреждения хрусталика. Я не мог следовать этому примеру, потому что без уменьшения шансов на ранение хрусталика пересадка роговицы не имела будущего.

Одновременно с мыслями о ранении хрусталика меня мучило настойчивое желание предотвратить выпадение стекловидного тела или хотя бы остановить его, раз оно произошло.

Выпадение стекловидного тела — грозная опасность не только для исхода операции в смысле прозрачного приживления трансплантата, но и для судьбы глаза.

Вот мы ранили хрусталик, и его пришлось удалить; или после образования отверстия в бельме мы увидели мутный хрусталик (катаракту) и соблазнились его удалить; или хрусталика не было, но вы решили удалить пленку, занимающую его место, или она сама лопнула, и из отверстия хлынуло стекловидное тело. В отдельных случаях удается уложить трансплантат на место и удержать его там (как было в моем первом случае у Вани Груши). Но, как правило, приходится пришивать трансплантат к краям отверстия, что ведет очень часто

к помутнению трансплантата, или же закрывать отверстие, не стремясь уже к удачной пересадке, слизистой оболочкой склеры, чтобы спасти хотя бы глаз. Но нередко ничего этого вы сделать не успеваете, и глаз гибнет тут же на столе или в послеоперационный период.

Я придумал особые швы, так называемые «корзиночные швы». Проведенные насквозь у края отверстия, они охватывали трансплантат, ловили его в корзиночку; это было лучше, чем пришивание трансплантата, но все же было грубо, а главное — это не профилактика.

Однажды у больного погиб глаз вследствие выпадения стекловидного тела, за которым последовало кровотечение. Я до бессонницы думал о борьбе с выпадением стекловидного тела. Через два-три дня надо было делать операцию на глазу, который по многим соображениям мог дать выпадение стекловидного тела. Оно и произошло. Мои умственные усилия, не давшие результата раньше, все же подготовили путь для догадки: начало пути для победы над бедой было найдено. Когда зловещая капля просочилась из трепанационного отверстия, сделанного в бельме, в уме сверкнула мысль: подвести пластырь. Я выкроил из конъюнктивы склеры ленту, сделал узким ножом два разреза в бельме, проведя нож позади трепанационного отверстия, провел пинцет через разрезы, захватил конец ленты и протащил ее позади отверстия, чтобы она закрыла его сзади, так как это делает «пластырь», прикрывающий пробоину в подводной части корабля. Отчетливо помню, что в голове мелькнула мысль именно о корабельном пластыре, перешедшая тотчас же в мысль о ленте конъюнктивы. Я не спас глаз моего пациента: присоединилось кровотечение, решившее неблагоприятный исход, а лента сдвинулась в сторону, не выполнив как следует своей роли пластыря. Но путь был найден. И, что важнее всего, этот путь оказался пригодным и для остановки выпадения стекловидного тела, и для профилактики этого осложнения, и для профилактики ранения хрусталика.

С профилактической целью я решил в 1925 г. проводить через переднюю камеру, через два разреза, сделанные в бельме, полоску из какого-нибудь материала, который должен был защитить хрусталик от повреждения коронкой трепана, когда она пройдет сквозь бельмо. Эта лента в то же время являлась бы препятствием для выхода стекловидного тела, если бы глаз был лишен хрусталика. Пробы с проведением шелковой ленточки оказались неудачными, и я остановился на целлулоидной полоске, вырезанной из фотопленки. Ранение хрусталика было абсолютно предотвращено. После того как трансплантат был уложен, пластинка удалялась. Первоначальное оформление этой идеи было грубо, но уже служило некоторой гарантией; постепенно оформление улучшилось.

В 1933 г. был создан трепан ФМ-1. Этот инструмент я применял до тех пор, пока не был изобретен трепан ФМ-3.

Для случаев, когда операция делалась без предохранительной пластинки и наступало выпадение стекловидного тела, оно останавливалось при помощи обтуратора и последующего проведения пластинки через два разреза в бельме позади обтуратора.

Третье зло при операции по методу Гиппеля — Эльшнига — это выпадение трансплантата из его ложа — трепанационного отверстия.

Мои предшественники удерживали трансплантат на месте при помощи швов, проведенных через конъюнктиву и перекинутых через трансплантат. Швы эти, во-первых, недостаточно предохраняли от выпадения трансплантат, во-вторых, повреждали его поверхность. Пришлось потрудиться над этой проблемой. Первоначальное решение было таково: я стал покрывать трансплан-

тат кусочком пленки из куриного яйца и поверх нее накладывал перекидные швы. Эта система, которой я начал пользоваться с 1924 г., оправдала себя, хорошо удерживая трансплантат, и я пользовался ею довольно долго, но затем стал покрывать его лентой, выкроенной из конъюнктивы склеры. Переброшенная через трансплантат, она ложится на него своей эпителиальной поверхностью, свободный конец ленты вшивается в разрез конъюнктивы, сделанный у нижнего края роговицы. Этот способ покрытия трансплантата, разработанный окончательно к 1927 г., оказался очень удачным, и я пользуюсь им и поныне.

Изобретенные мною трепан ФМ-1 и покрытие трансплантата конъюнктивой значительно улучшили технику операций. На следующем этапе работы я стал пользоваться еще одним усовершенствованием, облегчившим операцию, а именно: с 1936 г. я стал иссекать трансплантат из роговицы донора трепаном, имеющим диаметр коронки, равный 4 *мм*, тогда как в бельме отверстие делалось трепаном в 4,05 *мм*. Мой большой клинический материал доказал, что иссечение диска из бельма бóльшим трепаном очень целесообразно.

Для улучшения техники я привлек все, что можно: акинезию, уздечные швы, ретробульбарную анестезию и многое другое. Я изучил послеоперационный период, все особенности процесса приживления, настойчиво борясь с осложнениями. Прирост количества изученных случаев шел крайне медленно, и причина этого лежала в нехватке роговицы для пересадки. Количество же больных, которые обращались за помощью, все увеличивалось. И все грознее и грознее вставал передо мною призрак кризиса всей проблемы пересадки роговицы. Рано или поздно должен был наступить момент, когда офтальмологи должны будут отвечать на просьбу слепого: «Увы, у нас нет для Вас материала для пересадки»; «Вам придется ждать очереди года 2–3».

В то время у меня еще не было ясного представления о количестве кандидатов на операцию пересадки роговицы. Парижская конференция 1928 г., посвященная вопросу слепоты, установила приблизительную цифру слепых на оба глаза: около 6 миллионов человек, а тяжких глазных инвалидов — около 15 миллионов. У нас в Советском Союзе по переписи 1926 г. насчитывалось 235 000 слепых. Просматривая таблицу причин слепоты, нетрудно заключить, что около 40 % всех слепых обязано своим несчастьем бельмам.

Если даже принять, что на долю бельм приходится 30 % слепых, то из 6 миллионов человек два миллиона ослепли из-за бельм, а из 15 миллионов инвалидов — 5 миллионов имеют бельма. Сколько кандидатов на пересадку роговицы среди 2 миллионов слепых, мы точно не знаем, ибо неизвестно, какое число из них неизлечимо из-за осложненной глаукомы, атрофии зрительных нервов и т. д. Но из 5 миллионов инвалидов почти все могут быть оперированы, ибо самое наличие у них хотя бы и ослабленного зрения свидетельствует о том, что зрительный аппарат их цел и даже роговица их не вполне мутна. Итак, во всем мире несколько миллионов человек нуждаются в пересадке роговицы.

При таком обилии кандидатов на пересадку роговицы никакие организационные меры по использованию глаз, удаляемых у пациентов, не могли дать существенного эффекта.

Уже и раньше в отдельных случаях те или иные окулисты пробовали брать для пересадки роговицы трупов. Так, несколько таких пересадок сделали Фукс, Мажито, Шимановский, Комарович, Савельев. Но дело было в том, что только в одном случае Мажито, взявший роговицу человеческого зародыша, получил прозрачное стойкое приживление трансплантата при частичной сквозной пересадке. В остальных случаях (иногда при частичной сквозной, иногда при пол-

ной пересадке) успеха не было. Таким образом, материал моих предшественников не мог ободрить меня.

Кроме того, надо учесть, что получить глаза тотчас после смерти почти невозможно; для того чтобы использовать глаза, полученные через несколько часов после смерти человека, надо всегда держать персонал и операционную в готовности к операции, а это представляет огромные организационные трудности. Поэтому, думая о решении «трупной проблемы», я должен был решать ее не как проблему экстренного использования глаз, а как проблему использования глаз после хотя бы суточного сохранения их в надежде на то, что при этом они сохранят свою жизнеспособность. По этому вопросу мне известен был один замечательный факт. Мажито готовился сделать пересадку роговицы. Глаз, удаленный у живого донора-пациента, применить, однако, не удалось, ибо больной для операции пересадки в назначенный срок не явился. Глаз был оставлен и хранился на холоду, а через 9 дней роговица его была использована для пересадки; она прекрасно прижила, и результат был прослежен на протяжении двух лет.

Этот случай, равно как и эксперименты на кроликах, позволили мне произвести пробу пересадки роговицы глаза, взятого от трупа и консервированного при температуре +4° С.

Первый случай пересадки трупной консервированной роговицы доставил нам немало тревог и волнений. Пугала мысль о возможности инфекции. Явились опасения, что на глазу, который несколько часов находился еще в трупе, могут оказаться в изобилии бактерии, может быть, патогенные. Невольно думалось о «трупном заражении», «трупных ядах» и т. п. Но все сошло как нельзя лучше. Послеоперационный период протекал без осложнений. Роговица сохраняла прозрачность в течение многих месяцев.

Эта операция открыла путь к применению трупных консервированных на холоду глаз. Но надо было накопить значительный материал, чтобы самому убедиться в степени пригодности трупного материала. Важно было сравнить его с материалом, взятым у живых пациентов и не подвергнутым консервации на холоду. Собирание наблюдений трупного материала, начатое мною 6 мая 1931 г., шло, конечно, более живо, чем при использовании материала от живых доноров.

Начало применения трупного материала, в прекрасных качествах которого я вскоре убедился, я считаю крупным поворотным пунктом в истории пересадки роговицы. Пригодность трупного материала, консервированного на холоду, для массового применения была неоспоримо доказана. Впоследствии я доказал, что трупный материал даже более пригоден для пересадки, чем материал «живой». Этим наш институт предотвратил назревший кризис пересадки роговицы и открыл неисчерпаемый источник пересадочного материала.

На тридцатилетнем юбилее моей научно-врачебной деятельности в речах выступавших особенно оттенялась пересадка роговицы. Она становилась все более и более знакомой широким кругам врачей. Когда в 1931 г. я начал с успехом применять трупные консервированные глаза, а в 1934 г. убедился, что именно в этом лежит средство спасения пересадки роговицы, я стал шире распространять сведения о результатах операций. Я не отказывал в беседах корреспондентам, давал материал для ТАСС, для радио. Я стремился популяризировать пересадку среди широких масс населения, чтобы увеличить доверие к операциям.

Учитывая отрицательное отношение некоторых окулистов и незнакомство широких кругов врачей с сущностью дела, столь важного для страны, я решил

поехать в Москву, чтобы сделать в Офтальмологическом обществе доклад с демонстрацией больных.

С Московской глазной больницей был предварительно согласован вопрос о том, чтобы четверо моих демонстрационных больных были приняты на койку. Кроме этих пациентов, были взяты фотографии других больных, таблицы, инструменты и т. д.

На вокзале, в лютый мороз, нас встретили из Общества слепых, больных отвезли в Московскую больницу. Моих больных смотрели и врачи больницы, и врачи города, даже не окулисты, так как слух о том, что я привез больных с пересаженной роговицей, быстро распространился. Слух этот, конечно, привлек внимание медицинской общественности, потому что никогда и никто в Москве пересадки роговицы не делал.

Ко дню доклада интерес к моим больным проник и в среду хирургов, которых проблема пересадки роговицы интересовала еще и с точки зрения гомопластики, т. е. возможности истинного приживления тканей от человека к человеку.

Обширное помещение амбулатории глазной больницы было переполнено. Такого наплыва никто не ожидал. Я с трудом пробрался к кабинетам, где мои коллеги любезно согласились демонстрировать больных. Наконец, больные осмотрены, и заседание началось.

Мой доклад слушали с большим вниманием. Даны блестящие отзывы о произведенных операциях.

На другой день главврач больницы обратился ко мне с просьбой оперировать больных в присутствии окулистов и приглашенных гостей.

Необходимо сказать несколько слов о моих помощниках, которые так много сделали в борьбе за пересадку роговицы. Моими первыми помощниками были С. Л. Вельтер, К. И. Цикуленко, С. Ф. Кальфа, Ц. М. Барг, В. В. Скородинская.

С. Л. Вельтер была в то время моей самой сильной помощницей по пересадке роговицы. Она была и превосходной технической помощницей, прекрасно проводила послеоперационный уход за больными, и была полезной сотрудницей в научной разработке вопроса. Л. П. Шмульян и В. В. Скородинская в то время еще только включались в работу. Позднее оба они оказывали неоценимую помощь и в технике, и в научной разработке проблемы.

Трупный материал для получения роговицы был любезно предоставлен мне Институтом неотложной помощи имени проф. Склифосовского.

По совету одного из хирургов, переданному мной директору глазной больницы, последний допустил к присутствию на операциях только 20 врачей. Большему числу врачей глазные операции, производимые на ограниченном пространстве, не видны.

Итак, с внешней стороны все обеспечено. Не скрою, что выступление перед публикой сильно волновало меня. Если все сойдет гладко, это будет новый шаг к пропаганде операции. А если неудача, осложнения, от которых нет абсолютных гарантий?

Вот мы одеты, готовы к операции.

Нас окружают врачи, второй ряд смотрит, взгромоздившись на табуреты. Напряженное внимание. Не по себе не только мне, но и Вельтер. Это чувствуется. Но вот я получил в руки шприц для местного обезболивания глаза, и обычное деловое настроение возвращается к нам. Мы оперируем спокойно, аудитория, слушающая объяснения, завоевана. Одна, две, три операции. Сеанс окончен. Идут уже разговоры о деталях, расспросы. Я чувствую полное успокоение и радость ассистентов. У меня чувство человека, выдержавшего экзамен.

А завтра — опять экзамен: врачи больницы желают сделать пересадку под моим руководством. Это не так волнует, но все-таки напряжение нервов большое.

Опять публика, всеобщее настороженное внимание. Я предлагаю первому окулисту оперировать такого-то больного, применяя трепан ФМ-1. К моему удивлению, оператор отказывается: «Ваш трепан остроумен и прочее, но этот прием не хирургичен... Да и больного я предпочитаю вот этого». Я предупреждаю, что у другого больного возможно выпадение стекловидного тела. Оператор не унимается. Предупредил присутствующих. К сожалению, случилось, как я и предполагал: после трепанации бельма при попытке удалить пленку, занимавшую место отсутствующего хрусталика, потекло стекловидное тело. Пришлось взять инструменты из рук оператора и пришить трансплантат, чтобы спасти глаз. Досадно, но присутствовавшие врачи видели, по крайней мере, как надо выходить из тяжелого положения.

Второй оператор, тоже почтенный окулист, после этой операции, протекавшей очень тяжело, начал было отказываться от операции. Это было не в моих планах: мне хотелось, чтобы врачи увидели производство операции при помощи трепана ФМ-1 в руках оператора, не имеющего опыта в пересадках роговицы. Я стал подбадривать москвича, и он в конце концов согласился, причем принял советы и относительно больного, и относительно метода операции.

Операция сошла как нельзя лучше, размеренно, без какого бы то ни было осложнения. И оператор, и присутствующие остались довольны и убедились в достоинствах трепана ФМ-1, которые особенно рельефно выступили по контрасту с первым случаем; а между тем и второй случай был опасен в отношении возможности выпадения стекловидного тела.

Итак, операции прошли благополучно. Я сделал доклад и в Институте неотложной помощи. Сотрудники, врачи, курсанты слушали с интересом. Все прошло хорошо.

После нашей поездки в Москву популярность пересадки роговицы значительно возросла.

Доклады в одесских обществах, на конференциях, заседаниях Украинской академии наук, членом-корреспондентом которой я был избран, в ученом совете Наркомздрава, статьи, письма больных, выступления по радио — все это знакомило с нашими достижениями население Советского Союза и врачебные круги. Дело постепенно развивалось.

В постоянных мыслях об упрощении техники операции я пришел, наконец, к желанной догадке.

При всей ценности трепана ФМ-1 при его применении все же наносилась излишняя травма глазу.

Опять напряженные искания. Анализируя причины ранения хрусталика, я остановился на вытекании водянистой влаги из передней камеры в канал трепана и между наружной его поверхностью и краем трепанационного отверстия. При этом вытекании хрусталик подвигается вперед, к режущему краю коронки, и натыкается на нее. Эльшниг избегал (далеко не всегда) этой встречи, быстро выдергивая трепан из бельма. А что если помешать влаге выливаться? Как только был правильно поставлен вопрос, пришел и ответ.

Надо сделать обточку коронки с наружной ее стороны сперва цилиндрическую, потом конусовидную, чтобы конус закрывал зазор между наружной поверхностью трепана и краем отверстия; чтобы водянистая влага не утекала в канал трепана, в нем надо сделать непроницаемую переборку. Воздух, остающийся в трепане, не помешает прорезать бельмо, но, когда водянистая влага

вслед за иссеченным диском бельма устремится в канал, воздух, только слегка сжавшись под ее давлением, не позволит ей войти в канал в сколько-нибудь значительном количестве; если в камере останется хоть незначительное количество жидкости — трепан не достигнет хрусталика. Рассчитать высоту цилиндра и угол конуса, а равно и расстояние между перегородкой и режущим краем коронки было нелегко, ибо нельзя знать точно толщину бельма и степень давления на трепан при просверливании бельма и давления в глазу в момент просекания бельма. Пришлось делать пробы.

Тут уместно сказать о моих помощниках по инструментальной части. Первым моим техником был Горбунов. В течение нескольких лет он готовил мне ручные трепаны высокого качества, и я очень сожалел, когда он покинул Одессу. На смену ему я нашел и подготовил техника, бывшего моряка, А. П. Марцинковского.

«Да, вам хорошо, у вас мастера есть. А нам как быть?» — говорит мне окулист из какого-нибудь крупного центра, а порой даже из Москвы или Ленинграда.

Я на это отвечу: и Горбунов, и Марцинковский не свалились с неба. Они работали как обычные слесари, а нужно было направить их на инструментальное творчество. Надо потрудиться с каким-нибудь мастером, потрудиться с тактом, пробудить в нем интерес к делу, тогда и будут инструменты.

Марцинковский оказался хорошим сотрудником. Мы заключили с ним словесный договор: считать все изобретения в инструментарии для пересадки роговицы совместными, кому бы ни принадлежала идея. Отсюда и название инструмента — трепаны ФМ-1, ФМ-3, ФМ-4, ножи ФМ-1, ФМ-3 и т. д.

После нескольких проб на трупном глазу мы выработали все нужные размеры.

Проба на трупных глазах оказалась блестящей: при всем желании, если правильно маневрировать инструментом, невозможно ранить хрусталик. А на живом? С большой тревогой производил я 22 апреля 1935 г. первую операцию трепаном ФМ-3. Не верилось, что можно буравить бельмо, не боясь поранить хрусталик. И однако, это оказалось фактом. Тот, кто сам не пробовал делать пересадку роговицы, тот не испытывал щемящего сердце страха поранить хрусталик трепаном, и тем более не может представить себе всю радость от уверенности в том, что хрусталик не будет поврежден, что трепан ФМ-3 не выдаст.

Должен сознаться: много различных глаз, с различной глубиной передней камеры пришлось мне прооперировать трепаном ФМ-3, пока я убедился в его безупречной работе.

Этот трепан развязал руки и мне, и моим ассистентам, и врачам-курсантам. Сразу расширились показания к производству операции; при уверенности в инструменте явилась и смелость в назначении операции. Трепан ФМ-3 можно назвать колумбовым яйцом пересадки роговицы.

К 1935 г. техника операции пересадки роговицы, как частичной, так и полной, была выработана почти полностью, и в последующие годы шло ее успешное усовершенствование. К этому времени основное ядро моих сотрудников в области пересадки роговицы пополнилось еще двумя лицами: д-ром И. А. Вассерманом (погибшим впоследствии в Ашхабаде) и В. В. Скородинской. Она была операционной сестрой глазной клиники и, не оставляя работы, прошла курс и окончила медицинский факультет. В. В. Скородинская внесла в дело пересадки роговицы чрезвычайно много, с большим энтузиазмом работая над развитием любимого дела. Прекрасный помощник, она оказывала не только техническую, но и моральную помощь оператору. Она владела техникой операции, работала как научный сотрудник.

К числу моих сотрудников я причисляю и некоторых лиц, не находившихся в штате клиники. К ним относятся С. А. Дьячков, С. Е. Твердев и И. Ф. Копп. Последний самостоятельно занимался пересадкой роговицы, приезжая периодически ко мне для пополнения знаний. Впоследствии, после защиты докторской диссертации, посвященной вопросам клиники и патанатомии при частичной сквозной пересадке роговицы, он стал профессором в Сталино, и его клиника стала опорным пунктом для распространения нашего опыта.

Здесь следует рассказать о том значительном, огромной важности событии, которое произошло в нашей работе, коренным образом изменив ее условия и масштабы всей нашей деятельности в борьбе со слепотой. А именно так следует понимать роль и значение пересадки роговицы.

Новый этап в нашей работе со всей очевидностью показал, сколько внимания и заботы о здоровье трудящихся проявляют партия и советское правительство.

Однажды представители обкома партии и облисполкома обратились ко мне с предложением возбудить ходатайство о создании Научно-исследовательского института офтальмологии.

Понятно, с какой радостью встретил я это предложение. Оно лишний раз доказывало, что только в нашей стране возможна та поистине отеческая забота о нуждах широких масс, та смелая, безбоязненная поддержка всего нового, которая открывает дорогу научным дерзаниям, направленным на улучшение жизни и быта трудящихся, на благо социалистической Родины.

Я спешно составил докладную записку о проекте создания института. Вскоре меня вместе с представителями Наркомздрава УССР вызвали в Москву для доклада. На этот доклад, кроме меня и представителя Наркомздрава УССР, были приглашены два представителя ВИЭМ — директор Всесоюзного института экспериментальной медицины Л. Н. Федоров и проф. А. В. Вишневский.

Мне пришлось остановиться на вопросе о том, насколько обоснована при институте, имеющем клиническую офтальмологическую установку, организация десяти лабораторий по разным дисциплинам (медицины, химии, биологии). Я указал, что орган зрения является только частью организма в целом и его физиология и патология тесно связаны с жизнью организма. Все, что влияет на целое, влияет на часть, и все, что влияет на часть — влияет на целое, а поэтому всякая болезнь организма отражается на глазах, и всякая болезнь глаз отражается на организме. На этой диалектической основе росла и растет офтальмология.

Воспитанная на таких идеях, офтальмология поддерживает связь со всеми дисциплинами и, по сути дела, ограничиваясь территориально только органом зрения (а это немало, если вспомнить взаимоотношения глаз с центральной нервной системой), офтальмология оказывается специальностью широкой, черпающей знания из всех областей науки.

Если специфическими для офтальмологов являются вопросы рефракции и физиологии зрения, то и эти стороны жизни органа зрения, и все остальные вопросы его жизни подчиняются законам физиологии и общей патологии. Специалисты широких дисциплин нередко игнорируют нашу специальность, а между тем часто питаются ею.

Именно офтальмология доказала возможность истинной гомопластики. Это она заменила прежний лозунг общей патологии — гомопластика тканей и органов у человека невозможна — более оптимистичным: гомопластика у человека принципиально возможна. Примером является роговица. Офтальмология

же ввела в хирургию круглый стебель для пластических операций. Ценнейшие данные в морфологию воспаления внесли окулисты своими исследованиями в области воспаления роговицы. Офтальмоскопия сильно способствовала развитию диагностики нервных болезней и разных других заболеваний. Таковы те соображения, которые были высказаны мною в докладе.

Эксперты поддержали мои мотивы в отношении организации научно-исследовательского института, и вопрос о его создании был решен правительством в положительном смысле.

Постановление об организации Украинского экспериментального института глазных болезней последовало 4 апреля 1936 г. Были отпущены необходимые средства.

Этим постановлением наша отечественная офтальмология получила мощное учреждение для своего развития. Пересадка роговицы сыграла в деле создания института первенствующую роль. Но понятно, что в нем должна была расцвести не только ее разработка, но и вся офтальмология, особенно главные проблемы нашей школы — круглый стебель, глаукома, тканевая терапия, охватывающая очень много глазных и неглазных заболеваний.

Институт начал свою деятельность в 1936 г., сперва во временном помещении — в одном из корпусов 2-й Советской больницы. В 1938 г. была закончена постройка нового здания института на Пролетарском бульваре. Я остановлюсь только на главнейших этапах разработки проблемы пересадки роговицы за период с 1936 по август 1950 г.

Немало внимания было посвящено нами вопросам развития личной техники (моей и моих сотрудников) этой операции, а также изучению послеоперационного течения. В 1933 г. было положено начало тканевой терапии — этому новому принципу лечебной медицины, родившемуся на почве проблемы пересадки роговицы. Этому вопросу будет посвящен мною отдельный доклад.

Мной и моими учениками было уделено много внимания уточнению показаний к пересадке роговицы. В 1936 г. я выступал на съезде офтальмологов РСФСР, на котором демонстрировал моих больных. Кроме того, я демонстрировал кинофильм «Пересадка роговицы», который был изготовлен в научной киностудии при Институте усовершенствования врачей в Одессе. В этом фильме техника операции с применением трепана ФМ-3 еще не показана. Фильм этот вызвал большой интерес со стороны участников съезда.

С 1937 г. я и моя школа усиленно начали заниматься вопросом мелиорации бельм. Вопрос этот был затронут впервые проф. Мурзиным. Я внес в него новое содержание, а именно: указал на то, что при мелиорации бельма не только создается для трансплантата роговичное окружение, но и происходит тканевое лечение бельма. В 1938 г. я совместно со Скородинской опубликовал первые попытки гетеротрансплантации у человека. Эта проблема разрабатывается моими учениками и поныне на экспериментальных животных, причем в основу положен принцип предварительного сохранения трансплантационного материала на холоду.

В 1938 же году в Одессе состоялся Украинский офтальмологический съезд, привлекший, кроме большого количества украинских окулистов, очень много гостей из союзных республик.

Выступая с докладом о пересадке роговицы, я демонстрировал 30 больных, которым была сделана частичная сквозная пересадка роговицы с оптической целью, причем успех был прослежен не менее 9 месяцев. Демонстрацию такого большого количества больных можно охарактеризовать как факт, не имеющий

прецедента в истории пересадки роговицы. Эта демонстрация немало способствовала распространению пересадки роговицы среди окулистов Советского Союза.

В 1940 г. я был удостоен звания лауреата Сталинской премии за работу «Оптическая пересадка роговицы и тканевая терапия», которая в отделе пересадки роговицы была обильно иллюстрирована фотографиями.

Как у нас, так и за пределами СССР Сталинская премия подчеркнула в глазах окулистов, врачей и населения все значение пересадки роговицы на бельмах.

В 1941 г. разразилась война.

Отечеству нашему пришлось перестроить все отрасли своей деятельности на борьбу с подлым врагом, напавшим на нашу Родину.

Наш институт переключился на госпитальную работу. 14 июля правительство предложило мне эвакуироваться с частью моих сотрудников по институту.

Не останавливаясь на моей деятельности во время эвакуации во всем объеме, я укажу лишь на то, что мне и моим сотрудникам пришлось сделать в области пересадки роговицы, которая в первую очередь поставлена была на службу защитникам Родины. В Пятигорске я не мог производить пересадки роговицы за те пять месяцев, которые я там пробыл, так как у меня не было инструментария. Переехав в Ташкент, я получил, наконец, ящики с инструментами и аппаратурой, высланные мне из Одессы.

В Ташкенте, где я остался по предложению правительства УзССР, для моей работы был создан специальный глазной эвакогоспиталь. На его базе распоряжением Министерства здравоохранения СССР был восстановлен и Украинский институт глазных болезней в уменьшенном объеме. В Ташкенте мы организовали пересадку роговицы нашим славным защитникам Родины, имевшим бельма вследствие ранений и заболеваний, связанных с войной. Я ясно понимал, что бельма наших больных должны были представлять плохую почву для пересадки. Действительно, мы не могли достичь такого процента успеха, который привыкли получать у больных мирного времени. Тем большую радость испытывали мы в тех случаях, когда удавалось получить восстановление зрения и трудоспособности у оперированных бойцов. Первые случаи опубликованы в моей брошюре «Офтальмология на службу Красной Армии», изданной в 1943 г. в г. Ташкенте.

Понятно, что мы пользовались для пересадки трупными глазами, получение которых было налажено усилиями д-ра Скородинской. По пересадке роговицы я делал доклады и содействовал ее внедрению и среди гражданского населения в клинике проф. П. Ф. Архангельского, и в глазном отделении д-ра С. С. Быкова. Результаты наших работ опубликованы в книге «Медицина глубокого тыла» (изд. Сан. отд. Среднеазиатского военного округа, 1943); в книге «Боевые повреждения глаз и их лечение» (Москва, 1947), в «Вестнике офтальмологии» и в др.

Мое пребывание в Москве в 1943 г. я использовал для ряда докладов не только по тканевой терапии, но и по пересадке роговицы.

В 1944 г. по возвращении в Одессу я докладывал о моей работе во время эвакуации Н. С. Хрущеву, который оказал деятельную поддержку восстановлению работы института, опустошенного немецкими оккупантами. Мы значительно расширили пересадку роговицы, и 2 августа 1949 г. я сообщил правительству и ЦК КП(б)У о том, что закончил мою первую тысячу пересадок роговицы. В ответ я получил нижеследующую телеграмму:

«Поздравляем Вас, Владимир Петрович, с большим успехом, проведением тысячи операций по пересадке роговицы. Ваша неутомимая научная и практи-

ческая деятельность является примером патриотического служения Родине, интересам нашей передовой науки. Желаем Вам и всему коллективу дальнейших успехов в работе на благо советского народа. Хрущев Н., Коротченко Д., Гречуха М., Корниец Л.».

Аналогичная телеграмма была получена от Министра здравоохранения УССР.

Нечего и говорить, что эти телеграммы послужили для меня большим стимулом для дальнейшей работы в области проблемы пересадки роговицы при бельмах.

К августу 1950 г. мы имеем по пересадке роговицы следующие статистические данные: мною и моими сотрудниками по Институту, Глазной клинике и Госпиталю для инвалидов Отечественной войны произведено свыше 2300 пересадок роговицы, кроме того, окулистами СССР сделано более 1600 пересадок, общее число пересадок — около 4000. Эти цифры оставляют позади продукцию всех зарубежных стран за 130 лет существования проблемы пересадки роговицы. Общий успех пересадки роговицы равен 65 %, он колеблется от 23 % для бельм, мало подходящих для операции, и до 85 % для бельм, вполне подходящих для пересадки (I и II категорий). Надо заметить, что бельма по степени их пригодности для пересадки мы делим в настоящее время на пять категорий. Мы продолжали пересадки роговицы инвалидам Отечественной войны. Биологический эффект, т. е. прозрачное и полупрозрачное приживление трансплантатов, получен в 17 %, а функциональный, т. е. хотя бы малая прибавка зрения, получен в 38 %.

Идет детальное развитие пересадки роговицы при стафиломах и выпяченных тотальных бельмах. Как известно, в таких случаях никто не получал сколько-нибудь ценного результата ни от тотальной пересадки, ни от частичной сквозной пересадки, произведенной на почве тотальной. Эту последнюю (по идее Эльшнига) впервые в свое время сделал я.

По моему поручению Н. А. Пучковская произвела значительное число тотальных и субтотальных пересадок: ею получены стойкие успехи и при частичной сквозной пересадке на почве субтотальной с длительным, свыше года, контролем стойкости.

Указанные результаты представляют огромную ценность, открывая перспективы для возвращения зрения «безнадежным» слепым.

В 1945 и 1948 гг. выпущены мои две большие монографии, первый раздел которых посвящен оптической пересадке роговицы. В советской литературе, кроме моих 77 работ (не считая популярных), есть свыше 200 работ по пересадке роговицы. Число окулистов, занимающихся пересадкой роговицы в СССР, достигает 50.

Итак, мы видели, что в Советском Союзе пересадка роговицы достигла значительной степени развития и приобрела большое социальное значение как средство борьбы со слепотой и инвалидностью при бельмах. Но, конечно, мы не должны успокаиваться на достигнутом и всемерно должны стремиться к дальнейшему развитию пересадки роговицы. Я не имею возможности детально останавливаться на перспективах усовершенствования пересадки роговицы и на организационных вопросах, связанных с нею.

1. Необходимо дальнейшее улучшение техники операции. В этом отношении мною предприняты меры для ограничения качательных движений трепана ФМ-4 (который иссекает диск из глаза донора).

2. Необходимо добиться более точного исполнения изготовителями трепанов ФМ-1, ФМ-3, ФМ-4 и других инструментов для пересадки.

3. Необходимо внедрить в практику окулистов, занимающихся пересадкой, тканевую терапию до и после операции. Тканевая терапия в нашей практике, несомненно, улучшила результаты операции и уменьшила число осложнений (циклитов, глаукомы).

4. На очереди тщательное изучение глаукомы до и после операции и изыскание более активных способов борьбы с ней.

5. Надо расширить проблему мелиорации бельм при помощи послойной пересадки трупной консервированной роговицы.

6. Надо всемерно развить применение операции полной и почти полной пересадки при эктатических бельмах. Необходимо, чтобы наши окулисты не считали таких больных безнадежными.

7. Организационно надо добиться облегчения получения трупных глаз и хранения их в тех учреждениях, где производится пересадка роговицы.

8. Подлежит глубокому изучению вопрос о пересадке роговицы при бельмах после травм, что особенно важно для инвалидов Отечественной войны. Сюда же относятся пластические операции (век, конъюнктивального мешка и др.).

9. Надо обратить внимание на бельма у детей. Большой ошибкой является откладывание пересадки на ряд лет. Необходимы своевременные операции при сращенных бельмах для устранения и профилактики глаукомы.

10. Подлежит дальнейшему изучению вопрос о пересадке формалинизированных роговиц.

11. На очереди различные теоретические вопросы пересадки (изыскание наилучших способов консервации глаз, вопросы гетеропластики).

12. Для правильной научной статистики результатов пересадки роговицы нельзя довольствоваться валовыми цифрами, необходимо делить бельма на категории (мы имеем их пока пять) по качеству бельма и глаза пациента; кроме того, надо изучать биологические соотношения реципиента и донора.

13. Необходима диспансеризация оперированных больных для учета устойчивости и длительности результатов и возможных осложнений глаукомой.

14. Для распространения пересадки роговицы среди окулистов Советского Союза необходимо при крупных офтальмологических учреждениях проводить для квалифицированных окулистов, владеющих техникой глазных операций, трехмесячные курсы. Окулисты-трансплантаторы должны быть снабжены инструментарием, ледником и другими принадлежностями. В крупных городах желательно иметь центры для точки инструментов. Важно снабжать врачей на периферии литературой. Необходимо, чтобы, по крайней мере, города с медвузами имели научно-учебные фильмы «Пересадка роговицы» и «Тканевая терапия» (они могут быть заказаны через Министерство здравоохранения УССР). Популярный фильм «Они видят вновь» необходимо от времени до времени показывать для пропаганды пересадки роговицы среди населения.

Мы заняли по количеству операций ведущее место в мировом масштабе. В известном смысле, нас можно назвать «чемпионом пересадки роговицы». Обыкновенно чемпион стремится удержать за собой завоеванное место, но моя школа является своеобразным чемпионом. Она хочет, чтобы звание чемпиона было у нее отнято, чтобы она была побеждена кем-то, кто даст для развития пересадки роговицы больше, чем дала она. Но кем? Конечно, не зарубежными окулистами, но нашими, советскими. Это дало бы нам удовлетворение, что дело пересадки роговицы является общим делом нашей, советской, офтальмологии. Уже и сейчас она занимает ведущее место по пересадке роговицы, и это первенство она не должна никому уступать.

Вы видели, какое благо дает стране пересадка роговицы, и, конечно, ей надо пожелать полного процветания. И я имею полное право сказать: «Да здравствует пересадка роговицы!»

Все, что я сказал выше, я сказал во здравие пересадки роговицы. Но есть поговорка про оратора: «Начал за здравие, кончил за упокой». Позвольте и мне продолжить мою речь не во здравие, а за упокой пересадки роговицы. Ведь пересадка роговицы нужна только на худой конец, только тогда, когда уже имеется бельмо, и, возвращая зрение слепому, пересадка роговицы — прекрасна. Но разве необходимо, чтобы всегда были бельма и чтобы мы их всегда оперировали? Нет, тысячу раз нет! Мы должны так поставить борьбу с глазными болезнями, чтобы бельма не могли больше образовываться.

Будет время, когда советская офтальмология лечебными и профилактическими мерами добьется того, что пересадка роговицы будет похоронена. Этого я ей желаю как можно скорее. Но, говоря сейчас за упокой пересадки роговицы, я пока что опять говорю во здравие пересадки роговицы — этой прекрасной операции, которая является одним из величайших завоеваний офтальмологии.

Мы будем работать параллельно и бороться против болезней и травм, ведущих к образованию бельм, и за пересадку роговицы. Эту двойную работу мы будем вести по принципам нашей советской науки, направляемой на служение народу нашей Коммунистической партией и Советским правительством.

ПЕРСПЕКТИВЫ ДАЛЬНЕЙШЕГО РАЗВИТИЯ ПРОБЛЕМЫ ПЕРЕСАДКИ РОГОВОЙ ОБОЛОЧКИ[58]

Проблема пересадки роговой оболочки, имеющая огромное значение в борьбе со слепотой и инвалидностью от бельм, нашла свое научное и практическое разрешение в Советском Союзе. Именно здесь пересадка роговицы стала методом возвращения зрения слепым от бельм, применяющимся в широких масштабах.

По количеству операций пересадки роговичной оболочки Советский Союз по праву занимает первое место в мире и оставляет далеко позади себя зарубежные страны. То же можно сказать и в отношении научно-экспериментальной разработки проблемы кератопластики.

Читатели «Офтальмологического журнала» имели возможность ознакомиться с номером журнала (1953 г., № 4), посвященным пересадке роговицы. И в последних выпусках «Вестника офтальмологии» появлялись отдельные статьи по пересадке роговой оболочки.

Все это говорит о том, что окулисты Советского Союза проявляют интерес к пересадке роговицы и активно продолжают ее разработку.

Однако у нас имеется еще и ряд недостатков в развитии этой важной и актуальной проблемы.

По данным, собранным моими сотрудниками Д. Г. Бушмичем и В. А. Рукиным (1954), общее количество операций пересадки роговой оболочки, произведенных более чем 150 окулистами Советского Союза, превышает в настоящее время семь тысяч.

Из окулистов СССР, много работающих над проблемой пересадки, помимо сотрудников руководимого мною Украинского института глазных болезней, следует указать: проф. В. П. Рощина (Алма-Ата), доц. Г. Х. Кудоярова (Уфа), проф. И. Ф. Коппа (Сталино), проф. Т. И. Ерошевского (Куйбышев), д-ра Л. И. Иванова (Нижний Тагил), проф. М. З. Попова (Смоленск), проф. С. Х. Ахундову (Баку), канд. мед. наук С. П. Петруня (Луганск) и др.

Если рассмотреть, в каких республиках Советского Союза производятся операции пересадки роговицы, то оказывается, что первое место по количеству

[58] Впервые опубликовано в «Офтальм. журн.», 1954, в. 2, стр. 71–74.

произведенных операций занимает Украина: здесь сделано 3907 операций (из них в Одессе — 3246).

В РСФСР произведено 2299 пересадок, в Казахской ССР — 506, Узбекской — 190, Азербайджанской — 161, Туркменской — 155, Латвийской — 68, Армянской — 58, Киргизской — 38, Таджикской — 30, Молдавской — 12, Грузинской — 6, Белорусской — 5, Литовской — 2.

Если взять отдельные города, то в Москве делается в год около 10 пересадок, а в Ленинграде и того меньше. В таких крупных городах, как Киев, Днепропетровск, Минск, Харьков, где имеются глазные клиники и институты глазных болезней, операция пересадки роговицы в настоящее время фактически почти совсем не производится.

Можно возразить, что не так легко наладить получение глаз от трупов для пересадки, что больные после пересадки роговицы длительно находятся в стационаре и этим увеличивают койко-день пребывания в отделении или клинике. Отчасти это так. Но возникает вопрос, почему С. П. Петруня или Л. И. Иванов могут превозмогать эти препятствия и проводить у себя в луганской и нижнетагильской больницах на протяжении многих лет пересадку роговицы, а другие этого сделать не могут? Почему пересадкой роговой оболочки могут заниматься Сталинская, Куйбышевская, Алма-Атинская, Уфимская, Бакинская глазные клиники и не могут заниматься другие глазные клиники и стационары?

Очень большое значение в деле дальнейшего развития пересадки роговой оболочки должен сыграть приказ Министра здравоохранения СССР № 88 от 16 февраля 1954 г. о широком внедрении операции пересадки роговицы в практику окулистов. Благодаря этому приказу значительно возрастет внимание заведующих глазными клиниками к проблеме пересадки роговой оболочки, имеющей столь важное значение в борьбе со слепотой. Я не сомневаюсь в том, что все окулисты, занимающиеся кератопластикой, будут приветствовать появление этого приказа.

Дальнейшая научная и практическая разработка проблемы пересадки роговой оболочки должна проводиться теперь в направлениях, отличающихся от прежних.

В свое время необходимо было разрабатывать почти наново технику частичной сквозной пересадки роговой оболочки, чтобы сделать эту операцию эффективной и доступной каждому оперирующему окулисту. Теперь предложенные и разработанные мною техника операции и специальный инструментарий (трепаны ФМ-1, ФМ-3) уже широко вошли в офтальмологическую практику, и в настоящее время частичная сквозная пересадка роговицы является основной оптической операцией при бельмах. Нужно и дальше работать над усовершенствованием техники частичной сквозной кератопластики, но первоочередной задачей является теперь расширение показаний к ее применению. В Украинском институте глазных болезней ведется работа в этом направлении. Так, мною и С. А. Бархаш (1953) было установлено, что пересадку роговицы можно производить у детей. До последнего времени эта операция у детей почти не делалась. Среди окулистов господствовало мнение, высказанное в свое время еще Эльшнигом, о том, что детям моложе 15 лет пересадку роговицы делать нельзя и что для производства операции необходимо ожидать, пока ребенок вырастет.

Результатом такой выжидательной тактики было развитие тяжелейшей амблиопии, которая и являлась причиной невозможности восстановления зрения у таких детей, когда через несколько лет после образования бельм им производилась операция пересадки роговой оболочки.

Для предупреждения развития амблиопии у детей с бельмами необходимо делать пересадку роговицы вскоре после возникновения бельма независимо от возраста ребенка. При этом можно производить не только частичную сквозную кератопластику, но и почти полную пересадку, о чем речь будет идти ниже.

В настоящее время в институте производится пересадка роговицы детям в широких размерах. Дальнейшее изучение этого вопроса является весьма важным.

Необходимо также вести работу в направлении расширения показаний к частичной сквозной пересадке роговицы у взрослых и притом не только в отношении увеличения контингента больных, но и в отношении увеличения диаметра трансплантата. Мы широко применяем теперь пересадки с диаметром трансплантата в 5 *мм* (Филатов, Бушмич, Збарский, 1952).

Как показали наши наблюдения, результаты пересадок с таким диаметром роговичного лоскута не только не хуже, чем при пересадках с 4-миллиметровым диаметром, но в части случаев бывают и лучше, так как при применении большого трансплантата иногда удаляется все бельмо и трансплантат бывает окружен нормальной роговичной тканью.

Очень важным вопросом является разработка новых операций пересадки роговицы при тех видах бельм, при которых частичная сквозная пересадка роговой оболочки не дает результатов. Я имею в виду в основном стафиломы и выпяченные бельма.

Существовавшие способы полной пересадки роговицы, применявшиеся отдельными авторами при стафиломах и эктатических бельмах, были малоэффективными и не давали сколько-нибудь значительных оптических результатов. Вследствие этого слепые с такими бельмами относились большинством окулистов к категории «неустранимо» слепых.

По моему предложению, Н. А. Пучковская проводила работу по изучению полной пересадки роговой оболочки. В результате ею была предложена и разработана операция почти полной (субтотальной) пересадки.

Эта операция, при которой бельмо или стафилома иссекается не по лимбу, а оставляется ободок бельма, к которому пришивается трансплантат, дает значительно лучшие результаты, чем разнообразные виды полной кератопластики, применявшиеся до последнего времени другими авторами.

Н. А. Пучковской (1949, 1950, 1952, 1953) было произведено значительное количество операций почти полной пересадки роговицы и доказано, что при этой операции возможно стойкое прозрачное приживление трансплантата и получение стойкого оптического эффекта, равного даже нескольким десятым.

Таким образом, применение операции почти полной пересадки роговой оболочки дает окулистам средство борьбы со слепотой у больных со стафиломами и выпяченными бельмами, которые до этого времени относились к «безнадежно» слепым. В настоящее время почти полная кератопластика применяется в детском отделении института, а также и в других офтальмологических учреждениях: в Луганской областной больнице (канд. мед. наук С. П. Петруня), в Куйбышевской глазной клинике (проф. Т. И. Ершовским), в городской больнице г. Темир-Тау (д-ром Кавинским).

Нужно широко применять операцию почти полной пересадки роговой оболочки у детей и взрослых с выпяченными бельмами и стафиломами, а также другими видами бельм, при которых не показана частичная сквозная кератопластика.

Важным направлением дальнейшей разработки проблемы пересадки роговой оболочки является применение операции частичной сквозной пересадки на почве ранее произведенной полной или почти полной кератопластики.

Такая операция впервые была произведена мною в 1935 г. больному, которому за 2 года 2 месяца перед этим мною была сделана пересадка переднего отдела глаза. У больного повысилось зрение от светоощущения до 0,015, но затем снизилось из-за развивавшейся глаукомы.

Н. А. Пучковской произведено с 1949 г. более 20 операций частичной сквозной пересадки роговой оболочки на почве ранее сделанной почти полной кератопластики и была доказана возможность стойкого прозрачного приживления пересаженной роговицы и получение длительно сохраняющегося оптического эффекта.

Необходимо также изучать и разрабатывать операцию полной кератопластики и операцию пересадки переднего отдела глаза для тех больных, которым почти полная кератопластика неприменима вследствие огромных размеров стафиломы.

Недостаточно изученной остается еще и послойная пересадка роговицы и как операция, производимая с целью улучшения качества бельма (мелиорация), и как оптическая операция. Оптический результат, получаемый после послойной кератопластики (частичной и полной), бывает небольшим, в пределах нескольких сотых. Однако у некоторых больных с бельмами, малоблагоприятными для пересадки в отношении их этиологии (ожоги, травмы), у которых оперируемый глаз является единственным, восстановление остроты зрения, равной даже нескольким сотым, представляет большую ценность.

Необходимо изучить, при каких бельмах целесообразна оптическая послойная пересадка роговицы.

Также не выяснена еще окончательно роль мелиоративной послойной пересадки роговицы, производимой с целью улучшения почвы для будущей сквозной кератопластики.

Большое теоретическое значение имеют изучение и разработка вопроса гетеротрансплантации роговицы.

Нами проводится работа в этом направлении (Филатов, Войно-Ясенецкий, 1954), и в эксперименте была доказана возможность приживления роговичного трансплантата с сохранением прозрачности, взятого от организмов очень далеких от оперированного животного видов. Необходимо глубокое, всестороннее изучение вопроса гетеротрансплантации роговицы.

Большой научный и практический интерес представляет изучение вопроса о биологическом соответствии тканей роговицы донора и реципиента.

Все занимающиеся пересадкой роговой оболочки неоднократно наблюдали, как после операции кератопластики, прошедшей без каких бы то ни было осложнений, при хорошем общем состоянии оперируемого больного, наступает резкая реакция со стороны оперированного глаза, и пересаженная роговица иногда как бы подвергается рассасыванию и замещению окружающими тканями.

Приведенные мною основные направления, в которых должно проводиться дальнейшее изучение и разработка проблемы пересадки роговой оболочки, конечно, не исчерпывают полностью всех вопросов, подлежащих изучению.

Нужно указать, что для широкого внедрения операции пересадки роговицы различного типа необходима мобилизация внимания всех окулистов к этой проблеме и глубокое ее изучение.

Наряду с этим нельзя забывать, что основной задачей офтальмологии является, конечно, предупреждение развития бельм и профилактика заболеваний глаз, приводящих к их возникновению.

Торжеством офтальмологии явится время, когда благодетельная операция пересадки роговой оболочки, возвращающая зрение тысячам слепых, станет ненужной вследствие отсутствия слепых с бельмами.

ПЕРСПЕКТИВЫ РАЗВИТИЯ ПРОБЛЕМЫ ПЕРЕСАДКИ РОГОВОЙ ОБОЛОЧКИ[59]

Я намерен охарактеризовать те основные направления руководимой мною школы, в которых развивается проблема пересадки роговой оболочки.

С гордостью можно отметить, что такое величайшее достижение офтальмологии, как пересадка роговой оболочки, взращено и дало пышные всходы на ниве плодородной советской науки. Реальные результаты, которые дала эта операция, далеко превзошли наши ожидания.

Операция пересадки роговицы не стареет. Ее миновал столь обычный даже для самых замечательных открытий в науке удел всеобщего увлечения и последовательного охлаждения.

137 лет отделяют нас от оригинальной идеи пересадки роговицы, принадлежащей Гимли и Рейзингеру, а между тем до сего времени интерес к этой операции не ослабевает. В ряды трансплантаторов включается все большее и большее число офтальмологов. Из года в год возникают все новые вопросы, составляющие неотъемлемую часть этой проблемы.

Проблема пересадки роговой оболочки столь обширна, что нет возможности в короткой статье остановиться на многих, даже принципиально важных положениях.

Пересадка роговицы, начало которой было положено в прошлом столетии, получила толчок после успешной операции Цирма в начале XX в., нашла себе оправдание в известной закономерности клинического успеха у Эльшнига (который добился успеха в 15 % случаев) и приобрела значение социальной проблемы в борьбе со слепотой от бельм после моих работ и работ моих учеников и последователей. Этими работами по пересадке роговой оболочки, количество которых в настоящее время достигает более чем 500, были охвачены многие стороны проблемы.

С первых лет работы над проблемой пересадки роговой оболочки я обратил особое внимание на усовершенствование техники операции. Мне думалось, и не без основания, что причины первоначальных неудач заложены, прежде всего, в этой стороне дела. Мною были предложены трепаны ФМ-1, ФМ-3, ФМ-4 и др., которые,

---

[59] Впервые опубликовано в «Трудах Юбилейной науч. конферен., посвящен. 80-летию акад. В. П. Филатова», 1956, с. 23–30.

действительно, чрезвычайно упростили и обезопасили операцию пересадки роговой оболочки. В настоящее время у нас в Советском Союзе применение указанных; трепанов совершенно вытеснило все другие способы иссечения трансплантата и бельма и не вызывает никаких к ним претензий. Этими трепанами, особенно трепанами ФМ-3 и ФМ-4, широко пользуются в ряде зарубежных стран. О положительных качествах этих трепанов свидетельствует возрастающий успех операции пересадки роговой оболочки, все меньшее и меньшее количество осложнений.

Удовлетворен ли я полностью качеством трепанов? Считаю ли я необходимой дальнейшую разработку и усовершенствование этих инструментов? С моей точки зрения, основной принцип устройства трепанов ФМ-3 и ФМ-4 правильный, при производстве ими операции глазное осложнение — ранение хрусталика — полностью исключается. Другие вопросы — возможность правильного одновременного иссечения трансплантата без скашивания его краев, возможность достижения при условии имеющейся в трепанах разницы в диаметрах в 0,05 *мм* полного соответствия величины трансплантата величине трепанационного отверстия — требуют дальнейшей разработки. Очень важно при трепанации бельма соблюдать правильное перпендикулярное к бельму положение трепана. В этом отношении мною уже предложен особый станочек, применение которого способствует уменьшению качательных движений.

По поводу укрепления трансплантата в трепанационном отверстии могу заметить, что мой способ укрепления конъюнктивальной лентой обладает значительными преимуществами перед другими методами, однако при рубцовых изменениях конъюнктивы использовать его не представляется возможным. В этих случаях окулистам приходится прибегать к швам или к аллопластическому способу покрытия трансплантата. Последние способы, как доказано моей школой, травмируют трансплантат. В связи с этим вопрос о способе укрепления трансплантата надо считать не вполне разрешенным.

Возможность консервации материала для пересадки роговицы имеет большое практическое значение. Получение материала для пересадки роговой оболочки в виде глаз от трупов облегчило распространение этой операции. Однако этот вопрос нельзя еще считать полностью разрешенным, пока не будет создана возможность для равномерного распределения указанною материала. Известно, как относительно легко могут обеспечить себя материалом для пересадки офтальмологические учреждения крупных, центральных городов страны. Я говорю «относительно», потому что мы в нашей одесской школе не всегда обеспечены материалом из моргов, почему и наладили получение его из Москвы, из Института неотложной помощи им. Склифосовского, по железной дороге или самолетом. Но как сложен этот вопрос для маленьких, находящихся на периферии глазных учреждений! Тут, помимо фактически меньшего количества этого рода материала, чинится еще до сего времени ряд препятствий к его получению. Не везде умеют использовать юридические права по изъятию глаз от умерших, не везде имеются соответствующие инструкции и приказы Министерства здравоохранения. Поэтому и возникает вопрос о снабжении периферических учреждений материалом для пересадки роговой оболочки из центров. Это мероприятие всегда связано с удлинением сроков консервации глаз, поэтому весьма интересным и важным является предложение моего ученика Н. И. Шпака для лучшего сохранения трупных глаз и продления срока консервации употреблять среду АБР (что значит альбуцид, белок, раствор Рингера). В этой среде, по имеющимся пока экспериментальным данным, роговица не набухает, сохраняет эпителий и в значительной степени освобождается от бактериальной флоры.

Следующий момент, на котором я хотел бы остановиться — это послеоперационный период при пересадке роговицы. При помощи тканевой терапии нам удалось значительно уменьшить процент воспалительных осложнений, протекающих в виде иритов или иридоциклитов, и увеличить число случаев совершенно безреактивного прозрачного приживления трансплантата. Широкое применение антиглаукоматозных операций при вторичной глаукоме дало возможность в значительной части случаев избежать возникновения глаукомы в послеоперационный период. Как и раньше, я продолжаю настаивать на раннем применении антиглаукоматозных операций при образовавшихся после язв синехиях, особенно у детей.

У ряда больных послеоперационное помутнение трансплантата не может быть объяснено ни циклитом, ни глаукомой. Здесь приходится думать о каком-то несоответствии биохимических свойств бельма глаза-хозяина и роговицы глаза-донора. Возможно, что причина заложена в каком-либо аллергическом состоянии организма больного. В таких случаях повторными трансплантациями иногда удается добиться более удачного сочетания.

Результаты частичной сквозной пересадки роговой оболочки тесно связаны, в первую очередь, с почвой, на которую производится пересадка трансплантата. Здесь играют роль количество сохранившейся прозрачной ткани роговой оболочки и состояние нервных элементов в ней, наличие или отсутствие передней камеры, хрусталика, состояние внутриглазного давления. В свое время я особое значение придавал наличию роговичных элементов в бельме и на основании этого признака предлагал распределять бельма на годные для кератопластики, мало годные и негодные.

Клинический опыт показал, что характер бельма далеко не является решающим для сохранения прозрачности пересаженного трансплантата. Гораздо большее значение имеют кривизна роговой оболочки, состояние передней камеры, хрусталика и внутриглазное давление. При выпяченных или уплощенных бельмах, при обширных сращениях, отсутствии передней камеры, афакии, и особенно при глаукоме, результаты операций значительно менее благоприятны. Исходя из этого, я предложил классификацию бельм, разделив их на пять категорий. Впоследствии эта классификация была мною несколько переработана совместно с Д. Г. Бушмичем.

Результаты пересадки роговицы в связи с категориями бельм представлены в табл. 1 (1946–1953 гг.).

Таблица 1

Категория бельма	Количество операций	Характер приживления			Количество успешных пересадок роговицы (в %)
		прозрачное	полупрозрачное	мутное	
I	4	4	-	-	-
II	34	28	4	2	82,3
III	364	235	91	38	64,3
IV	109	35	57	17	32,1
V	202	49	92	61	24,2
	713	351	244	118	

Приведенные данные свидетельствуют о высокой успешности пересадки роговицы, особенно при бельмах первых трех категорий. Однако и при неблагоприятных для пересадки роговицы категориях бельм удается нередко получить повышение зрения. Успех пересадки роговой оболочки может быть также увеличен за счет повторных пересадок. Этими операциями можно достигнуть еще 20–25 % прозрачного приживления трансплантатов, что в общей сложности повысит эффективность операции в среднем по всем группам бельм с 50 до 75 %.

Распределение бельм по категориям облегчило учет результатов пересадки роговой оболочки и дало возможность предвидеть перспективы операции у тех или иных больных. Предполагается в дальнейшем расширить имеющуюся классификацию с учетом этиологии бельм, что даст возможность еще больше уточнить показания к операции.

За последние годы, помимо пересадки трансплантата диаметром в 4 *мм*, нами успешно применяется пересадка трансплантатов большого диаметра.

В табл. 2 представлены сравнительные данные о результатах частичной сквозной пересадки роговицы при трансплантатах диаметром 4 и 5 *мм*. Я взял только эти две группы, учитывая одинаковую технику операции.

Таблица 2

Диаметр трансплантата	Количество операций	Приживления			Количество успешных пересадок роговицы (в %)
		прозрачное	полупрозрачное	мутное	
4 мм	190	101	54	35	53,1
5 »	127	59	47	21	46,4

Результаты операций в обеих группах получены примерно одинаковые.

Я говорю о биологических результатах сквозной пересадки роговицы, не касаясь ее успешности в смысле повышения зрения. Между тем они не вполне совпадают. У ряда больных и при полупрозрачном, и даже мутном приживлении трансплантатов наблюдается повышение зрения. Это связано с тем, что и мутный трансплантат не имеет рубцового характера прежнего бельма и дает возможность до некоторой степени повысить зрение, а также связано, главным образом, с просветляющим влиянием трансплантата на окружающее бельмо. Все это приводит в конечном итоге к еще большему повышению зрения, и успех операций достигает при частичной сквозной пересадке роговой оболочки 70–80 %.

Дальнейшая научная и практическая разработка проблемы пересадки роговой оболочки должна проводиться в новых направлениях, отличающихся от прежних. Первоочередной задачей является теперь расширение показаний к применению этой операции.

При груборубцовых бельмах показания к операции могут быть расширены за счет предварительных подготовительных, мелиоративных, операций по типу послойных пересадок. Техника этих операций разработана мною давно. В последнее время в институте разработаны операции устранения симблефаронов с последующей послойной пересадкой роговицы (Н. А. Пучковская).

Особенно важным является расширение возрастных показаний к пересадке роговицы. Я имею в виду пересадку роговой оболочки в детском возрасте, которая раньше производилась редко и только у детей старшего возраста. Эльшниг предостерегал от пересадки роговицы у детей моложе 15 лет. Результатом такой выжидательной тактики было развитие неустранимой амблиопии, поэтому пересадка роговицы не приводила к успеху.

Я полагаю, что пересадку роговицы у детей нужно делать вскоре после образования стойкого бельма независимо от возраста ребенка. Мною и С. А. Бархаш доказаны возможность и целесообразность пересадки роговицы у детей (1953). В детском отделении института в настоящее время произведено более 200 операций пересадки роговицы, начиная с возраста в один год. Помимо частичной сквозной пересадки роговой оболочки у детей широко применяется и почти полная пересадка роговицы.

Большим сдвигом в решении проблемы пересадки роговой оболочки явилась в последние годы пересадка трансплантатов больших диаметров.

Благодаря моим работам, а также роботам моих учеников и последователей, операция частичной сквозной пересадки роговицы стала основным и массовым методом возвращения зрения слепым от бельм. Однако не при всех видах бельм возможно ее применение. Так, частичная сквозная пересадка роговой оболочки не приводит к успешным результатам при выпяченных или значительно уплощенных бельмах, стафиломах, бельмах с наращением рубцовой ткани на роговицу и других видах осложненных бельм.

Больным со стафиломами и эктатическими бельмами отдельные окулисты раньше производили операции полной пересадки роговицы или пересадки переднего отдела глаза. Мною произведено 30 операций полной пересадки роговицы, при которых было применено свыше десяти способов этой операции, разработанных мною.

Всего в мировой литературе описано свыше 70 операций полной пересадки роговицы, из которых 50 принадлежат отечественным окулистам.

Следует указать, что операции полной пересадки роговицы не давали оптических результатов, так как пересаженная роговица мутнела.

Изучение и разработка вопроса возвращения зрения слепым с такими осложненными бельмами являются актуальными и нужными. В связи с этим Н. А. Пучковская по моему поручению занялась разработкой вопроса о полной пересадке роговицы. Ею была разработана методика почти полной пересадки роговицы, которая, как показали наблюдения, оказалась более эффективной и менее опасной операцией, чем полная кератопластика. При почти полной пересадке роговицы, как показала Н. А. Пучковская, возможно стойкое прозрачное приживление трансплантата и получение оптического эффекта у оперированных больных.

Всего моей школой до сего времени произведено около 50 операций полной и свыше 250 операций почти полной кератопластики.

Операция почти полной пересадки роговицы значительно расширила показания к производству кератопластики у больных, ранее считавшихся безнадежными. Даже в случае помутнения роговицы, пересаженной при этой операции, в дальнейшем становится возможным произвести такому больному операцию частичной сквозной пересадки роговицы.

Впервые мною в 1955 г. была сделана операция частичной сквозной пересадки больному, которому за два года перед этим была произведена полная пересадка роговицы. Эта идея была высказана в свое время Эльшнигом, но не была им осуществлена.

Мною совместно с В. В. Войно-Ясенецким в 1952–1953 гг. была проведена экспериментальная работа по гетеротрансплантации роговицы кроликам. Опыты показали, что как в случае пересадки от морских свинок, так и при пересадке от таких отдаленных видов, как куры, возможно полноценное вживание роговичного трансплантата. Однако полученные результаты не дают еще основания ставить вопрос о применении для кератопластики роговицы животных. Гетерогенная роговица не может еще стать в настоящее время конкурентом гомопластического роговичного материала, который, как мы знаем, почти всегда дает хорошее приживление трансплантата с сохранением его прозрачности. Дальнейшее углубленное изучение этого вопроса представляет большой интерес.

Характеризуя направления, в которых развивалась и развивается разработка проблемы пересадки роговицы, я должен также упомянуть о том, что начатая нами работа по пересадке роговицы у пострадавших от боевых травм в военные годы продолжалась и в послевоенные годы. Бельма военного происхождения, как известно, относятся к малопригодным или совсем не пригодным к операции. Это чаще всего бельма IV и V категорий. Наряду с большими изменениями в переднем отделе глаза у многих таких больных имеются помутнения и экссудат в стекловидном теле, поражение сетчатки, сосудистой оболочки, зрительного нерва и т. д. Нередко при травматических бельмах военного времени бывает и глаукома. Наш опыт работы во время войны и в послевоенные годы показал, что и на таких глазах путем тщательной подготовки больных тканевой терапией, проведением предварительных антиглаукоматозных операций и т. д. можно добиться определенного процента успеха при пересадке роговицы. По нашим наблюдениям (В. П. Филатов, И. Г. Ершкович, В. В. Скородинская, Н. Г. Гольдфельд, «Опыт советской медицины в Великой Отечественной войне», т. VII), пересадка роговицы при бельмах после боевых повреждений дала 17,7 % прозрачных приживлений. Общий успех в отношении восстановления зрения, считая и незначительное улучшение, достигал 33 %.

Широкое распространение операции пересадки роговицы является крупным вкладом в дело борьбы со слепотой в результате боевых повреждений и дает возможность восстановить зрение у многих инвалидов Великой Отечественной войны.

Нельзя не упомянуть также о наших последних работах в области пересадки роговицы при кератоконусе. Накопление клинических наблюдений по этому поводу представляет большой интерес, так как мы сталкиваемся здесь с совершенно необычными условиями для кератопластики.

Интересна также возможность осуществления пересадки роговой оболочки у больных с помутнениями роговицы после ксероза. Эта операция возможна после предварительного излечения ксероза пересадкой стенонова протока, предложенной мной совместно с В. Е. Шевалевым.

Окулисты Советского Союза проявляют большой интерес к пересадке роговицы и активно разрабатывают эту проблему. По последним данным, собранным Д. Г. Бушмичем и В. А. Рукиным, в СССР произведено около 8500 операций пересадки роговой оболочки.

Количество произведенных операций распределяется по республикам неравномерно. Больше всего операций произведено в УССР, но это связано с преобладанием количества операций, производимых в институте. Так, из 4929 операций в УССР 4129 произведено институтом. Следующие места по количеству произведенных операций пересадки роговицы занимают РСФСР, Казахская,

Узбекская, Азербайджанская, Туркменская ССР. Мало производится операций в Литовской, Эстонской, Белорусской, Грузинской, Молдавской, а также Киргизской, Армянской, Латвийской ССР.

Из различных видов пересадки роговой оболочки больше всего распространена частичная сквозная, а также послойная (лечебная и мелиоративная) пересадка роговицы. Что касается полной и почти полной пересадок, то они пока еще применяются редко.

Прискорбен тот факт, что в ряде крупных городов СССР, в которых имеются глазные клиники и даже институты глазных болезней, пересадка роговицы почти не производится. Между тем во многих небольших глазных отделениях на периферии эта операция разрабатывается не только практически, но и в научном отношении.

Большую роль в деле дальнейшего развития и внедрения пересадки роговой оболочки уже сыграл приказ Министерства здравоохранения СССР № 88 от 16.11 1954 г. о широком внедрении операции в практику окулистов. Один из пунктов приказа обязывает органы здравоохранения на местах направлять окулистов в наш институт и другие лечебные учреждения для освоения техники операции пересадки роговицы.

Значение операции пересадки роговой оболочки как операции, возвращающей зрение многим слепым от бельм, весьма велико. Но, конечно, было бы грубой ошибкой полагать, что таким путем можно во всех случаях устранить слепоту от бельм.

Как бы ни увеличивали количество операций пересадки роговицы, как бы ни расширяли сеть глазных учреждений, в которых производятся эти операции, как бы ни готовили кадры окулистов, владеющих техникой пересадки роговой оболочки, нам все равно не удается побороть столь большое зло, как слепоту на почве бельм. Ведь число кандидатов на пересадку роговицы исчисляется во всем мире миллионами. При таком количестве слепых от бельм эти наши мероприятия выглядели бы каплей в море. Поэтому постановка вопроса о мерах борьбы со слепотой от бельм включает прежде всего и в основном мероприятия профилактического порядка.

Я не говорю уже о тех мерах, которые признаются главнейшими в борьбе со слепотой. Это меры по поднятию социально-экономического, культурного и санитарно-гигиенического уровня жизни населения. Такие меры относятся к мерам общегосударственного порядка, и здесь наше социалистическое государство сделало очень много. Огромные экономические и культурные сдвиги в стране, рост национальной культуры, колоссальные преобразования в жизни сельского населения и т. д. не могли не вызвать уменьшения в СССР числа слепых и в том числе слепых от бельм. В качестве конкретного примера укажу, что под влиянием упомянутых благоприятных условий нам удалось достигнуть полной ликвидации слепоты от оспы, почти полного исчезновения слепоты от бленнореи, венерических заболеваний, тифов, за последние годы — слепоты от трахомы и т. п.

Мы, офтальмологи, конечно, не стоим в стороне от участия в деле ликвидации слепоты путем этих общегосударственных и общемедицинских профилактических мер. Для нас еще есть широкое поле деятельности, которая может быть отнесена к так называемой лечебной профилактике слепоты. Речь идет о борьбе с теми уже развившимися заболеваниями роговой оболочки, которые могут быть устранены своевременным и рациональным лечением. Сюда относится лечение ряда кератитов, появление которых предупредить еще трудно:

например, лечение кератитов аллергического характера, травматических, кератитов на почве некоторых общих заболеваний, расстройства обмена веществ и т. д. Здесь значительную роль в предупреждении слепоты может оказать тканевое лечение.

Эффективность тканевой терапии при различных воспалительных и дегенеративных заболеваниях роговой оболочки была доказана многочисленными клиническими наблюдениями. Своевременным и систематическим применением тканевой терапии при подобных заболеваниях роговой оболочки можно полностью предупредить образование бельм и различных стойких помутнений роговицы — следовательно, уменьшить возможность слепоты и инвалидности на почве бельм.

Особую роль играют профилактические меры в борьбе со слепотой от бельм в детском возрасте, когда поражения роговой оболочки являются наиболее частым страданием органа зрения. Здесь, в первую очередь, надо учесть эффективность тканевого лечения при скрофулезных кератитах (80–85 % успеха), а также благоприятные результаты лечения при кератитах травматического происхождения.

Тканевое лечение при кератитах с успехом сочетается нами с применением других лечебных средств — антибиотиков, противотуберкулезных средств, специфического лечения и т. д.

Таким образом, я и моя школа можем представить, мне кажется, два сильных оружия в борьбе со слепотой от бельм:

1) тканевую терапию для лечения кератитов как метод лечебной профилактики слепоты от бельм;

2) пересадку роговой оболочки как метод борьбы с бельмами.

ВЫСТУПЛЕНИЯ

ДЕМОНСТРАЦИЯ БОЛЬНОГО ПОСЛЕ ПЕРЕСАДКИ РОГОВОЙ ОБОЛОЧКИ[60]

Больной 15 лет, обратился в глазную клинику Новороссийского университета по поводу слепоты на оба глаза. При исследовании оказалось O. D. Trachoma mixtum leucoma corneae totale ectatium adhaerens. Узенькая колобома вверху, глазное дно не освещается. Тензия — норма; visus равен счету пальцев на расстоянии 0,25 *м*. O. S. Trachoma cicatricosum; staphyloma corneae totale, сильно выпяченная. Тензия повышенная. Глаз несколько увеличен. Visus = 1/∞; projectio certa.

28.II 1912 г. Пересадка роговицы на левом глазу. Под хлороформом энуклеирован глаз у больного, принятого с явлениями начинающейся травматической атрофии этого глаза; роговица глаза была уплощена и уменьшена, сращена на значительном протяжении с радужкой, поперек ее шел извилистый рубец — след бывшей травмы. Глаз положен в физиологический раствор при 37°; после этого больной захлороформирован.

1-й акт операции: отсепарована конъюнктива склеры вокруг лимба и взята на кисетный шов. Срезана роговица с энуклеированного глаза с каймой склеры и конъюнктивы; излишек склеры обрезан ножницами; с задней поверхности роговицы снята приросшая к ней радужка.

2-й акт: стафилома срезана по всей окружности основания; мутный тонкий хрусталик удален. Незначительный prolapsus c. vitrei.

3- й акт: роговица положена на дефект. Чтобы подогнать ее по возможности край в край, пришлось еще подрезать кайму склеры пересаживаемой роговицы. Конъюнктивальная кайма уложена на передний отдел склеры оперируемого глаза, под отсепарованную конъюнктиву. Последняя затянута над пересаженной роговицей кисетным швом. Повязка. По окончании операции у больного была несколько раз рвота.

29.II. Сильный отек конъюнктивы. Гноя нет. Болей нет. Рвота несколько раз ночью и утром.

1.III. Отек меньше. Шов держит.

3. III. Вершина покрывающей роговицу конъюнктивы у шва несколько побелела.

4. III. Шов начинает прорезываться; показалась поверхность роговицы.

5. III. Ввиду явной наклонности шва прорезаться и ввиду частичного некроза конъюнктивы шов снят. Показалась сейчас же гладкая поверхность довольно мутной роговицы.

6. III. Роговица не покрыта конъюнктивой почти до своего лимба. Она прозрачнее, чем 5.III; поверхность ее гладкая.

7. III. Конъюнктива сползла с роговицы и окружает ее в виде вала. Роговица прозрачна, за нею видна в камере сероватая масса.

9. III. Конъюнктива сползла настолько, что местами ее край приходится в край с конъюнктивой, принадлежащей пересаженной роговице.

10. III. Роговица прозрачна (вне пределов травматического рубца, занимающего приблизительно середину ее).

---

[60] 67-е заседание 13. III 1912 г. Впервые опубликовано в «Вестн. офтальм.», 1913, т. XXX, стр. 534–536.

11. III. По-видимому, задняя поверхность роговицы более мутная. Кроме того, в ней появились сосуды.

12. III. Позади роговицы снизу видна беловатая полоса — часть края склеральной дыры.

13. III. Конъюнктива приходится в край конъюнктивального пояса пересаженной роговицы. Глаз еще значительно гиперемирован. Поверхность роговицы гладкая. Роговица довольно прозрачна. Вверху сосуды. Задняя поверхность в области большей передней синехии мутна. Дно глаза не освещается. Склеральный край виден внизу.

В дальнейшем глаз постепенно успокаивался. Роговая оболочка еще около двух недель продолжала оставаться довольно прозрачной, и сквозь нее можно было видеть край склеры внизу, затем началось очень медленное помутнение ее, и ко времени выписки больного 12.IV (через 2 месяца после операции) нельзя было видеть край склерального отверстия; приблизительно через $1^1/_2$ месяца после операции появилось небольшое слущивание эпителия, которое, впрочем, скоро прошло. Ко времени выписки можно было отметить некоторое выпячивание роговой оболочки при нормальной тензии.

В сентябре 1912 г. (через 6 месяцев) больной показался вновь, причем отмечено: роговица хорошо сохраняет форму и величину; она серовато-белого цвета, непрозрачна. Поверхность ее гладкая. Глаз спокоен, тензия — норма; visus = 1/∞, projectio certa.

Через 14 дней после операции, несмотря на сравнительно хорошую прозрачность пересаженной роговицы, нельзя было надеяться на сохранение ее в будущем уже потому, что пересаженная роговица представляла собой весьма ненадежный материал; находясь еще на материнской почве, она уже выказывала признаки атрофии, кроме того, поперек ее шел рубец, и при отделении передней синехии часть задней поверхности роговицы была, несомненно, лишена эндотелия.

ИЗ ОТЧЕТОВ УЧЕНЫХ ОБЩЕСТВ[61]

ПЕРВЫЙ ВСЕСОЮЗНЫЙ СЪЕЗД ГЛАЗНЫХ ВРАЧЕЙ В МОСКВЕ 27.IX—1.X 1926 г.

VII заседание 30.IX

Проф. Филатов делает доклад по вопросу о пересадке роговицы. Докладчик сообщает дополнительные сведения о случае сквозной частичной пересадки роговицы (напечатано в «Рус. офтальм. журн.» за 1925 г.), произведенной в 1923 г. До 1925 г. зрение — счет пальцев на расстоянии 4–5 *м*. В 1925 г. после рожи и кератита зрение упало, но потом роговица несколько просветлела, и зрение поднялось до 3/60 — это через 2 года и 9 месяцев после операции. Другие пересадки автору не удавались, и только сделанная в мае 1926 г. аутотрансплантация прижила, роговица просветлела, и пациент считает пальцы на расстоянии 1 *м*. Главной причиной, мешающей приживлению, является выпадение стекловидного тела, которое необходимо отсечь. Покрытие трансплантата конъюнктивой по Кунту иногда дает сращение конъюнктивы с краями разреза. Трансплантат покрывается иногда продольной полоской конъюнктивы, которая накладывается эпителиальной стороной и пришивается на противоположной стороне к конъюнктиве склеры, или же заблаговременно приготовляется круглый стебель из конъюнктивы склеры, который перекидывается через трансплантат и пришивается к краю разреза конъюнктивы с противоположной стороны.

[61] Впервые опубликовано в «Арх. офтальм.», 1926, т. II, ч. III.

ИЗ ОТЧЕТОВ ОФТАЛЬМОЛОГИЧЕСКИХ ОБЩЕСТВ[62]

ОДЕССКОЕ ОФТАЛЬМОЛОГИЧЕСКОЕ ОБЩЕСТВО

Заседание 149, 4.VI 1929 г

Проф. В. П. Филатов прочитал доклад «Как бороться со вторичным помутнением трансплантата».

Докладчик, основываясь на работах Карреля и Гобшева, применял в двух случаях ванночки из растертых куриных зародышей при слущивании эпителия в период вторичного помутнения. Благоприятное влияние этого метода на эпителий было несомненным.

[62] Впервые опубликовано в «Рус. офтальм. журн.», 1930, т. XII.

МОНОГРАФИИ И РУКОВОДСТВА

ОПТИЧЕСКАЯ ПЕРЕСАДКА РОГОВИЦЫ[63]

ВВЕДЕНИЕ

ПАТОЛОГИЧЕСКИЕ СОСТОЯНИЯ И БОЛЕЗНИ РОГОВИЦЫ, ПРИ КОТОРЫХ МОЖЕТ ПОНАДОБИТЬСЯ ПЕРЕСАДКА РОГОВИЦЫ

Пересадка роговицы может быть применена при целом ряде патологических состояний роговицы (уже стойкого характера) и патологических процессов в ней, еще не законченных. Для неокулистов я считаю необходимым осветить некоторые вопросы из области патологии роговицы.

а) Бельма. Основой для возникновения самой идеи пересадки роговицы явились так называемые бельма, т. е. стойкие помутнения роговой оболочки. Важную роль в происхождении слепоты и инвалидности играют болезни роговой оболочки, которые ведут к потере роговицей прозрачности, к ее помутнениям. Чаще всего болезни роговой оболочки имеют воспалительный характер и обычно вызываются инфекцией, которая проникает в роговицу извне, особенно при ее травмах. Болезнетворные микробы могут также заражать роговицу при инфекционных процессах, разыгрывающихся в окружающих роговицу тканях (слизистая оболочка, слезный мешок и т. д.); роговица может инфицироваться и со стороны внутренней среды организма — эндогенно. Роговица может заболеть и вследствие ряда других факторов — механических, термических, химических и т. д. Помутнения роговой оболочки в одних случаях с окончанием болезни исчезают, и роговица приобретает прежнюю степень прозрачности; в других случаях после болезни помутнения остаются навсегда, делаются стойкими. Особенно легко развиваются стойкие помутнения при болезнях роговицы, сопровождающихся изъязвлением ее. При заживлении язвы на ее месте развивается непрозрачная ткань, которая замещает собой дефект, образовавшийся при изъязвлении; она слабо пропускает лучи света и нередко бывает почти непрозрачной, как густое молочное стекло. При неязвенных процессах стойкие помутнения не имеют столь глубокого характера, как при язвах, и состоят частью из соединительной ткани, частью из остатков проникших в роговицу во время патологического процесса клеток, частью из неразрушен-

[63] Первая часть монографии «Оптическая пересадка роговицы и тканевая терапия», Наркомздрав СССР, Медгиз, 1945, стр. 6–78.

ных элементов роговицы, ставших, однако, непрозрачными; таковы, например, помутнения после глубоких воспалений роговицы на почве сифилиса (особенно врожденного) или туберкулеза. Помутнения роговицы признаются стойкими, если, как показывает наблюдение, они уже более не просветляются, несмотря на применение правильного лечения. Стойкие помутнения роговицы носят название бельм.

Значение бельма для зрения определяется степенью его густоты и его положением. Если бельмо очень густо, т. е. пропускает мало света, но помещается не посредине роговицы, не в так называемой зрачковой ее области, а на периферии, то свет в достаточном количестве проходит через роговицу и далее через зрачок к сетчатке. В некоторых случаях при бельме, расположенном вне зрачковой области (рис. 1), может произойти нарушение зрения вследствие того, что бельмо несколько искажает форму оставшейся прозрачной части роговицы, но это ослабление зрения не доводит до слепоты и даже не делает глаз вполне инвалидным; такое бельмо представляет собой главным образом косметический дефект, для исправления которого обычно прибегают к закраске, т. е. татуировке, бельма китайской тушью.

Если же бельмо приходится против зрачка, то последствия для зрения будут более или менее серьезными, в зависимости от площади бельма и его густоты. Если бельмо очень мало (скажем, менее булавочной головки), то остающейся свободной части зрачковой области роговицы достаточно для прохождения света в глаз, и зрение не страдает или страдает незначительно. Если бельмо захватывает всю зрачковую область, по не является густым, то свет все же проходит через такое полупрозрачное бельмо и зрение не уничтожается, а только ослабляется соответственно густоте бельма; глаз с таким бельмом в большей или меньшей степени не работоспособен. Если бельмо, занимающее всю зрачковую область роговицы, очень густо, то зрение настолько сильно падает, что глаз нередко не может совершенно различать предметы и чувствует только разницу между светом и тьмой. До абсолютной слепоты, т. е. до потери светоощущения, дело в таких случаях не доходит, потому что как бы густо ни было бельмо, оно все же пропускает некоторое количество световых лучей, если, конечно, нет осложнений со стороны светоощущающего аппарата.

Возможность возвращения зрения такому глазу зависит от того, в каком состоянии прозрачности находятся периферические части роговицы. Если они прозрачны, то глазу можно вернуть зрение при помощи операции образования искусственного зрачка, так называемой иридэктомии. Суть операции заключается в том, что лучам света дают возможность проходить в глаз мимо бельма, через прозрачную часть роговицы. Преградой для хода лучей в глаз вне области зрачка является радужная оболочка, расположенная в виде ширмы позади роговицы. В нормальном глазу радужка-ширма пропускает лучи только в существующее в ней отверстие, т. е. в зрачок; таким образом, радужка вместе со зрачком играет в глазу роль диафрагмы оптического аппарата (как, например, в фотографической камере). Если бы радужки не было, то лучи света, прошедшие через всю роговицу, шли бы в глаз слишком широким пучком и изображение предмета на сетчатке было бы неясным, нерезким.

При центральном бельме, занимающем зрачковую область роговицы (рис. 2), в радужной оболочке делают окошечко, т. е. искусственный зрачок, через который лучи света, прошедшие периферию роговицы и водянистую влагу, пойдут дальше сквозь хрусталик к сетчатке (рис. 2а).

Для образования искусственного зрачка делают разрез роговой оболоч-

ки у края ее, извлекают часть радужки пинцетом и отсекают ее ножницами. Образовавшееся отверстие, так называемая колобома, не зарастает. Степень восстановления зрения зависит главным образом от степени прозрачности периферии роговицы, а также от того, насколько далеко от середины роговицы пришлось делать колобому. При больших бельмах, оставивших прозрачной только небольшую периферическую зону роговицы, где преломление света идет очень неправильно, прибавка зрения будет невелика.

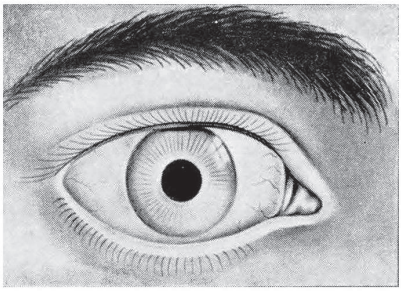

Рис. 1.

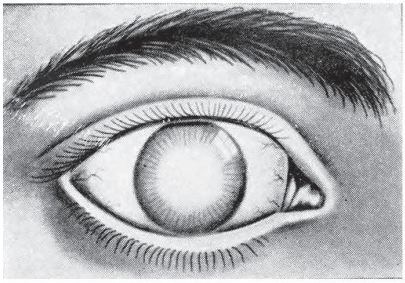

Рис. 2.

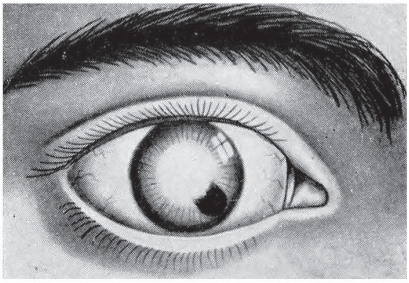

Рис. 2а.

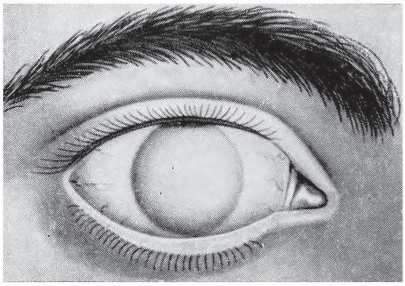

Рис. 3.

Иридэктомия — благодетельная операция, но она, как уже сказано, возможна только при условии сохранения прозрачности хотя бы части роговицы. В тех случаях, когда бельмо занимает всю площадь роговицы, иридэктомия не применима (рис. 3). При таком полном бельме, если оно густое, обычно зрение настолько понижено, что глаз сохраняет лишь светоощущение или способность едва различать крупные предметы. Если полное бельмо имеется и на другом глазу (или этот глаз потерял зрение по какой-либо другой причине), то больной оказывается в положении слепого или полного инвалида. Такое состояние слепоты особенно досадно потому, что если нет каких-либо осложнений, то зрительно-нервный аппарат (сетчатка, зрительный нерв, зрительные центры) вполне пригоден для зрения. Стоит только восстановить прозрачность роговицы.

Восстановление прозрачности бельма — давняя мечта слепых и окулистов. Окулистам часто приходится слышать мольбу больных, понимающих, что только мутное бельмо мешает им вернуться к радости жизни: «Доктор, срежьте мне бельмо!» Конечно, образование в бельме окошечка должно дать путь лучам в глаз и вернуть больному зрение. Но эффект будет временным. В лучшем случае окошечко постепенно зарастает рубцовой непрозрачной тканью и зрение опять исчезает, но чаще результат может быть гораздо худшим: из отверстия будет сочиться содержимое глаза, и глаз сморщится, или же в отверстие проникнет инфекция, и глаз погибнет от нагноения. Поэтому такого срезания бельма, при котором вскрывается глаз, делать нельзя. Но нельзя ли использовать то обстоятельство, что даже при густом бельме самые задние слои роговицы бывают иногда полупрозрачными?

Нельзя ли срезать передние слои бельма, что даст пациенту хотя немного зрения? К сожалению, и здесь успех, сам по себе незначительный, будет временным: сделанный ножом оператора срез будет постепенно замещен соединительной тканью, т. е. тем же бельмом. Срезание (несквозное иссечение) бельма только в том случае может дать успех, когда бельмо окружено прозрачной роговицей и когда оно иссекается с полосой окружающей его прозрачной ткани; при этих условиях возможна регенерация прозрачной роговицы и некоторое улучшение зрения. Такая операция и производится иногда при частичных бельмах вместо иридэктомии. Практическое значение ее невелико, так как при наличии показаний к ней обычно можно обойтись и иридэктомией. При бельмах полных, при которых дефект после несквозного иссечения бельма оказывается окруженным мутной тканью, ткань, заполняющая дефект, оказывается мутной. У окулистов возникла мысль, сделав в бельме сквозное окошечко, вставить в него прозрачный протез из стекла, горного хрусталя и г. п. Пробы в этом направлении, начатые еще в половине прошлого столетия, не дали успеха: «искусственная роговица» рано или поздно вываливалась из рамки, которой ей служили края отверстия, сделанного в бельме.

Самая интересная попытка в этом роде принадлежит Зальцеру. Он приготовил диск из горного хрусталя в золотой оправе с маленькими острыми шипиками: сделав окошечко в середине бельма и, кроме того, разрез на его периферии, Зальцер ввел свой прибор в пространство позади роговицы и заставил свою искусственную роговицу продвинуться вперед в окошечко, причем шипики на оправе вонзились сзади в бельмо. «Роговичку» можно было вывинчивать из оправы для чистки, необходимой потому, что воспалительные продукты часто оседали на задней ее поверхности и делали ее мутной. Зрение почти не улучшилось, и после хлопот с протезом, продолжавшихся свыше 2 лет, последний окончательно выпал.

Таким образом, путь протезирования не имеет пока реального значения.

Существует и третий путь для восстановления прозрачности бельма — пересадка роговицы, т. е. замена срезанного бельма прозрачной роговицей, взятой от какого-нибудь глаза.

б) Стафилома. Бельмо, как мы видели, представляет собой помутнение самой роговицы. Но бывают случаи, когда роговица совершенно разрушается язвенным процессом; ничем не прикрытая радужная оболочка превращается в перепонку, состоящую частью из рубцовой соединительной ткани. Она выпячивается вперед в виде аспидного цвета шишки под напором водянистой влаги, скопляющейся позади нее и не находящей выхода через заросший зрачок. От стафиломы следует отличать выпяченные эктатические бельма, которые тоже имеют вид бугра или шишки; клинически они сохраняют белый цвет, а патологоанатомически состоят из соединительной ткани, развившейся из ткани роговицы.

Стафиломы (а также и резко выраженные эктатические бельма) исстари устраняли оперативным путем, не заботясь о восстановлении зрения. Но идея пересадки роговицы охватила собой и стафиломы, и эктатические бельма частью с целью восстановления зрения, частью с целью пластического восстановления формы глаза.

в) Фистулы представляют собой отверстия в роговице или в бельме, оставшиеся после сквозных язв или повреждений. Будучи выстланы по своим стенкам десцеметовой оболочкой и эпителием, они нелегко заживают даже при оперативных вмешательствах. Пересадка роговицы является ныне действительным способом их пластического закрытия.

г) Искажения формы роговицы вследствие ее ранений или заболеваний (кератоконус) тоже могут быть объектом для пересадки роговицы.

д) Патологические процессы в роговице воспалительного или дегенеративного характера составляют обширный отдел болезней глаза. На возможность влиять на них пересадкой роговицы не путем пластического замещения больных участков, а по принципу лечебного воздействия на больную ткань только недавно впервые было указано мной.

ИСТОРИЯ ПЕРЕСАДКИ РОГОВИЦЫ

Идея пересадки роговицы основывалась на надежде, что пересаженная роговичная ткань не только прирастет на новом месте, но и сохранит свою прозрачность. Сквозь прозрачный трансплантат хлынут в глаз лучи света, и к слепому вновь вернется радость жизни, счастье видеть внешний мир во всем богатстве его форм и красок. Как прекрасна эта идея! Недаром знаменитый хирург Диффенбах сказал, что пересадка роговицы — самая смелая идея, какая когда-либо приходила в голову врачу.

Идея пересадки роговой оболочки как оптической операции возникла давно, около 120 лет назад. Она была сформулирована в определенной форме немецким окулистом Рейзингером, который опубликовал свое предложение в 1818 г. Приоритет его, по-видимому, справедливо оспаривал Гимли, утверждавший, что Рейзингер присвоил себе идею, которую Гимли сообщил ему как своему ученику еще в 1813 г. Имеются указания, что до Рейзингера и Гимли опыты пересадки роговицы, правда безуспешно, делали Меснер и Рикке.

Осуществление идеи пересадки роговой оболочки потребовало много времени. Первый период разрешения проблемы пересадки роговицы тянулся лет

50; его можно назвать чисто экспериментальным (по крайней мере, таким он представляется на основании опубликованных работ того времени). На операции пересадки роговицы человеку, безуспешные по своим результатам, имеются лишь скудные указания. Упомянутый период является подготовительным: он был посвящен выработке основ техники. Было доказано только то, что непосредственное приживление трансплантата у животных возможно; на длительное же сохранение прозрачности роговицы (свыше 6 месяцев) указаний нет; малочисленность и таких скромных результатов объясняется несовершенством техники, отсутствием асептики, а частью — неподходящим выбором животных.

С 70-х годов начали чаще оперировать на людях. Почин в этом отношении принадлежит, по-видимому, англичанину Поуэру. Немало трудов посвятил разработке проблемы пересадки в те годы немецкий окулист Гиппель, который сделал довольно значительное количество операций и усовершенствовал их технику, особенно тем, что стал производить операцию изобретенным им инструментом (заводным пружинным трепаном). В руках Гиппеля и его последователей операции пересадки роговицы на человеке в значительном проценте случаев давали непосредственный успех, т. е. пересаженная роговица приживала, но через короткое время опять мутнела, так что улучшения зрения почти не получалось. Главной причиной этого было то обстоятельство, что для пересадки человеку брали в качестве материала роговицу животных (кролика, овцы, курицы и т. д.). В те годы не знали, что ткани животных разных видов в биохимическом отношении антагонистичны, притом тем более, чем дальше виды животных отстоят один от другого. Поэтому особенно обречены были на неудачу пересадки от животных человеку.

Поуэр был первым, кто указал на необходимость для пересадки человеку пользоваться роговицей человека же. К сожалению, его попытки в этом отношении не дали успеха; не получил хорошего результата в нескольких случаях и Гиппель. Поэтому идея Поуэра не приобрела признания, и окулисты продолжали пользоваться роговицей животных. Несколько случаев успешной пересадки роговицы от человека человеку, принадлежащих Вольфе и Фуксу (у больных несколько улучшилось зрение на сроки от 10 месяцев до 2 лет), также не смогли оживить внимания к пользованию человеческим материалом; да и вообще интерес к пересадке роговицы ввиду ее безуспешности к концу прошлого столетия почти заглох. Но в начале нынешнего столетия случилось важное событие. В 1905 г. немецкий окулист Цирм опубликовал свой знаменитый случай пересадки роговицы. Пересаженная роговица, взятая из человеческого глаза, не только прижила, но и сохранила свою прозрачность до случайной смерти больного, последовавшей через 2 года и 8 месяцев, причем больной довольно хорошо видел до конца жизни. Трудно передать словами радость офтальмологов по поводу этой удачи! Случай Цирма, доказавшего возможность длительного и стойкого сохранения прозрачности роговичного трансплантата, является началом третьего периода истории вопроса о пересадке.

Вскоре присоединились еще несколько случаев удачных пересадок роговицы (Планге, Лёлейн, Шимановский). Правда, зрение в этих случаях улучшалось в незначительной степени вследствие некоторых осложняющих обстоятельств, но сохранение прозрачности трансплантата было этими наблюдениями подтверждено. Надо, однако, заметить, что несколько этих удачных случаев, как и случай Цирма, являлись лишь принципиальным доказательством возможности решения проблемы, но они были единичными, какими-то счастливыми исключениями и еще не признавались закономерным явлением.

В 1908 г. за дело взялся в широком масштабе проф. Эльшниг (Прага). Он правильно рассчитал, что закономерность получения успешных пересадок может быть выявлена только в том случае, если наблюдения будут сделаны на большом числе больных, притом оперированных одним и тем же оператором и по возможности одним и тем же методом. Эльшнигом была доказана известная закономерность успеха, и, кроме того, изучение материала Эльшнига его учеником Ашером позволило сделать по вопросу о трансплантации роговицы уже некоторые важные обобщения. Работы Эльшнига и Ашера положили начало периоду массового изучения условий пересадки роговицы человека человеку же. До 1931 г. Эльшнигом было опубликовано (его учениками Ашером, Станка, Брауном, Либшем) сообщение уже о 203 операциях пересадки роговицы, и среди них имелся уже 31 случай успешных пересадок.

Кроме упомянутых авторов, после Цирма в зарубежных странах около 100 авторов опубликовало до 250 работ. В 1913 г. я начал производить пересадки роговицы, но работа была прервана войной и возобновлена мной лишь в конце 1922 г. С этого времени по 1 июня 1941 г. мной и учениками моей школы произведено свыше 1000 пересадок роговицы, что намного превышает число этих операций, произведенных во всех зарубежных странах за 100 лет разработки проблемы. В текущем столетии из советских офтальмологов занялись этой проблемой следующие: Абдулаев, Авербах, Адамюк, Александрович, Баг, Баженова, Баталин, Беляев, Березинская, Браиловский, Бусыгин, Вассерман, Васютинский, Вельтер, Дьячков, Замковский, Зац, Кобзарь, Комарович, Копп, Кузнецов, Лазарев, Мармолевский, Медведев, Мурзин, Назаров, Орадовская, Петруня, Плитас, Попов, Пупенко, Савельев, Скородинская, Страхов, Суров, Твердов, Товбин, Фельдман, Цикуленко, Чечик-Кунина, Шерешевская, Шимановский, Шмульян, Штейнберг и др. Моих работ по пересадке роговицы — около 100. Число прозрачных стойких, т. е. прослеженных более 9 месяцев, приживлений трансплантата по всему миру достигает приблизительно 100; моих же, описанных в настоящей статье, несколько сот.

КЛАССИФИКАЦИЯ ПЕРЕСАДКИ РОГОВИЦЫ ПО ЦЕЛЕВОЙ УСТАНОВКЕ

Пересадка роговицы, как видно из ее истории, по своей целевой установке представляла собой операцию оптическую. Однако впоследствии выяснилось, что операция пересадки роговицы может и не преследовать оптических целей, а производиться и по другим показаниям. Пересадка роговицы разделяется, в зависимости от цели, с которой она производится, на 6 видов:

Оптическая пересадка предназначена для замены ставшей не пригодной для зрения роговицы прозрачным трансплантатом, сквозь который и проходят в глаз после операции лучи света. Замена эта может быть произведена полностью или частично. Как правило, оптическая пересадка делается при стойких, не поддающихся лечению помутнениях роговицы, занимающих всю ее площадь (при так называемых полных бельмах); при частичных бельмах она производится лишь тогда, когда нельзя ожидать значительного успеха от оптической иридэктомии. В отдельных случаях пересадку делают и тогда, когда прозрачность роговицы сохранилась, но надо устранить искажение ее формы (неправильный астигматизм, кератоконус).

Тектоническая пересадка может быть сделана для устранения частичных выпяченных бельм и стафилом, при птеригиуме и для заживления фистул.

Косметическая пересадка может быть произведена для устранения частичных бельм и стафилом на слепых глазах, а также при татуировке.

Мелиоративная пересадка роговицы имеет целью обогащение бельма, не пригодного для пересадки роговицы, роговичными элементами и биохимическую перестройку его. Мелиорация, не давая обычно оптического эффекта, является предварительной операцией, улучшающей почву для производства трансплантации в будущем.

Реконструктивная пересадка роговицы имеет целью замену полной стафиломы целой роговицей по типу полной сквозной (тотальной) пересадки роговицы для того, чтобы произвести на созданной таким образом новой, хотя бы и помутневшей, почве частичную сквозную пересадку. Идея такой пересадки роговицы, которую я называю «реконструктивной пересадкой», принадлежит Эльшнигу.

Лечебная пересадка роговицы является новым видом пересадки, предложенным в последнее время мной. Этот шестой тип пересадки имеет назначением излечение патологических состояний и процессов в роговице по соседству с трансплантатом. Трансплантат своим присутствием и стимуляторами, образующимися в нем, возбуждает окружающие его тканевые элементы, вызывая их просветление или излечение. Этому методу пересадки, из которого возник новый принцип лечения болезней при помощи пересадки также и других тканей, будет посвящен специальный раздел.

КЛАССИФИКАЦИЯ ПЕРЕСАДКИ РОГОВИЦЫ ПО ТЕХНИКЕ

Как известно, существуют четыре типа пересадки роговицы:

Полная сквозная пересадка, при которой удаляется все бельмо с замещением дефекта целой роговицей донора. Операция эта применялась редко; в текущем столетии опубликовано всего около 50 случаев, из них 29 принадлежат мне. При незначительном количестве случаев имеется 17 способов производства этой операции: Диффенбаха, Филатова (5 способов), Поуэра, Бюрке, Каца, Томаса, Кея, Баталина, Эльшнига, Шимановского (5 способов), Савельева и др.[64] Это свидетельствует о том, что проблема полной пересадки еще не разработана и никто из операторов не получил до сих пор хорошего, прозрачного, достаточно долго прослеженного приживления трансплантата. Полную сквозную пересадку можно разделить на два главных типа: на пересадку всей роговицы в тесном смысле этого слова и на пересадку переднего отдела глаза. Краткое изложение способов полной пересадки будет дано ниже. Я ограничусь указанием на то, что технические трудности полной пересадки в значительной степени устраняются применением вместо векорасширителя и подъемников Демарра диадемы Филатова — Кальфа, употреблением уздечных швов, акинезии век и особенно акинезии внешних мышц глаза. Если на глаз не производится давления извне, если глаз не двигается, то после срезания стафиломы стекловидное тело не выпадает, как не выливается сама собой вода, налитая в рюмку. При таких условиях любая техника пересадки облегчается. К сожалению, трагедия полной пересадки заключается не в технике, а в послеоперационном течении.

Полная пересадка роговицы подлежит дальнейшей разработке, так как при выпяченных бельмах и при стафиломах частичная пересадка неприменима и такие глаза можно оперировать только по методу полной пересадки; при этом пол-

[64] Изложение способов пересадки роговицы, предложенных различными авторами, дано в моей статье о пересадке роговицы, опубликованной в «Вестнике офтальмологии» в 1924 г.
Обзор современных методов кератопластики дан в кандидатской работе Шерешевской (Новосибирск, изд. Мединститута, 1940).

ная пересадка должна не столько преследовать цель вернуть больному зрение, сколько создать новую почву, удобную для частичной пересадки (Эльшниг).

Полная несквозная (послойная) пересадка производится только при наличии не слишком выпяченных бельм (не стафилом) в целях мелиорации почвы, о чем будет сказано ниже.

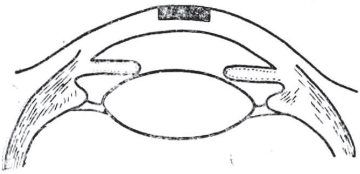

Рис. 4.

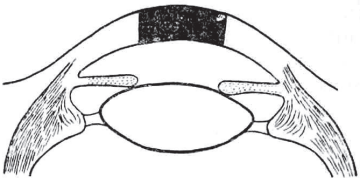

Рис. 5.

Третьим типом операции является так называемая частичная послойная пересадка роговицы. При этой операции срезают передние слои бельма на большую или меньшую глубину с таким расчетом, чтобы дойти до задних предполагаемых прозрачными слоев роговицы; затем на дефект накладывается слой прозрачной роговицы донора, срезанной на соответствующую толщину (рис. 4). Эта сравнительно легкая операция, к сожалению, пригодна для восстановления зрения только в тех редких случаях, когда задние слои бельма сохранили прозрачность. Она, однако, представляет интерес как подготовительная операция для мелиорации бельма (в целях снабжения груборубцового бельма роговичными элементами) и как лечебная пересадка, о чем будет сказано ниже.

Четвертым, самым главным типом операции является частичная сквозная пересадка роговицы. Простая на первый взгляд задача — образование в бельме окошечка, в которое вставляется соответствующей формы и величины кусочек роговицы донора, практически оказывается не лишенной серьезных опасностей и трудностей, чем и объясняется разнообразие предложенных различными авторами методов операции (рис. 5).

ОПТИЧЕСКАЯ ПЕРЕСАДКА РОГОВИЦЫ

Пересадка роговицы, предпринимаемая с оптической целью, является, конечно, ядром всей проблемы пересадки роговицы. В громадном большинстве случаев роговица пересаживается гомопластически, очень редко — аутопластически; гетеропластическая пересадка находится еще в стадии первоначального изучения и пока не имеет практического значения. Недостаточно изучено еще и применение формалинизированной роговицы. Из четырех видов технического выполнения оптической пересадки роговицы: полной сквозной, полной несквозной, частичной несквозной и частичной сквозной — последняя заняла первенствующее место. И именно она, благодаря, главным образом, Цирму, Эльшнигу, Мажито и советским окулистам и работникам советской офтальмологии, обеспечила триумф офтальмологии и принесла радость миру слепых.

ЧАСТИЧНАЯ СКВОЗНАЯ ПЕРЕСАДКА РОГОВИЦЫ

В настоящем разделе я даю описание лишь данных моего личного опыта, основанного на большом материале (около 950 пересадок). Я рассматриваю по-

следовательно мою технику операции со сравнительной ее оценкой, послеоперационный период, материал для пересадки, показания к ней, результаты, значение частичной сквозной пересадки в борьбе со слепотой и инвалидностью. Данных других авторов я коснусь лишь постольку, поскольку это будет нужно для освещения отдельных сторон проблемы.

ТЕХНИКА ЧАСТИЧНОЙ СКВОЗНОЙ ПЕРЕСАДКИ, ПРИМЕНЯВШАЯСЯ МНОЙ

Начав производить частичную сквозную пересадку роговицы в 1922 г., я в течение нескольких лет пользовался техникой Гиппеля — Эльшнига. Опасности, связанные с применением заводного трепана Гиппеля (ранение хрусталика), недостаточное гарантирование от выпадения трансплантата из отверстия, отсутствие способов, предупреждающих выпадение стекловидного тела и остановки его, необходимость приобретения виртуозной техники — все это заставляло меня заняться выработкой таких новых методов операции, которые были бы лишены указанных недостатков и были бы в то же время доступны каждому окулисту.

Испробовав различные предложения авторов и ряд своих собственных идей, я отказался от тех типов операции, в которых для образования отверстия в бельме и для иссечения трансплантата из роговицы глаза донора применяются нож и ножницы, и сохранил от метода Гиппеля и его последователей принцип применения трепана; но я выработал трепаны новой конструкции.

Я пользуюсь уже в течение многих лет двумя основными способами операции. Первый из них с применением трепана Филатова— Марцинковского (ФМ-3) показан во всех тех случаях, когда имеется хотя бы мелкая передняя камера; вторым (трепан ФМ-1) я пользуюсь тогда, когда передней камеры нет или когда при наличии густого бельма можно опасаться отсутствия передней камеры, или же когда при наличии передней камеры отсутствует хрусталик.

Операция частичной сквозной пересадки роговицы с применением трепана ФМ-3 (пересадка по Филатову, тип А)

1. Стерилизация операционного поля при помощи 1%-й бриллиантовой зелени на 70%-ом алкоголе. На лоб и лицо пациента накладывают диадему Филатова-Кальфа (рис. 6 и 6а); она служит для замены векорасширителя и позволяет более совершенно иммобилизовать веки (применяется мной с 1937 г.; сообщение о ней опубликовано в научных материалах института в 1938 г.).

2. Акинезия век по способу Ван Линта в модификации Виллара.

3. Эпибульбарная анестезия (3%-й кокаин или 0,5–0,25%-й дикаин).

4. Фиксация век. Вкол иглы в верхнем своде; по выходе иглы у корня века оба конца нити связывают на одной из кнопок диадемы; таких швов, фиксирующих верхнее веко, накладывается два или три; такие же швы накладываются и на нижнее веко. Эти швы совершенно устраняют давление век на глаз, что доказано тонометрически мной и проф. Кальфа.

5. Ретробульбарная анестезия. Сквозь толщу век в глазницу впрыскивают короткой иглой в четырех местах по 1 *см*3 1%-го новокаина с адреналином.

6. Подконъюнктивальная инъекция новокаина у верхней и нижней прямых мышц.

7. Подготовка конъюнктивального лоскута для покрытия трансплантата. В верхнем отделе глаза выкраивают ленту конъюнктивы склеры

с несвободным основанием у лимба. Длина ленты — 11 *мм*, ширина — 8–10 *мм*. У нижнего края роговицы надрезают конъюнктиву склеры и отсепаровывают ее до нижней прямой мышцы.

8. Уздечные швы. Сперва накладывают уздечный шов на нижнюю прямую мышцу; этот шов берут на двух иглах; иглу, прошедшую сквозь сухожилие, выводят сквозь конъюнктиву у нижнего свода, вторая проходит прямую мышцу.

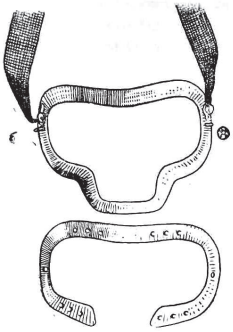

Рис. 6.

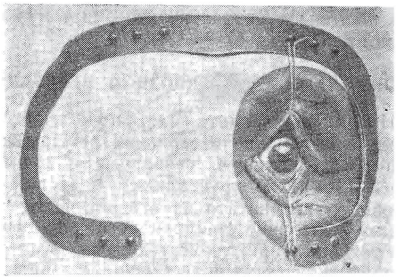

Рис. 6а.

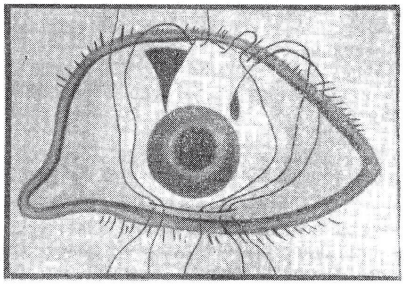

Рис. 7.

9. Накладывание швов на конъюнктивальную ленту. У углов свободного конца ленты проводят два шва, на двух иглах каждый. Иглы проводят под отсепарованную внизу конъюнктиву и выводят сквозь нее, но концы шва временно оставляют несвязанными. Сквозь середину свободного конца ленты проводят третий шов на одной игле, которую выкалывают сзади наперед сквозь край отсепарованной внизу конъюнктивы. Еще лучше проводить шов на двух иглах. Убедившись при помощи подтягивания швов в том, что лента хорошо покрывает бельмо, отодвигают конъюнктиву и швы в сторону (рис. 7).

10. Иссечение трансплантата. Обмыв глаз донора свежим водным раствором бриллиантовой зелени (1 : 500), иссекают диск из середины роговицы при помощи ручного трепана ФМ-4, который практически мной применяется с января 1937 г. Он имеет форму цилиндра с поршнем внутри трепана (рис. 8). Трепан с диском кладут под стеклянный колпак.



Рис. 8.

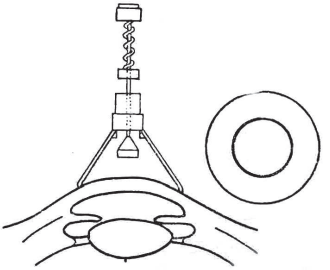

Рис. 9.

11. Определение центра бельма. На роговицу реципиента наносят знак, чтобы определить середину роговицы. Отметчик, штифт или кружок которого смазан метиленовой синькой или бриллиантовой зеленью, ставят квадратным основанием на окружность бельма. При нажиме на верхний конец стержня на бельме получается точка или кружок (рис. 9); этот инструмент применяется мной с апреля 1927 г.

12. Трепанация бельма. При фиксации глаза уздечными швами и пинцетом (без давления) ставят в пределах намеченного кружка ручной трепан ФМ-3 (рис. 10 и 11), впервые примененный мной в мае 1935 г.



Рис. 10.

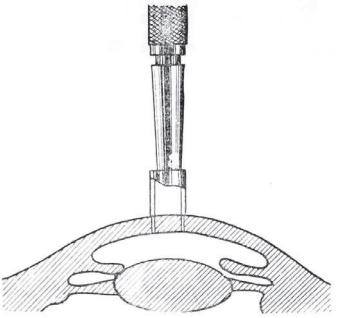

Рис. 11.

Трепан этот основан на следующих принципах. Коронка его на протяжении 1 *мм* от режущего края имеет цилиндрическую форму, переходящую затем в форму конуса. Такая обточка не позволяет жидкости передней камеры просачиваться между поверхностью коронки и поверхностью канала, сделанного в бельме, так как конус трепана герметически закрывает раневое отверстие (рис. 11).

Вторая самая главная особенность трепана ФМ-3 состоит в том, что канал трепана имеет герметическую перегородку на расстоянии 7,5 *мм* от режущего края. Когда лезвие коронки после просечения бельма проникает в переднюю камеру, иссеченный диск и водяни-

стая влага смогут проникнуть в канал лишь на самую незначительную глубину в силу сопротивления воздуха в канале трепана; даже при самой мелкой передней камере невозможно ранить хрусталик, так как водянистая влага сохраняется. Камера опорожняется только в момент снятия трепана. Я рекомендую изучить этот трепан на глазу трупа, чтобы убедиться в его безукоризненных качествах. Необходимо лишь, раз начав трепанацию бельма, не прерывать поступательного движения трепана вперед, так как, если он движется то вперед, то назад, причем роговица уже частью просечена, камера может опорожниться преждевременно. Трепан имеет в диаметре 4,05 *мм*. Если диск просечен не по всей окружности, то отсечение его доканчивается ножницами. Если нужно, то спайку радужки отсекают.

13. Укладывание трансплантата. Впустив каплю 1%-го атропина в трепанационное отверстие, вкладывают в последнее трансплантат, который движением поршня выталкивается из канала трепана ФМ-4. Диск трансплантата, имея диаметр на 0,05 *мм* меньше, чем диаметр трепанационного отверстия, легко входит в него.

14. Покрытие трансплантата. Трансплантат покрывают описанной выше приготовленной ранее конъюнктивальной лентой; затем сперва завязывают средний шов, а потом боковые (рис. 12 и 12а).

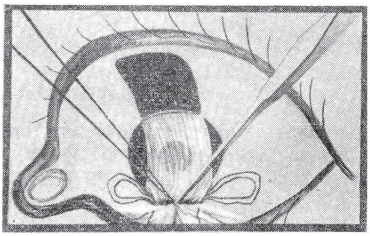

Рис. 12.

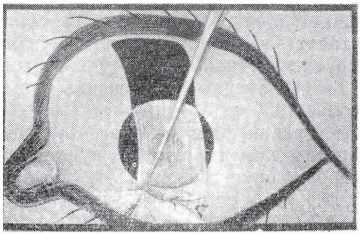

Рис. 12а.

15. Удаление швов. Сперва удаляют уздечные швы, затем верхние удерживающие и нижние удерживающие швы обоих век. Под кожу верхнего и нижнего века вводят по 1 *см* 3 физиологического раствора, чтобы обеспечить закрытие глазной щели, пока не прекратится влияние акинезии.

16. Повязка на оба глаза.

17. Ежедневный туалет. Швы снимают обычно на шестые-седьмые сутки и с конъюнктивы отсекают ленту. Это делают на операционном столе.

Операция частичной сквозной пересадки роговицы с применением трепана ФМ-1 (пересадка по Филатову, тип Б)

Трепан ФМ-1 (рис. 13) состоит из металлического станка с металлической же муфтой, в которой может проходить ручной цилиндрический трепан, и из пластинки слоновой кости, которая имеет ширину 5,5 *мм* и длину (от конца до начала прорези) — 30 *мм*. В пластинке имеются два отверстия: одно большое (3 *мм* в диаметре), другое (на конце) — малое (0,75 *мм* в диаметре); винтом, входящим в прорез, пластинка может быть прикреплена к ручке трепана. На рис. 14 трепан изображен в собранном виде.

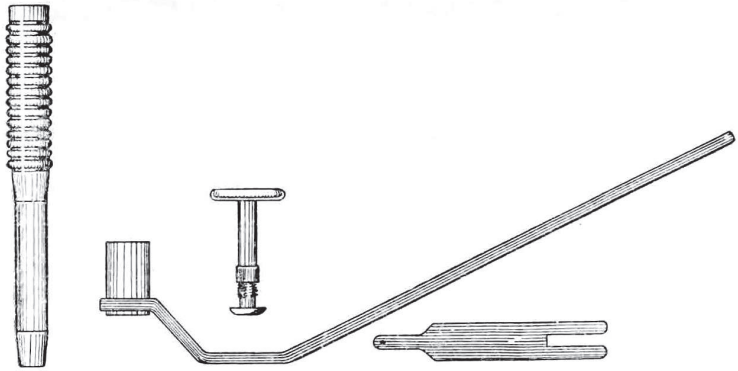

Рис. 13.

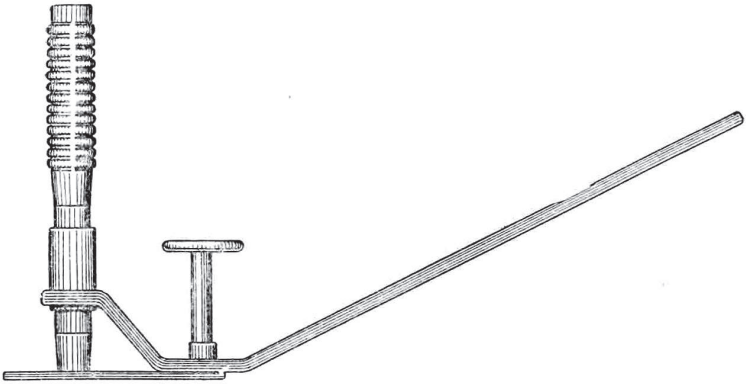

Рис. 14.

Основная идея операции с трепаном ФМ-1 заключается в проведении сквозь переднюю камеру пластинки, предотвращающей выпадение стекловидного тела, а в случае отсутствия передней камеры — предохраняющей хрусталик от ранения. Трепан ФМ-1 в таком оформлении я применяю с апреля 1934 г.

Акты операции с 1-го по 11-й производятся так же, как при пересадке по Филатову, тип А.

12. Производство разрезов в бельме для последующего вставления пластинки. Нож ФМ, служащий для этой цели, имеет форму копья шириной в 6 *мм* у режущей части и длиной 12,5 *мм*. Острые режущие края копья переходят в прямые, параллельные друг другу края длиной 10 мм. Ширина ножа у основания — 5,5 *мм*, прямые параллельные края ножа — не режущие, тупые. Нож стоит к ручке под углом, как обыкновенный копьевидный нож (рис. 15). Рис. 16 и следующие изображают ход операций на энуклеированных глазах.

При фиксации уздечными швами и пинцетом конец ножа вкалывают в бельмо в области горизонтального его меридиана, отступя на 2 *мм* от лимба (рис. 16); нож проводится сквозь камеру, выкалывается, не доходя 2 *мм* до противоположного лимба, выходит до начала тупых краев и вынимается. Вка-

лывать и выкалывать нож у того и другого лимба не следует, так как, если бельмо выпячено, то края пластинки не будут касаться задней поверхности бельма, и защита от выхода стекловидного тела не будет осуществлена. Для трепанации совершенно достаточно тех 7–8 *мм* пространства, которые остаются между разрезами.

13. Проведение пластинки. Привинченную к ручке трепана ФМ-1 пластинку проводят через оба разреза так, чтобы большее отверстие ее показалось полностью из второго разреза. Помощник вводит крючок в маленькое отверстие на конце пластинки, чтобы создать опору (упор) оператору при трепанации.

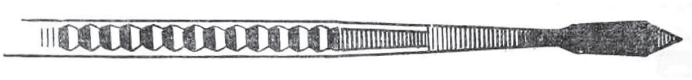

Рис. 15.

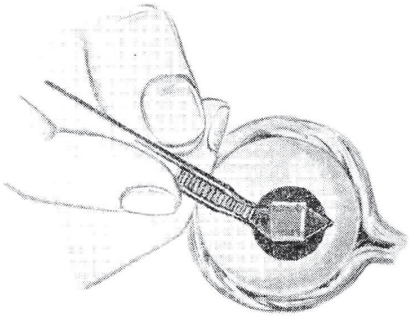

Рис. 16.

14. Трепанация. Оператор, удерживая ручку станка левой рукой, вставляет трепан в муфту и, опустив трепан почти до соприкосновения с бельмом, передвигает пластинку вперед и назад, пока коронка трепана не придется на середине бельма. Тогда трепан опускают на бельмо и трепанируют его (рис. 17). Когда лезвие коронки встретится с поверхностью пластинки, трепан удаляют, иссеченный диск берут пинцетом (рис. 18).

15. Осмотр области трепанационного отверстия. Поворотом винта пластинку освобождают от станка, крючок удаляют, а пластинка остается на месте. Оператор выдвигает пластинку назад до тех пор, пока большое отверстие пластинки не придется против трепанационного отверстия. Ориентировавшись, удалив, если нужно, радужку или капсулу хрусталика, оператор вновь вдвигает пластинку: удалять хрусталик, если он мутен (но не ранен!), не нужно. Его лучше удалить впоследствии.

16. Вставление трансплантата. Иссеченный из глаза донора трансплантат переносят в тубусе трепана ФМ-4 к трепанационному отверстию и вставляют в него, вращая и нажимая поршень.

17. Покрытие трансплантата производится, как описано выше. Надо иметь в виду, что швы следует осторожно вывести из-за концов пластинки.

18. Удаление пластинки. На поверхность ленты, соответственно положению трансплантата, ставится круглый шпадель, чтобы прижать трансплантат

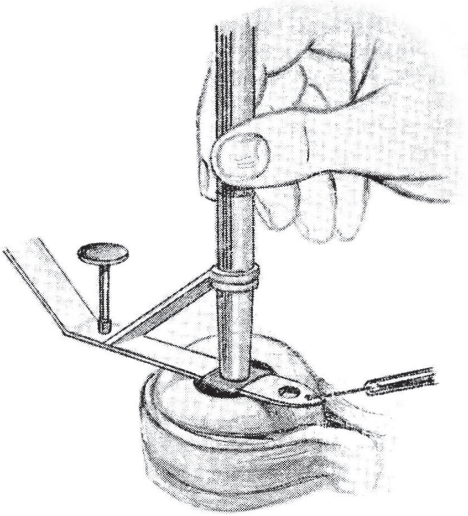

Рис. 17.

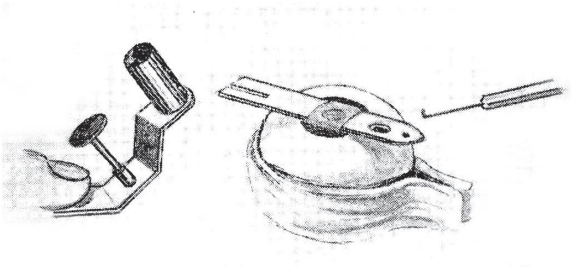

Рис. 18.

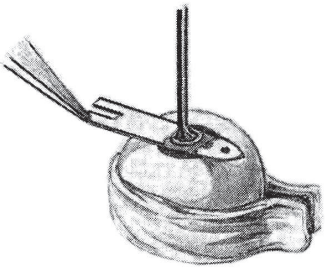

Рис. 19.

при удалении пластинки (рис. 19). Шпадель этот имеет диаметр 10 *мм*; нижняя поверхность его слегка вогнута, верхняя слегка выпукла и стоит к ручке под прямым углом. Пинцетом захватывают пластинку у основания и извлекают уверенным движением, причем основание пластинки слегка приподнимают, чтобы кончик пластинки не толкнул сзади трансплантат.

Остальные акты — как при операции Филатова, тип А.

Сравнительная оценка указанных методов

При оценке методов операции частичной сквозной пересадки роговицы необходимо принимать во внимание следующие главные принципы.

1. Соответствие трансплантата и отверстия по величине и форме. Я считаю его наиболее обеспеченным при трепанационных способах. Но из двух видов трепанов — заводного Гиппеля и ручного — я отдаю предпочтение второму, так как трепан Гиппеля «отмахивает», что ведет, по данным Вельтер, Кастровьехо и др., к неровности поверхностей разрезов. Укорочение стержня, предложенное Ашером и Фрибергом, до некоторой степени улучшает инструмент. Способы выкраивания трансплантата и образования отверстия в бельме при помощи ножа (и ножниц) я считаю менее обеспечивающими совпадение краев трансплантата и отверстия в бельме. Иссечение отверстия в бельме в два этажа для того, чтобы трансплантат не проскочил в переднюю камеру, излишне: на несколько сот операций, сделанных при наличии хрусталика, проскакивания трансплантата в переднюю камеру я не наблюдал ни разу.

Я пользуюсь для иссечения трансплантата трепаном, который имеет диаметр 4 *мм*, тогда как для образования отверстия в бельме реципиента я применяю трепан, который имеет 4,05 *мм* в диаметре. Практика доказала большое удобство такого способа. Но остается под некоторым сомнением вопрос о том, не способствует ли такое свободное положение трансплантата в отверстии развитию передних синехий. Я этого не думаю, так как выпадения радужки не получал, встречающееся иногда прилипание ее к краю отверстия находит другое объяснение. Окончательно вопрос мог бы быть решен контрольной серией операций, но ее ни у кого нет. Трансплантаты большого диаметра, предлагаемые Комаровичем и вводимые в отверстие путем спрессовывания их вряд ли пригодны. В качестве профилактической меры против развития синехий я применяю максимальное расширение зрачка до операции и в послеоперационный период при помощи атропина и адреналина.

2. Опасность ранения хрусталика весьма велика при способе Гиппеля — Эльшнига, и даже в руках такого виртуоза, как Эльшниг, травматическая катаракта получилась в 8 % случаев (Станка).

В технике Кастровьехо, Томаса, Лазарева и других ножевых способах опасность ранения хрусталика теоретически не исключена, так как иссечение бельма доканчивается, когда передняя камера уже опорожнилась и, следовательно, когда инструмент может коснуться хрусталика.

Мой способ с применением трепана ФМ-3, не позволяющего передней камере опорожняться до окончания трепанации, представляет идеальный способ профилактики травматизации хрусталика. Кроме трепана ФМ-3, мной описано несколько модификаций трепана с перегородкой: одна из них — цилиндроконический трепан с поршнем, негерметически или же герметически пришлифованным; другая — цилиндроконическая коронка с герметической перегородкой, навинчивающаяся на стержень мотора Гиппеля. Мой способ с применением

трепана ФМ-3 пригоден для случаев, когда имеется хотя бы незначительная передняя камера. Прежде мы применяли метод проведения через камеру предохранительной пластинки в форме трепана ФМ-1; в настоящее время трепан ФМ-1 служит для предупреждения выпадения стекловидного тела, о чем будет говориться дальше.

3. Опасность выпадения стекловидного тела. Профилактики выпадения стекловидного тела не имеется ни в одном способе. Настоящая, весьма действительная профилактика дается только в моем способе с проведением предохранительной пластинки позади бельма до его трепанации. Этот метод, осуществляемый при помощи трепана ФМ-1, изображен на приведенных выше рисунках.



Рис. 20.

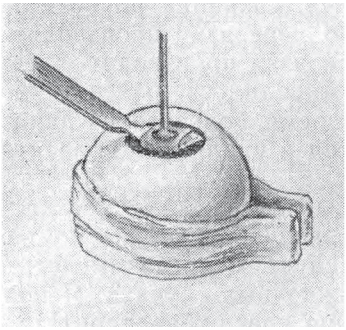

Рис. 21.

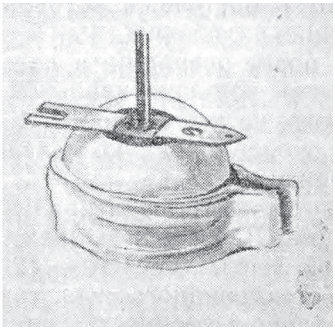

Рис. 22.

Способ Нижетича является модификацией моего способа, но не имеет перед ним никаких преимуществ[65].

Если операция производилась без применения предохранительной пластинки и произошло выпадение стекловидного тела, то прекрасный успех получается при применении моего обтуратора и последующего проведения пластинки.

Способ остановки выпадения стекловидного тела, предложенный мной в 1934 г., изображен на рис. 20, 21 и 22.

---

[65] Удивительно, что в своей книге «Die Keratoplastik» Нижетич, имевший в своем распоряжении всю литературу о трепане ФМ-1 и о трепане ФМ-3, приводит лишь первоначальное оформление идеи пластинки, а о трепане ФМ-3 и совсем не говорит.

Обтуратор представляет собой стержень с металлическим или из слоновой кости диском на конце; диск стоит перпендикулярно к стержню. Необходимо иметь набор обтураторов с дисками 5, 5,5 и 6 *мм* в диаметре (рис. 20). Введя обтуратор в отверстие в косом положении, ставят ручку его вертикально и приподнимают инструмент кверху, благодаря чему диск закрывает отверстие сзади (если он проскочил, берут следующий размер). Параллельно копьевидным ножом (описанным выше) делают разрезы в бельме, проводя нож позади обтуратора (рис. 21); проводят пластинку из слоновой кости (рис. 22) и вынимают обтуратор; остальные акты — как и в моем способе Б.

Если при операции, произведенной по типу Филатова (тип А), произошло выпадение стекловидного тела, то можно выйти из затруднения следующим образом: оператор придерживает трансплантат широким шпаделем в трепанационном отверстии. Помощник перекидывает через шпадель конъюнктивальную ленту и, слегка натянув ее швами, завязывает последние нетуго первым узлом. Оператор ставит па ленту у краев шпаделя бранши пинцета. Помощник завязывает швы окончательно. Оператор вынимает шпадель, не снимая браншей пинцета, которые слегка при этом раздвигают и лишь затем снимают. Добавочные швы. Этот метод может быть применен с помощью специальных инструментов.

ПОСЛЕОПЕРАЦИОННЫЙ ПЕРИОД

Каждый офтальмолог, занимающийся пересадкой роговой оболочки, должен уделять большое внимание послеоперационному периоду, так как от правильного его проведения в значительной мере зависят результаты произведенной операции.

По окончании операции больного выводят из операционной и укладывают в постель, в которой он находится, сохраняя по возможности покойное положение, 4–5 дней. Первую перевязку производят через сутки после операции; в дальнейшем перевязки производят ежедневно. Удаление конъюнктивальной ленты производилось ранее в постели больного, но это неудобно; в настоящее время больного из палаты отводят в операционную, укладывают на стол и удаляют конъюнктивальную ленту.

Срезают конъюнктивальную ленту обычно через 4–5 суток после операции. В последнее время стали производить удаление конъюнктивальной ленты через 10–12 дней как в случаях, когда имелось выпадение стекловидного тела, так и в неосложненных случаях. Я полагаю, что питание и прочность линии приживления краев трансплантата будут лучше обеспечены, если на трансплантат произвести некоторое давление лентой; гранулирование передней поверхности ленты (которая, в конце концов, как показала Гриншпун в моей лаборатории, покрывается эпителием) нисколько не вредит трансплантату. Перед удалением ленты в конъюнктивальный мешок троекратно впускается 0,5%-й дикаин, в отдельных случаях (у беспокойных больных) применяется акинезия.

Почти у всех больных к моменту удаления конъюнктивальной ленты отмечалось восстановление передней камеры. У больных с бельмами после паренхиматозного кератита, хотя передняя камера и намечается в первые дни, нормальной она становится через 15–18 дней после операции. При снятии конъюнктивальной ленты у многих больных отмечалось выстояние трансплантата (разница в уровне между краями трансплантата и бельма); оно может быть объяснено в одних случаях неодинаковой толщиной трансплантата и бельма, в других — неправильным укладыванием трансплантата в трепанационное от-

верстие (когда трансплантат не ложится в строго горизонтальной плоскости по отношению к бельму). Как показали наши наблюдения, не слишком большое выстояние не влияет на прозрачность трансплантата и постепенно сглаживается.

При применении ленты трансплантат выпадает очень редко. Если же это произошло, следует взять больного на операционный стол, уложить трансплантат на место, наложить добавочные швы на ленту. Если трансплантат несколько разбух и не укладывается в трепанационное отверстие, то надо взять новый трансплантат. Это при пользовании трупным материалом для моего учреждения не представляет затруднений. Глаз, от которого взят первый трансплантат, следует сохранять на леднике для того, чтобы в случае недостатка материала воспользоваться им.

Процесс приживления трансплантата сопровождается в большинстве случаев появлением в нем помутнений. Сосуды появляются по краю трансплантата не ранее 10— 12 дней после операции; они представляют собой довольно обычное явление и обычно рано или поздно исчезают. Они не имеют большого прогностического значения, но все же появление их скорее неблагоприятно.

Наблюдения за многочисленными больными после пересадки роговицы показывают, что помутнение не протекает по установленным Эльшнигом законам в виде первичного, вторичного и третичного помутнения. По нашим наблюдениям, появление помутнений в трансплантате в значительной части случаев зависит от развития в глазу воспалительных процессов (кератитов и иридоциклитов) или глаукомы.

Воспалительные явления в виде кератитов и иридоциклитов наблюдались у больных с рубцовыми бельмами в 10–12 % случаев, у лиц с бельмами после паренхиматозного кератита — в 30–40 % всех случаев. Если удается добиться исчезновения этих процессов, то помутнения большей частью также исчезают.

Второй частой причиной помутнения является глаукома. Глаукома — одно из серьезнейших осложнений после пересадки роговицы. Изучение клинического материала позволяет наметить три характерные группы больных: в первой группе появление глаукомы может быть объяснено приращением радужной оболочки к задней поверхности бельма, т. е. наличием передних синехий; во второй группе больных, у которых глаукома была констатирована до операции, развитие ее отмечалось и после произведенной операции; в третьей группе с нормальной передней камерой, когда глаза не внушали подозрения на глаукому, появление последней стоит в непосредственной связи с пересадкой. Возможно, что вещества, внесенные самим трансплантатом, вызывают угнетение рефлекса, регулирующего (по Кальфа) внутриглазное давление. Возможно, как полагает д-р Вельтер, эти вещества раздражают цилиарное тело и радужку, что ведет к усиленному образованию водянистой влаги.

Глаукома до последнего года работы нашего института была констатирована в 30 % случаев.

Следует указать, что у ряда больных помутнений совершенно не появляется в течение всего послеоперационного периода — это так называемая группа больных без реакции.

Несомненно, что в некотором числе случаев помутнение трансплантата не может быть сведено ни к глаукоме, ни к циклиту. Чаще всего это помутнения, которые развиваются через довольно большой срок после операции, когда глаз представляется уже спокойным, а трансплантат радует своей прозрачностью. Помутнение начинает либо медленно нарастать, то в виде точечных очагов, то

в форме диффузной мути, либо трансплантат мутнеет быстро при резких явлениях раздражения глаза по типу острого кератита. В одном из подобных случаев быстрое помутнение прозрачного трансплантата началось через полсуток после того, как больная без нашего ведома приняла продолжительную солнечную ванну; в другом — тяжелый кератит развился у скрофулезного мальчика и протекал наподобие скрофулезного паннуса.

В тех случаях, когда патогенез помутнения не может быть сведен ни к циклиту, ни к глаукоме, приходится думать либо об «аллергическом» состоянии организма пациента, либо о глубоком несоответствии биохимических свойств бельм реципиента и роговичного трансплантата. По-видимому, «вина» лежит на иммунобиологических свойствах почвы. Я встречал, например, случаи, когда пациенту на обоих глазах произведено было 5 сквозных операций от пяти трупных доноров: все они закончились помутнением трансплантата, хотя почва (исход паренхиматозного кератита) казалась весьма благоприятной. Но я видел и такой случай, когда трансплантат прижил вполне прозрачно, но позади него образовалась пленка; вторая пересадка (от другого донора) закончилась так же; то же наблюдалось и при третьей пересадке. Таким образом, в первом примере почва не приняла материала ни от одного из пяти доноров, а во втором — принимала трансплантат любого донора. Если мы пересаживаем двум больным трансплантат от одного донора, то нередко, хотя почва кажется нам одинаковой, мы видим совершенно разное течение приживления. Все эти факты ставят перед нами вопрос об исследовании взаимоотношений реципиента и донора.

Имеет ли значение групповое родство крови реципиента и донора? Должен сознаться, что вопрос этот не решен окончательно. Уже со времени Эльшнига мы знаем, что безукоризненные, стойкие прозрачные приживления могут получаться при наиболее противоположных кровяных группах; то же наблюдала и моя школа. Но, к сожалению, статистически этот вопрос недостаточно обследован, и при каких-то условиях, возможно, групповая разность крови реципиента-донора могла бы свидетельствовать об антагонизме почвы и трансплантата. Не отвергая этой возможности, я, однако, думаю, что антагонизм почвы реципиента-трансплантата донора надо искать не в кровяных группах. Было бы хорошо найти метод определения тканевого родства реципиента-донора. Для этого надо было бы определить: различные свойства крови реципиента и донора (например, канцеролитические, гемолитические) на определенном тесте, влияние крови реципиента (или его тканей или тканевых жидкостей) на культуру роговицы донора (консервированной и неконсервированной) и т. п. Возможны и поиски в области реактивности организма реципиента (в частности, его бельма) на различные раздражители. При большом числе наблюдений можно, мне кажется, установить какие-нибудь подходы к решению этой сложной задачи.

Хотя мы не знаем всех условий, способствующих помутнению трансплантата, мы не должны сидеть у постели больного сложа руки. Если имеется иридоциклит, то применяются атропин, пиявки, осмо- и аутогемотерапия (обычная и с консервированной кровью), а также лечебные тканевые пересадки, инъекции соков из консервированных тканей и инъекции жидкостей из консервированных трупов.

При глаукоме первой группы давление в значительном большинстве случаев можно урегулировать миотиками; у 22 % больных этой группы были сделаны антиглаукоматозные операции, из которых я ставлю на первом месте операцию Лагранжа в комбинации с иридекклейзисом; при глаукоме второй группы операции, как правило, не дают удовлетворительного результата; при глаукоме тре-

тьей группы миотики или операции дают удовлетворительный результат. Кроме операции, при всех трех группах глаукомы я применяю и тканевое лечение.

Со времени применения в предоперационный (и послеоперационный) период тканевых пересадок и инъекций тканевых препаратов отмечается уменьшение иридоциклитов и случаев глаукомы, число которых упало с 30 до 20 %. Тканевое лечение с известным успехом применяется и при помутнениях, не стоящих в связи с циклитами и глаукомой.

Феномен просветления бельма после пересадки роговицы отмечается в последние годы весьма часто, особенно со времени применения для пересадки консервированной трупной роговицы. Интересно отметить, что просветление бельма отмечается не только у лиц с бельмами после паренхиматозного кератита, но и в случаях «рубцовых» бельм, причем, наряду со случаями прозрачного приживления, просветление наблюдалось и у больных с полупрозрачным приживлением трансплантата.

Изменение рефракции является частым сопутствующим фактором послеоперационного периода. Резкие колебания остроты зрения, констатируемые у больного после пересадки роговицы, указывают на изменения рефракции и требуют соответствующей коррекции стеклами. Изменения рефракции происходят на протяжении продолжительного времени после операции (до 11–12 и более месяцев).

В преобладающем большинстве случаев наблюдалось изменение рефракции в сторону гиперметропии и в меньшем числе — в сторону миопии. В настоящее время не представляется еще возможности выявить какую-либо закономерность в изменении рефракции; в отдельных случаях, когда рефракция была исследована до операции, можно было констатировать восстановление прежней рефракции.

В последние 2–3 года у ряда больных под влиянием пересаженного трансплантата отмечалось рассасывание задних синехий.

МАТЕРИАЛ ДЛЯ ПЕРЕСАДКИ

Материал для пересадки применяется следующий.

Во-первых, аутопластический. В некоторых, довольно редких, случаях при наличии у пациента слепого глаза с прозрачной роговицей можно ею воспользоваться для пересадки на другой глаз того же пациента. Нет необходимости энуклеировать глаз донора, а лучше иссечь из роговицы диск и либо закрыть отверстие по Кунту, либо вставить в него трансплантат, взятый от глаза курицы или кролика, или овцы (предварительно консервированного на холоду), либо мутный диск со второго глаза.

Аутопластический материал можно брать и с той же роговицы, на которой имеется частичное бельмо. Способы такой операции предложены Мораксом (поворот диска, иссеченного насквозь) и Краупа (иссечение несквозного диска из прозрачного участка роговицы и перенос его на место иссеченного послойно бельма).

Во-вторых, гетеропластический. Я пользовался таким материалом несколько раз для закрытия отверстия в случаях переноса аутопластического материала с одного глаза (слепого) на другой глаз того же пациента.

В-третьих, гомопластический. Этот материал является основным. Он может быть разделен на две группы: а) гомопластический материал от глаз живых доноров и б) гомопластический материал от глаз трупов.

Глаза от живых доноров

а) Глаза от лиц, больных сифилисом, не пригодны к пересадке даже при наличии сифилиса у пациента, которому производится пересадка. Наличие других общих инфекционных процессов также не позволяет использовать глаз для пересадки.

б) Пожилой возраст донора не является противопоказанием к использованию глаза для его пересадки (Каменецкая).

в) Инфекционные поражения роговицы делают ее негодной для пересадки. Непригодны роговицы глаз, пораженных внутриглазными гнойными процессами. Рана роговицы делает ее негодной. Вряд ли стоит пользоваться полупрозрачными роговицами.

г) Я не считаю возможным пользоваться глазами с внутриглазной саркомой (Эльшниг придерживался противоположного мнения).

д) Консервирование глаз, полученных от живых, производится при температуре 2–4° выше нуля.

Глаза от трупов

При огромном количестве кандидатов на пересадку роговицы, которые обращались ко мне за помощью, я испытывал острую нужду в энуклеированных глазах с прозрачной роговицей. Для меня было ясно, что вообще пересадке роговицы как операции, в которой нуждается большое количество слепцов, в самом недалеком будущем грозит кризис. Это, естественно, побудило меня обратиться к глазам трупов. Некоторые окулисты (Фукс, Шимановский, Мажито, Савельев, Комарович и др.) применяли пересадку роговицы, взятой от трупного глаза; однако полученные ими результаты не были утешительными. Только в одном случае Мажито роговица эмбриона дала хорошие результаты. Этот скудный материал не давал определенного решения относительно применения трупных глаз для пересадки.

Приступая к решению «трупной проблемы», я должен был учитывать и то обстоятельство, что получение глаз тотчас после смерти возможно только в редких случаях, а потому в практическое разрешение этой проблемы входила необходимость более или менее длительного консервирования материала. Опираясь на известный случай Мажито, который получил хороший результат пересадки при использовании глаза, энуклеированного у живого и консервированного при температуре 5° в течение восьми суток, я с самого начала моих исследований стал пользоваться трупными глазами, энуклеированными через 2–12 часов после смерти и сохраняемыми при температуре 2–4° выше нуля в течение одних — трех суток.

Трупный консервированный материал оказался для целей пересадки превосходным. Я получал глаза от лиц, умерших в больнице или доставленных в судебно-медицинский морг.

Глаз, удаленный у трупа, хранится в леднике в закрытой стерильной банке, обычно без добавления каких-либо средств, или в крови донора, роговицей вверх. К моменту операции роговица представляется несколько тусклой и матовой, но в послеоперационный период трансплантат просветляется.

Трупными консервированными глазами по моему примеру пользуются с успехом советские окулисты — Копп, Дьячков, Твердов, Шерешевская, Архангельский, Абдулаев и др., а также Нижетич, Лёлейн и Фриде.

Хорошие результаты были мной получены в нескольких случаях также и при консервации материала в течение шести дней. Такой материал был применен мной для закрытия отверстия в роговице на слепом глазу при аутопластической операции.

а) Вопрос о глазах трупов при консервации их в течение многих часов в прохладной температуре (+ 2–4°) решен в положительном смысле благодаря многочисленным случаям, когда я получал прозрачное приживление трансплантата, прослеженное достаточно долго. Я отсылаю интересующихся к моим статьям по этому вопросу.

б) Согласно инструкции Наркомздрава УССР и Наркомюста УССР, запрещается брать глаза для пересадки от лиц, имевших сифилис, а также умерших от туберкулеза или злокачественных новообразований.

Распознавание сифилиса у многих пациентов, умерших в больнице, может быть сделано заблаговременно. При пользовании глазами скончавшихся внезапно или убитых консервирование глаз на холоду дает достаточно времени даже для реакции Вассермана, не говоря уже о реакциях Кана, Мейнике, Израельсона; кроме того, во многих случаях известны и данные вскрытия.

в) Наиболее подходящим материалом я считаю глаза умерших от травмы. Именно этого рода трупный материал (убитые трамваем, авто, умершие от огнестрельных ранений и пр.) давал нам наилучшие результаты. Следующим по качеству материалом можно считать глаза умерших скоропостижно, без длительной агонии (самоубийцы-повесившиеся, утопленники, умершие от грудной жабы, убитые электротоком). Наконец, я пользуюсь трупами умерших от соматических болезней (сердечные больные, послеоперационные и др.). Противопоказанием считаю кахексию и агонию свыше 6–8 часов.

г) Понятно, что сами глаза трупов, как и окружающие их придаточные органы (веки, края век, конъюнктива, слезные органы), должны быть макроскопически безупречны в инфекционном отношении, а роговицы вполне нормальны и прозрачны. Последнее не всегда имеет место в тех случаях, когда от момента смерти до энуклеации проходит более или менее длительный срок, в течение которого глаза оставались полуоткрытыми. Однако отек роговицы не мешает прозрачному приживлению.

д) Срок взятия глаз от момента смерти до энуклеации не должен превышать 8–12 часов, а по возможности должен быть короче, но и позже полученный материал (через 18 часов после смерти) я применял с успехом. Более длительное хранение глаза в трупе при неопределенных температурах и при условии начавшихся трупных процессов мы считаем нежелательным.

е) Техника получения глаз и их сохранения указана в разделе, посвященном методике.

Некоторые окулисты применяли для пересадки роговицу, фиксированную в формалине. Зальцер производил такие операции в условиях эксперимента. В случае Ашера в применении к человеку удачи не было. Шерешевская на 37 сквозных пересадках формалинизированных роговиц кроликам, главным образом в прозрачную роговицу, получила приживление только в 12 случаях. Из них прозрачных приживлений было 3, полупрозрачных — 1, мутных — 8. Она же в пяти случаях пересадила человеку по методу частичной сквозной пересадки формалинизированную трупную человеческую роговицу. В двух случаях получено мутное приживление, в одном — полупрозрачное, в одном — трансплантат отторгнулся, в одном случае получено прозрачное приживление, прослеженное в течение восьми месяцев.

ПОКАЗАНИЯ К ПЕРЕСАДКЕ РОГОВИЦЫ

Задачей настоящего раздела является освещение вопроса, в каких именно случаях может быть произведена операция пересадки роговицы, с какими видами на успех и в какой модификации.

Показания эти касаются не только частичной сквозной пересадки» но и других видов пересадок.

Вопрос о показаниях приобрел особенную остроту в последнее время, с тех пор как благодаря специальной офтальмологической литературе и в особенности благодаря общей прессе операция стала известна не только широким кругам врачей, но и широким массам слепых. Естественно, что пациенты с бельмами стали стремиться в те больничные учреждения, в которых производится указанная операция, в надежде получить излечение.

Хотя число пунктов, в которых производится операция, и увеличивается, но все еще недостаточно. Поэтому при обширности СССР поездка пациента за помощью является трудным предприятием. Среди пациентов, желающих подвергнуться операции, немало таких, слепота которых обусловливается не бельмами, а другими болезнями; слепота таких больных не может быть устранена операцией пересадки роговицы; но и среди потерявших зрение от бельм значительная часть не подходит для операции пересадки вследствие того, что глаза их не удовлетворяют тем условиям, которые делают успех операции более или менее вероятным.

Поездка таких больных, не подходящих для операции, будет сопровождаться напрасной тратой средств пациентов или организаций, субсидирующих поездку.

Очевидно, для урегулирования этого вопроса необходимо, чтобы в тех случаях, когда больные не подлежат операции, их удерживали бы от поездки ближайшие к их месту жительства окулисты или врачи неокулисты, достаточно в этом вопросе осведомленные.

Чтобы процесс этого отсеивания совершался правильно, необходимо детально ознакомить врачей с показаниями к производству пересадки роговицы. В настоящем разделе я и имею в виду осветить вопрос об условиях и показаниях к пересадке роговицы более детально, чем это сделано мной в прежних статьях и в брошюре, изданной Всероссийским обществом слепых в 1934 г.

Условия со стороны организма пациента («хозяина», «реципиента»)

А. Возраст. Возраст сам по себе не должен представлять принципиальных препятствий для операции. Эльшниг не делал пересадок детям до 14 лет на том основании, что он ни разу не получил стойкого прозрачного приживления у детей. Я был в этом отношении счастливее и имею среди оперированных мной детей не старше 12 лет случаи прозрачного приживления, прослеженные более одного-двух лет. Принципиальных оснований для того, чтобы отказываться от операции у детей, нет, но надо обеспечить в учреждении все средства для ухода за ребенком после операции; индивидуальные качества последнего, конечно, должны быть приняты во внимание. Надо иметь в виду, что у детей обычно прибегают к общему наркозу, что осложняет операцию. Нескольким детям в возрасте восьми лет мне удалось делать ее без общего наркоза. До сих пор я не решался из-за трудности ухода оперировать детей моложе 6 лет. Теоретические же соображения о регенераторных свойствах тканей говорят, скорее, в пользу

производства операции у детей при наличии у них таких бельм, стойкость которых не оставляет сомнений. Конечно, восстановление зрения как фактора общего развития ребенка нужно предпринимать как можно раньше.

Б. Общее состояние здоровья организма «хозяина». Общая слабость организма, некоторые общие заболевания организма (особенно инфекции) являются препятствием для операции, пока они не устранены или смягчены. Так, надо устранять заблаговременно авитаминозы, улучшать состояние почек, обмен веществ и т. п. Нельзя оперировать при психическом расстройстве, при беременности (лучше подождать окончания ее) и вообще при таких заболеваниях, которые сильно уменьшают шансы приживления или слишком затрудняют уход. Сифилис должен быть основательно лечен до операции, если он даже и не является причиной бельма, а в последнем случае предварительное лечение необходимо не только для того, чтобы предотвратить осложнения в послеоперационный период, но и для того, чтобы испытать шансы на просветление бельма. Надо, однако, заметить, что в нескольких случаях я имел стойкое прозрачное приживление после паренхиматозного кератита на почве врожденного сифилиса без предварительного специфического лечения.

Если больной с помутнением роговицы после паренхиматозного кератита на почве врожденного сифилиса уже более или менее правильно лечился, то все же благоразумнее провести до операции хотя бы два курса лечения и начать третий после операции. При туберкулезном происхождении бельма может быть поставлен вопрос о туберкулинотерапии до и после операции. Проведение специфической терапии желательно до поездки больного на операцию.

С тех пор как мной введено лечение консервированными тканями, я считаю весьма желательным проведение тканевого лечения пациента до операции в форме пересадок и имплантаций ткани или впрыскиваний рыбьего жира межмышечно, даже если кандидат на пересадку не болен, чтобы повысить регенеративные свойства его организма.

Условия со стороны состояния придаточных частей органа зрения (слезных органов, век, конъюнктивы, соседних частей лица)

А. Различные инфекционные процессы в указанных отделах. Значение их для полостных операций (к которым принадлежит и пересадка роговицы) хорошо известно окулистам. Недопустимо оперировать при воспалении слизистой оболочки, слезного мешка, при блефаритах, при конъюнктивитах. Все эти процессы должны быть подвергнуты лечению до устранения или максимального уменьшения заразительности операционного поля.

В некоторых случаях, при невозможности полного излечения, приходится решаться на операцию, конечно, с большим риском, чем при здоровом операционном поле. Трахома, если она относительно подлечена и не сопровождается выделениями, богатыми микробами, не является прямым противопоказанием к операции с точки зрения ее технического исхода; возможность ухудшения результата пересадки вследствие развития или вспышки паннуса недостаточно изучена. В одном моем случае через некоторое время после операции паннус дал таковую.

Однако среди материалов нашего института имеется ряд случаев прозрачного стойкого приживления трансплантата на бельмах после законченной трахомы даже при наличии остатков паннуса. Ряд случаев стойкого прозрачного приживления описан также Коппом и Фельдманом.

Лечение инфекционных процессов желательно провести до поездки больного на операцию во избежание удлинения срока пребывания пациента в лечебном учреждении. Особенно важно оперативное удаление слезного мешка при его заболевании или дакриоцисториностомия.

Б. Различные другие местные болезни и патологические состояния придаточных частей глаза, мешающие операции или осложняющие послеоперационный период. Заворот и выворот век, незакрытие глазной щели, сращение век между собой и с глазным яблоком, дефекты век и т. п. исключают операцию пересадки роговицы до тех пор, пока они не устранены (если это возможно); ксероз конъюнктивы и бельма является, конечно, препятствием для операции. Лечение указанных осложнений, по преимуществу оперативное, выгоднее производить до посылки больного на операцию пересадки.

Естественно, возникает вопрос: стоит ли вообще браться за пересадку при таких осложнениях, как симблефарон или трихиаз, хотя бы они и могли быть устранены? В некоторых случаях значение предварительной операции очевидно: так, мне пришлось устранить у одного пациента трихиаз (после ожога) до операции пересадки роговицы путем пересадки слизистой губы; впоследствии операция пересадки протекла благополучно, и прозрачность трансплантата длительно сохраняется. Устранение обширного сращения век с глазом и роговицей, конечно, дает мало шансов на возможность прозрачного приживления пересаживаемой впоследствии роговицы; однако не надо забывать и о возможности полупрозрачного приживления с малой, но ценной для больного прибавкой зрения; таким образом, операцию обширного симблефарона следует рассматривать не как косметическую, а как подготовку к пересадке, имеющую существенное значение.

Для условий, указанных как в рубрике А, так и в рубрике Б, сохраняет свое значение предварительное, до операции, лечение пациента консервированной тканью в том или ином виде.

Условия со стороны глаза пациента в целом

А. Состояние зрительно-нервного аппарата глаза.

а) Если светоощущение у пациента утрачено (т. е. зрение равно нулю), то, от какой бы причины ни произошла гибель функции сетчатки или зрительного аппарата, делать операцию с оптической целью нет смысла. Для косметических целей при полной стафиломе возможна, пожалуй, полная пересадка всей роговицы. Она, как показали наблюдения Скородинской в моей клинике, дает лучшие результаты, чем, например, пересадка широкой фасции по Кунту.

б) Светоощущение есть, больной отличает свет от тьмы, но неправильно определяет направление источника света.

Такой случай является очень ответственным. Несколько раз я убеждался в том, что неправильная проекция света не всегда указывает на потерю функций зрительно-нервного аппарата. Неправильная проекция без гибели этого аппарата бывает у тех пациентов, у которых полные бельма образовались в очень раннем детстве, а иногда она зависит от наличия соединительнотканных перепонок позади бельма; в первом случае пациент просто никогда не упражнялся в показывании пальцем направления света, во втором — свет претерпевает такие изменения своего хода, что рефлексы его освещают участки сетчатки в стороне от направления луча, брошенного на глаз. При решении этого вопроса нельзя перечислить все казуистические возможности, и я советую придер-

живаться такого правила: если бельмо имеется с раннего возраста и глаз не представляет явлений глаукомы, то на операцию (при прочих благоприятных условиях) условно можно решиться; но если есть намек на атрофию глаза или имеется глаукома, то операция противопоказана; она противопоказана и в том случае, если бельмо сравнительно недавнего происхождения, а проекция неправильна. Я неоднократно убеждался, что пациенты с неправильной проекцией видели в момент операции (после трепанации бельма) или в первые дни после операции; у одной больной, которой было отказано (не мной) в пересадке, я при первой операции убедился в том, что зрение у нее есть; после первой операции получилось непрозрачное приживление, а после второй, сделанной через год, трансплантат сохранял в течение всего срока наблюдения (2 года) некоторую прозрачность со зрением 1/60. Больная впервые увидела своего ребенка, которого родила еще во время своей слепоты.

Надо заметить, что констатирование правильности или неправильности проекции в значительной степени зависит от способа исследования. Обычно принято бросать офтальмоскопом на глаз, который не должен двигаться, пучок света с различных сторон (конечно, в темной комнате), причем больного приглашают либо указать, с какой стороны упал свет, либо указать направление источника света пальцем. Для лиц, давно потерявших зрение, такой метод часто недостаточен. Я советую, наряду с указанной пробой, производить и следующее: 1) наблюдать за движениями глаза в сторону света, инстинктивно производимыми больным; 2) наблюдать, не поворачивает ли пациент голову или даже корпус к свету в ответ на предложение это сделать; такое движение (больной «тянется к свету») характерно для давних слепых. Исследование проекции света непременно надо делать с перерывами, чтобы глаз пациента отдохнул от яркого света.

в) У пациента есть не только правильная проекция света, но кое-какое зрение. Является вопрос: какая высшая степень зрения допускает еще производство операции?

Этот вопрос решается не в общем виде, а строго индивидуально, с учетом всех условий жизни пациента и его психики. Если зрение не превышает 2/60, то инвалидность больного так велика, что на операцию решиться можно сравнительно легко; зрение выше 0,1 противопоказывает операцию, так как лучшее зрение после пересадки хотя и бывает нередко, но расчет на него нельзя считать верным. Правда, Эльшниг оперировал с успехом и при зрении 0,25, но благоразумнее при современном состоянии вопроса не идти так далеко. Я оперировал с успехом при зрении 0,1, а в особом случае — и при зрении 0,25. Дело шло о летчике, получившем бельмо после травмы. Зрение после операции стойко поднялось до 1,0.

Понятно, что вопрос о показаниях со стороны зрения к операции надо обсуждать, принимая во внимание наличие или отсутствие зрения (форменного или светоощущения) в другом глазу; при отсутствии зрения другого глаза показания к операции на единственном глазу становятся строже.

Б. Заболевания глаза, а) Если имеются основания для диагноза тяжелых поражений внутренних оболочек глаза (хориоидит. отслойка сетчатки), то операцию предпринимать вряд ли стоит. Значительно понижают шансы на успех тяжелые болезни склеры (рецидивирующие склериты, особенно с эктазиями склеры).

б) Глаукома является противопоказанием к пересадке роговицы, так как либо трансплантат, как правило, помутнеет, либо глаз постепенно потеряет

зрение от глаукомы. Можно сказать, что глаукома является одним из главных врагов пересадки роговицы, так как встречается при бельмах, особенно сращенных, чрезвычайно часто. Глаза с глаукомой подлежат предварительным антиглаукоматозным операциям и могут быть подвергнуты пересадке роговицы с обоснованными шансами на успех только после устранения глаукомы. К сожалению, надо признать, что успехи от операции при последовательной глаукоме при обширных сращениях (особенно при буфтальме) очень неутешительны. В связи с этим я пробовал применять некоторые новые принципы для обеспечения фистулизации передней камеры: имплантацию десцеметовой оболочки для дренажа камеры и широкий отворот полоски роговицы, иссекаемой вдоль лимба, под конъюнктиву склеры. Метод отворота дал мне в нескольких случаях весьма утешительные результаты; операции эти описаны мной в «Советском вестнике офтальмологии».

Условия со стороны самого бельма пациента

Бельма можно разделить на несколько типов:

а) Полное бельмо рубцового характера, развившееся на почве бывшего глубокого изъязвления роговицы, густое, не содержащее видимых остатков роговичных элементов. И при таких бельмах иногда удается получить стойкое прозрачное приживление трансплантата. Но чаще получается полупрозрачное приживление, в значительном числе случаев дающее пациенту некоторую прибавку зрения, а потому пересадка роговицы при отсутствии осложнения бельма глаукомой, эктазиями и стафиломами возможна.

Если бельмо такого же характера, как и предыдущее, но на периферии сохранилась полупрозрачная роговичная ткань в виде узкой полосы (не дающая основания для оптической иридэктомии), то такое бельмо вряд ли имеет существенное преимущество перед предыдущим, так как трансплантат, будучи посажен в середину бельма, будет окружен рубцовой тканью; при эксцентрической пересадке периферическая полоска приобретает существенно благоприятное значение, о чем будет говориться ниже. В настоящее время мной производится улучшение почвы для пересадки путем «мелиорации» ее.

б) Если бельмо несколько уплощено, а также если даже и при отсутствии уплощения в нем имеются аспидного цвета участки, то можно предположить наличие позади бельма толстых пленок (шварт), состоящих из остатков радужки, хрусталика и организованного экссудата. В этих случаях показано предварительное производство операции ретрокорнеальной передней частичной экзентерации для устранения пленок[66]. Эта операция может быть показана также и в тех случаях, когда у пациента имеется несколько неправильная проекция света; при колебании — не отказать ли пациенту в пересадке — допустимо сделать упомянутую операцию как пробу, которая выяснит, не зависела ли неправильная проекция именно от шварт, и вместе с тем подготовит глаз для пересадки.

в) Бельмо такого же характера, как описанное выше, но осложненное выпячиваниями или частичными стафиломами. Такие бельма не дают стойкого успеха. Надо или отказаться от операции, или произвести предварительную «мелиорацию». Возможно также пойти на полную оптическую пересадку роговицы.

---

[66] Фриде в своей статье 1936 г. безо всякого основания полагает, что этим именем я обозначаю его предложение Моя и его статьи появились в печати в одном году и притом моя (в Arch. f. A., Bd. 107, S. 153) раньше.

Шансы на восстановление зрения при такой операции ничтожны: из 50 случаев такой пересадки (из которых 29 принадлежат мне) только в одном (случай Шимановского с пересадкой переднего отдела глаза) получилось стойкое, прослеженное в течение двух лет сохранение прозрачности на части трансплантата.

г) Если имеется полная стафилома, то частичная сквозная пересадка безнадежна, невозможна и пластинчатая мелиорация по Филатову; здесь показана полная пересадка роговицы с указанными ничтожными шансами на успех в отношении зрения и с довольно значительными — на косметический эффект. Но для случаев полной стафиломы, как и для случаев, указанных в пункте «в», показана, по предложению Эльшнига, полная пересадка с целью замены негодной почвы новой, которая хотя и будет, по всей вероятности, мутна, все же будет состоять из роговичных элементов. Для этой полной пересадки я предлагаю название — реконструктивная пересадка Эльшнига.

По предложению Эльшнига, на этой новой почве возможна частичная сквозная пересадка. Эльшниг высказал это предположение теоретически, я испробовал его практически.

Я полагаю, что для тотальной пересадки при стафиломах весьма важное значение имеет вопрос о добывании материала. Расходовать целую роговицу в столь мало надежном случае, как полная стафилома, в то время как имеется другой случай с хорошей почвой для сквозной частичной пересадки, представляется мне нерациональным. Поэтому разработка метода полной пересадки вообще движется очень медленно. Я перешел ввиду этого на трупные консервированные на холоду глаза и для тотальной пересадки, и на основании моего материала я полагаю, что для указанной операции они, по-видимому, пригодны. Это развязывает нам руки для разработки операции.

д) Бельмо рубцовое после язвы, паннуса, ожога и т. п., но поверхностное. Такие бельма, за которыми имеются слои роговичных элементов, представляют собой, согласно правилу Эльшнига, хорошую почву для частичной пересадки. В некоторых случаях она может быть произведена по методу несквозному (послойному), но чаще применима сквозная пересадка.

Мой опыт подтверждает правило Эльшнига.

Иногда при ограниченном бельме, занимающем середину роговицы, появляется соблазн сделать иридэктомию. Производить последнюю, однако, допустимо только при полнейшей прозрачности периферических слоев роговицы, доказанной при расширении зрачка атропином.

Сквозная частичная пересадка, сделанная так, чтобы трансплантат касался прозрачных участков, дает такой высокий процент стойкого успеха (около 90 %) с хорошим зрением, что ее надо предпочесть иридэктомии (тем более, что при неудаче пересадки иридэктомия может быть сделана позже). В последнее время я прибегаю с отличным успехом к трепану ФМ-3 с диаметром коронки 5 *мм*, чтобы иссечь по возможности все бельмо.

е) Бельма, оставшиеся не после язвы роговицы, а после паренхиматозного кератита, не имеют характера рубцовой ткани, а являются результатом главным образом остатков инфильтрата и склероза роговичных пластин; развитие соединительной рубцовой ткани в них ничтожно. Такие бельма очень пригодны для пересадки, но необходимы доказательства стойкости бельма; надо быть уверенным в том, что в бельме за последний год не происходит значительного просветления при повторных курсах лечения сифилиса, на почве которого эти бельма, как правило, бывают. Это лечение, а равно и тканевое, необходимо проделать, как указано, и перед операцией.

ж) Если бельмо не занимает по площади всей роговицы, а от последней остается какой-нибудь участок прозрачной ткани, то надо взвесить, не даст ли значительного успеха операция образования искусственного зрачка — иридэктомия. Если оставшийся участок роговицы представляется лишь в виде узкой полоски, то, как правило, иридэктомия дает ничтожный успех; последний очень мал и тогда, когда оставшаяся роговица мутновата; в этих случаях, особенно если иридэктомию надо делать кверху (где колобома будет прикрыта веком), показания к ней меньше, чем показания к пересадке.

Иридэктомия без больших оптических шансов может быть показана как операция подготовительная (устранение синехий) и как «пробная» — в тех случаях, когда состояние проекции света сомнительно; в этих случаях отсутствие ощутительной прибавки зрения может дать основание отказаться от пересадки. То же относится и к тем случаям, когда подозревается амблиопия, например при бельме в сочетании с косоглазием, при хорошем зрении другого глаза. Иридэктомия дает нам также иногда указания на наличие катаракты или шварт.

Таким образом, имея тенденцию отодвинуть иридэктомию как оптическую операцию на второе место (конечно, не во всех случаях), я считаю ее очень полезной операцией подсобного характера при пересадке роговицы.

Приведенные показания и условия со стороны хозяина и гостя вытекают из опыта моей клиники. Поэтому я ими руководствуюсь в настоящее время в своей клинической работе. При обращении к нам иногородних больных и врача по вопросу о принятии больного мы высылаем опросный лист, который, будучи заполнен окулистом, служит нам материалом для оценки пригодности больного для пересадки роговицы (насколько это вообще возможно сделать заочно) с тех точек зрения, которые приведены выше.

РЕЗУЛЬТАТЫ ЧАСТИЧНОЙ СКВОЗНОЙ ПЕРЕСАДКИ РОГОВИЦЫ

Всех частичных сквозных пересадок с октября 1922 г. по 1 января 1941 г. было сделано 842. Из этого числа в 171 случае применен материал от глаз живых людей и в 671 случае — от трупных консервированных глаз.

Результаты пересадок от глаз живых: на 171 случай имелось прозрачных приживлений, прослеженных более 9 месяцев, 19, что составляет 11 %. 92 операции были произведены на глазах, не годных, согласно правилу Эльшнига, для пересадки, по настойчивой просьбе больных, желавших «попытать счастья». Таким образом, указанные 19 успешных исходов приходятся на 79 «годных» случаев, что составляет 24,1 %. успеха. Результаты при применении роговицы трупных консервированных глаз: на 671 случай прозрачных приживлений было 305, что составляет 45,5 %. В эти 305 случаев вошли как длительные (свыше 9 месяцев), так и кратковременные (3–7 месяцев) наблюдения.

Если из 671 вычесть 294 не пригодных для операции, сильно осложненных случая, то на 377 глаз приходится 251 случай прозрачных приживлений, что составляет 66,6 % успеха (считая длительные и кратковременные наблюдения). Длительно (свыше 9 месяцев) прослеженных успешных результатов на эти 377 пересадок было 190, что составляет 50,4 %. Этот процент более чем вдвое превышает процент при пользовании роговицами глаз живых доноров.

Что касается серии сильно осложненных случаев, «не пригодных» для операции, то и в ней при применении трупного консервированного материала было получено на 294 операции длительно прослеженное приживление в 13 %.

Значение указанных выше цифр станет ясным, если мы вспомним, что даже Эльшниг за 20 с лишним лет произвел всего 203 пересадки роговицы, из них 31 дала успешный результат. Остальные современные иностранные окулисты-трансплантаторы (их немного — около 10) имеют по 20–30 случаев.

Причина такого обилия наших случаев лежит в применении трупного материала. Материал за первое полугодие 1941 г. (82 случая) не причислен к приведенному выше, так как случаи не могли быть наблюдаемы достаточно долго. Валовой успех в «благоприятной» для операции группе больных составил 74,4 %, а в «неблагоприятной» — 36 %.

Из общего числа успешных пересадок (305) меньше половины приходится на долю помутнений после паренхиматозного кератита. Таким образом, предвзятое мнение о том, что пересадка роговицы годна только при помутнениях этого именно рода, совершенно опровергается нашей статистикой. Но степень остроты зрения, достигаемая, при бельмах после паренхиматозного кератита, выше.

Необходимость покинуть Одессу лишила меня возможности подвергнуть материал нашего института всесторонней статистической обработке. Частично он подвергся ей в работах моих учеников — Вельтер, Шмульяна, Вассермана и др.

Указанные выше цифровые данные только приблизительно могут быть сравниваемы с результатами других авторов.

Понятие «благоприятной» и «неблагоприятной» для пересадки почвы не согласовано между авторами. Нет единого индекса, который позволял бы безоговорочно относить глаз пациента к той или иной принятой категории.

Кастровьехо, например, относит к благоприятным случаям такие, в которых бельмо не очень густо и трансплантат будет после пересадки окружен роговичной тканью, причем глаукомы нет (и имеется нормальная передняя камера). Все остальные случаи он относит к неблагоприятным.

Я в благоприятную группу включаю бельма и очень густые, если они не сильно васкуляризованы; кроме того, я допускаю в этой группе и афакию, и передние синехии (если есть хотя бы мелкая передняя камера). Даже случаи с нерезко повышенным давлением при наличии синехий считаются мной благоприятными для операции, если бельмо неплохое.

Если я исключу из моей статистики случаи, которые относятся, по Кастровьехо, к неблагоприятной группе, то процент успеха возрастает до 90–100, а в группе неблагоприятных он доходит до 34,3.

Теперь я делю свой материал на пять групп.

К первой группе я отношу те случаи, когда бельмо не очень густое, имеется нормальная передняя камера, нормальное внутриглазное давление, зрачок свободен от синехий, а кривизна роговой оболочки нормальна.

Ко второй группе я отношу случаи с несколько более выраженной мутью роговицы, с наличием передних или задних синехий, но еще с хорошей передней камерой, нормальным внутриглазным давлением и нормальной кривизной роговой оболочки.

В третью группу я выделяю случаи с довольно интенсивными густыми бельмами, с умеренными передними синехиями, с неравномерной по глубине передней камерой, со слегка уплощенным бельмом, но с еще нормальным внутриглазным давлением.

К четвертой группе отнесены случаи с очень интенсивными бельмами, которые умеренно васкуляризованы, уплощены или слегка выпячены, со значительными передними синехиями, с незначительным повышением внутри-

глазного давления и небольшими наращениями конъюнктивы. Афакия.

В пятую группу входят случаи с очень интенсивными бельмами, обильно васкуляризованными, резко выпяченными или, наоборот, уплощенными, с обширным наращением конъюнктивы, с повышенным внутриглазным давлением и небольшим растяжением всего глаза в целом (буфтальм). Афакия.

Сравнение числа успешных результатов у разных авторов затрудняется тем, что не установлено понятие прозрачного, полупрозрачного и непрозрачного приживления.

Я придерживаюсь такой классификации: прозрачным я считаю такой трансплантат, который позволяет видеть детали радужки или какие-либо другие детали в передней камере (если радужки нет); полупрозрачным является трансплантат, позволяющий видеть радужку без деталей рисунка; при непрозрачном приживлении радужки не видно; при этом трансплантат, конечно, может отличаться от окружающего его бельма.

Прозрачность трансплантата является главным критерием оценки результата. Офтальмоскопический критерий (при прозрачном трансплантате сосок виден, при полупрозрачном имеется рефлекс) не всегда применим, так как хрусталик и стекловидное тело могут быть непрозрачны. Также и зрение не всегда характеризует качество трансплантата, так как функции глаза могут быть понижены вследствие ряда причин. Прозрачные трансплантаты с пленкой на задней поверхности в мой подсчет успешных результатов не вошли.

Я подчеркиваю, что в мою статистику случаи полупрозрачного приживления не включены.

Так как у Эльшнига критерий оценки результатов приближается к моему, то возможно сравнение его материала с моим, но только в группе пересадок от живых доноров. У Эльшнига на 139 хороших случаев в 31 имелся длительный успех, что составляет 22 %, у меня на 79 хороших случаев было 19 успешных, что составляет 24,1 %. Для группы паренхиматозного кератита процент успеха у Эльшнига был равен 65–73, мой процент успеха при паренхиматозном кератите с материалом от живых равен 66.

Очень важно обеспечение срока контроля прозрачности трансплантата. В этом отношении как в моем материале, так и в материале Эльшнига кратковременные и длительные случаи (прослеженные свыше 9 месяцев) отделены друг от друга для суждения об окончательной судьбе трансплантата. У других авторов нередко очень трудно ориентироваться относительно сроков наблюдения.

Трудно сравнивать результаты моих трупных пересадок с таковыми других авторов, так как результаты применения консервированного материала от трупов никем не опубликованы в достаточном для сравнения количестве.

Нижетич опубликовал 24 случая пересадки от глаз трупов. Он брал глаза через 24 часа после смерти и пересаживал роговицу не позже, чем через полчаса, получив 5 прозрачных приживлений. Длительность наблюдений не указана.

Шерешевская применила для сквозной пересадки в 15 случаях роговицу трупных консервированных на холоду глаз. Прозрачных приживлений получено 3, полупрозрачных — 8.

Доктор Копп (заведующий опорным пунктом нашего института) сообщает следующие данные: на неосложненных глазах роговица от консервированных глаз трупов дала прозрачное приживление в 60,6 % случаев, на осложненных — в 20 % случаев. Всего было 100 наблюдений.

Необходимо подчеркнуть, что стойкость результата пересадки роговицы после 9-месячного наблюдения не вызывает сомнения. Как Эльшниг, так и я

имели случаи, прослеженные по многу лет (10 и больше). Острота зрения после пересадки бывает, конечно, различна, но очень часты случаи восстановления трудоспособности; нередко зрение почти равно нормальному.

По опыту как Эльшнига, так и моему, пересадка роговицы, удачно произведенная на обоих глазах пациента, может восстановить бинокулярное зрение и обеспечить, таким образом, пациенту полную трудоспособность (Браун, Вассерман).

Патологическая анатомия удачных, достаточно долго прослеженных случаев очень скудна. Поэтому мой случай, когда глаз с удачной пересадкой роговицы был получен мной через 3 года (после смерти больной), представляет большую ценность. Здесь имело место истинное приживление трансплантата, а не замещение его «по каркасу».

Я убежден в истинном приживлении трансплантата и на основании клинических наблюдений.

Пересадка роговицы дает нам основание утверждать, что истинная гомопластика у человека принципиально возможна.

СЛУЧАИ, ХАРАКТЕРИЗУЮЩИЕ ПРАКТИЧЕСКУЮ ЦЕННОСТЬ ПЕРЕСАДКИ РОГОВИЦЫ

Случай 1. Один глаз атрофирован, а на другом — густое бельмо, оставшееся после гнойной язвы. Зрение равно 0,01. Больной много лет был полным инвалидом. После тканевой подготовки он подвергся пересадке роговицы и получил зрение, равное 0,1–0,2.

Случай 2. Густые бельма после паренхиматозного кератита, в результате чего девочка с 12 лет стала полным инвалидом. Операцией пересадки роговицы удалось восстановить зрение на обоих глазах (на левом с 0,02 до 1,0). Стойко сохраняющееся в течение двух лет зрение позволяет девочке учиться в школе для зрячих.

Случай 3. Густые бельма после паренхиматозного кератита, в результате чего девочка с 13 лет стала глубоким инвалидом. Зрение было 0,04 и 0,01. Операцией пересадки роговой оболочки удалось восстановить зрение на правом глазу до 0,25, на левом — до 0,08. Восстановленное зрение стойко держится уже 3 года 2 месяца, что позволяет девочке учиться в школе для зрячих.

Случай 4. Рабочий-металлист в результате ожога горячим баббитом потерял зрение на один глаз. Путем пересадки роговой оболочки зрение на этом глазу было восстановлено с 0,04 до 0,8. Восстановилось также и бинокулярное зрение, благодаря чему больной получил возможность вернуться к своей прежней профессии, требующей бинокулярного зрения. Случай этот прослежен нами 2 года 6 месяцев.

Случай 5. Левый глаз погиб в детстве от золотухи, на правом же образовалась язва роговицы, вследствие чего наступила слепота и на этом глазу. Больная — полный инвалид. Операцией пересадки роговой оболочки зрение на правом глазу восстановлено с 0,04 до 0,5; оно осталось таким же в течение всего срока наблюдения (2 года).

Случай 6. Густые бельма на обоих глазах после перенесенного паренхиматозного кератита, в результате чего установилась полная инвалидность. После операции пересадки роговой оболочки зрение на обоих глазах восстановлено с 0,03–0,04 до 0,15–0,3 и стойко сохраняется в течение трех лет и шести месяцев.

Случай 7. Бельма после паренхиматозного кератита на обоих глазах. После операции пересадки роговой оболочки зрение на обоих глазах восстановилось с 0,08 до 0,8. Случай прослежен нами 1 год 8 месяцев.

Случай 8. Густые бельма на обоих глазах после перенесенного паренхиматозного кератита. Операцией пересадки роговой оболочки на обоих глазах зрение восстановлено с 0,02 до 0,4. Стойкость зрения прослежена нами 3 года и 6 месяцев.

Случай 9. Бельма после паренхиматозного кератита привели к глубокой инвалидности. Операцией пересадки роговой оболочки зрение восстановлено до 0,7. Случай прослежен нами 3 года 6 месяцев.

Случай 10. Бельма после паренхиматозного кератита, приведшие к полной инвалидности. Операцией пересадки роговой оболочки зрение на обоих глазах восстановлено с 0,01–0,015 до нормы (0,9–1,0). Стойкость зрения прослежена 3 года 6 месяцев.

Случай 11. Бельма на обоих глазах после перенесенного брюшного тифа (зрение = 0,01). После пересадки роговой оболочки зрение вернулось и держалось в пределах 0,4 в течение 1 года 6 месяцев.

Случай 12. Бельма вследствие скрофулеза. После операции пересадки роговой оболочки зрение на левом глазу поднялось с 0,04 до 0,6. Восстановилось бинокулярное зрение. Случай прослежен 4 года.

Случай 13. Бельмо после паренхиматозного кератита. После пересадки роговой оболочки зрение поднялось с 0,01 до 0,4. Восстановилось также бинокулярное зрение. Срок наблюдения 3 года 6 месяцев.

Случай 14. Мальчик 8 лет потерял зрение после перенесенного паренхиматозного кератита. Пересадкой роговой оболочки зрение на обоих глазах восстановлено до 0,4. В течение всего срока наблюдения (3 и 2 года) зрение не изменялось.

Случай 15. Густые бельма после паренхиматозного кератита привели к полной инвалидности (зрение = 0,02 и 0,04). Пересадкой роговой оболочки зрение восстановлено до 0,8 на обоих глазах.

Случай 16. Густые бельма на обоих глазах после перенесенного туберкулезного кератита, приведшие к полной инвалидности. Операцией пересадки роговой оболочки зрение на обоих глазах восстановлено до нормы (1,0). Восстановилось также и бинокулярное зрение. Случай прослежен 3 года и 1 месяц.

Случай 17. Бельмо на левом глазу после перенесенного паренхиматозного кератита. Путем пересадки роговой оболочки зрение на этом глазу восстановлено до 0,7, восстановилось также и бинокулярное зрение. Срок наблюдения 2 года.

Случай 18. Густое бельмо после перенесенного паренхиматозного кератита привело к глубокой инвалидности. Операцией пересадки роговой оболочки на правом глазу зрение восстановлено до нормы (1,0) и остается неизменным в течение четырех лет.

Случай 19. Густое рубцовое бельмо правого глаза после перенесенной язвы роговой оболочки. Операцией пересадки роговой оболочки зрение восстановлено до 0,7, восстановилось также бинокулярное зрение. Срок наблюдения 2 года 6 месяцев.

Случай 20. Рубцовое бельмо левого глаза после травмы. Операцией пересадки роговой оболочки восстановлено (с 0,15) нормальное (1,0), а также и бинокулярное зрение. Случай прослежен 1 год.

Случай 21. Густые рубцовые бельма после перенесенной двусторонней язвы роговой оболочки. Зрение на правом глазу восстановлено с 0,04 до 0,8, на левом — с 0,04 до 1,0. Стойкость приживления в данном случае прослежена 3 года 6 месяцев и 1 год 4 месяца.

Случай 22. Рубцовое бельмо после травмы. Операцией пересадки роговой оболочки зрение восстановлено с 0,03 до 0,5, восстановилось также бинокулярное зрение. Случай прослежен 1 год 6 месяцев.

Случай 23. Густые бельма на обоих глазах после перенесенного паренхиматозного кератита, что привело больную к инвалидности. Операцией пересадки роговой оболочки зрение на одном глазу восстановлено с 0,05 до 0,8, на другом — с 0.03 до 0,3. Зрение стойко сохраняется в течение двух лет.

Случай 24. Густые бельма на обоих глазах после перенесенного паренхиматозного кератита. Операцией пересадки роговой оболочки зрение восстановлено на левом глазу с 0,06 до 1,0, на правом — с 0,03 до 0,1. Случай прослежен 1 год 10 месяцев.

Случай 25. Бельма после перенесенного паренхиматозного кератита привели к полной инвалидности. Операцией пересадки роговой оболочки зрение на обоих глазах восстановлено с 0,03 до нормы (1,0), восстановилось также и бинокулярное зрение. Случай прослежен 1 год 10 месяцев (см. рис. 30, *1* и 30, *10*).

Случай 26. Рубцовое бельмо после травмы. После операции зрение поднялось с 0,01 до 0,9, восстановилось также и бинокулярное зрение. Стойкость приживления прослежена 1 год.

Случай 27. Рубцовое бельмо после ожога известью. После операции зрение поднялось с 0,02 до 0,8, восстановилось также бинокулярное зрение. Срок наблюдения 1 год 3 месяца (см. рис. 30, *7*).

Случай 28. Бельмо возникло после перенесенного паренхиматозного кератита. После операции пересадки роговой оболочки зрение поднялось с 0,06 до 1,0, восстановилось также бинокулярное зрение. Случай прослежен 2 года.

Случай 29. Густые бельма после перенесенного скрофулеза. После пересадки роговой оболочки зрение поднялось с 0,035 до 0,2. Случай прослежен 2 года.

Случай 30. Густые бельма обоих глаз привели больного к глубокой инвалидности (причину заболевания установить не удалось). Пересадкой роговой оболочки удалось повысить зрение с 0,03 до 0,25. Зрение это держится стойко уже 1 год 2 месяца (см рис. 30, *8*).

Случай 31. Бельмо после перенесенного паренхиматозного кератита. Пересадкой роговой оболочки зрение восстановлено до 0,8, восстановилось также и бинокулярное зрение. Срок наблюдения 9 месяцев.

Случай 32. Бельмо на правом глазу после перенесенного паренхиматозного кератита. После операции пересадки роговой оболочки зрение с 0,06 поднялось до 0,8, восстановилось и бинокулярное зрение. Срок наблюдения 10 месяцев.

Случай 33. Рубцовое бельмо после перенесенной язвы роговицы. После операции пересадки роговой оболочки зрение поднялось с 0,05 до 0,9, восстановилось и бинокулярное зрение. Случай прослежен 11 месяцев.

Случай 34. Рубцовое бельмо после травмы. После пересадки роговой оболочки зрение с 0,04 поднялось до 0,7, восстановилось и бинокулярное зрение. Случай прослежен нами 9 месяцев.

Случай 35. Рубцовое бельмо после язвы роговицы. Путем пересадки роговой оболочки зрение восстановлено с 0,03 до 0,4, восстановилось и бинокулярное зрение. Случай прослежен 9 месяцев (см. рис. 30, 5).

Случай 36. Густое бельмо после перенесенного паренхиматозного кератита. Операцией пересадки роговой оболочки зрение со счета пальцев на расстоянии 20 *см* восстановилось до 0,8. Срок наблюдения около двух лет.

Случай 37. Густые бельма после перенесенного паренхиматозного кератита. Пересадкой роговой оболочки зрение восстановлено до 0,72 на левом глазу и 0,25 на правом. Случай прослежен 2 года 7 месяцев.

Случай 38. Густые бельма после перенесенного паренхиматозного кератита привели к полной инвалидности. Пересадкой роговой оболочки зрение левого глаза с 0,04 восстановлено до нормы (1,0). Случай прослежен 2 года 6 месяцев.

Случай 39. Бельма после паренхиматозного кератита. Пересадкой роговой оболочки зрение восстановлено с 0,08 до 0,8. Стойкость полученного зрения прослежена на протяжении двух лет.

Случай 40. Густые бельма на обоих глазах после перенесенного в детстве скрофулеза. После пересадки роговой оболочки зрение с 0,03 поднялось до 0,25. Случай прослежен нами 2 года 9 месяцев.

Случай 41. Мальчик 9 лет. Рубцовое бельмо после перенесенной кори. Операцией пересадки роговой оболочки зрение на последнем глазу (один глаз погиб) восстановлено с 0,01 до 0,2. Случай прослежен 1 год.

К этому материалу я считаю полезным присоединить случай применения пересадки роговицы при бельмах у бойцов Красной Армии. Операции производились мной в N-ском эвакуационном госпитале в Ташкенте, в котором я работал более полутора лет в качестве консультанта. Часть нашего материала обработана д-ром А. С. Головиной, из статьи которой я и заимствую данные.

Если в мирное время встречались нередко случаи осложненные, требовавшие различных подготовительных операций, то современная война дала особый подбор материала для пересадки роговицы. Нам приходится иметь дело главным образом с глазами, перенесшими тяжелую травму, с наличием глубоких внутриглазных изменений. В проблему пересадки роговицы война внесла необходимость выяснения показаний, подготовительных мероприятий и особенностей техники операции кератопластики при бельмах военного травматического происхождения. Вот несколько случаев, обработанных д-ром Головиной.

Случай 1. Красноармеец П., 36 лет, получил ожог лица и множественные ранения осколками бомбы 61/2 месяцев назад. Обе роговицы, за исключением небольших участков по периферии, диффузно мутны вследствие кератита на почве ожога; задние синехии. Зрение правого глаза = 0,03, левого = 0,075.

Больной подготовлен к операции инъекциями рыбьего жира и пересадкой трупной консервированной кожи на живот.

21.IV 1942 г., через 9 месяцев после травмы, произведена частичная сквозная пересадка роговицы (трупной консервированной) на левом глазу трепаном ФМ-3.

На 21-й день после операции ввиду начавшегося помутнения трансплантата сделана имплантация консервированной плаценты под конъюнктиву, что быстро привело к просветлению трансплантата. На правом глазу пересадка сделана 28.VII 1942 г. Через $7^1/_2$ месяцев после операции на правом глазу больной выписан с прозрачным трансплантатом правого глаза и зрением, равным 0,2; на левом глазу при прозрачном трансплантате зрение было = 0,4. Через $14^1/_2$ месяцев после первой операции больной сообщил, что зрение не понизилось.

Случай 2. Красноармеец С., 20 лет, 6 месяцев назад ранен осколками мины в оба глаза и правую кисть. Левый глаз удален. При поступлении найдено диффузное помутнение роговицы, в которой имеются мелкие инородные тела; кое-где сквозь полупрозрачные участки просвечивает атрофичная радужка; нижняя половина бельма пронизана сосудами; камера почти отсутствует; давление слегка повышено; зрение равно движению руки у лица.

29.IX 1942 г. — предварительная иридэктомия, сопровождавшаяся выпадением стекловидного тела.

В течение трех месяцев проводилось тканевое лечение.

7.I 1943 г., через 10 месяцев после ранения, — частичная сквозная пересадка роговицы трепаном ФМ-1. В послеоперационный период — тканевое лечение, оказавшее благоприятное влияние на помутнение трансплантата. Зрение к четырем месяцам после операции поднялось до 0,2 (с +12,0 D) и на этом уровне остается и теперь (через 7 месяцев после операции).

Случай 3. Больной Д., 21 года, 11 месяцев назад получил ожог обоих глаз. На правом глазу — плотное рубцовое помутнение всей роговицы, за исключением нижнего и верхнего ободков; в роговице — сосуды и импрегнация ее мелкими инородными телами. Зрение — движение руки при правильной проекции. На левом глазу такое же бельмо с небольшим прозрачным участком, сквозь которое видна атрофичная радужка с передними синехиями. Зрение равно правильному светоощущению.

11.VIII 1942 г. сделана иридэктомия на правом глазу; сквозь колобому видна серая масса. Подготовительное тканевое лечение.

22.IX 1942 г., через 13 месяцев после ранения, сделана операция пересадки роговицы (ФМ-3). Трансплантат прижил идеально прозрачно, но зрение осталось слабым (0,01) вследствие наличия мощной шварты.

3.XII 1942 г., через 15 месяцев после ранения, сделана после предварительной иридэктомии и тканевого лечения кератопластика на левом глазу трепаном ФМ-3 с иссечением пленки в области зрачка.

Через 51/2 месяцев после пересадки на правом глазу сделана капсулоиридэктомия, сопровождавшаяся обильным истечением стекловидного тела. Через 9 месяцев после пересадки трансплантат был прозрачен и зрение этого глаза равнялось 0,7 со стеклом +8,0 D. Тканевое лечение. На левом глазу трансплантат прижил с некоторой тусклостью, и зрение этого глаза равно 0,03 с +10,0 D.

Этот случай представляет особый интерес; при наличии серьезных внутриглазных изменений результат на правом глазу получился хороший.

Случай 4. Больной В, 26 лет, 9 месяцев назад ранен осколком при взрыве. Левый глаз атрофирован. На правом глазу роговица сильно уплощена, много инородных тел в склере и роговице, которая в центре насыщенно мутна; на периферии она тоже мутна, но муть позволяет видеть мелкую камеру, атрофичную радужку, передние синехии и заращение зрачка. Зрение равно правильной проекции. Тканевое лечение. Через 6 месяцев после предварительной иридэктомии сделана экстракция пленчатой катаракты, сопровождавшаяся выпадением стекловидного тела. Через 3 месяца после нее сделана операция пересадки трупной роговицы трепаном ФМ-1. И операция, и послеоперационный период (при тканевом лечении) протекали гладко, и через 7 месяцев после пересадки трансплантат в уплощенном бельме представлялся прозрачным. В пленке имеется маленькое круглое отверстие. Зрение (со стеклом +22,0 D) равно 0,1. Гиперметропия объясняется сильным уплощением бельма.

Все перечисленные случаи представлялись сильно осложненными. Важными факторами успеха надо признать проводившуюся до и после операции тканевую терапию, предварительные оперативные вмешательства и самую технику кератопластики.

Приведенные случаи вместе с несколькими случаями операций до начала Великой Отечественной войны дают прочное основание для пересадки роговицы при бельмах после ранения на войне. Я особенно подчеркиваю значение тканевой терапии как вспомогательного мероприятия.

ЗНАЧЕНИЕ ЧАСТИЧНОЙ СКВОЗНОЙ ПЕРЕСАДКИ РОГОВИЦЫ В БОРЬБЕ СО СЛЕПОТОЙ И ИНВАЛИДНОСТЬЮ

Изучая этиологию слепоты, можно признать, что трахома, болезни роговицы, бленнорея новорожденных и взрослых, оспа вызывают слепоту и инвалидность вследствие образования бельм. В некоторых случаях бельма образуются также в результате многих общих заболеваний организма, в результате травм, а также могут быть и врожденными.

Таблица, отражающая этиологию слепоты в статье проф. А. С. Савваитова, показывает, что бельма явились причиной слепоты приблизительно в 43 % случаев. Так, от бельм потеряли зрение 20,64 % трахоматозных больных, 8,43 % ослепших от поражения роговицы, 9,63 % ослепших от оспы, 3,45 % ослепших от бленнореи. Кроме того, в части случаев причиной слепоты были бельма, возникшие вследствие травматизма, сифилиса и т. д.

Если даже откинуть все бельма, образовавшиеся на почве трахомы, так как возможность пересадки роговицы при помутнениях роговицы этой этиологии требует еще доказательств, то все же бельма составляют 22,46 %. Но так как при некоторых трахомных бельмах все-таки пересадка возможна, а, кроме того, некоторое количество бельм попадает в рубрики травматизма, сифилиса и неизвестных причин, то не будет погрешностью считать, что не менее чем в 30 % случаев причиной слепоты (конечно, также и инвалидности) являются бельма.

Согласно данным, приведенным в руководстве проф. Самойлова и доц. Брауштейна («Введение в офтальмологию»), во всем мире имеется 6 млн слепых, а число инвалидов равно 15 млн. Только у меньшей части слепых возможна пересадка роговой оболочки, так как в большинстве случаев бельма осложнены другими патологическими состояниями глаза, делающими пересадку бесцельной. Из числа глубоких инвалидов приблизительно 5 млн — инвалиды вследствие бельм. Наличие у них такой степени зрения, которое превышает границы гражданской слепоты, свидетельствует о том, что роговая оболочка их сохранила при бельмах некоторую прозрачность; благодаря этому глаза таких инвалидов пригодны для пересадки. Таким образом, число кандидатов на пересадку роговицы среди глубоких инвалидов можно считать равным 5 млн. В этот счет не входит огромное число людей с бельмом на одном глазу или являющихся относительными инвалидами при неполных бельмах. Конечно, часть этих слепых и инвалидов может быть подвергнута иридэктомии, однако эта благодетельная операция редко дает такое повышение зрения, при котором пациент сделался бы трудоспособным, тогда как пересадка роговицы способна значительно улучшить зрение.

Указанные выше расчеты, конечно, приблизительны, но все же число кандидатов на пересадку роговицы надо исчислять миллионами и статистику бельм следует разрабатывать.

Из результатов пересадки роговицы, опубликованных нашей школой (а число наших операций достигает почти 1000) и рядом других авторов (Копп, Кастровьехо, Эльшниг, Дьячков, Нижетич и др.), а также из приведенных выше данных вытекает, что эту операцию стоит совершенствовать и дальше, чтобы возвращать зрение слепым. По этому вопросу приходилось немало дискутировать и доказывать социальное значение этой операции.

Даже и в очень тяжелых случаях при применении консервированного трупного материала я и моя школа получили в 10 % успешные результаты, что явилось для нас высоким моральным удовлетворением. Считая пересадку роговицы делом высокой социальной ценности, надо всемерно расширять показания к ней, совершенствуя подготовку почвы, технику и пересадочный материал. Надо помнить, что каждому гражданину, получившему зрение после пересадки роговицы, возвращена радость жизни и радость социалистического труда, который так нужен нашей Родине. По счастью, в борьбе за пересадку роговицы мне с первых же шагов пришла на помощь и общественность, и партия, и правительство. Отношение правительства к этому вопросу проявилось в организации и постройке Института экспериментальной офтальмологии в Одессе, главной целью которого является пересадка роговицы. Позже он был переименован в Украинский экспериментальный институт глазных болезней.

Наркомздрав СССР широко пропагандирует среди окулистов Советского Союза пересадку роговицы. Для изучения этой операции окулистов командировали в руководимый мной Институт экспериментальной офтальмологии. Мы также пропагандируем среди окулистов амбулаторий и больниц необходимость при наличии процессов, ведущих к образованию бельм, и при бельмах предупреждать и устранять те осложнения, которые могут сделать глаз в дальнейшем не пригодным для пересадки роговицы.

Частичная послойная пересадка роговицы

Гиппель в свое время применял частичную послойную пересадку с большей охотой, чем сквозную частичную.

Следует заметить, что общее количество пересадок роговицы, сделанных Гиппелем, очень невелико. Им опубликовано всего 14 случаев: 8 сквозных и 6 послойных пересадок.

Послойные пересадки Гиппеля не могут служить материалом для суждения об операциях этого типа, во-первых, ввиду их малого количества, а во-вторых, потому, что почти при всех его операциях применялся материал, взятый от животных. Послойные частичные пересадки, производившиеся с материалом от живых доноров, более ценные для суждения об этой операции, принадлежат Планге, Лёлейну, Валькеру, Вальдеру, Мюльбауеру, Ашеру, Брюкнеру, Эльшнигу, Гасельбергу, Клаузену, Мажито, Мораксу, Градле. Из этих авторов многочисленный материал имелся только у Ашера (16 случаев) и Мажито (около 40 случаев).

Из перечисленных выше случаев описаны как удачные: случай Клаузена (незначительное повышение зрения), 4 случая Ашера, из которых только 2 прослежены как удачные около 1–1½ лет, 2 случая Лёлейна, из которых в одном получена незначительная прибавка зрения, и 1 случай Планге с незначительной прибавкой зрения.

Таким образом, нельзя сказать, чтобы оптическое значение послойной частичной пересадки было велико. Количество случаев незначительно. У меня тоже было лишь несколько операций частичной послойной пересадки, пред-

принятой с оптической целью. Чаще мной производилась частичная послойная пересадка в целях мелиорации, по и эти случаи не сопровождались ценным оптическим результатом.

Классическим примером частичной несквозной пересадки является метод Гиппеля[67]. Имеются еще способы Дюрра, Валькера, Лёлейна, Мажито, Планге, Моракса, Градля и Краупа (последние четверо применяли аутопластику).

Я пользуюсь видоизмененным способом Гиппеля, а именно: закрываю трансплантат конъюнктивальной лентой, как при частичной сквозной пересадке. В качестве материала для гомопластических операций я пользуюсь исключительно трупными консервированными глазами. Единичные аутопластические операции, при которых материал берется с той же самой роговицы (Моракс и др.), не дают мне права высказываться о ее значении.

Показания к частичной несквозной пересадке с оптической целью я считаю пока чрезвычайно узкими.

ПОЛНАЯ (ТОТАЛЬНАЯ) СКВОЗНАЯ ПЕРЕСАДКА РОГОВИЦЫ

В ряде случаев полных бельм, когда они сильно эктазированы, сквозная частичная пересадка роговицы не может быть показана, так как трансплантат обречен на помутнение. Частичная сквозная пересадка совершенно не выполнима при настоящих полных или даже только обширных частичных стафиломах. В подобных случаях возможна попытка восстановить зрение (на слепых глазах — в целях косметических) путем полной сквозной пересадки роговицы.

Эта операция еще очень мало разработана и производилась на протяжении более чем 100 лет в очень ограниченном количестве случаев. Предпринятая с оптической целью, она еще не дала сколько-нибудь ценных результатов. Только Шимановский получил длительное сохранение прозрачности части роговицы, пересаженной по типу пересадки переднего отдела глаза, но в этом случае зрение не восстановилось вследствие бывшего у больного поражения глазного дна. Эльшниг указал на возможность использовать помутневшую пересаженную целиком роговицу как почву для частичной сквозной пересадки роговицы. Об этой идее тотальной пересадки роговицы с реконструктивной целью будет сказано ниже.

Имеющиеся в настоящее время недостаточные в оптическом отношении результаты полной пересадки роговицы, понятно, не должны останавливать нас при разработке этой проблемы.

ТЕХНИКА ТОТАЛЬНОЙ ПЕРЕСАДКИ РОГОВИЦЫ

Насколько техника тотальной пересадки роговицы не разработана, показывает то обстоятельство, что при малом количестве опубликованных случаев (всего 51) имеется по меньшей мере 17 способов ее выполнения. При малом количестве случаев, приходящихся на каждый способ операции, трудно дать оценку каждого из этих способов.

Я полагаю, что в основу оценки того или иного метода операции должны быть положены следующие критерии: 1) сложность и опасность операции; 2) профилактика глаукомы. Как показывает изучение опубликованного материала, очень большой процент случаев заканчивается развитием последовательной глаукомы, для которой имеются все условия при полных стафиломах

[67] В. П. Филатов, «Вестник офтальмологии», 1924, стр. 124.

и, весьма вероятно, при сильно эктатических бельмах; 3) профилактика помутнения. Даже при отсутствии глаукомы всегда имеет место помутнение пересаженной роговицы. Возможно, что главную роль при этом играет трудность регенерации нервов глаза-хозяина и врастания их в трансплантат, который таким образом надолго лишается нервной трофики.

Полную сквозную пересадку роговицы можно разделить на полную пересадку роговицы в тесном смысле этого слова и на пересадку всего переднего отдела глаза.

а) Пересадка переднего отдела глаза

Мне известно 11 случаев этой операции, из которых в пяти случаях (Шимановского) и одном случае (Савельева) операции были произведены по трем различным типам с резекцией склеры.

Шимановский. *I тип*. От глаза-гостя отрезается передний отдел: роговица с каймой склеры, с цилиарным телом, хрусталиком и радужкой. У глаза-хозяина производится такая же ампутация переднего отдела. Трансплантат пришивается склера к склере многочисленными швами; конъюнктива склеры глаза-хозяина сшивается над роговицей трансплантата кисетным швом. Оба глаза, оперированные таким образом, погибли.

II тип. Трансплантат состоит только из роговицы и широкой полосы склеры; эта чашечка накладывается на освобожденное от склеры и роговицы цилиарное тело глаза-хозяина. Швы на склеру. Конъюнктива глаза-хозяина кисетным швом стягивается над роговицей трансплантата. В обоих оперированных таким образом случаях наступила в конце концов атрофия глаза.

III тип. Вокруг роговицы глаза-гостя удаляют конъюнктиву, эписклеру снимают, глаз перерезают за областью ресничного тела по кругу, поперечник которого равняется поперечнику обреза глаза-хозяина; с этого ампутированного переднего отдела глаза-гостя удаляют ресничное тело, а радужку сохраняют; на глазу хозяина вокруг бельма отсепаровывают конъюнктиву; склеру прорезают по кругу позади цилиарного тела, причем не прорезают сухожилий прямых мышц и разрез проникает вглубь только до сосудистой оболочки. Тупым путем отделяют склеру с бельмом от цилиарного тела и радужки и снимают после перерезки сухожилий в виде чашечки. Стекловидное тело, охваченное сосудистой оболочкой, цилиарным телом и частью радужки, выступает при этом над обрезанной склерой в виде полушария. Трансплантат кладут на передний отдел глаза-хозяина. Швы склеральные (17 швов); конъюнктива глаза-хозяина стягивается кисетным швом.

В случае, оперированном по этой модификации, Шимановский получил блестящий успех: передний отдел глаза прижил; роговица через год после операции сохранила прозрачность в верхней трети; была сделана иридэктомия с оптической целью, но зрение не улучшилось из-за врожденной амблиопии.

Савельев взял от глаза-гостя (только что умершего человека) роговицу с каймой склеры (шириной 8 *мм*) без конъюнктивы, с цилиарным телом и радужкой. У глаза-хозяина (полное сращенное эктатическое бельмо) передний отдел глаза был отделен так же, как в способе Шимановского (третья модификация); радужка, припаянная к бельму, была отделена от него и сохранилась не вся; хрусталик удален. Трансплантат уложен на место и пришит склера к склере четырьмя швами; конъюнктива глаза-хозяина сшита кисетным швом над роговицей глаза-гостя. Роговица, хорошо прижившая, начала с 12-й недели мутнеть

и атрофироваться и к концу наблюдения (свыше 6 месяцев) сохраняла в центре полупрозрачность.

Мой личный материал по пересадке переднего отдела глаза состоит из пяти случаев.

В первом из них я произвел аутопластику переднего отдела глаза. Для пересадки была взята роговица с каймой склеры, радужкой и цилиарным телом. На стафилому предварительно был наложен по периферии ее непрерывный шов, концы которого после стягивания откинуты на склеру. Центральная часть стафиломы впереди шва вырезана, и тогда уложен трансплантат (передний отдел глаза), но не так, как в способе Шимановского, т. е. после резекции передней части склеры глаза-хозяина, а прямо на нее и пришит к четырем прямым мышцам. После укрепления трансплантата шов, стягивающий остатки стафиломы, удален и края отверстия расправились под трансплантатом. Трансплантат закрыт конъюнктивой склеры глаза-хозяина. Таким образом, я избежал выпадения стекловидного тела. Радужка и цилиарное тело были оставлены, чтобы сохранить угол передней камеры, который мог бы служить для оттока водянистой влаги. Понятно, что цилиарное тело как таковое должно было атрофироваться. В этом случае была достигнута профилактика глаукомы (срок наблюдения 8 месяцев) и выпадения стекловидного тела, но роговица не сохранила достаточной прозрачности.

Во втором случае операции по этому же способу, но с трупным консервированным материалом эктатическое бельмо заменилось плоским с наличием роговичных элементов. Проекция света правильная, зрение равно движению руки у лица. Эктатическое бельмо стало вполне пригодным для частичной сквозной пересадки. Срок наблюдения 1 год.

В третьем случае, когда имелась стафилома, последняя была предварительно уплощена опорожнением камеры. В остальном техника не отличалась от описанной выше. Через 2 года роговица уплощена, истончена, мутна. Зрение равно движению руки у лица, проекция света правильная. Давление нормальное. Частичная сквозная пересадка технически удалась хорошо, но трансплантат помутнел, и через 5 лет зрение равно движению руки у лица. Внутриглазное давление иногда несколько повышается, но регулируется пилокарпином.

В четвертом случае передний отдел трупного консервированного глаза был пересажен при полном бельме тем же способом. Через 1 год было отмечено: пересаженная склера в виде ободка 2–3 *мм* шириной покрыта конъюнктивой глаза-хозяина; уплощенное бельмо с роговичными элементами по периферии в центре пронизано сосудами. Неправильная проекция света.

В пятом случае трансплантат состоял из трупной роговицы с радужкой и цилиарным телом. Соответственно концам вертикального и горизонтального меридианов при роговице оставлено 4 склеральных язычка, в которых ножом Грефе сделаны сквозные прорезы для облегчения проведения швов. По отсепаровке конъюнктивы глаза-хозяина до экватора через сухожилие его четырех прямых мышц проведено по кетгутовому шву. После укладывания трансплантата на место удаленной стафиломы кетгутовые швы проведены через прорезы в склеральных язычках и завязаны. Трансплантат прикрыт конъюнктивой глаза-хозяина. Пересаженный передний отдел глаза хорошо прижил. К концу наблюдения (1 год 2 месяца) трансплантат был непрозрачен. Внутриглазное давление, неоднократно повышавшееся, было нормально.

Пересадка переднего отдела глаза, конечно, не может считаться достаточно разработанной перечисленными выше случаями.

б) Полная сквозная пересадка роговицы в собственном смысле этого слова

В текущем столетии нам известно 40 случаев полной пересадки роговицы. Из них в восьми (Поуэр, Бюрке, Кей, Кац, Баталин, Эльшниг) операция осуществлена по методу вставления трансплантата в дефект бельма (после срезания бельма целиком).

В случае Ашера — Эльшнига трансплантат был вшит в круговую бороздку склеры глаза-хозяина около лимба. Фриде в шести случаях надсекал трепаном на бельме глаза-хозяина передние слои. Трансплантат, взятый 2 раза из глаза трупа и 4 раза из глаза живого донора, иссекался и укладывался на бельмо: постепенно его пришивали к краю намеченной трепаном бороздки, одновременно постепенно из-под трансплантата иссекали бельмо. Не получив от предварительных антиглаукоматозных операций профилактики глаукомы, Фриде прибег к фистулизации глаза золотой проволокой, но тоже безуспешно. Райт и Эргелет также пользовались трепаном, но лишь для роговицы глаза-гостя. Медведев оперировал по способу Эльшнига.

До января 1941 г. мной было произведено 24 операции. При выработке техники я считал необходимым вкладывать в нее следующие идеи:

1. Я попытался осуществить идею Диффенбаха, который практически ее не осуществил. Трансплантат, состоящий из роговицы и каймы склеры, был наложен на бельмо и пришит к эписклере глаза-хозяина. Через 2 недели сделан разрез по линии сращения, роговица отвернута и в бельме иссечено широкое окно.

2. Я попробовал модифицировать способ Диффенбаха: пришив трансплантат, как в предыдущем случае, но не по всей окружности, я в этот же сеанс иссек в бельме широкое окно и после этого закончил пришивание трансплантата.

3. Я испробовал роговично-склерально-кожнолоскутную аутопластику. Роговица одного глаза перенесена на другой глаз пациента на ножке, состоявшей из кожи лба, века и склеры.

4. Способ «решетки». Желая избежать кропотливого процесса пришивания трансплантата, я попробовал удержать трансплантат при помощи самой стафиломы. Для этого я вырезал в стафиломе 4 треугольных окна, вершины которых несколько не доходили до центра стафиломы, а основания находились у лимба. В одно из отверстий вводилась роговица донора и расправлялась под перекладинами стафиломы.

5. Пришивание трансплантата к четырем прямым мышцам. Трансплантат представляет собой роговицу, при которой оставляются 4 язычка склеры соответственно концам вертикального и горизонтального меридианов. Язычки эти имеют в длину 4 *мм* и в ширину 1,5–2 *мм*. В этих язычках ножом Грефе сделаны прорезы для облегчения проведения швов, наложенных предварительно на четыре прямые мышцы.

6. Трансплантат пришивают так же, как в предыдущем способе, с той лишь разницей, что в промежутках между язычками роговица глаза-гостя и склера глаза-хозяина сшиваются край в край.

7. Трансплантат выкраивают с язычками склеры, как при предыдущих способах, но в промежутках между ними при роговице сохраняется каемка склеры из передних ее слоев. На глазу реципиента вокруг лимба поверхностные слои склеры на некотором протяжении отсепаровывают, причем образуется склеральная манжетка. После пришивания язычков склеры к мышцам (как и выше) склеральная каемка трансплантата соединяется швами со склеральной манжеткой реципиента, что легко удается.

8. Пришивание язычков и сшивание края трансплантата в промежутках между ними со склерой реципиента производятся, как в предыдущих способах, но затем каждый из язычков отрезают от трансплантата и на их места накладывают дополнительные швы (для более совершенного взаимного прилегания трансплантата к краю склеры реципиента).

9. Чтобы создать условия для оттока водянистой влаги (в целях профилактики глаукомы), я пробовал выкраивать из стафиломы полоску с основанием у лимба. Эту полоску отворачивают под конъюнктиву глаза-хозяина при помощи шва на двух иглах. После этого отрезают остальную часть стафиломы и трансплантат пришивают по одному из указанных выше способов.

10. Если отворот полоски стафиломы имел целью профилактику глаукомы, а тщательное пришивание краев имело своим назначением создать наилучшие условия для врастания нервов, то для этой же цели — улучшения иннервации трансплантата — я пробую применять следующий особый способ снабжения трансплантата нервами.

При помощи круглого скребца с роговицы донора срезают ее передний слой, начиная от лимба, так, чтобы только середина роговицы, имеющая форму круга с диаметром в 6 *мм*, оставалась неприкосновенной по всей толще. Затем трансплантат выкраивают по одному из вышеизложенных способов. После пришивания трансплантата конъюнктива глаза-хозяина закрывает его «en bourse». Цель этого способа — обеспечить питание трансплантата при посредстве раневой поверхности конъюнктивы и трофику его через нервы конъюнктивы.

11. Закрытие трансплантата «en bourse» конъюнктивой (уже применявшееся другими авторами) обычно используется в качестве последнего акта почти во всех перечисленных способах.

12. При полной пересадке роговицы возникает опасность полного выпадения стекловидного тела. Для того чтобы предупредить его, я пробовал стягивать стафилому швами. Однако я должен заметить, что страх перед выпадением стекловидного тела преувеличен, и во избежание его вполне достаточно акинезии внешних мышц глаза при помощи впрыскивания 5–6 $см^3$ новокаина к задним отделам мышц.

Перечисленные технические элементы комбинировались мной так или иначе в моем клиническом материале (29 случаев). Основным в проблеме тотальной пересадки роговицы, предпринимаемой с оптической целью, является, конечно, профилактика глаукомы и вопрос об иннервации трансплантата. Если же рассматривать тотальную пересадку лишь как подготовительную операцию для будущей сквозной частичной пересадки, то вопрос о скорейшем восстановлении иннервации теряет до известной степени свою остроту. Разработка тотальной пересадки шла раньше крайне медленно из-за скудости пересадочного материала; теперь же, когда мной доказана пригодность трупного консервированного материала, она может разрабатываться гораздо шире.

Имея наиболее богатый материал по сравнению с другими авторами, я все же считаю его недостаточным для установления наилучших принципов тотальной пересадки роговицы. Не желая затруднять читателей изложением казуистики, я отсылаю интересующихся к моим работам.

Полная послойная пересадка роговицы

Полная послойная пересадка роговицы была введена впервые мной. Эта операция, которую я начал разрабатывать с 1933 г., первоначально производилась

с целью мелиорации бельм. При таких тотальных мелиоративных пересадках иногда наблюдалось улучшение зрения, но оно было настолько незначительно, что у меня не было до статочных оснований ставить при тотальной послойной пересадке оптические цели. Однако один из последних случаев убедил меня в том, что для этой операции могут быть и оптические показания. Я полагаю, что, когда дело идет о сильно осложненных грубых бельмах на единственном глазу, причем больной или оператор не хочет идти на риск частичной сквозной пересадки (с малыми шансами на успех), полная послойная пересадка с оптической целью может быть показана по следующим соображениям: 1) можно допустить, что и при тотальном бельме задние слои роговицы мутны не на всем ее протяжении; при частичной несквозной пересадке легко не попасть на участок, сохранивший прозрачные слои; при производстве же тотальной послойной пересадки шансы на обнаружение предполагаемого прозрачного участка повышаются; 2) полная несквозная пересадка более совершенно устранит грубую рубцовую ткань бельма и сосуды, чем это может быть достигнуто даже способом Лёлейна или моим способом множественных частичных послойных пересадок (см. раздел о мелиорации); 3) непременным условием для тотальной послойной пересадки я ставлю применение трупного консервированного пересадочного материала. Такой материал не только может сохранить прозрачность, но и влияет лечебным образом на задние слои почвы глаза-хозяина, просветляя их. Таким образом, в послойной полной пересадке роговицы оптическая цель поддерживается лечебным эффектом консервированной ткани. Этот принцип будет рассмотрен во втором разделе настоящей работы.

Техника послойной сквозной пересадки, предпринимаемой с оптической целью, совпадает с техникой тотальной несквозной мелиорации с той разницей, что срезание бельма и срезание трансплантата с роговицы донора должны производиться более толстым слоем. Описание техники будет дано в разделе мелиорации.

МЕЛИОРАЦИЯ

Мелиорация бельм как почва для пересадки роговицы касается настоящих бельм (а не стафилом).

Сущность ее первоначально сводилась к замене части бельма роговичным материалом, другими словами — к обогащению бельма роговичными элементами.

Эльшниг установил, как правило, что трансплантат имеет тем больше шансов на прозрачное приживление, чем богаче окружающая его почва роговичными элементами. Он рекомендовал помещать пересаживаемый диск роговицы близ прозрачного участка бельма, жертвуя до известной степени удобствами центрального положения трансплантата. Желательность наличия роговичных элементов в почве привела Эльшнига к идее тотальной пересадки роговицы вместо лишенной роговичных элементов стафиломы, чтобы создать почву для сквозной пересадки на этой вновь созданной роговице. Об этой идее Эльшнига будет сказано в разделе «Реконструктивная пересадка».

О применении своей идеи для улучшения качества бельма Эльшниг не высказывался. Впервые проф. Мурзин использовал идею Эльшнига для пересадки роговицы. В январе 1928 г. он произвел послойную пересадку роговицы по Лёлейну. В мае 1929 г. проф. Мурзин сделал сквозную пересадку по Гиппелю в пределах лёлейновского лоскута. Этот лоскут должен был составить, соглас-

но формулировке проф. Мурзина, роговичное окружение для трансплантата. Пропустив по недосмотру случай проф. Мурзина, я в 1933 г. опубликовал идею обогащения бельма роговичными элементами, не ссылаясь на проф. Мурзина и обозначив ее термином «мелиорация». На II Украинском съезде глазных врачей в Одессе в 1938 г., на котором присутствовал проф. Мурзин, я в своем докладе привел его случай.

В то время в основе мелиорации лежали следующие соображения.

На основании клинических и патологоанатомических данных можно считать несомненным, что даже при очень грубо рубцовых бельмах, остающихся, например, после обширных гнойных язв, даже подвергшихся прободению, задние слои бельма на большом протяжении сохраняют свой роговичный материал. Задние слои при этом могут быть тусклыми вследствие дегенеративных изменений или вследствие инфильтрации, но все же они должны представлять собой роговичную ткань.

Исходя из этого, при груборубцовых бельмах следует срезать передние их слои, пока сквозь оставшиеся несрезанные задние слои не начнет просвечивать зрачок и радужка; на поверхность срезанной роговицы надо положить слой прозрачной роговицы глаза-гостя. Этот слой имеет все шансы на хорошее приживление, так как при соприкосновении его на обширном протяжении с задними роговичными слоями бельма создается то необходимое условие для приживления, на которое было выше указано, т. е. питание от роговичных элементов.

Такая замена мутных рубцовых слоев бельма с технической стороны представляет собой не что иное, как послойную пересадку роговицы, уже давно известную и дающую, как показал опыт, хорошее приживление трансплантата. Но целевые установки такой послойной пересадки значительно отличаются от послойной пересадки, до сих пор известной.

При послойной пересадке авторы (Гиппель, Лёлейн и др.) желали получить зрение при таких бельмах, в которых задние слои были заведомо прозрачны или предполагалось, что они прозрачны. При мутности задних слоев роговицы оптическая цель послойной пересадкой недостижима и при таких условиях ее никто и не делал. При послойной же пересадке с целью мелиорации я имел в виду не непосредственный оптический успех, а лишь замену рубцовых слоев бельма роговичными пластами. По истечении некоторого времени в таком бельме делают сквозное отверстие, в которое и вставляют кусочек роговицы глаза-гостя. Будучи теперь окружен в задней своей части задними роговичными слоями бельма, а в передней — пересаженными роговичными элементами, трансплантат должен получить более благоприятные условия для прозрачного приживления, чем в том случае, если бы он попал в отверстие, сделанное в немелиорированном бельме, в котором его окружали бы в его передних слоях рубцовые элементы бельма.

В настоящее время идея мелиорации имеет более полное содержание.

Я углубил идею мелиорации, опираясь на замечательный факт, отмечавшийся неоднократно Гиппелем, Зеллербеком, Эльшнигом, мной, Вельтер, Коппом, Фельдманом и другими, а именно на просветление бельма вокруг трансплантата при частичной пересадке роговицы. Как мы увидим ниже, этот факт лег в основу принципа лечебной пересадки тканей, составляющего новую главу лечебной медицины вообще.

При мелиорации я стал рассчитывать на это просветляющее регенерирующее влияние трансплантата, которое он может оказывать как на окружающие его передние слои бельма, так в особенности на задние слои бельма, вызывая их биологическую перестройку и даже просветление.

Более того: с тех пор как я доказал, что живые ткани при их консервации накапливают в себе биогенные стимуляторы, а также установил пригодность консервированной на холоду роговицы для пересадок, я внес в идею мелиорации как непременный постулат применение трупного, консервированного на холоду роговичного материала; он должен действовать сильнее, чем неконсервированный материал от живого донора, да последний и не применим в широком масштабе. Таким образом, ныне понятие мелиорации бельма заключается не только в обогащении бельма пересаженными роговичными элементами, но и в регенеративной его перестройке. Если Эльшниг дал правило приживления, проф. Мурзин применил впервые мелиорацию, то мне принадлежит внесение в идею мелиорации нового содержания — перестройки бельма биогенными стимуляторами. Я разработал мелиорацию бельм и в техническом отношении.

Мелиорацию бельм не следует смешивать с улучшением условий для операций пересадки роговицы, которое достигается путем предварительного лечения и подготовительных операций (устранение сращений, стафилом, птеригиума, лечение трахомы и т. п.).

ТЕХНИКА МЕЛИОРАЦИИ

Для мелиорации надо пользоваться роговичным материалом, взятым от глаз (трупов), сохраненных на холоду (при 2–4° выше нуля) от четырех до шести суток.

Мелиорировать бельмо можно как послойной трансплантацией, так и частичной сквозной.

А. Мелиорация по типу сквозной пересадки

1. Повторные сквозные пересадки

Если имеется бельмо после язвы роговицы, то, произведя частичную сквозную пересадку и получив мутное или слегка просвечивающее приживление, можно производить повторную пересадку, помещая трансплантат рядом с предыдущим. В случае только просвечивающего приживления этого второго трансплантата можно прибегнуть к третьей трансплантации и т. д. В результате повторных сквозных трансплантаций можно постепенно заменить ткань бельма роговичной тканью просвечивающих трансплантатов. В конце концов какая-либо из повторных пересадок может, мне кажется, дать прозрачное приживление трансплантата, попавшего уже в роговичное окружение. Операции эти могут быть выполнены по моей технике «А» и «В». Практическое значение их еще не выяснено.

2. Сквозная пересадка в центре (лоскут диаметром 5 *мм*)

Сквозная мелиорация может быть осуществлена и одним лоскутом роговицы, но в таком случае он должен быть большего диаметра, чем трансплантат, посаженный для оптических целей.

По моей технике «А» лоскут роговицы диаметром 5 *мм* пересаживают в центр бельма (трепан ФМ-3 с коронкой диаметром 5 *мм*). Затем по истечении четырех-пяти месяцев в пределах мелиорирующего лоскута пересаживается (с оптической целью) диск роговицы диаметром на 1 *мм* меньше в отверстие диаметром 4,05 *мм*.

Б. Мелиорация по типу послойной пересадки

Стерилизация операционного поля, конъюнктивального мешка, анестезия, фиксация век и глаза, покрытие трансплантата при частичных послойных мелиорациях осуществляются так же, как и при пересадке по Филатову — техника «А».

1. Послойное срезание бельма ножом Грефе

Слои бельма срезают на нужном пространстве (на периферии или в центре) ножом Грефе. Срезание бельма повторяют несколько раз, пока не начнет просвечивать радужка или зрачок. Подготовив таким образом бельмо, срезают с глаза трупа не во всю толщу лоскут роговицы такой величины, чтобы он по возможности покрыл дефект, образованный в бельме. Если вырезанный из роговицы донора лоскут не покрывает всего дефекта бельма, то дополнительно вырезают еще один лоскут, и тогда замещение дефекта бельма осуществляется двумя лоскутами. Срезанный лоскут или лоскуты роговицы укладывают на поверхность среза бельма, дают им несколько прилипнуть, после чего закрывают их конъюнктивальной лентой.

2. Послойное срезание бельма ножом ФМ-1

Совершенно такую же операцию можно производить ножом ФМ-1. Нож ФМ-1—линейный, одна поверхность которого (нижняя) обточена плоско, как нижняя поверхность микротомной бритвы. Введен мной в практику послойной пересадки в 1936 г. Этот нож позволяет производить срезание бельма с меньшим риском прорезать его насквозь.

3. Послойная пересадка ножом ФМ-2

Нож ФМ-2 представляет собой широкий обоюдоострый линейный нож (в нем отточены оба его края). Одна поверхность (нижняя) этого ножа плоская, как у микротомной бритвы, а другая (верхняя) — несколько выпукла. Практически применяется мной для мелиорации с 1937 г. Я вкалываю острие ножа в бельмо на расстоянии 2,5 *мм* от центра бельма снаружи в горизонтальном меридиане. Провожу нож между слоями бельма, а конец его вывожу в симметричном месте бельма с внутренней стороны (рис. 23).

Пилообразными движениями ножа выкраиваю лоскут из ткани бельма кверху на нужном протяжении (рис. 24).

Полученную ленту у верхнего ее конца временно не перерезаю, а второй, острой, стороной ножа выкраиваю ленту книзу, насколько это нужно, после чего ставлю режущую часть ножа у основания лоскута вертикально и движением ножа сзади вперед перерезаю один конец лоскута (рис. 25), а затем, придерживая ленту пинцетом, перерезаю этим же ножом и второй конец ее (рис. 26).

Таким же способом выкраивается роговичный лоскут из трупного глаза. Роговичный лоскут укладывают на раневую поверхность бельма и укрепляют конъюнктивальной лентой.

В последнее время я пробую в подходящих случаях укреплять пересаживаемые лоскуты роговицы лентой, выкроенной из бельма за пределы того и другого лимба. Концы ее не перерезают; роговичные пластины подсовывают под нее.

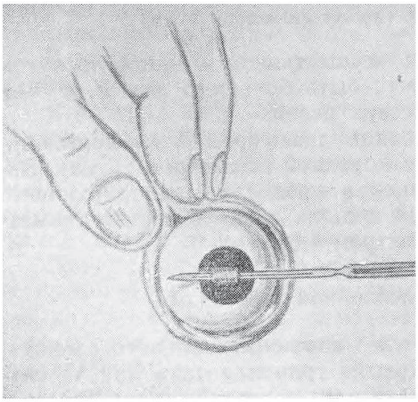

Рис. 23.

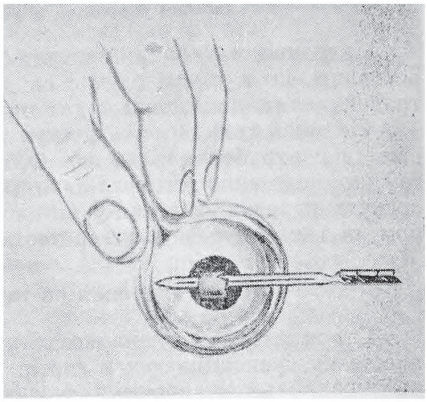

Рис. 24.

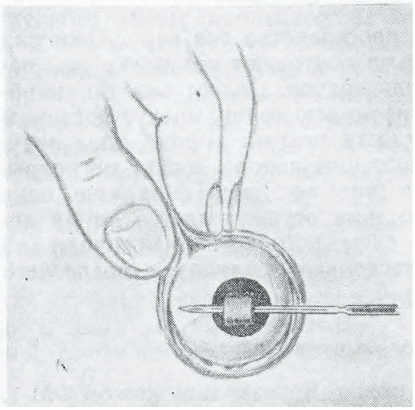

Рис. 25.

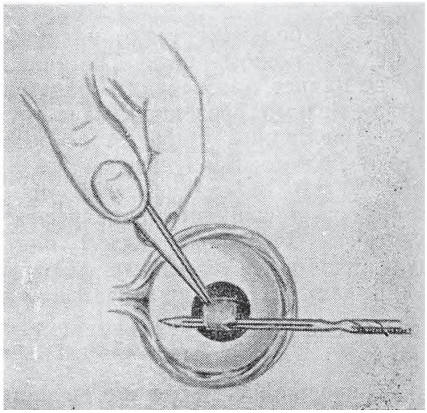

Рис. 26.

Нож этот чрезвычайно хорошо выполняет задачу срезания бельма и роговицы глаза-гостя. Мне удавалось вырезать им ленту через все бельмо от края до края, не прорезав бельма насквозь. Это же удавалось делать и на глазу донора. Лента, выкроенная при помощи ножа ФМ-2, имеет вид прямоугольника, при желании, однако, ее можно вырезать и в виде квадрата. Если после срезания ленты бельма последующее недостаточно просвечивает, можно дополнительно срезать бельмо ножом ФМ-1. Послойная мелиорация может быть выполнена и по технике Лёлейна; для этого необходимо иметь предложенные им резаки.

Следует подчеркнуть, что при пользовании ножом ФМ-2 можно пересадить в один прием широкие пласты роговицы.

4. Послойная пересадка трепаном ФМ-5 и круглым скребцом

Трепан ФМ-5 такой же конструкции, как и трепан ФМ-4, но поршень внутри его канала отстоит от режущего края трепана на 0,3 *мм*.

Это ограниченное положение поршня позволяет трепану во время трепанации погрузиться в ткань бельма или роговицы только на определенную глубину — 0,3 *мм*.

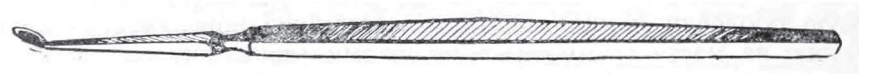

Рис. 27.

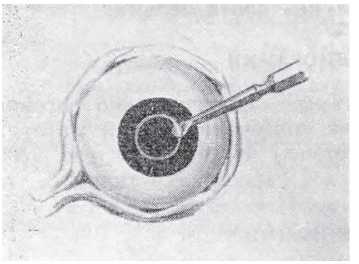

Рис. 28.

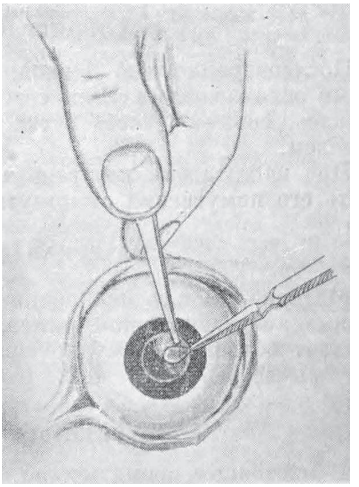

Рис. 29.

Надрезав при помощи трепана ФМ-5 на периферии бельма несколько несквозных дисков, я отделяю их от подлежащей ткани круглым скребцом (рис. 27).

Сперва я это делаю без помощи пинцета, а затем — слегка придерживая последним край иссекаемого диска (рис. 28 и 29).

На роговице донора (глаз трупа) я очерчиваю кружки тем же трепаном, но освобождаю их от глубжележащих слоев роговицы только скребцом, без пинцета.

Расслоить роговую оболочку скребцом удается очень хорошо. Мне ни разу не пришлось углубиться им больше, чем было намечено трепаном, как и не пришлось выйти за пределы отделенных уже слоев. Скребцом я произвожу движения, подобные движениям маятника, и при каждом касательном движении скребца вывожу его за пределы границы, намеченной трепаном. Для того чтобы сделать намеченные кружки на глазу донора более заметными, я орошаю глаз флюоресцеином, а избыток его смываю физиологическим раствором. Иссеченные с глаза донора кусочки роговицы я на скребце переношу на глаз реципиента, где укладываю их при помощи шпаделя в углубления, сделанные на бельме. При пользовании этой методикой мне удавалось пересадить 5–6 дисков роговицы.

В некоторых случаях, особенно при обширных наращениях конъюнктивы на бельмо, я применяю послойную мелиорацию бельма всей роговицы. Конъюнктиву реципиента отсепаровываю вокруг лимба. Поверхностные слои бельма на глазу реципиента я удаляю ножом ФМ-1 или ФМ-2.

Отсепаровать передние слои роговицы по всей ее площади прекрасно удается также при помощи полукруглого скребца или круглого ножа.

Конъюнктиву на глазу донора я сохраняю на протяжении 2–2,5 *мм*, затем, оттягивая ее вперед пинцетом, расслаиваю роговую оболочку — сперва круглым скребцом, а затем обычным скребцом (применяющимся при антиглаукоматозных операциях). Почти всегда мне удается хорошо расслоить роговицу

на протяжении всей площади без нарушения целости ее задних слоев. Освобожденную таким образом роговую оболочку я укладываю на срезанную поверхность бельма и укрепляю на месте тремя-четырьмя швами (конъюнктива донора сшивается с конъюнктивой реципиента).

При послойной мелиорации возможны и осложнения в виде вскрытия передней камеры (вследствие сквозного прорезания бельма). Если это случилось, то можно поступить двояко: либо, не заботясь о случившемся, покрыть раневую поверхность лоскутом роговицы и закончить операцию, как обычно; либо превратить несквозную мелиорацию в сквозную; при этом необходимо только из глаза трупа взять лоскут во всю толщину (соответственно месту, где бельмо было прорезано насквозь).

ПОСЛЕОПЕРАЦИОННЫМ ПЕРИОД

Послеоперационный период, как правило, не сопровождается никакими осложнениями. Швы с конъюнктивальной ленты, если она применялась, снимают через сутки и ленту водворяют на старое место шпаделем.

При наблюдении за прозрачностью трансплантата надо уметь отличать его помутнения от помутнения задних слоев бельма.

МАТЕРИАЛ ДЛЯ МЕЛИОРАЦИИ

Материалом для мелиорации служит мне исключительно роговица трупных консервированных глаз, так как консервированный материал обладает большим стимулирующим действием на бельмо глаза-хозяина в смысле указанной выше биологической перестройки ткани.

РЕЗУЛЬТАТЫ МЕЛИОРАЦИИ

В настоящее время можно считать твердо установленным, что послойно пересаженные лоскуты не подвергаются в большинстве случаев рассасыванию. Они могут сохранить свою прозрачность. В других случаях они становятся тусклыми, что не лишает их мелиоративного значения в смысле окружения будущего трансплантата роговичной тканью.

Нередко приходилось убеждаться в том, что пересаженные лоскуты в случаях грубых, сильно васкуляризованных бельм, особенно после ожогов, выгодно отличались от ткани последних большей прозрачностью и меньшим количеством или отсутствием сосудов.

Привожу для иллюстрации несколько случаев.

Случай 1. Больной И. (ист. бол. № 119). Бельмо после ожога известью. Помутнение располагается в поверхностных и средних слоях роговицы и захватывает почти всю ее площадь. Значительное число сосудов отмечается в поверхностных слоях помутневшей роговицы.

Ножом ФМ-3 срезаны пласты бельма и заменены прозрачными слоями роговицы, взятыми тем же ножом из глаза донора (трупный материал, консервированный на холоду в течение $45^1/_2$ часов). Трансплантат покрыт конъюнктивальной лентой (удалена через 4 дня). Пересаженные трансплантаты прижили прозрачно. За ними была видна кровь, которая через несколько дней рассосалась. На 14-й день появились сосуды в поверхностных и глубоких слоях трансплантата; временами отмечалась неровность и истыканность эпителия. К концу наблюдения (4 месяца) пересаженные трансплантаты прозрачны, сосуды совершенно исчезли, отмечалось прояснение глубоких слоев бельма; острота зрения повысилась от 0,03 до 0,06.

Случай 2. Больной Э. (ист. бол. № 225). Бельмо после травмы. Помутнение располагается почти по всей площади роговицы и захватывает поверхностные и глубокие слои. Эпителий ровный. Умеренное число сосудов располагается преимущественно в поверхностных слоях.

Трепаном ФМ-5 (с выстоянием режущего края коронки на 0,3 *мм*) из бельма срезаны четыре диска и заменены четырьмя дисками, взятыми из трупного глаза, консервированного на холоду в течение 53 часов. Диски были покрыты конъюнктивальной лентой, которая была удалена через 3 дня; послеоперационное течение прошло без осложнений. Все диски прижили совершенно прозрачно. Острота зрения оставалась без изменений. Срок наблюдения — 8 месяцев.

Случай 3. Больная Г. (ист. бол. № 950). Бельмо после ожога уксусной кислотой. Помутнение располагается почти во всех слоях бельма, наиболее выражено во внутренне-верхнем квадранте; в наружной половине роговицы помутнение располагается в поверхностных слоях, сосуды находятся в значительном числе в поверхностных слоях.

Несквозная частичная мелиорация выполнена ножом ФМ-2. Пересаженный трансплантат прижил прозрачно. В первые дни в нем местами отмечались сосуды, края трансплантата вначале выстояли над уровнем бельма. Через 2 месяца трансплантат полностью прозрачен, края его сгладились, сосуды исчезли. В наружной половине бельмо настолько прояснилось, что стало возможным исследовать радужку и зрачок. Зрение повысилось со счета пальцев перед глазом на расстоянии 15 *см* до 0,02. Срок наблюдения — 7 месяцев.

Случай 4. Больной В. (ист. бол. № 63). Бельмо после взрыва в шахте. Помутнение расположено в поверхностных и средних слоях роговицы, занимая почти всю ее поверхность; в поверхностных слоях значительное число сосудов. Эпителий ровный.

Несквозная мелиорация произведена ножом Грефе. Для пересадки взят трупный материал, консервированный в течение 55 часов. Трансплантат был вначале полупрозрачным, за ним находился небольшой сгусток крови. Эпителий ровный. На 19-й день по краю лоскута появились сосуды. Через $1^1/_2$ месяца пересаженный трансплантат полностью прозрачен, сосуды исчезли. Через 2 месяца произведена частичная сквозная пересадка роговицы трепаном ФМ-1 (пересажен материал, консервированный 38 часов). Трансплантат был вначале почти прозрачным, но через 3 недели незначительно помутнел вследствие повышения внутриглазного давления. После произведенной антиглаукомной операции трансплантат просветлел и оставался прозрачным до конца наблюдения ($2^1/_2$ года). Зрение равно 0,1 (с — 16,0D).

Случай 5. Больной Я. (ист. бол. № 1019). Бельмо после травмы. Помутнение занимает всю площадь роговицы, располагаясь в передних и средних слоях. В бельме много сосудов, особенно в поверхностных слоях. Отмечается нарастание конъюнктивы от 7 до 11 часов. Острота зрения равна счету пальцев на расстоянии 30 *см*.

22.VII 1939 г. произведена несквозная мелиорация трепаном ФМ-5 (с выстоянием режущего края коронки на 0,4 *мм*). Пересажено четыре диска (между 7 и 12 часами). Трансплантаты прижили и сохранили полную прозрачность; острота зрения = 0,03. Отмечено почти полное исчезновение сосудов и значительное просветление бельма. Срок наблюдения — 2 года.

Через 2 года произведена частичная сквозная пересадка трепаном ФМ-3. Трансплантат прижил прозрачно. Острота зрения = 0,1. Срок наблюдения — 11/2 месяца.

КЛИНИЧЕСКОЕ ЗНАЧЕНИЕ МЕЛИОРАЦИИ

Приведенные выше клинические случаи достаточно ясно говорят о пользе идеи мелиорации бельм. Однако окончательно убедительным будет только тот материал, который покажет не только возможность обогащения бельма роговичными элементами и его биологической перестройки, но и более прозрачное приживление оптического роговичного трансплантата, пересаженного на мелиорированное бельмо.

Получить такой статистический материал не легко, так как и в почти прозрачной роговице трансплантат иногда приживает непрозрачно. Только длительные наблюдения очень большого количества случаев дадут нам

возможность сделать в этом отношении окончательные и категорические выводы.

Поэтому я считаю нужным всемерно пропагандировать идею мелиорации бельма. Технически простая, она может быть выполнена в любых условиях, даже амбулаторно, каждым окулистом. При этом условии окулисты-трансплантаторы получат большой материал для оптических пересадок, который сможет служить базой для суждения о целесообразности предварительной мелиорации. Это тем более нужно, что имеется большое количество бельм настолько грубых, что уже заранее трудно ожидать на них прозрачного приживления.

РЕКОНСТРУКТИВНАЯ ПЕРЕСАДКА

Эльшниг предложил при наличии стафиломы, при которой невозможна частичная сквозная пересадка, производить полную пересадку роговицы не столько с целью получить прозрачное приживление роговицы, сколько для того, чтобы, достигнув хотя бы и мутного приживления всей роговицы, производить на ней частичную сквозную пересадку. По его соображениям, пересаженная целиком роговица, хотя бы и помутневшая, должна представить хорошую почву для трансплантата, посаженного по методу частичной сквозной пересадки.

Для операции восстановления всей роговицы в целях создания почвы для будущей оптической сквозной пересадки я предлагаю наименование эльшниговской реконструктивной пересадки роговицы.

Эта идея не была осуществлена самим автором, и впервые я произвел частичную сквозную пересадку после тотальной пересадки роговицы, вернее переднего отдела глаза. В этом случае через 2 года и 2 месяца после тотальной пересадки образовалось полупрозрачное бельмо при правильной проекции света. На этой почве мной была произведена частичная сквозная пересадка роговицы трепаном ФМ-1. Трансплантат прижил, и больной первые 3 месяца считал пальцы на расстоянии 1 *м*, а затем зрение упало до движения руки. Срок наблюдения — 6 лет.

Это первый в литературе случай практического осуществления идеи пересадки роговицы на реконструированной роговице; он дает надежды на дальнейшее ее развитие. Несомненный интерес в данном случае представляет и патологоанатомическое исследование кружка, иссеченного из бельма глаза-хозяина, т. е. из бывшего трансплантата тотальной пересадки. Это исследование показало, что в трансплантате сохранились роговичные элементы паренхимы роговицы при отсутствии боуменовой и десцеметовой оболочек.

ТЕКТОНИЧЕСКАЯ ПЕРЕСАДКА РОГОВИЦЫ

Тектоническая пересадка роговой оболочки преследует в основном не оптическую, а пластическую цель — замещение дефектов в роговице или стафилом роговой оболочки. Так, эта операция применима для закрытия фистул; возможно применение ее при удалении опухолей роговицы. Пересадка роговицы при удалении обширных истинных или ложных птеригиумов является также тектонической. Быть может, она могла бы найти показания при травмах роговицы (с резекцией размозженных или обожженных лоскутов роговицы и т. д.).

ТЕХНИКА И ПОСЛЕОПЕРАЦИОННЫЙ ПЕРИОД

Тектоническая пересадка роговицы может производиться по типу послойной частичной или по типу сквозной частичной пересадки. Техника, как и послеоперационный период, понятны из предыдущих глав.

Добавлю только, что при наличии фистулы последнюю можно очерчивать эксцентрически трепаном с коронкой 4–5 *мм* в диаметре; отсепаровав просеченный не насквозь диск, его можно повернуть так, чтобы передний отдел фистулы оказался разобщенным с задним ее отрезком, который, как и передний, надо слегка прижечь раскаленным зондом.

МАТЕРИАЛ И ПОКАЗАНИЯ

В качестве материала я обычно пользуюсь роговицами трупов, но вполне пригоден материал и от живых доноров, а также, как только что сказано, и аутопластический. Материал в некоторых случаях полезно брать с каймой конъюнктивы. Показания указаны выше. Добавлю, что иногда тектоническая цель пересадки комбинируется с другими целевыми установками.

РЕЗУЛЬТАТЫ

Результаты тектонической пересадки, как правило, бывают удовлетворительными. В качестве примера привожу материал проф. Кальфа; тектоническая пересадка была им сделана 4 раза при фистуле роговицы и 1 раз при частичной стафиломе.

Случай 1. Больная И., 20 лет. После родов заболел правый глаз. В детстве перенесла оспу и скрофулез, оставившие пятна на обеих роговых оболочках. Через 2 месяца после заболевания (27.III 1938 г.) больная обратилась в глазную клинику Одесского медицинского института с тяжелым кератитом другого глаза. В центральной области роговой оболочки, ближе к наружной стороне, имеется точечная фистула. Острота зрения = 0,03. Вся роговица пронизана инфильтратами и сосудами. Несмотря на систематическое лечение местными средствами, а также подсадкой кожи на висок, состояние больной не улучшилось. Инфекция увеличивалась, в передней камере появился сероватый экссудат; тензия понижена. Так как глаз не успокаивался, то больной была сделана пересадка роговой оболочки. Трепаном ФМ-3 была иссечена фистула с окружающими ее частями роговицы. Трепанационное отверстие тщательно очищено от радужной оболочки, и в него уложен трансплантат, взятый от глаза трупа после трехдневной консервации, и покрыт заранее приготовленным конъюнктивальным лоскутом по Филатову.

Послеоперационный период протекает совершенно спокойно. С первых же дней исчезли все воспалительные явления, и 23. IV 1939 г. больная выписалась из клиники с значительно просветлевшей роговицей и полупрозрачным трансплантатом. Зрение поднялось до 0,1.

Случай 2. Больная Р., 19 лет, поступила в глазную клинику 28. II 1939 г. с рецидивом скрофулезного кератита обоих глаз. На правом кератит обложен изъязвлением роговицы с образованием фистулы. Имеется резкая припухлость век, гиперемия конъюнктивы, перикорнеальная инъекция. На правом глазу несколько книзу и наружу от центра — фистула роговицы, к которой припаяна радужка. Вся роговица мутна, пронизана сосудами. Острота зрения — неправильная проекция света. Левый глаз: вся роговица покрыта поверхностным инфильтратом и пронизана сосудами. Острота зрения = 0,01. Несмотря на усиленное как местное, так и общее лечение, состояние правого глаза не улучшилось, поэтому 11. III была произведена тектоническая пересадка роговицы. Фистула с окружающими частями роговицы удалена трепаном ФМ-3, на ее место пересажена роговица, взятая от трупа и консервированная трое суток. 16. III снят лоскут. Довольно быстро наступило уменьшение воспалительных явлений как правого, так и левого глаза. При выписке 17.

IV все воспалительные явления исчезли. Все время продолжается обратное развитие инфильтратов и сосудов роговицы, вследствие чего обе роговицы значительно просветлели. Трансплантат полупрозрачен. Зрение правого глаза = 0,03, левого = 0,2. После операции пересадки больная не получала никаких лекарств, кроме атропина

Случай 3. Больная П. Фистула роговицы существует около года. Этим можно объяснить повышение давления после пересадки, наступившее через 2 недели и легко поддавшееся иридэктомии. Зрение при выписке поднялось от 0,01 до 0,05; трансплантат полупрозрачен.

В *случае 4*, несмотря на повреждение хрусталика, который пришлось вывести, глаз оставался в послеоперационный период спокойным; трансплантат прозрачен.

В *случае 5* пересадка была сделана при частичной стафиломе ребенку 6 лет. После вырезания стафиломы трепаном ФМ-3 и очищения краев отверстия от спаек с радужкой был уложен трансплантат, который прекрасно прижил и дал хороший тектонический эффект.

Таким образом, во всех случаях пересадки с тектонической целью последняя была полностью достигнута.

Резкое улучшение и остановка воспалительного процесса после пересадки роговой оболочки во всех наших случаях тяжелого кератита, осложненного фистулой роговицы, позволяют нам рекомендовать этот метод в самом начале образования фистулы, если она не поддается обычному консервативному лечению. Длительное ожидание может способствовать повышению внутриглазного давления после закрытия фистулы.

Результаты пересадки роговицы как по своему влиянию на болезненный процесс, так и в косметическом отношении стоят значительно выше обычно рекомендуемой конъюнктивальной пластики по Кунту. Улучшение во всех случаях остроты зрения делает этот метод особенно ценным.

КОСМЕТИЧЕСКАЯ ПЕРЕСАДКА РОГОВИЦЫ

Этот вид пересадки имеет целью улучшить внешний вид глаза путем устранения частичных стафилом и частичных бельм, а иногда и полных стафилом.

На глазах, сохранивших светоощущение, косметическая цель может иногда совпадать с целью оптической.

Пересадка роговицы с чисто косметической целью производится чаще всего на слепых глазах, не пригодных для оптической пересадки.

Техника, послеоперационный период, материал, показания — все это достаточно ясно из предыдущих разделов. Добавлю только, что с косметической целью можно комбинировать поверхностную послойную пересадку с татуировкой, которая сводится при таком методе к введению туши под отслоенный лоскут роговицы

ЛАБОРАТОРНО-ЭКСПЕРИМЕНТАЛЬНАЯ РАЗРАБОТКА ВОПРОСА О ПЕРЕСАДКЕ РОГОВИЦЫ

Кроме клинических наблюдений за пересадкой роговицы, моя школа произвела ряд соответствующих исследований лабораторного и лабораторно-клинического характера. Эти работы расширились особенно в последние годы благодаря тому, что Экспериментальный институт глазных болезней имеет несколько лабораторий.

Важным явился для нас вопрос о патологической анатомии трансплантата, так как она дает материал для решения вопроса: имеем ли мы при удачной длительно прослеженной пересадке роговицы истинное стойкое приживление

трансплантата или же трансплантат временно приживает к краям трепанационного отверстия, а затем играет лишь роль каркаса, по которому происходит регенерация прозрачной роговицы из окружающих элементов почвы.

I. Патологическая анатомия при пересадке роговицы у человека приведена в описаниях 11 случаев, опубликованных авторами не моей школы (Ашер, Фукс, Зоммер, Фриберг, Томас, Страхов). В моей школе один случай был описан мной; д-р С. Л. Вельтер дала описание 18 случаев патологоанатомического исследования; д-р И. Ф. Копп (заведующий опорным пунктом нашего института в Запорожье) произвел 16 исследований, из них часть еще не опубликована и входит в его докторскую диссертацию.

Из патологоанатомического материала моей школы я ограничусь приведением здесь только небольшой части, отсылая интересующихся к соответствующим источникам (Филатов, 1924, 1935, 1936; Вельтер, 1940; Копп, 1940).

а) Наблюдение Филатова — Вельтер. Трансплантат сохранил удовлетворительную прозрачность в течение трех лет, вплоть до смерти больной. Пересадка была сделана при бельме на почве паренхиматозного кератита при рецидивах кератосклероза (сифилитического), которым страдала больная; трансплантат в значительной мере утратил свою первоначальную прозрачность; упадок зрения не соответствовал степени помутнения, что я объяснял изменениями стекловидного тела и глазного дна. При патологоанатомическом исследовании глаза действительно оказалось, что в области желтого пятна имеется очаг.

При исследовании роговицы установлено следующее. Эпителий глаза-хозяина от края роговицы до границы трансплантата патологических изменений не представляет. Он нормален также над указанной границей; от последней на территории трансплантата, по направлению к середине его, слои эпителия постепенно убывают, и в середине трансплантата эпителиальный покров состоит только из трех-четырех слоев клеток, причем базальный слой представляется состоящим не из высоких цилиндрических клеток, а из кубовидных. Попадаются отдельные клетки со сморщенными пикнотическими ядрами.

Боуменова оболочка роговицы глаза-хозяина на всем протяжении бельма незаметна, и только местами имеются намеки на ее присутствие. От границы сращения трансплантата и бельма она по всему диаметру трансплантата выражена вполне отчетливо.

Membrana propria глаза-хозяина от лимба до границы глаза-гостя представляется сильно инфильтрированной в передних своих слоях; непосредственно под эпителием, по направлению к задней поверхности, инфильтрация постепенно убывает. Инфильтрация имеет вид как ограниченных очагов, так и по преимуществу форму полос; в последних можно констатировать обильное количество кровеносных сосудов, которые располагаются как в поверхностных, так и в глубоких слоях. Близ границы трансплантата и бельма глаза-хозяина видно, как пластины последнего теряют свое правильное расположение на всем протяжении от эпителия до десцеметовой оболочки.

Наряду с клетками роговицы видно обильное количество длинных вытянутых клеток типа соединительнотканных. В самом месте перехода бельма в трансплантат собственная ткань становится явно рубцовой, в ней можно отметить остатки инфильтрации и сосуды, в особенности в передних слоях. Начало трансплантата можно отметить по появлению роговичных пластинок, которые, отступя на небольшом протяжении от линии рубца, приобретают правильное, присущее нормальной роговице расположение и сохраняют его на всем попе-

речнике трансплантата до противоположного края его. В трансплантате можно отметить некоторую инфильтрацию, значительно слабее выраженную, чем в собственной ткани бельма. Она концентрируется преимущественно вдоль немногочисленных сосудов, которые расположены главным образом в заднем слое трансплантата.

Десцеметова оболочка глаза-хозяина выражена хорошо. Почти до самой границы трансплантата она лежит складками, которые вначале нужно считать за артефакт, а у самой границы складчатость эта не искусственного происхождения. Оканчивается десцеметова оболочка глаза-хозяина на границе рубца; она спаяна с ним, в рубце ее нет. За рубцом начинается десцеметова оболочка трансплантата, которая в общем лежит хорошо. Почти на всем протяжении она покрыта волокнистой тканью, которая имеет наибольшую толщину близ угла камеры. В области рубца волокнистая ткань переходит на десцеметову оболочку трансплантата, но очень скоро кончается на ней и заполняет пространство между концами десцеметовых оболочек. Эта волокнистая ткань имеет характер соединительной ткани с небольшим количеством клеток с отдельными сосудами. Ни на десцеметовой оболочке глаза-хозяина, ни па десцеметовой оболочке глаза-гостя эндотелия найти нельзя.

С одного края роговицы глаза-хозяина радужка на большом протяжении припаяна к задней поверхности роговицы, вследствие чего на многих срезах угла камеры совершенно нет. Радужка сильно атрофична и в местах припайки не только истончена, но и имеет грубое соединительнотканное строение. В некоторых местах между радужкой и роговицей лежит слой упомянутой выше волокнистой ткани, которая содержит кучки и полоски пигмента. У корня радужки в ней имеется значительная инфильтрация. Цилиарное тело несколько инфильтрировано, также, как и цилиарные отростки.

Угол передней камеры на одной стороне достаточно хорошо выражен, но инфильтрирован. На другой стороне он отсутствует вследствие прилегания радужной оболочки к задней поверхности лимба. На границе радужки и лимба имеется значительная инфильтрация. Склера, начиная от роговицы, сильно инфильтрирована и истончена; она содержит немало вновь образованных кровеносных сосудов. Подконъюнктивальная ткань близ лимба сильно инфильтрирована. Сосудистый тракт явных патологических изменений не представляет, также, как и сетчатка в переднем отделе глаза. В заднем отделе глазного дна в области желтого пятна при макроскопическом исследовании был отмечен большой очаг желтовато-серого цвета, диаметром около 1,5 *мм*, занимавший внутренние оболочки глаза, слегка выдававшийся в стекловидное тело и не переходивший в склеру. Микроскопическому исследованию задний отдел глаза, как и упомянутый очаг, не подвергался.

б) В наблюдениях Вельтер материал в 15 случаях был получен во время повторной операции (причем в удаленный диск попадал частично и трансплантат); в трех случаях материал дали глаза, удаленные по поводу далеко зашедшей глаукомы с болями. На основании своего материала Вельтер приходит к следующим выводам:

1. Патологоанатомические изменения при прозрачном приживлении пересаженной роговицы незначительны, резче они выражены при полупрозрачном и очень резко — при непрозрачном приживлении.

2. Из патологоанатомических изменений трансплантата чаще всего отмечается утолщение эпителиального покрова, реже — истончение его, вакуольное перерождение и десквамация; боуменова оболочка в большинстве случаев нор-

мального строения; собственная ткань либо мало изменена, либо отмечаются утолщение, расщепление и неправильное расположение роговичных пластинок; десцеметова оболочка сохранена больше чем в половине случаев, при этом она большей частью извита и отслоена; эндотелий отсутствует почти на всех препаратах.

3. Во всех случаях в трансплантате сохранилось больше дифференцированной ткани, чем в бельме.

4. Граница сращения трансплантата и бельма резко выражена.

5. Пленки позади трансплантата отмечены в 7 из 18 случаев, в 6 случаях они исходили из утолщенной ткани бельма.

6. Припаявшаяся к трансплантату радужка не является исходным пунктом развития соединительной ткани в нем.

7. При пересадке роговой оболочки, несомненно, имеет место истинная трансплантация ткани.

в) Копп на основании своего материала приходит также к выводу о наличии истинного приживления трансплантата роговицы при ее гомопластике у человека.

Оценивая как материал нашей школы, так и данные других авторов (среди которых особое значение имеют случаи прозрачного приживления), я считаю, что правы те авторы, которые признают истинное приживление трансплантата; клинические случаи прозрачного стойкого приживления при грубых бельмах после язвенных процессов также мало гармонируют с теорией регенерации «по каркасу». Но что регенеративные процессы в роговице могут быть очень значительны, об этом также имеются данные, например хотя бы случай Ашера.

12-летний мальчик подвергся трепанации (несквозной) по случаю своеобразного глубокого кератита, без замещения трансплантатом. Через 7 лет дефект оказался выполненным прозрачной роговичной тканью, окружность и глубокие части «остались совершенно прозрачными, и только одно тонкое колечко отделяет новообразованную роговицу от окружающих частей.

Мажито также признает настоящую трансплантацию у человека. На основании микроскопического изучения глаз животных он приходит, вопреки мнению Боннефона и Лакоста, к заключению, что в трансплантате сохраняется все, кроме собственных клеток роговицы (роговичных телец); последние заменяются клетками глаза-хозяина, причем они происходят из эпителия роговицы последнего; это мнение, совпадающее с мнением Зальцера о роли эпителия роговицы, Мажито решительно поддерживает, несмотря на его противоречие общепринятым взглядам на возможность такого рода перехода клеток эпителия в клетки мезодермы. Ашер считает взгляды Зальцера и Мажито опровергнутыми исследованиями Кузама, Вольфрума и Бемига.

II. Значительное число работ моей школы было посвящено изучению роговичного материала, применявшегося для пересадки. Д-р Скородинская составила подробную инструкцию для получения глаз от трупа и их консервации. Выяснено, что даже при неблагоприятных условиях храпения (в тепле, в воде) роговица долго противостоит гниению (Вельтер). При биомикроскопическом изучении глаз, удаленных у трупа и консервированных при температуре 2–4° выше нуля в аутокрови, в физиологическом растворе и во влажной камере, установлено, что роговица начинает мутнеть очень рано, по до 8–10-го дня, несмотря на истыканность эпителия, еще относительно прозрачна; она полупрозрачна к 15-му дню, но к 20–25-му дню уже очень мутна (д-р Петросянц); эти явления не свидетельствуют, однако, о смерти роговицы и оказываются обра-

тимыми (Вельтер, Баженова). Д-р Курышкин изучал колебания редокспотенциала (Eh) роговицы при консервации ее.

Чтобы отыскать объективный критерий, позволяющий судить о качественных свойствах сохраняемых на холоду трупных роговиц, было предпринято исследование Eh роговиц целых глаз, консервировавшихся в течение различных сроков. Ход окислительно-восстановительных процессов в переживающих роговицах характеризует их свойства. Проведенное исследование показало во всех случаях постепенное снижение Eh соответственно срокам консервации. Было также отмечено торможение этих процессов при консервации на холоду. Применение этого метода дает возможность производить сравнительную оценку различных методов консервации трупных роговиц.

III. Д-р Курышкин произвел ряд опытов по вопросу питания роговицы.

Проблема питания роговицы тесно связана с рядом научно-исследовательских и практических задач офтальмологии. Особое значение приобретает разработка этого вопроса в связи с трансплантацией роговицы. Выяснение механизма проникновения в роговицу питательных веществ проводилось в связи с изучением набухания роговицы в растворе NaCl различной концентрации. Эти исследования показали, что сила набухания коллагена роговицы настолько велика, что она свободно преодолевает осмотические и диффузионные токи жидкости. Так было установлено, что даже в насыщенном растворе NaCl вес роговицы повышается на 84 % по сравнению с первоначальным. Эти данные вполне согласуются с воззрением Шаде и Гоблера, которые считают, что важнейшую роль в процессе водного обмена играет соединительная ткань. Восприятие и отдача воды этой тканью происходят путем набухания и сморщивания коллоидных ее частей. Таким образом, можно было установить, что наряду с осмосом и диффузией способность роговицы к набуханию является основной движущей силой, определяющей приток, отток и распределение жидкостей в роговице. Вместе с этим был рассмотрен вопрос и относительно значения для питания роговицы лимбальной сосудистой сети и водянистой влаги.

Принято считать, что роговица питается со стороны лимбальных сосудов [Лебер (Leber), Мажито (Magitot), Шик (Schick), Беллярминов], однако не только у старых авторов, но и у современных [Зайдель (Seidel), Гамбургер (Hamburger), Дюк-Эльдер (Ducke-Elder)] имеются указания на возможность питания роговицы со стороны передней камеры.

После того как была выработана методика изоляции роговицы от лимбальных сосудов путем диатермического обжигания лимба, в целой серии обработанных подобным образом кроличьих глаз было констатировано следующее: при незначительных клинических изменениях в роговице патогистологически во всех случаях была обнаружена необычайно сильная вакуольная дегенерация эпителия; строма роговицы при этом страдала мало — незначительная инфильтрация ее клеточными элементами и врастание сосудов в переднюю треть роговицы.

В следующей серии опытов проводилось наблюдение за роговицами кроличьих глаз, содержимое которых удаляли, а полость заполняли легкоплавким парафином. В роговицах таких глаз, сохранивших только наружную фиброзную оболочку, происходили следующие изменения. Вначале возникало помутнение в задних слоях роговицы и десквамация эпителия в центре роговой оболочки. Вскоре в том же месте образовывался некротический очаг, который в одних случаях, инфильтрируясь, переходил в гнойную прободающую язву роговицы, а в других — давал очень небольшое по сравнению с очагами некроза бельмо;

в большей части роговицы при этом к концу наблюдения полностью восстанавливалась прозрачность. Гистологически в роговицах таких глаз спустя 2–3 месяца можно было отметить небольшую клеточную инфильтрацию, незначительное развитие рубцовой ткани в области бывшего некроза и немногочисленные сосуды. Таким образом, эти наблюдения за эвисцерированными глазами показали безусловную значимость водянистой влаги для питания роговицы. Но роговицы этих же глаз, наблюдавшихся длительно, почти совершенно оправлялись от тех изменений, которые отмечались в начальный период, становились прозрачными, имея только небольшое количество сосудов и незначительную инфильтрацию. В силу этого можно считать доказанным, что роговица, сохраняя свою прозрачность, может существовать и без водянистой влаги.

IV. Патологоанатомическим исследованием консервированной при температуре 2–4^0 выше нуля роговицы обнаружено замечательное явление: уже через несколько дней как в эпителии, так и в ткани роговицы кролика имелись значительные нарушения формы и окраски клеток. Эти явления, установленные д-ром Пупенко и дававшие повод думать о начале умирания тканевых элементов, не гармонировали, однако, с тем фактом, что куски, взятые от тех же роговиц через 5–10–30 дней (параллельные опыты Баженовой и Вельтер), при пересадке в роговицу кролика приживали, а в чашках Карреля давали культуры; это обстоятельство заставило признать обратимыми обнаруженные патологоанатомические изменения. Более того: начиная с седьмого дня, можно было заметить (Пупенко) в роговице новые клетки, которые проникали в нее с лимба. Дальнейшее изучение этого вопроса показало, что как в роговице, так и в других тканях (легкое, печень, костный мозг и др.) при консервации их при температуре от 2 до 4° выше нуля происходит не только передвижение клеток, но и размножение путем непрямого и главным образом прямого деления; получается как бы культура их в ткани. Данные Пупенко подтверждены не опубликованными еще работами заведующего патологоанатомической лабораторией Украинского института экспериментальной офтальмологии доц. Н. А. Бузни.

Размножение клеток эпителия роговицы кроличьего глаза при хранении его при температуре +15° или +37° было доказано д-ром Пучковской, работа которой выполнена (по моей теме) при кафедре гистологии Киевского медицинского института. Скородинская показала, что при хранении глаза кролика при температуре от 2 до 4° выше нуля тоже происходит размножение эпителия роговицы, но не через несколько часов, как в опытах Пучковской, а через 5 дней; значение этого факта будет освещено ниже. Указанные выше факты имеют очень большое биологическое значение, свидетельствуя еще раз о сохранении жизненных реакций роговицы и других тканей при хранении их при температуре от 2 до 4° выше нуля; факт размножения клеток организма при низкой температуре — феномен новый, до работ Пупенко не описанный.

V. Значительный интерес представляют работы по вопросу о жизнеспособности тканей при их консервации. Д-ру Баженовой удалось получить тканевые культуры роговицы взрослого кролика в чашках Карреля. Она вместе со мной получила тканевые культуры роговицы после высушивания ее до постоянного веса; культуры удавались, однако, только после немедленного размачивания высушенной роговицы.

Продолжая эту работу, Баженова получила культуры после суточного хранения высушенной до постоянного веса роговицы на холоду; для более длительного хранения высушенной роговицы необходимо высушивать ее не до

постоянного веса (что составляет потерю 73 % влаги), а лишь до потери 60,3 % воды, или до 46 % общего первоначального веса роговицы; при этом условии сохраняемая при температуре 2° даже 10 суток роговица дает культуры; далее д-р Баженова показала возможность получения культур роговичных тканей при хранении глаза при 2°, а равно и ниже 0°— при 10° и даже при 25° ниже нуля; наконец, ей удалось пересаживать кролику роговицу после высушивания и хранения на холоду. Наблюдавшиеся д-ром Баженовой многочисленные факты из области культур и пересадок консервированной роговицы (а равно и других тканей) изложены ею в связи с некоторыми литературными данными в кандидатской диссертации «Тканевые культуры роговицы».

Культивирование роговицы имеет некоторые особенности по сравнению с культивированием других тканей. Эти особенности заключаются в следующем.

а) В небольшом количестве питательной среды, окруженной таким же небольшим количеством воздуха, какое может дать выращивание тканей на покровных стеклах, может расти только эмбриональная роговица. Поэтому для культивирования роговицы взрослого животного М. А. Баженова применила чашки Карреля, которые обеспечивали условия максимального снабжения питательным материалом и кислородом.

б) Общепринятая для посева тканей величина кусочков 1–1,5 *мм* оказалась слишком незначительной для получения роста, и потому роговицу разрезали обычно на куски не менее 2–2,5 *мм* в диаметре, причем Баженовой было установлено, что хорошо растут только кусочки с остро обрезанными краями. Измятая и размозженная при разрезывании роговица, как правило, не дает роста.

Изучение роговицы, тесно связанное с проблемой пересадки роговицы, было направлено главным образом на выработку: а) способов хранения консервированной роговицы и б) методов консервирования.

Были изучены следующие способы хранения роговицы: 1) консервированной роговицы с глазом во влажной среде, 2) консервированной роговицы с глазом без увлажнения, 3) одной вырезанной роговицы, увлажненной путем предварительного промывания в рингеровском растворе или в водянистой влаге, 4) одной вырезанной роговицы, увлажненной путем испарения уложенного рядом с роговицей, смоченного рингеровским раствором ватного тампончика, 5) одной вырезанной роговицы без всякого увлажнения.

В результате было установлено, что наилучшим способом хранения роговицы при ее консервировании является хранение ее в вырезанном виде без всякого увлажнения как роговицы, так и окружающей среды и предоставление ее питанию собственными соками. Хранимая таким образом роговица сохраняет жизнеспособность при температуре от 2 до 4° выше нуля в течение 10 суток, а в единичных случаях — и после 12 суток консервирования.

Методы консервирования роговицы были изучены следующие: а) на холоду при температуре от 2 до 4° выше нуля;

б) предварительно высушенной и подсушенной роговицы при той же температуре;

в) замороженной роговицы.

Данные этих исследований таковы:

а) хранение роговицы при 2–4° оказывается достаточно благоприятным и не отзывается на интенсивности роста в пределах 1 – 10 дней, а в отдельных случаях и до 12 дней консервирования;

б) при изучении роста хранимой на холоду предварительно подсушенной роговицы оказалось, что: 1) длительное консервирование сушеной роговицы

возможно лишь при высушивании ее до потери не более 46% ее первоначального веса, что составляет 60,3 % содержащейся в ней воды; 2) жизнеспособность такой роговицы сохраняется в течение 7 суток в 50 % опытов, при консервировании в течение 8–9 суток — в 20–30 % опытов. Наблюдаемая при консервировании дальнейшая потеря в весе является препятствием к росту такой роговицы после девяти суток и делает ее мало пригодной для практических целей ввиду трудности столь точного учета потери веса, стоящего вместе с тем на грани с опасным для нее пересушиванием; 3) роговица, подсушенная до потери 15–20 % первоначального веса, сохраняет жизнеспособность в течение 10 суток консервирования, что приближает ее к нормальной роговице, перед которой она, однако, имеет то преимущество, что меньше подвергается действию микроорганизмов, для развития которых влажность является одним из важнейших условий;

в) изучение сохранения жизнеспособности роговицы при ее замораживании производилось как на роговице, вырезанной из глаза без какой бы то ни было предварительной обработки, так и на предварительно подсушенной роговице и дало следующие результаты:

1) при 3° ниже нуля замерзания роговицы не происходит и в течение 10 суток консервирования она дает прекрасный рост;

2) при 5° ниже нуля замерзания всех слоев роговицы еще не происходит, но жизнеспособность ее уменьшается и рост в культурах наблюдается в течение не свыше пяти суток охлаждения;

3) при замораживании при температуре от 6 до 10° ниже нуля роговица вся промерзает и дает рост в культурах только при условии хранения ее не дольше двух суток;

4) замораживание роговицы при 20° ниже нуля дает лучшие результаты, чем при температуре от 5 до 10° ниже нуля, даже после семи суток консервирования;

5) замораживание роговицы сопровождается высушиванием (не до губительных пределов), а также нарушением целости структуры тканей вследствие давления кристаллов льда;

6) наилучшим способом консервирования роговицы является хранение ее отдельно, без увлажнения, при температуре 3° выше нуля.

Наблюдения за ростом роговицы в культурах in vitro, проводимые при указанных выше исследованиях, показали, что не все слои роговицы принимают одинаковое участие в образовании зоны роста, и потому возник вопрос об особенностях роста послойно культивируемых тканевых элементов роговицы; поставлена была специальная работа для изучения этого вопроса.

Техника расслаивания роговицы была следующая: энуклеированный глаз кролика плотно охватывали марлевой салфеткой и острым ножом Грефе очень тщательно срезали всю эпителиальную поверхность роговицы. После этого роговицу вырезали по окружности, несколько не доходя до лимба, переворачивали срезанной стороной вниз и тем же ножом Грефе соскабливали с нее эндотелий. Если было желательно проверить рост последнего, то эпителиальную поверхность роговицы срезали возможно глубже, и эндотелий оставался на тонкой подкладке из десцеметовой оболочки и собственной ткани роговицы. Расслоенную таким путем роговицу укладывали на дно стерильных баночек и консервировали описанными выше методами.

Изучение роста отдельных слоев роговицы позволило сделать следующие выводы:

1) собственная ткань роговицы, будучи изолированной от эпителия и эндотелия, сохраняет жизнеспособность при консервировании и дает при эксплантации рост фиброцитов или фибробластов;

2) эпителиальные и эндотелиальные клетки в тканевых культурах резко отличаются по внешнему виду от клеток собственной ткани;

3) различие способов консервирования на характере клеток не сказывается и перехода их в формы, не встречающиеся в растущей культуре из свежей роговицы, не бывает.

VI. По моему предложению доц. Т. П. Шестерикова, Е. И. Гелелович, Е. Л. Розенфельд и К. М. Раппопорт предприняли изучение динамики биохимических процессов в роговице и частично в хрусталике по мере консервирования глаза. Они изучали изменения азотистого, углеводного, липоидного и минерального состава, а также окислительно-восстановительных процессов.

При постановке опытов авторы пользовались методикой консервирования, применяемой в клинике и заключающейся в следующем: бычьи глаза тотчас после доставки с бойни очищали от жировой ткани, роговицу омывали струей дистиллированной волы; все глазное яблоко, кроме роговицы, смазывали водным раствором бриллиантовой зелени и глаза помещали в кристаллизаторы, по нескольку штук в каждый. В таком виде их хранили в леднике в течение 12–14 дней при температуре 3–5°. Исследованиям глаза подвергались тотчас после доставки с бойни, затем на второй, третий, четвертый и т. д. день консервирования вплоть до 12–14-го дня.

При изучении продуктов азотного обмена авторы остановили свое внимание на следующих показателях: общий азот, азот нерастворимого белка, общий растворимый азот, азот растворимого белка, полилептидный и остаточный азот. Определение указанных ингредиентов авторы проводили общепринятыми методами посредством колориметрирования. Все расчеты произведены на сухое вещество. Если проследить изменения по дням, то оказывается, что количество общего азота, как и следовало ожидать, не изменяется по мере консервирования; небольшие колебания, имеющиеся в отдельных случаях, находятся в пределах ошибки метода. Количество азота нерастворимого белка падает начиная с пятого дня. Особенно заметно это падение при исчислении в процентном отношении к общему азоту (85 % в первый день и 77,2 % в пятый день). Это связано, конечно, с процессами распада, которые происходят в роговице при консервировании глаза.

Довольно характерны изменения со стороны общего растворимого азота: отмечается постепенное, но неуклонное увеличение количества растворимого азота до 5–6-го дня, а затем стабилизирующееся. Так как растворимый азот состоит из азота белка, полипептидного и остаточного, то увеличение его количества, возможно, обусловлено увеличением какой-нибудь из составных частей. И действительно, количество азота растворимого белка до пятого-шестого дня увеличивается, а затем уменьшается. Изменения количества полипептидного азота идут в том же направлении. Содержание остаточною азота незначительно до пятого-шестого дня повышается, а в последующие дни более резко идет кверху.

Полученные результаты свидетельствуют об определенном направлении аутолитических процессов, а именно период до пятого-шестого дня характеризуется неглубоко идущим аутолизом, связанным с пептинизацией нерастворимого белка; последующие дни консервирования (начиная с 6–7-го дня до 12–14-го) характеризуются процессами распада, сопровождающимися главным

образом разложением растворимого белка с образованием конечных продуктов.

Одновременное изучение активизации протеиназ показало, что протеиназа, действующая при pH 3,4, исчезала примерно с восьмого дня, протеиназа же, действующая при pH 7,4, сохраняла активность до конца наблюдений.

Вторая серия опытов посвящена изучению динамики продуктов углеводного обмена, для чего избраны были следующие показатели: гликоген (метод Пфлюгера), редуцирующие вещества (метод Хаггедорна — Иенсена), молочная кислота (метод Фридемана), гликолитическая и амилокластическая активность в роговице при консервировании.

Разбор материала показывает, что количество гликогена в роговице свежих глаз значительно (до 2,2 % из расчета на сухое вещество) и резко уменьшается уже на 2-й день консервирования, составляя 17 % первоначальной величины. Таким образом, уже за первые сутки роговица использует большую часть своих углеводных ресурсов. На таком уровне количество гликогена держится до 10-го дня, а затем уменьшается еще более и почти исчезает в последние дни консервирования.

Одновременное изучение содержания редуцирующих веществ указывает на значительную стойкость этого ингредиента; уменьшение их количества наблюдается лишь с 10-го дня консервирования (88 % исходной величины на 10-й день и 66 % на 14-й день). Тот факт, что редуцирующие вещества сохраняются в роговице до 14-го дня, говорит о возможности образования этих веществ при распаде мукопротеидов, которые в процессе аутолиза разлагаются с образованием необратимых углеводов. Интенсивный распад гликогена в роговице при консервировании сопровождается увеличением количества молочной кислоты. Показатели молочной кислоты постепенно возрастают, достигая высшей точки на шестой день, затем постепенно падают, достигая первоначальной величины.

Эти факты также говорят о процессах глубоко идущего аутолиза, сопровождающегося распадом углеводных веществ. Интересно отметить поведение ферментов — амилокластического и гликолитического. Первый характеризуется активностью и сохраняет ее до конца наблюдаемых сроков консервирования. Второй фермент исчезает с седьмого дня консервирования.

В третьей части опытов были подвергнуты наблюдению изменения в процессе консервирования веществ жирового происхождения. С этой целью изучалось содержание общих липидов (петролейно-эфирная вытяжка), кетоновых тел (метод Энгфельда и Пинкуссена), холестерина (метод Энгельгардта и Смирновой) и активность липазы (метод Антио).

Результаты опытов свидетельствуют о значительной стойкости общего количества липидов. Уменьшение их количества начинается только на 10-й день консервирования, когда они составляют 50 % исходной величины. Однако кетоновые тела начинают накопляться в роговичной ткани значительно раньше: уже в первые дни консервирования наблюдается значительное увеличение этого ингредиента, прогрессивно нарастающее в последующие дни (2-й день — 119 %, 5-й день — 285 %, 8-й день — 417 % исходной величины). Активность липазы сохраняется в течение всего наблюдаемого срока консервирования; последние дни (14-й) она несколько снижается (82 % исходной величины). Параллельное изучение количества холестерина в роговице указывает на постепенное, но неуклонное уменьшение его.

Таким образом, в процессе консервирования и продукты жирового происхождения подвергаются распаду.

В последующей серии наблюдений были поставлены опыты по изучению количества некоторых минеральных веществ в роговице при консервации. Минеральные вещества могут, конечно, вести себя различно в зависимости от состояния, в котором они находятся первоначально. Если они представляют собой составную часть органического комплекса, то при консервации возможно увеличение их количества в связи с повышением процессов распада. В связи с условиями консервирования целого глаза здесь возможен также переход воды и некоторых минеральных веществ из жидкости передней камеры в роговицу.

С этой целью изучали содержание воды, хлоридов, калия, кальция и неорганического фосфора в роговице при консервировании глаза. Количество воды в роговице по мере консервирования увеличивается, что объясняется прохождением жидкости передней камеры в роговицу. Одновременно происходит и значительное увеличение количества хлоридов, что объясняется той же причиной, так как жидкость передней камеры содержит значительное количество хлора. Общее количество калия и кальция почти не изменяется. Содержание неорганического фосфата возрастает. Для того чтобы выяснить, зависит ли это увеличение количества фосфата от гидролиза фосфорсодержащих соединений или от прохождения иона PO_4 из жидкости передней камеры, определяли количество фосфата в роговицах, изолированных от глаза и консервированных отдельно. И в этом случае по мере консервирования наблюдалось повышение содержания фосфата, правда, не такое значительное, как в первом случае.

Все приведенные факты говорят о том, что консервирование при 3–5° сопровождается аутолизом тканей.

В последующей серии опытов авторы считали важным проследить изменение активности окислительных ферментов и количества веществ, принимающих участие в переносе водорода. Авторы считали это важным потому, что для понимания взаимосвязи между отдельными, уже изученными звеньями обмена необходимо было выяснить роль и место окислительных процессов, связанных с выделением свободной энергии. Авторы поставили себе следующие задачи: во-первых, изучить окислительную систему хрусталика и роговицы, а во-вторых, проследить влияние консервирования на окислительные процессы. Для этого производилось определение активности кислоты (метод Бателли и Штерн для хрусталика и метод Баха и Зубковой для роговицы), пероксидазы (метод Баха), оксидазы (с нафтолом и парафенилендиамином), количества глютатиона (метод Вудварда и Фреза) и аскорбиновой кислоты (метод Тильманса).

Наличия пероксидазы и оксидазы в хрусталике и роговице не установлено, каталаза же, глютатион и аскорбиновая кислота были обнаружены. Содержание этих ингредиентов в роговице и хрусталике значительно колеблется в зависимости от сезона: в летние месяцы количество глютатиона и аскорбиновой кислоты в тканях глаза значительно больше, чем в осенние и зимние.

При консервировании активность каталазы как в хрусталике, так и в роговице при 12–14-дневном консервировании мало изменяется. Количество глютатиона общего и редуцированного постепенно уменьшается в обоих тканях, более заметно после шестого дня. Перехода в окисленную форму не отмечено. Количество общей аскорбиновой кислоты в хрусталике не изменяется, а в роговице несколько уменьшается только на 13-й день; характерен переход редуцированной формы аскорбиновой кислоты в окислительную и превалирование последней в более поздние сроки консервирования. Таким образом, глютатион и аскорбиновая кислота, являясь очень важными компонентами редокс-системы, претерпевают при консервировании различные изменения: глютатион,

играющий в свежей ткани главную роль, к концу консервирования частично разрушается, тогда на первое место выступает дегидроаскорбиновая кислота как один из главных переносчиков водорода.

На основании этого авторы заключают, что при консервировании интенсивность окислительных процессов в роговице и в хрусталике сохраняется, а следовательно, несмотря на глубоко идущий аутолиз, сохраняется и жизнеспособность этих тканей.

VII. Изучению почвы посвящен ряд работ. Д-р Петросянц исследовала чувствительность рубцовых бельм, оказавшуюся несколько пониженной; д-р Пупенко изучал патологическую анатомию дисков, которые иссекались из бельм при пересадке. Работа Вассермана была посвящена мелиорации бельм. На 48 случаях он изучил клинику приживления послойных трансплантатов при разных способах операций; из указанного числа случаев в 13 была произведена частичная сквозная пересадка, причем у девяти больных было получено прозрачное приживление трансплантата (в 5 случаях позади пересаженного кусочка образовалась пленка); так как бельма у указанных больных были неблагоприятны для первичной сквозной пересадки, данные Вассермана подтверждают практическое значение мелиорации.

VIII. Технические задачи пересадки роговицы, которым я посвятил много работ, разрабатывались также и моими учениками, которые, установив преимущества новых модификаций трепана ФМ-3 (Вассерман), доказали на эксперименте, что ручные трепаны (в частности, предложенные мной и Марцинковским) дают меньшую травму роговицы, чем заводной трепан Гиппеля (Вельтер), а также констатировали, что покрытие трансплантата конъюнктивальной лентой, ложащейся на него эпителиальной стороной, почти не травмирует трансплантат в отличие от способа Эльшнига (работа Вельтер, Орадовской, Вельтер и Марцинковского).

IX. Обработка огромного клинического материала (около 100 случаев) производилась по мере его накопления поэтапно и потребовала значительных исследований со стороны моих учеников; данные анализа наших случаев вошли в кандидатскую диссертацию Шмульяна, в работы Вельтер, Орадовской, Вассермана, Скородинской, Каменецкой и др. Эти работы, которые здесь невозможно сколько-нибудь подробно реферировать, касались всех сторон клиники пересадки роговицы: показаний, трансплантационного материала, предоперационного периода, техники операции, послеоперационного периода, статистики результатов, социального значения операции и т. д. Эти работы в связи с литературными данными позволили нам положить твердое основание для практического применения пересадки роговицы в целях борьбы со слепотой.

К данным, опубликованным мной по вопросу о показаниях к пересадке роговицы, Шмульян добавил ценные детали в отношении исследования светоощущения у слепых с бельмами; проф. Кальфа дал материал по вопросу о тектонической пересадке роговицы; д-р Хорошина собрала данные, свидетельствующие о преимуществах пересадки роговицы перед оптической иридэктомией; Каменецкая привела данные, свидетельствующие о пригодности для пересадки роговицы доноров-стариков; Вельтер и Орадовская опубликовали данные по организационным вопросам пересадки роговицы (учет слепых, учет результатов и т. д.).

Послеоперационный период особенно тщательно изучали Вассерман и Вельтер. Их работы в связи с моими наблюдениями показали, что главным фактором, служащим причиной помутнения трансплантата, является глаукома,

которая развивается не только у тех больных, у которых она была уже до операции, но и у тех, у кого ее не имелось; глаукома связана с пересадкой роговицы и является ее грозным спутником; большое влияние на судьбу трансплантата имеют также иридоциклиты. В моих работах и работах моих учеников отражены те лечебные мероприятия, которые применяет наша школа в борьбе за судьбу трансплантата: осмотерапия (проанализированная Скородинской), антиглаукомные операции (изученные Вельтер), лечебная пересадка тканей (см. ниже) и т. д. К вопросу о патологической анатомии пересаженной роговицы относятся работы Вельтер, Коппа, а также работы Волокитенко, показавшего изменения кривизны поверхности трансплантата, и Петросянц об отдаленных результатах пересадки (со сроком наблюдения до 8 лет).

Материал по тотальной пересадке роговицы, обработанный Скородинской, с описанием техники представляет дополнение к моим работам и свидетельствует о том, что применение трупного консервированного материала является важным условием для дальнейшей разработки полной пересадки роговицы; применение консервации роговицы на холоду требует изучения и в отношении гетеропластики (Скородинская).

X. По моему поручению сотрудница Украинского института экспериментальной офтальмологии Петросянц произвела ряд экспериментов с гетеропластической пересадкой роговицы у животных. По моему указанию она делала частичную сквозную пересадку собачьей роговицы, консервированной на холоду, в нормальную роговицу кошкам; в четырех случаях из 11 она получила превосходное прозрачное приживление трансплантата, проконтролированное в течение восьми месяцев.

По моему предложению Вассерман произвел ряд опытов гетеропластики роговицы у животных. При опытах (донор — курица, реципиент — кролик) выяснилось, что условия для прозрачного приживления трансплантата значительно улучшаются, если кролику предварительно пересадить консервированную кожу курицы, а роговицу курицы сохранять длительное время на холоду.

Замечу, что в нескольких случаях я прибегал к гетеропластике роговицы в прозрачную роговицу человека. Понятно, что такая пересадка была допустима только при особых показаниях. В наших случаях приходилось делать частичную сквозную пересадку роговицы со слепого глаза (с прозрачной роговицей) в бельмо другого глаза того же пациента (аутопластически). Вместо энуклеации глаза, дающего роговицу, я иссекал трансплантат, не удаляя глаза, а полученное отверстие закрывал трансплантатом из роговицы глаза курицы (2 раза) или кошки (1 раз); глаз животного сохранялся предварительно на холоду трое суток. Во всех случаях получено приживление; в случае применения роговицы кошки оно было мутное, при применении же роговицы курицы 1 раз было полупрозрачное и 1 раз прозрачное (срок наблюдения — 3 месяца).

Моя школа занималась также и другими экспериментальными работами на животных. Сюда относится работа Вельтер, доказавшей, что у кроликов возможна пересадка роговицы, консервированной 15, даже 30 дней с сохранением прозрачности. Аналогичные данные получены Вассерманом, доказавшим, что для пересадки можно пользоваться трепаном диаметром 5 *мм*. Имея в виду пересадки с оптической (а также с лечебной) целью, Вассерман изучал способы образования бельм у кроликов и нашел, что бельма наиболее удобно получать, вводя в толщу роговицы трихлоруксусную кислоту или 20%-ю взвесь извести.

Я предложил для производства ожогов роговицы (а также склеры) особый аппарат: основу его составляет пробирка, подобная пробиркам для центрифу-

ги; конец пробирки вытянут в виде конуса и срезан, благодаря чему образовано отверстие диаметром 2–4–6 *мм* (по желанию экспериментатора). В пробке (резиновой), вставляемой в верхнее отверстие пробирки, имеется два отверстия, сквозь которые проходят две стеклянные пипетки; конец одной из них, капиллярной, доходит почти до нижнего отверстия; конец другой, широкой, стоит несколько выше первого; в капиллярной пипетке набрано некоторое количество обжигающей жидкости, например серной кислоты; в широкой пипетке имеется нейтрализующая жидкость, например раствор соды. Поставив края нижнего отверстия плотно на роговицу (или кожу), выпускают из капиллярной трубки кислоту, которая и производит ожог роговицы в течение необходимого времени; затем из широкой пипетки впускается в избытке сода для нейтрализации. Аппарат оправдал себя в опытах Сайдаковского, произведенных на склере.

Близко стоящие к проблеме пересадки роговицы вопросы регенерации роговицы были объектом изучения Янык, которая на кролике, белой мыши и курице установила, что регенерация основной ткани роговицы происходит путем пролиферации роговичных клеток.

Чтобы установить выживаемость спирохеты в тканях при консервации на холоду, Вельтер и Глейберман поставили ряд опытов на кроликах; оказалось, что бледная спирохета при консервации ее в тканях на холоду претерпевает в первые же дни резкие изменения:

а) активность движений у большинства бледных спирохет исчезает после суточной консервации и вовсе отсутствует после консервации в течение четырех суток;

б) количество бледных спирохет резко уменьшается уже через день после консервации, а через 5 суток спирохеты вовсе исчезают;

в) вирулентность бледных спирохет резко падает на третьи сутки, а на четвертый день консервации инфекции при введении в testis кроликов ни в одном случае не отмечалось.

Реакция Вассермана оказывалась положительной у кроликов, зараженных сифилитическим материалом в течение первых четырех дней консервации, и отрицательной — при более длительной консервации.

Для практических целей следует пользоваться материалом, подвергавшимся консервации не менее пяти дней. Такая длительная консервация, повидимому, достаточна для предупреждения возможной инфекции сифилисом.

Как видно из изложенного, при разработке проблемы пересадки роговицы я и моя школа силой вещей должны были захватить области общей патологии, биохимии, биологии; комплексная разработка проблемы предполагается и в дальнейшем.

Из того большого количества фактов, которые дала нам клиника пересадки роговицы, я должен выделить одно явление, которое было отмечено еще в 70-х годах Гиппелем и Зеллербеком; вместе с фактом просветления трансплантата при подсадке к нему кусочка роговицы (мною эта идея описана в 1933 г.) оно послужило одним из оснований для открытия нового принципа лечения болезней. Это явление заключается в следующем: в окружности трансплантата бельмо, дотоле не поддававшееся «просветляющему» лечению, бывшее «стойким», постепенно становится все более и более прозрачным, иногда в значительной степени. Более подробно это явление будет описано во втором разделе моего обзора, посвященном лечебной пересадке тканей.

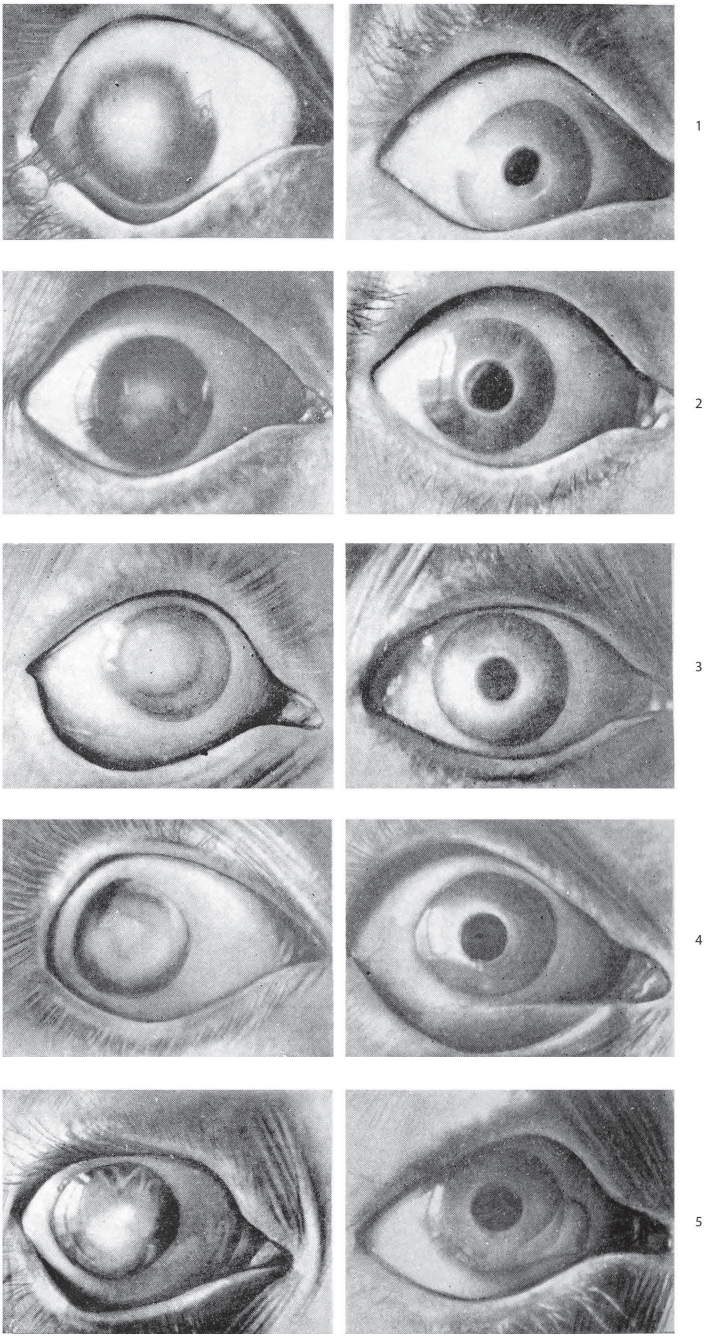

Рис. 30.

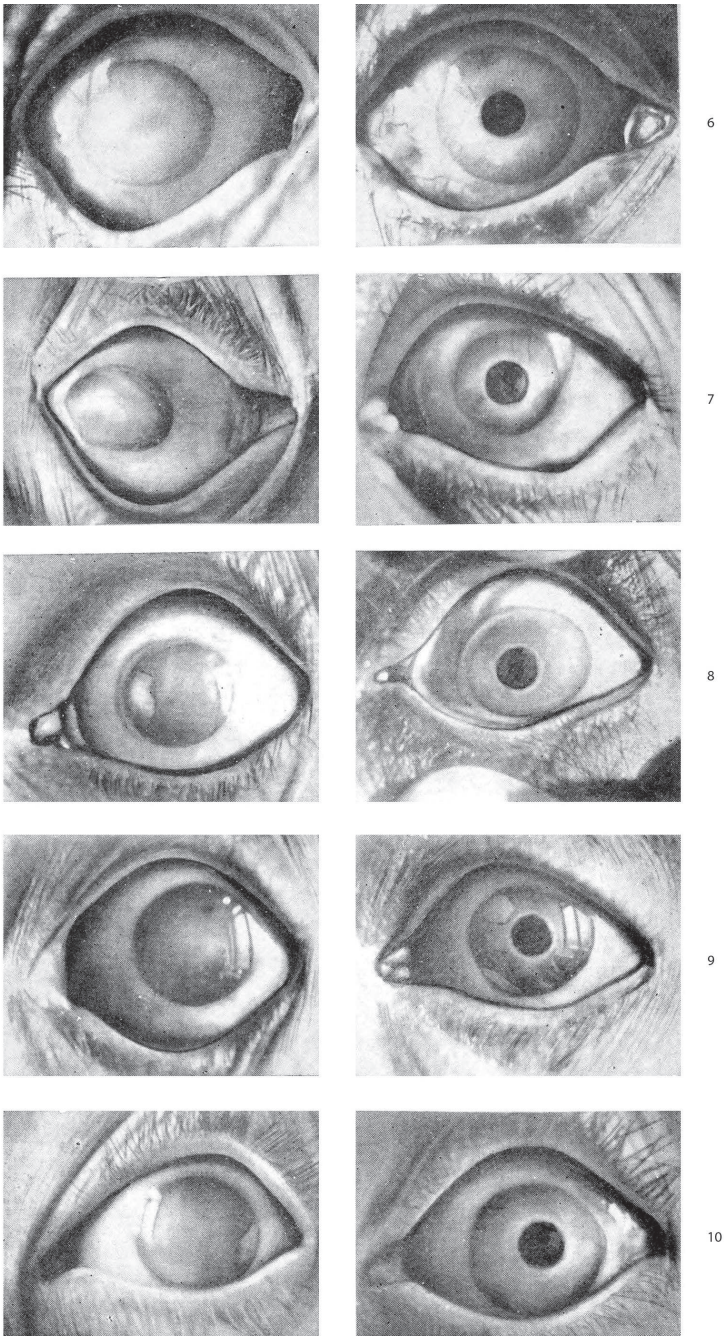

Рис. 30 (продолжение).

Случаи операций, иллюстрирующих пригодность для оптической сквозной пересадки сохраненной на холоду роговицы трупа[68]

Фамилия больного	Диагноз	Зрение		Срок наблюдения
		до операции	после операции	
К.	Паренхиматозный кератит	0,05	1,0	3 года 6 мес.
К.	» »	0,01	0,9	3 » 6 »
Л.	» »	0,04	0,25	3 » 8 »
Ч.	» »	0,01	0,5	2 года
Т.	» »	0,08	0,8	1 год 6 мес.
Г.	» »	0,02	1,0	2 года
В.	» »	0,01	0,7	3 года 6 мес.
В.	» »	0,04	0,3	3 » 6 »
М.	» »	0,01	0,4	3 » 6 »
Г.	» »	0,02	0,4	3 » 6 »
Я.	» »	0,03	0,8	4 года
Т.	» »	0,08	0,8	2 »
Г.	» »	0,06	0,25	1 год
С.	» »	0,08	0,4	3 года 2 мес.
В.	» »	0,03	0,15	3 года
К.	» »	0,04	0,15	3 »
О.	» »	0,02	0,8	2 года 9 мес.
К.	» »	0,04	0,55	2 года
К.	» »	0,05	1,0	3 года 1 мес.
Г.	» »	0,08	0,15	3 года
Т.	» »	0,06	1,0	4 »
Б.	» »	0,01	0,1	1 год 6 мес.
С.	» »	0,04	0,4	2 года
Т.	» »	0,25	0,7	2 »
О.	» »	0,04	0,8	2 года 9 мес.
Д.	» »	0,03	0,25	2 » 4 »
И.	» »	0,04	1,0	2 » 6 »
П.	» »	0,08	0,8	2 года
В.	» »	Счет пальцев на расстоянии 20 см	0,8	2 »
П.	» »	0,03	0,1	1 год 10 мес.
Г.	» »		0,1	1 » 3 »
Т.	» »	0,06	0,2	1 » 6 »

[68] В «Избранных трудах» приводится лишь часть фотографий из числа тех, что были помещены в монографии «Оптическая пересадка роговицы и тканевая терапия».

Фамилия больного	Диагноз	Зрение		Срок наблюдения
		до операции	после операции	
Д.	» »	0,08	0,72	2 года 4 мес.
П.	» »	0,04	0,09	1 год 3 »
Г.	» »	0,04	0,6	9 мес.
П.	» »	0,02	0,16	1 год 3 »
Ш.	» »	0,06	1,0	2 года
П.	» »	0,06	1,0	1 год 10 мес.
К.	» »	0,05	0,8	2 года
Я.	» »	0,03	0,3	9 мес.
Ч.	» »	0,03	1,0	1 год 10 мес.
П.	» »	0,02	0,8	9 мес. (рис. 30,1)
С.	» »	0,06	0,8	10 мес.
Д.	» »	0,04	1,0	9 »
Х.	» »	0,04	0,2	1 год
П.	» »	0,06	1,0	1 год 3 мес.
Г.	» »	0,04	0,8	10 мес. (рис. 30,2)
П.	» »	0,04	0,8	9 мес.
Г.	» »	0,03	0,8	10 »
Л.	» »	0,03	1,0	1 год
П.	» »	0,04	1,0	1 »
К.	» »	0,01	0,8	9 мес.
А.	» »	0,04	1,0	10 »
Ц.	Бленнорея	0,01	0,8	3 года 6 мес.
Т.	Язва роговицы	1/200	0,3	1 год 6 мес.
Н.	» »	0,02	0,15	1 » 6 »
Х.	» »	0,04	1,0	3 года
К.	Паренхиматозный кератит	0,04	0,15	2 »
Б.	Язва роговицы	0,04	0,65	2 года 4 мес. (рис. 30,3)
Х.	» »	0,04	0,8	1 год 4 мес.
К.	» »	0,08	0,48	1 год
К.	» »	0,02	0,16	9 мес.
Р.	» »	0,02	0,06	9 »
Ш.	» »	0,05	0,85	1 год (рис. 30,4)
Е.	» »		0,03	10 мес.
П.	» »		0,15	1 год 2 мес.
И.	» »	0,05	0,9	11 мес.
Ш.	» »	0,02	0,4	10 »

Фамилия больного	Диагноз	Зрение		Срок наблюдения
		до операции	после операции	
Ю.	» »	0,01	0,1	1 год 2 мес.
М.	» »	0,03	0,4	9 мес. (рис. 30,5)
С.	Золотуха	0,04	0,5	2 мес.
Е.	После брюшного тифа	0,01	0,4	1 год 4 мес.
Г.	То же	0,04	0,32	1 год
Б.	Скрофулезный кератит	0,04	0,6	4 года
К.	» »	0,04	0,07	2 года
Ш.	» »	0,02	0,04	9 мес.
М.	» »	0,04	0,15	2 года 2 мес.
А.	» »	0,03	0,1	9 мес.
С.	» »	0,02	0,03	9 »
З.	» »	0,035	0,2	2 года
К.	» »	0,04	0,8	1 год 3 мес.
П.	Оспа	0,04	0,1	2 года
Т.	»		0,02	1 год 6 мес.
Л.	»			3 года
П.	»	0,02	0,04	9 мес.
Х.	»	0,02	0,1	10 »
С.	Травма	0,08	0,55	2 года
В.	»		0,03	2 »
К.	»	0,01	0,9	1 год
П.	»	0,03	0,2	1 »
П.	»	0,03	0,5	1 год 6 мес.
Ж.	»		0,6	8 мес. (рис. 30,6)
С.	»		0,08	2 года
Н.	»	0,06	0,2	1 год
Д.	»	1/200	0,8	9 мес.
Р.	»	0,04	0,7	9 »
Д.	Трахома	0,08	0,15	4 года
Ш.	»	0,03	0,7	1 год
О.	»		0,01	1 »
М.	»	0,03	0,6	10 мес.
Г.	Ожог		0,15	2 года
П.	»	0,02	1,0	1 год
К.	»	0,02	0,8	1 год 3 мес. (рис. 30,7)

Фамилия больного	Диагноз	Зрение		Срок наблюдения
		до операции	после операции	
Т.	»	0,04	0,8	2 года 6 мес.
Г.	Неизвестная этиология	0,02	0,65	2 года
Н.	» »	0,02	0,3	2 года 6 мес.
А.	Неизвестная этиология	0,03	0,2	1 год 2 мес. (рис. 30,8)
Р.	» »	0,03	0,15	10 мес.
П.	» »	0,02	0,3	3 года
Т.	Язва роговицы	0,02	0,7	2 года 6 мес.
В.	Корь	0,01	0,2	1 год
С.	»		0,02	1 »
С.	Дегенеративное бельмо	0,03	0,2	1 год 6 мес.
Б.	» »	0,02	0,05	10 мес.
Г.	Туберкулезный кератит	0,04	0,8	10 мес. (рис. 30,9)
С.	Малярия	0,02	0,03	9 мес.
Д.	Скрофулез	0,03	0,2	2 года 9 мес.
Д.	Корь	Движение руки	0,01	2 года
О.	Оспа	0,015	0,02	1 год
Б.	Неизвестная этиология		0,01	9 мес.
Д.	Травма	Счет пальцев	0,05	1 год 4 мес.
С.	Язва роговицы	0,04	0,5	2 года
Д.	Травма	0,02	0,4	1 год 6 мес.
Л.	Паренхиматозный кератит	0,03	0,7	1 » 6 »
С.	Травма	1/200	0,08	2 года 6 мес.
Н.	»	0,06	0,8	3 года
Ш.	Паренхиматозный кератит	Движение руки	0,03	3 »
И.	Скрофулез		0,3	2 года 6 мес.
К.	Травма	0,15	1,2	1 год
Ч.	Паренхиматозный кератит	0,03	1,0	1 год 10 мес. (рис. 30, 10)

Несколько случаев рубцовых бельм с наблюдением по нескольку месяцев

Н.	Язва роговицы	0,04	0,4	7 мес.
Л.	» »	1/180	0,01	6 »
П.	Малярия	0,02	0,25	7 »
М.	Трахома	0,03	0,5	5 »
К.	Скрофулез	0,05	0,6	6 »
Л.	Оспа	0,02	0,1	6 »
А.	Дегенеративный кератит	0,03	0,25	6 »

Случаи пересадки роговицы у бойцов красной Армии

П.	Ожог роговицы	0,03	0,2	1 год 2 мес.
П.	» »	0,075	0,4	7 мес.
С.	Травма	Движение руки	0,2	7 »
Д.	Ожог роговицы	Движение руки, правильная проекция света	0,7	1 год 7 мес.
Д.	» »	Движение руки, правильная проекция света	0,03	1 год 1 мес.
В.	Травма	Проекция света правильная	0,1	7 мес.

БОЛЕЗНИ РОГОВОЙ ОБОЛОЧКИ И СКЛЕРЫ[69]

БОЛЕЗНИ РОГОВОЙ ОБОЛОЧКИ

Предисловие

Болезни роговой оболочки представляют собой весьма важный отдел заболеваний органа зрения, ибо являются частой (а в СССР — главной) причиной слепоты и слабости зрения, приводящих к инвалидности. Изучение поражений роговицы — насущная практическая задача всякого врача. Оно интересно для него и с теоретической стороны. Так как наблюдение патологических процессов в бессосудистой прозрачной ткани роговицы представляется высоко поучительным, в особенности при пользовании новыми методами исследования (бинокулярная лупа, микроскопия живого глаза), ознакомление с литературой о современном состоянии вопроса, касающегося болезней роговицы, является существенной составной частью такого изучения, но, к сожалению, оно затруднено тем, что казуистический и экспериментальный материалы, из которых строится учение о болезнях роговицы, чрезвычайно велики и еще далеко не классифицированы. В настоящую работу вошли в более подробном описании хорошо выраженные формы болезней; редкие и малоизученные заболевания упомянуты лишь вкратце или совсем опущены. На первый план выдвинуты клинические наблюдения. Данные, получаемые при микроскопии живой роговицы, не вошли в настоящую работу ввиду слишком специального их характера.

КЕРАТИТЫ

ОБЩАЯ ХАРАКТЕРИСТИКА КЕРАТИТОВ

Если мы попробуем проследить, как проявляются при кератитах основные признаки воспаления, го не найдем возможности установить клиническими методами полностью всю их цепь, а некоторые из звеньев ее окажутся, благодаря своеобразию строения воспаленной ткани, значительно модифицированными.

Calor — повышение температуры воспаленной роговицы — практически недоступен нашим клиническим методам.

---

[69] Раздел из книги Беллярминова и Мерца «Учебник глазных болезней», т. II, 1929, написанный В. П. Филатовым.

Rubor — краснота, казалось, бы, в силу бессосудистости ткани должен был бы также отсутствовать, но мы встречаем его в измененной форме — либо в виде перикорнеальной инъекции, либо в виде врастания сосудов в ткань роговицы, имеющего место при многих формах кератитов.

Перикорнеальная инъекция происходит вследствие воспалительной гиперемии сосудов вокруг роговицы, проходящих и дающих сплетения в конъюнктиве, подконъюнктивальной ткани и в толще склеры (поверхностная и глубокая перикорнеальная инъекция). Перикорнеальная инъекция является неизменным спутником любого кератита, и глаз, пораженный этим заболеванием, краснеет вокруг роговицы, причем инъекция, розовая или алая при поверхностном своем характере, приобретает фиолетовый оттенок, если она глубокая. При сильном воспалении перикорнеальная инъекция может быть очень широкой, но характерным для нее, в отличие от покраснения глаза при конъюнктивитах, является то, что по направлению к экватору глаза она прогрессивно ослабевает, тогда как краснота, переходящая на конъюнктиву склеры с воспаленной конъюнктивы переходных складок, становится слабее по мере приближения к роговице. Не всегда кольцо перикорнеальной инъекции окружает всю роговицу, иногда наблюдается только частичная перикорнеальная инъекция. В некоторых случаях, наконец, перикорнеальная инъекция видимо отсутствует; это может случиться вследствие того, что кератит либо только намечается, либо очень слаб по силе, либо уже заканчивается, затихает; в этих случаях иногда можно выявить инъекцию, сделав легкий массаж глаза пальцем через веки и сравнив состояние глаза с соседним. Перикорнеальная инъекция является одной из главных основ общего диагноза кератита и одним из весьма существенных элементов для суждения о течении процесса.

Развитие сосудов в роговой оболочке происходит путем врастания их со стороны сосудистой сети лимба или со стороны глубоких склеральных сосудов. В первом случае сосуды проходят в поверхностных слоях роговицы, во втором — в глубоких. Развитие роговичных сосудов при одних формах кератитов не встречается совершенно, в других они являются непременной составной частью клинической картины (таковы, например, сосуды при трахоматозном паннусе) или очень частым элементом ее (например, при паренхиматозном кератите); наконец, сосуды легко развиваются в регрессивном периоде кератитов, когда происходит рассасывание воспалительных очагов и замещение их грануляционной тканью.

Количество новообразованных сосудов колеблется в пределах от нескольких веточек до такой густой щетки их, что роговица становится кирпично-красной; по окончании воспаления сосуды, как правило, исчезают, но иногда часть их можно обнаружить в роговице и многие годы спустя.

Tumor — воспалительная припухлость, обусловленная инфильтрацией, гиперемией и отеком ткани, — определяется в тканях других органов на глаз и на ощупь по увеличению объема и изменению плотности воспаленного участка. На роговице мы только редко можем заметить припухлость воспаленного участка; но главное, что нам бросается в глаза, — это потеря прозрачности воспаленной области роговицы, происходящая вследствие инфильтрации и отека ее ткани (а в отдельных случаях — и прорастания сосудами).

Распространение помутнения. Воспалительное помутнение может распространяться по всей роговице или по большей части ее площади. Такие помутнения наблюдаются при некоторых глубоких кератитах, при механических повреждениях роговицы, ее тепловых и химических ожогах. В других случаях

помутнения занимают отдельные участки роговицы; между ними роговица сохраняет прозрачность полностью или почти полностью. Величина помутнений разнообразна — от точки до нескольких миллиметров. Ограниченные помутнения могут быть одиночны или множественны (до 50 и более) и располагаются то в центральных, то в периферических частях роговицы. Границы помутнений в одних случаях резки, в других расплывчаты; форма их может быть самая разнообразная: встречаются круглые помутнения, полосчатые, полулунные, древовидные и даже кольцевидные.

Цвет помутнения бывает серый и желтый. Серый цвет характеризует так называемые простые, негнойные кератиты. Эти кератиты в значительном большинстве случаев не приводят к тяжелым разрушениям роговицы; однако и среди простых кератитов встречаются формы, ведущие к тяжелым последствиям. Желтоватый или желтый тон инфильтрата характеризует, как правило, гнойные кератиты, при которых разрушительные процессы, за редкими исключениями, угрожают роговице в значительно большей степени, чем при кератитах простых. Обычно гнойные кератиты по своей патологоанатомической основе подобны флегмонозным процессам в других отделах организма, но иногда они носят характер абсцесса.

Локализация помутнения по глубине. Воспалительное помутнение роговицы может располагаться: а) поверхностно; в одних случаях дело ограничивается инфильтрацией только эпителия роговицы; в других инфильтрат располагается между эпителием и боуменовой оболочкой; наконец, он может локализоваться непосредственно под нею; б) глубокой инфильтрацией считают обычно ту, которая локализуется уже в самой паренхиме роговицы вплоть до ее эндотелия. Определение локализации инфильтрата лучше всего удается при помощи осмотра в бинокулярную лупу. Локализация инфильтрата по глубине является одним из основных моментов для классификации кератитов, однако им не следует пользоваться без оговорок; дело в том, что поверхностный кератит может захватить глубокие слои роговицы и обратно: глубокий кератит может достигнуть поверхности ее. Для классификации важно знать, где начинается кератит — с поверхности или из глубины. Действительно, кератиты, начавшиеся с поверхности или из глубины, представляют собой две большие группы, резко отличающиеся друг от друга по течению, этиологии и судьбе инфильтрата, о чем будет сказано ниже.

Состояние поверхности роговицы. Над областью инфильтрации эпителий роговицы обычно подвергается изменению. При поверхностных кератитах он теряет свою зеркальность; он может быть приподнят находящимся под ним инфильтратом или отслаиваться в виде пузырька скопившейся под ним экссудативной жидкостью; он легко слущивается, что нередко знаменует собой начало язвы, о чем будет сказано ниже. Слущивание эпителия при незначительных степенях может быть просмотрено; полезным приемом для распознавания служит впускание красящих растворов, которые окрашивают область слущивания. Наиболее ходовым средством является вкапывание 2%-го раствора флуоресцеин-калия (зеленоватое окрашивание дна слущивания), средство это безвредно.

При глубоких кератитах эпителий в большинстве случаев становится отечным, как бы истыканным.

Обратное развитие инфильтрата. Достигнув вершины своего развития (по насыщенности и распространению), роговичное помутнение может подвергнуться рассасыванию вплоть до полного просветления роговицы, что бывает во всех тех случаях, в которых в области очага воспаления не было сколько-

нибудь значительных явлений некроза; в противном случае остается стойкое помутнение роговицы. Полное просветление наблюдается нередко при глубоких кератитах; оно наступает и при поверхностных кератитах, если боуменова оболочка не была разрушена.

Рассасывание помутнения может протекать в типичных формах: таково, например, периферическое просветление роговицы при паренхиматозном кератите. Нередко в период рассасывания инфильтратов в них врастают сосуды, глубокие или поверхностные, в зависимости от локализации инфильтратов.

Язва роговицы. При глубоких кератитах почти никогда не наблюдаются изъязвления поверхности роговицы. Некротические процессы бывают в толще роговицы и при них, но в ничтожной степени; бывают при глубоких кератитах иногда изъязвления задней поверхности роговицы (ulcus corneae internum); изъязвление же передней поверхности роговицы характеризует собой почти исключительно поверхностные (начавшиеся поверхностно) кератиты; при них наклонность инфильтрированной ткани роговицы к распаду и изъязвлению чрезвычайно велика. В клиническом отношении язвы, появляющиеся при простых кератитах, отличаются по своему течению и силе от таковых же при гнойных кератитах, но здесь, в этом общем разделе о кератитах, возможно только нарисовать общую картину изъязвления роговицы. Начало язвы обозначается прежде всего слущиванием эпителия, к которому присоединяется распад ткани роговицы; дно образовавшейся язвы представляется инфильтрированным, непрозрачным, серым или желтым, в зависимости от характера процесса. Надо заметить, что, начавшись из простого инфильтрата, язва может перейти в гнойную (при добавочной инфекции); дно язвы может быть гладким или неровным, края ее могут быть инфильтрированными, иногда один из участков ее края представляется валикообразно утолщенным (пневмококковая гнойная язва), и в этом месте язва распространяется по площади роговицы (прогрессивный край). Иногда язва распространяется более или менее равномерно во все стороны; иногда она имеет причудливый, извилистый вид (древовидный кератит); иногда язва ограничивается разрушением только части роговой оболочки; в других случаях разрушается вся поверхность роговицы. О последствиях язв (как и кератитов вообще) будет сказано ниже. Кроме распространения вширь, язва может разрушать роговицу и вглубь. Когда изъязвление доходит до десцеметовой оболочки, то последняя обычно лопается и передняя камера опорожняется, причем в отверстие язвы проникает радужная оболочка, которая ущемляется в язве и обычно выпячивается над поверхностью язвы в виде бугорка (prolapsus iridis). При этом в одних случаях образуется так называемая передняя синехия (спайка радужки с роговицей) или стафилома (о чем см. ниже); в других — воспаление переходит с роговицы на радужку, что ведет к ириту и хориоидиту. В случае гнойной инфекции процесс легко может закончиться панофтальмитом. Если при сквозном изъязвлении роговицы десцеметова оболочка не лопается, она выпячивается из язвы в виде прозрачного пузырька (грыжа десцеметовой оболочки — descemeto cele).

Достигнув максимального развития, язва роговицы подвергается репарационному процессу, который, помимо ослабления общих признаков воспаления, сказывается прежде всего в ее очищении; цвет инфильтрата становится менее грязным (теряет желтый оттенок, если процесс был гнойный), ширина его по краям язвы уменьшается; дно язвы начинает приобретать блеск вследствие того, что эпителий с краев роговицы спускается в язву и покрывает ее. Покрытое эпителием дно язвы подымается выше и выше вследствие того, что под

эпителием развивается грануляционная ткань, переходящая в соединительнотканные волокна, заменяющие собой разрушенную паренхиму роговицы. Этот процесс подэпителиального выполнения язвы оканчивается тогда, когда дно язвы сравняется с поверхностью роговицы; иногда, впрочем, наблюдается избыточное развитие соединительной ткани с образованием гипертрофированного рубца. О бельмах, образующихся на месте язвы, будет сказано ниже. В некоторых случаях, в особенности при кератитах негнойных (например, при ulcus rodens, acne rosacea и т. д.), в язве наряду с прогрессированием наблюдаются одновременно и процессы репарации; в процессах обратного развития язвы нередко принимают участие поверхностные (иногда глубокие) новообразованные сосуды.

Сопутствующие явления со стороны передней камеры и радужки. Симптоматология кератитов не ограничивается только теми явлениями, которые наблюдаются в пределах самой роговицы и ее окружности. К кератиту, как правило, присоединяется целый ряд симптомов со стороны органов и тканей переднего отдела глаза; сюда относится прежде всего появление ирита (и циклита). Радужка, даже и при незначительных кератитах, под влиянием диффундирующих через водянистую влагу из очага воспаления токсинов легко подвергается гиперемии и воспалению; последнее, особенно легко развивающееся при глубоких кератитах и гнойных кератитах (как глубоких, так и поверхностных), может быть выражено в различной степени и нередко ведет к заращению зрачка с его тяжелыми для глаза последствиями.

В некоторых случаях ирит и циклит являются не последствием, а спутниками кератита, возникающими параллельно с ним (при некоторых формах глубоких кератитов). При кератитах в передней камере нередко наблюдается появление экссудата в форме диффузной мути или осадков на задней поверхности роговицы (в виде точек и пятен) и в углу передней камеры (hypopion). Hypopion состоит из скопления гнойных клеток, которые образуют на дне камеры желтый мениск; верхняя его граница может подниматься до области зрачка и выше; верхняя граница гипопиона может менять свое положение в зависимости от наклона головы. Гипопион образуется вследствие выхода лейкоцитов из сосудов радужки под влиянием упомянутой выше диффузии токсинов. Как правило, он наблюдается при гнойных кератитах; замечательно, что гипопион всегда стерилен, если не было прободения дна язвы.

При кератите наблюдается рефлекторное раздражение двигательного аппарата век, выражающееся в сужении глазной щели или блефароспазме.

Dolor — боль является очень частым спутником воспаления роговицы, что понятно, так как роговица богата чувствительными нервами. От легкого чувства жжения или «засоренности» глаза до невыносимой режущей боли, лишающей больного всякого покоя, существуют самые разнообразные переходы. Боли зависят не только от раздражения роговичных нервов, но и от участия чувствующих нервов радужки и цилиарного тела, если эти органы вовлечены в страдание, как это нередко бывает. Боли могут локализироваться не только в глазу, но и иррадиировать в висок и в лоб. К боли же надо отнести и ту светобоязнь, которая, как правило, бывает при всяком кератите.

Последнее звено из цепи проявлений воспалительного процесса — нарушение функции (functio laesa) — как правило, резко выражено при кератитах.

Уже боль и светобоязнь являются факторами, мешающими пациенту пользоваться своим больным органом; этому же нередко способствует наличие рефлекторного блефароспазма и рефлекторного обильного слезоотделения, веду-

щего к слезотечению. Но главной причиной нарушения функции глаза является нарушение прозрачности роговицы. Помутнение, если оно занимает зрачковую область роговицы, препятствует проникновению лучей света через зрачок, и зрение падает столь сильно, что иногда глаз сохраняет лишь светоощущение.

Из перечисленных явлений, составляющих общую картину кератита, основными надо считать помутнение роговицы при наличии перикорнеальной инъекции. Более или менее длительное отсутствие одного или другого из этих двух признаков исключает диагноз кератита, но, конечно, только при условии применения достаточных методов исследования роговицы (бинокулярная лупа, микроскопия живого глаза); остальные признаки, прямые или сопутствующие, не являются обязательными для диагноза, но они могут помогать ему, а также суждению о характере и течении процесса.

Течение кератитов весьма разнообразно: наряду с острыми формами, продолжающимися одну-две недели, встречаются подострые формы, тянущиеся месяцами (например, глубокие кератиты), и, наконец, хронические формы, длящиеся годами (туберкулезное поражение роговицы и др.). Для некоторых кератитов характерна их наклонность к рецидивам (таковы, например, герпетические и фликтенулезные кератиты).

ПОСЛЕДСТВИЯ КЕРАТИТОВ

Самым обычным последствием кератитов являются так называемые бельма, т. е. стойкое, остающееся навсегда помутнение роговицы.

По степени непрозрачности различают три рода помутнения: едва заметное; нежное, как дымка, помутнение, носящее название Nubecula (облачко); несколько более непрозрачное, но все же просвечивающее помутнение, называемое Macula corneae (пятнышко). Эти нежные помутнения развиваются на местах изъязвлений вследствие замещения дефектов регенерированными пластинами роговицы; регенерированные элементы не имеют той правильности формы и расположения, какие свойственны нормальной ткани роговицы, почему лучи света и не проходят сквозь них вполне хорошо; в области такого пятнышка всегда имеется неправильный астигматизм, который можно объективно установить при помощи кератоскопа. Если пятнышко находится на периферии роговицы, оно не влияет на зрение; локализированное против зрачка, оно может несколько понижать его. Если потеря вещества роговицы при изъязвлении ее или ранении была более обширна, то протекают два процесса: в ничтожной степени регенерация и в значительной степени развитие соединительной ткани или рубца; рубцовая ткань на месте бывшего дефекта оказывается не прозрачной для лучей света и представляется в виде густо-белого или серого пятна, которое носит название Leucoma corneae (бельмо) в тесном смысле этого слова. Кроме рубцовой ткани, в бельме могут оставаться довольно продолжительное время остатки инфильтрата, и благодаря рассасыванию его бельмо может в некоторых случаях несколько просветляться; рубцовая же ткань не рассасывается. В бельме нередко остаются кровеносные сосуды, развившиеся в регрессивный период кератита; они иногда очень густы и крупны; если бельмо частичное, то иногда сосуды идут к бельму через оставшиеся прозрачными участки роговицы.

Развитие рубцовой ткани всегда бывает при язвах роговицы, но оно возможно также и при неязвенных кератитах, протекающих в толще роговицы (паренхиматозный кератит); в этих случаях соединительная ткань замещает

некротические участки; но обычно при этих условиях помутнение зависит главным образом от оставшегося инфильтрата и склероза пластин роговицы.

Бельма роговицы, развившиеся на месте ее язвы, могут занимать всю зрачковую область (центральные бельма) или часть последней, или же периферические части роговицы, ограничиваясь иногда только ее краем; иногда бельмо занимает всю площадь роговицы (тотальное бельмо). Бельмо может занимать всю толщу роговицы, что бывает при сквозных ее язвах; если же язва, или разрушение роговицы, была поверхностной, то задние слои роговицы могут остаться прозрачными; во время рубцевания глубоких и сквозных язв свежее, еще не ставшее плотным бельмо может уступить напору водянистой влаги и выпятиться, вследствие чего образуется так называемое бельмо эктатическое; иногда рубцовая ткань образуется в избытке, и тогда поверхность бельма выдается в виде бугра. Полное бельмо может быть уплощено, что бывает тогда, когда обширная сквозная язва заживает при условии пониженного внутриглазного давления (например, если произошло выпадение хрусталика и стекловидного тела). На месте бельма боуменова оболочка отсутствует (она не способна к регенерации); при сквозных бельмах обычно отсутствует и десцеметова оболочка. Если язва не разрушила ее, то она выпячивается из язвы вперед и может долго оставаться ущемленной в ткани бельма, не покрываясь эпителием, в виде прозрачной площадки или бугорка (descemeto cele), но обычно она лопается, что ведет к образованию фистулы.

Форма бельм может быть разнообразной, но обычно они бывают круглыми или в виде полос, повторяя в общем форму изъязвления. В тех случаях, когда рубцовая ткань развилась при заживлении ранения роговицы, нанесенного режущим телом, она имеет вид полосы и именуется Cicatrix corneae; в некоторых случаях — во время рубцевания язвы при одновременном изъязвлении окаймляющей роговицу конъюнктивы — последняя нарастает на язву и оказывается припаянной к бельму наподобие птеригиума, от которого этот ложный птеригиум отличается в некоторых случаях тем, что занимает необычное место (не у внутреннего края роговицы), и тем, что форма его не треугольная, а прямоугольная или полулунная.

В тех случаях, когда язва была сквозная, радужная оболочка может ущемиться в отверстии, что происходит вследствие того, что водянистая влага задней камеры в момент опорожнения передней камеры выталкивает радужку в отверстие язвы. В одних случаях радужка заращивается в бельме, которое в этом случае будет иметь соответственно ущемлению темную аспидную окраску; получается так называемая передняя синехия радужной оболочки; самое бельмо в этом случае получает название сращенного бельма; радужка при своем выпадении может ущемиться таким образом, что водянистая влага проникает в ущемление, как в мешок, и выпячивает радужку в виде округлого бугорка. Радужка постепенно пронизывается фибробластами и превращается в пигментированный выпяченный рубец — так называемую стафилому; она может быть частичной или же, если была разрушена вся роговица, полной; в этом случае стафилома имеет вид шишки аспидного цвета, которая может быть настолько большой, что выпячивается из глазной щели и плохо закрывается веками. Толщина стафиломы иногда очень незначительна, иногда, наоборот, избыточна. При сквозных изъязвлениях отверстие язвы может превратиться в фистулу не только благодаря ущемлению десцеметовой оболочки, но и вследствие ущемления радужки и сумки хрусталика. В редких случаях передняя синехия может образоваться и без прободения роговицы: так, она может быть спаяна при по-

мощи экссудата с задней поверхностью роговицы (при глубоком кератите, при наличии некроза десцеметовой оболочки).

Иногда при прободающих язвах соприкосновение передней сумки хрусталика с дном язвы может повести к помутнению и утолщению его передней сумки (сумочная катаракта).

Простые бельма обычно не угрожают дальнейшей судьбе глаза. Если в последнем и происходят те или иные изменения, то не вследствие наличия бельма, а как осложнение кератита или как последствие осложнившего его иридоциклита; но при сращенных бельмах нередко развивается последовательная глаукома. При полной стафиломе глаукома обязательна, так как путь оттока водянистой влаги окончательно прерван — пространством за стафиломой является не передняя, а задняя камера; если иногда давление в стафиломатозных глазах не представляется резко повышенным, то это объясняется, вероятно, атрофическими изменениями в цилиарном теле и уменьшением продукции водянистой влаги. Ущемление радужки, в особенности если имеется частичная стафилома, является иногда воротами для инфекции глаза вследствие того, что эпителий над местом ущемления тонок и легко слущивается. Последствия инфекции — иридохориоидит или панофтальмит. Та же опасность угрожает глазу при наличии фистулы, которая то открывается, причем глаз становится мягким, то непрочно закрывается эпителиальной пробкой. Полная стафилома в конце концов на своей поверхности изъязвляется и из глаза через отверстие язвы выпадает хрусталик и стекловидное тело (глаз «вытекает»), что в связи с экспульсивной геморрагией ведет к атрофии глаза; или же при этом выпадении происходит инфекция внутренних оболочек глаза, тоже с исходом в атрофию.

В тех случаях, когда изъязвления роговицы не было — именно при глубоком кератите, все же могут, как было указано выше, оставаться стойкие помутнения ее из-за рубцового замещения некротизированных пластинок, склероза их и остатков инфильтрата. В таком помутнении могут всегда остаться и кровеносные сосуды; важной особенностью такого бельма, развившегося после глубокого кератита, является то, что в нем обязательно сохраняются прослойки здоровых роговичных пластинок; сохранение их в бельме, развившемся после язвы, тоже иногда наблюдается. Бельмо после глубокого кератита может быть очень густым — настолько, что радужка не видна; оно может быть выпячено; это явление объясняется тем, что вследствие долгого и тяжкого воспаления роговица теряет свою сопротивляемость и растягивается под влиянием внутриглазного давления, особенно если последнее было повышено. В очень редких случаях бельмо после паренхиматозного кератита может быть сращено с радужкой: последняя припаивается к задней поверхности роговицы, к месту некроза десцеметовой оболочки, экссудатом.

Из последствий кератитов, вызывающих нарушение прозрачности роговицы, следует упомянуть также о тех экссудативных отложениях, которые образуются на задней поверхности роговицы и, организуясь, обращаются в соединительную ткань.

Бельма оказывают огромное влияние на зрение. Самое большое влияние на него оказывают, понятно, полные бельма и полные стафиломы: при наличии таковых предметного зрения нет и сохраняется (при отсутствии осложнений) только светоощущение при правильной проекции. Если бельмо не полное, но занимает всю зрачковую область, то острота зрения может быть равной опять-таки только светоощущению или в некоторых случаях различению движения руки в боковых частях поля зрения; если бельмо оставляет часть зрачко-

вой области свободной, то через незакрытую часть зрачка глаз может видеть довольно хорошо, но при ограничении поля зрения. При бельмах периферических, теоретически говоря, можно было бы ожидать нормального зрения. Так оно и бывает в отдельных случаях; но обычно периферическое бельмо искажает правильность формы поверхности роговицы, вызывая неправильный астигматизм, что также отражается на зрении.

Распознавание бельм в громадном большинстве случаев не представляет затруднений. Дифференцировать их приходится главным образом с инфильтратами при негнойных кератитах. Основа для распознавания — отсутствие перикорнеальной инъекции при первых и наличие ее при вторых; далее, при кератите, если он язвенный, имеется потеря вещества; язва, пока она не покрылась эпителием, не блестит и окрашивается флуоресцеином; на бельме блеск восстановлен, хотя отражение светлого объекта (окна и т. н.) и искажено; потери вещества нет, и флуоресцеин не окрашивает бельма. Глубокие инфильтраты отличаются от бельм, оставшихся после язв, по наличию своеобразной матовости роговицы и истыканности ее поверхности; вообще говоря, бельма резче очерчены, чем инфильтраты. Могут встретиться затруднения, когда язва покрылась эпителием и почти выполнилась; в этом случае внимательное исследование обнаружит так называемую фасетку — уплощение роговицы в области язвы.

Бельма как источник слепоты представляют огромную опасность в социальном отношении. По статистике проф. Головина, они составляют 12 % слепоты; но, в сущности, на их же долю падают и те 20 % слепоты, которые являются следствием трахомы, и те 6 %, которые зависят от бленнореи новорожденных. Таким образом, из общего числа слепых своим несчастьем обязаны бельмам около 38–40 %.

Кроме влияния на зрение, бельма имеют еще и косметическое значение. Наличие бельма, в особенности полного, да еще со стафиломой, сильно обезображивает больного и является для него источником неприятных моральных переживаний; нередко бельмо является помехой в вопросах брака и т. п. Кроме того, оно имеет значение чисто профессиональное, мешая своему обладателю исполнять свое ремесло (например, артисту на сцене и т. п.).

Из других последствий кератитов следует указать на некоторые осложнения их. Так, иногда при кератитах развивается (независимо от передних синехий) глаукома. Причиной ее является или закрытие угла камеры экссудатом, или распространение воспаления на фонтаново пространство, или же заращение зрачка.

Иногда кератит из-за сопутствующего или последовательного поражения внутренних оболочек заканчивается атрофией глаза.

Предсказание при кератитах всегда серьезно; правда, некоторые формы глубоких, а также поверхностных кератитов, как правило, кончаются благополучно, но переход даже легкого простого кератита в гнойный не является редкостью, что и заставляет относиться к каждому кератиту, как к серьезной болезни, которая может повести к ухудшению зрения; в особенности это относится к случаям кератитов, с самого начала имеющих тяжелый деструктивный характер. Таковы, например, гнойные язвенные кератиты, при которых полная потеря зрения наблюдается часто. Предсказание при кератите в значительной степени зависит от причины, вызвавшей его.

ЭТИОЛОГИЯ

Самое крупное место среди этиологических моментов, вызывающих воспаление роговицы, занимает инфекция последней.

Инфекция может попасть в роговую оболочку различными путями: а) экзогенно, б) эндогенно, через кровеносную систему и в) вследствие перехода инфекционного воспаления с соседних тканей.

От экзогенной инфекции, под которой мы разумеем инфекцию, попадающую на роговицу из внешнего мира и из содержимого конъюнктивального мешка, роговая оболочка до известной степени защищена своим эпителием, с гладкой поверхности которого слеза хорошо смывает попадающие на него инфекционные начала. Защита эта имеет, однако, свои пределы: если эпителий поврежден (например, инородным телом) или питание его по тем или иным причинам нарушено, то микробы, в особенности если они сильно вирулентны, легко преодолевают преграду и инфицируют роговицу. Причины, обусловливающие инфекцию экзогенного характера, могут быть весьма разнообразными. Инфекцию могут занести непосредственно в роговицу повреждающие ее инородные тела, несущие на себе микробов. Характер процесса, возникающего при этом, определяется видом микроба и его вирулентностью, с одной стороны, и сопротивляемостью ткани роговицы — с другой. Кератиты подобного происхождения бывают простые или гнойные, и почти всегда они начинаются с поверхностных слоев роговицы; лишь в виде исключения инфекция при ранении попадает прямо в глубокие слои роговицы, вызывая там начало процесса. Обычно экзогенную инфекцию вызывают стафилококки, стрептококки и многочисленные другие микробы; особенно опасен пневмококк; типическая картина, вызываемая им, описана будет ниже. Экзогенная инфекция роговицы из содержимого конъюнктивального мешка может происходить различными способами. В одних случаях содержимое конъюнктивального мешка является лишь передаточным пунктом для микробов, попадающих в конъюнктиву извне или с кожи и краев век, в особенности при патологических их состояниях (язвенные блефариты, абсцессы и т. п.); в других случаях оно само является источником инфекции, так как нередко даже нормальная конъюнктива, а тем более воспаленная, является почвой, на которой живут патогенные микробы. И в этом, и в другом случае для внедрения инфекции в роговицу, как правило, необходимо нарушение жизнедеятельности эпителия вследствие привходящей причины (операционное вмешательство, легкие ссадины при трении и т. д.). Иногда условия для повреждения роговицы вызываются патологическими состояниями глаза: так, роговица легко инфицируется при недостаточном закрытии глазной щели (паралич круговой мышцы век или при завороте края век и трихиазе, трении ресниц по роговице). Гораздо легче инфицируется роговица экзогенно при патологическом состоянии конъюнктивы и слезного мешка. Дакриоцистит является частой причиной возникновения поверхностных, по преимуществу гнойных кератитов тяжелого течения. Орошаемая изо дня в день гноем, поступающим из слезного мешка на конъюнктиву, обычно воспаленную, роговица при случайной, едва заметной, быть может, травме легко делается жертвой кишащих в гное микробов. Борьба тканей роговицы с инфекцией затруднена продолжающимися поступлениями новых порций инфекции. Гнойный язвенный кератит обычно протекает в форме, описываемой ниже ползучей язвы роговицы. Очень частым источником инфекции являются воспаления конъюнктивы век. Уже самый простой катаральный конъюнктивит может сопровождаться

поверхностными простыми язвенными кератитами, которые обычно остаются ограниченными и не дают глубоких изъязвлений. Более сильные катары, вызываемые бациллой Моракса — Аксенфельда, Коха — Викса, пневмококком и т. д., дают уже более часто гнойные изъязвления. Еще опаснее те кератиты, которые возникают при таких тяжких заболеваниях конъюнктивы, как гонококковая бленнорея новорожденных или взрослых и дифтерия.

Трахома является типичным примером воспаления конъюнктивы, вызывающим поражение роговицы в форме так называемого паннуса, подробное описание коего дано ниже; встречаются поражения роговицы также и при весеннем конъюнктивите и т. д.

Эндогенная инфекция попадает в роговицу через кровеносные сосуды конъюнктивы и склеры. В первом случае процесс может начаться поверхностно, а характер его определится качеством занесенных в роговицу микробов. Такой путь для поверхностных кератитов мало обычен. Типичными представителями эндогенных кератитов надо считать глубокие (паренхиматозные) кератиты, к каковым можно причислить некоторые туберкулезные, сифилитические, лепрозные и другие кератиты.

Надо, впрочем, заметить, что не все глубокие кератиты объясняются метастазом инфекции в роговицу. Существуют взгляды, согласно которым часть глубоких кератитов объясняется (как и часть поверхностных) не инфекцией, а токсическими влияниями, о чем будет сказано ниже.

Иногда инфекционное воспаление распространяется на роговицу с соседнего участка лимба, конъюнктивы или склеры (например, при склерите, при туберкулезных язвах конъюнктивы и т. п.).

Кератиты могут быть обусловлены травмами как таковыми: удары по роговице, ссадины, ранения, ожоги тепловые и химические, лучистая энергия и т. д. вызывают воспаление роговицы, начинающееся прежде всего на поверхности ее. Эти агенты сами по себе являются источниками воспаления большей или меньшей силы, но очень часто кератиты, вызванные ими. осложняются добавочной инфекцией (см. раздел о повреждениях роговицы).

Кератиты, вызванные токсическими влияниями, можно разделить на такие, которые обусловлены попаданием яда на роговицу извне, и на кератиты, возникшие вследствие влияния на роговицу ядов, выработанных в самом организме (аутоинтоксикации, расстройства желез внутренней секреции, анафилактические состояния организма и т. д.).

Не всегда можно для каждого кератита установить, какими путями вызвавшая его вредность проникла в роговую оболочку; поэтому нередко приходится при обсуждении этиологии кератитов довольствоваться установлением лишь внешней или причинной связи их с тем или иным патологическим состоянием организма. Кератиты встречаются при очень многих страданиях организма; так, описаны кератиты при всевозможных инфекционных заболеваниях его, при разнообразных кожных страданиях, при нарушениях питания, при болезнях обмена, при расстройствах желез внутренней секреции, при гинекологических заболеваниях, при беременности и лактации, при различных болезнях нервной системы и т. д. Сходные типы кератитов могут быть связаны с различными заболеваниями: так, глубокие кератиты (паренхиматозный диффузный кератит) могут зависеть от сифилиса, туберкулеза, подагры, малярии, лепры и т. д. Так называемый поверхностный точечный кератит встречается при кори, скарлатине, инфлюэнце, лепре и т. д.; герпес роговицы описан при целом ряде заболеваний (по преимуществу инфекционных). С другой стороны, какое-

нибудь общее заболевание может давать самые разнообразные кератиты (из которых некоторые являются для него особенно типичными); в качестве примеров можно привести сифилис и туберкулез, которые дают целый ряд глубоких и поверхностных воспалений роговицы; при малярии встречаются герпес, поверхностные язвенные кератиты, паренхиматозный кератит; при инфлюэнце — герпес, точечный поверхностный кератит, кератит типа диффузного паренхиматозного, фликтены, язвы, нейропаралитический кератит, кератомаляция; при подагре — склерозирующий кератит, краевые инфильтраты, язвы, герпес, паренхиматозный кератит; при лепре — keratitis e. lagophthalmo, язвы, точечный кератит, краевые инфильтраты, паренхиматозный кератит, лепромы.

В силу этого разнообразия причин кератита офтальмологи не должны ограничиваться диагнозом кератита в отношении лишь внешних признаков его, но обязаны тщательным исследованием организма устанавливать этиологический диагноз воспаления роговицы.

ОСНОВНЫЕ МЕТОДЫ ЛЕЧЕНИЯ КЕРАТИТОВ

Лечение кератитов разделяется на местное и общее. Оно очень богато различными методами. Мы ограничимся описанием только тех, польза которых заведомо установлена, или тех, которые более или менее широко распространены среди окулистов.

Местное лечение

Устранение источников кератитов и условий, способствующих их развитию. Первой заботой окулиста при лечении кератита является определение и устранение источника заболевания роговицы и условий, поддерживающих кератит. Сюда относятся:

а) лечение язвенного блефарита и других инфекционных процессов на краях и на коже век и окружающих частей;

б) лечение воспалений конъюнктивы всех возможных видов. В особенности большое значение приобретает лечение острых процессов вроде гонококковой бленнореи, так как течение кератита при этом заболевании почти всецело зависит от хода воспаления конъюнктивы. При лечении конъюнктивитов, послуживших причиной возникновения кератита, поступают по общим правилам; нет никакого основания избегать смазывания конъюнктивы раствором ляписа, если он показан состоянием конъюнктивы, но надо помнить, что препараты свинца (свинцовая примочка) решительно противопоказаны, так как они могут, даже при однократном применении, вызвать инкрустации свинца на изъязвленной поверхности роговицы. Бактериологическое исследование больной конъюнктивы весьма важно, так как нередко определяет дальнейший ход лечения; так, констатирование диплобациллы Моракса — Аксенфельда требует специфической терапии конъюнктивита при помощи раствора сернокислого цинка, нахождение дифтерийной палочки требует специфической сывороточной терапии и т. д. По общим правилам ведется и лечение трахомы, если она является причиной кератита (паннуса);

в) если кератит вызван инфекцией со стороны слезного мешка, то требуется лечение последнего; только в некоторых случаях негнойных кератитов позволительно ограничиться мирным лечением дакриоцистита; как правило, кератиты при дакриоциститах бывают гнойные, и в этих случаях нельзя тра-

тить время на зондирование слезно-носового канала и промывание слезного мешка, а следует немедленно удалить последний. Если операция по тем или иным причинам не может быть произведена, то следует по меньшей мере широко вскрыть слезный мешок и вводить в него тампоны для отсасывания гноя; можно после разреза мешка выжечь его полость при помощи ляписа или паккелена, для того чтобы добиться его облитерации; делать это лучше через сутки, когда отсутствие кровотечения позволит лучше осмотреть полость мешка;

г) возможные другие источники инфекции устраняются надлежащими в каждом данном случае мерами;

д) если в основе кератита лежит какое-либо механическое условие со стороны век, конъюнктивы и т. д., то оно также подлежит устранению. Сюда относится исправление заворота (трение века по глазу) или выворота век (недостаточная защита глаза), сшивание век между собой при параличе лицевого нерва (недостаточная защита роговицы) и т. д. К мерам, устраняющим условия, благоприятствующие кератитам, надо относить все те приемы, которыми глаз защищается от внешних раздражителей. Сюда относятся гигиенические условия в отношении чистоты воздуха и количества света, а также светлые или чаще темные защитные очки (консервы) и повязка, о чем будет сказано особо;

е) само собой разумеется, что если мы имеем продолжающиеся влияния повреждающего внешнего агента (инородное тело), химических веществ и т. д., то они подлежат устранению (см. ниже раздел «Повреждения роговицы»).

Повязка является хорошей защитой для глаза от внешних условий и улучшает самочувствие больного. Однако круг применения ее значительно суживается при тех кератитах, которые осложнены гнойными катарами конъюнктивы (и слезного мешка); при таких кератитах она противопоказана. Опыт показал, что повязка не подходит для всей группы фликтенулезных кератитов, а также и при лечении трахоматозных поражений роговицы. Для всех остальных поверхностных кератитов негнойного характера повязка полезна. Она полезна и при большинстве гнойных кератитов неконъюнктивитного происхождения. При паренхиматозном кератите в ней нет большой нужды. Особенно необходима повязка при нейропаралитическом кератите или при кератите вследствие паралича лицевого нерва, если не произведено сшивания век; но в этих случаях повязка должна быть наложена идеально хорошо, дабы она не повредила поверхности роговицы. Повязка часто необходима при эрозиях роговицы, нередко в виде binoculus, для полной иммобилизации глаза. Предусмотреть здесь возможные условия применения повязки невозможно. Это дело клинического опыта и разумной пробы.

Защитные очки (консервы). Основным типом их являются обыкновенные дымчатые консервы Грефе, которые непременно должны быть круглыми и большими, иначе они не дают глазам достаточной защиты. Ими следует пользоваться при кератитах довольно широко, в особенности в тех случаях, когда светобоязнь выражена сколько-нибудь значительно, а повязка почему-либо неприменима. Они не противопоказаны и при конъюнктивитных кератитах при условии, разумеется, чистого их содержания.

Применение тепла. Тепло является могучим средством для лечения кератитов. К сожалению, область его применения суживается при кератитах конъюнктивитного происхождения, при которых оно неблагоприятно отражается на течении процесса в конъюнктиве; зато во всех остальных формах оно, за редкими исключениями, не имеет противопоказаний. Тепло оказывает благоприятное действие в большинстве случаев кератита и приятно для больного глаза.

Тепло применяется: а) в форме сухих грелок; в качестве таковых могут служить пузырек с горячей водой, обернутый в марлю, специальные термофоры (электрическая грелка, японская грелка), мешочек с нагретой сухой крупой. Грелки оставляются на закрытом глазу 20–60 мин. несколько раз в день. В особенности удобны грелки, не прикасающиеся к глазу, а согревающие его лучеиспусканием из раскаленной (но не светящейся) электрическим током проволоки. Грелки эти допускают влияние тепла и на роговицу, не закрытую веками; б) в форме примочек и припарок (большие куски ваты, смоченной горячей водой или физиологическим раствором, мешочки с крупой или льняным семенем, согретые в воде и отжатые и т. д.). Примочки должно сменять без перерыва. Если покрыть припарку клеенкой и ватой и укрепить на глазу бинтом, то она удерживает высокую температуру довольно долго; в) в форме согревающих компрессов; г) в форме диатермии. Применение электрического прогревания глаза требует специальных аппаратов и солидного изучения пользования ими; д) в форме теплых душей (см. ниже); е) к тепловым процедурам можно отнести также грязевые лиманные припарки в виде нагретых лепешек, завернутых в марлю.

Наиболее практичным является применение грелок. При подкладывании под них влажной марли получается влажное тепло. Возможны комбинации разных форм применения тепла. Применение тепла нормируется опытом и разумной пробой. В виде общего правила можно указать, что при инфекционных процессах в роговице тепловая процедура не должна быть слишком высока (не выше 40°). Такое тепло вызывает пассивную гиперемию, полезную для борьбы с инфекцией. Для усиления процессов рассасывания применяется тепло более высокой температуры, вызывающее активную гиперемию.

Холод применяется в форме холодных (не ледяных) примочек; в форме пузырей или бутылочек с холодной водой; в форме обливаний — из кружки Эсмарха, повешенной на высоту 30–90 *см*, орошают закрытые веки струей воды (12–20°). Холод нередко оказывается полезным, в особенности при очень сильных раздражениях. При всех почти формах кератитов не конъюнктивитного происхождения лучше начинать с применения тепла, и только в случаях, когда последнее не переносится, можно пробовать иногда холод. Безусловно полезны холодные процедуры при трахоматозном паннусе в период его обострения. Наиболее широкое применение холод находит при конъюнктивитных кератитах; однако он неприменим при кератите на почве дифтерии (вредно вызываемое им замедление сокообращения в роговице); он неприменим по этой же причине при кератомаляции. Холод замедляет процесс всасывания, поэтому он неприменим в регрессивные периоды воспаления роговицы; в острые периоды после применения сильного холода наступает пассивная гиперемия, полезная для борьбы с инфекцией.

Души применяются: а) паровые теплые в виде струи пара в 40°, направляемого из пульверизатора (горлового) на роговицу 3–4 раза в день по 10–15 минут; б) паровые индифферентной температуры с целью орошения роговицы теми или иными лекарственными веществами, в) воздушные; струя горячего воздуха (от 70 до 80°) направляется на роговицу из специальных аппаратов Вольфберга, Готтшелка и т. д. 1½–1 минуту несколько раз в течение сеанса, длящегося 5 мин.

Местное применение лекарств. Во всех тех случаях, когда имеется основание предполагать инфекцию, проникающую в роговицу, в поверхностные слои, в особенности при гнойных кератитах, уместно применение дезинфицирующих

средств. Из бесконечного количества их мы укажем на некоторые наиболее ходовые:

а) 1%-я желтая ртутная мазь. Если эта мазь приготовлена недобросовестно и плохо растерта, то она плохо переносится глазом. Желтая мазь сильно дезинфицирует, великолепно, можно сказать специфически, влияет на кератиты фликтенулезного характера и здесь находит широкое применение (1–2 раза в день с легким массажем). При остальных формах поверхностных кератитов действие ее в остром их периоде не блестяще, а нередко и раздражающее; некоторые авторы, однако, пользуются ею даже в острый период гнойных кератитов. При всех кератитах в период их очищения и выполнения желтая мазь в комбинации с массажем через веко вызывает раздражение глаза, полезное для рассасывания инфильтратов. Желтая ртутная мазь применяется с массажем в регрессивный период паренхиматозного кератита; в острый период польза ее сомнительна;

б) каломель. Рецепт: calomelani vapore parati (pro oculo) 10,0, D. S., порошок для глаза 1–2 раза в день. Каломель, применяемый для внутреннего употребления, слишком груб для глаза. «Глазной» каломель берется на кисточку или, лучше, на ватку, намотанную на зонд. Излишек его стряхивается, а остатком припудривается поверхность глаза. Каломель влияет дезинфицирующим образом, медленно переходя в конъюнктивальном мешке в сулему, действующую in statu nascendi. Каломель великолепно (специфически) действует при фликтенулезных кератитах; при остальных кератитах он мало полезен в острый их период, но показан, как и желтая ртутная мазь, для рассасывания инфильтратов в регрессивный период (с массажем);

в) airol и xeroform; оба эти средства применяются в виде 3–5%-ых мазей, которые нисколько не раздражают глаз и могут быть показаны при всех поверхностных формах кератитов. Эти мази имеют значение скорее смазки для поверхности глаза, чем лечебных средств, так как дезинфицирующее свойство их ограничивается самой поверхностью изъязвления. Они могут быть применены и в порошках;

г) tinctura jodi (не ниже 10 %) применяется для туширования изъязвлений роговицы; нередко оказывает услуги главным образом при гнойных кератитах, а равно и при некоторых случаях простых поверхностных кератитов как хорошее дезинфицирующее;

д) ортоформ — bp. ortoformi 1,0, vaselini albi am 10,0 — обладает длительным обезболивающим действием; полезен в случаях слущивания эпителия и изъязвлений роговицы. Показан в особенности при эрозиях роговицы и герпетических кератитах. Дезинфицирующее действие ортоформа слабое;

е) оптохин (этилгидрокупреин, производное хинина) применяется в виде 1–5%-го раствора для туширования гнойных язв роговицы; употребляется также в форме 2%-ых капель или мази несколько раз в день; ему приписывается сильное дезинфицирующее свойство, особенно резко выраженное в отношении пневмококка. Полагают, что оптохин производит дезинфекцию и в глубине роговичной ткани. Он показан по преимуществу при пневмококковых язвах роговицы (подробнее см. в соответствующем разделе);

ж) хинин применяется в виде 1–3%-й мази. Считается полезным при поверхностных кератитах;

з) цинковые капли в виде 0,3–0,5%-го раствора (или мази) являются превосходным специфическим средством при простых и гнойных язвах, вызванных диплобациллой Моракса — Аксенфельда; в виде 20%-го раствора применяются

при тушировании гнойных язв роговицы (в особенности при ulcus serpens) как прижигающее (см. ниже);

и) перекись водорода применяется в виде 2–10%-го раствора при гнойных язвах роговицы. Дезинфицирующее действие ее значительно и глубоко, так как перекись легко проникает в тканевые щели, что сказывается в побелении не только дна язвы, но и окружности ее. Суть действия перекиси водорода объясняется разложением ее при встрече с щелочными экссудатами на воду и кислород in statu nascendi;

к) сулема в виде мазей (1 : 3000–5 000) применяется при язвах простых и гнойных. Действие поверхностно;

л) серая ртутная мазь (1 часть на 2 части вазелина) применяется иногда при паренхиматозном кератите; в острый период, по-видимому, бесполезна, в регрессивный период может оказать пользу (в комбинации с массажем для ускорения рассасывания инфильтратов);

м) молочная кислота (10%-я) применяется для прижигания туберкулезных язв;

н) guajacolum liquidum применяется в виде 5–10%-й мази при туберкулезе; in substantia применяется для туширования туберкулезных узелков (осторожно).

Средства, расширяющие зрачок. Основным из них является атропин. Он прописывается или в виде 1%-го раствора, или в виде 1%-й мази на вазелине, или добавляется в количестве 0,5–1 % к другим лекарственным веществам, применяемым при кератите. Во всех почти случаях кератита назначения атропина дают благоприятный эффект. После применения атропина обычно наблюдается уменьшение светобоязни и общего раздражения глаза и перикорнеальной инъекции, а нередко с назначением атропина можно связать и момент улучшения процесса в роговице. Субъективно назначение атропина дает больному облегчение болевых ощущений, иногда очень значительное. Мы знаем, что в большинстве случаев кератита радужка подвергается раздражению токсинами, диффундирующими в нее из роговицы через водянистую влагу, а иногда это раздражение проявляется в форме ясно выраженного ирита. Расширение зрачка атропином благоприятно отражается на состоянии радужки, давая ей полный покой и уменьшая ее кровенаполнение, но возможно, что атропин оказывает благоприятное влияние и на питание и сокообращение роговицы. Каково бы ни было объяснение его действия, клиника давно установила факт благоприятного действия атропина при кератитах. Он впускается в больной глаз один, два, три раза в день. По достижении расширения зрачка впускание атропина сводится к минимуму. При впускании атропина надо иметь в виду, что он не должен быть применяем бесконтрольно у людей пожилого возраста, так как у последних он может вызвать глаукому. О возможности появления глаукомы не надо забывать и при лечении кератитов молодого возраста: так, паренхиматозный кератит нередко сопровождается этим осложнением. В таком случае от атропина приходится отказаться или применение его должно быть очень ограничено. Среди кератитов есть одна группа, именно фликтенулезные кератиты (см. ниже), при лечении которых атропин нередко оказывается неуместным. Вместо ожидаемого облегчения он усиливает светобоязнь и общее раздражение глаза. В этих случаях отмена его сказывается благоприятно, а еще лучше действует замена его миотическими средствами, в особенности эзерином (см. ниже). С назначением атропина надо быть осторожным также при глубокой язве, грозящей прободением, в связи со свойством атропина повышать внутриглазное давление, что может способствовать прободению

язвы. Конкурентом атропина при лечении кератитов является, как мы увидим ниже, эзерин; о показаниях к назначению того или иного средства мы еще скажем ниже, а здесь заметим, что бесспорными показаниями к применению атропина являются все те случаи кератита, когда имеются признаки воспалительного раздражения радужки; вместо атропина могут быть применяемы другие расширители зрачка: растворы scopolamini hydrobromici (1/4 %), homatropini hydrobromici (1 %) и др. Они показаны, когда конъюнктива не переносит атропина и заболевает атропинным фоликулярным конъюнктивитом или когда атропин вызывает интоксикацию.

Миотические средства. Из них на первом месте стоит эзерин в виде eserinum sulfuricum или salicylicum в 0,25 или 0,5%-ом растворе или в виде такой же крепости мази. Растворы готовятся на 2%-ом растворе борной кислоты, так как водные растворы скоро портятся. Также и для мази лучше брать борный вазелин. Эзерин пускается один или несколько раз в день. Наиболее блестящие успехи достигаются применением эзерина при фликтенулезных кератитах, когда эзерин имеет явное преимущество перед атропином. Существующая при этих заболеваниях светобоязнь нередко только увеличивается атропином. Сужение зрачка от эзерина уменьшает светобоязнь и общее раздражение глаза иногда поразительно резко. Быть может, благоприятный эффект от эзерина при таких заболеваниях обусловливается также понижением внутриглазного давления (что улучшает питание роговицы), а также, возможно, и непосредственным влиянием эзерина на сокообращение в роговице (о влиянии эзерина при фликтенулезных кератитах см. ниже).

При других кератитах действие эзерина не является столь блестящим; однако некоторые окулисты назначают эзерин в тех случаях, когда другие придерживаются атропина. Оба эти средства при кератитах могут быть полезны; там, где нет осложнения процесса явными признаками ирита (когда безусловно необходим атропин), возможно обращаться к тому или иному из этих двух средств.

Я лично испытываю обычно сперва атропин, обращаясь к эзерину, если возникает сомнение в благоприятном действии атропина. Существуют и некоторые специальные показания к применению эзерина: при глубоких язвах, грозящих прободением, желательно использовать эзерин для понижения внутриглазного давления.

Другое миотическое средство — пилокарпин — считается некоторыми окулистами способным заменить эзерин во всех случаях, когда показан последний. Он применяется в 0,5–1,0%-ом водном растворе или в вазелиновой мази. Понятно, что эзерин и пилокарпин показаны также в случае кератитов на глаукоматозных глазах.

Рентген применяется редко. Может быть полезен при туберкулезе роговицы. Требуется знание специальной техники.

Ультрафиолетовые лучи. Для лечения ультрафиолетовыми лучами пользуются специальными лампами Бирха — Гиршфельда или Кеппе. По данным Пассова, возможно пользоваться и лампой Баха, для чего лучи, идущие от нее, диафрагмируются так, чтобы узкий пучок их попадал только на подвергающееся лечению место роговицы. При расстоянии лампы на 80 *см* от глаза и продолжительности сеанса не более 5 мин. достигается достаточный терапевтический эффект без опасности повреждения роговицы. При лечении ультрафиолетовыми лучами освещаемое место сенсибилизируется 2%-ым раствором флоуресцеина.

Ультрафиолетовые лучи показаны преимущественно при туберкулезе роговицы и при инфекциях роговицы, особенно гнойных (см. соответствующий раздел). Применение ультрафиолетовой терапии требует специального изучения и опыта.

Лечение световыми лучами. Наиболее удобной формой применения его является, по-видимому, метод Пассова — освещение роговицы светом лампочки накаливания с металлической нитью (лучше всего в осветителе Гесса) при сенсибилизации поверхности язвы 2%-ым раствором красной краски rose bengali; сильно дезинфицирующее действие. Показано при инфекционных поверхностных процессах (см. «Ползучая язва»).

Подконъюнктивальные инъекции. Впрыскивания под конъюнктиву склеры 3–5%-го раствора хлористого натрия или оксицианистой ртути (1 : 5000) в количестве 0,25–1,00 *см*3 применяются, по-видимому, с успехом при паренхиматозном кератите в регрессивный и прогрессивный его периоды. При других формах кератита они бесполезны.

Техника их такова: глаз кокаинизируется; под конъюнктиву склеры впрыскивается 0,5 *см*3 2%-го новокаина и через 2 мин. после того — 1 *см*3 раствора. Можно пользоваться смесью раствора с новокаином, например по такой схеме:

Rp. sol. natr. chlorati 3–5 % 10,0	Rp. sol. hg. cyanati 1/5000 10,0
Novocaini 0,2	Novocaini 0,2
MDS. Для инъекций по 1 см3	MDS. Для инъекций по 1 см3

Подконъюнктивальные инъекции могут быть иногда полезными при лечении трахоматозного паннуса. В этом случае раствор берется более крепкий (1 : 2000), а количество впрыскиваемой жидкости (около лимба) не превышает двух-трех делений шприца. Рубцевание на местах инъекции вызывает облитерацию сосудов.

Массаж пальцем через веки в комбинации с желтой ртутной мазью или каломелем показан при фликтенулезных кератитах, а кроме того, при всех кератитах в регрессивный период в целях ускорения рассасывания инфильтрата. Для последней цели полезен при паренхиматозном кератите вибрационный массаж (вибратор Маклакова или Писбергена).

Кровоизвлечение. Извлечение крови из виска (искусственная пиявка или три-четыре живых) бывает полезно при осложнении кератита явлениями ирита или циклита.

Ионтофорез. При прохождении постоянного тока через растворы электролитов последние разлагаются, причем одни продукты распада собираются на аноде, другие — на катоде. Первые носят название катионов, вторые — анионов. Ионтофорез требует специального изучения техники.

Оперативные приемы при лечении кератитов. При кератитах иногда приходится прибегать к оперативному лечению. Из приемов последнего мы укажем следующие:

а) Выскабливание. В некоторых случаях поверхностных кератитов прибегают к выскабливанию дна и краев имеющегося изъязвления роговицы, что делается при анестезии 5%-ым кокаином при помощи острой ложечки или специального скребца. К такому приему с пользой прибегают при герпетическом кератите, при acne rosacea, при плесневом кератите и т. д. Выскабливание комбинируется с другими видами лечения. Удаление путем выскабливания распадающегося инфицированного инфильтрата приносит в этих случаях,

а равно и при грязных инфильтратах вокруг инородных тел значительную пользу.

б) Способ покрытия язвы роговицы по Кунту. Основной принцип метода Кунта заключается в покрытии изъязвленной роговицы при помощи конъюнктивы склеры, которая перемещается на роговицу следующими способами: 1) конъюнктиву отсепаровывают по всей окружности роговицы и стягивают над вершиной последней кисетным швом; 2) конъюнктиву отсепаровывают на полуокружности роговицы и покрывают половину последней путем наложения швов, стягивающих конъюнктиву склеры в складки; 3) конъюнктиву выкраивают в виде ленты на двух ножках и перемещают на роговицу, в каковом положении и удерживают конъюнктивальными швами, положенными у мест перехода ленты на роговицу; 4) выкраивают конъюнктивальную ленту на одной ножке, перекидывают через роговицу и укрепляют в требуемой позиции соответствующими конъюнктивальными швами. Перед перенесением конъюнктивы склеры на роговицу имеющаяся на ней язва пли поверхностный инфильтрат подвергаются выскабливанию и, если нужно, дезинфекции (химической или термической). Конъюнктива дает язвенной поверхности внешнюю защиту и, срастаясь с ней, приносит ей соки и материалы, нужные для борьбы с инфекцией и для заживления. По данным Кунта, этот метод показан при язвах не гнойного характера, которые при покрытии конъюнктивой во многих случаях предохраняются от прободения и дают хорошее заживление. Сыграв свою роль, конъюнктива постепенно атрофируется. Метод Кунта блестяще применяется также при повреждениях роговицы.

в) Прокол роговицы (парацентез). В некоторых случаях при кератитах приходится прибегать к проколу, вернее, разрезу роговицы для того, чтобы выпустить водянистую влагу. Опорожнение передней камеры имеет главною целью понижение внутриглазного давления, которое оказывает благоприятное действие на питание роговицы и течение процесса в ней. Кроме того, прокол роговицы иногда требуется для выведения из камеры гноя. Парацентез показан главным образом при гнойных кератитах, когда он комбинируется обычно с термокаутеризацией (см. раздел «Гнойные кератиты»). Парацентез роговицы делается вне пределов изъязвления. Показания к парацентезу могут быть и механического характера. При глубоких изъязвлениях, угрожающих прободением, парацентез может отдалить момент прободения. Он может быть показан также для временного понижения давления при осложнении кератита глаукомой (как это бывает при паренхиматозном кератите). Иногда парацентез приходится делать повторно пли в течение нескольких дней разводить края разреза шпателем.

г) Иссечение радужки. Если при язвенном кератите выпадает радужка, то ее в некоторых случаях отсекают, дабы избежать приращения ее к бельму и образования стафиломы. Техника: выпавшая радужка берется тонким пинцетом, несколько извлекается из прободения и отсекается ножницами. Обычно в этих случаях язву покрывают по методу Кунта. При простых кератитах показания к отсечению выпавшей радужки ясны, но как при них, так в особенности при гнойных кератитах многие предпочитают делать термокаутеризацию выпавшей радужки.

д) Термокаутеризация. 1) Аппарат Пакелена и гальванокаутер применяются по преимуществу при гнойных кератитах прогрессивного характера (технику их применения см. в разделе «Гнойные кератиты»). В некоторых случаях они находят применение также и при упорных простых кератитах. 2) Термока-

утеризация пакеленом без прикосновения и 3) термокаутеризация умеренно нагретым наконечником (см. «Ulcus serpens»).

е) Кроме перечисленных оперативных приемов более общего характера, существует целый ряд вмешательств специального характера. Таковы, например, трепанация дна язвы, расщепление гнойной язвы по Земишу, оперативные приемы при трахоматозном паннусе (перитомия, периэктомия, операция Денига, прижигание сосудов); они будут упомянуты в соответствующих разделах.

Общее лечение

Кроме местного лечения кератита, мы пытаемся нередко оказать благоприятное воздействие на весь организм. В одних случаях мы стараемся повлиять на то болезненное состояние организма, в зависимости от которого, по нашему мнению, возник или протекает кератит. В других случаях мы не усматриваем зависимости кератита от расстройства общего состояния организма, каковое может быть и заведомо нормальным, но мы все же и в этих случаях применяем то или иное воздействие на организм с целью усилить борьбу последнего с болезненным очагом в роговице. В тех случаях, когда имеется зависимость кератита от патологического состояния организма, устранение последнего ведется по общим правилам терапии, которая, конечно, должна прибегнуть прежде всего к так называемым специфическим средствам. Число последних, как известно, не велико. Сюда относятся средства антисифилитические, противомалярийные, туберкулинное лечение и т. д. Количество лечебных мероприятий неспецифического характера, конечно, очень велико и перечислить их здесь невозможно. Они относятся к кругу ведения терапевтов и других специалистов.

Лечение фармакологическое, серологическое, парэнтеральное введение белков, аутогемотерапия, вакцинация, физиотерапия, лечение климатом и на курортах, диетическое лечение и т. д. — все это должно приниматься в расчет при лечении кератитов. Понятно, что окулисту приходится при этом иметь тесный контакт с коллегами разных специальностей. Вдаваться в эти вопросы здесь, конечно, невозможно.

ЛЕЧЕНИЕ ПОСЛЕДСТВИЙ КЕРАТИТОВ

При бельмах роговой оболочки и ее стафиломах лечение может иметь своей задачей либо оптические цели — улучшение зрения, либо устранение тех осложнений, которые угрожают глазу в связи с наличием бельма (сюда относятся глаукома, фистулы, инфекции), либо, наконец, косметику — улучшение внешнего вида глаза.

Оптическое лечение бельм можно разделить на лекарственное и оперативное.

В случае, если имеется старое, густое бельмо, то перспективы на просветление его равны нулю. Но если мы имеем дело с пятном роговицы или с бельмом недавнего происхождения, то, как было указано выше, возможности для просветления их существуют; при пятнах роговицы регенерированные волокна принимают более правильное расположение, при свежих бельмах могут исчезать остатки инфильтрата, а кое- где совершается и процесс регенеративный. Установлено, что в бельмах, возникших в детском возрасте, появляются прослойки прозрачной ткани, что объясняется регенерацией пластинок роговицы. Конечно, на просветление главной массы бельма рассчитывать нельзя, но

и малое просветление его по периферии, захватывающее область зрачка, имеет цену. А посему самое стремление помочь процессу просветления бельма имеет смысл даже и при бельмах (свежих), а тем более при пятнах роговицы. В качестве средств для этого издавна применяются так называемые рассасывающие медикаменты, к которым относятся:

а) желтая ртутная мазь. Она вводится в конъюнктивальный мешок и после этого делается массаж роговицы через верхнее веко пальцем; чтобы массировать именно роговицу, необходимо, чтобы больной держал другой глаз открытым и смотрел перед собой. Массаж делается один-два раза в день по 3–5 мин.; его может производить и сам больной;

б) каломель. Он всыпается в конъюнктивальный мешок, после чего делается массаж, как указано выше;

в) дионин в 2–4%-ом растворе в виде капель два раза в день;

г) йодистый калий в виде 1–3%-й мази с вазелином; последующий массаж. Можно испробовать и следующие методы лечения.

1) электролиз. На роговицу под кокаином ставится электрод (от отрицательного полюса) платиновый (лучше всего Адлера в виде шарика на стержне); ток постоянный должен быть слабый, не более 0,5 МА; электрод пребывает на каждом данном месте 15 сек. и передвигается на соседние. Сеансы повторяются через неделю; 2) ионтофорез. Лучше всего пользоваться раствором йодистого калия. Ионтофорез, а равно и массаж желтой мазью являются наиболее полезными из указанных методов лечения.

Лекарственное лечение имеет еще приложение в специальных формах при помутнениях роговицы, обусловленных ожогами некоторыми химическими веществами. О них будет сказано в разделе о повреждениях роговицы.

Когда ясно, что на просветление бельма рассчитывать уже нельзя, возникает вопрос об оперативном улучшении зрения.

Оптическая иридэктомия является поистине благодетельной операцией, вернувшей в большей или меньшей степени зрение тысячам глаз. Техника ее описана в другом месте настоящего издания, поэтому подробно мы на ней не будем останавливаться, но считаем полезным сделать несколько замечаний по этому поводу.

Ошибочно делать большую колобому; она должна быть узкой, щелевидной, не должна доходить до корня радужки, если, понятно, между краем бельма и краем роговицы имеется достаточное пространство для того, чтобы колобома имела 2–3 *мм* в длину. При небольшой колобоме лучи света хорошо диафрагмируются, что так необходимо при бельме, при котором имеется астигматизм или диффузная тусклость оставшихся частей роговицы. Если от прозрачной роговицы остается ничтожная площадь, то она легко мутнеет после операций вследствие того, что разрез нарушает ее питание; полезно в таком случае производить иридэктомию по способу Рудина, а именно вкалывать нож не в лимбе, а в бельме. Пинцетом, введенным в разрез, захватывают радужку, выводят из разреза и отрезают; иногда она отрывается при этом у корня. Показания к иридэктомии ясны, когда густое бельмо закрывает область зрачка; в случае производства операции при полупрозрачном центральном бельме следует потом прибегнуть к татуировке последнего, которая в некоторых случаях значительно повышает эффект операции, избавляя сетчатку от неправильно преломленных лучей света, идущих через полупрозрачное бельмо.

При выборе места для операции иридэктомии руководствуются двумя правилами: по возможности не следует делать колобому кверху (она обычно будет

прикрыта веком) и следует предпочесть наиболее прозрачное место роговицы; если выбор свободен, то делают обычно колобому книзу кнутри. Если пришлось сделать колобому кверху, то в одних случаях, при широкой глазной щели, препятствий для зрения может не быть, в других, при узком типе щели, приходится либо сделать тенотомию верхней прямой мышцы, либо приподнять оперативным путем верхнее веко.

Если имеется бельмо с уже сделанной колобомой, которая явно широка, то можно сделать татуировку роговицы в пределах части колобомы, что улучшает зрение; татуировку можно сделать с пользой и тогда, когда полупрозрачное бельмо занимает часть зрачка (без иридэктомии). Иридэктомию следует делать только тогда, когда бельмо уже не дает надежды на сколько-нибудь значительное просветление; в особенности осторожным надо быть при помутнениях после паренхиматозного кератита, дисковидного кератита и т. п., так как при этих помутнениях рассасывание возможно в значительной степени.

Степень достигаемого иридэктомией успеха зависит, конечно, от степени прозрачности роговицы против колобомы, от правильности кривизны роговицы, близости колобомы к центру роговицы и от качества колобомы.

При очень узкой полосе прозрачной ткани роговицы по периферии результаты операции бывают ничтожны; при полном бельме роговицы она, конечно, неприменима. Единственный выход в таком случае может дать иногда операция пересадки роговицы — кератопластика.

Идея производства пересадки роговицы на место срезанного бельма возникла 100 лет назад и принадлежит Райзингеру (Reisinger) или, может быть, Гимли (Himly). Первоначально ее производили только в экспериментальных условиях (от животного к животному); в 70-х годах XIX в. стали пытаться пересаживать роговицы животных человеку и в это же время, по почину Повера (Power), начали пользоваться роговицей человеческого глаза; идея пересаживать роговицу животных человеку была в корне неверна, так как, как потом выяснилось, вообще пересадки любых тканей от животных человеку (равно и животным далеких видов) невозможны (по крайней мере при настоящем состоянии наших знаний), ибо пересаженный материал подвергается неминуемому рассасыванию. Так мутнели на человеческом глазу пересаженные роговицы животных, несмотря на отличную технику операции, выработанную Гиппелем (Hippel). Пересадка от человека человеку стояла на втором плане; она также не давала стойкого успеха: роговица приживала, но мутнела. К началу текущего столетия интерес к операции сильно уменьшился; но вот в 1905 г. Цирму (Zirm) посчастливилось получить приживление пересаженной роговицы со стойким сохранением прозрачности; больной сохранил зрение в течение 23/4 лет, до самой смерти. Знаменитый случай Цирма возбудил интерес к операции пересадки; многие вновь стали делать ее, но успехи были только единичные [Лёлейн (Löhlein)], и опять интерес к пересадке начал уменьшаться ввиду ее малой продуктивности, пока вопрос об этой операции не вступил в новую фазу благодаря блестящим результатам, достигнутым проф. Эльшнигом (Elschnig) в Праге. Этот исследователь оперировал огромное число больных (свыше 150) и установил, что приживление роговицы со стойким сохранением прозрачности является закономерным приблизительно в 10 % произведенных операций. Зрение, которое получалось при удачных пересадках, в некоторых случаях достигало нормы и оставалось без изменений многие годы. Таким образом, удачная пересадка роговицы ныне уже не является счастливым операционным курьезом, но представляет собой вмешательство, которое должно входить в круг производимых

офтальмологами операций и которого вправе искать больной с полным бельмом. Шансы на получение зрения, правда, невелики, но повышаются отчасти возможностью повторения операции на одном и том же глазу. Выяснилось, что успехи распределяются среди глаз с бельмами неравномерно: стафиломы пока не дают надежды на успех; при обычных бельмах после язв возможности успеха сравнительно невелики, зато при густых помутнениях после паренхиматозного кератита они очень высоки; так, по последней статистике Эльшнига, на 6 операций после паренхиматозного кератита было 5 прозрачных приживлений, что объясняется тем, что при этих помутнениях пересаженная роговица оказывается окруженной не чисто рубцовой тканью, в которой много роговичных элементов, что облегчает ее питание. Но так как и при обычных бельмах успех все же иногда бывает, то необходимо широко развивать производство операций, чтобы изучить условие этого успеха. Существует несколько типов операций пересадки роговицы. Она может быть полной, когда вся помутневшая роговица пациента заменяется целой прозрачной роговицей человеческого глаза (удаленного по поводу какого-либо тяжкого его заболевания). Эта операция только один раз имела успех — в руках проф. Шимановского, получившего сохранение прозрачности части роговицы, которую он пересадил с каймой склеры (и радужкой), срезав соответственно бельмо с каймой склеры у пациента; к сожалению, глаз был амблиопичный, и больной не получил улучшения зрения. Все остальные попытки пока не имели успеха, поэтому мы не будем останавливаться на этой операции. Гораздо важнее операция частичной пересадки, принцип которой состоит в том, что в бельме только часть замещается куском прозрачной роговицы. Эта частичная пересадка бывает либо сквозная, когда часть бельма заменяется во всю толщу, либо несквозная, когда с бельма удаляются только передние слои, которые и замещаются передними же слоями роговицы другого субъекта. Эта вторая операция возможна, конечно, только тогда, когда задние слои мутной роговицы остались прозрачными, что бывает, например, при плоских язвах, развившихся чаще всего после ожогов (известью и т. п.).

а) Техника сквозной пересадки. При помощи заводного трепана Гиппеля (ширина коронки — 4,5–5 *мм*) из глаза с прозрачной роговицей, удаленного у другого пациента (гостя), иссекается диск через всю толщу роговицы; перед иссечением глаз сдавливается в руке с целью при посредстве повышения внутриглазного давления растянуть роговицу; это делается для того, чтобы диск по иссечении несколько уменьшился в диаметре, иначе он может не уместиться в отверстии роговицы пациента (хозяина); отверстие в бельме делается той же коронкой трепана, причем на нее предварительно надевается муфточка, не позволяющая коронке проникать слишком глубоко внутрь глаза; по иссечении отверстия и удалении остатков припаянной радужки или хрусталика (если он оказывается мутным) вкладывают в отверстие диск роговицы (который сохранялся до этого момента между слоями сухой марли, но не в физиологическом растворе, дабы он несколько потерял влагу); если он лежит хорошо, то на этом операция кончается и накладывается бинокулярная повязка. Если диск выпирает, то его укрепляют на месте при помощи ленты конъюнктивы, которая перекидывается сверху вниз и пришивается к разрезу конъюнктивы внизу; лучше перекидывать ленту не раневой, а эпителиальной поверхностью; конечно, благоразумнее приготовить ленту до иссечения диска; можно, по указанию Эльшнига, пользоваться и обыкновенным швом, перекинутым через диск. Концы этого шва выводятся через конъюнктиву склеры без завязывания; при неосложненных условиях этих мер достаточно; но если из отверстия выпирает

стекловидное тело, то приходится пришивать трансплантат к краям отверстия (швы проходят при этом через передние слои диска и бельма). Конечно, это сильно травматизирует трансплантат, и он мутнеет.

б) Послойная пересадка может быть сделана трепаном Гиппеля. Установив муфту на коронке на предполагаемую толщину мутных слоев роговицы, делают круговой разрез; затем очерченный диск отделяют от его основания при помощи особого ножа, вроде узкого, копьевидного. Той же коронкой и технически так же иссекается диск из роговицы гостя и укладывается в приготовленное ему ложе в бельме хозяина; он лежит там хорошо без дальнейших укреплений. Послойная пересадка имеет применение сравнительно редко, так как случаи сохранения прозрачности задних слоев роговицы не часты и диагностируются с трудом. Главную массу своих успехов Эльшниг получил, применяя сквозную частичную пересадку. В нашем удачном случае, прослеженном $4^1/_2$ года, пересадка также была сквозная.

Понятно, что пересадка показана только при условии сохранения правильного светоощущения и при отсутствии осложнения глаукомой.

Существуют еще и другие способы пересадки роговицы (Лёлейна и др.); с ними можно ознакомиться в специальных работах.

Кроме пересадки от глаза-гостя, можно пользоваться пересадочным материалом прозрачной роговицы другого глаза пациента, если он ослеп, например, от глаукомы, атрофии зрительного нерва и т. п.

При сращенных бельмах лечение с оптической целью основывается на тех же правилах, что и при простых бельмах. Но кроме того, здесь нередко представляется задача устранить имеющуюся или угрожающую глазу глаукому.

Лечение осложнений. Так как основой для развития глаукомы служит передняя спайка радужки, то естественно, что освобождение радужки от сращения является рациональным вмешательством. Это может быть достигнуто иридэктомией или повторными иридэктомиями; понятно, что при такой антиглаукоматозной задаче поневоле приходится жертвовать принципом узкой колобомы. Останавливаться на технических деталях и возможностях мы здесь не можем. В некоторых случаях отделение спаек может быть достигнуто не иридэктомией, а другими приемами, например следующей операцией: нож Грефе проводится через переднюю камеру и пилообразными движениями его отрезается передняя синехия у места прикрепления.

Надо заметить, что при начавшейся уже глаукоме устранение сращения не всегда уничтожает процесс, что зависит, по-видимому, от облитерации угла камеры. Поэтому при сращенных бельмах нередко показана операция Лагранжа (Lagrange) или Эллиота (Elliot) в комбинации с иридэктомией.

Сращение бельма из-за плохих защитных свойств ущемленной радужки иногда угрожает глазу инфекцией. Поэтому полезно профилактически добиться на месте ущемления образования плотного рубца, что достигается проще всего терморегуляцией (пакеленом или гальванокаутером). В некоторых случаях показано после прижигания производить покрытие раневой поверхности слизистой оболочкой склеры по методу Кунта.

Если инфекция уже произошла, то пока она не разыгралась, необходима основательная термокоагуляция и лечение гнойной инфекции по общим правилам; при гнойном иридохориоидите или панофтальмите производится экзентерация глаза; энуклеация в таких случаях опасна, ибо при перерезке зрительного нерва во вскрытые межвлагалищные пространства легко могут попасть микробы, что поведет к смерти больного от менингита.

Если бельмо, простое или сращенное, осложнено фистулой, то последняя подлежит закрытию. В некоторых случаях заращивание фистулы достигается термокоагуляцией; но это путь неверный; лучше прибегать с самого начала к пластическому закрытию фистулы. Для этого, сделавши термокоагуляцию, покрывают область фистулы по методу Кунта либо прибегают к так называемой тектонической или архитектурной пересадке роговицы. Ее производят так же, как обычную пересадку.

Так как после закрытия фистулы иногда появляется глаукома, то приходится дополнительно прибегать к иридэктомии или к операции Эллиота, что лучше делать в один сеанс с прижиганием.

При грыже десцеметовой оболочки иногда можно добиться покрытия ее рубцовой тканью, если очень осторожно в несколько сеансов производить прижигание ее края и края окружающего бельма; но очень часто это кончается тем, что десцеметова оболочка лопается и задача сводится к закрытию фистулы.

Косметическое лечение при бельмах (как простых, так и сращенных) имеет своей задачей окраску белого, бросающегося в глаза пятна в более темный цвет. Основным методом является здесь зачернение бельма при помощи китайской туши (татуировка).

Есть несколько способов производства татуировки:

1) Кокаинизировав глаз и укрепив веки векорасширителем, делают наколы в бельме при помощи одиночной желобоватой иглы или при помощи пучка игл; наколы делаются косо, по возможности все в одном направлении; конечно, при применении одиночной иглы нужно помнить об опасности прокола бельма насквозь, особенно если оно истончено; обычно это не влечет за собой плохих последствий, но операцию приходится прекратить; сделав наколы очень густо соответственно области зрачка (заняв ими круглую площадку), делают их менее густо по всему остальному протяжению бельма; затем втирают в наколы раствор китайской туши; можно втирать ее и во время операции; полезно набирать тушь в иглу (или в пучок). Если татуировка производится одиночной иглой, то обычно ее держат желобом вверх, но иногда полезнее перевернуть ее желобом вниз и при вынимании из укола подковыривать роговицу; тушь входит тогда лучше. По окончании операции (которая производится амбулаторно) накладывается одиночная повязка, иногда атропин. Татуировка дает очень красивые результаты на бельмах (центральных в особенности), не снабженных сосудами; при наличии последних тушь легко вымывается кровью; при операции полезно впускать адреналин (1 : 1000). При недостаточной успешности операции она повторяется.

Тушь готовится следующим образом: палочку туши (китайской) растирают с небольшим количеством раствора сулемы (1 : 10 000) или же превращают тушь в порошок, стерилизуют в автоклаве и из этого запаса растирают небольшое количество. Удобно приготовлять тушь и так: растерев ее с глицерином (очищенным), наливают ее при помощи шприца в ампулы и, запаяв, стерилизуют в автоклаве; при употреблении надо брать тушь со дна ампулы. Вместо туши (хорошую китайскую тушь иногда нелегко достать) можно брать копоть, для чего нужно подержать стеклянную пластинку над пламенем керосиновой лампы; такая стерильная тушь растирается с глицерином или водой; непременное условие — очищенный керосин, ибо копоть из продажного керосина иногда раздражает роговицу; можно пользоваться и копотью стеариновой свечи.

2) Кроме описанного выше способа, татуировка может быть произведена и иначе. Соответственно месту зрачка очерчивают при помощи коронки трепа-

на круг и в пределах этого круга хорошо соскабливают эпителий; затем наносят слой туши и делают в пределах круга наколы пучком игл или одиночной иглой; периферию бельма окрашивают обычными наколами. Можно также отслоить в пределах очерченного круга поверхностные слои бельма ножом (копьевидным) почти по всей окружности, положить тушь и прикрыть ее отслоенным диском.

Следует упомянуть, кстати, что татуировка производится не только при бельмах; иногда приходится татуировать прозрачную роговицу с целью уменьшить светорассеяние (при избыточной ширине колобомы) или для сокрытия (с целью косметической) катаракты (понятно, в слепом глазу); в этом случае особенно пригоден только что описанный способ. В последние годы в употребление вошел новый способ закраски бельма при помощи хлорного золота. Операция производится следующим образом: соскабливают эпителий на бельме (или, если требуется, на прозрачной роговице) в области, подлежащей татуировке; зрачок лучше всего очертить трепаном нужной ширины; соскабливание эпителия должно быть тщательным; затем прикладывают к лишенному эпителия месту тампончик, смоченный 3–5%-ым раствором хлорного золота, и продержав его ½—1 минуту, заменяют его несколько раз новым таким же тампончиком в течение 2–5 минут; пропитанную хлорным золотом поверхность тушируют 1%-ым раствором таннина, который ускоряет редуцирование хлорного золота и почернение татуированного участка; так как хлорное золото иногда сильно раздражает глаз, то нужно перед употреблением слегка осреднить его при помощи соды (до слабокислой реакции, что проверяется лакмусовой бумажкой).

При наличии стафиломы лечение также преследует три цели: улучшение зрения, устранение осложнений и косметику. При частичных стафиломах улучшение зрения может быть достигнуто только операцией иридэктомии. Обычно приходится не ограничиваться только этим, а необходимо устранить и самую стафилому во избежание будущей инфекции и для улучшения косметики, а кроме того, и для устранения имеющейся или грозящей глаукомы (или фистулы, если она есть). Устранение частичной стафиломы можно производить несколькими способами:

а) делается иридэктомия (или операция Эллиота) и в то же время термокоагуляция стафиломы с покрытием ее поверхности слизистой оболочкой по Кунту;

б) из стафиломы иссекается в наиболее выпяченном месте кусок овальной формы; полезно делать это иссечение не сразу, а предварительно сделать надрезы, очерчивающие удаляемую часть не насквозь, а на некоторую глубину; сделав это, проводят несколько швов так, чтобы вкол иглы был на наружной поверхности стафиломы, а выкол — в надрезе, следующий вкол — в надрезе другой стороны, выкол — на наружную поверхность стафиломы; швы отодвигаются в сторону, лоскут иссекается до конца и швы завязываются. Можно накладывать швы и после иссечения лоскута, без предварительного очерчивания его, но обязательно с проведением швов через поверхность разреза, дабы нитка не проходила через камеру. Может потребоваться комбинация этой операции с иридэктомией или операцией Эллиота (Лагранжа);

в) возможна трансплантация роговицы после удаления стафиломы не с целью оптической, а с целью замещения.

При наличии в стафиломе фистулы применимы все только что изложенные способы.

Если дело идет о полной стафиломе, то на первый план выдвигается цель косметическая, которая может быть достигнута в большей или меньшей мере

следующими способами: делается большой лоскутный разрез стафиломы по ее верхней полуокружности на границе с лимбом при помощи ножа Грефе (вкол и выкол на концах горизонтального диаметра, пилообразные движения кверху). Край лоскута обрезается насколько нужно и накладываются швы (проходящие через поверхности срезов лоскута и лимба). Хрусталик лучше удалить, стараясь не потерять стекловидного тела, что, впрочем, не всегда возможно;

г) при помощи пакелена делают глубокое (даже сквозное) и широкое прижигание верхушки стафиломы и от краев области прижигания — радиарные глубокие прожоги по направлению к окружности стафиломы. Рубцевание уплощает стафилому. Оба эти способа не всегда приводят к успеху: вследствие того, что, как было указано выше, стафиломатозный глаз обречен на глаукому, то либо стафилома рецидивирует, либо, если рубец получился плотный, наступает растяжение стенок глаза в другом месте. При рецидивах прибегают опять к прижиганиям; иногда полезно сделать операцию Эллиота;

д) пластическая замена стафиломы. Из широкой фасции бедра вырезают круглый диск диаметром несколько большим диаметра стафиломы. Отсепаровывают конъюнктиву склеры вокруг стафиломы и берут ее на кисетный шов. Срезав стафилому, кладут на ее место фасцию и стягивают на ней конъюнктиву;

е) пересадка роговицы. Эта операция имеет главным образом косметическую цель. Пользуясь техникой, описанной выше, можно получить приживление роговицы другого человека, которая, однако, как показала практика, мутнеет. При помощи татуировки можно получить хороший косметический результат;

ж) если консервативные операции, описанные выше, не дали при полной стафиломе достаточного косметического результата, а равно если стафилома осложнена стафиломами в области лимба или цилиарного тела или общим растяжением глаза, то делается экзентерация глаза. Эта операция имеет перед энуклеацией то преимущество, что после нее остается операционная культя, удобная для протеза; можно комбинировать эту операцию с пересадкой жира, взятого из-под живота, в склеральную полость, что дает лучшую культю; необходимо в таком случае прорезать склеру вокруг зрительного нерва, чтобы обеспечить жиру лучшее питание. Если пересадка жира не имеется в виду, полезно после вычистки глаза надрезать склеру по меридианам и затем стянуть над нею конъюнктиву склеры; этот прием, указанный проф. Головиным, ускоряет заживление и дает более аккуратную культю. Можно вместо экзентерации делать энуклеацию, но обязательно с пересадкой жира.

ОТДЕЛЬНЫЕ ФОРМЫ КЕРАТИТОВ

Из общего описания кератитов видно, что они могут протекать весьма разнообразно. Наблюдениями многих лет выделено довольно большое количество более или менее резко очерченных клинических форм кератитов. Классификация их мало удовлетворительна; она производится обычно по внешнему виду инфильтратов и по их положению в том или ином слое роговицы. Давая описание отдельных форм кератитов, мы разделим их па две большие группы: на поверхностные кератиты и на кератиты глубокие. Под первыми мы будем разуметь такие кератиты, которые начинаются с поражения поверхностных слоев роговицы, т. е. от эпителия, до тех слоев, которые лежат непосредственно под боуменовой оболочкой; при глубоких — начало процесса лежит явно в средних и глубоких слоях роговицы. В каждой из этих групп возможно разделение на гнойные и простые кератиты.

Клинические формы кератитов, начинающихся с поверхности роговицы

Простые кератиты

Фликтенулезный кератит (синоним: кератит скрофулезный). Под фликтенулезным кератитом разумеется такое воспаление роговицы, которое проявляется в форме небольших, довольно резко ограниченных инфильтратов, нередко слегка возвышающихся над уровнем поверхности роговицы и весьма наклонных к переходу в изъязвление; инфильтраты эти — узелки или фликтены — весьма часто комбинируются с фликтенулезными поражениями конъюнктивы и лимба.

Болезнь встречается в нескольких разновидностях.

1) Самую легкую форму дают чрезвычайно поверхностно расположенные, одиночные или множественные, почти точечные инфильтраты, локализирующиеся непосредственно под эпителием; эпителий слущивается, и инфильтрат распадается, причем образуются очень поверхностные язвочки; если они не проникают дальше боуменовой оболочки, то на месте их не остается даже помутнения; в первом случае остается небольшое пятнышко, которое со временем значительно просветляется.

2) Более тяжелы по своему течению и чаще встречаются более глубоко, уже под боуменовой оболочкой, расположенные инфильтраты, большей величины, чем предыдущие, интенсивно светло-серого цвета, расположенные то на периферии роговицы (где они сливаются иногда с фликтенами лимба), то в центре ее; они могут быть одиночны и множественны. Эти фликтены нередко выдаются над уровнем роговицы. Очень быстро они изъязвляются, причем язвочки могут сливаться друг с другом. Как раз эта форма фликтенулезного кератита сопровождается жестокими припадками раздражения глаза; если уже при первой, мелкоузелковой, форме перикорнеальная инъекция и светобоязнь выражены довольно значительно, то при этой, о которой идет речь, инъекция и в особенности светобоязнь достигают высокой степени. Ребенок (фликтены обычны в детском возрасте) совершенно не в состоянии держать как больной, так и здоровый глаз открытым; веки судорожно сжаты (блефароспазм по рефлексу), свет причиняет настолько мучительные ощущения, что ребенок зарывается головой в колени матери или в подушку и оказывает отчаянное сопротивление попыткам насильственно открыть веки. Следует прибегать в этих случаях, не тратя времени на напрасную борьбу, к векоподъемникам, которые облегчают тяжелые переживания ребенка и позволяют произвести осмотр роговицы, а заодно определить, нет ли ирита, который иногда встречается как осложнение кератита. Светобоязнь настолько характерна для фликтенулезного кератита, что в каждом случае заболевания глаза у ребенка, сопровождающегося светобоязнью, диагноз фликтенулезного кератита можно с известным вероятием ставить уже на расстоянии.

У взрослых светобоязнь, обычно меньшая, также иногда бывает жестокой. В одних случаях язвочки, хотя и разрушают боуменову оболочку и собственную ткань роговицы, дальше передних слоев ее не распространяются; в других одна или несколько язвочек начинают быстро распространяться вглубь; они при этом или сохраняют свой серый цвет, или, что встречается чаще, окраска их становится грязной, а порою цвет язвы приобретает желтоватый или желтый тон, что указывает на осложнение процесса гнойной инфекцией. Глубокие язвы, если они останавливаются в своем течении, дают густое бельмо; если их разру-

шительный ход вглубь прогрессирует до прободения, то наступают те последствия, о которых мы упоминали в общей картине кератитов, т. е. дело кончается обычно выпадением радужки с развитием передней синехии или частичной стафиломы. Считается довольно типичным развитие краевой прободающей язвы с ущемлением радужки и смещением зрачка в сторону бельма. Переход в гнойный кератит может быть обусловлен различными гноеродными бактериями, и последствия его для глаза могут быть гибельными (до панофтальмита включительно); особенно опасна инфекция пневмококками.

По характеру своего начала и по течению фликтенулезный кератит — процесс острый; это не значит, однако, что больной быстро освобождается от своей болезни: каждый данный припадок кератита проходит в одну или несколько недель; но для фликтенулезного кератита характерно повторное появление фликтен: только затихнет одна, а на смену пришла уже другая. Но кроме этих дополнительных высыпаний, бывают очень часто и настоящие рецидивы: после затишья в несколько месяцев, когда глаз, казалось бы, совсем успокоился и оправился, вдруг снова высыпают фликтены для новых мучений.

3) Встречаются и другие разновидности фликтенулезного кератита. Так, наблюдаются, правда, в редких случаях и притом чаще по краям старых бельм (оставшихся после фликтенулезных кератитов), большие светло-серые инфильтраты, выступающие над уровнем роговицы, которые, сопровождаясь припадками раздражения глаза, не распадаются, а переходят постепенно в бельмо.

4) Опасной формой фликтенулезного кератита является так называемый фасцикулярный кератит. При этой форме инфильтрат, образовавшись у края роговицы (иногда даже в лимбе), начинает постепенно ползти по роговице, пересекая ее, как правило, через зрачковую ее область; при этом задняя половина инфильтрата (считая от лимба) частью изъязвляется, частью рассасывается, причем в нее врастает пучок сосудов, который идет вслед передней, прогрессивной части инфильтрата все дальше и дальше. Идущую вперед полулунную головку инфильтрата, иногда слегка выступающую над уровнем роговицы с узкой полоской помутнения, снабженного пучком сосудов, можно сравнить, до известной степени, с кометой; движение головки инфильтрата прекращается то у противоположного лимба, то не доходя до него; путь инфильтрата прямой или извилистый. Иногда он раздваивается, и дальше идут два пучка; порой кончается один и появляется новый. Глубокого изъязвления пучка не бывает, но все же, так как он захватывает собственную ткань роговицы, по ходу его остается стойкое помутнение. Процесс очень упорный, тянется неделями и месяцами. Он может комбинироваться с предыдущими формами.

5) Наконец, к фликтенулезному кератиту относится и фликтенулезный паннус.

После образования фликтенулезных язвочек, особенно в период их заживления, довольно обычно развитие сосудов, идущих к ним в виде древовидных стволиков. Если таких васкуляризированных язвочек много, то роговая оболочка имеет ржавую окраску и напоминает своим видом трахоматозный паннус. Некоторыми такое состояние роговицы и обозначается как фликтенулезный (скрофулезный) паннус, но правильнее было бы сохранить это название для случаев, когда, начинаясь от лимба, врастает в роговицу густая щетка сосудов. Поверхность врастающих сосудов слегка выступает над уровнем роговицы вследствие имеющегося инфильтрата; сосудистая масса занимает или сегмент, или сектор роговицы; впереди нее инфильтратов нет. При этой форме кератита дело идет о движении в роговицу густо расположенных сливающихся между

собой фликтен; остановившись, паннус бледнеет, рассасывается, не переходя обычно в язву, но муть остается навсегда.

6) Следует упомянуть также о фликтенах, которые характеризуются быстрым распадом ткани роговицы (так называемая некротическая фликтена).

Все эти модификации фликтенулезных кератитов могут самым различным образом комбинироваться между собой на одном или двух глазах данного субъекта одновременно или в разные периоды его жизни.

Весьма характерным является и то обстоятельство, что одновременно с фликтенами на роговице или чередуясь с ними у пациента бывают фликтенулезные поражения конъюнктивы (фликтены лимба, конъюнктивы склеры, катары конъюнктивы век, иногда фликтены на конъюнктиве хряща).

Высыпания фликтен могут сопровождаться повышением температуры.

Этиология и патогенез. В настоящее время считается общепринятым взгляд, согласно которому фликтены развиваются у лиц, инфицированных туберкулезом. Реакция Пирке доказывает наличие такового у больных фликтенами более чем в 95 %. Для появления фликтен требуются, однако, следующие условия: организм больного в связи с наличием в нем очагов туберкулезной инфекции и отравления ядами, поступающими в кровь из этих очагов, должен находиться в состоянии так называемой «аллергии», или повышенной чувствительности к различного рода раздражителям; особенно чувствительны ткани к туберкулину (эндотоксину туберкулезных палочек), на который они реагируют воспалительной реакцией (реакция Пирке). Если в конъюнктиву или роговицу такого аллергического пациента попадает соответствующий раздражитель, то появляется фликтена. Таким раздражителем одни авторы считают туберкулезные палочки, которые попадают в глаз извне или через кровь; они не вызывают настоящего туберкулеза в связи с наличием у пациента некоторого иммунитета, благодаря которому он справляется с бактериями, но сама реакция на эндотоксины палочек со стороны чувствительных к нему тканей (роговицы, конъюнктивы) протекает живо, в форме фликтены (не имеющей, как известно, строения туберкула и не заключающей в себе бацилл); возможно, что в ткани глаза попадают ослабленные, умирающие бактерии или их обломки, чего достаточно для реакции.

Согласно взгляду других авторов, появление фликтен есть реакция сенсибилизированных тканей на проникновение в них разных раздражителей, но не непременно туберкулезной палочки. Эксперименты показали, что у инфицированных туберкулезом животных, ставших аллергичными, можно вызвать фликтены введением им в конъюнктиву туберкулина, стафилококков, токсинов их, ряда белковых тел. Согласно этому взгляду, туберкулезная аллергия является почвой, на которой фликтены вызываются раздражителями, попадающими в ткани глаза извне или эндогенно. Некоторые авторы считают, что аллергическое состояние организма может быть создано не одним только туберкулезом и фликтены могут развиваться и без такового, но случаи эти надо считать очень редкими.

Лечение. При лечении фликтенулезного кератита имеются два испытанных, можно сказать, специфических средства — каломель и желтая ртутная мазь, которые оказывают нам огромные услуги в большинстве случаев. То или другое средство пускается в больной глаз 1–2 раза в день с легким массажем через веко. Впускать их надо и по окончании данного воспаления для рассасывания остатков инфильтратов и для предупреждения рецидивов. Как правило, при фликтенулезном кератите следует впускать эзерин 1–2 раза в день (см.

выше). Эзерин имеет для лечения фликтенулезного кератита явное преимущество перед атропином; поразительно, как при применении его быстро исчезает светобоязнь, и пациент освобождается от явлений блефароспазма. Иногда, однако, приходится прибегать и к атропину, если имеются явные признаки ирита. Понятно, что попутно производится лечение экзематозных поражений кожи век, удаление корок, смазывание экскориаций и трещин раствором ляписа (4%-ым), покрытие кожи век 5–10%-й мазью из белой осадочной ртути, ксероформа и т. д.; при наличии катара конъюнктивы могут потребоваться прижигания ее 1–2%-ым ляписом. При фликтенулезном кератите следует избегать повязки. При наличии значительной светобоязни назначаются дымчатые консервы; держать ребенка в темной комнате не следует, так как это вредно отражается на общем его состоянии, а улучшение последнего, наряду с местным лечением, должно составлять важную часть забот офтальмолога. Как правило, требуется общее укрепляющее лечение. Ребенку необходимо давать белковую пищу, молоко, достаточное количество витаминов; в этом отношении особенно важно сливочное масло, а также рыбий жир, богатый жировым фактором А, а может быть, действующий как органотерапевтический препарат, регулирующий функции печени. Рыбий жир дается от одной чайной до одной столовой ложки на прием (в зависимости от возраста больного), 2–3 раза в день за едой. Польза от него при фликтенах несомненна; к сожалению, в летнее время следует быть осторожным с приемами рыбьего жира, могущего расстроить кишечник. Полезно ввести в питание больного народное средство — слегка проваренную печенку. Для укрепления организма служат также лекарственные вещества: мышьяк, железо. Если последнее назначается в форме йодистого железа, то одновременно с ним нельзя впускать каломель, который при этих условиях переходит в йодистую ртуть, раздражающую глаз. Весьма важно достаточное количество воздуха и света, иногда требуется климатическое лечение. Полезны соленые ванны, купание в открытом лимане, солнечные ванны, облучение искусственным горным солнцем; далее следует применение так называемой reiztherapie в форме инъекций молока или различных белковых препаратов, которые могут оказать полезные услуги. Наконец, в программу лечения может быть введено применение туберкулина. Конечно, в случаях фликтен, развившихся не на почве туберкулезной аллергии, эта программа лечения значительно упрощается. В случае осложнений кератита добавочной гнойной инфекцией может потребоваться термокоагуляция язвы. Специальных мер требуют, конечно, выпадение радужки, а равно и последствия перенесенных кератитов (см. лечение последних). Особенно упорно противостоят лечению некоторые случаи фасцикулярного кератита; при этой форме приходится прибегать в случае безуспешности лечения к термокаутеризации прогрессивного края инфильтрата или питающего инфильтрат пучка сосудов.

ПРОСТЫЕ КЕРАТИТЫ ПРИ КОНЪЮНКТИВИТАХ

В разделе об этиологии кератитов было указано, что некоторые из них возникают как осложнение различного рода конъюнктивитов Инфекционные начала, вызвавшие данный конъюнктивит, внедряются в роговицу при нарушении целости или питания эпителия последней, каковое может быть обусловлено или механическими причинами (трение по векам пальцев, шероховатости конъюнктивы, сдавливание эпителия валами опухшей конъюнктивы склеры, надвинувшимися на роговицу, внешние раздражения и т. п.), или токсически-

ми влияниями (микробные токсины, ферменты отделяемого и т. д.). Заражение роговицы дает либо простые, либо гнойные кератиты. Тот или другой характер кератита определяется не только силой конъюнктивита и видом микроба, но и степенью вирулентности последнего, а также сопротивляемостью тканей роговицы. О гнойных кератитах конъюнктивитного происхождения будет сказано ниже.

Простые кератиты конъюнктивитного происхождения проявляются вначале в виде маленького грязно-серого инфильтрата (или инфильтратов), располагающегося в любом месте роговицы, но чаще всего у ее края. Инфильтрация сопровождается обычными признаками кератита, быстро переходит в язвочку или в язвочки с серым дном и инфильтрированными краями. Язвенный процесс имеет наклонность идти вглубь (даже до прободения) и вширь. Дальнейшее течение процесса сильно зависит от хода развития конъюнктивита. Обычно простые конъюнктивитные кератиты не дают очень тяжких последствий, ограничиваясь образованием частичного бельма роговицы. Но переход в гнойный всегда возможен, пока язва не покрылась эпителием.

Причиной конъюнктивитных кератитов являются конъюнктивиты, вызванные стафилококками, пневмококками, палочками Коха — Викса, диплобациллами Моракса — Аксенфельда и т. д. Поверхностные кератиты встречаются также, как осложнение трахомы, на здоровой или уже паннозно пораженной роговице. Эти кератиты вызываются добавочной инфекцией, осложняющей трахоматозный процесс. Обычно кератиты возникают в прогрессивной стадии конъюнктивита, в особенности в начале его. Предсказание серьезное, оно становится более благоприятно, если конъюнктивит (и кератит) подвергаются правильному лечению.

Лечение прежде всего имеет целью устранение конъюнктивита. На первом месте здесь стоят прижигания конъюнктивы 1–2%-ым раствором ляписа при хорошем выворачивании переходных складок; кроме того, больному назначаются частые промывания глаз борной кислотой или раствором перманганата калия; безусловно противопоказаны, как и при всех кератитах, свинцовые примочки, которые дают осадки свинцовых соединений на язвах роговицы; если бактериологическое исследование показывает наличие в секрете диплобацилл Моракса — Аксенфельда, то вместо ляписа прибегают к смазываниям конъюнктивы 1–2%-ым раствором сернокислого цинка (специфическое действие). Против процесса в роговице назначаются: атропин, дезинфицирующие мази (ксероформ, айрол); при переходе процесса в гнойный иногда может потребоваться туширование язвы йодом (сернокислым цинком при диплобациллах). Повязка неприменима, так как дурно влияет на течение конъюнктивита и мешает очищению конъюнктивального мешка от гноя. Обычно неприменимо также и тепло, вместо которого показан холод.

Кератиты при незначительных механических повреждениях роговицы. Если незначительное механическое повреждение роговицы было совершенно асептично, то обычно поврежденное место заживает без заметных явлений воспаления. Если травма сопровождалась негнойной инфекцией, то поврежденное место роговицы подвергается воспалению, обычно благоприятного течения. Появляется серый инфильтрат, который превращается в язвочку с серым дном и краями; для констатирования ее необходимо исследование в лупу при боковом освещении. Обычно полезно вкапывание флюоресцеина. Язвочка проходит некоторый прогрессивный период, увеличиваясь в размерах и углубляясь; процесс сопровождается перикорнеальной инъекцией, общими припадками

раздражения глаза; вскоре процесс останавливается, язва очищается, покрывается эпителием, выполняется и оставляет после себя рубцовое помутнение — бельмо. Конечно, если в прогрессивный период болезни проникает добавочная гнойная инфекция, то кератит приобретает характер гнойного. Простой травматический кератит может быть назван типом простого поверхностного кератита. Лечение его сводится к назначению атропина, применению нераздражающих дезинфицирующих мазей, к теплу и повязке. Иногда действие механической травмы бывает дли тельным; таково, например, повреждение роговицы ресницами при завороте век или при их неправильном росте. И в этих случаях, при негнойных инфекциях, к слущиванию эпителия присоединяются явления серой инфильтрации роговицы и изъязвления ее, которые при неустранении причины, повреждающей роговицу, могут принять довольно тяжелое течение; но и эти кератиты, если не произошло гнойной инфекции, благоприятны, так как легко останавливаются по прекращении повреждения.

Лечение: кроме обычных средств (атропин, мази и т. д.), естественно, необходимо в первую очередь удалить причину повреждения (операции исправления трихиаза, заворота век, удаление конкрементов конъюнктивы и т. п.).

О различных других типах повреждений роговицы, а также о кератитах, их сопровождающих, будет сказано особо.

Кератит вследствие недостаточного закрытия роговицы веками. В некоторых случаях роговая оболочка не имеет со стороны век достаточной защиты от высыхания и внешних раздражений. Чаще всего это бывает обусловлено параличом круговой мышцы на почве паралича лицевого нерва, так как при этом глазная щель остается открытой. Во время сна глаз, уходя кверху, прикрывается веком на значительной части своей поверхности, но часть роговицы (более или менее значительная в зависимости от силы паралича) остается неприкрытой, и в это время нередко поверхность роговицы начинает подвергаться воспалению, которое проявляется в форме поверхностного серого инфильтрата, переходящего в язвочку, постепенно расширяющуюся и идущую вглубь. Последствия такого кератита всегда тяжелы, если не будут приняты соответствующие меры: образуется обширное бельмо, а если дело осложнилось прободением язвы, то возможны и более тяжелые исходы — развитие стафиломы и т. д. Во всякое время кератит, начавшись как простой, может перейти вследствие добавочной инфекции в гнойный со всеми его последствиями, вплоть до панофтальмита.

При параличе круговой мышцы следует еще до наступления кератита профилактически защищать глаз либо повязкой (которая может быть накладываема только искусной рукой, иначе она может повредить роговицу), либо при помощи фуксовской сетки, покрытой клеенкой. Больной безусловно должен прекратить работу, связанную с возможностями раздражения глаза. Если кератит начался, нужно, применяя обычное лечение кератита (атропин, нераздражающие дезинфицирующие мази), немедля прибегнуть к кровавому сшиванию век, которое производится следующим образом: на протяжении двух средних четвертей края век с межреберного пространства того и другого века срезается эпидермис; после этого проводятся 3–5 швов так, чтобы вколы и выколы иглы приходились в межреберном пространстве. При таких условиях нитка не раздражает роговицы; сращение наступает через 6 дней, после чего швы снимаются. Если желательно произвести только частичное уменьшение глазной щели, то сшивание оживленных краев век производится у наружного угла глазной щели. Веки остаются сращенными впредь до излечения паралича круговой

мышцы или по крайней мере до полного излечения кератита. По миновании надобности линия сращения рассекается ножницами. При желании сделать сшивание частичное окончательным производят его по способам Эльшнига, Фукса и др. (о каковых надлежит справиться в разделе о болезнях век).

Недостаточное прикрытие роговицы бывает, наконец, при различных состояниях выпячивания глаза на почве глазничных флегмон, опухолей орбиты и базедовой болезни. При последней развитию язв способствует еще и понижение питания роговицы на почве нервных влияний. При воспалительных процессах и опухолях глазницы терапия должна, конечно, быть направлена на устранение упомянутого процесса. При базедовой болезни, если экзофтальм невелик и роговица не вполне прикрыта лишь ночью, можно обойтись повязкой на ночь (с мазью), фуксовской сеткой или частичным сшиванием глазной щели; при более значительных степенях пучеглазия с наличием язвы прибегают либо к операции Долингера (удаление жировой клетчатки орбиты при посредстве операции Кренлейна), либо к тарзорафии; надо помнить, что при больших пучеглазиях она в своей простой форме либо невыполнима, либо небезопасна, ибо сильное давление век на роговицу (даже пока здоровую) может дать изъязвление последней; поэтому приходится иногда производить эту операцию в модификации, предложенной Кунтом. Наружная спайка век рассекается, ножницами надсекается fascia tarsoorbitalis кверху и книзу у наружных концов век; то же делается у внутренних концов век после расщепления края их скальпелем; верхнее веко выворачивается и во всю длину его проводится разрез через конъюнктиву, хрящ и мышцу, параллельно заднему ребру края век, отступя на 3–4 *мм* от последнего. Благодаря эластичности оставшейся кожи веко может быть значительно растянуто и легко покрывает глаз; то же делается на нижнем веке; оживление краев век, сшивание их.

Первичный краевой кератит. Кроме краевых кератитов, встречающихся при конъюнктивитах, бывают кератиты этого же типа, поражающие роговицу первично. В краевых частях роговицы, несколько отступя от лимба, образуются серые поверхностные инфильтраты; язвенный процесс дает одну или несколько язвочек, которые, сливаясь, образуют более или менее длинную краевую язву, иногда окружающую всю роговицу. Обычный исход этих язв — образование лишь краевых бельм; поэтому прогноз относительно благоприятный. Считают, что эти язвы (по крайней мере часть их) вызываются специальной палочкой (палочка Zur — Nedden).

Лечение ведется по общим правилам лечения кератитов.

Невротические кератиты

Среди поверхностных простых кератитов особую группу составляют так называемые невротические кератиты, в основе коих лежит заболевание нервов роговицы. Основываясь на обзорах Ганке и Доэрра, мы отнесем сюда:

Герпес роговицы. Болезнь проявляется в форме мелких пузырьков на поверхности роговицы, которые появляются рассеянно или группами, располагаясь иногда ветвистыми линиями. Пузырьки очень быстро лопаются, и на их месте остаются поверхностные язвочки с серым дном; по краям их высыпают иногда новые пузырьки. Язвочки имеют малую наклонность к заживлению. На местах их остаются поверхностные, нерезкие помутнения, которые могут быть и довольно обширными, если язвочки имели прогрессивный характер. Высыпание пузырьков может происходить сразу или постепенно, причем болезнь мо-

жет затягиваться на недели и даже многие месяцы, изводя больного постоянными рецидивами. В отдельных случаях инфильтрат дна язвочки идет далеко в глубь роговицы. Сосудов при герпесе обычно не наблюдается, но в поздних стадиях они могут появиться. Болезнь роговицы сопровождается перикорнеальной инъекцией, сильными приступами раздражения, болью, нередко невралгического типа. Весьма важным симптомом является анестезия или гипестезия роговицы. Предсказание при герпесе неопределенно: то он кончается в несколько дней бесследно, то является для больного длительным мучением, заканчивающимся большим или меньшим упадком зрения. Разновидностью герпеса является так называемый древовидный кератит. При этой форме язвочки, развивающиеся на местах пузырьков, имеют наклонность распространяться наподобие дерева. Болезнь эта очень упорна, легко сопровождается добавочной инфекцией и дает обширные стойкие помутнения роговицы.

Прогноз. Исходы в слепоту встречаются только при тяжелой добавочной инфекции. Ослабление зрения, особенно при древовидном кератите, нередко, а потому прогноз надо делать осторожно. Распознавание в то время, когда имеются пузырьки, нетрудно, нужно только помнить, что их вообще легко просмотреть при поверхностном осмотре и что исследование с лупой необходимо для их констатирования. Когда пузырьки лопнули, то диагноз более труден: язвочки можно смешать с язвочками фликтенулезного происхождения и с эрозиями роговицы. Диагнозу помогают: характерная группировка язвочек, отсутствие сосудов, наличие невралгических цилиарных болей, понижение чувствительности, наличие пузырьков на коже (у углов рта, у крыльев носа). Для выявления формы язвочек очень полезно вкапывание флюоресцеина (2%-го флюоресцеин-калия) с последующим смыванием излишка физиологическим раствором или 4%-ым раствором natrii biborici.

Герпес встречается обычно при тех же условиях, при которых бывает и герпес на коже и слизистых оболочках, т. е. чаще всего при различных инфекционных заболеваниях организма (малярия, пневмония, грипп, бронхит и т. д.) и после них; нередко он бывает одновременно с герпетическими высыпаниями у углов рта, на губах, около отверстий носа и т. д. Встречается он также при добавочных заболеваниях полостей носа, зубов, при заболеваниях кишечника и т. д. Иногда он случается после травм, при операционных разрезах (экстракция катаракты и т. д.). Как кожный герпес, так и герпес роговицы встречаются также и совершенно самостоятельно, сопровождаясь лихорадкой, и без нее.

Herpes simplex (к нему относится и герпес роговицы) считался прежде одними авторами за эпифеномен различных патологических состояний организма; другие уже давно высказывались не только за самостоятельное значение герпеса как клинической формы, но и за инфекционное его происхождение, опираясь на данные эпидемиологии — появление эпидемий и эндемий герпеса.

Происхождение герпеса долго оставалось необъяснимым. Но в 1912 г. Грютер открыл, что болезнь эта может быть привита кролику путем переноса содержимого пузырька в роговицу этого животного, а Левенштейн доказал, что прививка эта удается из пузырька герпеса любого происхождения и локализации; впоследствии выяснилось, что и некоторые другие животные (морские свинки, мыши и т. д.) восприимчивы к ней. У кролика развивается на месте прививки картина герпеса, и обратная прививка содержимого из пузырьков экспериментального герпеса кролика в роговицу человека дает у последнего герпес роговицы. Таким образом, инфекционный характер герпеса можно считать несомненным. Открыть микроба еще не удалось, но выяснено, что он относится

к разряду невидимых, фильтрующихся через свечу Шамберланда микробов. Удалось установить его наличие во рту, а также, по-видимому, в конъюнктивальном мешке у некоторых людей. Вирус герпеса представляет интерес и в другом отношении. Выяснилось, что кролики, привитые герпетичным материалом под кожу, в кровь, в мозг и даже в роговицу, заболевают воспалением мозга, от которого и погибают; с другой стороны, оказалось, что мозг больных, погибших от летаргического энцефалита, при введении его в роговицу кроликов дает герпес, перевивки коего вызывают у них энцефалит. Эти опыты, которых мы не можем касаться здесь более подробно, доказывают, вне всякого сомнения, весьма близкое родство вируса герпеса и вируса летаргического энцефалита. Есть очень крупные бактериологи (например, Левадити), которые считают эти два вируса безусловно идентичными.

Лечение герпеса ведется в общем по правилам лечения поверхностных кератитов. Необходимо тепло, которое благотворно влияет при болях и на самый процесс; показано применение атропина, нераздражающих мазей (желтая мазь противопоказана) в комбинации с 5–10%-ым ортоформом или дионином; иногда при сильных болях нельзя обойтись без кокаина (в виде 4–5%-й мази); некоторые рекомендуют 5%-й шарлахрот в виде мази. Полезным мероприятием является туширование невскрывшихся пузырьков и язвочек йодной настойкой (не ниже 10 %). Предложено туширование 2%-ым ляписом. Рекомендуется также соскабливание эпителия и туширование упомянутыми средствами или хлорной водой. Ионтофорез. Необходима повязка. Часто при наличии болей требуется применение анальгетических средств.

Опоясывающий лишай. Так же, как и предыдущая форма, опоясывающий лишай выражается в образовании пузырьков на роговице, в общем более крупных; инфильтрат выражен сильнее, чем при простом герпесе, и образующиеся язвы более глубоки и обширны; обыкновенно высыпание пузырьков на роговице (и на конъюнктиве) сопровождается сильными невралгическими болями в области первой ветви n. trigemini, в области разветвлений коего высыпают на коже пузырьки на красном основании, которые скоро переходят в довольно глубокие язвочки, покрытые темным струпом; на местах их развиваются втянутые рубцы, по расположению коих, по ходу той или иной нервной веточки легко и через долгое время можно узнать бывший когда-то опоясывающий лишай. Кроме болей, признаком серьезного поражения нерва служит расстройство чувствительности (гипестезия, анестезия, гиперестезия, перестезия).

Болезнь начинается обычно остро и тянется неделями; предсказание при ней более тяжелое, чем при простом герпесе. Но раз перенесенный опоясывающий лишай дает иммунитет, рецидивы его очень редки.

При распознавании следует принимать во внимание возможность смешения с простым герпесом. Для опоясывающего лишая характерны высыпания пузырьков на конъюнктиве и коже соответственно разветвлениям нервных веточек.

Этиология. Опоясывающий лишай встречается либо как изолированное явление, либо на почве какого-либо патологического состояния организма. Так, его наблюдали при интоксикациях после травм, при инфекционных болезнях. Прежде считали, что опоясывающий лишай и простой герпес представляют собой одну и ту же болезнь, но в настоящее время можно считать установленным, что это две разные формы. Считают, что опоясывающий лишай — болезнь, вызываемая специфическим микробом, причем основная локализация процесса — в спинальных ганглиях. При опоясывающем лишае роговицы (и других веток

n. trigemini) процесс локализуется в g. gasseri или g. ciliare. Некоторые авторы допускают, впрочем, что и не специфическая инфекция, а различные причины, поражающие спинальные ганглии (сифилис, туберкулез, опухоли и т. п.), могут повести к картине опоясывающего лишая. Есть данные, что вирус опоясывающего лишая в некоторых случаях идентичен с вирусом ветряной оспы.

Предсказание при опоясывающем лишае всегда серьезно: нередки случаи образования значительных стойких помутнений роговицы с упадком зрения.

Лечение. Местное лечение ведется по общим правилам лечения поверхностных кератитов: атропин, нераздражающие мази (с ортоформом, дионином, иногда с кокаином), систематическое применение тепла. Нередко нужны анальгетические средства (морфий) при болях; назначается общее этиологическое лечение (если есть основание к тому) или салициловые препараты. Иногда оказывает пользу общее потогонное лечение (суховоздушные ванны).

Невропаралитический кератит. Самыми обычными и типическими случаями невропаралитического кератита являются такие, в которых при наличии анестезии роговицы (зависящей от поражения n. trigemini) на последней развиваются следующие явления: эпителий роговицы делается тусклым и матовым, слущивается, а поверхностные слои роговицы в центральных ее частях мутнеют; помутнение довольно быстро распространяется во все стороны и занимает всю площадь роговицы, обычно оставляя нетронутой только узкую полоску по ее периферии. Слущивание эпителия вскоре переходит в плоскую язву, имеющую тенденцию распространяться и вширь, и вглубь, причем дело может дойти до прободения. Начавшись под видом простого кератита, процесс при добавочной инфекции легко может перейти и в гнойный, что ускоряет прободение и возможную гибель глаза; с самого начала процесса можно отметить резкую и широкую перикорнеальную инъекцию. Кератит может, если он не перешел в гнойный, остановиться сам собою, оставив после себя стойкие помутнения в пределах бывшего изъязвления. В этих типических случаях анестезия роговицы есть лишь частное явление анестезии в области первой ветви n. trigemini (конъюнктива, веки). Иногда от этой типической картины могут быть отступления: например, заболевание роговицы может начаться не с эпителия, а с помутнения в толще роговицы, или анестезия (гипестезия) роговицы может не сопровождаться анестезией конъюнктивы и век; картина болезни может осложняться уменьшенным выделением слезы или усиленным ее выделением, понижением внутриглазного давления, сужением зрачка, западением глаза (все это — симптомы, указывающие на поражение симпатических волокон), параличом круговой мышцы (вследствие присоединения паралича n. facialis). Для понимания сущности процесса в роговой оболочке, в основе которого могут лежать самые разнообразные процессы на протяжении всего n. trigemini (ядро, корешки, ствол до g. gasseri, первая ветвь, цилиарный узел, цилиарные нервы), важно знать, что анестезия и процесс в роговице связаны между собой не неразрывными узами. Во многих случаях анестезия тройничного нерва не сопровождается кератитом, с другой стороны, бывают случаи, когда кератит при поражении n. trigemini появляется в период восстановления утраченной ранее чувствительности. Много теорий предложено для объяснения невропаралитического кератита. Наиболее удовлетворительной надо признать теорию Вильбранда и Зенгера, согласно которой невропаралитический кератит вызывается тем центробежным раздражением, которое возникает в системе тройничного нерва вследствие наличия на протяжении его того или иного органического процесса.

При распознавании болезни нужно обращать внимание на своеобразную разлитую мутность и матовость роговицы. При подозрении на нейропаралитический кератит констатирование обычно бывающей анестезии роговицы и других расстройств в n. trigemini поможет делу; иногда на мысль о нейропаралитическом кератите наводит бросающееся в глаза несоответствие между силой объективных изменений глаза (резкие изменения роговицы, сильная перикорнеальная инъекция) и слабостью явлений раздражения.

Этиология невропаралитического кератита может быть самая разнообразная: сифилис, туберкулез, опухоли, травмы, инъекции алкоголя в гассеров узел, короче — все причины, поражающие пути n. tri gemini, могут повести к кератиту.

Прогноз при невропаралитическом кератите всегда серьезен: нередко получается тяжкое расстройство зрения и даже гибель глаза.

Лечение. Ввиду того, что внешние раздражения при наличии подготовленной трофическими расстройствами почвы, несомненно, вредны для роговицы, необходимо позаботиться о защите последней. С этой целью прибегают к повязке, которая должна удерживать глазную щель в закрытом состоянии; так как не всегда имеются условия для наложения такой правильной повязки, то обычно следует прибегнуть к кровавому сшиванию век между собою на большей части их притяжения, что обычно выполнимо без анестезии. Для этой цели скальпелем или ножницами срезается с межреберного пространства эпидермис на протяжении двух средних четвертей краев век; затем проводятся через оба века 3–4 шва так, чтобы нить выходила в межреберном пространстве (дабы она не беспокоила роговицу); швы снимаются через 6–7 дней, к каковому времени наступает сращение век. Против процесса в роговице применяют атропин, тепло, нераздражающие дезинфицирующие мази. Конечно, проводится то общее лечение, которое подсказывается обстоятельствами (лечение сифилиса, туберкулеза, основного страдания нервной системы и т. д.). Если кератита еще нет, а имеется поражение n. trigemini, то профилактическая защита глаза достигается обычно ношением фуксовской сетки, покрытой сверху клеенкой.

Разъедающая язва. При этом заболевании происходит поверхностная инфильтрация и изъязвление роговицы, которые начинаются почти все без исключения у края ее и постепенно захватывают всю площадь. Прогрессивный край язвы обычно подрыт. В области изъязвления очень часто наблюдается анестезия. Внутриглазное давление часто понижено. В течение процесса наблюдаются отдельные вспышки, сопровождающиеся сильным раздражением глаза, сменяющиеся периодами успокоения, но в общем он имеет неудержимый прогрессивный характер. Как в местах, захваченных процессом, так и в еще здоровых участках наблюдается развитие поверхностных сосудов. Наряду с развитием инфильтрации и изъязвления происходит и процесс рубцевания язвы с развитием бельма; иногда на рубцующуюся часть язвы нарастает конъюнктива; в конце концов, дело доходит до образования полного бельма роговицы с выпячиванием его вследствие истончения роговицы. В отдельных случаях наблюдается перфорация дна язвы. В одной трети случаев заболевание двустороннее.

Этиология и патология страдания мало изучены. Есть много данных за то, что в основе заболевания лежат патологические процессы в системе n. trigemini, в цилиарных нервах, в гассеровом узле и выше (невралгические боли, анестезия роговицы, гиперестезии кожи век и лба, комбинация с симптомокомплексом Горнера и т. д.). Роль бактерий далеко не выяснена.

Предсказание плохое, так как, как правило, болезнь приводит к слепоте или к развитию обширного бельма.

Лечение обычно мало успешно. Небольшие надежды на успех дают среди бесконечного ряда предложенных способов следующие: 1) туширование язвы 20%-ым раствором сернокислого цинка; 2) метод Нешича: с помощью пакелена прожигается в дне язвы отверстие в 1,5–2,0 *мм* в диаметре; 3) термокаутеризация; 4) прижигание йодной настойкой; 5) покрытие язвы по методу Кунта. Кроме того, предлагались: ионтофорез с сернокислым цинком, приемы внутрь препаратов щитовидной железы и т. д.

Keratitis superficialis punctata (Fuchs). Эта болезнь встречается особенно часто у лиц, перенесших бронхит, насморк, в особенности грипп, причем появлению изменений на роговице предшествуют обычно явления конъюнктивита, без отделяемого. По исчезновении конъюнктивита на одной из обеих роговиц появляются очень поверхностные, чрезвычайно мелкие серые точечные помутнения, располагающиеся группами или линиями. Помутнения находятся преимущественно в центральных частях роговицы; они очень поверхностны и слегка при поднимают эпителий; иногда отмечается гипестезия роговицы и понижение внутриглазного давления. Изъязвлений почти никогда не бывает. Болезнь длится месяцами, даже годами, причем наблюдаются обострения. В конце концов помутнения исчезают.

Происхождение Keratitis superficialis punctata (Fuchs) еще далеко не ясно; судя по гистологической картине, некоторые авторы считают, что помутнения невропатического происхождения и возникают вследствие отравления роговицы токсическими веществами, происходящими из больных окончаний нервов; в основе же заболевания нервов (цилиарных) лежит поражение цилиарного узла.

Лечение точечного поверхностного кератита ведется по общим правилам (атропин, тепло, нераздражающие мази и т. д.).

Рецидивирующие эрозии роговицы. Болезнь начинается остро, резкими болевыми ощущениями в глазу, светобоязнью, легкой инъекцией вокруг роговицы, слезотечением, сужением зрачка; при осмотре находят у больного слущивание эпителия роговицы на более или менее обширном пространстве, причем дно спущенного участка является шероховатым, но не помутневшим; диагнозу помогает окрашивание дефекта флуоресцеином. Закрытие дефекта происходит в течение дней, недель, а иногда и месяцев. Важным характерным признаком, дающим право признать болезнь за рецидивирующую эрозию, является повторность ее; больной указывает на то, что подобные же картины болезни бывали у него неоднократно. Во многих случаях анамнез показывает, что началом болезни, первого приступа ее, послужила травма (эпителий был сдернут с роговицы тупым повреждающим телом или же роговица была поцарапана, например листом книги или растения и т. п.); иногда травма не указывается, но можно о ней догадаться по наличию конкрементов в мейбомиевых железах, выступающих над поверхностью конъюнктивы, хряща верхнего века и т. п.; иногда рецидивирующая эрозия присоединяется к герпесу роговицы или к дисковидному кератиту; в некоторых случаях перед первым приступом травмы не было; при повторных приступах за причину иногда можно принять некоторое прилипание задней поверхности век к роговице, которое происходит за ночь; при открывании век эпителий с роговицы слущивается. Промежутки между приступами болезни могут быть более или менее продолжительными, и в это время роговица может быть нормальной, или же обычно в ней можно установить неровности в расположении эпителия.

При диагнозе надо иметь в виду возможность смешения с herpes corneae simplex. При последнем дефекты обычно множественны, дно их мутно, они располагаются группами. Анестезия роговицы наблюдается иногда и при эрозии. Прогноз не всегда благоприятный ввиду возможной длительности течения и осложнения инфекцией.

Прежде проводили разницу между травматическими и нетравматическими рецидивирующими эрозиями. Но, по-видимому, основа их одна и та же, а именно трофоневротические изменения эпителия, выражающиеся в его повышенной способности к отслаиванию.

Может быть, имеются воспалительные изменения нервных веток, снабжающих эпителий. Возможно, что та первая травма, которая послужила началом болезни, и обусловила собою упомянутые изменения эпителия; но возможно также, что эти изменения существовали и до нее и болезнь могла начаться без травмы или при ничтожной травме. Лечение нельзя назвать очень верным. Прибегают к обычным способам: атропину, нераздражающим мазям (в комбинации с ортоформом и, если боли сильны, с кокаином); можно попробовать и шарлахрот; полезно тепло. Необходима повязка, которая дает иногда благоприятный результат лишь при накладывании на оба глаза. При упорном повторении рецидивов можно испытать соскабливание эпителия в области его слущиваний, с туширование йода, 1–2%-го arg. nitrici или aqua chlori.

Нитчатый кератит. При явлениях перикорнеальной инъекции и общих приступов раздражения глаза можно заметить на роговице тонкие тяжики, у которых один конец прикреплен к ней, а другой свешивается свободно. Таких тяжиков может быть несколько (4–8); они имеют разную длину (до 7–8 *мм*). Если потянуть такой тяжик пинцетом, то вместе с ним отрывается и часть эпителия около места прикрепления тяжа; тяжики образуются или одновременно, или один за другим; развитие тяжика начинается с образования эпителиального возвышения, которое начинает свисать с роговицы на ножке. Будучи оторваны, тяжики очень быстро рецидивируют. Болезнь тянется долго, с периодами ремиссий, сменяемых рецидивами. Диагноз не представляет затруднений при осмотре в лупу, особенно при подкраске флуоресцеином. Предсказание в общем благоприятно, но болезнь утомительна своей длительностью и рецидивами. Патологоанатомическое исследование показывает, что тяжики состоят из дегенерированных, сильно вытянутых и скрученных клеток роговичного эпителия.

Патогенез процесса мало изучен; по-видимому, эта форма представляет собой осложнение герпеса и эрозии роговицы.

Лечение, кроме обычных мер, применяемых при герпетических кератитах, дополняется туширование мест прикрепления ниточек после их удаления 2%-ым ляписом, 5%-ым сернокислым цинком. Применяется общее лечение в форме салициловых препаратов и потогонных суховоздушных ванн (не без успеха).

Keratitis disciformis. Дисковидный кератит характеризуется появлением в середине роговицы светло-серого помутнения в виде диска, иногда с более насыщенным центром. Край помутнения кажется при обычном осмотре резко очерченным; в нем чередуются иногда более или менее насыщенные участки, так что он становится похожим на нить жемчуга. Иногда концентрически к насыщенному краю помутнения располагаются еще одно-два круговых помутнения. Помутнение занимает как самые поверхностные, так и глубокие слои роговицы, доходя до десцеметовой оболочки, которая при исследовании в роговичный микроскоп имеет много складок. При этом исследовании видны полосчатые помутнения вдоль нервов роговицы, а по краям диска — точки и пят-

нышки. Над областью диска эпителий истыкан и чувствительность потеряна. Иногда бывает слущивание эпителия, очень редко — изъязвление. Эндотелий на десцеметовой оболочке также поражен, что обнаруживается по окраске его в желтовато-зеленый цвет при вкапывании флуоресцеина, иногда наблюдаются осадки на задней поверхности роговицы; гипопион очень редок. В поздние периоды болезни развиваются иногда глубокие сосуды, идущие к инфильтрату. Болезнь протекает очень медленно, неделями или месяцами, причем явления воспалительного раздражения глаза либо отсутствуют, либо незначительны и появляются обычно не с самого начала болезни. Достигнув наивысшей степени своего развития, инфильтрат начинает очень медленно просветляться, но обычно все же остается на месте его некоторое стойкое помутнение, мешающее зрению. Иногда болезнь осложняется глаукомой. Замечено, что болезнь происходит после небольших травм поверхности роговицы или после перенесения некоторых воспалений ее (а именно herpes simplex, kerat. postvaccinatosa); иногда отмечена простуда. Связь с herpes simplex, а также анестезия роговицы заставили предположить невротическое происхождение болезни. Считают, что в основе ее лежит страдание нервных веточек в роговице, заболевающих от того или иного вируса, что ведет к невротическому отеку и дегенерации ткани роговицы. Микроскопически находят в роговице явления некроза и инфильтрации с участием в некротическом процессе и десцеметовой оболочки. Прогноз серьезен в том отношении, что ослабление зрения может быть стойким и значительным.

Лечение местное сводится к применению атропина и тепла; в период затихания процесса показан массаж. Рекомендуется также и ионтофорез. Дисковидный кератит мог бы быть отнесен либо к глубоким, либо к поверхностным кератитам. Он отнесен нами к последним как потому, что он, по-видимому, начинается с поверхности роговицы, так и потому, что он имеет невропатическое происхождение.

Rosacea-keratitis. Так называемая rosacea глаза, как правило, является спутником аналогичного поражения кожи лица, но, по-видимому, в некоторых случаях она может поражать глаза и самостоятельно. Характерные инфильтраты (узелки) и расширение сосудов могут локализироваться на коже и краях века, а также на конъюнктиве век и склеры и на лимбе. Поражение роговой оболочки, согласно Трибенштейну, можно при всем ее разнообразии разделить на три главные типа.

При первой форме наблюдается развитие в поверхностных слоях роговицы сети тонких сосудов, происходящих из сосудов лимба. По краю полоски вросших сосудов наблюдается развитие инфильтрата, в пределах которого образуется ограниченный некроз ткани насыщенно белого цвета. На месте последнего образуется язва, располагающаяся близ края роговицы. Инфильтрат и язва локализируются, как правило. против глазной щели.

При второй форме по всей роговице, но преимущественно в области глазной щели, образуются очень маленькие светло-серые или беловатые узелки, слегка приподнимающие эпителий. Инфильтраты могут переходить в изъязвления. К некоторым инфильтратам из лимба подходят сосуды, которые и разветвляются вокруг них. По ходу сосудов наблюдается инфильтрация и утолщение роговицы.

При третьей форме наблюдается переход первой или второй фор мы в ползучий инфильтрат, который подвигается под эпителием по направлению к центральным частям роговицы. Прогрессирующий край инфильтрата имеет валикообразный вид. Периферические части инфильтрата подвергаются изъ-

язвлению, васкуляризации; изъязвление может покрываться эпителием, но выполняется не в достаточной мере. Процесс может пройти поперек всей роговицы. Нередко в пораженных частях наблюдается отложение солей (извести). Процесс очень сходен с разъедающей язвой роговицы.

Первые две формы оставляют после себя нередко, а третья форма — всегда стойкие помутнения роговицы; они упорны, очень склонны к рецидивам, и предсказание при них довольно сомнительно.

Полный параллелизм между силой поражения лица и степенью поражения роговицы наблюдается далеко не всегда. Происхождение заболевания, как и причина поражения лица, далеко не ясны. Его ищут в аутоинтоксикациях (кишечник) и в расстройствах внутренней секреции. Лучшим средством при rosacea роговицы (и конъюнктивы) является массаж цинк-ихтиоловой мазью (ammonii ichtyolici 0,15, zinci oxydati 5,0. vaselini albi adde 15,0). Во многих случаях (но далеко не во всех) это лечение приносит пользу; кроме того, рекомендуют выскабливание очагов некроза острой ложечкой. Желательно общее лечение организма больного.

Трахоматозный паннус. При трахоме приблизительно в 70 % случаев встречается кератит, характерными особенностями которого является диффузное помутнение поверхностных слоев роговицы с развитием поверхностных сосудов, каковое заболевание занимает, как правило, верхнюю половину роговицы, распространяясь на нее с лимба; редко паннус начинается с других участков последнего. Иногда, инфильтрация роговицы (впереди, а иногда позади боуменовой оболочки) и развитие сосудов столь сильно, что роговица оказывается припухшей и красной. Осложняясь язвами роговицы, паннус нередко приводит глаз к слепоте. Не останавливаясь на вопросах гистологии, течения и патогенеза паннуса (который описан в разделе о заболеваниях конъюнктивы), мы затронем здесь вкратце лишь лечение его. Основой последнего является лекарственное и оперативное лечение трахомы и ее осложнений (оперативное лечение трихиаза, утолщения хряща и т. д.). Против самого паннуса применяют, кроме атропина, холода и консервов, операцию периэктомии — иссечение полосы конъюнктивы склеры (шириной в 3–4 *мм*) вокруг роговицы с прижиганием сосудов, переходящих на роговицу. Эта операция прерывает переход трахоматозной инфильтрации с конъюнктивы склеры на роговицу; еще лучшим барьером для нее является комбинация периэктомии (шириной 5 *мм*) с пересадкой на место удаленной конъюнктивы ленты слизистой оболочки с губы (метод Денига); полезны также повторные подконъюнктивальные инъекции раствора сулемы (1 : 2000) в количестве двух-трех делений шприца около лимба (образование рубцового барьера). Иногда, особенно при осложнении паннуса язвочками по краю его, полезна аутогемотерапия (по 5–10 $см^3$ через 1–2 дня).

Кератит при пемфигусе. При пемфигусе конъюнктивы развиваются на роговой оболочке большие пузыри, которые представляются просвечивающими; в стенке их заметны колыхания. Они скоро лопаются, и на месте их образуется широкая язва, которая заживает очень медленно, оставляя помутнение. Явления раздражения глаза очень резки. Лечение ведется по общим правилам лечения кератитов.

Пузырчатые кератиты. Так называемые буллезные (или пузырчатые) кератиты, характеризующиеся появлением больших пузырей вследствие скопления жидкости под эпителием, относятся, скорее, к дегенерациям, чем к воспалениям; воспалительные изменения при них — явления вторичного порядка. Они встречаются по преимуществу в дегенеративной стадии абсолютной глаукомы,

в которой роговица является отечной и анестезированной. Сопровождаясь изъязвлениями, причиняющими боли, они являются источником мучений для слепого глаза.

Если термокаутеризация не приводит к успеху, то может потребоваться энуклеация.

Гнойные кератиты

Гнойные, начавшиеся с поверхности кератиты характеризуются инфильтрацией роговицы желтоватого или желтого цвета и образованием язв. Для происхождения этого гнойного или язвенного процесса необходимым условием является инфекция роговицы гноеродными бактериями, видов которых, патогенных для глаза, очень много Клинические картины гнойных кератитов разнообразны в зависимости от рода и вирулентности бактерий и от силы сопротивления роговицы их разрушительному действию. Наиболее практично в дидактическом смысле дать сперва описание наиболее типичного представителя из группы гнойных кератитов, а именно так называемой ползучей пневмококковой язвы роговицы.

Ползучая пневмококковая язва роговицы. Эта жестокая болезнь начинается обычно вскоре после легкой травмы роговицы, а иногда и без нее.

Больной испытывает чувство засоренности глаза, скоро переходящее в режущую, колющую, давящую боль; глаз с трудом можно держать открытым; он краснеет, слезится, зрение его падает. Уже через несколько часов от начала болезни можно заметить на роговой оболочке, обычно в центре ее, реже на периферии, серовато-желтоватый или желтый инфильтрат со слущенным над серединой его эпителием, причем имеется и разрушение ткани роговицы в ее поверхностных слоях (язва роговицы) .

Вид этой язвы скоро приобретает характерные черты: середина дна язвы инфильтрирована слабее, чем ее периферия; края язвы на столько сильно инфильтрированы, что несколько выступают над уровнем поверхности роговицы, а с одной стороны язвы это припухание края выражено особенно сильно; здесь край язвы имеет характер полулунного валика; это так называемый прогрессивный край язвы. Здесь происходит продвижение инфильтрата в роговицу. Здесь именно шаг за шагом завоевывает гнойный процесс прозрачные участки роговицы. В этом валике пневмококки, встречающиеся и в остальных местах язвы, особенно многочисленны; на противоположном конце язвы валика обычно нет. Здесь язва очищается от инфильтрата и даже в некоторых случаях покрывается эпителием.

Язва за пределами краевого инфильтрата представляется окаймленной кольцом сероватой мути. Далее, в прозрачных на вид частях роговицы, можно отметить наличие радиарных полосчатых помутнений, идущих к язве. Уже очень скоро к этой картине, сопровождающейся жестокими припадками раздражения глаза (инъекция, блефароспазм, слезотечение, светобоязнь, боли, не дающие больному покоя, особенно ночью), присоединяются изменения со стороны передней камеры и радужки. Водянистая влага тускнеет, и в углу передней камеры начинает скопляться гной в виде желтого мениска. Это гипопион; он может быть то более, то менее подвижным, что выражается в том, что уровень его перемещается в соответствующую сторону, если больной долго лежит на боку; иногда он очень густ, и передвижение его при перемене положения больного совершается весьма медленно. Гипопион состоит из полиморфноядерных

лейкоцитов с большей или меньшей примесью фибрина. Гипопион, пока роговица не подверглась прободению, не содержит микробов; он стерилен, так как происходит не из роговицы, а из радужной оболочки. Токсины, в изобилии пропитывающие очаг воспаления и роговицу, диффундируют в переднюю камеру, раздражают радужку, которая и реагирует выходом лейкоцитов из ее сосудов. Иногда к гною в передней камере примешивается кровь. В некоторых случаях задняя поверхность роговицы, а именно эндотелий и десцеметова оболочка, не выдерживают вредного действия токсина и разрушаются, что способствует скорейшему прободению роговицы. Радужная оболочка, раздраженная токсинами, гиперемируется, зрачок суживается. Вскоре наступает полная картина ирита с развитием задних синехий. Боли, зависевшие от раздражения нервов роговицы, усиливаются вследствие раздражения нервов радужной оболочки и цилиарного тела, если и последнее вовлекается в страдание. Между тем процесс на роговице прогрессирует; язва расширяется, и гипопион растет в высоту, заполняя иногда до половины и более переднюю камеру. Язва может захватить всю площадь роговицы; она в то же время становится глубже. В одних случаях прободение наступает сравнительно скоро, но обычно оно случается только тогда, когда почти вся площадь роговицы разрушена. Прободению предшествует иногда образование выпячивания истонченного дна язвы; в некоторых случаях образуется грыжа десцеметовой оболочки. Когда прободение состоялось, из отверстия вытекает водянистая влага; иногда с нею вместе выходит и гипопион, который в других случаях, если он содержит сгусток фибрина, может покрыть образовавшееся отверстие. В значительном количестве случаев в прободенное отверстие внедряется радужная оболочка, которая вталкивается в него в момент опорожнения передней камеры давлением водянистой влаги, находящейся в задней камере; радужка ущемляется в отверстии и дает начало простой передней синехии или частичной стафиломе. Момент прободения нередко отменяется больным, как момент острой боли. Прободение нередко является критическим поворотным пунктом в течении болезни. В одних случаях падение внутриглазного давления вследствие истечения водянистой влаги благоприятно отражается на дальнейшем течении процесса в роговице. Подобно тому, как при флегмоне ослабление напряженных тканей (путем разреза) улучшает обращение соков и крови в воспаленной ткани, так и падение давления облегчает жизнедеятельность и самозащиту роговицы, для которой гнойный кератит — та же флегмона. Улучшается кровообращение и во всем переднем отделе глаза; быстро начинается очищение язвы, которая останавливается в своем разрушительном движении; цвет ее теряет желтый оттенок; вскоре она начинает покрываться эпителием, приобретает блеск и медленно-медленно начинает выполняться, причем нередко в рубцующуюся язву врастают поверхностно расположенные сосуды. Процесс гнойного пневмококкового кератита (наступила ли остановка его после прободения или до него) можно считать в этой стадии законченным. Но с какими последствиями! Обширное бельмо, проросшее сосудами, нередко выпяченное вперед (в виде так называемого эктатического бельма) занимает всю или значительную часть роговицы с захватом обычно ее зрачковой области, вследствие чего зрение падает нередко до такой степени, что глаз практически не пригоден к работе. Только в меньшинстве случаев бельмо невелико, расположено эксцентрически и зрение более или менее удовлетворительно. Если было прободение, то бельмо сращено с радужкой, что нередко ведет к последовательной глаукоме из-за натяжения радужки и нарушения оттока водянистой влаги через угол камеры. Особенно неблагоприятно в смысле

развития глаукомы приращение всего края зрачка к бельму или же образование круговой задней синехии. Если ущемленная радужка выпячивается, то образуется частичная стафилома со всеми ее последствиями или же, если разрушение роговицы было обширное, развивается стафилома всей роговичной области в виде безобразной аспидной шишки, выпирающей из глазной щели. Прободение язвы может повести и к другим результатам: пока его не было, дорога пневмококкам внутрь глаза была закрыта, но теперь, когда оно произошло, они могут, к счастью, не всегда, проникнуть в переднюю камеру и внедриться в ущемленную радужку. Последствия этого ужасны: развивается гнойный инфекционный иридохориоидит, заканчивающийся панофтальмитом, который дает больному новую долю страданий. Конец трагедии — атрофия глаза.

Течение процесса, как правило, очень острое, и в 5–6 дней он достигает своего апогея; но нередки случаи, когда он нарастает очень медленно, неделями, чтобы затем вдруг принять опять бурное течение. Предсказание при ползучей язве пневмококкового происхождения чрезвычайно тяжелое: даже и случаи не обширных изъязвлений, если они закончились заживлением (самостоятельно или под влиянием лечения), оставляют бельма, почти всегда ослабляющие зрение, а более или менее тяжелые случаи дают тяжкие последствия, о которых мы говорили выше. Выяснить в каждом отдельном случае, какое течение примет процесс в дальнейшем, мы не в состоянии. Быстрое развитие процесса, имевшее место в предшествовавшие нашему осмотру дни, свидетельствует в общем о тяжком характере инфекции; надежды на остановку процесса при помощи лечения тем больше, чем раньше процесс будет подвергнут ему.

Распознавание пневмококковой гнойной ползучей язвы роговицы надо разделить на две задачи: первая — определение наличия этого процесса по тем признакам, которые изложены, — нетрудна тогда, когда они уже достаточно выражены. Но в первые часы или дни, когда перед нами имеется лишь небольшая язвочка с инфильтрацией, не имеющей еще явно желтого окрашивания, когда нет гипопиона, распознавание может быть ошибочным и начинающаяся ulcus serpens может быть принята за простой кератит; ошибка эта опасна, так как может повести к потере драгоценного времени в отношении лечения больного. Диагнозу помогает внимательное отношение к цвету инфильтрата, как бы он мал ни был, и исследование бинокулярной лупой, которая позволяет рано уловить подозрительную валикообразную инфильтрацию края язвы, а равно и начало гипопиона. При наблюдении в течение одного-двух дней можно установить прогрессивный характер процесса, и развитие признаков рассеет сомнения, если они были; конечно, наличие явных источников для гнойной инфекции (о чем ниже) сразу наводит на мысль о гнойном кератите. Вторая задача — определение пневмококкового происхождения язвы. Диагноз гнойного кератита, даже если он протекает уже в ясно выраженной форме ползучей язвы, еще не говорит прямо о том, что перед нами именно пневмококковый кератит, ибо ulcus serpens может быть вызван и другими микробами. Клинические особенности непневмококковых кератитов так несущественны, что только очень опытный глаз отличает их от пневмококковой язвы, да и то далеко не во всех случаях.

Верным способом распознавания пневмококкового происхождения язвы является полное бактериологическое исследование материала, взятого с роговицы (бактериоскопия, посевы и т. д.). Если ограничиться только исследованием конъюнктивального секрета, то диагноз пневмококковой инфекции роговицы в случае нахождения пневмококка в этом секрете в обильном количестве

становится весьма вероятным (но не абсолютно доказанным). Патологическая анатомия пневмококковых язв показывает, что инфильтрация полиморфноядерными лейкоцитами занимает преимущественно края язвы; дно последней сравнительно мало инфильтрировано, но зато некротизировано. Прогрессивный край язвы особенно сильно инфильтрирован и подрыт, а край противоположной стороны оказывается значительно очистившимся от инфильтрации и даже может быть покрыт отчасти регенерированным эпителием. В инфильтрате между пластинами роговицы (а также и за пределами его) лежат массами пневмококки, которых в особенности много в прогрессивном валике.

Этиология. Инфекция роговой оболочки пневмококками происходит всегда экзогенно: со стороны внешнего мира или со стороны соседних с глазом тканей и органов самого больного. На коже век и краев их, в конъюнктивальном мешке (в секрете его и эпителии конъюнктивы) и в слезном мешке — всюду, даже если эти органы здоровы, могут в значительном числе случаев находиться то в виде случайных гостей, то в виде постоянных жителей пневмококки, которые, как показали бактериологические исследования, могут быть вирулентны; они заносятся в указанные места с пылью и грязью, попадающей в глаз случайно, или вносятся на веки и в конъюнктивальный мешок пациентом при варварском уходе за своими глазами: при трении пальцами, побывавшими в носу или во рту (в этих рассадниках пневмококков), при вытирании смоченным слюной платком и т. п. Таким образом, почти всякий человек может быть принципиально источником заразы для своей роговицы, но если уже у здорового человека имеется так часто запас пневмококков, то тем более опасность самозаражения велика, когда веки и конъюнктива, а особенно слезный мешок, находятся в состоянии воспаления. Блефариты и конъюнктивиты, если в их развитии принимают участие пневмококки, а тем более и чисто пневмококковые конъюнктивиты хронического и острого характера, являются опаснейшими источниками инфекции роговицы, но настоящим momento mori для этого органа служит дакриоцистит, при котором в содержимом слезного мешка, как правило, имеется огромное количество пневмококков наряду с другими, тоже гноеродными, бактериями. Даже тогда, когда дакриоцистит выражен нерезко, когда кажется, что имеется лишь слезотечение, в мешке таится гибель для роговицы.

Пневмококки здорового и больного глаза, даже если роговица как бы купается в гною дакриоцистита, по счастью, лишь в случаях особой вирулентности могут проникнуть в нее сквозь защищающий ее эпителиальный покров, пока он не поврежден. Как правило, заражению роговицы должно предшествовать повреждение эпителия (механическое или химическое) или нарушение его питания (при воспалениях конъюнктивы), или разрушение его вследствие предшествовавшего простого кератита. Конечно, при повреждении эпителия, а тем более ткани самой роговицы у лиц, у которых пневмококков в конъюнктивальном и слезном мешке не было, источником инфекции являлся сам повреждающий агент, если он был инфицирован пневмококками. Последние могут быть занесены на рану и после повреждения, что особенно часто наблюдается в быту некультурного населения при «вылизывании» бабками глаза при его заболеваниях и засорениях. Язык, покрытый слюной, содержащей пневмококки, втирает их в ранку или, сдирая эпителий, заражает ссадины. Повреждения эпителия роговицы и ее тканей, сопровождающиеся пневмококковой инфекцией, встречаются в практической жизни при самых разнообразных условиях, но особенно часто они составляют удел каменотесов, штукатуров и т д. У сельских работников, повреждающих себе часто роговицу во время жатвы, молотьбы

и т. п., пневмококковые язвы особенно часты. Тут же следует упомянуть и о возможности пневмококковых гнойных процессов и после операций при наличии пневмококков в конъюнктивальном (или слезном) мешке. Распространенность пневмококковых язв с их тяжкими последствиями для зрения делает эту болезнь весьма серьезным профессиональным и социальным злом, требующим профилактической и лечебной борьбы. Население должно быть ознакомлено с опасностями заболеваний глаз вообще, и в частности с воспалением их; оно должно знать о необходимости немедленно обращаться к врачу при заболеваниях и повреждениях глаз и о всем вреде самолечения и знахарства. В известных профессиях нужны защитные очки; врачебная квалифицированная помощь должна быть доступна населению. Кроме этих общих профилактических мер как специальное мероприятие выступает широкое применение оперативного лечения дакриоцистита (обычно экстирпации мешка) и лечение заболеваний век и конъюнктивы.

Лечение. Обилие предложенных для лечения ползучей язвы роговицы средств уже само свидетельствует о том, что ни одному из них это заболевание не поддается наверняка во всех случаях. Мы рассмотрим здесь только такие способы лечения, которые считаются наиболее зарекомендовавшими себя на практике. В разделе об общих принципах лечения кератитов мы уже упоминали о необходимости радикального устранения источника инфекции роговицы. Напомним здесь, что при наличии дакриоцистита слезный мешок должен быть немедленно удален или, если это невыполнимо, он должен быть немедленно вскрыт широким разрезом с последующим введением тампонов и выжиганием слизистой с помощью ляписа (на армированном зонде). Такое выжигание, сделанное через сутки после разреза, удается легко и приводит скоро к полной облитерации мешка. Не следует делать это выжигание тотчас после разреза, ибо техника его затрудняется кровотечением. С момента первого осмотра больного он подвергается атропинизации для получения хорошего расширения зрачка (борьба с иритом); кроме того, ему назначается один из самых важных методов лечения — тепло. Лучшей формой применения его является тепло сухое, в виде грелок, температура которых не должна давать на коже больного неприятного ощущения. Грелка держится столько времени, сколько больной может выдержать, несколько раз в день. В промежутках между грелками глаз, если нет препятствий со стороны конъюнктивы и слезного мешка, держится под повязкой или под согревающим компрессом, который особенно уместен ночью. Вместе с назначением атропина и тепла больному производится та или иная дезинфекция гнойного очага. Излюбленным средством в последние десятилетия является оптохин; это средство либо вкапывается в виде 1%-го раствора (несколько раз в час в течение нескольких часов), либо в 5%-ом растворе применяется для туширования язвы с помощью тампончика в течение нескольких минут. Нет сомнения, что оптохин является нередко, но далеко не всегда, полезным средством; надо признать, что он не оправдал надежд, возлагавшихся на него как на радикальное специфическое средство; заменой оптохина, не всегда имеющегося под рукой, может служить хинин в 1–2%-ом растворе.

За неимением оптохина или при безуспешном его применении можно попробовать дезинфекцию очага воспаления при помощи туширования язвы 10%-ой йодной настойкой; последняя наносится на язву тампончиком на тонком зонде или пинцете; веки пациента удерживаются открытыми, пока смазанная поверхность язвы не подсохнет; разумеется, глаз предварительно кокаинизируется. Из других дезинфицирующих средств упомянем 3–10%-ую перекись

водорода, которая впускается несколько раз в день. К числу дезинфицирующих мероприятий надо отнести также и применение лучистой энергии в форме ультрафиолетовых и световых лучей с соответствующей сенсибилизацией.

Уместно впускание в конъюнктивальный мешок мазей из ксероформа или айрола (5–10%-ых), имеющих, впрочем, значение скорее смазки, чем дезинфекции.

Если через сутки в состоянии глаза отмечено будет хотя бы небольшое ухудшение, то не следует оставаться при упомянутом сравнительно мирном лечении, а надо решаться на более радикальную стерилизацию гнойного очага с помощью каутеризации или же на вскрытие язвы по способу Земише (Säemisch).

1) Термокаутеризация производится следующим образом: раскаленный наконечник термокаутера Пакелена или гальванокаутера прикладывается систематически ко всей поверхности дна язвы и к краям ее в пределах их инфильтрации; полезно перед применением термокаутера ориентироваться относительно пределов инфильтрации при помощи впускания 1–2%-го раствора перекиси водорода или 2%-го раствора флоуресцеин-калия. Если язва глубока, то можно заодно с прижиганием сделать и опорожнение передней камеры, сделав сквозное прожигание дна язвы; при этом через прожженное отверстие вслед за вытекшей водянистой влагой выходит гипопион; если последний выпячивается в виде фибринозно гнойного сгустка, то его надо извлечь пинцетом. Понижение внутриглазного давления, происходящее вследствие прободения дна язвы, является благоприятным моментом для борьбы с инфекцией, как разрез при «флегмоне». Многие предпочитают выпускать водянистую влагу и гипопион с помощью парацентеза, сделанного вне пределов язвы в здоровых частях нижней половины роговицы, у ее периферии. Термокаутеризация производит в громадном большинстве случаев радикальную стерилизацию гнойного очага: на другой день после нее язва представляется покрытой обильным белесоватым экссудатом, а у больного обычно отмечается значительное субъективное улучшение. В некоторых случаях прогрессирование язвы удается остановить только вторым-третьим прижиганием, но обычно достаточно однократного вмешательства. Бывают, конечно, случаи (слишком запущенные), когда разрушается вся роговица, несмотря на термокаутеризацию. Применение термокаутеризации может быть дополняемо употреблением некоторых из упомянутых выше средств (оптохина, перекиси водорода, лучистой энергии). Являясь довольно надежным средством для борьбы с инфекцией, термокаутеризация дает успех лишь ценою разрушения еще не изъязвившихся, а только инфильтрированных частей роговицы, причем область каутеризации обречена на развитие густого бельма.

2) Большого внимания заслуживает более консервативный способ стоградусной каутеризации прижигателем Вессели. В аппарате Вессели имеется наконечник, полость которого разделена на две половины перегородкой, несколько не доходящей до конца наконечника. Пар, поступающий в одну половину наконечника, у ручки его, из небольшого закрытого котелка, уходит из наконечника через другую половину, причем нагревает конец наконечника до 100° С. Прикосновение наконечника к язве вызывает достаточное нагревание последней без слишком обширных разрушений. Действие такого прижигания, судя по данным солидных авторов, очень хорошо и менее портит роговицу. Однако так как все же такое прижигание в некоторых случаях может быть не абсолютно радикальным, то полезно комбинировать его с последующим применением ультрафиолетовых или световых лучей (с соответствующей сенси-

билизацией). Такая комбинация методов является, по-видимому, многообещающей.

3) Расщепления язвы по Земишу. Вне пределов язвы в здоровую часть роговицы вкалывается узкий линейный нож Грефе, лезвием вперед; он проводится в таком положении через переднюю камеру позади роговицы, выкалывается по другую сторону язвы в здоровой части роговицы. Нажимом лезвия ножа вся область роговицы, от вкола до выкола разрезается; через разрез выходит содержимое передней камеры. Идея способа заключается в понижении внутриглазного давления и напряжения флегмонозно инфильтрированной ткани роговицы, достигаемыми ее разрезом. Во многих случаях после разреза наступает резкий поворот процесса в сторону выздоровления. Способ Земиша комбинируется с некоторыми из вышеуказанных средств (оптохин, перекись, атропин, тепло и т. д.).

Я лично предпочитаю термокаутеризацию с прожиганием язвы или несквозное прожигание с парацентезом.

4) В последние годы вместо разреза по Земишу рекомендуется трепанация дна язвы трепаном 0,5–2,0 *мм* в диаметре, которая дает длительное понижение напряжения тканей. Трепанация комбинируется с другими методами лечения.

В только что изложенную нами схему лечения могут быть внесены некоторые модификации и дополнения; так, раньше чем браться за термокаутер, можно испытать каутеризацию язвы чистой карболовой кислотой в области прогрессивного края: ватный тампончик, намотанный на тонкий пинцет, или тонкая спичка слегка смачиваются неразведенной карболкой и ими тушируется инфильтрат, веки больного удерживаются раскрытыми, пока прижженная поверхность не подсохнет, можно прижечь язву 20%-ым водным раствором сернокислого цинка, что дает, по мнению некоторых авторов, очень хороший результат. Делая эти химические прижигания язвы, надо быть, однако, во всеоружии для производства термокаутеризации без промедления, при малейшем прогрессировании язвы. Кроме местного лечения, упомянутого выше, можно попробовать некоторые мероприятия общего характера. Протеинотерапия в форме инъекций молока, антидифтерийной сыворотки, нормальной лошадиной сыворотки, казеозана, аутогемотерапия считаются некоторыми офтальмологами полезными возбудителями защитных свойств организма; польза их не доказана, но нет и решительных возражений против их применения. Что касается других различных средств и способов лечения, то они в большинстве случаев или слишком неверны, или не изучены в достаточной мере, вследствие чего и рискованно тратить на них драгоценное время. Подкожные впрыскивания антипневмококковых сывороток различного приготовления не оправдали возлагавшихся на них надежд. По меньшей мере не доказаны успехи от пневмококковых ауто- и гетеровакцин; то же относится и к вакцинам других микробов. Недостаточно ясны результаты местных подконъюнктивальных инъекций аутосерума (из кантаридиновых кожных пузырей), лошадиной сыворотки и молока; не нашли практического распространения прижигания горячим воздухом, а также куском льда. Быть может, внимания заслуживает ионтофорез, но и он еще недостаточно разработан.

Кератиты типа ползучей язвы не пневмококкового происхождения. И другие микробы (стрептококки, стафилококки, кишечная палочка и т. д.) могут вызвать гнойные кератиты, протекающие под видом ползучей язвы роговицы, для которой характерно, как мы упоминали, наличие прогрессивного края,

сравнительно слабая инфильтрация дна язвы, очищение заднего края язвы и гипопион. Быть может, течение этих кератитов не так часто бывает столь злокачественно, как течение пневмококковых язв; но по клиническим признакам вряд ли возможно отличить их от последних. И для этиологического диагноза необходимо бактериологическое исследование материала, взятого со дна язвы.

Среди этих кератитов типа ползучей язвы особого интереса заслуживает гнойный кератит, вызванный диплобациллой Моракса — Аксенфельда. Если в одних случаях он не отличим от пневмококковой ползучей язвы, то в других его особенностью является то, что дно язвы инфильтрировано значительно сильнее и что очищение заднего края язвы проходит не в той же мере параллельно с прогрессированием переднего, как то бывает при пневмококковой инфекции. Признаки эти шаткие, и диагноз выясняется бактериологически. Диагноз этот важен потому, что против этого кератита мы имеем хорошее лечебное средство — сернокислый цинк. Его применяют в форме 0,3–0,5%-го раствора, который вкапывается в конъюнктивальный мешок и на роговицу несколько раз в день; на ночь закладывается мазь из этого средства (0,25–0,50%-я); можно тушировать язву 2–3%-ым раствором сернокислого цинка, который не убивает диплобацилл, но делает почву неблагоприятной для их развития. Очень хорошо влияет также hydrargyrum oxycyanatum (1 : 5000) в форме капель, промываний, глазных ванночек или мази. Термокаутеризация при диплобациллярном кератите не дает хорошего результата. Здесь уместно упомянуть, что диплобацилла способна вызвать гнойные кератиты и другого типа, а равно и простые кератиты.

Лечение кератитов типа ползучей язвы, вызванных другими микробами, в общем совпадает с лечением пневмококковых язв.

Ограниченный гнойный кератит (абсцесс роговицы). В ряде случаев различные гноеродные микроорганизмы (пневмококки, стрептококки, стафилококки, диплобациллы, b. Fridlenderi, b. subtilis), внедряясь в роговицу (об условиях заражения последней уже достаточно было сказано), вызывают гнойный кератит в форме ограниченного инфильтрата, переходящего в язву, которой не присущи признаки ползучей язвы. Первыми симптомами процесса являются перикорнеальная инъекция, припадки раздражения глаза (слезотечение, блефароспазм, боли, светобоязнь и т. д.) и ограниченное помутнение роговицы в виде серого инфильтрата с нерезкими краями, располагающегося поверхностно. Эпителий над инфильтратом, который иногда несколько выдается над поверхностью роговицы, истыкан; скоро инфильтрат желтеет и изъязвляется; язва имеет наклонность идти вглубь, причем легко наступает прободение роговицы, последствия которого уже были описаны

Нередко кератит сопровождается гипопионом и иритом. Иногда язва распространяется и вширь, но это явление происходит не по типу ползучей язвы, а более равномерно во все стороны. Только редко случается, что инфильтрат рассасывается без образования язвы. Прободение роговицы благоприятно отражается на течении процесса, который обычно после этого затихает.

Инфильтратов может быть несколько. Возможны и переходы от ограниченного кератита к типу ползучей язвы.

Причины ограниченного гнойного кератита не требуют описания, так как условия его происхождения аналогичны тем, которые были указаны, когда шла речь об этиологии поверхностных кератитов вообще и ползучей язвы в частности. Несомненно, что та или иная разновидность гнойного кератита зависит не только от вида микроба, но и от его вирулентности и от состояния реактивных свойств роговицы.

Предсказание всегда серьезно, так как появление рубцовых бельм на месте язвы обязательно; о значении их для зрения, а равно о других последствиях кератитов было уже достаточно сказано.

Лечение ведется по схеме лечения ползучей язвы роговицы с тою оговоркой, что вопрос о применении термокаутера и разреза стоит несколько менее остро.

Гнойный кератит при гонококковой бленнорее. Обычным осложнением при гонококковой бленнорее новорожденных является гнойный язвенный кератит. Он развивается, как правило, в первые дни болезни, но может появиться и в поздние ее периоды. Возникновению его благоприятствует давление опухших век или опухших складок конъюнктивы склеры на роговицу. Раз образовавшись, язва быстро распространяется по поверхности и вглубь, разрушая роговицу на обширном протяжении. Десцеметова оболочка нередко довольно долго сопротивляется процессу раздражения, но рано или поздно она уступает, образуется выпадение радужки (с исходом в стафилому), или через язву выходит хрусталик и даже стекловидное тело. Очень частыми исходами кератита являются обширные бельма, занимающие часто всю роговицу, частичные и полные стафиломы, буфтальм или атрофия глаза; иногда при прободении центральных частей роговицы и длительном соприкосновении передних частей хрусталика с задней поверхностью роговицы образуется передняя полярная или пирамидальная катаракта. Надо полагать, что изъязвление роговицы вызывается не только гонококком, но и различными другими добавочными инфекциями.

Предсказание тяжелое, но оно значительно улучшается с начала лечения глаза опытным специалистом.

Если процесс удалось остановить, то надо помнить, что даже очень большие помутнения впоследствии значительно просветляются, что в большой мере зависит от большой регенеративной способности младенческой роговицы. При сохранении прозрачности части роговицы может быть показана иридэктомия.

Лечение. В первую очередь требуется энергичная борьба с конъюнктивальным процессом (см. соответствующий раздел). Прижигания раствором ляписа, промывание марганцевокислым калием (1 : 5000), иногда расщепление наружной спайки, инъекции молока — все должно быть пущено в ход.

Для самого роговичного процесса применяются атропин, дезинфицирующие мази, иногда термокаутеризация. При гонококковой бленнорее изредка встречаются и негнойные кератиты. Бленнореи новорожденных, вызываемые не гонококками, а целым рядом других микробов (стафилококки, палочки Коха — Викса, кишечная палочка, тельца Провачека и более десятка других), чрезвычайно редко вызывают поражения роговицы. Поэтому при всякой бленнорее отсутствие гонококков улучшает предсказание в отношении роговицы.

При гонококковой бленнорее взрослых гнойные кератиты протекают в такой тяжелой и острой форме, что наша помощь нередко опаздывает и дело заканчивается печально, несмотря на правильное лечение, которое ведется по тем же принципам, как и у новорожденных.

Гнойный кератит при оспе. При оспе очень часто развивается гнойный кератит язвенного характера очень тяжелого течения. Язва, начавшаяся на самой роговице или являющаяся продолжением изъязвления лимба, разрушает роговицу вглубь и вширь, давая в результате тяжкие последствия — обширные бельма, стафиломы, буфтальм (вследствие вторичной глаукомы), атрофию глаза (вследствие панофтальмита). Кератит появляется или в период высыпания пустул на коже, или же, чаще, в период их подсыхания. Это довольно позднее

осложнение оспы (обычно не ранее 12-го дня). Весьма вероятно, что кератит является результатом вторичной инфекции гноеродными бактериями. Предсказание очень тяжелое. Лечение мало успешно, оно ведется по общим правилам лечения гнойных кератитов. До появления кератита следует применять местную профилактику: следует содержать в крайней чистоте заболевшую кожу век и конъюнктиву (промывание борной кислотой и другими нежными дезинфицирующими средствами). Могучим средством для профилактики слепоты, причиняемой оспой, является обязательное оспопрививание.

Оспа может вызывать и негнойные кератиты: множественные поверхностные и мелкие инфильтраты, дисковидный кератит и подобные паренхиматозному диффузному кератиту помутнения благоприятного течения.

Гнойный кератит при дифтерии конъюнктивы. При дифтерии конъюнктивы осложнение со стороны роговицы проявляется обычно в сером помутнении, которое быстро переходит в язву грязно-желтого цвета; последняя разрушает роговицу, увеличиваясь в стороны и идя вглубь. Последствием такого кератита являются обширные бельма, а нередко и гибель глаза. Это заболевание тем опаснее, чем раньше оно появилось. Иногда роговица разрушается в какие-нибудь одни-двое суток. причем в этих случаях превалируют явления не столько нагноения, сколько некроза роговицы. Если первые обусловливаются, по всей вероятности, добавочной инфекцией (стрептококки и др.), то некроз зависит от влияния дифтерийных токсинов и нарушения питания роговицы вследствие значительной инфильтрации конъюнктивы склеры.

Предсказание при дифтерийном кератите чрезвычайно тяжелое. Требуется спешное, неотложное введение антидифтерийной сыворотки в больших дозах, которое, однако, далеко не всегда останавливает процесс, что и понятно, если принять во внимание наличие добавочной инфекции.

Лечение местное, кроме мер, принимаемых для лечения конъюнктивальных явлений, сводится к назначению атропина.

В более поздний (гнойный) период дифтерии конъюнктивы также встречаются поверхностные гнойные и негнойные кератиты более легкого течения, но все же нередко протекающие довольно тяжело.

Кератомаляция (некроз роговицы). При некоторых нарушениях питания организма, о которых мы скажем ниже, наблюдается своеобразное заболевание роговицы, в основе коего лежит некротический процесс в роговичной ткани, комбинированный с явлениями воспаления. Это заболевание встречается почти исключительно у детей первых лет жизни.

У ребенка появляется помутнение роговицы в нижней ее половине, обычно в форме лежачего овала; поверхность роговицы тускла, матова, чувствительность ее обычно понижена; конъюнктива склеры представляет явления ксероза и образует около наружного и внутреннего краев роговицы морщины при поворотах глаза. В этот первый период болезни конъюнктива не гиперемирована, перикорнеальной инъекции нет; вскоре область помутнения роговицы начинает изъязвляться и превращаться в грязную язву, имеющую тенденцию углубляться; иногда можно наблюдать отторжение омертвевшего участка роговицы. Язва очень недолго сохраняет серый цвет: как правило, дно язвы желтеет. Этот переход язвы в гнойную обусловлен добавочной инфекцией (стрептококки и др.); в этот период появляется перикорнеальная инъекция, которая имеет вялый грязно-багровый цвет и кажется несоответствующей по своей степени силе явлений на роговице; роговица разрушается при явлениях гнойной язвы, и прободение ее ведет к тяжким последствиям: обычный исход процесса — об-

ширные бельма, стафиломы и нередко панофтальмит. Кератомаляция, обычно двусторонняя, разыгрывается на почве истощения организма. В одних случаях дело идет о недостаточном или одностороннем питании ребенка, не получающего достаточного количества витаминов. Так, ее наблюдали у детей, получавших исключительно углеводистую пищу или вскармливаемых голодавшими (постившимися) матерями и т. д. В других случаях питание ребенка подорвано заболеваниями организма — поносами, бронхитом, тифом, воспалением легкого, скарлатиной, корью, дизентерией и т. д.; у многих детей с кератомаляцией находят наследственный сифилис, который не играет, однако, специфической роли в происхождении болезни, а является лишь фактором, ослабляющим организм.

Предсказание при кератомаляции очень тяжелое; возможны, однако, и выздоровления при правильном лечении. Нерезко появление кератомаляции является предвестником смерти ребенка.

Основное объяснение кератомаляции — в недостаточном введении с пищей витамина А (жирового фактора); но есть и еще какие-то добавочные условия для ее возникновения; нужны и другие витамины. Она развивается иногда и при очень хорошем составе пищи; в этом случае организм, вероятно, почему-то неспособен использовать вводимый витамин А. Микробы играют в картине болезни лишь вторичную роль.

Лечение кератомаляции сводится главным образом к урегулированию общего здоровья и на первом месте — питания. Для доставки жирового фактора служит масло, яичный желток и рыбий жир, для улучшения питания нужны и другие источники витаминов (лимоны, морковь, салат и т. д.); в последнее время витамин А вводят детям парэнтерально (инъекции рыбьего жира). При наличии сифилиса показана и специфическая терапия. Местное лечение — тепло, дезинфицирующие мази и т. д. по общим правилам лечения кератитов. Кератомаляция наблюдалась также у взрослых (при поносах, раковой кахексии, авитаминозе, холере, тифе, скорбуте и т. д.).

Плесневой кератит характеризуется появлением резко очерченного серого инфильтрата, середина которого, слегка желтоватая, имеет своеобразный сухой вид. Эта центральная часть инфильтрата отторгается от подлежащих тканей, причем роговица подвергается гнойному распаду; имеются перикорнеальная инъекция, гипопион. При помощи пинцета или ложечки можно снять некротический участок инфильтрированной роговицы. В соскобе микроскоп открывает плесневые нити. Течение процесса разнообразно в зависимости от рода плесени; чаще всего находят *Aspergillus fumigatus*, который вызывает наиболее тяжелые формы. Менее спасен *Aspergillus flavus*, *Trichocladium asperum* и др. Иногда сходные кератиты вызываются дрожжами, актиномикозом и т. д. Лечение, кроме выскабливания и иногда термокаутеризации язвы, ведется по общим правилам.

Глубокие кератиты, начинающиеся в паренхиме роговицы

Диффузный паренхиматозный кератит является самой распространенной формой глубоких кератитов. Эта ферма кератита характеризуется появлением в глубоких слоях роговой оболочки помутнения. Можно отметить два главных типа начала паренхиматозного кератита. При первом типе, самом частом, помутнение роговицы начинается на ее периферии, что сопровождается обычными для кератитов припадками раздражения глаза, слезотечением, бле-

фароспазмом, светобоязнью, которая может достигать значительной степени, в особенности у детей. Муть роговицы, имеющая диффузный вид, подобный матовому стеклу, довольно быстро распространяется к центру роговицы, которая через несколько дней, реже недель, оказывается вся занятой ею. При исследовании бинокулярной лупой можно выяснить, что муть роговицы состоит по преимуществу из густо расположенных мелких серых инфильтратов в комбинации с диффузным помутнением. Инфильтраты занимают глубокие слои роговицы, но некоторые из них лежат и поверхностно. Иногда инфильтраты располагаются полосами. Поверхность роговицы обычно становится шероховатой вследствие изменения эпителия, который кажется как бы истыканным. Густота помутнения постепенно усиливается, соответственно чему понижается и зрение, которое может упасть до светоощущения Вскоре после начала помутнения в роговицу начинают врастать прямые стволики кровеносных сосудов, рассыпающиеся обычно в виде кисточки или в виде прутьев метлы. Начало этих сосудов, проходящих в глубоких слоях роговицы, лежит в склере, и потому при исследовании в лупу можно убедиться в том, что они не составляют продолжения сосудов лимба, а как бы выходят из-под него. Некоторые из сосудов могут проходить и поверхностно, имея связь с сосудами эписклеры. Возможны разные степени васкуляризации — от нескольких едва заметных сосудов до столь густой щетки их, что роговица кажется красной. Достигнув своего апогея, что случается через несколько недель, процесс постепенно начинает ослабевать, что проявляется в уменьшении перикорнеальной инъекции, обратном развитии васкуляризации роговицы и просветлении ее; помутнение начинает исчезать по периферии, центр остается мутным гораздо дольше, даже бывают случаи, когда при начавшемся просветлении периферии помутнение середины роговицы некоторое время нарастает. Период регресса тянется обычно очень долго, и проходят месяцы, пока глаз совершенно успокоится, но помутнение еще долго продолжает рассасываться. Паренхиматозный кератит обычно начинается на одном глазу, редко на обоих сразу, но правилом является заболевание и второго глаза.

При второй форме начала кератита помутнения описанного выше вида начинаются в центре роговицы в виде диска с нерезкими краями, к которому идут отдельными пучками сосуды; последние могут при указанном типе и совсем отсутствовать (keratitis parenchymatosa diffusa avasculosa); и при этом начале обычно вскоре вся роговица становится диффузно мутной, как то было описано выше, но периферическая зона роговицы может остаться относительно прозрачной. Между первой и второй формой бывают и переходы.

При паренхиматозном диффузном кератите, как мы упоминали, поверхность роговицы бывает обычно шероховатой, как бы истыканной вследствие заболевания эпителия, который в исключительных случаях может даже отслаиваться наподобие пузырьков, но образование язв не наблюдается почти никогда: они описаны в единичных случаях, и происхождение их, вероятно, вторичное. В некоторых случаях кератита наблюдаются на задней поверхности роговицы полосы, которые рассматриваются как складки десцеметовой оболочки. На последней встречаются иногда остатки экссудата серозного или фибринозного характера; скопление его можно отметить иногда и в углу передней камеры. Радужная оболочка очень часто бывает воспалена или по крайней мере гиперемирована. Ирит дает нередко значительное число синехий; в отдельных случаях в воспаленной радужной оболочке встречаются узелковые инфильтраты. Иногда на задней поверхности роговицы замечаются осадки экссудата. Воз-

можно и появление циклитов. Появление ирита в течение паренхиматозного кератита может быть двояким: либо ирит — последствие кератита, либо он его спутник, вызванный общей с последним причиной. Внутриглазное давление при паренхиматозном кератите во многих случаях не остается нормальным; оно колеблется, то спускаясь далеко ниже нормы, то повышаясь до степени глаукоматозной, что может потребовать даже операции. Повышение тензии при наличии круговой задней синехии могло бы легко найти объяснение, но при отсутствии таковой понять его не так легко; можно было бы подумать о закрытии угла камеры экссудатом, но этому объяснению противоречат быстрые колебания давления с большими размахами. Предполагают, что основа колебания давления — в меняющемся кровонаполнении цилиарного тела. Замечено, что атропин способен повысить давление, поэтому с его применением нужно быть осторожным. Из осложнений паренхиматозного кератита нужно упомянуть еще об экссудативных отложениях на передней поверхности хрусталика. Отмечались и помутнения стекловидного тела. При исследовании глазного дна у лиц с паренхиматозным кератитом (если оно возможно) в некоторой части случаев удается констатировать наличие хориоидита в той или иной форме. Этот процесс, как подчеркивает Игерсгеймер (Igersheimer), не является ни последствием, ни причиной кератита, не совпадает с ним по времени и обязан своим происхождением общей с ним причине; так же надо понимать и редкие случаи неврита зрительного нерва, атрофии его и параличей мышц глаза.

Паренхиматозный кератит в значительном большинстве случаев ведет к ослаблению зрения заболевшего глаза; в некоторых случаях от инфильтрата не остается ничего или только ничтожные, не мешающие зрению помутнения; среди них видны тонкие сосуды — картина, по которой через много лет можно поставить диагноз перенесенного кератита. Но в громадном большинстве случаев помутнения, состоящие из нерассосавшихся инфильтратов и рубцовой ткани, вызывают упадок зрения, который, по Игерсгеймеру, доводит глаз до инвалидности не менее чем в 30 % случаев. Так как течение болезни на другом глазу мало отличается по тяжести от такового на первом глазу (оно только несколько укорачивается при правильном лечении), то вероятность стать нетрудоспособным и во всяком случае мало трудоспособным для лиц, имевших несчастье перенести паренхиматозный кератит, весьма велика. Возможна и гибель глаза вследствие его атрофии или же слепота вследствие осложнившей кератит глаукомы, если повышение внутриглазного давления не урегулировалось само собой или при антиглаукоматозном лечении; у детей развивается иногда вследствие повышения давления буфтальм. Наконец, следует упомянуть из последствий кератита атрофические изменения в радужке, потерю реакции зрачка, паралич аккомодации. Паренхиматозный кератит является в большинстве случаев уделом молодого возраста — от 6 до 20 лет, но он встречается также и в более ранние, и в более поздние годы (до 40 и более лет). Кератит тянется на заболевшем глазу несколько месяцев, изредка до года, считая до момента затихания воспалительных явлений. В общем, по-видимому, в отроческом возрасте он менее продолжителен.

Паренхиматозный кератит дает иногда рецидивы, которые протекают в общем легче, чем первоначальное заболевание. Рецидивы наблюдаются как через короткие (например, через год), так и через более длительные сроки (годы, даже десятки лет).

Та картина глубокого паренхиматозного кератита, которая только что описана, может быть названа типичной. В качестве характерных черт ее мож-

но подчеркнуть: 1) наличие глубокого помутнения, состоящего из комбинации сливных, мелких, не имеющих резких границ инфильтратов и диффузной мути; 2) обширное распространение по площади этого помутнения, занимающего в известный период развития болезни всю роговицу или значительную часть ее; 3) развитие сосудов (если они развиваются) в форме кисточек, глубоко расположенных. Поверхностные сосуды только единичны; 4) язв нет; 5) процесс протекает с типичным прогрессивным нарастанием и обратным развитием; 6) процесс может быть назван первичным в том отношении, что он не следует за тяжелыми иридохориоидитами как их последствие; самое большее ему в редких случаях может незадолго предшествовать ирит или склерит.

Кроме этой формы диффузного кератита, встречаются и такие, которые в силу развития и при них диффузного помутнения указанного выше типа приближаются к описанной форме, но имеют известные морфологические отличия или отклонения в развитии и течении. Так, иногда муть роговицы, хотя и диффузная по своему виду, занимает только участок роговицы; иногда при сходном с основным типом распространении помутнения сосуды не имеют того характерного вида кисточек, как было указано, или же чересчур обильно развиваются и в поверхностных слоях; то наряду или среди диффузной мути появляются отдельные инфильтраты серого и желтоватого, даже желтого цвета в виде очагов; то, наконец, имея сходство с основной формой, процесс является не первичным, а вторичным — следствием предшествовавшего тяжелого иридохориоидита. Все эти разновидности можно соединить под общим наименованием атипических форм диффузного паренхиматозного кератита.

Этиология диффузных паренхиматозных кератитов тесно связана с вопросом о сифилисе и туберкулезе. Совершенно второстепенную роль играют другие редкие этиологические моменты — подагра, лепра, малярия и т. д. Оставляя их пока в стороне, мы остановимся на первых двух важных причинах диффузных паренхиматозных кератитов. Уже Гутчинсон. установив свою знаменитую триаду наследственного сифилиса (глухоту, деформацию зубов и паренхиматозный кератит), отвел сифилису крупную роль в этиологии диффузного паренхиматозного кератита. Впоследствии в вопросе об этиологии этого кератита красною нитью стала проходить борьба между сифилисом и туберкулезом. Современные способы распознавания этих заболеваний (реакции Вассермана, Пирке, инъекции туберкулина и т. д. наряду с клиническими методами) позволяют внести некоторую ясность в этот вопрос. В общем можно считать установленным, что большинство диффузных паренхиматозных кератитов (хотя бы и атипических) вызывается сифилисом, но процент участия последнего в атипических и типичных формах не одинаков. Согласно Игерсгеймеру, типичные формы паренхиматозного диффузного кератита обязаны своим происхождением наследственному сифилису более чем в 90 % случаев (из которых только несколько падает на приобретенный); процент сифилиса в случаях диффузного кератита, не вполне типичных по виду (частичных, с нетипичными сосудами, комбинированных с узелками, начавшихся вторично вслед за тяжелыми иридохориоидитами), нельзя считать окончательно установленным, но он, несомненно, превалирует над процентом туберкулеза. Быть может, обе этиологии действуют иногда и совместно. Эти данные имеют существенное значение для нашею отношения к больным с диффузным паренхиматозным кератитом.

Около 20 лет назад возник вопрос — не может ли травма вызвать паренхиматозный кератит. Его можно считать решенным в том смысле, что, действительно, травма роговицы может послужить причиной возникновения кератита

при условии, если организм больного представляет собой готовую почву для него (сифилис).

Патологическая анатомия паренхиматозного кератита у человека сравнительно мало изучена из-за скудости числа исследованных глаз. Основные явления разыгрываются в паренхиме роговицы, в ее глубоких слоях, и выражаются главным образом в лимфоидной инфильтрации, в размножении стойких клеток роговицы, в развитии сосудов и в образовании некротических участков. Боуменова оболочка сохраняется, но эпителий подвергается истончению, дегенерации и инфильтрации; десцеметова оболочка может кое-где подвергаться некрозу, равно как и эндотелий ее. Воспалительные явления отмечаются в радужке, цилиарном теле, иногда и в переднем отделе сосудистой оболочки, в углу камеры; в последней — клеточно-фибринозный экссудат; наконец, воспалительная инфильтрация в конъюнктиве вокруг роговицы.

Предсказание при паренхиматозном кератите, как типическом, так и атипическом, в смысле сохранения зрения всегда серьезно, так как трудно учесть будущее течение процесса и степень стойких помутнений. Диагноз паренхиматозного кератита в типических случаях не представляет трудностей, если исследовать роговицу тщательно.

Но если процесс протекает атипично в том отношении, что помутнения развиваются первоначально поверхностно, то необходимо тщательное наблюдение; при появлении глубоких инфильтратов, истыканности эпителия и сосудов сомнения рассеются. В высшей степени важным является выяснение этиологии данного случая, будет ли он типичным или атипичным. Для этого обращаются к исследованию всего организма больного. При поисках наследственного сифилиса обращают внимание на характерные признаки его в виде гутчинсоновых зубов, изменений суставов, седловидного носа, плоского и широкого переносья, рубцов около углов рта, глухоты и т. д.; производят у больного реакцию Вассермана, отрицательный результат коей, конечно, не принимается во внимание; она делается также, если нужно, у родителей, братьев и сестер больного; производится у больного исследование спинномозговой жидкости и другие серологические реакции.

Исследование на туберкулез организма больного дополняется реакцией Пирке, туберкулинной общей реакцией и в особенности наблюдением очаговой реакции роговицы на подкожное введение туберкулина. Эта реакция (т. е. обострение процесса) особенно доказательна (если она хорошо прослежена). В случае сомнений нужно при типическом диффузном паренхиматозном кератите останавливаться на сифилисе как на основе для лечения; при атипических формах также следует сравнительно легко склоняться к нему, если нет ясных доказательств в пользу туберкулеза.

Этиологическая диагностика в направлении других этиологий — подагры, малярии и т. д. — ведется по соответствующим правилам.

Патогенез паренхиматозного сифилитического кератита. Доказано, что спирохеты могут быть как в здоровой, так и в воспаленной роговице сифилитического плода; доказано, что спирохеты могут быть найдены в роговице, пораженной паренхиматозным кератитом во внеутробной жизни; доказано, что прививка материала, содержащего спирохеты, в роговицу кролика может вызвать паренхиматозный кератит. Но на основании анализа клинических данных относительно паренхиматозного кератита выяснено, что без оговорок рассматривать паренхиматозный кератит как результат спирохетной инфекции нельзя. Главным препятствием для этого допущения является

то обстоятельство, что специфическое лечение оказывает очень мало влияния на паренхиматозный кератит у человека, тогда как у кролика действие его на заведомо спирохетный процесс очень сильно. По Игерсгеймеру, чисто спирохетное происхождение кератита еще может быть допущено для случаев, возникших в первые годы жизни, или для некоторых случаев кератита при приобретенном сифилисе. Но для большинства случаев не только наследственного, но и приобретенного сифилиса большинство авторов признают необходимость наличия специального измененного состояния почвы (т. е. ткани роговицы), которая реагирует паренхиматозным кератитом на воздействие тех или иных вредностей, возникающих в сифилитическом организме. Как не обязанное своим возникновением живым спирохетам, воспаление, строго говоря, не является специфическим, почему и не поддается так легко специфической терапии.

Одна из теорий этого типа, наиболее разработанная, — это теория Игерсгеймера. Согласно этому учению, спирохеты, проникая в роговицу, медленно распадаются и продукты их распада изменяют свойства роговичной ткани, делая ее восприимчивой к отравлению теми гипотетическими токсинами, которые от времени до времени поступают в кровь (а из крови в роговицу) из каких-либо сифилитических воспалительных очагов спирохетного происхождения. Теория не отвергает и наличия чисто спирохетных кератитов у новорожденных и даже при позднем наследственном сифилисе. По теории Шика, спирохеты, лежащие в ткани роговицы, потеряли способность вызывать сами по себе кератит, но образуют как бы склад антигена. С течением времени организм вырабатывает на спирохеты, находящиеся в других тканях организма, антитела, которые с током крови при каких-либо благоприятных условиях заносятся в соковые щели роговицы. При встрече антител с антигенами освобождается анафилактический яд и происходит местное анафилактическое воспаление.

Патогенез типического диффузного паренхиматозного кератита, развившегося на почве туберкулеза, также не считается большинством авторов результатом прямого воздействия туберкулезной палочки; его признают за следствие интоксикации роговицы продуктами туберкулезной инфекции организма или же за анафилактическое воспаление.

Лечение диффузного паренхиматозного кератита распадается на общее и местное. Если местное лечение в общем сходно при паренхиматозных кератитах разного происхождения, то общее лечение должно видоизменяться в зависимости от этиологии кератита, которая принимается нами во внимание в каждом данном случае. Мы рассмотрим отдельно лечение паренхиматозных кератитов разных этиологий.

Лечение сифилитических паренхиматозных кератитов. а) *Общее лечение*. Систематическое лечение специфическими средствами (ртуть, йод, сальварсан, висмут) дает несомненный благоприятный результат в тех случаях, когда кератит зависит от приобретенного сифилиса и о назначении его в этих случаях не может быть двух мнений. Эффект антилюэтического лечения при наследственно сифилитических формах далеко не так ясен. При разнообразии течения таких кератитов статистика не является достаточно убедительной ни в ту, ни в другую сторону, и офтальмологам приходится заключать о влиянии специфической терапии по впечатлениям своего личного опыта. Несомненно, что признающие эту терапию недействительной и бесполезной заходят в своем скептицизме слишком далеко: специфическая терапия оказывает благоприятное влияние на течение процесса, но, безусловно, это влияние не быстро и не сильно; оно не в силах предотвратить заболевания второго глаза, но в общем

как на первом, так и на втором глазу течение болезни умеряется и сокращается. При обсуждении вопроса о специфической терапии надо иметь в виду, что оно нужно не только для лечения данного кератита, но и для предотвращения рецидивов его в будущем; а кроме того, оно нужно, конечно, для избавления больного от его общего люэтического заболевания. Эта последняя цель не должна упускаться из виду, и по окончании лечения кератита специфическая терапия пациента должна быть произведена по правилам сифилидологии в течение нескольких лет. Таким образом, специфическая терапия является безусловно необходимой и при наследственно сифилитических паренхиматозных кератитах. Как ясно из сказанного в отделе об этиологии паренхиматозного кератита, оно показано во всех случаях диффузного кератита; исключением могут быть лишь случаи, где сифилиса заведомо нет и в то же время имеется явная другая этиология. При нетипических случаях отказываться от него можно тоже только под давлением убедительных данных в пользу другой этиологии. Плохое общее состояние больного (плохое питание, малокровие и т. п.) не является прямым противопоказанием к специфическому лечению, ибо наследственные сифилитики нередко поправляются под его влиянием. Но, конечно, силы больного в связи с наличием у него туберкулеза и других страданий, а равно формы и интенсивность лечения должны быть тщательно взвешены, по правилам терапии сифилиса вообще. Упомянем кстати, что правильное лечение наследственного сифилиса имеет профилактическое значение, если оно проделано до появления кератита. Специфическое лечение при паренхиматозном кератите должно проводиться, как правило, в максимальной степени. Кроме специфической терапии, необходимо общее лечение организма и в других направлениях. Весьма важно правильное питание больного, лечение малокровия железом и мышьяком, климатическое лечение, лечение солнечными ваннами, соленые ванны и потогонные процедуры; к полезным формам бальнеологического лечения нужно отнести купанье на лимане (иногда грязевые ванны) и серные источники. Некоторые авторы считают полезными как добавочное лечение молочные инъекции.

б) *Местное лечение*. Среди форм его на первом месте надо поставить тепло. Оно применяется в виде сухих грелок (о них сказано в общем отделе) или в виде припарок. Тепло назначается с самого начала болезни и продолжается в период всего течения ее. Тепловые процедуры делаются несколько раз в день, по полчаса-часу, а если больной выносит, то и дольше. Во время прогрессивного периода болезни температура должна быть умеренной, а в период регресса она должна быть едва выносимой для кожи век; умеренное тепло благоприятно для ослабления воспаления, а сильное — для рассасывания. Возможно применение тепла и в форме вапоризаций, а также припарок из лиманной грязи. Атропинизация является необходимым элементом лечения; она назначается в форме капель (1 %) или мазей (1 %) несколько раз в день; впускание атропина не должно вестись бесконтрольно, и по достижении эффекта — достаточного и стойкого расширения зрачка — атропинизация должна быть сведена до минимума; надо помнить о возможности повышения давления, которому чрезмерная атропинизация может способствовать. При повышении давления приходится временно отказаться от атропина и переходить на миотические средства, а иной раз необходимо прибегать к повторным проколам камеры, даже к иридэктомии или к операции Эллиота. Следует также иметь в виду, что у детей сравнительно легко наступают явления атропинной интоксикации. Завязывания глаза (а тем более обоих глаз) желательно избегать, если этого не требует крайняя степень

светобоязни или выпячивание роговицы, потерявшей свою упругость под влиянием воспаления. Необходимым является назначение дымчатых консервов (непременно большого формата), довольно густых (литеры B и C). В острый период болезни мы не располагаем лекарствами, действие коих было бы несомненно полезно; некоторые окулисты назначают, однако, впускание желтой ртутной мази с массажем через веко или применяют с массажем серую ртутную мазь (одну часть мази на две части вазелина). Эти средства (или просто борный вазелин) в комбинации с массажем, а равно и каломель более уместны в регрессивный период процесса для рассасывания помутнений; с этой целью назначается также дионин (3–5%-й несколько раз в день), с сомнительной пользой, и лечение ионтофорезом, которое, по-видимому, имеет значение; среди местных средств следует упомянуть и о подконъюнктивальных инъекциях 5–10%-го раствора хлористого натра или цианистой ртути (1 : 5000). Эти инъекции вряд ли полезны при острых явлениях, но, по-видимому, оказывают хорошее рассасывающее действие, когда процесс затихает.

Если процесс был настолько тяжел, что густые помутнения роговицы приняли стойкий характер, то, если зрение понижено до потеря больным трудоспособности, можно прибегнуть к пересадке роговой оболочки; эта операция дала в руках Эльшнига при таких помутнениях очень высокий процент успеха.

Лечение паренхиматозного кератита на почве туберкулеза. Общее лечение, неспецифическое, при этой этиологии должно быть направлено на поднятие питания и сил больного. Богатая витаминами пища, рыбий жир, мышьяк, железо, климатическое лечение, солнце, ультрафиолетовые лучи и целый ряд других способов лечения не требуют описания; коротко говоря, больной лечится по правилам лечения туберкулеза. Вполне показано и лечение туберкулином. Мы не будем останавливаться на формах и системе его применения; с этим вопросом можно ознакомиться в специальных источниках. Заметим, что антитуберкулезное лечение (с применением туберкулина) уместно и тогда, когда у больного имеется одновременно и наследственный сифилис.

Местное лечение не отличается от лечения при сифилитическом кератите.

При паренхиматозных кератитах других этиологий местное лечение ведется по той же схеме, а общее направляется против соответствующей причины: при малярии применяется хинин, мышьяк, йод; при подагре — антиподагрический режим в лечении, при лепре — инъекции масла хольмогры и т. д.

Keratitis annularis (Vossius). Вокруг центра роговицы образуется кольцо помутнения, состоящее из точечных, густо расположенных инфильтратов серого цвета. Как правило, такое кольцевидное помутнение образуется на глазу, уже пораженном диффузным паренхиматозным кератитом. Воссиус описал эту форму как самостоятельный кератит, но, по мнению других авторов, такой кольцевидный кератит является лишь эпизодом в картине типического диффузного паренхиматозного кератита. В громадном большинстве случаев в основе его лежит сифилис; не исключена возможность туберкулеза.

Группа глубоких очаговых или узелковых кератитов

Эта группа кератитов характеризуется присутствием в глубоких слоях роговицы отдельных, более или менее объемистых очагов инфильтрации серого или желтовато-серого цвета с большим или меньшим диффузным помутнением окружающих их частей роговицы. Иногда возможно слияние очагов между собой. Возможны комбинации с диффузным паренхиматозным кератитом,

нередко бывает глубокая и поверхностная васкуляризация. Принадлежащие к этой группе кератиты недостаточно классифицированы по своим морфологическим признакам. Этиологическими моментами являются по преимуществу сифилис и туберкулез.

Keratitis pustuliformis profunda Fuchs (ulcus cornea internum). В роговой оболочке, в глубоких ее слоях, появляются серые точечные и полосчатые инфильтраты, переходящие скоро в желтовато-гнойные очаги величиной с булавочную головку. Инфильтратов бывает несколько, реже встречается один центрально сидящий большой инфильтрат. Вне этих инфильтратов — диффузная муть роговицы. На задней поверхности последней находятся осадки гноевидного экссудата. В передней камере имеется большой гипопион. Передняя поверхность роговицы представляется матовой. Радужка представляет собой явления резкого ирита, обычно гнойного характера; ирит этот обычно предшествует кератиту, но может начаться и одновременно с ним. В течение болезни образуется хориоидит и помутнение стекловидного тела. Очень медленно глубокие инфильтраты теряют желтую окраску и дают густые помутнения, снабженные сосудами. Без явлений перфорации роговицы развивается передняя синехия. Процесс осложняется глаукомой; глаз может погибнуть также вследствие явлений хронического циклита. Болезнь может быть одно- или двусторонней (редко). Патологоанатомически, кроме явлений инфильтрации роговицы, находили явления некроза и изъязвления задних слоев роговицы. Болезнь эта является следствием вторичного или третичного периода сифилиса, лечение которого дает обычно хороший результат. Местно применяется атропин, тепло и т. д. Полезен парацентез роговицы.

Keratitis punctata syphilitica (Mauthna). В задних краях роговицы развиваются множественные (от 4 до 50) точечные белые, серые или желтоватые инфильтраты, между коими роговица прозрачна. Нередки явления ирита. Заболевание бывает на почве сифилиса. Необходимо, наряду с местным лечением, общее специфическое лечение.

Склерозирующий кератит. При этой форме болезни имеется комбинированное заболевание склеры и роговицы. Склера вокруг последней представляется сильно гиперемированной (с багровым оттенком), припухшей, так что иногда окаймляет роговицу в виде валика; в некоторых случаях склерит занимает вначале только часть окружности роговицы, но постепенно захватывает все большую часть ее. От края роговицы по направлению к ее середине постепенно начинает развиваться глубокий инфильтрат в виде языка или нескольких языков, или в форме широкого помутнения, или сегмента; над инфильтратом эпителий истыкан, но изъязвлений нет. Инфильтраты, сливаясь между собой, могут захватить почти всю роговицу, не пораженные части коей могут быть прозрачными и блестящими; в инфильтраты врастают глубокие и поверхностные сосуды. Радужка обычно не воспаляется, но иногда дело осложняется иритом. Болезнь тянется чрезвычайно долго, месяцами и годами, то затихая, то вновь усиливаясь. После остановки процесса инфильтраты рассасываются очень слабо, ибо они превращаются в соединительную ткань, вследствие чего остаются навсегда бельма; своим насыщенно белым цветом они напоминают склеру, откуда болезнь и получила свое название. На склере остаются нередко аспидные пятна как результат отложения в ней увеального пигмента. Иногда процесс в сосудистом тракте предшествует склерозирующему кератиту, причем явления склерита выражены очень слабо. Диагноз склерозирующего кератита, вообще говоря, не

труден, принимая во внимание характерный вид инфильтратов и сопутствующие явления со стороны склеры и увеального тракта. Прогноз серьезный как в отношении продолжительности, так и в отношении исхода; упадок зрения — обычный результат болезни.

Этиология процесса разнообразная: туберкулез, сифилис, наследственный и приобретенный, подагрический диатез, ревматизм, кишечные аутоинтоксикации и т. д. При лечении, кроме местного применения тепла и атропина, должно иметь в виду и общее состояние больного. Необходимо лечение туберкулеза, сифилиса, подагры и т. д.

Круговой абсцесс роговицы характеризуется появлением глубокого инфильтрата в периферических частях роговицы, который имеет вид кольца, центр коего — в середине роговицы. Этот инфильтрат имеет в ширину 2–3 *мм* и нерезкие границы. Иногда между периферической границей инфильтрата и краем лимба остается узенькая полоска полупрозрачной ткани роговицы. В самом начале развития инфильтрат светло-серый, но очень скоро переходит в желтый. Эпителий над инфильтратом отечен и истыкан. Очень быстро инфильтрация распространяется в центральные части роговицы, которые изъязвляются. Как правило, глаза с круговым абсцессом погибают от панофтальмита. Название абсцесса, собственно, неправильно, так как инфильтрация роговицы имеет тип флегмоны. Эта болезнь возникает обычно вторично при инфицирующих прободающих ранениях глаза, в корне склеральной области по преимуществу, особенно если происходит инфекция внутренних оболочек глаза. Иногда круговая флегмона образуется вследствие эндогенной метастатической инфекции. Микробы, вызывающие процесс, могут быть самые разнообразные (пневмококки, стрептококки, синегнойная палочка, сенная палочка и т. д.). При исследовании микробов находят по преимуществу в экссудате передней камеры, а в роговице их нет или мало. Таким образом, инфильтрация роговицы обусловливается по преимуществу влиянием токсина. Предсказание тяжелое. Лечение обычно бывает безуспешным. Можно попробовать местное тепло. В качестве общего воздействия на организм можно испытать лактотерапию, серотерапию, инъекции ятрена и т. д.

Сифилитические поражения роговицы. Мы видели., что в этиологии глубоких кератитов сифилис играет большую роль. Здесь следует перечислить еще раз все вообще заболевания роговицы, которые он может вызвать. Укажем на следующие формы.

1. Первичный шанкр роговицы наблюдался однажды Бинэ (Binet) в виде язвенного кератита, сопровождавшегося явлениями вторичного сифилиса.

2. Поверхностные кератиты на почве приобретенного сифилиса (с развитием сосудов или без такового), иногда — как сопутствующее явление при поражениях конъюнктивы во второй период.

3. Глубокие узелковые формы.

4. Диффузный паренхиматозный кератит.

5. Точечный кератит — при приобретенном и врожденном сифилисе.

6. Глубокий гнойничковый кератит — при приобретенном сифилисе.

7. Склерозирующий кератит — при приобретенном и наследственном сифилисе.

8. Гуммы роговицы характеризуются образованием объемистых инфильтратов в толще роговицы, выпячивающихся над ее передней поверхностью (а иногда и задней).

Туберкулезные поражения роговицы. Мы уже видели, что фликтенулезные кератиты очень часто обязаны своим происхождением туберкулезной инфекции организма. Мы уже упоминали также о роли туберкулеза в происхождении паренхиматозного и склерозирующего кератита. Здесь уместно сделать обзор тех форм кератитов (кроме фликтен), которые могут быть обусловлены туберкулезом.

1. Начинающиеся с поверхности кератиты. В одних случаях они представляют собой узелковые поверхностные инфильтраты, то способные к рассасыванию, то изъязвляющиеся; в других случаях имеется язва роговицы с наклонностью к распространению вширь, а иногда и вглубь, вплоть до прободения роговицы с вовлечением в страдание внутренних оболочек глаза. Язва может быть васкуляризована, цвет ее может быть желтовато-серым; нередко внешний вид ее не имеет ничего специфического, но иногда несколько характерных черт придает ей наличие узелков. Эти формы поражений роговицы могут быть первичного экзогенного характера. Условием для инфекции является повреждение эпителия, а источником может быть и сам больной (туберкулез легких, волчанка и т. д.). Те же формы могут быть обусловлены и переходом процесса на роговицу с пораженной туберкулезом конъюнктивы склеры; эти вторичные кератиты протекают иногда в форме паннуса.

2. Склерозирующий кератит. Этот процесс (симптоматологию которого см. выше) является следствием перехода туберкулезного процесса со склеры или эписклеры.

3. Глубокая узелковая форма. Заболевание характеризуется присутствием в толще роговицы на разной глубине отдельных серовато-желтых ограниченных инфильтратов величиной несколько меньше просяного зерна. Заболевание начинается постепенно при умеренных явлениях раздражения глаза. Между узелками ткань роговицы обычно прозрачна. Иногда граница их начинает стушевываться, и окружающая ткань роговицы диффузно мутнеет наподобие того, как это бывает при паренхиматозном кератите. Иногда они с самого начала лежат в ткани, уже помутневшей вследствие сопутствующего паренхиматозного кератита. К очагам инфильтрации могут подходить сосуды глубокие, а иногда поверхностные. В некоторых случаях может произойти некротический распад узелков инфильтрата с образованием язвы роговицы торпидного характера. Патологоанатомически описанные инфильтраты представляют собой туберкулы (с эпителиоидными и иногда гигантскими клетками). Только что описанная форма может развиваться как следствие туберкулезного увеита или одновременно с ним, или, наконец, осложняется появлением ирита.

4. Диффузный паренхиматозный кератит. Симптоматология этого заболевания уже изложена в разделе о паренхиматозном кератите. По своему течению эта форма мало чем отличается от паренхиматозных кератитов других происхождений (сифилис). Туберкулезный диффузный паренхиматозный кератит в одних случаях присоединяется к уже существующим туберкулезным поражениям склеры или сосудистого тракта, в других он является самостоятельным заболеванием роговицы и лишь осложняется иритом (циклитом) упорного характера.

Патогенез туберкулезных поражений роговицы еще далеко не изучен. Для поверхностных кератитов принимается непосредственная инфекция туберкулезной палочкой; то же, по-видимому, относится и к очаговым инфильтратам в глубине роговицы. Для склерозирующего кератита вероятно токсическое происхождение; что касается диффузного паренхиматозного кератита, то

большинство исследователей не склонно признавать его за продукт инфекции туберкулезной палочкой, а считает его за результат интоксикации продуктами жизнедеятельности палочки или же за анафилактическое воспаление.

Распознавание туберкулезного характера воспалительного заболевания роговиц на основании клинического вида процесса далеко не верно, так как сходные с туберкулезом процессы могут быть вызваны и другими этиологиями. В сущности говоря, мы, как правило, не идем в диагностике туберкулезных поражений роговиц дальше подозрений на туберкулез, если ограничиваемся только исследованием глаза, и к твердому распознаванию нас приводит, да и то не всегда, применение целого ряда дополнительных исследований: а) биопсия (при поверхностных поражениях), в случае нахождения типических картин туберкула или бацилл; б) успешные культуры (на глицериновом агаре); в) положительный результат прививки материала кролику; г) наличие туберкулеза организма является доказательством не абсолютным; более доказательна положительная очаговая реакция в роговице на введение туберкулина; д) явный успех от лечения туберкулином; е) повышение опсонинового индекса.

О лечении глубоких туберкулезных кератитов было уже достаточно сказано. Что касается поверхностных форм, то, кроме общего лечения, применяется местное в виде ультрафиолетовых лучей, туширования язв 10%-й молочной кислотой или guajacolo liquido.

ДЕГЕНЕРАТИВНЫЕ ИЗМЕНЕНИЯ РОГОВИЦЫ

Старческая дуга. При полном отсутствии раздражения глаза в роговице пожилых субъектов медленно развивается кольцеобразное узенькое помутнение сероватого цвета, отстоящее от лимба приблизительно на 0,5 *мм*; внешний край кольца резкий, внутренний — расплывчатый. Иногда кольцо не полное. Эпителий над помутнением нормальный. При микроскопическом исследовании обнаруживаются гиалиновые и жировые отложения в ткани роговицы. Интересны опыты экспериментального образования старческой дуги: при кормлении кроликов холестерином (или холестерином с маслом) получается помутнение, совершенно подобное старческой дуге, вследствие жировой инфильтрации роговицы; у людей, страдающих старческой дугой, наблюдают повышенное содержание холестерина в крови; считают, что старческая дуга есть результат жировой инфильтрации (не дегенерации) роговицы. Так же объясняется и подобное старческой дуге помутнение у молодых людей (юношеская дуга). Старческая дуга имеет, как правило, только косметическое значение. Но иногда ее наличие связано, по-видимому, со следующей формой дегенерации роговицы.

Краевое истончение роговицы. При этом заболевании наблюдается появление желоба, внутренним краем которого является наружная периферия старческой дуги, а наружным — лимб; внутренний берег впадины крутой, наружный — пологий; эпителий нормальный; желоб снабжен тонкими сосудами; признаков раздражения глаза нет; с течением времени истонченное дно желоба уступает внутриглазному давлению и выпячивается, что ведет к большому астигматизму роговицы. Иногда истончение и выпячивание развиваются кнутри внутреннего края старческой дуги; бывает симметрично на обоих глазах. Считают, что патогенез заболевания заключается в дегенеративных изменениях в старческой дуге с распадом боуменовой оболочки, вызывающих развитие сосудов. Иногда аналогичные по виду, но различные по существу истончение и выпячивание периферии роговицы являются следствием краевых язв роговицы.

Лентовидное помутнение роговицы. Можно различать два вида лентовидного помутнения роговицы. При первом из них дело идет о глазах, пораженных бельмами, осложненными обычно глаукомой или хроническим иридохориоидитом с исходом в слепоту. В таких глазах поперек роговицы идет полоса помутнения шириной в несколько миллиметров, с неровной бугристой поверхностью; в области помутнения видны беловатые или желтоватые отложения солей и слущивание эпителия. Неровная поверхность вызывает иногда раздражение век и глаза. При втором типе широкая серая полоса помутнения, идущая поперек роговицы, образуется на роговице, дотоле прозрачной. Обычно в этих случаях можно найти явление иридоциклита, предшествовавшего развитию помутнения, причем нередки и случаи осложнения глаукомой. В некоторых случаях лентовидному помутнению, образовавшемуся на прозрачной роговице, не предшествуют никакие видимые патологические процессы и не сопровождают его в глазу. Эти лентовидные помутнения дотоле прозрачных роговиц менее грубы, чем помутнения первого типа. Эти помутнения обычно не доходят до лимба. При исследовании с большим увеличением можно заметить, что муть в виде точек и полосок локализируется в боуменовой оболочке, в редких случаях встречается помутнение и в десцеметовой оболочке. Иногда поверхность роговицы в области помутнения имеет пониженную чувствительность. Иногда в пределах помутнения наблюдается появление прозрачных участков вследствие слущивания частей помутневшей роговицы, что может повести к стойкому улучшению зрения. Предполагают, что лентовидное помутнение обусловливается выпадением известковых соединений под влиянием света; в соскобах действительно можно найти известь. Лечение сводится к следующему: производят соскабливание помутнений, что иногда (далеко не всегда) дает улучшение зрения. По-видимому, лучший успех дает туширование роговицы после соскабливания 2%-й соляной кислотой (растворяющей известь). При неудаче попыток просветления делается иридэктомия.

Узелковое, решетчатое и пятнистое перерождения представляют собой, вероятно, разновидности одного дегенеративного процесса. При первой форме Грену (Groenouw) в роговой оболочке наблюдаются мелкие сероватые узелки, рассеянные в разных ее слоях и наиболее густо расположенные в зрачковой области роговицы. Поверхность узелков иногда приподнимает эпителий в виде неровностей. Сравнивают вид узелков с видом мелких крошек сухого хлеба. Чувствительность роговицы обычно понижена. Развитие медленное. Раздражения глаза нет.

При решетчатом перерождении находят в толще роговицы сеть тонких полосчатых помутнений, напоминающих стеклянные нити. Они иногда разветвляются в виде кисточек. Между ними попадаются точки и пятнышки. Медленное, прогрессивное, спокойное развитие болезни прерывается иногда припадками раздражения.

Пятнистое перерождение характеризуется медленным прогрессивным развитием в диффузно мутной роговице, в ее поверхностных слоях, мутных пятен, состоящих из отдельных точек. В зрачковой области пятна гуще. Поверхность гладкая, чувствительность не понижена.

Эти три вида дегенерации встречаются в переходных формах. Им присуще одно важное свойство: они представляют собой семейное заболевание и встречаются у нескольких членов одной и той же семьи. Происхождение процесса еще недостаточно выяснено. Одни авторы полагают, что дегенеративные изменения (некротические фокусы, гиалиновое, амилоидное и коллоидные перерождения) обязаны своим происхождением заболеванию нервных веточек

и нервных окончаний в роговице, т. е. что процесс имеет трофоневротический характер; согласно другим авторам, и дегенеративные изменения роговицы, и изменения в нервах (которые, в свою очередь, неблагоприятно отражаются на питании роговицы) зависят от одной общей причины.

Образование пузырьков на роговице (Distrophia epithelialis corneae Fuchs), по описанию Фукса, — дегенеративное заболевание роговицы, которое поражает пожилых людей. Заболевают то один, то оба глаза. Болезнь начинается с ослабления чувствительности роговицы, позднее присоединяется помутнение роговицы, которое развивается то при легких явлениях раздражения, то без них. В последнем случае больной обращает внимание на свою болезнь только из-за расстройства зрения. Помутнение роговицы поверхностно и при исследовании свободным глазом кажется разлитым. Оно сильнее выражено в зрачковой области роговицы и теряется без резкой границы к прозрачной периферии. Как правило, помутнение распространяется главным образом книзу, между тем как верхний край роговицы обычно остается прозрачным. Сильнее всего изменен эпителий, поверхность которого матовая и представляет собой грубые неровности. Эпителий мутен и представляется набухшим; в нем ясно заметны пузырьки или нежные, различимые в лупу, темные точки, которые соответствуют маленьким полостям внутри эпителия. Помутнения роговицы зависят главным образом от мутности эпителия. По удалении эпителия и на самой роговице можно заметить очень нежную поверхностную мелкопятнистую муть. Поверхность роговицы совершенно не чувствительна к прикосновению, и в односторонних случаях кажущаяся нормальной роговица другого глаза оказывается в высокой степени чувствительной. Внутриглазное давление иногда повышено. Помутнение роговицы в течение лет медленно, но постоянно увеличивается. В конце концов в зрачковой области роговицы образуется несколько более резко ограниченное насыщенно серое помутнение, которое немного возвышается над уровнем нежно помутневших периферических частей роговицы и обусловливается отложением новообразованной соединительной ткани на роговице между боуменовой оболочкой и эпителием. При таком помутнении зрение падает до счета пальцев. Причина, как и лечение, неизвестны.

Известковая дистрофия роговицы (Аксенфельд). При этой дегенерации наблюдается белое, блестящее помутнение роговицы известкового вида. Прозрачным остается только центр роговицы. Узкая полоска между лимбом и периферией помутнения едва просвечивает. В прозрачных участках видны в глубоких слоях слабые помутнения. Наблюдается васкуляризация. Чувствительность не повреждена. Суть заболевания в чисто местном отложении фосфорнокислого кальция между пластинами роговицы, преимущественно в глубоких слоях. Известковые отложения бывают и в виде отдельных очагов. Встречаются и другие кристаллические отложения солей.

Жировая дистрофия роговицы [Тертш (Tertsch)] бывает вторичная в глазах с экссудативными и геморрагическими процессами или первичная, самостоятельно развившаяся. Болезнь развивается в последнем случае постепенно, без раздражения глаза. Роговица, за исключением периферии, представляется помутневшей. Помутнение желтовато белое, края его резки, поверхность неровная, отчасти истыканная. В пределах его чувствительность понижена. Помутнение достигает глубоких слоев роговицы. Суть заболевания в инфильтрации тканей роговицы холестерином, эстером холестерина и жирными кислотами.

К жировому перерождению относится и указанный выше arcus senilis et juvenilis.

Роговичные линии [Стели (Stehl)]. Под этим именем разумеют нежные, тонкие полосчатые помутнения передней поверхности роговицы, идущие горизонтально через зрачковую область роговицы, обычно соответственно верхнему или нижнему краю зрачка. Помутнения эти беловаты или окрашены в нежный желтоватый или зеленоватый тон. Они иногда меняют свое местоположение; обусловлены, вероятно, складками или надрывами боуменовой оболочки.

Заболевания эндотелия. Дегенеративные изменения эндотелия и десцеметовой оболочки настолько тонки и нежны, что нелегко узнаются обычными методами исследования, а определяются обычно роговичным микроскопом. Сюда относятся: друзы десцеметовой оболочки (ее утолщения), различные отложения на эндотелии, отек эндотелия, различные осадки на эндотелии, которые имеют известное значение для раннего дифференциального диагноза различных иридоциклитов; гиалиновые утолщения; высыпание пузырьков на задней поверхности роговицы.

Пигментация роговицы. Иногда роговица подвергается пигментациям. Среди них интересным является так называемое пигментное кольцо роговицы Каузера — Фляйшера, которые нашли его как довольно постоянный признак при псевдосклерозе и болезни Вильсона. Картина болезни заключается в следующем: в периферических частях роговицы, непосредственно примыкая своим внешним краем к лимбу, по всей ее окружности замечается буровато-желтая полоса, имеющая форму кольца, с центром в середине роговицы. Полоса обязана своим происхождением отложению пигментных зерен в десцеметовой оболочке. Наиболее густо зерна расположены у лимба. По-видимому, пигмент в роговице — уробилин. Наличие пигментного кольца роговицы имеет важное значение для распознавания псевдосклероза и болезни Вильсона (комбинированное поражение печени и лентовидное ядро), ранним сопутствующим симптомом которого оно является.

Из других пигментаций упомянем про пигментацию лимба при аддисоновой болезни, при кератоконусе, а также про кровянистое окрашивание роговицы при травматических повреждениях глаза.

Гиалиновое, амилоидное и известковое перерождение бельм. В старых бельмах (и стафиломах) образуются очаги отложений гиалина, амилоида или известковых солей. В области отложений могут образоваться язвы, для лечения коих применяют выскабливание острой ложкой с последующим покрытием по Кунту, если язва не заживает.

Ксероз роговицы. Под этим названием разумеют несколько видов дегенеративных изменений роговицы, общим признаком коих является тусклость ее поверхности, причем эпителий представляется на вид как бы сухим и не смачивается слезой. Сюда относятся следующие ксерозы.

1. Эпителиальный ксероз. На роговой оболочке образуются такие же характерные белые бляшки, похожие на сухую мыльную пену, которые являются признаком эпителиального ксероза конъюнктивы склеры. Эти бляшки зависят от жирового перерождения эпителия роговицы, представляющегося утолщенным. Это заболевание является спутником эпителиального ксероза конъюнктивы (часто связанного с гемералопией) и обязано, как и последний, своим происхождением расстройству общего питания организма при недостатке витаминов, при хроническом алкоголизме, болезнях печени и т. д.; лечение сводится к улучшению общего состояния организма; полезно потребление в пищу рыбьего жира, вареной печенки.

2. Воспаление роговицы. При этой форме роговица представляется тусклой, сухой и не смачивается слезой, которая с нее скатывается; эпителий роговицы представляется утолщенным и, как показывает микроскоп, ороговевшим. Как правило, такое перерождение роговицы есть лишь частное явление при ороговении эпителия конъюнктивы глазного яблока, которое наблюдается при тяжелых рубцовых процессах (трахома, пемфигус, ожоги и т. д.), при которых атрофируются железы конъюнктивы; эпителий отчасти подвергается жировому перерождению, но главным образом ороговению. Слеза не смачивает поверхности такого высохшего глаза (ксерофтальм); впоследствии самое выделение слезы прекращается вследствие облитерации выводных протоков слезных желез. Иногда ксероз роговицы наступает не как спутник ксероза конъюнктивы, а самостоятельно, хотя все же вторично; он развивается как реактивный процесс при недостаточном закрытии веками роговицы (экзофтальм, паралич круговой мышцы, выворот век и т. д.). Нередко это явление может быть отмечено на больших стафиломах роговицы, выпячивающихся из глазной щели. Лечение ксероза, развившегося при рубцовых изменениях конъюнктивы, не дает результата; назначают вкапывание молока, физиологического раствора, 1%-й соды для смягчения неприятных ощущений; можно испробовать операцию Рудина, состоящую в сшивании краев век, предварительно оживленных, на всем их протяжении, за исключением небольшого участка посредине; защита глаза от внешних раздражений и сохранение за веками небольшого количества влаги способствуют некоторому просветлению роговицы.

Птеригиум (крыловидная плева)

Птеригиум представляет собой треугольную складку конъюнктивы склеры, которая нарастает на роговицу. Как правило, птеригиум надвигается на роговицу по горизонтальному ее меридиану с внутренней ее стороны, очень редко с внешней или с обеих сразу; головка птеригиума тесно припаяна к роговице; под краем его шейки можно на некоторую глубину провести зонд; основание его теряется постепенно в конъюнктиве склеры, которая соответственно глазной щели обычно представляется гиперемированной. Головка птеригиума постепенно все дальше и дальше продвигается на роговицу, достигает области зрачка (что ведет к упадку зрения) и может дойти до противоположного края роговицы, причем шейка его может покрыть роговицу очень широко. В области птеригиума эпителий роговицы и боуменова оболочка отсутствуют, но головка его отчасти покрыта роговичным эпителием. Почему происходит нарастание складки конъюнктивы на роговицу — доподлинно неизвестно. Птеригиум встречается чаще в преклонном возрасте, в особенности у лиц, у коих глаза подвергаются внешним раздражениям (у каменщиков, кучеров, жителей песчаных степей и т. д.). Лечение птеригиума — исключительно оперативное.

1. Способ Арлта. Взяв птеригиум за шейку около головки, пинцетом оттягивают его от роговицы и отделяют головку и приращенную часть шейки от роговицы копьевидным ножом или острым скальпелем до лимба и несколько за пределы его. Двумя сечениями ножниц иссекают часть склерального основания птеригиума, вследствие чего на склере остается треугольный дефект. Края окаймляющей его конъюнктивы слегка отсепаровываются и стягиваются двумя-тремя швами. Обнаженная поверхность роговицы (с которой полезно счищать остатки птеригиума) эпителизируется довольно скоро, но с образованием стойкого, не очень густого помутнения.

Нередко как после описанной операции, так и после многих других птеригиум рецидивирует, и даже повторные операции не дают стойкого результата. Из многих предложенных против птеригиума операций мы упомянем еще следующие.

2) Способ Десмарреса — Цермака. Отделив головку и шейку птеригиума от роговицы до лимба, отсепаровывают конъюнктиву склеры почти до полулунной складки и освобождают отсепарованную конъюнктиву двумя разрезами так, чтобы весь отделенный птеригиум имел вид треугольника с основанием у полулунной складки; от нижнего конца основания птеригиума проводят разрез конъюнктивы склеры по направлению приблизительно к месту прикрепления нижней прямой мышцы; в образовавшуюся зияющую рану укладывают птеригиум и вершину его укрепляют швом; края дефекта на месте отсепаровки и птеригиума сближаются швами. Идея способа — дать складке конъюнктивы, образующей птеригиум, другое направление.

3) Способ Эльшнига. Птеригиум удаляется с роговицы и иссекается полоса конъюнктивы склеры от лимба до полулунной складки. На наружной половине склеры выкраивается лента конъюнктивы, верхний конец коей находится около места прикрепления верхней прямой мышцы, а нижний — около такового же нижней. От нижнего и верхнего концов мышцы проводятся два разреза по направлению к середине дефекта на месте удаленного птеригиума. Лента конъюнктивы перекидывается на внутреннюю половину яблока, причем ножки ленты прилаживаются в только что упомянутые разрезы, а более широкая середина покрывает дефект. Швы на лепту. На дефект, оставшийся на наружной половине яблока, их можно не накладывать; он через несколько дней эпителизируется сам. Можно покрывать дефект на месте птеригиума лоскутом и на одной ножке. Идея метода — покрыть дефект конъюнктивой, не имеющей наклонности разрастаться наподобие птеригиума. Способ очень хорош. Показан при первом же рецидиве после какой-либо операции.

4) Пересадка слизистой оболочки с губы. По снятии птеригиума на дефект около лимба кладется полоска слизистой, взятой с губы; швы; слизистую нужно сильно истончить, срезав с нее подслизистую ткань. Способ очень хорош в смысле предупреждения рецидивов, но слизистая долго остается розовой, что некрасиво.

Кроме описанной формы прогрессивного птеригиума, встречаются нарастания конъюнктивы склеры на роговицу при язвах, травмах и особенно ожогах роговицы и конъюнктивы склеры. Эти так называемые ложные птеригиумы бывают в любом месте роговицы и, достигнув определенной степени, дальше не прогрессируют. Лечение — оперативное удаление.

Изменение формы и величины роговицы

Изменения в форме и величине роговицы могут быть врожденными и приобретенными.

К врожденным относятся microcornea, pseudomicrocornea, cornea plata, megalocornea, вертикально-овальная роговица и некоторые другие аномалии. Мы ограничимся только перечислением их, отсылая интересующихся к разделу о врожденных аномалиях органов зрения.

Приобретенные изменения величины и формы роговицы. Microcornea. Уменьшение размеров прозрачной роговицы наблюдается при общем уменьшении всего глаза вследствие его атрофии. В некоторых случаях атрофии глаза ди-

аметры роговицы, сохраняющей прозрачность, уменьшены до 5–6 *мм*. При этом в одних случаях кривизна ее поверхности сильно увеличена вследствие стягивания роговичной окружности уменьшившейся склеры, в других она уплощена. Некоторое уменьшение роговицы может быть отмечено при длительных циклитах из-за сильного понижения внутриглазного давления. В некоторых случаях уменьшение размеров роговицы может происходить вследствие различного рода рубцовых ее стяжений (бельма, рубцы после ранений); при этом, как правило, искажается и форма поверхности роговицы. Уменьшение величины помутневшей вследствие рубцовых процессов роговицы представляет собой обычный исход тяжелых язвенных процессов, а иногда паренхиматозного кератита; она при этом обычно уплощена.

Aplanatio corneae. Уплощение роговицы может быть обусловлено рубцовыми процессами на ее окружности (рубцы после ранений, операций). Обычно уплощение роговицы есть частное явление при уменьшении величины роговицы или глаза.

Keratoglobus. Приобретенное увеличение размеров прозрачной роговицы (т. е. ее диаметров и радиуса) представляет собой не что иное, как следствие растяжения роговицы при врожденной глаукоме. В резко выраженных случаях этого заболевания, кроме увеличения роговицы, замечаются следующие симптомы: увеличение передней камеры, глаукоматозная экскавация, повышение тензии, увеличение всего объема глаза; роговица сама нередко тускло диффузна (отечна) или имеет полосчатые помутнения (вследствие надрывов десцеметовой оболочки при растяжении роговицы внутриглазным давлением). Если процесс глаукомы выражен слабо, то главным явлением служит увеличение роговицы, и тогда кератоглобус можно смешать с врожденной большой роговицей, являющейся самостоятельным не обусловленным глаукомой изменением. Для дифференциального диагноза нужно помнить, что при врожденной большой роговице функции глаза не нарушены, роговица прозрачна, давление не повышено; кроме того, при врожденной большой роговице величина роговиц обоих глаз почти одинакова (при гидрофтальме разная), кривизна роговицы нормальна (при гидрофтальме уменьшена), часто бывает embryotoxon (это не наблюдается при гидрофтальме). Врожденная большая роговица — явление фамильное (гидрофтальм — редко). Увеличение роговицы на почве гидрофтальма лучше назвать keratoglobus, а название «врожденная большая роговица» сохранить для врожденной аномалии роговицы. Извлечение keratoglobus невозможно; необходимо лечение основного страдания.

Стафиломы и эктатические бельма — см. раздел «Болезни роговой оболочки».

Растяжение роговицы наблюдается иногда при воспалениях ее. Так, например, при тяжелых паренхиматозных кератитах и паннусах роговая оболочка размягчается, теряет свою сопротивляемость и выпячивается; после окончания процесса форма может восстановиться, но чаше деформация роговицы остается навсегда.

Кератоконус. Главное явление при кератоконусе — это подобное конусу выпячивание срединных частей роговицы. При осмотре роговицы сбоку в выраженных случаях ясно заметно это изменение ее формы. При осмотре спереди бросается в глаза наличие искажения формы светлых предметов (окна и т. п.), отражающихся в пределах растяжения; особенно демонстративно оно при исследовании кератоскопом Плацидо. При исследовании роговицы офтальмометром Жаваля — Шиотца фигурки искажены, стоят не параллельно, но косо

по отношению друг к другу; определение радиусов роговицы невозможно, но имеется явная неодинаковость их в разных меридианах. Передняя камера глубока, зрачок на стороне заболевания (если оно одностороннее) кажется (по оптическим причинам) шире другого. Уже при исследовании в лупу, и тем более в бинокулярную лупу, в роговой оболочке можно отметить в пределах растяжения облачные и полосчатые помутнения во всех ее слоях; иногда видны в ней нервы в виде разветвляющихся веточек. Кроме того, приблизительно на середине протяжения между лимбом и центром роговицы, в поверхностных слоях ее, замечается желтовато-коричневое кольцо шириной 0,5 *мм*, центр коего совпадает с центром роговицы. Оно состоит из гемосидерина, который, как предполагают, заносится в толщу роговицы из сосудов лимба. Переход от нормальной роговицы к растянутой бывает то постепенный, то более резкий. При сильном развитии кератоконуса наблюдают разрывы десцеметовой оболочки; по-видимому, они иногда могут закрываться (путем отложения над разрывом новообразований стекловидной оболочки), но нередко разрывы эти ведут к тому, что водянистая влага проникает в толщу роговицы, которая подвергается отеку и мутнеет; помутнение, эпителий над которым истыкан, напоминает таковое при паренхиматозном кератите; иногда такое проникновение совершается при бурных явлениях раздражения глаза и болях. Выпячивание роговицы, естественно, должно сильно сказываться на рефракции глаза: она становится по мере роста выпячивания все более и более миопической, но так как в то же время развивается и неправильный астигматизм, то зрение пациента падает чрезвычайно сильно и может быть улучшаемо коррекцией только в начале процесса. Когда выпячивание достигает высокой степени, питание роговицы нарушается (чувствительность к тому же понижается), и она может подвергнуться изъязвлению со всеми опасными его последствиями. Процесс прогрессирует медленно, годами, иногда с периодами ускорения; в некоторых случаях процесс останавливается.

Болезнь появляется, как правило, в юношеском возрасте; очень редко она бывает врожденной.

При микроскопическом исследовании находят истончение роговицы в области выпячивания, дегенеративное изменение эпителия, разрыв боуменовой оболочки, растяжение пластин роговицы, упомянутое отложение гемосидерина, разрыв десцеметовой оболочки; над ними иногда находили наслоения новообразованных стекловидных оболочек, чем и объясняют наблюдающуюся остановку процесса.

Распознавание кератоконуса в выраженных случаях не представляет затруднений; в начальных стадиях заболевание иногда сходит за миопию с большим астигматизмом, не дающим хорошей коррекции; этой ошибки легко избежать, если обратить внимание на неправильность теней при скиаскопии или еще лучше — на данные офтальмометрирования: комбинация миопии с неправильным астигматизмом дает ключ к диагнозу.

Патогенез кератоконуса еще далеко не ясен. Некоторые полагают, что в основе его лежит врожденный дефект сопротивляемости центральных частей роговицы растяжению, другие — что нарушение сопротивляемости роговицы происходит во время внеутробной жизни. В пользу первой теории говорят факты, свидетельствующие о наследственности кератоконуса, комбинация его с другими врожденными дефектами глаз и организма. Между прочим, существует взгляд, согласно коему толщина и крепость середины роговицы, подчиняясь закону вариации, могут у данного субъекта оказаться минимальными, и тогда

и нормального внутриглазного давления оказывается достаточно, чтобы вызвать растяжение роговицы.

Защитники второй теории указывают на связь кератоконуса с расстройством функций желез внутренней секреции (щитовидной или вилочковой железы, яичника); есть предположение и о сифилитической дегенерации организма как основе для развития кератоконуса.

Прогноз при кератоконусе неприятен в том отношении, что зрение всегда сильно расстраивается и что нередко процесс осложняется изъязвлениями вершины роговицы, приводящими иногда к тяжелым последствиям.

Лечение. Принимая во внимание возможное эндокринологическое происхождение кератоконуса, некоторые офтальмологи назначали больным различные органотерапевтические препараты (по преимуществу препараты щитовидной железы и thymus, последние — в форме thymusopton) и получали, по их мнению, остановку развития процесса. Можно, конечно, пробовать их в начальных стадиях процесса, но когда кератоконус выражен уже довольно резко, то вряд ли возможно ожидать от них успеха. Важную роль при кератоконусе играет оперативное лечение; мы упомянем следующие главные его способы:

1. С помощью гальванокаутера Пакелена (нагретого докрасна) прижигают роговицу в области вершины конуса (которая лежит обычно несколько книзу, кнаружи от центра зрачка), но так, чтобы самые глубокие слои ее остались не прожженными; область прижигания имеет 1,5–2,0 *мм* в диаметре. На месте прижигания образуется плотное бельмо, препятствующее дальнейшему растяжению вершины роговицы. Понятно, что если бельмо занимает зрачковую область, то впоследствии необходима иридэктомия с оптической целью. Бельмо требует татуировки. Иногда требуется повторение прижигания. К этому основному методу рекомендуются некоторые добавления. Так, можно выжечь от верхнего лимба до области прижигания неглубокую борозду и перекинуть через роговицу, по ее вертикальному меридиану, ленту конъюнктивы склеры на двух ножках (по Кунту); эта лента послужит материалом для образования более плотного бельма. Впоследствии ее концы перерезаются н она атрофируется.

2. Возможно также прожигать в вершине кератоконуса сквозное отверстие (1,5–2,0 *мм* в диаметре) или срезать вершину ножом так, чтобы площадь среза имела посередине отверстие. Затем роговица покрывается слизистой оболочкой склеры, как сказано выше. Полезно предпослать указанной операции операцию Эллиота (трепанацию в корнеосклеральной области) с периферической иридэктомией, дабы устранить на время напор влаги на развивающийся рубец.

3. Рекомендуют иссекать из края роговицы на протяжении около четверти окружности узкую полоску. Приготовив конъюнктивальный лоскут, как при операции Эллиота, расслаивают лимб, делают лоскутный разрез ножом Грефе, как при операции Лагранжа, и отрезают склерокорнеальный край лоскута. Швы на конъюнктиву. Операции предпосылается кантопластика с надсечкой волокон n. orbicularis, чтобы устранить давление век на глаз, каковое способствует, по мнению некоторых авторов, развитию выпячивания. Этот метод еще мало изучен.

Не задерживаясь на попытках ортопедического лечения (в форме длительного давления на вершину конуса через веки с помощью специальной гипсовой повязки), остановимся на способах оптического улучшения зрения при кератоконусе.

1) Коррекция очковыми стеклами. Сферические стекла в комбинации с цилиндрами дают улучшение только при слабых формах кератоконуса. Луч-

шая коррекция достигается коническими и гиперболическими стеклами, но она не совершенна.

2) Контактные стекла (предложенные Фиком) дают, безусловно, лучший результат.

Контактное стекло имеет выпукло-вогнутую форму. Диаметр его несколько больше диаметра роговицы. Оно кладется на роговицу, причем между ним и последней остается слой слезы. Давление атмосферы удерживает его на месте. Края стекла лежат уже на склере. Эти стекла заменяют собой преломляющую силу роговицы, ибо последняя, находясь между водянистой влагой и слезой, становится оптически недеятельной (ввиду близости показателей преломления водянистой влаги, роговицы и слезы). С устранением преломления лучей через роговицу уничтожается и искажение их хода. Преломление лучей света происходит теперь правильно на передней и задней поверхностях контактного стекла, радиусы кривизны коих, конечно, должны соответствовать случаю. Благодаря хорошему преломлению лучей зрение сильно улучшается. Перед накладыванием стекла впускается кокаин. Больные (правда, не все) постепенно привыкают к ношению на роговице этих стекол настолько, что остаются с ними многие часы, исполняя свою работу. Стекла бывают или шлифованные, или выдувные (эти дешевле). Быть может, эти стекла имеют еще то значение, что своим давлением на роговицу до известной степени препятствуют ее дальнейшему растяжению.

3) Гидродиаскоп. Этот аппарат представляет собой металлическую овальную коробку, задняя стенка коей отсутствует. В передней вставлено стекло. По краю коробки приклеена мягкая резиновая трубкообразная подушка (наполненная воздухом), окаймляющая весь край. При подвязывании тесемкой к голове аппарат герметически прижимается к краям орбиты. Через отверстие в верхней стенке коробки вливается физиологический раствор (изотонический слезе), благодаря чему глаз оказывается в ванне. При этих условиях оптическое значение роговицы равно почти нулю, она перестает преломлять лучи, которые преломляются уже только стеклом, вставленным в передней стенке коробки, к которому можно приставлять добавочные оптические стекла, если это нужно. Описанное приспособление значительно улучшает зрение глаза, пораженного кератоконусом; его глаз может переносить в течение шести — восьми часов в день, возвращая пациенту работоспособность, но оно неприятно для пациента из-за своего внешнего вида.

Опухоли роговицы

Опухоли роговицы бывают доброкачественные и злокачественные. Они очень редко начинаются первично на роговице и чаще переходят на нее с лимба или с конъюнктивы склеры, со склеры, радужки, угла передней камеры, цилиарного тела. Признак их — наличие новообразованной ткани, возвышающейся над уровнем роговицы в виде бугров; характерно отсутствие воспалительных явлений или слабая их степень.

Из доброкачественных опухолей наиболее важной является папиллома роговицы. Эта опухоль переходит на роговицу, как правило, с лимба; редко она развивается на роговице первично; в этом случае почву для ее появления дают длительные сосудистые воспалительные процессы (васкуляризованные бельма, паннус). В развитом виде папиллома представляется сероватой, с розовым оттенком, бугристой опухолью на ножке; напоминает иногда цветную капусту;

сосочки ее богато снабжены сосудами, разветвляющимися в них веерообразно; при микроскопическом исследовании они представляются состоящими из соединительнотканных, богатых сосудами сосочков, покрытых многослойным эпителием; у основания опухоли он имеет атипический характер.

Кроме этой более выраженной папилломы, встречаются на лимбе и эпителиальные опухоли в виде плоских возвышений с гладкой поверхностью мясного цвета; эпителий, из которого состоит главная масса опухоли, представляется до известной степени атипичным.

По проф. Полеву, именно эти эпителиальные опухоли являются гистогенетически родоначальниками как настоящих папиллом, так и карцином. Возможны и переходы сосочковых папиллом в карциномы.

Лечение папиллом производится в начальных стадиях рентгеном или радием; при безуспешности — оперативное удаление с последующим применением каутера или, лучше, радия и рентгена.

Упомянем также о дермоиде (розовая с гладкой поверхностью опухоль, полушаровидной формы, на которой торчат иногда волоски).

Другие виды опухолей встречаются редко (фибромы, миксомы и т. д.).

Неизмеримо более серьезное значение, чем доброкачественные опухоли роговицы, имеют злокачественные новообразования последней, а именно карциномы и саркомы.

Карциномы обычно переходят на роговую оболочку с лимба или с близлежащих частей конъюнктивы. Начавшись на лимбе в виде не большого узелка бледно-розового цвета и с неровной, иногда сосочковой поверхностью, карцинома, постепенно увеличиваясь, нарастает на роговую оболочку, которую и покрывает на значительном протяжении. В некоторых случаях поверхность опухоли может изъязвляться. Наросшая на роговицу часть опухоли тесно спаяна с боуменовой оболочкой при посредстве соединительнотканной основы, которая происходит из лимба и участвует в образовании стромы опухоли. Боуменова оболочка под опухолью долго остается сохраненной, за исключением прилежащих к лимбу участков роговицы, где она рано разрушается. Как указывает Затлер (Sattler), здесь по преимуществу и врастает карцинома в роговицу и склеру; опухоль имеет мало наклонности идти вглубь. Однако все же иногда встречается врастание опухоли внутрь глаза (по преимуществу в области шлеммова канала, реже — вдоль цилиарных сосудов). При диагнозе начальных стадий лимбальной карциномы следует принимать в расчет возможность смешения с фликтеной, лимбальной формой весеннего катара, атипическим птеригиумом, pinguecul и папилломой. С лимба могут переходить на роговицу карциномы, встречающиеся на нем при xeroderma pigmentosum, а также те карциномы, которые развиваются из naevus pigmentosus лимба. Эти пигментные плоские опухоли переходят на роговицу, спаиваясь с боуменовой оболочкой, причем опухоль в толщу роговицы проникает в области лимба и близлежащих частей. Поводом к переходу пигментных naevus в карциному служат иногда травмы.

Первичные карциномы роговицы (происходящие не из лимбальных опухолей) чрезвычайно редки. Эти красноватые или сероватые, слегка бугристые, имеющие иногда сосочковый или подобный цветной капусте вид опухоли развиваются обычно на рубцах, оставшихся после язв или повреждений. Иногда к опухоли подходят сосуды от лимба в виде паннуса. Так же, как и вторичные (с лимба происходящие), первичные карциномы имеют малую наклонность к росту в глубь роговицы. Первичные карциномы обычно бывают плоскоклеточные (с образованием жемчужин и с ороговением). Предсказание при них

всегда серьезно; лечение заключается в раннем удалении опухоли со срезанием пластины роговицы и последующим применением рентгена или радия.

Саркомы, как и карциномы, также обычно переходят на роговицу с лимба (или близлежащих частей конъюнктивы), где они начинаются в виде плоских желтовато-розовых (или пигментированных) гладких узелков. Разрастаясь, они покрывают роговицу в виде дольчатых опухолей, выдающихся иногда из глазной щели. Они по преимуществу растут по глазу по направлению к экватору. С роговицей они редко срастаются, и их можно отвернуть от последней до их корня у лимба. Эти опухоли бывают круглоклеточные, веретенообразноклеточные и смешанные. Они легче врастают в глаз, чем карциномы, обычно — по сосудам.

Первичные саркомы роговицы, не стоящие в связи с лимбом, очень редки. Обычно они развиваются на рубцах в виде слегка бугристых, желтоватых или сероватых узлов. Состоят саркомы из веретенообразных или круглых клеток, содержат иногда сосуды и пигмент и не имеют наклонности к изъязвлениям.

Предсказание при саркомах (первичных и вторичных) серьезно ввиду возможности рецидивов и метастазов.

Лечение — то же, что при карциномах.

Повреждения роговицы

Роговица имеет в веках лишь относительную защиту и повреждается очень часто. При открытой глазной щели внешним воздействиям доступна самая важная ее часть — оптическая зона. Факторов, вызывающих повреждения роговицы, много; механические причины, химические и температурные влияния; лучистая энергия, электричество и радий все эти факторы могут оказывать на роговицу повреждающее действие, каждое в отдельности или комбинируясь между собой.

Механические повреждения. Механические инсульты вызывают на роговице ушибы, раны различного вида, ссадины (эрозии), размозжение ткани, разрывы и т. д. Серьезность повреждения роговицы находится в прямой зависимости от силы, с какой действует повреждающее тело, от его формы и от длительности его действия. Наиболее частой и легкой формой повреждения роговицы являются эрозии вследствие случайных легких прикосновений грубого тела, например пальца (при хлороформенном наркозе и т. д.), ткани, бумаги и т. п. Сущность повреждения сводится к слущиванию на большем или меньшем протяжении роговичного эпителия, который сравнительно быстро регенерируется. Эти повреждения представляют опасность только в случае внесения инфекции. Изредка наблюдаются так называемые рецидивирующие эрозии, имеющие характер невротического отека; о них было сказано вначале.

Ушибы (контузии) могут быть двоякого рода: ушибы при закрытых веках и ушибы непосредственно самой роговицы. В последнем случае они обычно не бывают в чистом виде, за исключением, пожалуй, контузии при детонации газов. В случаях, не осложненных непосредственным ранением, поверхность роговицы представляется матовой, чувствительность ее сильно понижена, в толще роговицы можно заметить разнообразной формы помутнения в виде полосок, пятен, штрихов. Эти помутнения представляют собой отек с набуханием отдельных участков ткани роговицы и происходят вследствие разрывов десцеметовой оболочки и повреждения эндотелия. При этом может быть пропитывание роговицы кровью из одновременно поврежденной при контузии радужки. Исход этих помутнений хороший: они медленно рассасываются,

и прозрачность роговицы восстанавливается. Форма повреждения роговицы, при которой чаще всего требуется активное вмешательство, — это раны роговицы. Казуистика ранений роговицы чрезвычайно велика. Мы различаем раны роговицы: колотые (гвозди, вилка, шпилька, перья, кончик ножа и т. д.), резаные (острый край стекла, нож, край плотной бумаги и т. д.), ушибленные (ветка дерева, веревка, при контузиях большими предметами) и, наконец, ранения мелкими осколками, летящими наподобие снаряда. В своем полете, встречая роговицу, они или пробивают ее (сквозные ранения роговицы), или остаются в ее толще, или в легких случаях, ранив, остаются на ее поверхности. В случае прободения роговицы, конечно, выступают и явления со стороны глубжележащих частей. Характер повреждения роговицы зависит от формы осколка, его величины и силы полета. Чем мельче или тоньше осколок, тем легче протекает процесс заживления. Такие ранения могут даже не оставить после себя заметного стойкого помутнения. Если же осколок неправильной формы или большой, то непосредственно после ранения вытекает жидкость передней камеры, выпадает и ущемляется радужка, и часто процесс заканчивается образованием leucoma corneae adhaerens. При взрывах картина травматического повреждения осложняется ожогом. Если ранение роговицы произошло вследствие взрыва пороха, то в роговой оболочке часто находят частички пороха, а иногда песка, осколки камня и металла, если порох взорвался в снаряде. В тяжелых случаях наблюдаются сквозные рваные раны с помутневшими краями, импрегнированными пылинками пороха. В дальнейшем внедрившиеся кусочки могут вызвать кератит. Для ранения роговицы при взрыве динамита характерно присутствие в различных слоях роговицы зернышек песка, которые с течением времени окружаются серовато-белыми помутнениями в виде пятен или полос. Течение всякого повреждения роговицы может быть осложнено инфекцией. Источниками инфекции обыкновенно служит само повреждающее тело, или инфекция вносится при попытках удалить инородное тело, или, наконец, у больного имеется инфекционное заболевание края век, конъюнктивы или слезных органов, откуда бактерии и проникают в роговицу.

Лечение. Терапия механических повреждений роговицы ведется по общим принципам хирургии. Несквозные повреждения роговицы требуют повязки, атропина и, конечно, устранения источников инфекции, если они есть.

Мелкие, поверхностно сидящие инородные тела удаляются при помощи специальных игл (желобоватой тупой или острой иглы), после предварительной анестезии 5%-ым кокаином. Удаление нужно делать при хорошем фокальном освещении, чтобы не оставить частей инородного тела или окиси его, которая образуется в окружности места ранения, если оно пролежит в роговице некоторое время. Для удаления глубоко сидящих инородных тел приходится делать надрез роговицы, чтобы образовать доступ к ним; при удалении магнитных тел большим подспорьем является электромагнит. Если инородное тело торчит в переднюю камеру, то при удалении его приходится подводить под него через периферический разрез роговицы шпатель, чтобы оно не проскочило в камеру.

Линейные, сквозные, не зияющие раны требуют только повязки и атропина; понятно, что ущемленная между краями их радужка должна быть отсечена. Раны зияющие или такие, края коих не прилегают друг к другу хорошо, требуют наложения швов, которые проводятся тонкой иглой через передние слои роговицы. В большинстве случаев вполне удовлетворительный результат дает без сшивания самой раны пластическое покрытие раны конъюнктивой склеры по

методу Кунта (см. выше). При наличии инфекции поступают по общим правилам лечения гнойных кератитов.

Термические повреждения. Роговица может повреждаться как теплом, так и холодом. В метель кристаллические иглы снега могут вызвать уколы роговицы с последующим легким помутнением ее. Эти повреждения проходят и лечения не требуют. При применении замораживающих средств для анестезии они, попадая на роговицу, вызывают помутнения, которые проходят в течение несколько дней. Значительно чаще и серьезней действие тепла в различных формах: горячая вода, пар, кипящее масло, пламя и, наконец, раскаленные тела, которые одновременно вызывают и механические повреждения. На роговице мы, также как и на коже, различаем три степени ожога: при ожогах первой степени наблюдаются только тонкие помутнения в поверхностных слоях роговицы; при ожогах второй степени, в противоположность коже, пузыри не образуются, а некротизируется эпителий, который приобретает серовато-белый цвет и быстро слущивается, а иногда висит в виде белых обрывков. Собственная ткань при этом имеет различный вид в зависимости от силы ожога и от повреждающего агента. При ожогах третьей степени ткань роговицы густо-серого цвета с желтоватым оттенком и сморщена; она суха, матова и нечувствительна. При заживлении некротизированной от ожога роговицы образуется рубцовая ткань, которая в случае ожога и конъюнктивы может захватить и последнюю и повести к образованию ложного птеригиума. При глубоких ожогах могут образоваться эктазии роговицы и стафиломы.

Лечение термических повреждений роговицы требует прежде всего профилактики легко наступающей инфекции; для этой цели применяют промывания конъюнктивального мешка раствором борной кислоты, нераздражающие мази (ксероформ, айрол), повязку, если состояние конъюнктивы позволяет; атропин, 3–5%-я мазь из шарлахрота как эпителизирующего средства; необходима борьба с симблефароном (разъединение сращений, пересадка слизистой с губы). При наличии инфекции поступают по общим правилам лечения гнойных кератитов.

Повреждения химически действующими веществами. Ввиду нежности ткани роговой оболочки и покрывающего ее эпителия целый ряд веществ, безразличных или слабо действующих на кожу, оказывают пагубное действие на роговицу. Степень повреждения роговицы зависит от химической природы действующего вещества, его насыщенности или концентрации и до некоторой степени от количества. Химические ожоги роговицы очень редко бывают изолированными; как правило, они являются дополнением клинической картины ожога век и конъюнктивы. Все химические вещества, действующие на роговицу, можно разделить на четыре группы: кислоты, щелочи, соли тяжелых металлов, сложные органические соединения.

а) Повреждения кислотами. Наиболее часто повреждения роговицы вызываются неорганическими кислотами: серной, азотной, соляной, царской водкой, фосфорной, хромовой и т. д. — и органическими кислотами: карболовой, уксусной, щавелевой и т. п. При соприкосновении кислоты с роговицей прежде всего получается картина ожога, затем присоединяется клеточная инфильтрация и отторжение некротических участков с образованием язв, заживающих плотным рубцом. При действии слабых растворов кислот некротизируется эпителий в виде белых или желтоватых участков; в самой ткани роговицы видны легкие помутнения. При действии концентрированных растворов эпителий весь некротизирован, роговичная ткань серого цвета, чувствительность отсутствует. После

отторжения некротизированного эпителия и ткани роговицы оставшаяся ткань роговицы в течение некоторого времени кажется прозрачной, и это может ввести в заблуждение при прогнозе, который всегда плохой, ибо в конце концов роговичная ткань гибнет вся. Обыкновенно при этом процесс проникает глубже и ведет к гибели глаза в целом. Также как и при ожогах высокими температурами, может образоваться ложный птеригиум и симблефарон.

Лечение. Рекомендуют как лучшее средство для обмывания глаза 0,5%-й раствор едкого калия; за неимением его требуется обмывание хотя бы обильным количеством воды; в дальнейшем — кокаин при болях, тщательная профилактика инфекции, не раздражающие дезинфицирующие мази (айрол, ксероформ), атропин; если случай ожога не свежий, то обмывание щелочами излишне.

б) Повреждения щелочами. Чаще всего дело идет о растворах едкого калия и натра и водных растворов аммиака и извести. В зависимости от степени концентрации щелочи повреждения роговицы могут представлять градации — от слущивания эпителия до глубоких разрушений собственной ткани роговицы. Непосредственно после ожога роговица может быть то слегка помутневшей, то имеет вид матового стекла, то представляется молочно-белой. Слабые степени помутнения не дают права на хороший прогноз, ибо трудно предугадать, в какой мере пострадает ткань роговицы в дальнейшем; в частности, ожоги аммиаком дают непосредственно относительно слабые помутнения. Гашеная и негашеная известь действуют одинаково, только при действии негашеной извести присоединяется действие развивающегося тепла.

Лечение. При ожогах едкими щелочами и аммиаком требуется основательное обмывание поверхности глаза водой, рекомендуют также обмывание слабой уксусной кислотой (1 : 1000). При ожогах известью необходимо удалить кусочки ее с поверхности глаза и обмыть его обильным количеством воды; еще лучше обмывание маслом (миндальным или прованским). В дальнейшем при ожогах щелочами полезно впускать борный вазелин, атропин и профилактика инфекции. Для просветления оставшихся помутнений роговицы применяют после затихания острых воспалительных явлений ванночки из 10–20%-го хлористого аммония в смеси с виннокаменной кислотой (0,02 %), по полчаса несколько раз в день; глаз предварительно кокаинизируется. Для просветления помутнений после ожогов известью предложены также ванночки из нейтрального виннокаменнокислого аммония.

в) Повреждение солями тяжелых металлов. Эта группа повреждающих агентов очень обширна. К ней могут быть отнесены соли цинка, свинца, хрома, серебра (ляписа), меди, ртути (сулема) и т. д. Все эти вещества вызывают помутнения роговицы в большей или меньшей степени, в зависимости от продолжительности действия и концентрации. Следует особо отметить действие солей свинца, поскольку они применяются с лечебной целью. При дефектах эпителия соли свинца отлагаются в ткани глубоких частей роговицы и образуют органические соединения с ней и полосы или пятна серо-молочного цвета. Хлористый цинк вызывает образование инкрустаций с паренхиматозным помутнением роговицы. Лечение в свежих случаях ожогов солями металлов сводится к промыванию глаз водой. Для просветления оставшихся пятен рекомендуют ammonium tartaricum, смесь ammonii chlorati с виннокаменной кислотой; при пятнах от argentum nitricum рекомендуют серноватистокислый натрий.

г) Повреждения органическими соединениями. Из органических веществ, повреждающих роговицу, можно указать: спирты, креозот, лизол, фор-

малин, хлороформ, кротоновое масло, хризаробин, эфирные масла, анилиновые краски и целый ряд других веществ. Повреждения, вызываемые органическими соединениями, чрезвычайно разнообразны. Пси попадании анилиновых красок, особенно анилинового карандаша и копировальной бумаги, роговица представляется истыканной, появляются пузырчатые помутнения и васкуляризация. В случаях, когда анилиновый карандаш остается в конъюнктивальном мешке или в роговице, развиваются тяжелые язвы с образованием гипопиона и стафиломы.

Повреждения, вызываемые лучистой энергией, электричеством и радием. Ультрафиолетовый свет вызывает слущивание эпителия роговицы в легких случаях и помутнения роговицы в тяжелых случаях. Рентгеновы лучи при длительном или повторном освещении лица вызывают кератиты с глубоким помутнением. Лучи радия при экспериментальных исследованиях дали десквамацию эпителия и поверхностных слоев роговицы, распад в более глубоких слоях и инфильтрацию всей ткани роговицы. Можно думать, что и на человеческом глазу явления были бы те же. При действии электрического тока высокого напряжения некоторые авторы наблюдали молочное помутнение роговицы, которое через несколько дней исчезало. При ударе молнии описаны различной величины диффузные, точечные или линейные помутнения, почти сквозные, причем эпителий может оставаться совершенно нетронутым. Эти помутнения очень быстро рассасываются, иногда в течение нескольких дней. Лечение при перечисленных повреждениях сводится к назначению прохладных примочек, не раздражающих мазей (ксероформ, айрол), иногда с кокаином (если боли сильны), защите глаз от света и т. п.

О профилактике повреждений см. раздел о профессиональных заболеваниях.

БОЛЕЗНИ СКЛЕРЫ

Воспаления склеры

Воспаления склеры можно разделить на поверхностные и глубокие. Хотя по существу дела между ними нет патологоанатомической разницы, в клиническом отношении такое разделение оправдывается тем обстоятельством, что они отличаются друг от друга по своему течению.

1) Поверхностный склерит. Эта форма характеризуется появлением на склере в переднем ее отделе воспалительного очага (или очагов), имеющего фиолетовый оттенок; область воспаления выдается над уровнем склеры, достигая иногда высоты 1,5 *мм*; границы очага расплывчаты, величина очага (обычно округлого) достигает 5–6 *мм* в поперечнике; конъюнктива склеры над областью воспалительного фокуса представляется слегка гиперемированной, она легко сдвигается и, видимо, не спаяна с воспалительной припухлостью; при ощупывании пальцем через веко область воспаления болезненна; обычно самостоятельные боли отсутствуют, но иногда они сильны; общие припадки раздражения глаза выражаются блефароспазмом и иногда слезотечением.

Обычно воспалительный очаг (или очаги) локализируется в окружающей роговицу полосе склеры; редко дело ограничивается появлением одного очага, обычно по рассасывании одного очага по соседству появляется другой, и постепенно воспалительные фокусы обходят всю окружность роговицы. На местах воспалительных фокусов, которые никогда не изъязвляются, остается навсег-

да аспидное окрашивание склеры. Только в редких случаях болезнь состоит в появлении одного очага, развитие и исчезновение которого протекает остро (2–3 недели) или более хронически (несколько недель или месяцев). Обычно болезнь имеет рецидивирующий характер, причем возвраты болезни наблюдаются через месяцы или годы.

Предсказание в том отношении благоприятно, что зрение больного не страдает, и в конце концов болезнь кончается, правда, порядком измучив больного. Диагноз эписклерита нетруден, если обращено внимание на характерный фиолетовый оттенок покраснения и на локализацию очага под конъюнктивой.

Причины эписклерита разнообразны: его встречают при сифилисе (чаще при приобретенном), при туберкулезе, при подагре, при ревматизме; предполагают, что он может быть вызван аутоинтоксикацией из кишечника и т. д. Часто нельзя установить для него никакой причины.

Лечение местное заключается главным образом в применении тепла (в форме припарок или длительных сухих грелок); полезны горячие лепешки из лиманной грязи; во многих случаях очень хорошо влияет предложенный Маклаковым старшим вибрационный массаж [аппарат Маклакова, Эдиссона, Писбергена (Piesbergen)], полезен массаж и в других формах (пальцем через веко, с предварительным впусканием борного вазелина, непосредственный массаж очага стеклянной палочкой). Общее лечение должно быть прежде всего этиологическим; кроме этого, можно пробовать йод, салициловые препараты, протеиновую терапию, потогонные ванны, лиманное лечение, симптоматические обезболивающие средства.

2) Глубокая форма склерита. Также как и при эписклерите, на белке наблюдается появление одного или нескольких воспалительных фокусов большей или меньшей величины, которые также имеют наклонность окружать роговицу; цвет воспаленного участка склеры еще более багровый, чем при эписклерите. Иногда область воспаления представляется слегка припухшей, но границы этого припухания более расплывчаты, чем при эписклерите. Очень скоро очаг воспаления приобретает характерную аспидную окраску, остающуюся навсегда и по исчезновении воспаления. Склерит может иметь острое или хроническое течение или же характеризуется множественными упорными рецидивами. В прогрессивный период склеральных инфильтратов, в особенности если они располагаются близ области цилиарного тела, обычно наблюдаются боли при пальпации, а также блефароспазм и слезотечение. Глубокие формы склерита нередко осложняются склерозирующим кератитом, а также иритом со всеми его последствиями (заращение зрачка, глаукома и пр.); возможны осложнения воспалением переднего отдела сосудистого тракта с помутнениями стекловидного тела. Важной особенностью глубокого склерита является наклонность воспаленного участка склеры к образованию растяжений и выпячиваний склеры, так называемых стафилом ее; образованию последних нередко сопутствует развитие глаукомы. Различные формы растяжения склеры будут описаны ниже. При патологоанатомическом исследовании находят инфильтрацию одноядерными клетками склеры, роговицы и прилежащего сосудистого тракта; кроме этого, находят очаги некроза склеры; наличием последних, в связи с воспалительным размягчением склеры, и объясняется ее истончение и растяжение под влиянием нормального, а тем более повышенного внутриглазного давления. Прогноз, как видно из изложенного выше, является не только серьезным, но и тяжелым, так как исход в слепоту или ослабление зрения не редки. Диагноз не труден на основании указанных выше признаков. По вопросу о причинах нам почти нече-

го прибавить к тому, что сказано относительно эписклерита, — причины те же; следует, впрочем, подчеркнуть значение наследственного сифилиса и у женщин — роль расстройств менструаций; склериты глубокие чаще бывают в молодом возрасте, эписклерит — в пожилом. Лечение местное сводится к назначению тепла; в случае осложнений иритом (или кератитом) — атропин, при глаукоме — миотические средства; заращение зрачка, глаукома могут потребовать операции. Об общем лечении сказано при описании эписклерита.

Кроме указанных форм склерита, следует указать еще на некоторые разновидности воспаления склеры.

3) Scleritis (episcleritis) **periodica fugax** (Fuchs) характеризуется появлением на склере очагов покраснения в окружности роговицы с характером скорее воспалительного отека, чем инфильтрата. Покраснение, не сопровождаясь, как правило, осложнением со стороны роговицы, исчезает в несколько дней, чтобы через некоторый, приблизительно определенный, период вернуться опять. Причины не ясны; возможно, что источником болезни служит аутоинтоксикация из кишечника, на которую и обращается главное внимание при лечении, подагра и т. п.

4) Гумма склеры характеризуется появлением возвышающегося воспалительного очага, который, в отличие от эписклерита, спаивается с конъюнктивой склеры, желтеет и казеозно распадается, переходя в язву. Иногда около гуммы наблюдаются в конъюнктиве мелкие узелки. Лечение специфическое.

5) Туберкулез склеры. Первичный туберкулез склеры очень редок, он проявляется в форме склерального воспалительного очага, выдающегося над поверхностью склеры и переходящего в изъязвления. Требуется общее лечение (туберкулин).

6) Scleritis posterior. Очаг склерита может иногда локализироваться не на видимой части глазного яблока, а позади экватора. Клинически он проявляется болевыми ощущениями и иногда легким выпячиванием глаза; кроме того, иногда наблюдаются при офтальмоскопическом исследовании явления ограниченного ретинита соответственно расположению фокуса; это явление помогает диагнозу, который очень труден.

7) Episcleritis (scleritis) metastatica. Характеризуется появлением небольших гнойных очагов, развивающихся в поверхностных слоях склеры и вскрывающихся наружу. Болезнь развивается довольно остро, при явлениях значительного раздражения глаза. Эта редкая форма обязана своим происхождением переносу инфекции из каких-либо гнойных очагов в организме. Лечение: вскрытие отдельных очагов.

8) Вторичные склериты. Кроме описанных выше первичных склеритов, встречаются вторичные склериты, возникающие вследствие перехода тяжелых поражений сосудистого тракта на склеру; сюда относятся туберкулемы, сифиломы, а также гнойные хориоидиты; все эти процессы могут привести к прободению склеры. Склера может заболеть вторично и при поражении туберкулезным процессом конъюнктивы.

Растяжения склеры

Растяжения склеры происходят вследствие нарушения равновесия между сопротивляемостью склеры и степенью внутриглазного давлении. Склера оказывается ненормально уступчивой вследствие как первичных, так и вторичных склеритов, вследствие дегенеративных изменений, травматических сквозных

ранений, и, наконец, она может, как полагают, представлять врожденную уступчивость. Растяжение склеры, могущее в известных случаях наступить при нормальном внутриглазном давлении, развивается тем легче, чем последнее более повышено. Склера молодых субъектов, даже если в ней нет явных патологических процессов, уступает повышенному внутриглазному давлению легче, чем склера более взрослых и пожилых людей. Можно выделить следующие типы растяжения склеры.

1) Общее растяжение всей склеры. Оно наблюдается по преимуществу в молодом возрасте и является следствием гидрофтальма (врожденная глаукома). Равномерное растяжение всей склеры ведет к увеличению всего глаза, которое может дойти до очень больших размеров; при сильном растяжении склера может приобрести аспидный оттенок вследствие просвечивания пигмента сосудистой оболочки. Обычно растяжение склеры комбинируется с растяжением роговицы вследствие глаукомы молодого возраста. Таковая может быть первичной или вторичной и дает те же изменения. Увеличенный как вследствие врожденной, так и вследствие приобретенной глаукомы глаз именуется «бычьим глазом». Общие растяжения склеры имеют прогрессивный характер; задержка или остановка их возможны лишь постольку, поскольку удается остановить развитие глаукомы.

2) Лимбальное растяжение склеры. Более или менее равномерное растяжение лимба в виде расширения его наблюдается как частное явление при буфтальме и гидрофтальме или является следствием склерита; при этом передняя камера становится очень глубокой, а роговица принимает иногда косое положение.

3) Интеркалярное растяжение. Растяжению подвергается полоса склеры между лимбом и цилиарным телом. Растянутая склера выпячивается в виде аспидных бугров, занимающих от четверти до половины окружности роговицы; является следствием склерита, в особенности в комбинации с глаукомой.

4) Стафилома цилиарного тела. Аспидные бугры растянутой склеры локализируются «в области цилиарного тела.

5) Экваториальные стафиломы имеют вид аспидных бугров, расположенных в области и вблизи экватора; иногда эти бугры продавлены бороздами в меридиональном направлении. Они образуются как в результате склерита, так и в результате глаукомы; у пожилых людей они наблюдаются при абсолютной глаукоме и начинаются в местах прохождения через склеру венозных стволиков.

6) Задняя стафилома. При близорукости наблюдают выпячивание склеры в области заднего полюса; иногда эти выпячивания настолько обширны, что сосочек зрительного нерва и область желтого пятна оказываются на дне выпячивания. В области выпячивания склера сильно истончена, сосудистая оболочка и сетчатка могут представляться атрофированными. Более подробно см. в разделе о близорукости.

7) Переднее растяжение склеры при близорукости. В редких случаях находили растяжение склеры при близорукости в переднем отделе глаза между экватором и ora serrata.

Описанные выше растяжения склеры являются приобретенными вследствие той или иной патологии глаза. Встречается и врожденное выпячивание склеры, так называемое protuberantia Ammoni; оно бывает несколько ниже заднего полюса глаза и обусловливается неполным закрытием зародышевой глазной щели. Бугор Ammoni бывает комбинирован с колобомой сосудистой оболочки.

Нередко различные частичные растяжения склеры комбинируются между собою или с общим растяжением глаза. Увеличение глаза может дойти до безобразных размеров, частичные выпячивания могут истончаться до разрыва (или изъязвления), что ведет к «вытеканию» глаза и его гибели.

Лечение. Если стойкое понижение давления не достигнуто оперативным путем и растяжения достигают больших размеров, то обычно дело заканчивается экзентерацией глаза.

Дегенеративные изменения

1) Голубая склера. Вся видимая склера имеет своеобразный голубоватый оттенок (подобный цвету очень тонкого фарфора), что обусловливается тонкостью склеры и просвечиванием пигмента. Страдание двухстороннее. Оно комбинируется с глухотой (отосклероз) и необычайной хрупкостью костей, переломы коих наступают от самых ничтожных причин. В качестве объяснения болезни указывают эндокринологические расстройства.

2) Коричневая окраска склеры у лимба наблюдается при morbus Adissoni.

Опухоли склеры

Опухоли склеры бывают обыкновенно вторичными и переходят на нее или в нее с соседних частей конъюнктивы, сосудистой оболочки, цилиарного тела. Первичные опухоли склеры очень редки. Из доброкачественных упомянем кисты, фиброму; из злокачественных встречается очень редко саркома.

Повреждения склеры

Механические повреждения: а) тупые травмы, наносимые ударом кулака, палки, рогом коровы и т. п., производят разрывы склеры, располагающиеся обычно концентрически с окружностью роговицы в расстоянии 2–5 *мм* от нее, чаще всего в области шлеммова канала, и осложняются разрывами внутренних оболочек глаза. В одних случаях конъюнктива склеры остается над областью разрыва целой, в других и она разрывается. В первом случае содержимое глаза — радужка, стекловидное тело, хрусталик — могут выходить под конъюнктиву, во втором — радужка и стекловидное тело выпячиваются наружу, а хрусталик совсем выпадает. Разрывы склеры, в особенности открытые, дают тяжелые предсказания как в силу тяжести повреждения внутренних оболочек глаза, так и в силу возможности осложнения инфекцией (при открытых разрывах).

Лечение при закрытых разрывах сводится к повязке и атропину, при открытых — удаляются выпавшая радужка и стекловидное тело и накладываются швы на конъюнктиву или иногда на склеру. При явлениях циклита, наступающих нередко при этих разрывах и приводящих глаз к атрофии, приходится удалять глаз во избежание симпатического воспаления.

б) Сквозные ранения склеры, наносимые тонкими колющими предметами, не ведут к опасным последствиям, если ранящий предмет не повредил цилиарного тела (или хрусталика) или не занес инфекцию внутрь глаза. Более или менее длинные сквозные раны ведут, неизбежно, к выпадению стекловидного тела. Меридиональные раны зияют меньше, чем экваториальные. Опасность их, обусловленная потерей стекловидного тела, усугубляется повреждением сосу-

дистой оболочки и сетчатки и, понятно, инфекцией; если рана захватила и цилиарное тело, то прогноз обычно очень плохой.

Лечение. По удалении выпячивающегося стекловидного тела производят сшивание краев конъюнктивальной раны, захватывая иглою зписклеру. Такого сшивания обычно достаточно. При очень обширных ранениях вряд ли можно обойтись без сшивания самой склеры, однако последнее очень затруднительно без применения окончатого пинцета Кунта. Швы проводятся так, чтобы нить проходила не сквозь толщу склеры. Если глаз сильно спался, следует по окончании сшивания раны восстановить его форму впрыскиванием в него физиологического раствора.

Термические и химические ожоги склеры представляют собой частичное явление при ожогах конъюнктивы.

ОПЕРАЦИИ НА РОГОВИЦЕ И СКЛЕРЕ[70]

Глава 1

ОБЩАЯ ЧАСТЬ

О РАЗРЕЗАХ И ПРОКОЛАХ РОГОВИЦЫ

В настоящем разделе будет идти речь только о тех разрезах и проколах роговицы, которые предпринимаются по поводу патологических процессов и состояний самой роговицы. Все разрезы и проколы, которые делаются в роговице лишь как акты операций, производимых над радужкой и хрусталиком, описываются в соответствующих разделах.

Разрезы и проколы, производимые в роговице и лимбе, следовало бы, теоретически говоря, отделять от разрезов склеры около лимба, но поскольку последние предпринимаются по поводу патологии роговицы, в таком строгом разделении необходимости нет; поэтому они описываются здесь вместе с чисто роговичными вмешательствами, тем более что, начатые на склере, они, входя в переднюю камеру, проходят уже через лимб или роговичную ткань.

В настоящем разделе мы поставили себе цель дать обзор производимых в роговице разрезов и проколов в отношении техники и показаний к ним. Но здесь должно оговориться, что и техника, и показания не везде будут описываться одинаково подробно. Дело в том, что некоторым заболеваниям в работе об операциях на роговице отведены специальные разделы, и поскольку в программу хирургического лечения этих заболеваний входят разрезы и проколы, техника их (и показания к ним) описывается подробно именно в указанных разделах: так, расщепление язвы по Земишу излагается детально в главе об операциях при гнойных язвах роговицы, подробное описание трепанации роговицы вошло в главу о пересадке роговицы и т. д.

Таким образом, более подробно в настоящем разделе излагается техника операций (и показания к ним), производимых при таких заболеваниях, которым не представлялось удобным отвести специальные разделы.

---

[70] Впервые опубликовано в кн. «Руководство глазной хирургии», под ред. Одинцова и Орлова, т. II, 1934.

Сквозные разрезы роговицы копьевидным ножом

Сквозные разрезы роговицы копьевидным ножом как самодовлеющие операции разнятся в зависимости от цели, для которой они делаются, по своей величине и по местоположению (т. е. в роговице, в лимбе, в склере у лимба). В одних случаях они имеют своей целью только опорожнение передней камеры, чтобы повлиять на патологический процесс в роговице; такие разрезы носят название парацентеза; в других случаях они должны оказать определенное влияние на самую роговицу. В первом случае они имеют незначительный размер (2–3 *мм*), во втором — достигают четверти окружности роговицы.

Техника парацентеза копьевидным ножом: а) конъюнктива глазного яблока захватывается фиксационным пинцетом или пинцетом Эльшнига близ лимба у верхнего конца вертикального меридиана; б) конец копьевидного ножа вкалывают в наружный край лимба на нижнем конце вертикального меридиана глаза (или в склеру у лимба) и нож проводят в переднюю камеру так, чтобы плоскость его шла по камере параллельно плоскости радужки; нож продвигают до тех пор, пока не будет достигнута желаемая ширина на разрезе — 2,5–3,0 *мм*; в) нож вынимают, держа его в той же плоскости, в которой он находился при проведении в камеру; водянистая влага при правильном выведении ножа вытекать не должна: ее выпускают уже после извлечения ножа, разводя края разреза шпателем, которым нажимают на заднюю его губу; если камера уже начала опорожняться, то необходимо опустить рукоятку ножа, чтобы конец его отошел вперед от хрусталика во избежание его ранения; г) обычно впускается атропин. Повязка или сетка.

Возможные осложнения: 1) ранение хрусталика; оно ведет к развитию травматической катаракты с соответствующими последствиями; 2) выпадение радужки. Если вправить ее при помощи шпателя не удается, то необходимо иссечь в корне радужки окошечко по Пфлюгеру — Гессу и вправить ее.

Дополнительные замечания: 1) место парацентеза может быть выбрано и другое, но важно, чтобы фиксация была на противоположном конце меридиана, избранного для вкола ножа; 2) при сколько-нибудь затрудняющем операцию поведении больного следует прибегать к акинезии и уздечному шву, а при болезненном состоянии глаза — к ретробульбарной анестезии; 3) обычно опорожнение камеры после парацентеза повторяют ежедневно (в течение 4–5 дней), разводя края разреза шпателем.

Сущность действия парацентеза заключается, во-первых, в понижении внутриглазного давления и, во-вторых, в том, что в водянистую влагу, заменяющую собой выпущенное содержимое передней камеры, переходят из крови антитела, отсутствующие в первой камерной влаге.

Показания к парацентезу. Парацентез применяется как при чисто роговичных процессах, так и при других заболеваниях глаза, например его делают иногда при глаукоме. Он может стать необходимым при удалении инородных тел, попавших в переднюю камеру или введенных в нее магнитом из заднего отдела глаза. Его делают при эмболии центральной артерии, при гифеме и др. Чисто роговичные показания к парацентезу устанавливаются: а) при гнойных язвах роговицы и б) при негнойных прогрессирующих язвах роговицы.

Показания первого рода будут рассмотрены в главе о гнойных язвах. Что касается простых язв, то они требуют парацентеза (с повторным опорожнением камеры) во всех тех случаях, когда язва глубока и угрожает прободением или когда ее истонченное дно начинает выпячиваться. В этих случаях парацентез может быть комбинирован с покрытием язвы по Кунту.

Техника выполнения больших разрезов роговицы. Выполнение больших разрезов копьевидным ножом описано в разделах, посвященных операциям над радужкой и хрусталиком. Для больших разрезов роговицы как самостоятельных операций показания даются только при лечении роговичного астигматизма, о чем будет сказано в главе об оптических операциях на роговице. В качестве актов разрезы роговицы копьевидным ножом входят в некоторые другие роговичные операции (например, в резекцию роговицы кусачками и др.).

Сквозные разрезы роговицы линейным ножом

Эти разрезы, как и предыдущие, имеют целью либо только опорожнение передней камеры, т. е. представляют собой другую модификацию парацентеза, либо воздействие на самую роговицу. В первом случае они занимают незначительное протяжение (2,5–3,0 *мм*), во втором они могут достигать значительных размеров.

Малые разрезы для парацентеза. Линейный нож Грефе вводится в лимб (или в склеру около лимба) и проводится в переднюю камеру параллельно плоскости радужки на глубину 3–4 *мм*; при вынимании нажимают лезвием ножа на один из концов разреза, чтобы скользящим движением ножа увеличить разрез до желаемых размеров. Все остальное, сказанное про парацентез копьевидным ножом, относится всецело и к парацентезу линейным ножом.

Большие разрезы роговицы линейным ножом. Они требуют, как правило, вкола ножа, проведения через камеру и выхода его (пункция и контрпункция). Эти разрезы делаются различно в зависимости от того, лоскутный или прямой разрез роговицы желательно получить.

Лоскутные разрезы роговицы как самостоятельный оперативный прием имеют показания только при оперативном лечении астигматизма, о чем будет сказано ниже. Как подсобные акты лоскутные разрезы входят в состав некоторых роговичных операций, как например резекция роговицы кусачками; о них будет упомянуто в главе о пересадке роговицы. Там же будет сказано и о двойных разрезах роговицы линейным ножом для проведения опорной пластинки (при операции по Филатову) и о некоторых других модификациях разрезов роговицы линейным, копьевидным ножом и скальпелем.

Прямые разрезы роговой оболочки, производимые линейным ножом по методу пункции и контрпункции, применяются при гнойной язве роговицы (в разделе о которой они и будут описаны).

Сквозные проколы (разрезы) роговицы дисцизионной иглой

Прокол дисцизионной иглой делается иногда с целью парацентеза; введение иглы через склеру, лимб или периферию роговицы делается совершенно по тому же правилу, как и введение копьевидного ножа; при выведении иглы краем ее расширяют разрез.

Несквозные разрезы роговицы

Они могут быть сделаны различными инструментами. Из модификаций этих разрезов как самостоятельных операций мы упомянем: прямые разрезы скальпелем (копьевидным ножом, скребцом). Техника их понятна сама собой. Показаны по Кунту при гнойных язвах роговицы; применяются также при трахоматозном паннусе; несквозные разрезы не как самостоятельные операции

входят как акты в целый ряд других операций. Таковы, например, надрезы роговицы при татуировке, при клиновидной несквозной резекции роговицы и т. д.

О РЕЗЕКЦИЯХ РОГОВИЦЫ

Как в предыдущем разделе, так и здесь я дам лишь общий обзор резекций роговицы, часть которых и в отношении техники, и в отношении показаний более подробно будет описана в соответствующих разделах.

Под резекцией роговицы следует разуметь отсечение или иссечение части роговой оболочки, которое может быть сквозным (когда уносятся все ее слои) или послойным (когда отсекается только часть ее толщи). Отсечение всей роговицы можно назвать полной резекцией ее, или, правильнее, ампутацией роговицы. Главнейшие типы резекции роговицы следующие:

1) Послойная резекция роговицы линейным ножом. При этой операции срезаются на некотором протяжении передние слои роговицы (или бельма). Иногда она делается как самостоятельная операция, а именно при бельмах и при удалении опухолей роговицы. Чаще она входит как акт в другие операции, например в операции стафиломы, послойной пересадки роговицы и др. Детали относительно техники и показаний к лоскутной послойной резекции будут даны в соответствующих местах.

2) Лоскутная послойная резекция роговицы копьевидным ножом. При небольших резекциях операция может быть выполнена копьевидным ножом, который вводится в роговицу в таком положении, чтобы плоскость клинка шла в плоскости основания подлежащего срезанию лоскута. Когда конец ножа покажется на противоположной стороне срезаемого лоскута, продолжают двигать нож, пока не получат лоскут желаемой ширины; боковым движением ножа перерезается один край лоскута, а потом, придержав шпателем, срезают боковой стороной ножа лоскут до конца по противоположному краю. При неудачной технике приходится прибегать к ножницам.

3) Послойная резекция по Лёлейну (1910) производится при помощи специального двойного крючка с режущими концами и линейного ножа.

4) Послойная резекция трепаном и копьевидным ножом. Трепаном, коронка которого выпущена из муфты на 0,25–0,50 *мм*, делается несквозной надрез роговицы. Копьевидным ножом срезается круглый лоскут, образованный трепаном. Эта резекция применяется при бельмах как самостоятельная операция и как один из актов при пересадке роговицы, при стафиломах, татуировке и т. д.

5) Несквозная клиновидная резекция. Скальпелем, который держат плоскостью его косо к поверхности роговицы (на 45°), делается ее несквозной разрез; таким же разрезом, сделанным навстречу первому, иссекают из роговицы клиновидную полоску. Такие разрезы применяются при оперативном лечении астигматизма.

6) Сквозная овальная резекция роговицы по Левенштейну (1919). Суть ее в иссечении куска роговицы (бельма) в форме овала с заостренными концами путем двух разрезов, которые проводятся через всю толщу роговицы наискось. Особенностью этих разрезов является то, что их вначале проводят через толщу роговицы (бельма) только наполовину, для того чтобы через поверхность их можно было провести заблаговременно швы. (Подробнее о технике см. главу о пересадке роговицы). Эта резекция иногда применяется как самостоятельная операция при стафиломах, а чаще сопровождается пересадкой роговицы.

7) Сквозная лоскутная резекция. Образовав из роговицы лоскут линейным ножом, отсекают вершину лоскута или по хорде, или в виде полулунной полоски от одного конца разреза до другого. Возможно иссечение роговицы (бельма) в виде трапеции или прямоугольника ножом или кусачками. (Детали этих резекций см. в отделах хирургии гнойных язв, стафилом, пересадки роговицы, об оптических операциях на роговице).

8) Сквозная трепанация роговицы. При помощи трепана из роговицы (бельма) иссекается круглый диск того или другого диаметра в зависимости от цели. Только трепанация с узким диаметром (2–3 *мм*) имеет значение самостоятельной операции, а именно при гнойных язвах роговицы. Трепанации более широкие (4–6 *мм*) являются лишь актами пересадки роговицы.

О СОСКАБЛИВАНИИ РОГОВИЦЫ

Соскабливание (или выскабливание) роговой оболочки имеет целью или удаление с нее только одного эпителия при сохранении боуменовой оболочки, или же удаление как этой последней, так и части самой ткани роговицы; обычно при выскабливании имеют в виду удаление патологически измененных тканей роговицы, а поэтому в состав соскоба входят главным образом экссудат, распадающиеся инфильтрированные элементы паренхимы роговицы и отчасти ее нормальные элементы или же элементы опухоли, если при ней производится выскабливание.

Рассмотрим здесь главнейшие виды выскабливаний.

Соскабливание эпителия

Оно производится при помощи ложечки (для халязиона), скребца, скальпеля или иглы (острой или желобоватой). Тем или иным из этих инструментов водят по поверхности роговицы (или бельма) очень осторожно, чтобы не повредить боуменовой оболочки, которая, если эпителий был удален осторожно, представляется в виде гладкой поверхности. Эпителиальный покров восстанавливается довольно быстро.

Соскабливание одного только эпителия применяется: а) при поверхностных герпетических кератитах, если они имеют рецидивирующий характер; б) при пузырчатых кератитах; в) при инородных телах, сидящих только в эпителии; г) при фистулезных отверстиях в роговице или бельмах, обычно в комбинации с другими мероприятиями.

Соскабливание ткани роговицы

Соскабливание ткани роговицы производится ложечкой, скребцом, щеточкой или скальпелем. Инструментом нажимают на роговицу с не которой силой; при движениях его в руке получается характерное ощущение. Сила нажима инструментом регулируется в зависимости от случая. При истончении роговицы (например, при язве ее) или при фистуле необходимо соблюдать большую осторожность. В некоторых случаях, когда роговица слишком податлива или тонка, приходится прибегать к особому приему, а именно к введению в переднюю камеру шпателя через разрез, сделанный в периферических частях роговицы; выскабливание производят, поддерживая роговицу сзади шпателем; для некоторых целей (а именно для выскабливания язв) предложены особые скребцы и щеточки.

Тканевое выскабливание применяется: а) при гнойных язвах роговицы, б) при удалении опухолей как дополнительный акт.

ТЕРМОКАУТЕРИЗАЦИЯ РОГОВИЦЫ

Термокаутеризация роговой оболочки может быть производима пакеленом, гальванокаутером, паровым каутером Вессели, раскаленным докрасна на спиртовой лампочке зондом (лучше всего с платиновым наконечником), излучаемым теплом из раскаленного добела наконечника пакелена, при помощи, наконец, горячего воздуха, выходящего из наконечника пакелена.

Сила действия термокаутеризации и ее распространенность по поверхности роговицы разнятся в зависимости от способа применения тепла, от его температуры и продолжительности воздействия.

Гальванокаутер не только дает возможность производить при пользовании тонкими наконечниками маленькие по площади, поверхностные и глубокие выжигания роговицы, но позволяет прижигать и большие поверхности, и в этом его преимущество. Но из-за трудности иметь его всегда в работоспособном виде более распространен пакелен; последний при наличии тонкого наконечника позволяет делать при достаточном внимании и малые прижигания.

Прижигатель Вессели, в котором температура наконечника (в нем циркулирует пар) держится 100°. производит струп, без сжигания его, более или менее глубокий в зависимости от продолжительности воздействия.

Раскаленный зонд, применяемый за неимением гальванокаутера или пакелена, имеет очень кратковременное действие, как как скоро остывает, и приходится его много раз вновь нагревать; но в его остывании есть и выгодная сторона: оно гарантирует от неосторожных чрезмерных прожогов.

Излучением тепла пользуются таким образом: держат над прижигаемым местом раскаленный добела наконечник пакелена; ткань подвергается воздействию высокой температуры и ультрафиолетовых лучей.

Буржуа предложил направлять на прижигаемое место струйку горячего воздуха, выходящую из отверстия наконечника пакелена, устроенного так, как наконечник для выжигания по дереву; горячий воздух обжигает ткань даже до некроза, но поверхностно; недостатком является то, что площадь ожога довольно широка.

Термокаутеризация вызывает в ткани роговицы (или бельма) три главных эффекта: она уничтожает ткань, подлежащую по тем или иным причинам уничтожению, убивает находящихся в ткани микробов и вызывает воспалительную реакцию, повышающую сопротивляемость ткани и регенеративные процессы в ней.

Техника термокаутеризации требует большого внимания, чтобы не вызвать ожога более широкого или более глубокого, чем нужно; особенно осторожным надо быть при сквозных прожогах, чтобы не повредить радужку и хрусталик. Полезно прикасаться прижигателем к роговице повторно на короткие моменты, но не длительно, чтобы не слишком перегревать окружающие участки.

Чрезвычайно важным условием для операции являются акинезия и хорошая иммобилизация глаза (уздечный шов), а также и хорошая анестезия (желательны нередко ретробульбарные инъекции).

Термокаутеризация применяется в патологии роговицы чрезвычайно часто, главным образом при следующих процессах: 1) при гнойных язвах роговицы, 2) при некоторых формах негнойных язв; 3) при некоторых формах кератитов (герпетический кератит, рецидивирующая эрозия, паннус, фасцикулярный кератит и др.); 4) при опухолях роговицы; 5) при эктатических процессах роговицы (кератоконус, грыжа десцеметовой оболочки и т. д.); 6) при выпяченных бельмах и стафиломах, 7) при фистулах роговицы; 8) при выпадениях радужки; 9) при операции кератоконуса.

Эти показания будут мною рассмотрены в соответствующих отделах специальной части. Там же будут даны и детали техники.

КОНЪЮНКТИВАЛЬНАЯ КЕРАТОПЛАСТИКА (МЕТОД КУНТА, 1898, 1922)

Пластическое покрытие дефектов и ран роговицы при помощи конъюнктивы склеры вошло в качестве весьма ценного метода в офтальмологию по предложению Кунта, сделанному им в 1883 г. Правда, у него были предшественники: так, в 1861 г. Пагенштехер произвел в одном случае покрытие лоскутом конъюнктивы фистулы роговицы, а Шелер в 1878 г. применил конъюнктивальную пластику в целом ряде случаев патологии роговицы. Но сообщения указанных авторов не были замечены офтальмологическим миром, и только Кунт, пришедший к мысли использовать конъюнктиву для пластического покрытия роговицы, независимо от Пагенштехера и Шелера, своими превосходными работами и настойчивой пропагандой ввел этот метод во всеобщее употребление. Кунт (1922), касаясь вопроса о приоритете, в своей статье об указанном методе (эта статья и легла в основу настоящей главы) подчеркивает, что если его предшественники видели в конъюнктивальной пластике только временное покрытие дефектов и ран роговицы, служащее лишь для их защиты и для давления на них, то он, Кунт, с самого начала преследовал цель способствовать процессу замещения дефектов роговицы тканью, продуцируемой конъюнктивой; в силу этого самый метод Кунт называет конъюнктивальной кератопластикой.

Для покрытия дефектов и ран роговицы Кунт пользовался, как правило, поверхностным слоем конъюнктивы склеры; но при обширных и глубоких дефектах вместе с конъюнктивой можно переносить на дефект эписклеру или даже поверхностные слои склеры; а в ряде случаев возможно под конъюнктиву, которая идет на покрытие роговицы, класть куски широкой фасции бедра (Кунт, 1916 и 1919).

Для осуществления метода Кунта, т. е. для действительного приращения конъюнктивы к дефекту или к ране роговицы (в отличие от простого временного прикрытия), необходимо, чтобы раневая поверхность конъюнктивального лоскута хорошо и на достаточном пространстве соприкасалась с роговицей, лишенной в области желаемого сращения эпителия (и боуменовой оболочки). Самое покрытие дефекта или раны достигается следующими способами: 1) при помощи лоскута на одной или двух ножках; 2) при помощи свободного куска конъюнктивы; 3) при помощи надвигания на роговицу конъюнктивы, отсепарованной вокруг роговицы почти до экватора.

Конъюнктивная кератопластика лоскутом на одной ножке

а) Под местной анестезией (инъекция новокаина) около лимба выкраивается ножницами из поверхностного листка конъюнктивы лоскут нужной ширины на ножке; при расчете ширины и длины надо иметь в виду, что он сокращается приблизительно на одну треть; начало лоскута (его ножка) кладется в верхнем отделе склеры, а конец — приблизительно у горизонтального меридиана или ниже, смотря по месту дефекта; вертикальное направление лоскута удобнее, потому что он не будет подвергаться сдвиганию нижним веком и, кроме того, верхнее веко будет прижимать его к роговице.

б) Выкроенный лоскут укладывают на дефект так, чтобы конец его уместился в пределах последнего; лоскут надо придавить зондом ко дну дефекта и придержать так некоторое время, отсасывая в то же время слезу тампоном;

когда он прилипнет, осторожно закрывают глаз верхним веком, держа его за ресничный край.

в) Давящая повязка на оба глаза.

Конъюнктивальная кератопластика на одной ножке в модификации Левенштейна (1917)

У ближайшего к дефекту края роговицы производится надрез конъюнктивы параллельно лимбу приблизительно на ширину 1/6–1/5 окружности роговицы; от концов этого надреза проводятся два параллельных разреза по направлению к экватору на протяжении 10–12 *мм*. Лоскут, очерченный указанными разрезами, отсепаровывают и надвигают пинцетом на роговицу (приблизительно до горизонтального меридиана); в том месте, где он переходит через лимб, его прихватывают с каждой стороны к конъюнктиве швами, захватывая ими и эписклеру. Углы конца лоскута берут на швы и притягивают ими к конъюнктиве склеры (без оживления ее) приблизительно у горизонтального меридиана, благодаря чему лоскут расправляется над дефектом. Зашивать рану на месте взятия лоскута не нужно, она покрывается серовато-желтым фибринозным налетом и заживает сама собой. Приживление лоскута к дефекту роговицы происходит в течение пяти дней; первоначально сильно гиперемированный лоскут к десятому дню значительно бледнеет и истончается; постепенно он совершенно атрофируется; если атрофия замедлилась, можно перерезать ножку лоскута.

Конъюнктивальная кератопластика на двух ножках (Кунт, 1922)

Так как лоскут на одной ножке применим только при периферических и притом глубоких дефектах роговицы (в которые его удобно укладывать), то более универсальной и более верной является пластика на двух ножках.

Техника первой модификации: а) лоскут конъюнктивы выкраивают в виде ленты, обычно с височной стороны роговицы, так как здесь больше конъюнктивы; верхняя ножка лоскута приходится выше верхнего края роговицы, а нижняя — ниже нижнего; б) отсепарованная лента кладется на дефект или рану раневой поверхностью, причем ее надо слегка подтягивать кверху, чтобы лента не собралась внизу в складки и легла бы на роговицу ровно; в области дефекта ее надо прижать ко дну последнего, чтобы лента несколько прилипла; в) на края ленты у нижнего и у верхнего краев роговицы накладывают по 2 шва, соединяющих ее с рядом лежащей конъюнктивой. Следует предпочитать вертикальные ленты так как горизонтальные легче сдвигаются. Швы надо накладывать аккуратно, следя за тем, чтобы они не прорезались и не развязывались. Нелишне положить и дополнительные швы.

Техника второй модификации. Если запас конъюнктивы невелик, то можно выкроить лоскут на одной ножке, начало которой лежит у нижнего края роговицы; длина всего лоскута должна быть около 12 *мм*; через конец лоскута проводят 2 петлеобразных шва на двух иглах; у верхнего края роговицы делается надрез конъюнктивы склеры соответственно ширине лоскута; швы проводятся через заднюю губу раны, и лоскут укладывается на дефект, конец его втягивается за швы в рану, и швы завязываются. У места перехода лоскута через нижний лимб можно для верности положить еще по одному шву на каждом краю.

Описанные лоскуты создают большую уверенность в том, что не произой-

дет смещения конъюнктивы с дефекта. Особенно удобна вторая модификация. Процесс приживления лоскута и последующей его атрофии совершается так же, как при лоскуте на одной ножке.

Конъюнктивальная кератопластика свободным лоскутом (Кунт)

Если конъюнктивальный запас очень мал (например, после трахомы, ожогов и т. д.), то можно уложить в дефект свободный кусочек конъюнктивы склеры, взятый на том же глазу или на другом или даже с глаза другого (молодого) субъекта. Необходимым условием является наличие крутых краев дефекта, в который лоскут должен быть очень тщательно уложен; лоскут следует прижимать ко дну дефекта некоторое время зондом, чтобы он хорошо прилип; следует тщательно устранить заворачивание краев лоскута. Приживление идет так же, как и при предыдущих способах. Кунт подчеркивает быстрое врастание сосудов с лимба в дефект.

Возможная комбинация конъюнктивальной кератопластики на двух ножках и свободного лоскута, а также лоскута на двух ножках с лоскутом на одной ножке.

Круговая конъюнктивальная кератопластика перекрещенными лоскутами на двух ножках (Кунт)

При краевых дефектах (язвах, охвативших всю периферию роговицы) Кунт рекомендует образовывать с каждой стороны роговицы по лоскуту на двух ножках. Один из лоскутов перекидывается через другой (они меняются местами) так, чтобы изъязвленный край роговицы оказался покрытым конъюнктивой.

Покрытие всей или большей части роговицы конъюнктивой склеры без образования лоскутов (Кунт)

Применяется обычно при травмах. Конъюнктиву отсепаровывают вокруг всей роговицы до экватора глаза; сшивание противоположных краев конъюнктивы делается в направлении, перпендикулярном к дефекту или ране при помощи петлеобразных (на двух иглах) швов для того, чтобы узел не беспокоил роговицу.

Метод Кунта, главнейшие способы применения которого я только что изложил, показан в целом ряде клинических задач.

По Кунту, применения его метода требуют: 1) все потери вещества роговицы, занимают ли они всю ее толщу, или более или менее значительную часть ее; 2) выпячивание дна язв, грыжи десцеметовой оболочки, частичные стафиломы и фистулы роговицы; 3) перфорации и разрывы роговицы; 4) некоторые операции, при которых можно опасаться значительного выпадения стекловидного тела или инфекции.

Более подробное изложение показаний к методу Кунта, а также некоторые детали техники его выполнения будут даны в соответствующих разделах специальной части

Глава II

ОПЕРАЦИИ ПРИ ГНОЙНЫХ ЯЗВАХ РОГОВИЦЫ

Гнойные язвы роговицы типа ползучей язвы (ulcus serpens) представляют собой грозное заболевание, требующее от врача большой бдительности, опытности и искусства.

Здесь не место останавливаться на нехирургических способах лечения гнойных язв. Что касается хирургического лечения, то я, перечисляя его методы, наиболее подробно остановлюсь на главнейших. В мое изложение не войдут, понятно, те операции, которые производятся не на роговице, а на окружающих частях, например на слезном мешке.

ПАРАЦЕНТЕЗ РОГОВИЦЫ

Техника операции описана выше. Я остановлюсь лишь на показаниях к ней. Показана она во всех тех случаях, когда лекарственное и физическое лечение язвы не дало остановки процесса, особенно если гипопион при прогрессировании язвы достигает половины или более высоты передней камеры. Производить прокол роговицы надо не в пределах язвы, а в прозрачных частях роговицы. Прорезав роговицу, дают выход влаге (и гипопиону, если он пойдет сам) не во время извлечения ножа, а после него, разводя края разреза шпателем. Если гипопион густой и не идет сам, то гоняться за ним не следует. Полезное действие парацентеза заключается, как полагают, в следующем: 1) та водянистая влага, которая образуется после выпускания содержимого камеры, так называемая вторая влага, богата различными антителами, переходящими в нее из крови благодаря нарушению, вследствие падения давления, того барьера, каким является для них эпителий цилиарного тела; 2) падение давления ведет к улучшению сокообращения и обмена веществ в роговице. Это объяснение имеет аналогию с пользой уменьшения давления при флегмонах при производстве разрезов: ведь по существу дела гнойный процесс в роговице является флегмоной ее; 3) если гипопион велик и густ, то, удалив его. можно облегчить работу фильтрационного угла передней камеры; удаление гипопиона отнюдь нельзя рассматривать как освобождение камеры от микробов, ибо гной гипопиона стерилен.

Так как действие парацентеза не длительно, то следует каждый день раздвигать края разреза шпателем и повторять таким образом опорожнение камеры.

РАЗРЕЗ РОГОВИЦЫ ПО ЗЕМИШУ (1869)

Сущность операции Земиша заключается в сквозном разрезе гнойной язвы роговицы во всю ее длину.

Техника. 1. Подготовка к операции: а) при широком разрезе акинезия весьма желательна, так как сжатие век в момент проведения разреза роговицы или по окончании его может повести к осложнениям (выпадение радужки, хрусталика); б) анестезия обычно достаточна капельная, но при сильной болезненности глаза, при нервности пациента полезно прибегнуть к ретробульбарной инъекции новокаина (с адреналином); в) иногда желателен и уздечный шов, г) применение векорасширителя.

2. Фиксация глаза пинцетом у лимба в месте, противоположном предполагаемому месту вкола ножа. Узкий нож Грефе вкалывают в здоровую роговицу у края язвы так, чтобы лезвие ножа было обращено кпереди; в таком положении нож проводят через переднюю камеру позади дна язвы и выводят в здоровой части роговицы у противоположного проколу края язвы; пилящими движениями разрезают роговицу сзади наперед в пределах между вколом и выколом ножа; разрез делается перпендикулярно к прогрессивному утолщенному краю

язвы; можно делать разрез и так: сделав выкол, продвигают нож вперед и, опирая его спинкой в области выкола, поднимают слегка ручку ножа; при этом роговица как бы вскрывается сзади наперед; этот прием менее способствует нарушению асептики передней камеры

3. Сгустки гноя, ущемленные между губами разреза, удаляют осторожно пинцетом.

4. Атропин. Поверхностная дезинфекция глаза (капли из водного раствора бриллиантовой зелени 1 : 1000, слабая перекись водорода и т. п.), тепло и т. д.

5. Ежедневно в течение шести — семи дней разводят края раны: отдавливают нижнюю губу раны кзади шпателем и проводят его по всей длине раны так, чтобы камера опорожнилась; вводить шпатель в камеру не следует.

Осложнения. Не исключена возможность прилипания радужки к краям раны, ее ущемления между ними и выпадения. Возможно и занесение инфекции внутрь глаза. Нередким следствием операции являются передние синехии и неизбежным — горизонтальный рубец поперек роговицы.

Действие расщепления язвы по Земишу сводится к тем же влияниям, что и при парацентезе, прибавляется еще эффект разреза флегмонозной роговицы, облегчающего ее напряжение.

Операция Земиша показана при неуспехе консервативного лечения, когда язва имеет быстро прогрессирующий характер; если прогрессирование идет медленно, то благоразумнее испытать сперва парацентез. По мнению многих авторов, действие операции Земиша на процесс энергичное.

ТРЕПАНАЦИЯ ГНОЙНОЙ ЯЗВЫ ПО ЗОНДЕРМАННУ (1922 и 1924)

Имея в виду недостаточно энергичное действие парацентеза и недостатки операции Земиша, Зондерманн предложил делать трепанацию дна язвы для того, чтобы получить длительный отток водянистой влаги и создать условия, которые являются благоприятными при названных выше операциях, на более долгий срок.

Техника. Дно язвы просекается трепаном Эллиота диаметром 1,0–1,5 *мм*. Для трепанации выбирают те места, где язва глубже всего, но в то же время не там, где против трепанационного отверстия пришелся бы зрачок. Атропин.

Способ Зондерманна получил одобрительные отзывы в литературе. Он действительно теоретически хорошо обоснован, но теоретически же он дает основания для занесения микробов в камеру, возможно и ранение хрусталика. Хорошая сторона способа в том, что он не дает рубца вне пределов язвы. Зондерманн считает показанием для своей операции прогрессирование язвы после произведенной каутеризации, но делает ее и без предварительного производства последней.

ТЕРМОКАУТЕР ИЗАЦИЯ ЯЗВЫ

Этот метод является наиболее излюбленным (и по заслугам) при лечении гнойных язв.

Техника описана в главных чертах выше.

Выжигать следует при пользовании гальвано- или термокаутером поверхность всей язвы и края ее в пределах видимой инфильтрации. Прижигание надо делать наконечником, доведенным только до красного каления, причем касаться роговицы надо повторно и осторожно.

Сущность действия несквозного прижигания язвы сводится: 1) к уничтожению части микробов; нельзя рассчитывать на полную стерилизацию, ибо прижиганию недоступны те микробы, которые находятся в глубине язвы и за пределами ее; 2) к уничтожению распадающихся некротических масс роговицы, являющихся токсическими; 3) к возбуждению местной реакции здоровой ткани вокруг очага прижигания. К прижиганию можно добавить и химическую стерилизацию язвы перекисью водорода, бриллиантовой зеленью, оптохином, йодом и т. п. Конечно, впускается атропин.

Весьма важным является вопрос о сквозном прижигании язвы. Если прижигание производится не сквозное, то при этом отсутствует тот благоприятный фактор лечения, который имеется при операциях парацентеза, Земиша и Зондерманна, а именно — понижение давления. А потому многие авторы (и я лично) охотно идут на то, чтобы сделать осторожное сквозное прижигание дна язвы как последний момент операции. Из прожженного места вытекает влага и нередко выходит и гипопион; если он густ, то иногда из отверстия он выступает в виде стержня; его можно взять и вытянуть пинцетом.

Можно с пользой прижигать язву наконечником Вессели (100°) или горячим воздухом по Буржуа.

При недостаточном успехе прижигания его можно повторить через 3 дня. Надо помнить, что усиление инфильтрации на другой день не свидетельствует об ухудшении — это реакция тканей, и о результате надо заключать через двое-трое суток.

ВЫСКАБЛИВАНИЕ ЯЗВЫ ПО КУНТУ

Выскабливание производится острой ложечкой или скребцом. Оно комбинируется с покрытием конъюнктивальным лоскутом.

Этот метод пригоден, как это указал сам Кунт, не в период разгара язвы, а только тогда, когда можно считать, что инфекция уже устранена. Смысл ее — создание более прочного рубца в области язвы, истонченное дно которой легко выпячивается и дает электрическое бельмо или стафилому. Выскоблив острой ложечкой или скребцом язву, покрывают ее лентой конъюнктивы на двух ножках. Если имеется прободение дна язвы, то приходится, как советует Кунт, вводить в переднюю камеру шпатель, проводя его через разрез у лимба, и на нем выскабливать язву.

ХИМИЧЕСКАЯ КАУТЕРИЗАЦИЯ ГНОЙНОЙ ЯЗВЫ

Эта манипуляция не является, строго говоря, операцией, но иногда у беспокойных больных она приобретает вид таковой, так как требует фиксации век и глаза.

Прижигающее вещество наносится на язву при помощи тампончика ваты, намотанного на тонкий пинцет; надо заботиться, чтобы химическое вещество не растекалось по поверхности роговицы, вне пределов язвы. Для прижигания излюбленными средствами являются t-ra jodi (10 %), zincum sulfuricum (20 %) и acidum carbolicum liquefactum[71]. После прижигания вбирают излишек прижигающего вещества ватным тампончиком и освобождают веки. Прижигание карболовой кислотой и йодом обычно приходится повторять через двое суток.

[71] По наблюдениям Московской глазной больницы, хороший результат дают прижигания язвы хлористым золотом, которое делают по той же технике, как татуировка роговицы.

Обычно лечение химическими прижигающими веществами, упомянутыми выше, и более нежно действующими дезинфицирующими средствами (бриллиантовая зелень, перекись водорода и т. д.) предшествует оперативным вмешательствам, прибегать к которым следует, как только становится ясно, что применение указанных средств в комбинации с местным применением тепла (ультрафиолетовые лучи, грелки) и с общим лечением (протеинотерапия, аутогемотерапия, вакцинация) не дает улучшения.

Конечно, оперативное лечение можно комбинировать с лекарственным и физическим.

Глава III

ОПТИЧЕСКИЕ ОПЕРАЦИИ НА РОГОВИЦЕ

При бельмах роговой оболочки классической оптической операцией является иридэктомия; но так как центр тяжести этой операции заключается в иссечении радужки (разрез роговицы — лишь один из актов операции), то иридэктомия рассматривается в разделе операций на радужной оболочке. В настоящую же главу входят только такие операции, весь смысл которых состоит в хирургическом вмешательстве на самой роговице. Эти оптические операции на роговице преследуют различные цели: в одних случаях ими достигается, улучшение прозрачности роговицы; в других, не изменяя прозрачности роговицы, при помощи их улучшают диафрагмирование лучей света; в-третьих — ими исправляют кривизну роговой оболочки (правильный и неправильный астигматизм). Некоторые из этих операций пришлось из настоящей главы перенести в другие, а именно: описанию чисто оптической операции пересадки роговицы ввиду ее важности будет отведена самостоятельная гланд, а оперативное лечение кератоконуса отнесено в главу оперативного лечения эктазий и истончений прозрачной роговицы; это сделано по той причине, что, хотя оно и имеет оптическую цель, в то же время служит и другой цели — прекращению процесса растяжения роговицы, да и оптическая цель достигается при этом заболевании не редко лишь при комбинации роговичного вмешательства с иридэктомией и другими мероприятиями.

Таким образом, здесь будут рассмотрены: 1) соскабливание бельм; 2) срезание бельм; 3) оптическая татуировка; 4) оперативное лечение астигматизма; 5) пластические операции на роговице.

СОСКАБЛИВАНИЕ БЕЛЬМ

Этот метод, практиковавшийся издавна, является одним из видов соскабливания, или выскабливания, роговицы, о котором сказано в общей части. Специально для бельм техника его такова: а) под кокаиновой анестезией и при хорошей фиксации глаза соскабливают поверхностные слои роговицы в области помутнения острой ложечкой или скребцом. Соскабливание производится до тех пор, пока роговица не будет представляться при боковом освещении прозрачной и совершенно ровной; б) атропин, повязка.

Результаты, сущность действия и показания. По данным целого ряда авторов, соскабливание бельм способно улучшить зрение; дефект ткани на месте операции замещается более прозрачной тканью, чем та, которая была до операции. Однако благоприятный результат достигается только при поверх-

ностных помутнениях. Эта операция может быть показана при поверхностных негустых помутнениях роговицы, при отложениях свинцовых и известковых солей в роговице против зрачка, при гиперплазиях эпителия, например на почве бывшего трихиаза, при лентовидном помутнении роговицы, при многочисленных мелких инородных телах (порошинках). В последнем случае зрению мешают не столько самые инородные тела, сколько гипертрофия, отечность и мутность эпителия. Соскабливание эпителия вместе с инородными телами, в особенности произведенное под контролем щелевой лампы, может дать значительное улучшение зрения.

При лентовидном помутнении роговицы соскабливание должно захватывать только эпителий.

Так как при поверхностных помутнениях роговицы ослабление зрения зависит нередко не только от нарушения прозрачности ее, но и от нарушения гладкости поверхности, то улучшение зрения зависит как от просветления роговицы, так и от устранения неровностей ее поверхности.

СРЕЗАНИЕ БЕЛЬМ (ПОСЛОЙНАЯ РЕЗЕКЦИЯ ЧАСТИЧНЫХ БЕЛЬМ)

Если более или менее густое поверхностное бельмо занимает зрачковую область роговицы, то возникает вопрос о производстве или иридэктомии с оптической целью или сквозной пересадки роговицы, или пересадки роговицы послойной (не сквозной). Но в некоторых случаях должна быть принята во внимание и операция простого несквозного срезания бельма с целью получения на месте последнего регенерированных пластин роговицы, более прозрачных и с более гладкой поверхностью, чем поверхность бывшего бельма.

Техника: 1) при хорошем освещении и фиксировании глаза ставят нож Грефе, держа его плашмя, лезвием к роговице вне пределов бельма, и пилящими движениями срезают вершину роговицы на нужную глубину (способ Арльта, 1874).

Можно срезать бельмо и при помощи копьевидного ножа, который вкалывают вне пределов бельма, проводят под бельмом и выкалывают на против о пол южной стороне его; продвигая нож дальше, срезают отделенную им полоску роговицы, а остатки ее подравнивают ножницами. Возможно, наконец, пользоваться и трепаном Гиппеля, который должен быть шире бельма; коронку устанавливают на нужную глубину; очертив лоскут трепаном, вкалывают копьевидный нож и проводят его под лоскутом.

2. В послеоперационный период атропин, строгая асептика.

Результаты операции и теории ее действия. По данным ряда авторов (Аск и др.), срезание поверхностных бельм роговицы действительно может дать улучшение прозрачности роговицы и сделать ее поверхность более гладкой, что ведет к улучшению зрения.

Сущность действия операции сводится к заживлению дефекта не только путем развития соединительной ткани, но и путем регенерации роговичных элементов. Предполагают, что при заживлении язвы при наличии инфекционного воспаления регенерация роговичных элементов происходит весьма несовершенно (преобладает развитие грануляционной ткани, дающей мутный рубец); после же срезания бельма непременно в пределах здоровой роговицы при условиях асептики регенерация роговичных элементов идет более совершенно и дефект замещается прозрачными и правильно расположенными пластинками роговицы.

Показания к срезанию бельм нельзя еще считать строго установленными. Срезание имеет основание: а) при центральных бельмах небольшого разме-

ра, не занимающих всей толщи роговицы, густых или полупрозрачных; б) при свинцовых или известковых инкрустациях роговицы и зрачковой области (или на периферии — с косметической целью).

Необходимы строгая оценка всех условий и дифференциация показаний в отношении иридэктомии и пересадки роговицы; я лично считаю более рациональной по сравнению с простым срезанием бельм послойную пересадку роговицы, когда для нее имеются условия; если их нет, то нет необходимости быть слишком осторожным в отношении попытки срезать бельма, так как операция не опасна.

ОПТИЧЕСКАЯ ТАТУИРОВКА

В тех случаях, когда часть роговой оболочки против зрачка или колобомы занята полупрозрачным помутнением, то лучи света, проходящие сквозь зрачок, образуют на сетчатке круги светорассеяния, которые мешают отчетливости зрения; от кругов светорассеяния страдает зрение и в тех случаях, когда при наличии прозрачной роговицы радужка не выполняет своей диафрагмирующей роли, например при слишком широких колобомах, при аниридии, при альбинизме. Во всех этих случаях татуировка роговой оболочки может ограничить излишек поступающего в глаз света, оставив для него только необходимую для отчетливого зрения часть роговицы. Для татуировки применяется обычно тушь, но в последние годы входит в употребление и химическая окраска по методу Кнаппа.

Техника. По существу, она ничем не отличается от той техники, которая описана ниже, в главе VII, но необходимо иметь в виду следующие детали. Определив тщательным изучением роговицы ту линию, которая должна ограничить татуированное пространство от прозрачной роговицы, производят весьма аккуратную татуировку (я говорю о татуировке тушью), сперва именно по ней при помощи одиночной иглы, а затем на менее ответственных участках. Желательно оперировать с увеличительными стеклами (лупа Цейсса, очки Rectavist или, по крайней мере, сильные консервы). Такая же отчетливость необходима и при химической окраске.

Показания: 1) при полупросвечивающих рубцовых помутнениях против зрачка или колобомы, занимающих часть роговицы в этой области. Лучшая диафрагматизация света, полученная в таких случаях, значительно улучшает зрение и ослабляет явления ослепления. Надо, конечно, помнить, что если от зрачковой области роговицы будет отделено слишком малое пространство, то при ярком свете сузившийся зрачок может оказаться весь за татуированным участком; 2) при слишком широкой колобоме, не покрытой веком, явления светорассеяния и связанного с ними ослабления зрения и светобоязни значительно исправляются татуировкой; 3) важным показанием является аниридия; 4) при альбинизме.

ОПЕРАТИВНОЕ ЛЕЧЕНИЕ АСТИГМАТИЗМА

Тот факт, что разрезы, сделанные в роговице, лимбе или склере, как акты операций экстракции катаракты или иридэктомии, влияют на кривизну роговицы, уплощая ее в меридиане, перпендикулярном к линии разреза (и увеличивая ее иногда в противоположном меридиане), послужил основанием для попыток изменять астигматизм роговицы путем соответственно рассчитанных разрезов. Ряд авторов производил при помощи копьевидного или линейного ножа разрезы роговицы, лимба и склеры длиной от 5 *мм* до четверти окружности

роговицы и получал (не во всех случаях) значительное уменьшение астигматизма (на 1–5D), прослеженное, впрочем, недостаточно долго. Так как проблема оперативного лечения астигматизма роговицы практически еще недостаточно разработана (главным образом в отношении стойкости результата), то нет необходимости останавливаться на ней более подробно. Достаточно упомянуть, что, кроме упомянутых сквозных разрезов, применялись также клиновидные резекции роговицы (несквозные) большей или меньшей длины, а также длинные (до четверти окружности роговицы) линейные несквозные прижигания роговицы по краю ее (термокаутером).

ПЛАСТИЧЕСКИЕ ОПЕРАЦИИ НА РОГОВИЦЕ

Пластическими операциями на роговице, предпринимаемыми с оптической целью, являются такие операции, при которых дефект роговицы замещается прозрачной тканью роговицы в интересах улучшения зрения. Дефект роговицы возникает при иссечении бельм, а замещение его прозрачной роговичной тканью возможно двумя путями: либо на место иссеченного куска бельма вставляется свободный кусок роговичной ткани (взятой с роговицы того же глаза или с роговицы другого глаза того же субъекта, или с роговицы другого субъекта, или даже животного), либо на место дефекта передвигаются лоскуты той же роговицы на ножке. Операции первого рода, т. е. типа свободной пластики, относятся нами, ввиду важности и обширности проблемы, в главу о пересадке роговицы. Здесь же будут рассмотрены только операции второго рода, т. е. типа несвободной лоскутной пластики (на ножке). Я оговариваюсь, что речь будет идти здесь исключительно об операциях оптического характера; операции нелоскутной роговичной пластики, предпринимаемые с целью не оптической, а «тектонической» (операции «покрытия»), рассматриваются в другом месте (например, операция роговичной пластики при стафиломах по Кунту — в главе VI).

Пластические оптические операции на роговице лоскутного типа на ножке представляют собой еще очень молодой отдел хирургии роговицы. Просматривая литературу, я мог найти в ней всего один случай применения лоскутной пластики роговицы, принадлежащий Краупа; так как я имел в руках лишь короткий и неясный реферат, то я не имею уверенности в том, что он касается именно пластики на ножке. Остальные случаи, принадлежащие мне, не опубликованы, и описание моих способов дается здесь впервые.

По поводу лоскутных пластик роговицы надо заметить, что они представляют по сравнению с кожными пластиками на ножке ту трудность, что ткань роговицы не эластична и ножка для перемещаемых лоскутов может быть сделана только из конъюнктивы. Принципиально лоскуты роговицы можно брать несквозные (так было в случае Гредля) и сквозные (как при моих способах). Показания для пластики на ножке не могут быть очень широки, ибо в значительном количестве случаев, когда имеются основания для перемещения прозрачного участка той же роговицы, может быть применена операция свободной пластики, т. е. пересадка такого лоскута.

а) Способ Краупа — Гредля (1921) состоит в несквозной резекции бельма и в перенесении на его место несквозного же лоскута роговицы того же глаза на конъюнктивальной ножке.

Техника: а) вокруг (или в области) центрального бельма наносится круговое сечение трепаном Гиппеля (ширина коронки зависит от ширины бельма и оставшегося участка прозрачной роговицы). Сечение это не сквозное; оно

делается на глубину предполагаемой толщины несквозного бельма (подробности о применении трепана — см. главу о пересадке роговицы); б) при помощи копьевидного ножа очерченный трепаном участок резецируется на глубину сделанного сечения и удаляется; в) на периферии роговицы образуется лоскут прозрачной роговицы, поверхностный, на ножке (из реферата неясно, как иссекается лоскут и как образуется ножка); г) лоскут переносится на дефект.

Результаты и показания. В случае Гредля лоскут прижил хорошо с легким помутнением; через полтора года зрение оставалось таким же, как до операции (вследствие того, что задние слои роговицы оказались при операции мутными).

Само собой разумеется, что показания к этой операции должны быть очень осторожными. Если участок периферической прозрачной роговицы велик, то, конечно, выгоднее иридэктомия, тем более что часто нельзя быть уверенным в том, что бельмо не занимает задних слоев роговицы. Можно, пожалуй, позволить себе эту операцию, если имеется избыток прозрачной ткани роговицы в той ее части, которая покрыта верхним веком, и если попытка пластики не устраняет возможности сделать впоследствии при неудаче иридэктомию против глазной щели.

б) Способ Филатова (публикуется впервые) предусматривает перемещение сквозных лоскутов прозрачной роговицы.

1-й mun. Техника: а) проводятся конъюнктивальные разрезы *ab* и *cd*, и очерченная ими лента отсепаровывается до лимба, но между *a* и *c* не перерезается; б) проводятся сквозные разрезы бельма *ee* и *df*; в) сквозные разрезы по лимбу *bd* и *ef*; г) конец лоскута *bdef* отсекается по линии *gh*; д) шов в точках *xy*. Добавочные швы на конъюнктиву. Переход линии *gh* в *ef* переместит прозрачный участок роговицы *T* в середину бельма (рис. 1).

2-й mun. Техника: а) конъюнктивальные разрезы *ab* и *c'd*; б) подсепаровка конъюнктивальной ленты до лимба; она не перерезается между *b* и *d*; в) нож Грефе проходит через камеру от *a* к *c›*, и им проводится разрез по лимбу; г) этим же ножом делается разрез бельма по линии *ac›;* д) иссекается кусок бельма *eafc'*; е) швы в точках *xx›*, *yy›* (рис. 2).

По этой последней схеме я оперировал один раз с некоторой прибавкой зрения (от светоощущения до счета пальцев у лица); по первому типу операция протекала технически удовлетворительно, но зрение не улучшилось.

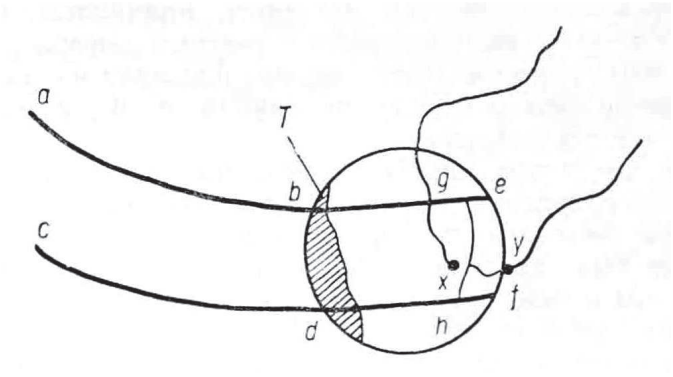

Рис. 1

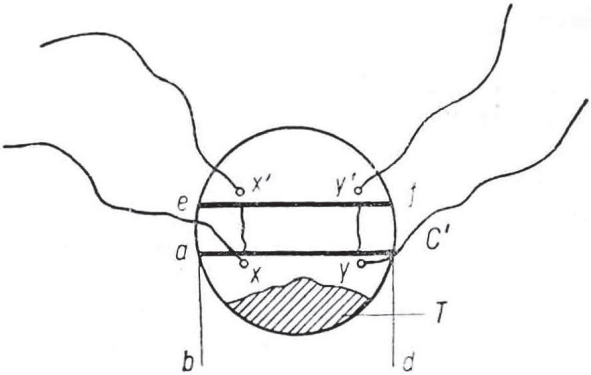

Рис. 2

Скудость материала о лоскутной пластике роговицы не позволяет еще оценить практическое значение операций этого типа. Но я счел необходимым изложить здесь начало решения этой проблемы, памятуя, что в нем уже имеются здоровые предпосылки и что неопределенные результаты начального периода проблемы пересадки роговицы не помешали ей стать ныне одной из самых красивых и важных страниц офтальмологии.

Глава IV

ОПЕРАЦИИ ПРИ ЭКТАЗИЯХ ПРОЗРАЧНОЙ РОГОВИЦЫ

Эктазии прозрачной роговой оболочки бывают различного характера. В одних случаях имеется выпячивание всей толщи роговой оболочки, как это имеет место при кератоглобусе и кератоконусе, в других — растяжению предшествует истончение роговицы (чаще всего вследствие язвы) и выпячиванию подвергаются только задние слои роговицы или даже только десцеметова оболочка. Я рассмотрю в настоящей главе операции на роговице при кератоконусе, при грыжах десцеметовой оболочки и при краевых эктазиях роговицы.

ОПЕРАЦИИ ПРИ КЕРАТОКОНУСЕ

В проблеме лечения кератоконуса, представляющей собой по преимуществу сложную эндокринологическую задачу, еще недостаточно разработанную, оперативные вмешательства на роговице играют и поныне весьма важную роль. Основной идеей относящихся сюда методов является стремление, с одной стороны, воспрепятствовать дальнейшему растяжению роговицы путем превращения уступчивой ткани ее в плотный рубец, а с другой — понизить внутриглазное давление, способствующее растяжению потерявшей свою устойчивость роговицы. Понятно, что весьма существенным моментом лечения кератоконуса является также улучшение зрения путем придания роговице более правильной формы. Уплощения выпяченной вершины кератоконуса, а вместе с тем и развития на ее месте более плотной рубцовой ткани уже много десятков лет назад стремились достигнуть или срезанием поверхностных слоев роговицы в области выпячива-

ния (с последующим прижиганием палочкой ляписа—А. Грефе, 1868), или несквозной трепанацией ее (Боумен, 1872), или иссечением овального куска из нее (Бадер, 1872) с покрытием по Кунту слизистой оболочкой склеры (Штевер, 1905). Все эти способы уступили свое место другим, в основу которых по почину Пассера и Гайе положена термокаутеризация верхушки кератоконуса.

а) Способ Пассера и Гайе (1877) является основным актом большинства современных операций при кератоконусе.

Техника. При хорошей анестезии, акинезии и иммобилизации глаза прижигают вершину кератоконуса наконечником гальванокаутера или пакелена. Положение вершины, которая обычно лежит несколько книзу и кнаружи от середины роговицы, должно быть предварительно хорошо определено. Наконечник должен быть раскален только до слабой красноты, чтобы струп отделялся медленно. Прожигать роговицу насквозь не следует; если бы случайно образовался прожог, то такое осложнение может повести к фистуле роговицы, требующей иногда соответствующих мероприятий (см. главу об операциях при фистулах). Надо, впрочем, заметить, что некоторые операторы делали прободение дна в области несквозной резекции вершины кератоконуса намеренно (Боумен, 1872). Атропин; повязка.

Заживление обожженного места заканчивается образованием бельма, которое мало наклонно к растяжению. Форма поверхности роговицы значительно исправляется, и кривизна ее уменьшается, что ведет к улучшению зрения, если та часть роговицы, которая приходится против зрачка, не пострадала при операции. Но если растяжение занимает и зрачковую область, то приходится ею жертвовать при прижигании, и тогда непосредственным результатом образования бельма против зрачка явится упадок зрения. Он устраняется через несколько недель после операции прижигания путем оптической иридэктомии. В результате этих двух операций зрение повышается обычно значительно по сравнению с состоянием его до операции. Бельмо впоследствии татуируется с целью косметической и отчасти оптической для устранения полупросвечивания краевой части бельма.

Из видоизменений способа Пассера и Гайе можно отметить технику Гиршберга, который делал прижигание верхушки кератоконуса на малом протяжении (1,5 *мм*), но повторяя такое прижигание каждые 10 ней раза четыре.

Существенно предложение Зигриста (1916) присоединять к несквозному прижиганию верхушки кератоконуса парацентез на наружной периферии лимба; ежедневно в течение восьми дней камера опорожняется путем расширения ранки шпателем. Это опорожнение, понижая давление, улучшает питание центра роговицы и не дает рубцующейся ране подвергаться растягивающему влиянию внутриглазного давления.

Эльшниг и Головин (1911) добавляют к прижиганию верхушки несквозной прожог роговицы в верхней ее половине в виде бороздки, идущей от вершины до лимба; цель такого прижигания вызвать по ходу борозды развитие сосудов, которые способствуют процессу рубцевания верхушки.

Каутеризации верхушки при кератоконусе изменяет, как было сказано, ее сопротивляемость растяжению. Зигрист заботится о временном уменьшении внутриглазного давления. Но есть способы операций, при которых центр тяжести операции переносится на длительность понижения давления. Сюда относятся:

б) Способ Адамса (1914), который представляет собой комбинацию одно- или многократной каутеризации верхушки кератоконуса с операцией Эллиота (с маленькой периферической окончатой иридэктомией);

в) Способ Тиффани (1914). Трепанация по Эллиоту без каутеризации, если нужно — повторная;

г) Способ Грина (1920). Операция Лагранжа без каутеризации. Несомненно, что операции Эллиота и Лагранжа являются полезным добавлением к каутеризации верхушки.

Показания к оперативному лечению кератоконуса возникают тогда, когда эндокринологическое лечение не дало результата или невыполнимо.

ОПЕРАЦИИ ПРИ ГРЫЖЕ ДЕСЦЕМЕТОВОЙ ОБОЛОЧКИ

Так как грыжа десцеметовой оболочки только в высшей степени редко проходит сама собой или при консервативном лечении, обычно же лопается, что ведет к образованию фистулы (со всеми ее опасностями), то оперативное вмешательство при этом страдании представляет большой интерес. Операция оказывается довольно деликатной. Весьма полезно изучить до операции подробности анатомических отношений грыжи при помощи щелевой лампы.

Простая сквозная термокаутеризация: а) при акинезии, кокаиновой анестезии и хорошей иммобилизации глаза (уздечный шов), при хорошем освещении и при увеличительных стеклах касаются тонким наконечником термокаутера (слабо-красного каления) сперва окружности грыжи и, обойдя последнюю кругом, прожигают и ее. Если очень тонкого наконечника нет, го берут средний и прижигают им грыжу сразу вместе с небольшим поясом окружающей ткани. В момент прожога начинает течь водянистая влага. Термокаутер надо убрать до полного опорожнения передней камеры (за которым надо следить), дабы не обжечь хрусталик или радужку; б) атропин, повязка.

Ожог тканей по периферии грыжи необходим для того, чтобы вызвать воспалительную реакцию, которая поведет к закрытию прожога экссудатом и к пролиферации фибробластов; вместе с тем ожог этот разрушит эпителий, который легко может обрасти края отверстия, что способствует развитию фистулы.

Во многих случаях простого сквозного прожога достаточно для излечения грыжи. Успех может быть достигнут и методом несквозного прижигания.

Несквозное простое прижигание грыжи. При соблюдении указанных выше условий обжигают ткани вокруг грыжи, а затем касаются и ее поверхности, но так осторожно, чтобы не прожечь грыжу насквозь. Под влиянием ожога начинается пролиферация соединительной ткани, нарастающей и на поверхность грыжи; последняя, если она невелика, постепенно сглаживается.

Полезно сделать одновременно парацентез у наружной периферии лимба и в течение нескольких дней ежедневно опорожнять камеру шпателем.

Эта операция при удачном выполнении не дает повода к переходу грыжи в фистулу.

Сквозная каутеризация грыжи с покрытием по Кунту (1922). И первая, и вторая операции не дают уверенности в достижении положительного результата и требуют иной раз повторения. Более радикальным является способ Кунта, заключающийся в покрытии области каутеризации конъюнктивой склеры на двух ножках.

Ножки перерезаются через две недели. Этот способ дает наибольшую гарантию успеха, если лоскут не сместится. Если это случится, надо вновь обжечь края грыжи и вновь надвинуть лоскут па роговицу.

Операция Кунта показана в случае рецидива после операции по одному из первых двух методов; лучше, однако, сразу начинать с нее.

Тектоническая пересадка роговицы. Принципиально при грыже десцеметовой оболочки возможно применение пересадки роговицы, для чего область грыжи иссекается трепаном нужной ширины, а в отверстие вставляется диск роговицы.

Техника будет описана в главе о пересадке роговицы. Пересадка роговицы не имеет оптической цели, если грыжа на периферии; если же она в зрачковой области, то операция может иметь и оптическую цель. По-видимому, возможно пользоваться и пересадкой широкой фасции с покрытием по Кунту.

ОПЕРАЦИИ ПРИ КРАЕВЫХ ВЫПЯЧИВАНИЯХ РОГОВИЦЫ

Эти прозрачные выпячивания задних слоев роговицы образуются либо на почве краевых язв роговицы, либо на почве дистрофии ее. Оперативная помощь при них сводится к несквозной термокаутеризации с покрытием по Кунту. Каутеризация с покрытием делается при обширных выпячиваниях не сразу на всем протяжении их, а по частям.

Глава V

ОПЕРАЦИИ ПРИ ЧАСТИЧНЫХ ВЫПЯЧЕННЫХ БЕЛЬМАХ И ЧАСТИЧНЫХ СТАФИЛОМАХ

Предварительные замечания. Оперативное лечение выпяченных частичных бельм и частичных стафилом — единственно возможная форма лечения — представляет собой задачу далеко не легкую. Дело в том, что эктатические бельма и стафиломы представляют много разнообразия в своих свойствах; степень выпячивания, ширина его основания, толщина стенки, локализация у периферии или ближе к центру, наличие (при бельмах) сращения или сращений с радужкой, состояние внутриглазного давления и т. д. — все это надо принимать в расчет как при выборе той или иной из имеющихся в нашем арсенале операций, так и при выполнении ее; своеобразные особенности случая требуют нередко от оператора известной находчивости в приложении на практике способов, излагаемых в руководствах, а иногда побуждают его и к изобретению новых методов.

Изложению типических оперативных способов, применяемых при выпячивании бельм и стафиломах, я считаю полезным предпослать несколько руководящих идей, которых не следует терять из виду при данных операциях. Главное, о чем надо подумать при указанных операциях, — это о внутриглазном давлении. В самом простом случае, а именно при выпяченном бельме без сращений с радужкой и без повышения давления, и то нелишне понизить (иридэктомией, операцией Эллиота) тензию, чтобы обеспечить лучшее заживление резекционной раны.

При бельме, сращенном с радужкой, и при стафиломе, даже если в данный момент и нет глаукомы, необходимо сделать иридэктомию, чтобы освободить радужку от спайки с бельмом; если имеются две передних синехии, то удобно отсечь их в один сеанс, сделав сразу два разреза лимба или склеры при помощи линейного ножа, проводимого через камеры. Отсечение спаек радужки с бельмом делается или заблаговременно (но не слишком, чтобы гипотония не исчезла) до операции, или в один сеанс с операцией резекции выпячивания. Если и после иридэктомии глаукома осталась или появилась, то необходимы против

нее дальнейшие мероприятия (операция Эллиота, задняя трепанация по Ремеру и т. д.). Без устранения глаукомы успех резекции выпячивания ставится под большое сомнение; само собой разумеется, что борьба с глаукомой особенно важна, если глаз зрячий.

Второй важный совет: при операциях выпячиваний и стафилом следует как можно шире пользоваться методом конъюнктивальной кератопластики по Кунту, так как она позволяет более верно получить прочное заживление резекционного дефекта.

Третье замечание касается осложнений при операции.

Не касаясь роковых осложнений вроде инфекции, экспульсивной геморрагии и т. п., я отмечу, что выход хрусталика или стекловидного тела не должен останавливать доведения операции до конца.

Наконец, последнее: акинезия, уздечный шов или швы и ретробульбарная анестезия являются существенным моментом в облегчении техники.

Простая резекция эктатического бельма

Техника: а) из бельма иссекается с помощью скальпеля и ножниц во всю толщу кусок в форме овала (с заостренными концами); б) через края дефекта проводятся швы и завязываются. Если толщина краев позволяет, то лучше, чтобы швы проходили через поверхность срезов.

Еще лучше при достаточной толщине стенок делать разрезы сперва не насквозь и заранее провести швы через поверхности надрезов и затем закончить разрезы (см. способ Левенштейна). Швы оставляются на 6–7 дней. Иридэктомия желательна при простом бельме и обязательна при наличии передних синехий или глаукомы.

Показания. Эта операция достаточна, когда стенки выпячивания у основания бельма не истончены и если выпячивание не слишком широко. В последнем случае приходится прибегать к пластическим операциям.

Простая лоскутная резекция эктатического бельма или стафиломы

а) Нож Грефе вкалывают в лимб или роговицу и проводят его через переднюю камеру у границ стафиломы, лезвием к последней. Пилящими движениями делают лоскутный разрез с вершиной у места перехода стафиломы в лимб или склеру. Этим разрезом стафилома освобождается от сращений с радужкой, б) Взяв стафилому за свободный край, отсекают полулунную полоску нужной ширины, в) Несколько швов на край дефекта.

Показания — те же, что и для предыдущей операции.

Операция Диммера (1913)

а) От середины бельма до лимба производится основательное соскабливание эпителия острой ложечкой; б) в бельме делается ножом Грефе плоскостной разрез так, чтобы образовался из передних слоев бельма лоскут, обращенный своим выпуклым краем к лимбу; в) два шва на двух иглах накладываются следующим образом: иглы первого шва проводятся через наружный край разреза сзади наперед (со стороны передней камеры); продернув их, проводят их сзади наперед через лоскут; так же проводится второй петлеобразный шов. При связывании швов бугор выпячивания расправляется и лоскут ложится на обнажен-

ную поверхность наружной половины выпячивания. Швы оставляются на 5–6 дней.

Показания. Операция применима при не слишком толстом выпячивании и при не слишком истонченном. Иридэктомия (или операция Эллиота) должна быть сделана заранее.

Керопластические операции резекции частичных стафилом

Еще Фуксом и Гиппелем было указано, что оставление на место иссеченной стафиломы куска роговой оболочки, взятой от энуклеированного глаза, дает прочное плотное закрытие дефекта. Такая операция пересадки роговицы может иметь оптическое значение только очень редко, так как трансплантат, как правило, мутнеет, да и находится обычно на периферии; но защитная роль трансплантации значительна. С этой целью пересадку роговицы делал охотно Эльшниг. Так как техника защитной пересадки роговицы не отличается от пересадки с оптической целью, то она и будет описана в главе о пересадке роговицы.

Послойная пластическая резекция частичной стафиломы по Кунту (1922)

Операция заключается в срезании стафиломы без вскрытия передней камеры и в покрытии дефекта конъюнктивой склеры.

Техника: а) окружность стафиломы очерчивают трепаном так, чтобы камера осталась невскрытой; б) копьевидный нож вкалывают за очертаниями круга и проводят через основание стафиломного диска, который удаляют; в) на дефект кладут лоскут конъюнктивы склеры, лучше на двух ножках; г) иридэктомия.

Результаты, теория действия и показания. По свидетельству Кунта, результаты этой операции хороши. Сущность эффекта зависит от пластического закрытия отверстия конъюнктивой, которая укрепляет тонкое дно дефекта. Операция показана при нешироких и неистонченных выпячиваниях.

Послойно-лоскутная пластическая резекция стафиломы по Кунту (1922)

а) Приготовляется конъюнктивальный лоскут па двух ножках, который должен быть на 1–2 *мм* шире, чем стафилома; б) линейным ножом со стафиломы срезаются поверхностные слои, а там, где она подходит к склере, срезают таковые и с лимба; в) широкая иридэктомия через разрез, сделанный линейным ножом; г) пилящими движениями брюшистого скальпеля прорезается стафилома снаружи внутрь в месте, ближайшем к склере; когда разрез проникнет внутрь глаза, в него вводится бранша ножниц и разрез увеличивают в обе стороны до начала стафиломы, по возможности ближе к склере; д) лоскут, образованный таким способом, занимающий обычно не менее толщины роговицы, обрезают насколько нужно ножницами по краю; е) зашивают рану тонким кетгутовым швом, проходящим глубоко в края дефекта; ж) в заключение покрывают поверхность стафиломы конъюнктивальным лоскутом, который хорошо фиксируют швами.

Результаты и сущность эффекта. Операция Кунта является по своему построению весьма рациональной, так как конъюнктива способствует заживлению. Ножки лоскута можно перерезать через 2 – 3 недели.

Конъюнктивально-пластическая полная резекция стафиломы по Кунту (1922)

При обширных, но очень тонких, по преимуществу свежих стафиломах простая резекция с последующим сшиванием краев дефекта не обеспечивает благоприятного результата, так как рана может разойтись; простая лоскутная резекция также недостаточна, ибо тонкая стенка может растянуться; описанные выше способы Кунта, при коих освежается поверхность стафиломы ножом, могут оказаться из-за тонкости стенки невыполнимыми. В связи с этим заслуживает внимания следующий способ Кунта.

Техника: а) линейный нож Грефе вкалывают у середины основания стафиломы в рубцово-роговичную ткань (не в истонченную стафилому) и выкалывают его с противоположной стороны стафиломы, опять-таки в рубцово-роговичной ткани (на 0,5–0,75 *мм* от края стафиломы). Пилящими движениями делают лоскутный разрез, освобождающий одну половину стафиломы, а затем, повернув нож, освобождают другую половину ее; разрез идет все время в рогoвично-рубцовой части стафиломы; он должен при этом давать возможно косые поверхности среза для лучшего прилегания конъюнктивы; б) лоскут конъюнктивы берется на двух ножках с эписклерой, а еще лучше — со слоем склеры; в) 3–4 дня бинокулярная повязка без смены, потом ежедневная смена повязки; с седьмого дня — монокулярная повязка до 12-го дня.

Каутеризация стафиломы с конъюнктивальной пластикой по Кунту (1922)

Вместо срезания поверхностных слоев стафиломы (которое не удается при большой истонченности ее стенки) или вместо полного срезания ее можно пользоваться термокаутеризацией ее с последующим покрытием конъюнктивой склеры. Термокаутеризацию надо делать в такой степени, чтобы выпячивание было сравнено с уровнем поверхности окружающих частей; рубцово-роговичная зона по окружности стафиломы должна быть также несколько обожжена, чтобы сращение с конъюнктивой было более широким. Вытекание водянистой влаги при прожоге стафиломы, который нередко неизбежен, не должно нарушать хода операции и останавливать дальнейшую каутеризацию стафиломы, которая, однако, должна вестись осторожно, чтобы не повредить хрусталик. Покрытие конъюнктивальным лоскутом производится по общим правилам.

Вопрос о применении антиглаукоматозных операций сохраняет все свое значение и для метода каутеризации стафилом.

Лоскутная керато- и конъюнктивально-пластическая резекция стафиломы по Кунту (1922)

Ввиду того, что при удалении стафиломы с покрытием дефекта конъюнктивой успех не всегда обеспечен, Кунт предложил закрывать дефект сперва лоскутом роговицы, а потом конъюнктивой.

Техника: а) иридэктомия; б) конъюнктивальный лоскут на двух ножках приготовляется следующим образом: у самого верхнего или нижнего края стафиломы в роговицу вкалывают нож и проводят его на четверть толщины роговицы; пилящими движениями ножа выкраивают поверхностную ленту, соответствующую по длине и ширине величине стафиломы, но у вершины ее не перерезают; нож вынимают; в) тщательно соскабливают эпителий с рогович-

ной ленты, со стафиломы и с окружающей ее рубцовой зоны; г) срезают стафилому почти до начала роговичной ленты, без перерезки последней; д) перерезают дистальный конец ленты роговицы; е) отворачивают ее на область дефекта, подравнивая его края; ж) помощник удерживает клапан на месте шпателем, а хирург укладывает конъюнктивальный лоскут и накладывает на него удерживающие швы по обычному правилу.

Глава VI

ОПЕРАЦИИ ПРИ ПОЛНЫХ СТАФИЛОМАХ РОГОВИЦЫ

Предварительные замечания. В этой главе я рассмотрю исключительно полные стафиломы роговицы, не осложненные стафиломами области цилиарного тела и склеры. Последние будут рассмотрены в главе об операциях на склере.

При оперативном лечении полных стафилом роговицы может представиться несколько задач. В первой группе случаев не имеется в виду таких операций, которые позволили бы сохранить глаз настолько, чтобы он представил косметическую ценность сам по себе: установка делается на ношение искусственного глаза. При такой задаче делаются либо энуклеация, либо экзентерация глаза, либо операции ампутационного типа, при которых остаток глаза служит культей для протеза.

Во второй группе случаев операция имеет целью устранение стафиломы с тем, чтобы глаз сохранил более или менее удовлетворительный вид, если нужно — после последовательной татуировки ткани, оставшейся на месте бывшей стафиломы.

В третьей категории случаев хирург может задаваться еще более высокой целью: не считая глаз при отсутствии и глаукомы и при наличии светоощущения погибшим окончательно для зрения, он прибегает либо к пересадке роговицы с целью возвращения зрения, либо к таким операциям, которые подготовили бы, устранив стафилому, почву для пересадки роговицы.

Давая описание операций, предложенных при полных стафиломах роговицы, я буду указывать, какой из перечисленных задач, в какой мере и при каких условиях та или иная из операций может служить.

Среди операций, применяемых при стафиломах, я не буду рассматривать в отношении техники производства энуклеацию и экзентерацию, так как они уже описаны, а также и пересадку роговицы, которые будут рассматриваться в соответствующей главе.

Описанию операций при стафиломах я считаю необходимым предпослать несколько замечаний технического характера, которые полезно иметь всегда в виду.

Во всех тех случаях, когда приходится срезать стафилому целиком, необходимо для понижения шансов на выпадение содержимого глаза прибегать к акинезии, уздечным швам и ретробульбарной анестезии; несоблюдение этих мер предосторожности я считаю за прямую ошибку.

Необходимо также, как и при частичных стафиломах, иметь в виду цели оптические.

В силу этого операции стафиломы нередко должна предшествовать операция против глаукомы или сопровождать ее.

При выборе операции не надо забывать разницы между стафиломой в ис-

тинном смысле этого слова и эктатическим полным бельмом. При последнем возможно сохранение передней камеры, при первой — передней камеры нет.

ОПЕРАЦИИ АМПУТАЦИОННОГО ТИПА

а) Операция Бера (1817) состоит в срезании всей стафиломы без зашивания раны.

б) Операция Критчета (1863). Проведя заранее иглы через передний отдел глаза (они проводились через цилиарное тело), Критчет отсекал стафилому с частью склеры в виде горизонтального эллипса и, продернув иглы, стягивал рану.

в) Операция Кнаппа (1868). Вместо проведения игл через склеру Кнапп проводит их заранее через конъюнктиву. Иссечение склеры и стафиломы делается так же, как при предыдущем способе.

Все эти операции представляются опасными в отношении возможности симпатического воспаления, поэтому их лучше не делать.

г) Операция Де Веккера (1879 и 1883). Де Веккер внес в операцию удаления стафиломы два существенных изменения: он стал удалять стафилому строго по границе со склерой (т. е. не нанося ранения цилиарному телу) и, кроме того, стал закрывать отверстие конъюнктивой при помощи кисетного шва.

Техника: а) конъюнктива склеры отсепаровывается вместе с подконъюнктивальной тканью по всей окружности роговицы по направлению к экватору на протяжении 1 *см*; б) через нее проводится кисетный шов; в) стафилома разрезается линейным ножом по горизонтальному меридиану и каждая половина отсекается ножницами по краю роговицы; г) кисетный шов стягивается и завязывается крепко, вследствие чего над областью склерального отверстия получается плотное возвышение из конъюнктивы.

д) Операция Чермака (1908). Чермак, приготовив кисетный шов по Де Веккеру, срезал стафилому по краю роговицы и стягивал края образовавшегося отверстия кетгутовыми швами, проведенными через склеру; после этого он стягивал кисетный шов

Две последние операции, несомненно, лучше первых трех, так как при них не производится ранения цилиарного тела. Но, грубые по техническому построению, и эти операции должны наносить глазу столь серьезную травму, что опасность циклита и, следовательно, возможность симпатического воспаления при них не исключены. Уже это одно должно бы послужить основанием для того, чтобы их не применять, тем более что косметическое их значение как операций, дающих лишь культю для искусственного глаза, не имеет большой цены.

В энуклеации с пересадкой жира и в простой экзентерации (а тем более с пересадкой жира) мы имеем безопасные в отношении симпатического воспаления способы создания культи для искусственного глаза. Поэтому я лично решительно отказался от всех операций ампутационного типа в пользу энуклеации с пересадкой жира и экзентерации глаза. Но при каких показаниях следует прибегать к ним при полных стафиломах?

1. Удаление глаза (или экзентерация) показано при таких стафиломах, которые имеют травматическое происхождение. Это показание является частным случаем общего показания к энуклеации по поводу исходов травмы. Показание безусловно только в том случае, когда другой глаз зрячий, когда, следовательно, речь идет о предохранении его от симпатического воспаления. Быть может, не следовало бы останавливаться перед энуклеацией травматического стафило-

матозного глаза, даже если в нем есть светоощущение, а в другом глазу тоже имеется только светоощущение (драгоценное для пациента).

2. Когда в нетравматическом стафиломатозном глазу, хотя бы и сохранившем светоощущение, имеются явления циклита, то, так как на таких глазах консервативные операции успеха не дают, глаз подлежит удалению при наличии другого зрячего глаза. Если стафиломатозный глаз имеет светоощущение, а другой глаз тоже имеет только светоощущение, то на удаление глаза надо решаться только под давлением значительности беспокойства, причиняемого стафиломатозным глазом пациенту; тем более это относится к случаю, когда другой глаз пациента слеп (visus = 0).

3. При осложнении полной стафиломы роговицы значительным буфтальмом, значительными стафиломами, интеркалярными или склеральными, стафиломами цилиарного тела глаз подлежит удалению по косметическим основаниям, если другой глаз зрячий. Если в другом глазу зрение равно светоощущению или нулю, то при слепоте стафиломатозного глаза показания определяются наличием болей (редко косметикой); при наличии светоощущения в стафиломатозном глазу и при зрении в другом глазу, равном светоощущению, нужно беречь стафиломатозный глаз насколько возможно; это тем более необходимо в том случае, если стафиломатозный глаз имеет светоощущение, а другой глаз слеп.

4. При обычной полной стафиломе, не имеющей указанных выше осложнений, иногда приходится при наличии зрения в другом глазу отказываться от консервативных операций в силу таких условий, которые делают последние неприменимыми (очень ранний возраст, дряхлость вследствие преклонного возраста или болезней, отказ пациента от консервативных операций и т. д.). Конечно, при стафиломах, допускающих консервативные операции, тем более важно принимать в расчет состояние зрения другого глаза и зрение стафиломатозного: было бы нелепо удалять стафиломатозный глаз (неосложненный) при слепом другом глазе.

Изложение показаний нельзя считать исчерпанным приведенными примерами, но вряд ли есть необходимость продолжать его на теоретических случаях; важно подчеркнуть, что при обсуждении показаний необходимо принимать в расчет не только выполнимость или невозможность выполнения консервативной операции, но и зрение того и другого глаза, наличие болей, косметику и бытовые условия.

Что касается операций консервативного типа, то я перейду к ним несколько ниже, а предварительно остановлюсь на операции, которая стоит на грани между ампутационными операциями и консервативными.

ПОЛНОЕ КОМБИНИРОВАННОЕ ИССЕЧЕНИЕ СТАФИЛОМЫ (ПАНАС, 1898)

а) Оператор прокалывает иглой Ревердена склеру на границе лимба у верхнего конца вертикального меридиана и, проведя конец ее позади корня радужки, выкалывает внизу на границе лимба и склеры. Через конец иглы проводится крепкая шелковая нить. Игла оставляется на месте; б) ножом Грефе (вкол и выкол его — у концов горизонтального меридиана стафиломы) производится разрез по лимбу кверху. Лоскут стафиломы берется пинцетом и отсекается по лимбу ножницами на остальной части окружности стафиломы; в) остатки радужки отрываются пинцетом у корня для освобождения фильтрационного угла передней камеры. Хрусталик удаляется; г) игла Ревердена вынимается и шов крепко

завязывается, благодаря чему рана стягивается; два добавочных шва через края ее; ножницами подрезаются складки лимба у концов сшитой раны.

Полезно до иссечения стафиломы отсепаровать кругом нее конъюнктиву и по окончании операции сшить последнюю впереди склеральной раны; швы для последней в таком случае лучше брать кетгутовые.

В результате операции получается довольно объемистая культя, на ней у пациента держится искусственный глаз. Хотя операция и очень рекомендуется французскими авторами, но я лично не считаю се безопасной в отношении симпатического воспаления, так как травма глаза велика, особенно вследствие отрывания радужки.

ОПЕРАЦИИ КОНСЕРВАТИВНОГО ТИПА

Под операциями консервативного типа я разумею такие, при которых достигается уплощение стафиломы без уменьшения объема глазного яблока. Общим для них является го, что оперативное вмешательство ограничивается только пределами стафиломы. Сюда относятся:

а) Операция Камо (1866). Сущность ее заключается в иссечении из стафиломы звездообразного куска. Оставшиеся лопасти соскабливаются по передней и задней поверхностям, сшиваются друг с другом кетгутовыми швами и покрываются сверху конъюнктивой склеры

б) Операция Диану (1903). При этой операции стафилома не удаляется, а превращается при помощи термокаутеризации в более плоский и плотный рубец.

Техника: а) от периферии стафиломы делаются глубокие, но не сквозные прожоги гальванокаутером или пакеленом в виде полос, сходящихся наподобие лучей звезды к центру стафиломы; полос прожогов делается восемь — десять; б) в центре стафиломы выжигают сквозное круглое отверстие, стараясь не поранить хрусталик. Отток водянистой влаги происходит через отверстие в течение одной – двух недель, и в это самое время лучистые прожоги рубцуются при условиях пониженного давления. Операцию необходимо повторять два – три раза

По автору, результат операции хорош. Я на небольшом количестве случаев получил от операции хорошее впечатление. Так как операция при удаче дает уплощение стафиломы и плотный рубец на ее месте, который может быть татуирован, то она может избавить пациента от ношения искусственного глаза.

в) Пластическая операция Кунта (1922). Принцип метода заключается в том, чтобы после удаления стафиломы закрыть большое отверстие на месте стафиломы вживлением куска фасции или сухожилия, т. е. таких тканей, которые не имеют никакой наклонности к последовательному сморщиванию.

Техника: а) отсепаровка конъюнктивы склеры вокруг роговицы от лимба по направлению к экватору за пределы прикрепления прямых мышц, особенно далеко кверху и книзу; б) проводятся 4 шва через склеру (по горизонтальному меридиану снутри и снаружи, по вертикальному — сверху и снизу) на расстоянии 3 *мм* от края роговицы. Игла должна проходить по крайней мере на глубине половины толщины склеры. Удобно пользоваться для этого остроклювовидным пинцетом Эльшнига; в) если имеются остатки роговицы на периферии, то при последующем срезании стафиломы их нужно сохранить, а в данном акте операции и эти остатки и лимб следует хорошо очистить от эпителия острой ложкой; г) на бедре делают разрез кожи до широкой фасции (или до сухожи-

лия наружной бедреной мышцы) и иссекают из последней кусок такой величины, чтобы из него можно было выкроить диск диаметром 25–26 *мм*; его кладут в физиологический раствор; д) срезают всю стафилому (сохраняя остатки роговичной ткани); при срезании держат нож как можно более плоско, чтобы получить возможно широкую поверхность среза краев стафиломы в целях создания лучших условий для приживления фасции. Хрусталик, если он есть, удаляется; стекловидное тело надо оставить; е) через фасцию, которая кладется на отверстие и выходит краями за его пределы, сперва проводят и завязывают внутренний и наружный швы, потом верхний и нижний. Полезно пользоваться подковообразным пинцетом Кунта (применяемым для зашивания роговицы); ж) конъюнктивой склеры накрывают фасцию сверху и снизу, сшивая ее непрерывным швом. Если конъюнктива оказывается сильно натянутой вверху или внизу, то на ней делаются освобождающие разрезы; з) повязка на оба глаза на 3–4 дня; удаление шва на шестой день. Заживление — через 14 дней.

Результаты и показания. По данным Кунта, результаты операции очень хороши. Форма глаза удовлетворительная и сохраняется стойко. Очевидно, операция имеет консервативный характер, но не имеет самодовлеющей косметической ценности, так как глаз покрыт конъюнктивой; косметический эффект относителен по сравнению с внешним видом глаза до операции, которая имеет значение лишь в интересах ношения искусственного глаза. Последний, конечно, не должен иметь большой толщины, так как кладется на глазное яблоко, не уменьшенное в объеме. Годится ли операция Кунта в качестве подготовительной для пересадки роговицы — вопрос, который на опыте еще не решался.

По указанию Кунта, покрытие трансплантируемой фасции может быть при недостатке конъюнктивы произведено и при помощи слизистой оболочки, взятой с губы (в тот же сеанс).

Кунт указывает, что можно пользоваться фасцией и для закрытия дефектов при резекции частичных стафилом; в таких случаях покрытие трансплантата должно производиться лентой конъюнктивы на двух ножках.

г) Операция Койанаги (1923) заключается в инъекции в полость стекловидного тела 10%-го раствора хлористого натрия. Под местной анестезией производится прокол склеры довольно толстой иглой, надетой на рекордовский шприц в 5 *мл*; прокол делают в 1,0–1,5 *см* от лимба и отсасывают от 0,5 до 3,0 *см*3 обыкновенно разжиженного стекловидного тела. Взамен его тотчас же, не вынимая иглы, впрыскивают такое же количество или немного меньше 10%-го раствора хлористого натрия. Обычно через сутки после инъекции наступает понижение внутриглазного давления, а через несколько дней — уплощение стафиломы. Глаз постепенно сморщивается, так что становится возможным ношение протеза. Если давление через несколько дней опять повышается, следует повторить вмешательство. Койанаги советует повторять инъекции 2–3 раза и больше — до тех пор, пока гипотония не станет постоянной. Никаких осложнений он не наблюдал.

Из советских авторов способ был применен Соловьевым (1927), который из 11 случаев в восьми получил хороший результат, в двух операция не дала результата, в одном получился панофтальмит.

ПЕРЕСАДКА РОГОВОЙ ОБОЛОЧКИ

Теоретически говоря, пересадка целиком всей роговицы на место срезанной полной стафиломы должна была бы явиться идеальной операцией, так как

при ее успехе могли бы быть восстановлены и косметика, и зрение. Практически на восстановление зрения мы пока рассчитывать не можем, так как сохранение прозрачной пересаженной целиком роговицы до сих пор еще не может считаться закономерным результатом (имеется всего лишь один случай удовлетворительного сохранения прозрачности пересаженной роговицы — в наблюдении Шимановского). Но непрозрачное приживление целиком пересаженной роговицы наблюдалось несколько раз (случаи Филатова, Бюрке, Эльшнига и др.).

Такое хотя бы и непрозрачное приживление роговицы имеет значение для чисто косметических целей, ибо при татуировке внешний вид глаза должен получиться удовлетворительным. Но если косметическая задача, осуществляемая полной пересадкой роговицы, имеет цену для слепого глаза, то для глаза, сохранившего светоощущение, полная пересадка роговицы, хотя бы и с мутным приживлением, может иметь, по-видимому, и значение подготовительной операции для вторичной пересадки роговицы. Эльшниг указал на возможность, получив непрозрачное приживление всей роговицы, воспользоваться ею как почвой для производства частичной сквозной пересадки роговицы. Предложение это пока теоретическое, но ныне, в эпоху успешного развития вопроса о пересадке роговицы, с этой возможностью необходимо считаться при неосложненных полных стафиломах на глазах, сохранивших светоощущение.

Технику полной пересадки роговицы при стафиломах я опишу ниже. Замечу, что судьба ее в качестве ли косметической, или подготовительной операции тесно связана с вопросом об устранении или предупреждении глаукомы в стафиломатозных глазах; такова, впрочем, связь прочности результата с глаукомой и при остальных консервативных операциях, предпринимаемых по поводу полных стафилом.

Глава VII

ТАТУИРОВКА БЕЛЬМ РОГОВИЦЫ

Идея закраски бельм, известная еще в древности, была совершенно забыта, и только Де Веккер в 1870 г. вновь возродил ее, предложив зачернять бельма, но не химически, как делали древние, а при помощи татуировки, аналогично тому, как она делается на коже. Метод Де Веккера с течением времени развивался и видоизменялся, и в настоящее время имеются два главных метода закраски бельм: собственно татуировка порошкообразными веществами и окраска химическими веществами. Первая из них бывает либо черная, либо цветная.

ЧЕРНАЯ ТАТУИРОВКА

Материалом для черной татуировки служит по преимуществу тончайший порошок угля. Со времени Де Веккера чаще всего употребляется китайская тушь, которая приготовляется путем сжигания камфары. Стерильность продажной китайской туши нельзя считать обеспеченной; есть даже исследования (Гамильтон), доказавшие, что в китайской туши встречается специфический микроб (*Bacillus capsulatus chinensis*), который является патогенным.

Во избежание инфекции тушь необходимо стерилизовать. Применяется либо сухой жар (160° в течение получаса) для стерилизации туши в кусках, которая растирается перед употреблением в стерилизованной воде, либо кипячение взвеси туши в течение 15 минут. Очень удобно пользоваться стерилизацией

туши по способу Пржибыльской, который состоит в следующем: растерев тушь с очищенным глицерином, наливают ее при помощи шприца в ампулы и, запаяв, стерилизуют в автоклаве. При употреблении надо брать тушь со дна ампулы.

Трудность получения хорошей китайской туши и затруднения с ее стерилизацией побудили некоторых авторов попробовать заменить ее ламповой копотью или копотью свечи (лучше всего парафиновой). Держа над пламенем стеклянную пластинку, нетрудно перед операцией получить на ней достаточное количество копоти, очень тонкой, которая идет в сухом виде для втирания в роговицу при татуировке, не требуя стерилизации. Некоторые авторы применяли для татуировки хориоидальный пигмент из глаз животных и птиц.

Татуировка бельма производится после капельной анестезии кокаином. Затруднение представляет фиксация глаза: ранение конъюнктивы фиксационным пинцетом может повести к образованию черного пятна на месте царапины, поэтому для фиксации можно применять только анатомический пинцет без зубцов, а лучше обходиться без него, подпирая глаз пальцем, обернутым марлей. Был предложен и специальный инструмент в виде кольца, которое ставится на передний отдел глаза для его удержания.

а) Способ татуировки бельм роговицы по Де Веккеру (1870). В острую желобоватую иглу набирают густую тушь и этой иглой делают косой вкол в бельмо; таких вколов за один сеанс Де Веккер делал 10–15 и повторял сеансы через короткие промежутки времени несколько раз, пока бельмо не оказывалось достаточно зачерненным.

Этот основной метод Де Веккера применяется и поныне, с той только разницей, что мы не боимся достигать максимального эффекта в один сеанс; но, конечно, если глаз легко раздражается, то лучше разбить татуировку на несколько раз.

Иглу удобнее держать желобом не вперед, а назад, так как тушь тогда легче проникает во вколы. Зрачковая область роговицы татуируется сильнее, чем периферия. Полезно после вколов втереть в них тушь при помощи круглого шпателя. В значительной мере татуировка ускоряется при применении не одиночной иглы, а пучка игл (прямых швейных), заключенных в особый держатель. Обычно приходится пользоваться и пучком игл, и одиночной иглой.

После операции глаз атропинизируется и завязывается. Заживление наступает обычно через 7–8 дней.

б) Способ Фрелиха (1897). Наблюдениями некоторых авторов постепенно выяснилось, что для большего успеха татуировки полезно соскабливать эпителий в области, подлежащей татуировке; при таких условиях тушь лучше всего проникает в толщу роговицы; покрытие же раневой поверхности эпителием совершается очень скоро. Этот принцип нашел себе наиболее полное выражение в способе Фрелиха: а) в области зрачка трепаном диаметром 3–4 *мм* очерчивается круг, причем трепан проникает в роговицу на 1,25–1,30 *мм*; б) в области, очерченной трепаном, основательно соскабливают эпителий, а еще лучше — срезают при помощи копьевидного ножа поверхностные слои роговицы; в) на раневой поверхности делается целая сеть надрезов при помощи ножа Грефе и во «вспаханную» таким образом роговицу втирается густая тушь при помощи ложечки или шпателя.

в) Способ Диммера и Гессе (1907): а) очерчивают трепаном место будущего зрачка на глубину 0,5 *мм*; б) при помощи копьевидного ножа и крючка отслаивают очерченный диск совсем или, еще лучше, настолько, чтобы он мог быть приподнят в виде клапана; в) заполняют впадину густой тушью и укладывают иссеченный диск на старое место.

Этот способ очень хорош для татуировки зрачка. Остальная часть бельма татуируется при помощи иглы (лучше — после предварительного соскабливания эпителия).

Упомяну, что вводить тушь в ткань роговицы пробовали также следующими способами: а) линейным ножом Грефе делали пункцию и контрпункцию в поверхностных слоях роговицы и вводили тушь под образовавшийся мостик (Штрейф, 1915); б) вводили тушь в карманчики, сделанные копьевидным ножом (Аксенфельд); в) пробовали вводить тушь шприцем (Ротшильд, 1918).

Результаты, способ действия и показания. Результаты татуировки оказываются очень стойкими, если бельмо не васкуляризовано; тушь хорошо держится также и в прозрачной роговице. Если через несколько месяцев часть туши выходит, то нередко надлежащий результат достигается повторными операциями. Тушь располагается или в клетках, или между ними. Густоту татуировки надо, конечно, рассчитать заранее.

Татуировка имеет довольно широкое применение по следующим показаниям: а) она делается с косметической целью при бельмах роговой оболочки; б) с той же целью делается татуировка прозрачной роговицы, когда имеется осложненная катаракта на слепом глазу, на пример при отслойке сетчатки, глаукоме и т. д. Экстракция катаракты при таких условиях для косметической цели рискована, и гораздо лучше обойтись татуировкой зрачковой области роговицы; в) с оптической целью. Об этом показании сказано в главе об оптических операциях.

Татуировка не всегда применима. Так, для нее мало подходят васкуляризованные бельма (тушь скоро рассасывается), она небезопасна при истонченных бельмах, спаянных с радужкой. В первом случае иногда можно улучшить условия для татуировки путем предварительной термокаутеризации бельма с целью его деваскуляризации; во втором следует заблаговременно устранить сращения. Кунт указывает, что надо воздержаться от татуировки бельм, оставшихся после фликтенулезных кератитов, до тех пор, пока пациент не освободится от скрофулеза, так как татуировка не дает прочного результата и ведет к тяжелому воспалению. Следует быть также осторожным с татуировкой глаз, ослепших от отслойки сетчатки или иридоциклита и находящихся в состоянии начальной атрофии; последняя легко может принять прогрессивный характер.

ЦВЕТНАЯ ТАТУИРОВКА

Весьма интересной задачей является цветная татуировка, которая разработана и поставлена на практическую почву по преимуществу Гольтом (1904). По данным Гольта, применимы следующие краски: для черной окраски — ламповая копоть; для красной — киноварь; для коричневой — смесь киновари с ламповой копотью или же окись железа, жженая сиенская земля, сырая или жженая умбра, сепия; для голубой окраски — ультрамарин, кобальт, небесная синяя; для белой — мел; для серой — смесь черной с мелом.

Указанные краски (непременно настоящие, а не имитация) подвергаются в порошкообразном виде тщательной очистке путем отмучивания последовательно в воде, спирте, эфире (в последнем — несколько раз). Взвесь каждый раз фильтруется; последний эфирный фильтрат высушивается на водяной бане, и порошок, полученный такой обработкой, сохраняется в хорошо закрытой банке. Перед употреблением краски подвергаются стерилизации сухим жаром (150–153°) в течение получаса. Порошок растирается с несколькими каплями стерилизованного гуммиарабика. Шеваллеро и Поляк рекомендуют охру корич-

невую, охру красную, неаполитанскую желтую, натуральную и жженую умбру, ультрамарин, зеленую землю, слоновую кость. Лотин (1930) одобряет эти краски.

Цветная татуировка по способу Гольта: а) если имеется полное бельмо, то намечают сперва линию лимба при помощи наложения слегка овального металлического цилиндра (диаметром 11 и 12 *мм*); придавив его к поверхности глаза, получают небольшую бороздку, вдоль которой делают уколы тушью при помощи иглы (Гольт применяет инструмент с двумя иглами, соединенными в одной рукоятке); б) намечают зрачок при помощи трепана 3–5 *мм* в диаметре; в) эпителий в области зрачка счищается острой ложечкой. Обнаженная поверхность накалывается пучком из четырех игл, сперва без туши; затем она еще раз накалывается тем же инструментом, уже окунутым в тушь; г) убедившись после неоднократного смывания водой, что вся поверхность зрачка черная, ставят трепан опять на окружность, им нанесенную, и прорезывают ткань роговицы на глубину 0,2 *мм*; в полученную бороздку втирают шпателем тушь; таким образом получают очень резко ограниченный зрачок; д) маленьким скальпелем делают радиарные надрезы, которые не доходят на 0,5 *мм* до края зрачка и на 0,5 *мм* до начерченного лимба; е) по этим надрезам делают наколы (двойной иглой) сперва без краски, потом с краской.

Обычно Гольт пользуется для коричневой окраски смесью киновари с тушью, для голубоватой — кобальтом (оловянной солью) с небольшой примесью туши; для зеленоватого тона к предыдущей смеси прибавляют немного натуральной сиенской земли.

Результаты и показания. По данным Гольта, Аксенфельда, Лотина и ряда других авторов, цветная татуировка приводит на неваскуляризированных бельмах и в прозрачной роговице к стойкому и красивому результату. Цветная татуировка показана при полных или больших бельмах, захватывающих периферическую зону роговицы, а также для закраски периферии прозрачной роговицы при избыточно широких колобомах и при аниридии.

ХИМИЧЕСКАЯ ЗАКРАСКА БЕЛЬМ

а) Химическая закраска по Кнаппу (1925). В 1925 г. Кнапп опубликовал свое предложение о применении для закраски бельм треххлорного золота, которое, будучи нанесено на бельмо после предварительного соскабливания эпителия, дает стойкое черное пятно. По поводу этого предложения возникла огромная литература, из которой видно, что результаты как основного метода Кнаппа, так и различных его модификаций оказались довольно капризными: наряду со стойкой красивой татуировкой получались пятна серые и различных других оттенков.

Я отсылаю интересующихся всеми этими вопросами к литературе, достаточно полно отображающей его на страницах «Русского офтальмологического журнала», начиная с 1925 г., а здесь ограничусь приведением той последней модификации способа, которая предложена самим Кнаппом (1929).

Техника: а) с бельма, подлежащего закраске, соскабливается эпителий (под кокаином); б) к обнаженной поверхности прикладывается ватный тампончик, пропитанный 3–5%-ым раствором треххлорного золота (без предварительной нейтрализации кислой реакции раствора), и удерживается без нажима 3–5 минут (раствор на ватке можно обновлять); в) удалив тампончик, прикладывают на то же место тампончик, пропитанный 1–5%-ым раствором acidi tannici в те-

чение 1/2–2 минут. Вследствие восстанавливающего действия танина получается черное пятно с сероватым оттенком, который потом исчезает.

При этом методе наблюдается иногда довольно сильное, но не опасное, раздражение глаза; следует по окончании операции впускать в конъюнктивальный мешок капли 1%-го танина для нейтрализации излишка золота. Раствор золота может сохраняться долго. Стерилизовать его не надо.

б) Способ Краутбауэра (1920). Ввиду того, что татуировка трехлорным золотом дает не всегда закономерные результаты, Краутбауэр предложил пользоваться для химической закраски хлорной платиной.

Техника: а) эпителий бельма соскабливается и к обнаженному месту прикладывается в течение одной-двух минут тампончик, смоченный хлорной платиной в 1–2%-ом растворе (platinum chlor, siccum Merk); б) накалывание на бельмо в течение 15–25 секунд 2%-го раствора гидрацингидрата (hydrazinhydrat фирмы Kahlbaum) 8–10 капель. Смывание водой.

Пропитанное платиной место чернеет немедленно. Раздражение невелико (Car, 1929). Раствор платины — стойкий; раствор гидрацингидрата может сохраняться не долее четырех недель.

в) Химическая цветная татуировка (способы Гольта, Кнаппа и др.) еще недостаточно разработана.

Глава VIII

ОПЕРАЦИИ ПРИ ФИСТУЛАХ РОГОВИЦЫ

Фистулы роговой оболочки, образующиеся после сквозных язв или травматических повреждений (иногда после операций), являются упорным заболеванием и нередко ведут к неприятным или опасным осложнениям: вследствие длительной гипотонии может наступить атрофия глаза, а наличие отверстия в роговице служит воротами для инфекции, которая обычно и губит такие глаза. Единственной мерой против фистулы роговицы является оперативное вмешательство. Оно сводится к трем методам: к термокаутеризации фистулы, к конъюнктивальной пластике и к тектонической пересадке роговицы или широкой фасции; можно, конечно, комбинировать эти методы.

а) Простая термокаутеризация фистулы. Цель ее — разрушить десцеметову оболочку и эпителий, покрывающие края отверстия, и дать таким образом возможность развиться из окружающих тканей, приведенных в состояние воспалительной реакции, рубцу, заживляющему отверстие. Полезно до операции изучить область фистулы при помощи щелевой лампы.

Техника: а) необходима акинезия, хорошая фиксация глаза (уздечный шов). Желательны увеличительные очки; б) кончиком тонкого термокаутера обжигают окружность фистульного отверстия и затем вводят прижигатель в начало последнего. Если камера сохранена, то выполнение этого акта безопасно (нужно, однако, убрать термокаутер до опорожнения камеры); если камеры нет, то прижигание краев фистулы надо делать сугубо осторожно во избежание ранения радужки или хрусталика. Термокаутер должен быть раскален только до слабой красноты, чтобы не прожечь роговицу слишком быстро; в) атропин, повязка.

Результаты. После прижигания фистула обычно закрывается экссудатом и заживает, но эффект этот достигается не всегда и приходится иногда повторять операцию.

б) Способ Хунта (1922). В этом способе выскабливание или термокаутеризация фистулы комбинируется с покрытием области прижигания конъюнктивой: а) Акинезия, хорошая фиксация (уздечный шов), б) Если фистула расположена на периферии роговицы, то область ее выжигается на половину или две трети толщины роговицы острым термокаутером (красного каления); если фистула краевая и покрыта конъюнктивой, то последняя предварительно снимается. Можно также просто расщепить фистулу пуговчатым ножом и выскоблить ее и окружность ее острым желобоватым долотом, в) Раневая область покрывается конъюнктивальным лоскутом на двух (или на одной) ножках, причем надо вдавить конъюнктиву в канал фистулы.

Если фистула помещается далее 3 *мм* от лимба, то желательно сделать разрез копьевидным ножом на лимбе, провести сквозь разрез широкий шпатель и над ним произвести прижигание или очистку области фистулы.

Если камеры нет, то разрез очень труден. Хунт рекомендует удерживать глаз двумя зубчатыми пинцетами Эльшнига за склеру (один пинцет держит хирург около места будущего разреза, другой удерживает помощник в 9 *мм* расстояния от первого); разрез делается линейным ножом. Можно делать его просто линейным ножом или скальпелем снаружи по направлению к камере.

И этот способ не всегда обеспечивает успех, хотя и является более верным, чем предыдущий. Поэтому Хунт рекомендует еще один способ — кератопластический.

а) Пластический способ закрытия фистулы но Хунту и Эльшнигу (1922) состоит в иссечении фистулы вместе с куском окружающей ткани трепаном, после чего отверстие пластически закрывается куском роговицы, а вся область операции покрывается конъюнктивальным лоскутом. Трепанация покрывается конъюнктивальным лоскутом. Она производится так, что трепан погружается только на половину толщи роговицы, а затем очерченный трепаном диск удаляется копьевидным ножом; диск из роговицы кролика берется соответствующей толщины. (Подробно см. главу о пересадке роговицы).

По данным автора, способ дает очень хорошие результаты. Он показан при широких фистулезных ходах, идущих через роговицу не слишком косо. Эльшниг рекомендовал для пересадки роговицу человека. При всех способах закрытия фистул роговицы надо считаться с возможностью появления впоследствии глаукомы, против которой требуются соответствующие операции.

Глава IX

ОПЕРАЦИИ ПРИ ПТЕРИГИУМЕ

Во все операции удаления птеригиума входят два важных акта: 1) отделение птеригиума от поверхности глазного яблока (от роговицы, лимба и склеры) и 2) те или иные мероприятия, связанные с резекцией или перемещением отсепарованного птеригиума и с закрытием раны конъюнктивы склеры.

Отделение птеригиума от поверхности глаза может быть сделано несколькими способами, которые обычно не характеризуют собой самого способа операции птеригиума, предложенного тем или иным автором. Различные способы операции против птеригиума характеризуются преимущественно мероприятиями на конъюнктиве. Только в отдельных случаях способ отделения птеригиума подчеркивается автором операции как неотъемлемый момент ее.

СПОСОБЫ ОТДЕЛЕНИЯ ПТЕРИГИУМА ОТ РОГОВИЦЫ

Чтобы не повторяться при описании способов операций птеригиума, я остановлюсь сперва на методах отделения птеригиума от поверхности глаза и очищения последней от его остатков.

Можно наметить три типа отделения птеригиума от глаза.

а) Отсепаровка птеригиума от вершины к основанию. Под капельной кокаиновой (или, лучше, новокаиново-инъекционной) анестезией берут зубчатым пинцетом птеригиум поперек шейки на лимбе или у самой вершины и, сильно оттягивая его вперед от роговицы, подрезают все его связи с последней, начиная от верхушки.

Это подрезание делается копьевидным ножом, линейным ножом Грефе, скальпелем или ножом Эльшнига и производится очень тщательно — так, чтобы на роговице при отсепаровке не оставалось никаких обрезков птеригиума. Срезание при отсепаровке самых поверхностных слоев роговицы не является ошибкой. Отсепаровка птеригиума все время при оттягивании его от роговицы ведется до лимба и продолжается и на склеру на 5–8 *мм*, на каковом протяжении склера освобождается совершенно от эписклеры; область отсепаровки в поперечном к длиннику птеригиума направлении обычно выходит за пределы ширины птеригиума.

б) Отсепаровка птеригиума от периферии к вершине может иметь место в способах, связанных с резекцией тела птеригиума. По отделении тела птеригиума от склеры и лимба, оттягивая его от поверхности глаза, отсепаровывают его связи с роговицей, постепенно подходя к вершине. Этот способ менее удобен из-за кровотечения, и при нем отделение верхушки менее точно.

в) Отрывание птеригиума от роговицы рекомендуется Казасом.

г) Отделение птеригиума с послойной резекцией роговицы можно производить линейным ножом Грефе. Приподняв птеригиум зубчатым пинцетом, которым он захватывается в расстоянии 1 *мм* назад от лимба, прокалывают складку птеригиума ножом у основания впереди пинцета так, чтобы лезвие было направлено к роговице, и пилящими движениями выкраивают очень поверхностный лоскут роговицы, совпадающий своими границами с краями головки птеригиума; вершина лоскута — на краю вершины птеригиума; таким образом, птеригиум удаляется вместе со слоем роговицы. Способ при правильном выполнении дает чистую, гладкую поверхность, легко покрывающуюся эпителием.

После отделения птеригиума от поверхности глаза тщательно удаляют все его остатки на роговице (которых обычно не бывает при только что описанном способе) при помощи острой ложечки, которой они тщательно соскабливаются, начиная от верхушки, по направлению к лимбу и за пределы его; чем тщательнее очищена роговица, тем скорее покрывается она эпителием и тем прозрачнее она становится в области птеригиума; ложечка должна быть действительно острой. Некоторые хирурги для наиболее совершенного освобождения роговицы и лимба от остатков птеригиума делают прижигание термокаутером или ляписом (mitigatus) всех подозрительных мест или просто прижигают рану поперек, по внутреннему краю лимба и по его поверхности.

Принципом, общим для всех описанных методов отделения птеригиума и очистки роговицы, является забота о тщательном уничтожении всех его остатков. Этот принцип может быть применен при любом из предложенных авторами способов операции птеригиума.

СПОСОБЫ УДАЛЕНИЯ ПТЕРИГИУМА

а) Способ Арльта (1850) состоит в иссечении всего птеригиума (его головки, шейки и тела) и сшивании краев конъюнктивальной раны: а) шейка и тело птеригиума отделяются от глаза обычно по типу А; б) держа птеригиум пинцетом за шейку, делают ножницами два сечения конъюнктивы склеры, которые начинаются на лимбе, по краям птеригиума и сходятся между собой в направлении к экватору в некотором расстоянии от лимба по горизонтальному меридиану (на 1,0–1,5 *см*). Этими сечениями птеригиум удаляется, и на склере получается дефект конъюнктивы в форме треугольника с основанием на лимбе; в) поверхность роговицы очищается от остатков птеригиума; г) края конъюнктивальной раны подсепаровывают и сшивают между собой двумя-тремя швами. На лимбе при этом остается небольшой дефект; конъюнктива не должна переходить через него на роговицу. Швы снимают на пятый день.

Результаты, показания. Способ Арльта до сих пор применяется охотно многими окулистами, и даже такой выдающийся клиницист, как Фукс, рекомендует его. Он, действительно, подкупает своей простотой. Но ему присущ крупный недостаток: при нем приносится в жертву часть конъюнктивы; если это относительно несущественно для данной операции, производимой впервые, то это небезразлично в интересах будущего; если наступают рецидивы, то на месте бывшего птеригиума оказывается недостаток конъюнктивы, что имеет значение для техники будущих операций.

Модификация, данная Арльтом своему способу в 1874 г., предпочтительнее. Разница ее с основным способом состоит в том, что косым сечениям по краям тела птеригиума не дают сходиться, птеригиум отклоняют к недорезанному концу (к полулунной складке при обычном носовом типе птеригиума) и рану сшивают, а птеригиуму представляют отойти постепенно назад и сморщиться. Благодаря этому дефект конъюнктивы очень невелик.

б) Способ Чермака (1908): а) головка птеригиума отделяется от роговицы, конъюнктива шейки и тела отсепаровывается от лимба; б) захватив птеригиум за головку, оттягивают его от края роговицы по направлению к слезному мясцу; в) края образовавшейся треугольной раны конъюнктивы сшивают двумя-тремя швами. Благодаря этому у носового конца конъюнктивальной сшитой раны образуется возвышение, которое сглаживается в ближайшие дни.

Преимущество способа состоит в том, чти при нем не удаляется ни куска конъюнктивы. Сходен в общем с предыдущим.

в) Способ Демара (1855). При этом способе не производится никакой резекции конъюнктивы, а отсепарованный птеригиум перемещается в сторону, в разрез конъюнктивы.

Техника: а) отделяют головку и шейку птеригиума; б) два разреза конъюнктивы от лимба вдоль краев тела птеригиума ведутся, несколько расходясь, к полулунной складке и доводятся до нее (при взгляде глаза прямо вперед); в) тело птеригиума отсепаровывается до полулунной складки; г) от середины нижнего края раны конъюнктивы проводится косое сечение, параллельное краю роговицы (приблизительно в направлении к месту прикрепления нижней прямой мышцы); разрез этот имеет длину, равную длине птеригиума от вершины до полулунной складки; д) в этот разрез укладывается птеригиум, и верхушка последнего прикрепляется к концу разреза при помощи шва на двух иглах; е) края дефекта на месте тела птеригиума сшиваются двумя швами после предварительной подсепаровки конъюнктивы.

г) Способ Кнаппа (1868) представляет собой усовершенствование предыдущего для избежания некрасивого валика у корня птеригиума в месте его перегиба.

Техника: а) отделение птеригиума — как в предыдущем случае; б) от основания птеригиума делаются два слегка дугообразных разреза конъюнктивы склеры приблизительно параллельно окружности роговицы кверху и книзу, на длину птеригиума; в) участки конъюнктивы между этими разрезами и краем роговицы отсепаровываются, причем роговичный их край отделяется от края роговицы; они превращаются, таким образом, в лоскуты; г) от птеригиума отсекается его головка, и он рассекается по своей средней линии прямыми ножницами до полулунной складки; д) края лоскутов (приготовление коих описано в пункте «в»), обращенные к дефекту на месте птеригиума, сшиваются между собой, один из швов захватывает углы, обращенные к роговице, а другой захватывает края птеригиума в том месте, где его половинки расходятся, и наружные углы лоскутов; е) половинки птеригиума укладываются в боковые надрезы (описанные в пункте «б») и их вершины прихватываются одним швом к концу разрезов.

Результаты и показания. По отзыву Кунта, результат операции очень хороший и красивый, но техника способа довольно деликатная; если швы прорезываются (при истонченной конъюнктиве), то участок у края роговицы нередко остается непокрытым и теряется в значительной мере одна из сторон операции — отграничение ткани птеригиума от роговицы.

Так как трудно согласовать длину разрезов и натяжение конъюнктивы, получается иной раз наползание последней на роговицу, и тогда приходится делать дополнительные надрезы.

д) Способ Терсона (1911). В этом способе существенным является то, что линия шва после удаления птеригиума приходится не против глазной щели, а под верхним веком; против глазной щели ставится здоровая конъюнктива.

Техника: а) чтобы отметить заранее границы иссечения тела птеригиума, берут в желаемом расстоянии от слезного мясца конъюнктиву в складку и надсекают ее прямыми ножницами. На концах этого сечения делают по направлению к роговице (и до нее) два горизонтальных разреза конъюнктивы. Верхний разрез должен приходиться на уровне верхней четверти роговицы, а нижний производится в зависимости от ширины птеригиума; б) головку птеригиума тщательно отделяют от роговицы и отсепаровывают очерченный указанными выше разрезами четырехугольник. Выскабливание роговицы, гальванокаутеризация подозрительных мест; в) прямыми ножницами делают два разреза конъюнктивы склеры от конца нижнего края дефекта: один идет от роговичного конца косо книзу, параллельно лимбу, а другой — параллельно ему, от носового конца тоже книзу. Отсепаровка лоскута, очерченного этими разрезами; г) край лоскута сшивается с верхним краем четырехугольного дефекта, шов должен при этом захватывать и поверхностные слои склеры для того, чтобы линия шва не спустилась вниз.

Идея метода состоит в том, чтобы на месте птеригиума пришлась здоровая конъюнктива.

е) Способ Палимпсестова (1913). Отсепаровывают птеригиум от роговицы, тщательно отделяя все сращения у лимба. Копьевидным ножом делают разрез конъюнктивы кверху или книзу (смотря по тому, куда хотят пересадить птеригиум), сперва по лимбу на 3–4 *мм*, а потом, отходя от лимба по касательной к нему, еще на 2–3 *мм*. Отсепаровывают шейку птеригиума от скле-

ры в виде треугольника с вершиной почти у слезного мясца и с основанием от конца упомянутого разреза до противоположной шейки. Захватив головку пинцетом, укорачивают ее ножницами так, что весь птеригиум приобретает форму трапеции. Эту трапецию делят пополам ножницами по горизонтали от шейки, противоположной разрезу конъюнктивы, до вершины отсепарованного треугольника. Верхнюю половину разделенной трапеции удаляют, проведя разрез от вершины конъюнктивального разреза до вершины отсепарованного треугольника (т. е. почти до слезного мясца) Свободный угол нижней половины трапеции соединяют с вершиной конъюнктивального угла, благодаря чему волокна тела птеригиума принимают перпендикулярное к своему прежнему ходу направление. Края этой половины трапеции сшивают несколькими швами с краями конъюнктивального разреза.

ж) Способ Головина (1913) основан на свободной аутотрансплантации птеригиума.

Птеригиум срезается с роговицы и иссекается, как при способе Арльта, до полулунной складки. Повернув иссеченный птеригиум на 180°, пришивают его несколькими швами.

Основой этих способов является предположение, что птеригиум не будет иметь тенденции к росту в противоположном направлении, т. е. к роговице.

з) Способ Эльшнига (1926). В этом способе дефект на месте удаленного птеригиума закрывается при помощи лоскута конъюнктивы, взятого на двух ножках с наружной половины глазного яблока.

Техника: а) удаление птеригиума с роговицы, лимба и склеры, широкое, до полулунной складки; б) двумя разрезами конъюнктивы, которые начинаются у места прикрепления верхней прямой мышцы и кончаются у места прикрепления нижней прямой, очерчивается лента конъюнктивы склеры, середина которой приходится над областью наружной прямой мышцы; в этом месте разрезы несколько расходятся так, чтобы на место птеригиума (от края роговицы до полулунной складки) пришлось наиболее широкое место ленты; в) лента эта отсепаровывается; г) от начала и конца ленты делаются разрезы конъюнктивы склеры к середине краев дефекта на месте птеригиума; д) лепта укладывается своей широкой частью на место птеригиума, а ножки ее ложатся в предыдущие разрезы; е) многочисленные швы на трансплантат и его ножки. Края дефекта на месте взятия ленты не сшиваются.

В этом способе интересна идея покрытия дефекта пластически конъюнктивой, не дающей птеригиума. Техника требует много времени и сложна. Лучше пользоваться лоскутом на одной ножке и не делать дорожки: операция таким образом упрощается.

и) Пересадка слизистой оболочки с губы. Пересаженная на место удаленного птеригиума слизистая оболочка губы должна служить барьером против нарастания конъюнктивы на роговицу. Автора этой операции установить трудно. Я видел ее у Головина еще до 1910 г. при рецидивирующем птеригиуме.

Техника: а) отделение шейки и головки птеригиума от роговицы и лимба и очищение роговицы от остатков его. Дюверже и Вельтер в описании этого способа рекомендуют срезать птеригиум вместе с поверхностным слоем роговицы (см. выше); б) удаление тела птеригиума. Дюверже и Вельтер делают его до середины расстояния между роговицей и слезным мясцом. Можно удалять птеригиум и на меньшем протяжении. Получается прямоугольный дефект около лимба, подлежащий закрытию слизистой оболочкой с губы; в) из слизистой оболочки губы иссекается кусок так же, как это делается при операции Сапеж-

ко — Миллингена. Слизистая берется без подслизистого слоя. Я рекомендую срезать только поверхностный слой слизистой по способу Лексера (в модификации Филатова и Цикуленко); для этого скальпелем очерчивается кусок нужной величины (несколько больше дефекта) и слизистая срезается скальпелем, который держат очень плоско; срезанный слой заключает в себе эпителий и верхушки сосочков; такой тонкий слой впоследствии имеет менее розовый цвет, чем срезаемый во всю толщу. Срезанный кусок укладывается на дефект, к форме которого подгоняется путем обрезывания ножницами; г) края лоскута пришиваются к краям дефекта пятью-шестью швами. Швы лучше завязывать только один раз одиночным узлом: этого достаточно, ибо вскоре лоскут прилипает ко дну дефекта, а швы, завязанные одним узлом, сойдут сами. Рану губы зашивать не нужно.

Результат и показания. Приживление слизистой происходит почти всегда без осложнений. Розовый цвет пересаженная слизистая сохраняет навсегда. Способ показан во всех случаях, когда вопрос о косметике отступает на второй план перед радикальностью операции. Он безусловно показан при рецидивирующем птеригиуме.

к) Операция Орлова (1931). Отделив головку птеригиума, отсепаровывают ножницами конъюнктиву от лимба кверху и книзу до совершенно здоровой нормальной конъюнктивы, в результате чего получается широкая в середине и суживающаяся книзу и вверх раневая поверхность обнаженной склеры. Поверхность эта в области бывшего тела птеригиума тщательно выскабливается острой ложечкой до полного удаления всяких следов птеригиума. То же самое проделывается и с раневой поверхностью роговицы. Вынув затем блефаростат, оставляют глаз в покое и берут с предплечья тонкий лоскут эпидермиса по Тиршу. Лоскуток можно расправить или на гистологическом шпателе, или на ногте большого пальца левой руки. Снова вставляют блефаростат и соответственно форме раневого отверстия в конъюнктиве придают ножницами или ножом надлежащую форму лоскуту, который затем при помощи ириспинцета и шпателя укладывается так, чтобы его края отнюдь не надвигались на роговицу, а легли вдоль лимба. Имеющийся небольшой избыток подводится под края конъюнктивальной раны. Повязка на один глаз. Первая ее смена через одни-двое суток. Обычно в течение четырех-пяти дней наступает полное приживление. В дальнейшем, через 3–5 недель, больные приходят с жалобой, что кусочек стал толще и больше. Объясняется это усиленной пролиферацией эпителия. При помощи ватки, туго намотанной на зонд, избыточный эпителий легко снимается. Эту манипуляцию могут делать и сами больные. Впрочем, избыточная пролиферация, по-видимому, потом прекращается. Аналогичную операцию по указаниям Канкрова делали Бакер и Гоц.

л) Первый способ Канкрова (1931). Пинцетом Грефе тело птеригиума захватывается у основания в горизонтальную складку и около полулунной складки делается ножницами вертикальный разрез от свода до свода. Тупоконечными ножницами отсепаровывается в виде кармана все тело крыловидной плевы и прилегающая к нему конъюнктива до лимба кверху и книзу почти до сводов. Между первым разрезом и лимбом проводится второй вертикальный разрез тела птеригиума. Третий вертикальный разрез такой же длины, как первые два, и параллельный им проводится у самого лимба, причем он пересекает шейку птеригиума, если она уже образовалась. Шейка захватывается пинцетом, оттягивается и линейным ножом Грефе осторожно отделяется от роговицы вместе с головкой. Ножом проникают в ткань роговицы возможно глубже для удаления «корешков»

головки. Крыловидная плева со стороны полулунной складки или лимба по своей осевой линии рассекается ножницами в горизонтальном направлении, а образовавшиеся после разреза 4 лоскута откидываются в стороны. Обнаженная у лимба и под телом птеригиума эписклера самым тщательным образом выскабливается острой ложечкой, а внутренняя поверхность лоскутов выскабливается скарификатором. По остановке кровотечения (тампонами с перекисью водорода) лоскуты укладываются на прежнее место, расправляются и от свободного конца верхнего или нижнего лоскута каждой пары их отсекается по куску тела птеригиума, как при операции Терсона. Лоскуты каждой пары (укороченный и длинный) подтягиваются друг к другу и соединяются двумя швами с захватом эписклеральной ткани. В случае большого сокращения лоскутов следует больше отсепаровывать их по направлению к сводам. Швы затягиваются туго, чтобы они потом прорезались сами. Дефект в роговице смазывают старой крепкой йодной настойкой или тушируют палочкой митигата.

м) Второй способ Канкрова понятен из рис. 3 и 4.

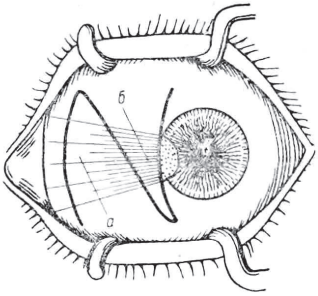

Рис. 3

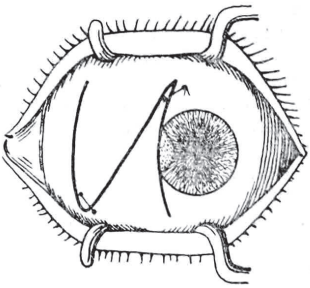

Рис. 4

н) Способ Блашковича (1921). При этом способе конъюнктива пришивается к склере так, чтобы края ее подвернулись.

Техника: а) отсепаровка птеригиума от роговицы. Блашкович производил ее от шейки птеригиума к его верхушке; б) иссечение тела птеригиума сходящимися разрезами до полулунной складки; в) у лимба делаются два косых надреза конъюнктивы кверху и книзу; г) игла вкалывается в конъюнктиву у верхнего края дефекта (в расстоянии около 1 *см* от края роговицы), проводится горизонтально под конъюнктивой и выходит близ края верхней надсечки; проходит через поверхностные слои склеры в середине дефекта, вкалывается спереди в конъюнктиву у края нижней надсечки, проводится горизонтально под конъюнктивой назад, выкалывается в точке, симметричной первому вколу. Концы нити, выходящей из точек первого вкола и последнего выкола иглы, связываются, края конъюнктивы при этом заворачиваются к склере. Около роговицы остается маленький дефект, не покрытый конъюнктивой. Заворот края конъюнктивы должен препятствовать нарастанию конъюнктивы на роговицу.

ОЦЕНКА ОПЕРАЦИИ ПТЕРИГИУМА

Я уже упоминал, что способов операции против птеригиума очень много; далеко не все они охвачены моим описанием, которое затронуло, однако, главнейшие их типы. Необходимо сделать сравнительную оценку их, дабы ориенти-

роваться при выборе метода практического применения. Центральным в этом отношении является вопрос о рецидивах.

Несомненно, что первая часть любой из перечисленных операций, а именно очищение роговицы и лимба от птеригиума н его остатков, имеет в отношении рецидива известное значение. Если она произведена небрежно, если на роговице, особенно у лимба, имеются обрывки птеригиума, то вероятность рецидива очень велика; если роговица и лимб очищены отлично, то эпителий быстро покрывает гладкую роговицу, и последняя приобретает известную устойчивость к нарастанию на нее птеригиума; но и самая тщательная очистка роговицы и лимба не гарантирует от рецидива, главный фактор которого скрыт в конъюнктиве. Конечно, очищать роговицу необходимо самым тщательным образом, чтобы заведомо не оставлять условий, способствующих рецидиву, но не следует возлагать на этот акт больше надежд, чем он того заслуживает. Главный фронт борьбы с птеригиумом — на конъюнктиве, особенно на лимбе.

Теоретические соображения, лежащие в основе наших методов операций, довольно шатки, потому что мы до сих пор не знаем, в чем сущность процессов нарастания конъюнктивы на роговицу. И базой в поисках способов производства операции для авторов являются лишь рассуждения общего характера о необходимости удаления или перемещения больной конъюнктивы склеры (в области птеригиума и глазной щели), о необходимости замены ее здоровыми соседними участками конъюнктивы или участками конъюнктивы склеры, передвинутыми издалека, об изменении направления роста птеригиума и, наконец, о создании затруднения для перехода конъюнктивы на роговицу (путем пришивания ее к склере или образования рубцовой ткани по лимбу, или пересадки слизистой с губы).

Не зная патогенеза птеригиума, а исходя из указанных общих положений, офтальмологи должны были идти ощупью и чисто практически решать, какое из этих общих соображений достаточно для остановки процесса.

Оценивая способы чисто конъюнктивальных операций, я пока не говорю о пересадке слизистой. Мы должны и здесь считаться с тех никой выполнения их. Плохое очищение лимба и склеры около него от остатков птеригиума, с одной стороны, и набегание конъюнктивы на обнаженную роговицу — с другой, способствуют развитию рецидива, но и идеальная техника не является полной гарантией от его появления.

Чтобы сравнить способы конъюнктивальных операций птеригиума в отношении их радикальности, мы должны были бы иметь значительные статистические материалы, да еще и вышедшие (что было бы желательно) из одних и тех же рук. К сожалению, таких материалов очень мало, и нам приходится довольствоваться нередко лишь впечатлениями тех или иных хирургов. Если последние авторитетны, то, конечно, их мнение представляет цену. Относительно радикальности некоторых из способов мы просто ничего не можем сказать, потому что случаев, в которых они применены, слишком мало. Таковы, например, методы Палимпсестова, Головина, Чермака, Блашковича. Способ Эльшнига применялся еще редко, но я сам и при небольшом количестве наблюдений могу сказать, что от рецидивов он не обеспечивает. Способы Терсона, Демара, Кнаппа и Арльта являются наиболее распространенными. Кунт хвалил способ Кнаппа, Фукс — Арльта. По-видимому, ни один из них не гарантирует от рецидивов.

Может ли сделать это пересадка слизистой? Достаточного количества наблюдений мы не имеем в области этой операции, но теоретические основания для надежд на ее радикальность чрезвычайно велики. Следует ли при выборе

операции руководствоваться только одним вопросом о радикальности операции? Для этого надо, конечно, оценить частоту рецидивов при той или иной операции, а также и ее косметическое значение для пациента.

При очень тщательном выполнении операции рецидивы бывают редко. А кроме того, как утверждает Фукс, рецидив после операции имеет лишь косметическое значение: если конъюнктива нарастает опять на роговицу, то только до некоторого предела (не далее границ бывшего птеригиума), и дальнейшего роста не происходит; рецидив птеригиума не прогрессивный, а ложный. Поэтому в целом ряде случаев, имея в виду редкость рецидивов и их относительную доброкачественность, можно при выборе операции, производимой в первый раз, не особенно считаться с вопросом радикальности и выбирать операцию и по другим соображениям. Но если рецидив уже есть, то выбор операции надо ставить в зависимость от вопроса о радикальности ее.

Итак, при операции, производимой в первый раз, надо считаться с техническими сторонами дела и с косметическим исходом операции.

По указаниям Кунта, способ Демара дает нередко некрасивый результат. Способ Кнаппа технически очень труден. Способы Терсона и Арльта, особенно во второй модификации, по-видимому, являются достаточно технически удобными и косметически удовлетворительными. Первый из них теоретически солиднее, так как при нем на границе роговицы оказывается край лоскута той части конъюнктивы, из которой не развивается самостоятельных птеригиумов.

Но допустимо ли производить те операции, относительно которых мы имеем лишь скудные материалы?

Я думаю, что по своим основаниям в отношении радикальности они ничем не хуже других конъюнктивальных операций. А потому их надо оценивать с точки зрения чисто технической и косметической. Операция Эльшнига, красивая по идее, слишком тяжела по технике и послеоперационному уходу. Подворачивание конъюнктивы по Блашковичу дало в моем случае рецидив (правда, уже при рецидивирующем птеригиуме), и потому я считаю, что он является излишним затруднением. Операция Чермака может считаться дополнением к способу Арльта. В способе Головина и Палимпсестова ткань птеригиума оставляется на месте, хотя и в перевернутом виде, поэтому самый принцип требует еще проверки.

Резюмируя сказанное, я остановился бы при оперировании пациента в первый раз на операциях Арльта — Чермака и Терсона.

При рецидиве я безусловно прибег бы к пересадке слизистой, что давало мне стойкий результат. Косметический недочет ее можно, мне кажется, уменьшить впоследствии, срезав большую часть лоскута и оставив от него узкую полоску.

ОПЕРАЦИИ ПРИ ЛОЖНОМ ПТЕРИГИУМЕ

Так называемый ложный птеригиум (т. е. нарастание на роговицу складки конъюнктивы при ожогах, ранах и язвах роговицы) подлежит удалению в следующих случаях: 1) с косметической целью; 2) с целью улучшения зрения (если птеригиум закрывает зрачковую область роговицы); 3) с целью улучшения почвы для пересадки роговицы.

Удаление его должно производиться, как правило, после устранения явлений симблефарона, если таковые есть, или одновременно с ними.

Техника срезания ложного птеригиума в общем сходна с удалением насто-

ящего птеригиума. Определенных оперативных способов здесь указать нельзя, можно отметить лишь главные принципы.

1. При необходимости удаления вместе с ложным птеригиумом конъюнктивы следует заместить дефект последней здоровой конъюнктивой или иногда слизистой оболочкой губы.

2. При срезании птеригиума надо помнить о возможности истончения роговицы.

3. Полезно срезанные передние слои роговицы или бельма замещать (особенно если дело идет о подготовке бельма к пересадке) пластинами роговицы, взятыми с глаза другого человека (об этом по дробнее см. в главе о пересадке роговицы).

Глава X

ПРОЧИЕ ОПЕРАЦИИ НА РОГОВИЦЕ

ОПЕРАЦИИ ПРИ ОПУХОЛЯХ РОГОВИЦЫ

Если опухоль роговицы, будучи доброкачественной, занимает поверхностные слои ее или, будучи злокачественной, еще не проросла ее во всю толщу, то удаление ее возможно.

Техника операции несколько видоизменяется в зависимости от глубины, на которую проникла опухоль, от площади ее распространения и от положения ее на роговице. Здесь можно дать лишь самые общие правила операции.

Прежде всего надо постараться дать себе отчет, как глубоко проходит опухоль в толщу роговицы, чтобы разрез провести под ней. Разрез при хорошей фиксации глаза делается либо копьевидным ножом, который проводится под опухолью, либо линейным ножом, пилящими движениями которого резецируется пласт роговицы вместе с опухолью. Если после резекции раневая поверхность не прозрачна, надо срезать еще 1–2 пласта; при неуверенности поверхность среза каутеризуется. Если опухоль лимбально-роговичная, то резекция ведется со стороны склеры после предварительной отсепаровки конъюнктивы. При дермоидах нет необходимости слишком углубляться, так как они не рецидивируют.

Операция показана при всех вообще опухолях роговицы, не проросших ее насквозь. При небольших злокачественных опухолях допустима попытка лечения радием или рентгеном; при больших — энуклеация или даже экзентерация орбиты.

ОПЕРАЦИЯ СОЗДАНИЯ ИСКУССТВЕННОЙ РОГОВИЦЫ

Идея вживления в отверстие в бельме прозрачного протеза принадлежит Нуссбауму (1856). Попытки вставлять горный хрусталь, стекло и целлулоид (Вебер, Гиппель, Диммер, 1889) в отверстие бельма не дали практического результата. В руках Зальцера (1895) протез держался дольше, но тоже временно. Зальцер ввел в переднюю камеру через боковой разрез бельма протез из горного хрусталя в платиновой оправе, снабженной спереди крючочками, которые и вошли в заднюю поверхность бельма. Через некоторое время сделана трепанация бельма против места, где находился протез. Протез покрылся сзади серой пленкой, но держался 2¾ года, после чего его пришлось вынуть. В случае Шредела протез выпал через три четверти года.

Кац срезает бельмо или стафилому и накрывает дефект чашечкой из целлулоида. Стойких результатов не получается, так как отверстие зарубцовывается, причем нередко глаз атрофируется.

ОПЕРАТИВНОЕ ЛЕЧЕНИЕ ФАСЦИКУЛЯРНОГО КЕРАТИТА

Это лечение сводится к перерезке сосудистого пучка либо, лучше, к прижиганию его у лимба термокаутером.

Глава XI

ОПЕРАЦИИ НА СКЛЕРЕ

Оперативные воздействия на склеру производятся с самыми разнообразными целями. В одних случаях склера подвергается хирургическим манипуляциям для лечения патологических процессов или состояния самой склеры. В других случаях оперативные воздействия на склеру предназначаются для лечения патологических процессов в других отделах глаза, причем они обычно имеют значение лишь акта операции, взятой в целом.

Заболевания, при лечении которых приходится прибегать к хирургическим воздействиям на склеру, можно представить в форме следующего списка: 1) склериты, 2) кисты склеры, 3) эктазия склеры, 4) кистовидные рубцы, 5) фистулы склеры, 6) ранения склеры, 7) глаукома, 8) отслойка сетчатки, 9) отслойка сосудистой оболочки, 10) экспульсивная геморрагия, 11) заболевания стекловидного тела, 12) внутриглазной цистицерк, 13) инородные тела, 14) близорукость, 15) заболевания хрусталика, 16) опухоли.

Я рассмотрю оперативные воздействия на склеру при указанных заболеваниях, поскольку они не рассмотрены в соответствующих главах.

а) Склериты. При упорном склерите допустимо, по Кунту, подвергнуть очаг воспаления скарификациям и выскабливанию острой ложечкой, для чего предварительно отсепаровывается конъюнктива; при метастатическом гнойном эписклерите можно вскрыть фокусы скальпелем для выхода гноя.

б) Стафиломы склеры могут подлежать оперативному вмешательству, если они прогрессируют и осложнены последовательной глаукомой прогрессивного характера. Из способов, предложенных при стафиломах склеры, укажу на:

резекцию стафиломы (Ландсберг, 1887; Террьен и др.). После отсепаровки конъюнктивы стафилома захватывается пинцетом и через ее основание проводится несколько кривых иголок; иглы остаются все время на месте, а стафилома срезается впереди них. Иглы быстро продергиваются, и швы завязываются. Всегда бывает выпадение стекловидного тела. Швы на конъюнктиву;

аутопластическое укрепление стафиломы (Крюкман, 1911; Кунт, 1919). Отсепаровка широкой ленты конъюнктивы на двух ножках. Сделав склеротомию и вызвав тем спадение стафиломы, на нее кладут кусок широкой фасции, пришивают ее к склере и покрывают сверху конъюнктивальным лоскутом, который тщательно пришивают.

в) Фистулы склеры и кистовидные рубцы. Открытые фистулы склеры почти не встречаются. Фистулы подконъюнктивальные и близкие к ним кистовидные рубцы образуются после ранений и операций (Эллиот, Лагранж). Они требуют операции только в том случае, если вызывают слишком большую гипотонию. Операция сводится к отсепаровке конъюнктивы склеры около фи-

стулы, к термокаутеризации фистулезного хода и к зашиванию конъюнктивальной раны.

г) Кисты склеры, редко врожденные, обычно травматические, имеют вид бобовидных возвышений в переднем отделе склеры, окаймляющих своим вогнутым краем лимб и имеющих полупросвечивающий вид; конъюнктива склеры над ними подвижна. Операция заключается в разрезе и отсепаровке конъюнктивы и в иссечении передней стенки кисты (она состоит из склеральной ткани); фистулезный ход внутрь глаза, который нередко имеется на дне кисты, можно не прижигать. Швы на конъюнктиву. В описанном мной случае (1923) в кисте выдавалось цилиарное тело.

д) Опухоли склеры. Техника тщательного удаления сводится к срезанию опухоли вместе с передними слоями склеры с последующей термокаутеризацией, если уверенности в полном удалении нет.

е) Операции при глаукоме, поскольку они затрагивают склеру, описаны в соответствующем разделе. Из чисто склеральных операций при глаукоме имеют значение передняя и задняя склеротомии и решетчатая склеротомия Вихеркевича.

ж) Операции при отслойке сетчатки тоже описаны в соответствующем разделе. Я остановлюсь здесь лишь на том методе подхода к склере, который был предложен мной (1931) с целью облегчения как операции отслойки, так и других вмешательств, направленных на задний отрезок глаза.

Если хирургическую манипуляцию над склерой нужно производить далеко от лимба (на 16–18 *мм*), то выполнение ее очень трудно. Значительное облегчение дает путь через веко.

Техника прокола склеры (или разреза) через нижнее веко (Филатов): а) инъекция новокаина в толщу века и тенонову сумку в область предполагаемого вмешательства. Уздечный шов на нижнюю прямую мышцу. Фиксация глаза пинцетом. В некоторых случаях векорасширитель. Тщательное смазывание кожи века 1%-й бриллиантовой зеленью в 70° спирту; б) небольшой надрез кожи близ корня века; в) разведя ранку, вкалывают линейный нож Грефе и проводят его по направлению к глазу, пока кончик его не достигает склеры в желаемом месте; г) нож проходит через склеру на желаемую глубину; вынимая нож, можно сделать надрез склеры, желаемой величины и направления; д) швы на разрез кожи.

Путь через верхнее веко также возможен, но необходимо впрыскивать новокаин так, чтобы переходная складка выступала вперед (для того, чтобы нож случайно не вышел в свод).

Техника подхода к склере для резекций, трепанаций и термокаутеризаций. Через нижнее веко: а) уздечные швы на внутреннюю и наружную прямые мышцы. Векорасширитель не нужен; б) горизонтальный надрез кожи века длиной 4–5 *см* между нижним краем хряща и краем орбиты; в) разъединение подлежащих тканей (мышц, теноновой сумки) пинцетом и ножницами в направлении к глазу. Обнажение склеры на нужном протяжении. Чтобы не ошибиться, нужно все время следить за положением глаза. Пеаны и кетгутовы лигатуры на кровоточащие сосуды; г) края раневого канала разводятся крючками. Циркулем определяется расстояние места операции от лимба; д) разрез склеры линейным ножом (глаз слегка поворачивается уздечными швами кверху). Термокаутеризация (или резекция, трепанация); е) швы на кожную рану. Через верхнее веко: а) разрез кожи делается горизонтально; б) разъединение волокон круговой мышцы и обнажение леватора; в) разъединение волокон леватора в продоль-

ном направлении; г) разведение волокна леватора крючками и поворот глаз (за уздечные швы) книзу. Измерение циркулем. Остановка кровотечения; д) разрез склеры, прижигание (или трепанация, резекция и т. д.).

Указанный путь чрезвычайно облегчает подступ к склере и избавляет глаз от того давления, которому он подвергается при воздействии крупнейших манипуляций при обычных методах.

з) Операции при отслойке сосудистой оболочки. При послеоперационных отслойках сосудистой оболочки почти никогда не приходится прибегать к операции, так как они как правило проходят сами собой. Только в отдельных случаях авторы прибегали к проколу склеры (линейным ножом) для выпускания жидкости из-под сосудистой оболочки.

и) Оперативное лечение экспульсивной геморрагии. Экспульсивная геморрагия после травмы, операций или необладающих язв роговицы, сопровождающихся выходом всего содержимого глаза, является следствием кровотечения из сосудистой оболочки (длинных цилиарных артерий) в супрахориоидальное пространство. До последнего времени громадное большинство окулистов считает экспульсивную геморрагию неизлечимым осложнением. Работа Верхефа осталась незамеченной и не учитывалась даже в таких руководствах, как «Operationslehre» под редакцией Эльшнига. Верхеф предложил при начале экспульсивной геморрагии делать проколы склеры (или клиновидную резекцию ее) для того, чтобы дать крови выход из-под сосудистой оболочки. Не зная о работе Верхефа, я пришел к той же идее и производил трепанацию склеры (трепаном Эллиота) у четырех больных. Во всех четырех случаях мне удалось предотвратить выход содержимого глаза, но три глаза постепенно атрофировались, четвертый был спасен с сохранением зрения (1933).

Поставив диагноз начавшегося кровотечения в супрахориоидальное пространство (тошнота, рвота, боль в глазу и голове, повышение температуры и выпирание из оперированной раны радужки, стекловидного тела и цилиарного тела), необходимо: а) разрезать конъюнктиву в нижненаружном отделе глаза и обнажить склеру; б) протрепанировать склеру (по Филатову) или сделать два разреза ее линейным ножом под углом и отсечь верхушку лоскута (по Верхефу). Из отверстия потечет кровь; ее не надо останавливать; в) выпирающее цилиарное тело заправить шпателем и рану зашить. Действовать надо быстро. Трепанация безопасна, так как конец трепана попадает в расширенное супрахориоидальное пространство.

к) Операция при заболевании хрусталика и стекловидного тела. При внутриглазных цистицерках вмешательства на склере имеют значение только как акты операции; подробнее о них — в соответствующих разделах.

л) Операции на склере при близорукости. Существуют различные идеи уменьшить растяжение склеры при прогрессивной близорукости оперативным путем. Одни стремятся понизить внутриглазное давление и с этой целью прибегают к антиглаукоматозным операциям (например, трепанация Эллиота). Другие стремятся уменьшить объем глазного яблока путем резекции его стенки (эксцизия склеры по Мюллеру). Наконец, Шевелев предлагает увеличить сопротивляемость склеры путем наращивания на нее широкой фасции.

Иссечение склеры по Мюллеру. В первом предложении (1903) Мюллер получал доступ к склере после резекции наружной стенки орбиты по Кренлейну. В своем последнем предложении (1914) он обходится без этого. Кантотомия наружного угла до края орбиты. От конца этого разреза проводится еще по разрезу вверх и вниз вдоль края орбиты. Длина этих разрезов такая же, как и кан-

тотомического. Если доступ к склере еще не свободен, перерезают также сухожилия верхней и нижней прямых мышц. Если еще есть бинокулярное зрение, то во избежание последующего двоения Мюллер советует не просто перерезать сухожилия этих мышц, а иссекать их вместе с кусочком склеры, который потом пришивается на свое место. Когда после операции будет таким образом открыто, делают острым брюшистым скальпелем 2 надреза склеры (на 2/3 ее толщины) параллельно экватору и друг другу. Первый разрез проводится на 1–2 *мм* кзади от места прикрепления наружной мышцы, второй — на 8–10 *мм* кзади от первого. Необходимо избежать повреждения вертикозных вен, разрез нужно вести кпереди от вены. Разрезы книзу уклоняются от параллельного друг другу направления, конвергируют и, наконец, сливаются, очерчивая в склере овальный с заостренными концами участок. Теперь накладывают 5 швов на расстоянии 3 *мм* друг от друга таким образом, что игла вкалывается сперва в передний край переднего разреза, а потом в задний край заднего. Иглы вкалывают так глубоко, как это позволяет глубина надреза. Отводят концы нитей в сторону и приступают к осторожному углублению надрезов до хориоидеи. Как только в каком-нибудь месте хориоидея обнажится, захватывают склеральный листок пинцетом и с помощью ножниц осторожно отделяют его от хориоидеи. Нужно тщательно избегать повреждения хориоидеи. Удаляемый кусок склеры имеет в ширину 8–10 *мм*, в длину по экватору — около 2 *см*. Стягивают швы, причем хориоидея ускользает под склеру. Пришивают мышцы, сшивают конъюнктиву. Если имеется отслойка, то перед стягиванием швов пунктируют склеру, чтобы дать истечь подретинальной жидкости. Сухожилие наружной прямой мышцы берется на шов и перерезается.

Операция Шевелева (1930). Выкраивают 2 ленты из широкой фасции длиной около 8 *см*, шириной 2 *мм* и очищают их от жира. Ленты прикрепляют к проводнику, который представляет собой тонкую узкую эластическую пружину, изогнутую по форме глазного яблока. После кантотомии перерезают сухожилия наружной и внутренней прямых мышц и берут их на швы. Отклоняют глаз максимально внутрь и проводят пружину — проводник под наружную прямую мышцу, придерживая склеры. Пружину захватывают пеаном и по мере продвижения ее кзади перехватывают пеаном все ближе и ближе к тому концу пружины, к которому прикреплена лента фасции. Когда пружина дойдет до заднего полюса, отводят глаз максимально кнаружи и продвигают пружину дальше, чтобы она вышла между склерой и внутренней прямой мышцей. За пружиной тянется лента фасции. Проведение ленты довольно затруднительно, так как она соскальзывает. Чтобы избежать этого, надо конец ленты, например верхней, проводить не горизонтально кзади, а горизонтально книзу, чтобы она прошла ниже зрительного нерва. Конец нижней ленты надо, наоборот, проводить горизонтально кверху, чтобы она прошла выше нерва. Наружные концы лент подшивают к культе наружной прямой мышцы, а внутренние, перекрещенные, — к культе внутренней прямой мышцы. Конечно, предварительно натягивают ленты в такой степени, чтобы они оказывали известное давление на склеру. Пришивают мышцы и сшивают конъюнктиву.

Операция Шевелева разработана им только на трупах и применения на живом материале еще не нашла.

ТРУДЫ В. П. ФИЛАТОВА ПО ПРОБЛЕМЕ ПЕРЕСАДКИ РОГОВОЙ ОБОЛОЧКИ

Демонстрация больного после пересадки роговой оболочки, «Вест. офтальм.», 1913, т. 30. стр. 534–536.

К технике полной сквозной пересадки роговицы, Рус. офтальм. журн., 1924, т. III, № 3, стр. 217–222.

Материал к вопросу о полной пересадке роговицы, Рус. офтальм. журн., 1924, т. III, № 3, стр. 223–227.

О пересадке роговицы. Случай частичной сквозной пересадки роговицы, Рус. офтальм. журн., 1924, т. III, № 8, стр. 717–743.

Zur Technik der totalen durchgreifenden Keratoplastik, KI. Mbl. f. Augenheilk, 1924 Bd. 72, s. 423–428.

Ein Fall von erfolgreicher partieller durchgreif. Keratoplastik, KI. Mbl. f. Augenheilk, 1925, Bd. 74, s. 746–748.

Демонстрация больной с пересадкой роговицы, Рус. офтальм. журн., 1926. т. V, стр. 661.

К вопросу о пересадке роговицы, Рус. офтальм. журн., 1926, т. V, стр. 927.

К вопросу о пересадке роговицы. Труды 1-го Всес. съезда глазных врачей в Москве 1926 г., М., 1927, с. 212–214.

К технике частичной сквозной пересадки роговицы, Рус. офтальм. журн., 1927, т. VI, № 7, стр. 689–693.

Nachttag zu meiner Arbeit «Еiп Fall von erfolgreicher partieller durchgreifender Kerato plastik», KI. Mbl. F. Aug., 1927, Bb 78, s. 247–248.

Случай аутотрансплантации роговицы, Рус. офтальм. журн., 1927, т. VI, № 10, стр. 1023–1027.

Zur Technik durchgreifender partieller Keratoplastik, Zeitsch f. Aug., 1928, Bd. 65. № 5, s. 147–150.

Об укреплении трансплантата при частичной сквозной пересадке роговицы, Рус. офтальм. журн., 1929, т. IX, № 6, стр. 676–677.

К вопросу о пересадке роговицы, Укр. офтальм. журн., 1929, № 4, стр. 29–42.

Zur Frage über Unterhaltung der Lebenstätigkeit des Hornhauttransplantates, Zeitschr, f. Aug., 1929, Bd. 59, s. 279–283.

Как бороться с вторичным помутнением трансплантата (доклад на засед. Одес. офтальм. об-ва 4.VI 1929), Рус. офтальм. журн., 1930, т. XII, стр. 602.

Ein Fall von Hornhauttransplantation, Arch f. Aug., 1930, Bd. 102, s. 716–721.

К вопросу о пересадке роговицы, Центр, мед. журн., 1931. т. X. стр. 233.

К вопросу о пересадке роговицы, Труды I Всеукр. съезда офтальмологов (Харьков, 28–31.XII 1929), стр. 163–168.

К вопросу о пересадке роговицы, Архив офтальм., 1931, т. XIII, стр. 305.

К вопросу о пересадке роговицы (совм. с С. Л. Вельтер), «Сов. вестн. офтальм.», 1932, т. I, № 1, стр. 15–17).

К вопросу о частичной сквозной пересадке роговицы (совм. с С. А Вельтер), «Сов. вестн. офтальм.», 1932, т. I, стр. 13–15.

Materialen zur Frage der durchgreifenden partiellen Hornhauttransplantation (init Welter S. L.), Arch. f. Aug., 1932, Bd. 106, s. 467–474.

К вопросу о полной пересадке роговицы, «Сов. вестн. офтальм.», 1933, т. II, № 3, стр. 217–227.

Материалы к вопросу о частичной сквозной пересадке роговицы, Мед. журн. УАН, 1933, т. III, в. 2, стр. 295–318.

Несколько соображений по поводу пересадки роговицы, «Сов. вестн. офтальм.», 1938, т. II. № 2, стр. 136–141.

О пересадке роговицы, «Нов. архив», 1933, т. 28, № 4–5, стр. 342–353.

К вопросу о пересадке роговицы (совм. с Е. И. Орадовской и С. Л. Вельтер), «Врач. дело», 1933, № 6–7, стр. 409–414.

Einige Erwägungen zur Hornhauttransplantation, Arch. f. Aug., 1933, Bd. 107, s. 152–162.

В каких случаях применима операция пересадки роговицы, изд. НКЗ СССР, 1934, 15 стр.

Дальнейшие материалы по вопросу о пересадке роговицы (совм. с С. Л. Вельтер), «Сов. вестн. офтальм.», 1934, т. IV, № 1, стр. 6–11.

Новый трепан для частичной сквозной пересадки роговицы, «Сов. вестн. офтальм.», 1934. т. IV, № 1, стр. 12–14.

Обзор работ кафедры глазных болезней по пересадке роговицы, Труды Одес. мед. ин-та, в. 1, 1934, стр. 108–122.

Роговица трупа как материал для пересадки, «Сов. вестн. офтальм.», 1934, т. IV, № 2, стр. 222–224.

La cornee de cadavre comme materiel de transplantation (avec S. L. Welter), Ann d'ocul., 1934, v. 171, p. 721–734.

Sobre la tecnica de la operation de la transplantation partialle penetrante de la cornea (Spanisch), Arch, d'oft Hispano-Amer., 1934, II, № 34.

Заметки по вопросу о технике пересадки роговицы, «Сов. вестн. офтальм.», 1935, т. VI, № 1, стр. 22–28.

О пересадке роговицы, «Успехи соврем. мед.», 1935, стр. 342–353.

О пересадке роговой оболочки при бельмах, «Природа», 1935, № 6, стр. 48–62.

Обзор работ кафедры глазных болезней ОМИ по пересадке роговицы, «Врач. дело», 1935, № 12, стр. 986–996.

Роговица трупа как материал для пересадки, Мед. журн. УАН, 1935, т. IV, в. 3–4, стр. 1421–1446.

Dernieres contributions a la question de ia transplantation de la cornee de cadavre, Ann. diophtalmologia, 1935.

Transplantation of the cornea, Arch, of Opht., 1935, v.13, p. 321–347.

Аллопластика при полных «безнадежных» бельмах, «Сов. вестн. офтальм.», 1936, т. IX, № 4, стр. 400–404.

Вопросы техники пересадки роговицы. Герметический трепан Филатова — Марцинковского, «Сов. вестн. офтальм.», 1936, т. VIII, № 2, стр. 159м166.

Вопросы техники частичной сквозной пересадки роговицы, Сб. науч. работ глазной клиники ОМИ, т. I, в. 2, 1936, стр. 3–15.

Гомопластическая пересадка роговицы у человека, «Эксперим. мед.», 1936, № 7, стр. 19–27.

Дальнейшие материалы к вопросу о пересадке роговой оболочки от трупа (совм. с Л. П. Шмульяном), Сб. науч. раб. глазной клиники ОМИ, т. 1, в. 2, 1936, стр. 16–33.

О пересадке роговой оболочки при бельмах, «Основы и достижения соврем. мед.», 1936, т. III, стр. 302–335.

Показания к пересадке роговицы, Сб. трудов, посвящ. 45-летней деятельности проф. В. Н. Долганова, 1936, стр. 9м19.

Die Trepane von Filatow — Marzinkovsky für Hornhautüberpflanzung, KI. Mbl. f. Aug., 1936, Bd. 96, s. 756–765.

J piu recenti contributi alia questiona del trepianto della cornea cadaverica, Ann. di oftal., 1936, V. 48.

Дополнение к статье «Несколько соображений по поводу мелиорации бельм», «Вестн. офтальм.», 1937, т. X, № 6, стр. 893.

Несколько соображений по поводу мелиорации бельм и подсадки роговицы, «Вестн. офтальм.», 1937, т. X, № 5, стр. 635–641.

Culture des tissus de la cornée dessechée (avec M. Basenov), Arch, d'ophtalm., 1937, t. I, № 5, p. 385–390.

Transplantation of the cornea from preserved cadaver eyes, The Lancet, 1937, v. I. 1395–1402.

Гетеротрансплантация консервированной роговицы (совм с В. В. Скородинской), Науч. матер. УИЭО, 1938, стр. 55–56.

Мероприятия при выпадении стекловидного тела во время операции частичной сквозной пересадки роговицы, Сб. трудов, посвящ. 40-летию деятельности проф. К. Х. Орлова, Ростов н/Д., 1938, стр. 9м12.

Просветляющая частичная несквозная пересадка роговицы при бельмах (совм. с В. В. Скородинской), Науч, матер. УИЭО, 1938, стр. 48–49.

Sur la transplantation optique de la cornee et sur la transplantation therapeutique des Tissus, Acta Med URSS, 1938, v. I, № 2, p. 412–444.

Оптическая пересадка роговицы и лечебная пересадка тканей, Монография, представленная в рукописи в комиссию по присуждению сталинских премий 1940 г.

Пересадка роговицы, «Сов. наука», 1940, № 3–4, стр. 102м113.

Пересадка роговицы от трупных глаз (доклад и заключительное слово), Труды второго съезда глазных врачей, М–Л., 1940, стр. 226–232 и 243–244.

Transplantation of the cornea. Moderne Trends in Ophthalmology, Butterworts Med Publ., London, 1940, p. 582–597.

Показания к оптической пересадке роговицы, Медицина глубокого тыла, изд. Сан. упр. САВО, 1943, стр. 472–476.

Оптическая пересадка роговицы и тканевая терапия, М., Медгиз, 1945, 230 стр.

Перспективы оптической пересадки роговицы, «Вестн. офтальм.», 1946, т. XXV, № 1, стр. 34–37.

Выработка категории бельм для пересадки роговой оболочки (совм. с Д. Г. Бушмичем), Офтальм. журн., 1947, № 1, стр. 9–18.

Пересадка роговицы при бельмах военного времени, в кн.: «Боевые повреждения глаз и их лечение», Сб. науч. раб. под ред. проф. А. С. Савваитова, М., 1947, стр. 71–77.

Оптична пересадка рогівки і тканинна терапія, К., Держмедвидав, 1948, 382 стор.

К вопросу о полной (тотальной) пересадке роговицы (совм. с Н. А. Пучковской), Уч. записки УЭИГБ, т. I, Одесса, 1949, стр. 3–8.

Современное состояние проблемы пересадки роговой оболочки в СССР, Науч. сессия УЭИГБ, посвящ. 75-летию акад. В. П. Филатова, 24–27 августа 1950 г., Тезисы докл., Одесса, 1950, стр. 3–5.

К анализу причин помутнения трансплантатов после частичной сквозной пересадки роговицы (совм. с С. Р. Мучником и И. Ф. Ковалевым), Офтальм. журн., 1951, № 3, стр. 99–107.

Пересадка роговицы и тканевая терапия при огнестрельных ранениях и повреждениях глаз (совм. с И. Г. Ершковичем, В. В. Скородинской и Н. Г. Гольдфельд), в кн.: «Опыт советской медицины в Вел. Отеч. войне», т. VII, М,, Медгиз, 1951, стр. 270–303.

Динамика приживления трансплантата при частичной сквозной пересадке роговицы (совм. с С. Р. Мучником и И. Ф. Ковалевым), Уч. зап., т. II, К., 1952. стр. 126м146.

Частичная сквозная пересадка роговицы трепаном ФМ-3 с диаметром коронки в 5,05 мм (совм. с Д. Г. Бушмичем и Ш. Ю. Збарским), Уч. зап. УЭИГБ, т. II, К., 1952, стр. 119–125.

Возвращение зрения, Тат. Госиздат, Казань, 1953, 60 стр. (на татарск. яз.).

О пересадке роговицы у детей (совм. с С. А Бархаш), Офтальм. журн., 1953, № 4, стр. 195–202.

Гетеротрансплантация роговицы в эксперименте (совм. с В. В. Войно-Ясенецким), Офтальм. журн., 1954, № 2, стр. 74–81.

Наблюдения над процессом приживления роговичного трансплантата при гетеропластических пересадках у кроликов (совм. с В. В Войно-Ясенецким), Тезисы докл. биологич. конфер., посвящ. 300-летию воссоед. Украины с Россией, Одесса, 1954, стр. 12–13.

Перспективы дальнейшего развития проблемы пересадки роговой оболочки, Офтальм. журн., 1954, № 2, стр. 71–74.

Современное состояние проблемы пересадки роговой оболочки в СССР, Труды науч. сессии УЭИГБ, посвящ. 75-летию акад. В. П. Филатова, К., Медгиз, 1954, стр. 9–31.

Перспективы развития проблемы пересадки роговой оболочки, Тезисы докл. на юбилейной науч. конфер., посвящ. 80-летию акад. В. П. Филатова, Одесса. 1955, стр. 5–8.

Гетеропластическая пересадка роговицы от далеких и близких видов животных (совм. с В. В. Войно-Ясенецким), Офтальм журн., 1956, № 6, стр. 357–361.

Перспективы развития проблемы пересадки роговой оболочки, Труды Юбилейной науч. конфер. УЭИГБ им. акад. В. П. Филатова, посвящ. 80-летию акад. В. П. Филатова, К., Медгиз, 1956, стр. 23–31.

Методика частичной сквозной пересадки роговицы в эксперименте (совм. с С. Р. Мучником и И. Ф. Ковалевым), Офтальм. журн., 1957, № 6, стр. 323–326.

ТОМ
2

ОТ РЕДАКТОРА

Во второй том «Трудов» акад. В. П. Филатова вошли основные его работы по тканевой терапии.

Идея тканевой терапии зародилась у акад. В. П. Филатова в 1933 г. в связи с проблемой пересадки роговицы. Соображения по этому вопросу им были высказаны в статье «Несколько соображений по поводу пересадки роговицы», помещенной в первом томе настоящих «Трудов». В последующие годы шло накопление по преимуществу клинического материала по тканевой терапии. Первые печатные работы, в которых приведены результаты начального этапа наблюдений над эффективностью тканевых подсадок, относятся к 1937 г.

Из опубликованных в этом году работ мы приводим лишь наиболее полно освещающие значение предлагаемого нового метода лечения. Материалом для этих статей послужили клинические наблюдения 1934–1937 гг. Часть этих наблюдений в виде кратких сообщений была опубликована позже в сборниках «Научные материалы Украинского института экспериментальной офтальмологии» за 1938 г.

В статье 1938 г. «К вопросу о лечебной пересадке тканей» мы находим указание на методику получения трупного материала, предназначаемого для лечебных пересадок, на консервацию материала на холоде, а также на методику самой пересадки. Автор говорит о возможности применения наряду с пересадками также имплантации тканей. Этот метод впоследствии получил очень широкое распространение.

В указанной работе отмечен также весьма важный для теории тканевой терапии факт улучшения функции второго, здорового глаза под влиянием тканевых пересадок. Эти важные факты были подтверждены впоследствии другими клиническими наблюдениями.

Значительная часть работ 1939 г. посвящена тканевой терапии заболеваний сетчатой оболочки. В этом году был, кроме того, выпущен сборник научных материалов УИЭО с краткими сообщениями о применении препаратов из консервированных тканей при различных патологических процессах.

Из работ, опубликованных в 1940 г., представлены две: в одной из них приведены дальнейшие материалы о лечебном значении консервированных тканей; в другой описан метод применения консервированной на холоде аутокрови для лечения глазных заболеваний.

В 1941 и 1942 гг. в связи с Великой Отечественной войной и эвакуацией института количество опубликованных работ резко сократилось.

Будучи в эвакуации в г. Ташкенте, В. П. Филатов уделяет большое внимание дальнейшей теоретической разработке метода тканевой терапии.

В 1943 г. им опубликовано несколько статей, в которых он развивает теорию тканевой терапии. В этих работах мы встречаемся с термином «биогенные стимуляторы». В этом же году в помощь военным врачам он опубликовывает ряд статей, в которых излагаются теоретические предпосылки и методические указания по применению тканевых препаратов.

В 1945 г. акад. В. П. Филатовым была опубликована монография «Оптическая пересадка роговицы и тканевая терапия». В разделе «Лечебное применение консервированных тканей», который мы здесь представляем, обобщены клинические и экспериментальные данные института и других лечебных учреждений по тканевой терапии с момента возникновения этого метода.

Среди работ, опубликованных в 1946 г., заслуживает внимания работа по исследованию нового источника биогенных стимуляторов — пелоидодистиллата. Возможность присутствия биогенных стимуляторов в природных источниках (лиманная грязь, морская вода, торф, чернозем) вытекала из гипотезы акад. В. П. Филатова о тканевой терапии. В развитие гипотезы была предпринята также работа по изучению влияния мышечной работы на накопление в крови биогенных стимуляторов.

В 1947 г. опубликованы два важных клинических исследования: одно из них касается тканевой терапии проказы, другое — лечения тканевыми препаратами кожного лейшманиоза. Эти работы подтвердили эффективность тканевой терапии при тяжелейших заболеваниях организма.

Работы 1948 г. посвящены результатам лечения тканевыми препаратами пигментного перерождения сетчатки, атрофии зрительного нерва, миопии. В этом же году была опубликована работа по вопросу о природе биогенных стимуляторов, накапливающихся в переживающих растительных тканях, а также о биологической активности экстрактов и отгонов из чернозема.

Изучению биологической активности препаратов из консервированной плаценты и осенних листьев посвящены работы 1949 г. Исследования в этом направлении продолжаются и в 1950 г. Сюда относится изучение биохимической характеристики и биологической активности препаратов из торфа, а также биологической активности гиалуроновой кислоты стекловидного тела глаза.

Наряду с клиническими наблюдениями над лечебным действием тканевых препаратов велись наблюдения по изучению жизнедеятельности переживающих тканей. Работы на эту тему опубликованы в 1951 и 1952 гг. Они касались наблюдений над переживающей кожей и ее придатками, а также радужной оболочкой. Эти исследования показали, что изолированные ткани, сохраняемые в условиях пониженной температуры, не утрачивают своей жизнеспособности в течение длительного времени. Значительный интерес представляет также работа о наличии биогенных стимуляторов в крови реконвалесцентов. В этом же году опубликована большая обзорная статья о биологических основах тканевой терапии.

Из работ, опубликованных в 1953 г., следует отметить работу «Об изменении аккомодации здоровых глаз под влиянием тканевой терапии».

В последние годы своей жизни акад. В. П. Филатов очень глубоко заинтересовался проблемой миопии. В ряду мер, способствующих профилактике этого

распространенного заболевания, акад. В. П. Филатов придавал большое значение тканевой терапии.

Работы в этом направлении опубликованы в 1955–1956 гг.

Второй том «Трудов» завершается статьей «Тканевая терапия», в которой обобщены многолетние данные по клинике тканевой терапии.

В. В. Скородинская

ТКАНЕВАЯ ТЕРАПИЯ

ОТ ОПТИЧЕСКОЙ ПЕРЕСАДКИ РОГОВИЦЫ К ЛЕЧЕНИЮ КЕРАТИТОВИ НЕКОТОРЫХ ЗАБОЛЕВАНИЙ КОЖИ МЕТОДОМ ТКАНЕВОЙ ТРАНСПЛАНТАЦИИ[1]

В задачу настоящей статьи не входит полное изложение вопроса о пересадке роговицы как о методе возвращения зрения слепым и инвалидам при бельмах. Я давал освещение этой проблемы в целом ряде работ, из которых некоторые были помещены в «Вестнике офтальмологии».

В настоящей статье я имею в виду привести из истории пересадки роговицы лишь те данные, которые привели меня к поискам нового принципа лечения некоторых заболеваний роговицы и кожи, основанного на методе тканевой трансплантации.

При наблюдении случаев частичной пересадки роговицы уже Типпель, Зеллербек, Клаузен, а затем Эльшниг, я, Вельтер и другие операторы (Копп, Фельдман) установили незыблемо следующий факт: если трансплантат прижил с сохранением прозрачности, то в некоторых случаях через несколько недель мутное до тех пор бельмо хозяина начинает просветлевать; иногда, когда бельмо не представляется слишком грубым, это просветление бельма идет настолько сильно, что через несколько месяцев, особенно если бельмо было обусловлено исходом паренхиматозного кератита, мутность роговицы делается едва заметной. Детали этого процесса описаны С. Л. Вельтер в «Медичному журналі» за 1935 г.

Первоначально для объяснения просветления бельма при пересадке роговицы я привлек «десмоны» Фишера, которыми этот автор объяснял усиление роста одряхлевшей культуры ткани при подсадке к ней новой культуры того же зоологического и гистологического вида. Я полагал, что под влиянием десмонов остатки роговичных элементов дают сильную регенерацию, причем рубцовые элементы бельма исчезают. Но потом я пришел к заключению, что объяснение просветления с точки зрения возбуждения регенерации мало гармонировало

[1] Впервые опубликовано в «Вестнике офтальмологии», т. XI, в. 3, 1937. Печатается в сокращенном виде.

со скоростью процесса просветления. Позднее я пришел к другому объяснению, которое мне кажется более приемлемым.

Я поставил себе вопрос: почему роговица прозрачна? Надо думать, что прозрачность ее обусловлена определенным расположением мицелл ее клеточной протоплазмы, аналогично тому, как упругие свойства резины обусловлены группировкой молекул в особые длинные мицеллы, как это принимают некоторые физики. Относительное расположение частиц и мицелл в веществе не есть нечто незыблемое: так, например, железо под влиянием магнита становится магнитом благодаря изменению расположения частиц, причем явление это обратимое.

Возник вопрос, не располагаются ли мицеллы в прозрачной клетке роговицы в нужном для прохождения лучей порядке под влиянием какого-то вещества (или комплекса веществ), которое возникает в самой клетке, пока она здорова? А если это влияние ослабело и прозрачность клетки нарушилась, то не возбуждают ли вещества, поступающие из трансплантата в бельмо, выработку в клетке этого вещества и не берут ли на себя его роль, вследствие чего в мутной протоплазме мицеллы становятся так, что восстанавливается прозрачность?

Естественно, возникает возражение: бельмо есть рубцовая ткань, неужели же может просветлиться рубцовая ткань, по существу, непрозрачная? Вот в том-то и дело, что бельмо, даже развившееся на месте язвы, не всегда является грубым рубцом.

Заживление дефекта на месте язвы роговицы может происходить двояко. В одних случаях дефект выполняется соединительной тканью, источником которой служит конъюнктива; бельмо имеет тогда истинно рубцовый характер, который устанавливается без особого труда под микроскопом. Вряд ли оно способно к просветлению.

В других случаях язва выполняется соединительнотканными элементами самой роговицы, при этом роговичные клетки принимают до известной степени грануляционный характер; они становятся круглыми, подвижными, выполняют дефект, и затем ядра клеток принимают палочковидный характер. Ткань, образованная ими, клинически легко заметна как бельмо, но под микроскопом трудно отличима от роговичной ткани, разве по неправильному расположению волокон. Такая ткань представляет собой по сущности своей регенерат роговичной ткани, потерявший, однако, прозрачность. В такой ткани происшедшее помутнение есть состояние обратимое.

Продукты аутокаталитических процессов, протекающих в трансплантате, вызывают в помутневших клетках бельма такое сильное возбуждение внутриклеточного обмена, которое приводит к соответствующему восстановлению правильного расположения мицелл, необходимого для прозрачности ткани роговицы, или к регенерации таких «мицелл прозрачности».

Процесс этот укладывается в рамках тех концепций о роли аутокатализа, которые были высказаны и разработаны проф. Н. Б. Медведевой.

Феномен просветления бельма вокруг трансплантата был мной использован с практическими целями. Я попробовал в случаях, когда трансплантат прижил непрозрачно, просветлять его при помощи подсадки к нему второго трансплантата. Срезав около трансплантата передние слои бельма, я покрывал дефект кусочком прозрачной роговицы, взятой от роговицы другого человека (обычно от трупа). Такая подсадка с лечебной целью, с целью просветлить трансплантат была мной опубликована в 1933 г. и производилась неоднократно, причем успех этого метода стоит вне сомнения; аналогичный результат по-

лучался и при повторной сквозной пересадке, сделанной рядом с помутневшим трансплантатом. В качестве примера приведу лишь одно наблюдение: больной Д., которому была сделана частичная сквозная пересадка роговицы, ушел из клиники с полупрозрачным трансплантатом. Через два года и девять месяцев он пришел в клинику со зрением в 0,02. У него оказалась пигментная опухоль лимба и бельма, возбудившая подозрение на саркому. Я срезал опухоль с подлежащей ткани бельма и заместил дефект куском передних слоев трупной роговицы донора. Через несколько недель старый трансплантат сильно просветлел, и пациент ушел со зрением, поднявшимся до 0,15.

Исходя из указанною факта — ясного лечебного эффекта подсадки при помутнении трансплантата, а таковой я в значительной степени свожу к воспалению, я попробовал с целью возбуждения жизнедеятельности клеток роговицы применить подсадку роговичной ткани при воспалениях роговицы (негнойного характера).

Срезав на некотором протяжении поверхностные слои воспаленной роговицы, я закрывал дефект кусочком передних слоев роговицы трупного глаза, хранившегося на холоду 2–3 суток. Я обратился именно к трупным консервированным глазам потому, что, по моим наблюдениям, роговицы таких глаз дают при пересадке результаты лучшие, чем роговицы глаз, взятых от живых пациентов, и потому, что при применении трупного консервированного материала чаще наблюдается просветление бельма.

Мои предположения относительно возможности благоприятного влияния подсадки роговицы на воспалительный процесс вполне оправдались. Я произвел лечебную подсадку в одном случае туберкулезного кератита, в одном случае герпетического кератита, в трех случаях трахоматозного паннуса, в одном случае склерозирующего кератита и в шести случаях паренхиматозного кератита (из которых в пяти случаях кератит развился на почве врожденного сифилиса, а в одном этиология осталась невыясненной). Во всех указанных случаях подсадка оказала резкое влияние, сказавшееся в затихании процесса.

Целебное действие пересадки роговицы при кератитах, особенно при паренхиматозном кератите, вне всякого сомнения.

Через 6–8 дней после подсадки процесс критически останавливался и начиналось обратное развитие инфильтратов, причем исчезали светобоязнь и краснота и зрение прогрессивно улучшалось. Таким образом, подсадка дает сильнейший стимул для повышения сопротивляемости клеток роговицы по отношению к болезнетворному агенту, вызывая в них биохимические процессы (аутокаталитического характера).

Для объяснения восстановления прозрачности помутневшего трансплантата можно было привлечь следующие соображения. Помутнение трансплантата, как правило, не зависит от изъязвления, а обусловлено происходящим в нем воспалением, при котором клетки мутнеют; кроме того, происходит инфильтрация его ткани. Можно было допустить, что восстановление прозрачности происходит по вышеуказанному механизму, а кроме того, аутокаталитические процессы ведут к образованию в клетках трансплантата таких веществ, которые разрушают или нейтрализуют токсические вещества, влияющие на клетки; благодаря этому прекращается и процесс воспаления (морфологически выражающийся в экссудации, инфильтрации, набухании и помутнении роговичных элементов).

Со слов Коппа я знаю, что и он, исходя из моей основной идеи о подсадке роговицы при помутнении трансплантата и из моих теоретических соображе-

ний относительно значения повторных выдавливаний при трахоме и сущности действия операции Денига при паннусе (которые я свожу к принципу лечения раздражением), пробовал с успехом лечить кератиты зашиванием кусочков роговицы под конъюнктиву склеры. Данные Коппа еще не опубликованы. Подчеркиваю, что я в моих исследованиях стоял и остаюсь на почве настоящей трансплантации.

Считая, что в моих опытах лечения кератитов роговичной пересадкой существенным моментом является принадлежность воспаленной ткани хозяина и ткани-гостя к одному гистологическому типу (роговица) и к одному зоологическому виду, что обеспечивает длительность приживления, я обобщил полученные результаты и для других тканей и попробовал лечить некоторые кожные поражения трансплантацией кусков кожи около области, пораженной тем или иным болезненным процессом.

Я остановил свое внимание прежде всего на волчанке, которая представляет собой заболевание, имеющее известные черты, общие с паренхиматозным кератитом. При этом заболевании бацилл мало, а токсическое воспаление, разыгрывающееся в аллергической ткани, обширно.

В качестве материала для пересадки я решил взять кожу трупа, консервированную на холоду несколько дней, по следующим соображениям. Я рассчитал, что, потеряв при консервации свои индивидуальные свойства, такая кожа даст более длительное приживление, чем кожа «свежая»; кожа, как утверждают хирурги во главе с Лексером, будучи пересажена от другого человека, всегда быстро рассасывается, не давая приживления. Поскольку трупная консервированная роговица приживает лучше, чем живая, я предположил, что и кожа, будучи сохранена на холоду продолжительное время, явится лучшим трансплантационным материалом, чем кожа свежая (взятая у живого или у недавно умершего человека).

Однажды я удалил у пациента кусок его кожи и подсадил на дефект трупную, консервированную на холоду кожу. Кожа непосредственно после операции прижила хорошо; она претерпела целый ряд изменений, какие бывают и при аутопластической пересадке, т. е. в ней замечались явления типа экземы, явления подсыхания и отделения поверхностного струпа; но когда, наконец, последний сошел, то дефект оказался зажившим тканью, которую я не могу назвать нормальной кожей, но не могу назвать и рубцом. Ткань эта не уменьшила размера дефекта, не стянула его; она легко берется в складку. Клинический эффект от пересадки получился отличный. Я не утверждаю, что здесь имела место истинная трансплантация; возможно, что здесь имел место сильно выраженный процесс регенерации под влиянием биохимических процессов, происходивших в трансплантате. Но пребывание трансплантированной кожи на месте пересадки в этом случае было длительным.

Я и обратился для моего лечебного опыта с волчанкой к трупному материалу потому, что я рассчитывал на эту относительную длительность приживления консервированной кожи и на богатство ее в силу длительной консервации веществами, способными вызывать в аллергической, больной коже ее нормальные биохимические реакции. Самую подсадку кожи я решил сделать около области поражения кожи волчанкой, что вместе с тем не мешало бы и всасыванию в кровь продуктов биохимических процессов, протекающих в трансплантате.

Мой первый опыт с волчанкой превзошел мои ожидания. Вот история болезни моей больной, любезно предоставленная мне проф. Фельдманом; я считаю долгом выразить мою благодарность ему, а также проф. Ланда за помощь при наблюдении больной.

Больная Р., 27 лет (ист. бол. № 181), 20 марта 1937 г. поступила в институт с диагнозом Lupus vulgaris ulcerosus et impetiginosus nasi et bucc. sinistr. Lupus planus et lupus mucos. nasi. Adenitis cervicalis dextra.

Со стороны глаз, кроме резко выраженного слезотечения, отклонений от нормы нет.

На коже лица имеются резко ограниченные синюшно-багрового цвета хронические воспалительные инфильтраты; на носу, левой щеке, на нижней челюсти справа и слева, а также один очаг в подчелюстной области справа. Поражения на носу и щеке располагаются в виде одного сплошного очага, захватывающего поверхность носа почти до переносья и большую часть левой щеки. Размеры носа резко увеличены (почти в два раза), в нижних 2/з левой половины носа инфильтрат ярко-красного цвета и по характеру своему совпадает с картиной поражения на левой щеке; на правой половине носа инфильтрат несколько бледнее, но имеет более синюшный вид, на носу имеется язва, которая покрыта сплошными корками.

Слизистая носа, доступная осмотру, резко инфильтрирована, гиперемирована и покрыта легко кровоточащими грануляциями. Поражение на левой щеке занимает почти всю площадь ее, в центре и несколько кверху в инфильтрированной зоне имеется изъязвление неправильной, резко ограниченной формы, размером 3 х 3,5 см с ярко-красным гнойным дном, с нерезко обрывистыми краями; вокруг этой язвы кожа значительно инфильтрирована, красного цвета, покрыта эрозиями, корками, местами имеются возвышения величиной с горошину.

Отмеченные выше два очага справа, в области нижней челюсти, представляют собой две бляшки, между которыми имеется полоска здоровой кожи шириной в 1 см. Верхняя бляшка размером 11 х 15 см имеет вид резко ограниченного изъязвления, покрытого плотно приставшими корками; вторая бляшка — книзу от первой, размером 13 х 17 мм, менее инфильтрирована, состоит из слившихся желтовато-красных мелких узелков. На этой же стороне на шее, ниже ушной раковины, прощупывается железа величиной с большой волошский орех.

На нижней части слева имеется опухолевидное образование размером 15 х 21 см, резко ограниченное, ярко-красного цвета, флюктуирующее при пальпации.

Анамнез. Четыре года назад на левой щеке появилась язвочка, которая прошла от лечения рентгеном. Через три недели язвочка снова появилась и быстро распространилась на щеку, нос и нижнюю челюсть. Два месяца назад больная поступила в Тубинститут, где ей была применена на левой стороне лучистая терапия в виде эритемных доз от лампы Баха (9 облучений) и пирогалловая паста. Железа на шее с правой стороны была облучена рентгеном.

Данные общего исследования: со стороны легких ослабленное дыхание, особенно на верхушках. Справа от позвоночника, у нижней границы притупленный перкуторный звук и резко ослабленное дыхание (следы перенесенного плеврита).

Реакция Пирке

%	Через 24 часа	Через 48 часов
100	+	++
50	–	+
25	++	++
10	++	+ + +
3	+	++
1	–	+

Биопсия кусочка кожи показала патологоанатомически типичную картину волчанки.

Анализ мочи — норма.

Морфология крови: эритроцитов 4 800 000, лейкоцитов 10 000, гемоглобина 76 %.

Базофильных 3 %, палочковидных 10 %, сегментированных 55 %, лимфоцитов 26 %, моноцитов 6 %, РОЭ в 1 час 20 мм, в 2 часа 43 мм.

25 марта 1937 г. операция — гомотрансплантация кожи от трупа (проф. Филатов).

Подчелюстная область справа обработана однопроцентным спиртовым раствором бриллиантовой зелени. Местная анестезия 15 см^3 полупроцентным новокаином.

Вырезана бляшка в подчелюстной области с полоской здоровой кожи в 0,5 см^2.

На место полученного дефекта пересажена кожа трупа, консервированная на холоду при температуре от +2 до +4 °С четыре с половиной дня, от трупа кожа взята через 12 часов после смерти, всего с момента смерти до пересадки прошло пять суток. Материал был взят от молодого человека 16 лет. Реакции Кана и Мейнеке отрицательные. Хранилась кожа без подкожной клетчатки в стерильной банке, куда был налит лизоцим (до помещения в банку кожа обработана водным раствором бриллиантовой зелени 1:500).

4. Лоскут кожи размером 4 х 4,2 см пришит 11 швами. Операционное поле еще раз смазано спиртовым раствором бриллиантовой зелени. Повязка. Сетка, поверх которой наложен бинт.

26 марта пересаженный кусок кожи очень отечен, лежит на месте, швы держатся. Со стороны процесса на лице никаких изменений отметить не удается. Пересаженный кусок смазан однопроцентным спиртовым раствором бриллиантовой зелени. Сетка, поверх нее бинт.

27 марта отек пересаженной кожи такой же, швы держатся, края раны вокруг пересаженного куска сухие, бляшка кверху от пересаженной кожи уменьшилась в диаметре до 8–10 мм. Язвочка на крыле носа справа несколько уменьшилась, отек всего носа также уменьшился, поверхность его более ровная. Язва на щеке слева резко уменьшилась в размере.

29 марта пересаженная кожа продолжает оставаться отечной, снята часть швов. Бляшка кверху от пересаженной кожи стала еще меньше, язвочка на крыле носа справа зажила, отек носа, особенно справа, еще меньше, поверхность кожи на носу стала еще ровнее (исчезла часть корочек). Язва на щеке слева еще больше зажила, вся щека менее инфильтрирована, цвет ее бледнее. Железа на шее уменьшилась в размере.

Больная демонстрирована на заседании глазной секции Единого медицинского общества.

31 марта отек пересаженной кожи несколько уменьшился, сняты остальные швы, лоскут прижил per primam. Бляшка вблизи пересаженного куска еще уменьшилась — 4 х 8 мм. На правой половине носа появились места здоровой кожи, верхняя часть носа от переносья почти до половины освободилась от корок и отек прошел, в этом месте кожа имеет почти здоровый вид. Язва на щеке слева стала еще меньше. Имеется небольшое улучшение со стороны слизистой носа. Слезотечение справа резко уменьшилось.

2 апреля отек пересаженного куска еще меньше, бляшка вблизи него зажила. Правая половина носа стала еще лучше, отек почти прошел, крыло носа приобрело почти нормальный вид. Железа на шее еще немного уменьшилась.

4 апреля пересаженный кусок кожи без перемен. Имеется значительный сдвиг и со стороны левой половины носа: между крылом носа и левой щекой появилась полоска здоровой кожи. Инфильтрация на щеке значительно меньше, цвет почти нормальный, корок очень мало. Бляшка на нижней челюсти слева меньше. Слизистая носа в значительно лучшем состоянии (корок меньше, не кровоточит). Правая половина носа еще лучше.

7 апреля отечность пересаженного куска кожи меньше. Язва на щеке слева почти зажила, отдельные возвышения на щеке сгладились, корок нет, отек щеки незначительный, цвет почти нормальный. Левая половина носа лучше, корок меньше, отек незначительный, цвет слегка розоватый. Правая половина носа почти нормальна, осталась небольшая гиперемия его в отдельных местах. Железа на шее еще уменьшилась. Слизистая носа еще лучше, слезотечения справа почти нет, слева — значительно меньше.

Улучшение процесса постепенно замедлилось и 25 апреля почти остановилось. Ввиду этого удален очаг на левой щеке (над нижней челюстью), дефект закрыт консервированной кожей трупа. Вторая подсадка кожи также дала толчок к улучшению, но пересаженная кожа быстро высохла и через несколько недель наступило ухудшение на левой половине носа. Подсохшая кожа была удалена и сделана третья пересадка кожи, которая опять дала некоторое улучшение; кожа прижила плохо и находится в состоянии некробиоза.

Больной Р., 32 лет (ист. бол. № 252). Диагноз: Lupus impetiginosus et ulcerosus mani dextr.

Данные объективного исследования: кисть правой руки резко отечна. Поражение захватывает весь тыл кисти с переходом на фаланги пальцев, захватывая третьи фаланги всех пальцев и межфаланговые пространства. Поражение характеризуется рубцово-язвенными изменениями, местами покрытыми плотными корками, местами же, особенно на фалангах и межпальцевых промежутках, имеются изъязвления, покрытые гнойным отделяемым. Язвы легко кровоточат. На ладонной поверхности имеются также изъязвления, почти по всей поверхности V и I пальцев, а также третьей фаланги III и IV пальцев. Книзу от V пальца имеется также большое изъязвление. Сгибательные движения отсутствуют.

Анамнез. Три года назад впервые появилась язва на кисти правой руки. Не лечился.

Исследование фтизиатра. Со стороны легких отклонений от нормы нет. Реакция Пирке резко положительная. Рентген кисти руки показал, что кости не поражены.

19 мая 1937 г. операция — гомотрансплантация трупной консервированной кожи с лечебной целью (консервация кожи 5,5 дней).

Уже на 3-й день можно было отметить улучшение в виде уменьшения корок и язв вблизи подсаженного лоскута.

На 10-й день можно было отметить резкое уменьшение отека, а также исчезновение корок и значительное уменьшение изъязвлений на тыльной поверхности кисти, язвы на фалангах также уменьшились по площади и заполнились грануляциями. Явления улучшения продолжали нарастать, и в настоящее время, на 26-й день после операции, кожа кисти очистилась от корок и вблизи подсаженного лоскута имеет почти нормальный вид. Язвы на кисти, на V и большом пальцах совершенно зажили, оставшиеся язвочки на II и III пальцах, а также в межпальцевых пространствах значительно уменьшились по площади и хорошо подживают; имеется значительное улучшение в подвижности. Больной может совершать уже сгибательные движения. Отек совершенно исчез.

Я никоим образом не утверждаю, что пересадка кожи трупа есть уже готовый метод лечения волчанки. Но несомненно, что в пересадке мы имеем могучий фактор целебного характера в отношении волчанки. Вполне возможно, что улучшение не дойдет до выздоровления и пересадку кожи придется комбинировать с другими методами лечения. Но важный факт биологического влияния трансплантации на волчанку у нас в руках, и его надо изучить во многих направлениях, чтобы на основе его усовершенствовать лечение этой тяжелой болезни. И, конечно, надо испробовать пересадку кожи как лечебный фактор при целом ряде болезней кожи.

В случаях склеродермии подсадка куска кожи величиной в половину игральной карты дала быстрое уменьшение ригидности кожи левой руки, увеличение объема плеча и предплечья, некоторое улучшение подвижности пальцев и почти полное восстановление разгибания конечности со 147 до 164 градусов. Улучшение получено также в случае незаживающей язвы голени, упорном нейродермите, гипертрофических рубцах кожи.

Большая часть указанных случаев лечебной трансплантации кожи была демонстрирована в офтальмологической, дерматологической и хирургической секциях Единого медицинского общества и в Украинской Академии наук (17 июня 1937 г.).

Мной намечено испробовать этот новый принцип терапевтического воздействия еще при некоторых заболеваниях кожи, связанных с изменением реактивности: при туберкулидах, упорных хронических стафилодермитах (сикоз), ограниченных нейродермитах, лепре, хронических формах экземы, неподдающихся лечению, а также при таких неизлечимых дерматозах, как пемфигус. А дальше перед нами открываются и перспективы лечения других болезней соответствующими пересадками (подсадками). Я уже произвел с успехом подсадку сосудистой оболочки к сосудистой оболочке больным пигментным ретинитом (больной Б.) и туберкулезным увеитом (больной С.).

Я применил лечебную пересадку при атрофии зрительного нерва и при трахоме. При трахоматозном паннусе очень хороший результат получен при операции Денига с применением трупной консервированной слизистой губы или склеры.

Приведенный выше материал показывает, что пересадка консервированных на холоду разнообразных тканей (будет ли то роговица, кожа, слизистая оболочка или сосудистая оболочка) оказывает при гомопластической пересадке их в тканях соответствующего гистологического типа сильнейшее действие, которое при наличии патологических процессов в тканях хозяина можно обозначить как терапевтический эффект. Тканевые элементы хозяина легко справляются с протекающим в них патологическим процессом. Бросается в глаза, что характер патологического процесса как будто безразличен. Так, при воспалительных процессах (туберкулезного, сифилитического, герпетического или другого характера) затихает воспаление; при потере эластичности (например, при склеродермии) восстанавливается эластичность; при язвах происходит заживление; при потере прозрачности восстанавливается эта последняя (роговица).

Можно предположить, что в каждой клетке ее тканевая квалификация и защитные функции поддерживаются образованием каких-то веществ, которые можно было бы назвать, согласно воззрениям проф. Н. Б. Медведевой, аутокатализаторами.

При пересадке консервированной ткани катализаторы этой последней усиливают в заболевшей ткани выработку ее аутокатализаторов. Под их влиянием восстанавливается в заболевших клетках то правильное расположение мицелл, которое необходимо для поддержания чисто физиологической квалификации клеток; так происходит восстановление прозрачности роговицы, восстановление упругости кожи, восстановление образования тех биохимических веществ, которые обусловливают химическую защиту клеток от влияния токсических агентов. Химическая нейтрализация последних ведет к прекращению воспаления, которое служит морфолого-биохимической заменой нормальной самозащиты клеток.

Быть может, допустимо, не отходя от вводимого проф. Н. Б. Медведевой учения об аутокатализе, говорить о возбуждении пересаженным трансплантатом эндокринологических процессов в самих клетках, что сближает теорию с учением Глея об автокоидах.

Я подчеркиваю также то обстоятельство, что пересаженная кожа у первой больной 2,5 месяца представлялась на вид хорошо прижившей и лишь позднее стала сморщиваться. В одном случае пересаженная трупная консервированная кожа сохраняет свой характер вот уже четыре месяца, причем в ней проявилась чувствительность.

Я полагаю, что консервация играет существенную роль в длительности приживления кожи и имею в виду проделать ряд пересадок такой кожи с хирургическими целями. Если настоящая стойкая пересадка и не будет достигнута, то все же ценным может представиться усиление регенерации кожи хозяина.

Попытки в этом направлении в отношении эпидермиса сделаны Венчером в 1898 г.

Понятно, что необходимо при пересадке роговицы и кожи (как с лечебной, так и с хирургической целью) изучить биохимические процессы в трансплантате и в тканях хозяина. Такие исследования нами уже начаты.

Лечебная пересадка роговицы может, видимо, дать излечение. При пересадке других тканей я могу только говорить о лечебном эффекте. Я отнюдь не даю готового метода; я сообщаю лишь факты, на основе которых в методы лечения некоторых болезней может быть внесено нечто полезное.

Сообщаемые мной факты относятся к общему вопросу лечения раздражением. Они имеют точки соприкосновения с некоторыми данными из области клиники (некрогормоны Каспари, раневые гормоны Габерланда), эндокринологии (гормонои лизатотерапия) и общей патологии (учение об аутокатализе проф. Н. Б. Медведевой).

В настоящей статье я не имею возможности останавливаться на этих вопросах.

ЛЕЧЕБНЫЙ ЭФФЕКТ ТКАНЕВЫХ ПЕРЕСАДОК[2]

С первых же шагов моих исследований в области пересадки трупной роговицы я занялся применением роговиц трупных глаз, сохранявшихся до операции в течение многих часов при относительно низкой температуре (от +2 до +4 °С).

С 1931 г. по июль 1937 г. мною произведено 230 операций частичной сквозной пересадки роговицы, взятой от трупных глаз, консервированных при температуре от +2 до +4 °С.

Наблюдение над этим материалом позволило мне прийти к следующим основным выводам относительно пригодности роговиц трупных консервированных глаз для пересадки.

Ни в одном случае не произошло омертвения трансплантата. Послеоперационный период протекал лучше, чем при пересадке от живых глаз. В большинстве случаев так называемый период вторичного помутнения трансплантата был значительно слабее выражен и реже заканчивался непрозрачным или полупрозрачным приживлением. В некоторых случаях трансплантат с момента пересадки и до конца наблюдения оставался на месте без всякой реакции или с самыми ничтожными явлениями последней. На 230 пересадок из трупных консервированных глаз было 62 стойких прозрачных приживления, прослеженных более 9 месяцев, т. е. 24,3 %. Я подчеркиваю, что этот процент выведен для длительных наблюдений. Если же, как это делают некоторые авторы, взять и короткие сроки наблюдения (от 1,5 до 7 месяцев), то на 230 случаев было 93 прозрачных приживления (40,4 %).

230 трупных консервированных пересадок можно разделить на две группы. В первую группу входят 95 случаев, которые были сильно осложнены глаукомой, буфтальмом, стафиломами, уплощением бельма, субатрофией глаза и т. п. В таких случаях при применении живого материала не было ни одного прозрачного приживления. Такие глаза, согласно правилу Эльшнига, операции не подлежали, но они оперировались вследствие нежелания отказать больным в последней попытке.

---

[2] Впервые опубликовано в журнале «Советская медицина», № 11–12, 1937. Печатается в сокращенном виде.

При пользовании трупным консервированным материалом эти «безнадежные» случаи дали мне шесть длительно прослеженных (больше девяти месяцев) прозрачных приживлений, что составляет 6 % успеха.

Во вторую группу вошли 135 случаев без тяжелых осложнений, здесь получено 87 прозрачных приживлений, что составляет 60,4 % успеха. Из этих 87 случаев 56 было прослежено больше 9 месяцев и для них процент успеха равен 41,4.

Приведенные данные свидетельствуют о том, что роговица трупных глаз, консервированных при температуре от +2 до +4 °С, вполне пригодна для пересадки. Анализируя мой материал и учитывая качество почвы (бельма), в которую приходилось сажать трупный трансплантат, я вынес впечатление, что пересадка от трупных консервированных глаз дает лучшие результаты, чем пересадка от глаз живых людей. Наличие в моем материале случаев, прослеженных по 3–4 года, дает основание надеяться, что отдаленные результаты будут неплохими. Трупным консервированным материалом стали пользоваться и другие окулисты (Копп, Нижетич, Твердов, Дьячков и др.).

Пересадка роговицы, помимо чисто клинической ценности, имеет и огромное биологическое значение как пример вполне доказанной возможности гомопластической пересадки у человека. Клинические наблюдения и различные эксперименты, связанные, главным образом, с вопросами о сохранении жизнеспособности роговицы при различных условиях ее хранения, обогатили нас целым рядом интереснейших фактов. Таковы, например, возможность пересадки длительно сохраненной на холоду роговицы, пересадка высушенной роговицы, размножение клеток в консервируемой при +2 °С роговице, культуры роговицы при консервации на холоду (при +2 °С), при высушивании, при замораживании и т. д. (работы моих учеников Баженовой, Бельтер, Пупенко, Курышкина и др.).

Среди клинических явлений особого внимания заслуживает факт просветления бельма вокруг пересаженной роговицы. Отмеченный уже Гиппелем, Зеллербеком, Клаузеном, Эльшнигом, а также мной, Бельтер, Коппом, Фельдманом и др., этот феномен удивительным образом долго не был оценен по достоинству. Наблюдая, как вокруг прозрачно прижившего трансплантата бельмо становится прозрачным, я воспользовался этим феноменом для просветления трансплантата в тех случаях, когда он прижил с потерей прозрачности. Срезав около трансплантата передние слои бельма, я покрывал дефек кусочком прозрачной роговицы, взятой от роговицы другого человека (обычно от трупа). Такая лечебная пересадка с целью просветлить трансплантат была мной предложена в 1933 г. и производилась неоднократно, причем успех этого метода стоит вне сомнения, аналогичный результат получался и при вторичной сквозной пересадке, сделанной рядом с помутневшим трансплантатом.

Теория лечебного эффекта такой пересадки сводится в основном к следующему. В пересаженной роговице (если она сохранялась на холоду) совершаются биохимические процессы, которые приводят к образованию таких продуктов, которые оказывают на клетки помутневшего трансплантата возбуждающее действие. Клетки трансплантата начинают выделять вещества, которые разрушают или уничтожают те болезнетворные факторы, которые вызвали в трансплантате воспаление, и последнее стихает, а кроме того, под регулирующим влиянием биохимических процессов, возникших в клетках трансплантата, часть протоплазмы, утратившая свое правильное, необходимое для прозрачности расположение мицелл, снова приобретает его.

Исходя из указанного факта — ясного лечебного эффекта лечебной пересадки при воспалительном помутнении трансплантата, я попробовал, с целью возбуждения жизнедеятельности клеток роговицы, применить подсадку роговичной ткани при воспалениях роговицы (негнойного характера). Срезав на некотором протяжении поверхностные слои воспаленной роговицы, я пересаживал на дефект соответственной величины и формы кусочек передних слоев роговицы трупного глаза, хранившегося на холоду 2–3 суток. Я обратился именно к трупным консервированным глазам потому, что, по моим наблюдениям, роговицы таких глаз дают при пересадке лучшие результаты, чем роговицы глаз, взятых от живых пациентов, и при их применении чаще наблюдается просветление бельма. Мои предположения относительно возможности благоприятного влияния лечебной пересадки на воспалительный процесс вполне1 оправдались. Я произвел лечебную пересадку в одном случае туберкулезного кератита, в одном случае герпетического кератита, в трех случаях трахоматозного пануса, в шести случаях паренхиматозного кератита (в пяти из которых кератит развился на почве врожденного сифилиса, а в одном этиология осталась невыясненной). Во всех указанных случаях лечебная пересадка оказала резкое влияние, сказавшееся в затихании процесса. Особенно демонстративны были случаи паренхиматозного кератита: через 6–9 дней после пересадки процесс критически останавливался и начиналось обратное развитие инфильтратов, причем исчезали светобоязнь, краснота и зрение прогрессивно улучшалось.

Я ограничусь лишь одной историей болезни.

Больной К., 22 года (ист. бол. № 193). Диагноз: os. keratitis parenchymatosa.

Левый глаз: резкая светобоязнь (глазная щель сужена до 2 мм), перикорнеальная инъекция средней интенсивности. Роговица диффузно мутна; муть занимает все слои и в центре напоминает густое матовое стекло; к периферии муть слабее, приближается к негустому матовому стеклу. Сосуды в глубоких и средних слоях. Радужка видна по периферии, изменена в цвете. Зрачок расширен атропином. Остальные среды глаза из-за мути роговицы рассмотреть не удается. Зрение 0,04.

Глаз заболел 8 марта 1937 г. Сильно покраснел и появилась боль. Сифилидологом явления люэса не найдены. Фтизиатром туберкулез не обнаружен.

25 марта 1937 г. мною произведена операция: лечебная пересадка роговицы (несквозная пересадка).

У данного больного, как и у всех больных, в первые дни после операции отмечалось ухудшение в состоянии больного глаза, но на 7-й день наступило улучшение: уменьшилась светобоязнь, исчезла боль, муть роговицы значительно уменьшилась по интенсивности. Через месяц зрение было уже равно 1,0. В настоящее время (около 7 месяцев после операции) роговица прозрачна, в центре остались лишь два точечных помутнения. Глазное дно хорошо видно, нормально. Зрение 1,0.

В дальнейшем я имел три случая резкого лечебного успеха при пересадке кожи по поводу волчанки.

Из них я особо могу выделить больного Р., у которого на протяжении трех месяцев после операции улучшение процесса достигло такой степени, какая вряд ли могла быть получена при иных методах лечения.

У больного С.-Ш. после ожога образовались грубые гипертрофические рубцы правой кисти; сгибать руку в ладони, а также пальцы он не мог. После подсадки кожи уже через 3 недели рубцы настолько размягчились и местами рассосались, что больной может как совершать сгибательные движения пальцами, так и складывать руку в кулак. В случае склеродермии быстро наступило уменьшение ригидности кожи верхней конечности и улучшилось разгибание локтевого сустава с 143 до 167 градусов.

У больного С., 27 лет, с врожденным сифилисом гумма голени размером 9,5 х 7,3 см двухлетней давности зажила от подсадки очень нежным рубцом.

Большая часть указанных случаев лечебной трансплантации кожи была демонстрирована в офтальмологической, дерматологической и хирургической секциях Единого медицинского общества.

Наблюдение за больными велось дерматологами проф. Фельдманом и Ланда, за что я выражаю им благодарность.

Из глазных заболеваний я имел успех от соответственной тканевой трансплантации при пигментном ретините (больной Б.) и при туберкулезном хориоидите (больной С.). Лечение тканевыми пересадками я начал также при трахоме и атрофии зрительных нервов. При трахоматозном паннусе пересадка слизистой трупа вокруг роговицы дала мне резкий успех.

Из кожных заболеваний я имею в виду испробовать пересадку консервированной кожи при хронических стафилодермитах, при экземах, пемфигусе, лепре и т. д. Я получил некоторый непосредственный лечебный эффект при псориазе и при кожном раке.

Можно думать о лечебной пересадке тканей и при некоторых других болезнях. Я начал пользоваться и экстрактами из консервированной кожи. Мною начато изучение вопроса о более продолжительном приживлении консервированной на холоду кожи, что имеет значение не только для лечебных целей. Я наблюдаю случай, в котором пересаженная кожа держится уже 4 месяца.

Понятно, что при пересадке роговицы и кожи (как с лечебной, так и с хирургической целью) необходимо изучать биохимические процессы в трансплантате и в тканях хозяина. Такие исследования нами уже начаты. Лечебная пересадка роговицы может, по-видимому, дать излечение. При пересадке других тканей я могу говорить только о лечебном эффекте. Я отнюдь не даю готового метода; я сообщаю лишь факты, на основе которых в методы лечения некоторых болезней, может быть, будет внесено что-нибудь ценное.

ОТ ОПТИЧЕСКОЙ ПЕРЕСАДКИ РОГОВИЦЫ К ЛЕЧЕБНОЙ ПЕРЕСАДКЕ ТКАНЕЙ[3]

Великая идея пересадки роговой оболочки с оптической целью при полных бельмах роговицы была высказана Гимли и сформулирована его учеником Рейзингером более 100 лет тому назад. Несмотря на то, что в осуществлении этой идеи принимали участие такие лица, как Поуер и Гиппель (значительно разработавшие технику операции), пересадка роговицы дала первый ценный в практическом отношении результат (т. е. стойкое прозрачное приживление трансплантата с восстановлением зрения) только в 1906 г. в руках Цирма. Среди последующих авторов, имевших успех при этой операции, можно отметить имена Лёлейна, Планже и особенно Мажито и Эльшнига.

Если Цирм зажег первый маяк в темном в то время вопросе о пересадке роговицы, то Эльшниг (Прага), осветил его целой лентой огней. Сделав по 1931 г. 203 пересадки роговицы, он получил на этом материале 31 успешный случай приживления прозрачного трансплантата, длительно прослеженного (т. е. свыше 9 месяцев), и доказал таким образом что удачная пересадка роговицы, взятой от другого человека, является не счастливым операционным курьезом, но представляет собою до известной степени закономерное явление.

В настоящее время мне известно около 100 удачных пересадок роговицы, не считая тех, которые получил я на моем материале в 527 глаз.

В этой работе я оставляю в стороне историю вопроса и анализ литературы. Я ограничусь только изложением моего личного материала и остановлюсь на том новом принципе лечебной медицины — на предлагаемом мною методе лечебной пересадки тканей, который вырос на почве оптической пересадки роговицы. То, о чем так давно мечтало человечество, — восстановление прозрачности бельма — не только осуществилось в настоящее время, но и открыло, по моему убеждению, новые перспективы в деле лечения болезней.

---

[3] Доклад на 1 Украинском съезде дерматовенерологов, Киев, 1938.

ТЕХНИКА ПЕРЕСАДКИ РОГОВИЦЫ

По технике пересадка роговицы имеет следующие разновидности:

- Полная сквозная пересадка.
- Полная несквозная пересадка.
- Послойная (несквозная) частичная пересадка.
- Частичная сквозная пересадка.

В настоящей статье речь будет идти почти исключительно об этом последнем виде операции, которая в настоящее время наиболее оправдала себя.

Частичная сквозная пересадка производится весьма разнообразными способами

Я не имею возможности здесь не только излагать предложения авторов, но и дать сколько-нибудь подробное описание моих собственных способов, которые выработаны мною на моем большом материале; я отсылаю интересующихся к моим статьям в офтальмологической и общей медицинской печати.

МАТЕРИАЛ ДЛЯ ПЕРЕСАДКИ

До последнего времени в громадном большинстве случаев для пересадки роговицы пользовались глазами, удаленными у пациентов по поводу травм или тяжелых глазных заболеваний. Такими глазами пользовался и я в первой серии моих операций. Результаты, которые я при этом получил, были следующие: на 166 операций я имел 16 успешных пересадок, в которых длительность прозрачного приживления была прослежена не менее 9 месяцев. Таким образом, успех наблюдался в 10 % случаев. В 90 случаях из указанных 166 до операции имелись такие осложнения, которые делали эти глаза принципиально непригодными для операции (глаукома, буфтальм, уплощение бельма, частичные стафиломы, симблефарон и т. п.). Такие глаза, по Эльшнигу, не подлежат операции; я производил операции и таким больным, уступая их настойчивым просьбам сделать последнюю попытку к возвращению им хотя бы ничтожного зрения. Если исключить эти 90 случаев из моего материала, как заранее обреченные на неуспех, то указанные 16 случаев надо отнести к 76 операциям, что составит 21 % успеха. Если сосчитать отдельно бельма с остатками роговичной ткани, представляющие, по Эльшнигу, наилучшую почву для пересадки, то при таких бельмах (их было 35) успех получился в 45,5 %.

Все мои случаи прослежены по нескольку лет (3–7), за исключением одного больного, умершего через 7,5 месяцев после операции.

Указанные выше данные открыли для проблемы пересадки роговицы широкие перспективы; явились основания думать, что пересадка роговицы может оказаться средством практической борьбы со слепотой и инвалидностью, обусловленной бельмами, но обилие кандидатов на пересадку роговицы заставило меня задуматься над вопросом о том, хватит ли глаз, удаляемых у живых людей, для производства операции всем в ней нуждающимся.

По данным Парижской конференции по слепоте (1926 г.), во всем мире насчитывалось 6 000 000 слепых и 15 000 000 глубоких глазных инвалидов. Если учесть, что 30 % слепых и инвалидов обязаны своим несчастьем бельмам, то число кандидатов на пересадку можно считать равным нескольким миллионам.

Это обстоятельство заставило задуматься над тем, каким образом обеспечить этих пациентов достаточным источником прозрачных роговиц. Глаза от живых людей могли удовлетворять лишь самым минимальным требованиям

(удаление глаз, роговицы коих годны для трансплантации, бывает довольно редко — например, в моей клинике 4–5 в году). Вполне естественно было в первую очередь обратиться к глазам трупов. Скудные литературные указания по этому вопросу нисколько не разрешали проблемы использования трупного материала, да и сама проблема использования трупного материала в массовом масштабе для замены материала от живых и для предотвращения кризиса в отношении материала для пересадки никем не ставилась. Я поставил эту проблему в 1931 г. Приступая к ее разработке, я полагал, что если мне и удастся доказать, что глаза, взятые у трупа тотчас после смерти и тотчас же примененные для операции, окажутся пригодными для достижения стойкого прозрачного приживления, то проблема использования трупного материала будет разрешена только отчасти, так как быстрое получение глаз от трупа и быстрое применение их для пересадки представляет в организационном отношении огромные трудности. Поэтому в основу разрешения проблемы трупной пересадки мною положен принцип консервации. Поводом для этого мне послужил случай Мажито; последний получил стойкое прозрачное приживление роговицы глаза, удаленного у живого пациента и сохраненного в крови донора при температуре 4–5 °С в течение 8 дней. С первых же шагов моих исследований в области пересадки роговицы я занялся применением роговиц трупных глаз, сохранявшихся до операции в течение многих часов при относительно низкой температуре (от +2 °С до +4 °С). С 1931 г. по осень 1938 г. мною было произведено 527 операций частичной сквозной пересадки роговицы; из них в 356 случаях материал взят от трупных глаз, консервированных при температуре от +2 до +4 °С. Наблюдение над этим материалом относительно пригодности роговиц трупных консервированных глаз для пересадки позволило мне прийти к следующим главным выводам.

Ни в одном случае не произошло омертвления трансплантата. Послеоперационный период протекал лучше, чем при пересадке от живых глаз. В большинстве случаев так называемый период вторичного помутнения трансплантата был значительно слабее выражен и реже заканчивался непрозрачным или полупрозрачным приживлением. В некоторых случаях трансплантат с момента пересадки и до конца наблюдений оставался на месте без всякой реакции или с самыми ничтожными явлениями последней. На 356 пересадок роговицы трупных консервированных глаз стойких прозрачных приживлений, прослеженных свыше 9 месяцев, было 149, что составляет 42 %. Если же взять и длительно, и коротко прослеженные случаи (как это делают некоторые авторы), то процент успешности равен 60,7.

356 пересадок от трупных консервированных глаз можно разделить на две группы.

В первую группу входит 140 случаев, которые были осложнены глаукомой, буфтальмом, стафиломами, уплощением бельма, субатрофией глаза и т. п. В таких случаях при применении живого материала не бывало ни одного прозрачного приживления. Такие глаза, согласно правилу Эльшнига, операции не подлежали. Но они оперировались из-за нежелания отказать больным в последней попытке. При пользовании трупным консервированным материалом эти «безнадежные» случаи дали мне 18 (больше 9 месяцев) прозрачных приживлений, что составляет 12,8 % успеха; длительно прослеженных было 15, что составляет около 10 %.

Во вторую группу вошли 216 случаев: прослежено больше 9 месяцев 118; для таких процент успеха равен 54,7.

Только что приведенные данные свидетельствуют о том, что роговица трупных глаз, консервированных при температуре от +2 до +4 °С, вполне пригодна для пересадки.

Пересадка роговицы, помимо чисто клинической ценности, имеет и огромное биологическое значение как пример вполне доказанной возможности гомопластической пересадки у человека. Клинические наблюдения и различные эксперименты, связанные главным образом с вопросом о сохранении жизнеспособности роговицы при различных условиях ее хранения, обогатили нас целым рядом интереснейших фактов. Таковы, например, возможность пересадки длительно сохраненной на холоду роговицы, пересадка высушенной роговицы, размножение клеток в консервируемой при +2 °С роговице, регенерация эпителия переживающей роговицы (при температуре +20, +37, +2 °С), культуры роговицы при консервации на холоде (при +2 °С), при высушивании, при замораживании до –25 °С и т. д. (работы Баженовой, Бельтер, Пупенко, Курышкина, Скородинской и др.). Среди клинических явлений особого внимания заслуживает факт просветления бельма вокруг пересаженной роговицы. Отмеченный уже Гиппелем, Зеллербеком, Клаузеном, Эльшнигом, а также мною, Бельтер, Коппом, Фельдманом и другими, этот феномен удивительным образом долго не был оценен по достоинству. Наблюдая, как вокруг прозрачно прижившего трансплантата бельмо становится прозрачным, я воспользовался этим феноменом для просветления трансплантата в тех случаях, когда он прижил с потерей прозрачности. Срезав около трансплантата передние слои бельма, я покрывал дефект кусочком прозрачной роговицы, взятой от роговицы другого человека (обычно от трупа). Такая лечебная пересадка с целью просветлить трансплантат была мною опубликована в 1933 г. и производилась неоднократно, причем успех этого метода стоит вне сомнения; аналогичный результат получался и при вторичной сквозной пересадке, сделанной рядом с помутневшим трансплантатом. Теория лечебного эффекта такой пересадки сводится в основном к следующему. В пересаженной роговице (если она сохранялась на холоде) совершаются биохимические процессы, которые приводят к образованию продуктов, оказывающих возбуждающее действие на клетки помутневшего трансплантата. Клетки трансплантата начинают выделять вещества, которые возбуждают в ткани трансплантата такие биохимические реакции, которые обезвреживают болезнетворные факторы, вызвавшие в трансплантате воспаление, и последнее стихает. Кроме того, под регулирующим влиянием биохимических процессов, возникающих в клетках трансплантата, ткань роговицы, которая утратила свое правильное, необходимое для прозрачности расположение мицелл, снова приобретает его.

Объяснение этих процессов, на которых я останавливаюсь более подробно ниже, ближе всего подходит к учению об аутокатализе, которое формулировала и разработала Н. Б. Медведева.

Я перенес методику пересадки консервированных тканей и на целый ряд других патологических процессов. Я применял для гомо-, ауто- и гетеропластики с лечебной целью ряд консервированных на холоде (при +2–4 °С) тканей.

По настоящее время лечебная пересадка тканей испробована мной, а также некоторыми коллегами при следующих заболеваниях:

1. Помутневший трансплантат с несомненностью проясняется при частичной послойной пересадке роговицы, сделанной около него.

2. Паренхиматозный кератит на почве врожденного сифилиса. Эффект от пересадки консервированной роговицы на периферию роговицы пациента

очень значительный. Остановка процесса через 8–10 дней и значительное сокращение регрессивного периода.

3. Герпетические кератиты в ряде случаев давали быстрое улучшение от лечебной пересадки роговицы; в одном случае применена пересадка консервированной кожи на висок, что дало блестящий успех.

4. Розацеа-кератит: остановка процесса от лечебной пересадки роговицы в одном случае из двух; то же и от пересадки консервированной кожи на висок (одно наблюдение).

5. Туберкулезные кератиты: в ряде случаев остановка процесса и улучшение зрения наблюдались от лечебной пересадки роговицы и от пересадки консервированной кожи на висок.

В одном из нескольких случаев скрофулезного кератита резкое улучшение от пересадки кожи на висок.

6. Кератоконус. После лечебной пересадки роговицы на периферии роговицы пациента прояснение помутнений на вершине и улучшение формы роговицы со значительным улучшением зрения. Замечательно, что форма роговицы и зрение улучшились и на другом глазу (два наблюдения).

7. Трахоматозный паннус. Улучшение наблюдалось от лечебной пересадки роговицы, от пересадки консервированной слизистой оболочки губы, от пересадки консервированной склеры и конъюнктивы, а также от пересадки эпидермиса по Тиршу в разрез конъюнктивы, несколько отступя от лимба (Филатов, 1937, 1938, Костенко, 1937, 1938). Пересадка консервированной слизистой оболочки губы давала резкий и длительно прослеженный успех и несомненное благоприятное влияние на трахоматозный процесс в конъюнктиве.

8. Туберкулезный хориоидит: резкое и стойкое, прослеженное более года улучшение со значительным повышением зрения при подсадке сосудистой (вместе с сетчатой оболочкой) на склеру после отсепаровки конъюнктивы и образования нескольких отверстий в склере (без повреждения сосудистой оболочки). Резкое терапевтическое действие при туберкулезном увеите у ряда больных получено после подсадки консервированной кожи на висок. Такой же эффект получен от имплантации под кожу виска куска консервированной в течение 6 суток плаценты.

9. Пигментный ретинит. Успех от подсадки сосудистой и сетчатой оболочек на склеру прослежен l год и 4 месяца. Благоприятное влияние (улучшение зрения, расширение поля зрения и повышение адаптации) получено при имплантации консервированной печени, а также плаценты под кожу живота.

10. Миопический хориоретинит. Несомненный успех с повышением зрения после подсадки кожи на висок (два случая).

11. Волчанка лица: во всех пяти случаях лечебная пересадка кожи дала резкий полезный эффект, сказавшийся в уменьшении красноты, в рассасывании узелков, в заживлении язв.

12. Туберкулезные язвы. Блестящий успех от пересадки получен при язвах кисти руки.

13. Рубцы после ожогов. Подсадка консервированной кожи около области, занятой рубцами (после ожогов, туберкулезных язв), дала значительное рассасывание рубцов в ряде случаев. У больного С. движение кисти и пальцев настолько восстановилось через 2 месяца после пересадки, что он вернулся к своей профессии маляра, которую и выполняет уже более года.

Вот его история болезни (№ 249). Диагноз: гипертрофические рубцы обеих кистей рук. Объективные данные правой руки: вся кисть занята сплошными рубцами, которые

большей частью утолщены и возвышаются. От рубцов свободны лишь концевые фаланги всех пальцев на ладонной стороне. Кожа кисти руки почти не берется в складки. Вся кисть резко синюшного цвета и покрыта обильным количеством пота. Подвижность в лучезапястном суставе не нарушена, имеется лишь значительное ограничение подвижности пальцев, особенно V. Собрать кисть в кулак больной не может, возможно лишь очень незначительное сгибание в пястно-фаланговых суставах, а V палец разгибается только до 120 градусах. Поражение на левой руке аналогично правой, но выражено в значительно меньшей степени.

Анамнез. В 1936 г. ожог обеих кистей рук расплавленным металлом.

19 мая 1937 г. операция — лечебная гомотрансплантация трупной кожи, консервированной на холоде 6 суток. Уже через 5 дней после операции отмечалось резкое уплощение всех рубцов, они стали бледнее и мягче, гипертрофические рубцы в непосредственной близости к подсаженной коже полностью рассосались, резко уменьшилась потливость. Через месяц после операции рубцы стали еще тоньше, кожа значительно побледнела и уже бралась в складки. Больной полностью собирает руку в кулак, а V палеw разгибается до 134 градусов.

14. Язвы трофические, варикозные, а также гуммозные (голень) быстро эпителизируются после лечебной пересадки кожи вблизи очагов поражения.

15. Lupus erythematodes. Из двух случаев в одном процесс на лице и груди прошел после пересадки кожи через 3 месяца. Привожу краткую историю болезни.

Больная С., 32 лет, явилась к нам с фиксированной формой эритематозной волчанки, распространявшейся на нос и обе щеки (в виде бабочки), на левую ушную раковину и верхнюю часть груди. Очаги поражения были резко ограничены эритематозным валом.

7 июня 1938 г. операция — пересадка трупной консервированной кожи. С помощью кожного трепана диаметром 12 мм иссечено на груди 6 кожных лоскутков и в области правого яичника 2 лоскутка. Образовавшиеся дефекты были замещены дисками, иссеченными из трупной кожи, консервированной при температуре +2–4 °С в течение 6 суток. Иссечение трансплантатов производилось с помощью кожного трепана диаметром 14 мм. Пересаженные лоскуты укреплены перекидным швом, который был снят на следующий день. В течение первых трех недель после операции отмечалось лишь незначительное улучшение, и затем началось явное рассасывание люпозных элементов. Ныне (через 7,5 месяца после операции) люпозные очаги почти полностью рассосались и остались лишь небольшие красные участки в нижней части щек (величиною с боб).

16. Склеродермия. Во всех четырех случаях склеродермии наступило улучшение процесса и в двух случаях очень большое. У девочки 12 лет со склеродермией левой верхней конечности (до плеча) уменьшилась ригидность кожи, угол разгибания руки в локте увеличился с 147 до 164 градусов. Объем руки увеличился. Кожа была подсажена на плечо.

17. Псориаз. Эффект пересадки кожи значительный, в одном из двух случаев через месяц все тело больного очистилось, впоследствии наступил частичный рецидив.

Больная М., 35 лет. Больна псориазом в течение 15 лет. На левом предплечье, ближе к локтевому сгибу, имеются 2 бляшки: первая 6 х 8 см, вторая 3,5 х 4 см. На правой руке имеется бляшка величиной 7 х 3,5 см; на правой ягодице 8 х 9 см. 16 марта 1938 г. на левом предплечье была произведена лечебная гомотрансплантация трупной кожи, консервированной на холоде в течение трех дней. После операции наступило интенсивное рассасывание бляшек, которое, однако, приостановилось через несколько недель, и поэтому 19 мая 1938 г. была произведена повторная пересадка трупной кожи, консервированной 6 суток. В результате наступило полное рассасывание обеих бляшек на левой руке. На правой руке и на ягодице бляшки значительно уменьшились в размере.

Спустя семь месяцев на левом предплечье снова появились два небольших узелка, которые, однако, не имеют тенденции прогрессировать.

18. Кожный рак. В двух случаях из трех подсадка кожи около раковой язвы не дала существенного успеха, в третьем дело шло о больной с двумя раковыми опухолями: губы и щеки. После удаления рака щеки и пересадки на дефект консервированной кожи началось, несомненно, улучшение рака губы: опухоль уменьшилась в объеме, движения губы стали более свободными, язва приобрела более ровное дно и стала покрываться хорошим эпидермисом; к сожалению, пересаженная кожа подверглась резкому некробиотическому процессу; когда она отторглась, операционный дефект быстро зажил и начался рецидив на губе: появилось вновь изъязвление.

19. Туберкулез гортани. Из шести случаев в трех несомненный и значительный успех при подсадке кожи на шею.

Больная Б. страдает 5 лет тяжелым туберкулезом легких, прогрессирующим, открытым; слева тотальный процесс, справа — занята половина легкого, большая каверна; кроме поражения легких, имеется туберкулез гортани — язвы на задней стенке гортани и голосовых связках; повторные кровохарканья. Сильная дисфагия, измучившая больную. 11 ноября 1937 г. я произвел ей пересадку консервированной кожи на шею в подчелюстной области. Через 3 суток дисфагия совершенно исчезла, и больная стала свободно есть. Боли не возвращаются вот уже 11 месяцев, больная стала бодрой, насколько позволяет ей состояние легких. Язвы начали быстро очищаться, гранулировать и эпителизироваться. Пересадки кожи несколько раз повторены на шее, а затем сделано несколько пересадок кожи на грудную клетку.

По заключению д-ра Кана (фтизиатра), который стал наблюдать ее с апреля 1938 г. после первой пересадки на грудную клетку, у больной температура снизилась и стала субфебрильной, состояние легких улучшилось; после второй пересадки кожи (на спине слева) уменьшилось на 3-й день количество хрипов, исчезла одышка, резко уменьшилось количество мокроты (с 300 см^3 до 30 см^3). РОЭ упала с 39 до 15, состояние белой крови улучшилось. Кровохарканье с ноября по настоящее время было 2 раза; больная поправилась на вид, прибавила в весе на 7 кило. Попутно отмечу, что у нее исчезли также явления дисменореи.

20. Язвы кишок. В случае язвы двенадцатиперстной кишки жестокие боли, мучившие больного несколько лет, сделали его очень истощенным инвалидом. После пересадки кожи на живот боли совершенно исчезли через 3 дня и не возвращаются вот уже 9 месяцев, больному расширена диета, он очень поправился, работоспособность его вернулась, и он поступил на службу.

Во втором случае также достигнут резкий лечебный эффект.

21. Язвы желудка. Блестящий клинический эффект получен при язве желудка.

Больной К., 36 лет, поступил 25 августа 1938 г. в 5-ю терапевтическую клинику (директор проф. И. М. Кранцфельд) по поводу внезапного профузного желудочного кровотечения. В первые дни после кровотечения клинически была диагностирована язва привратника или двенадцатиперстной кишки. Месяц спустя рентгеноскопически было установлено наличие препилорической язвы. Больной постоянно испытывал боль в области желудка, хотя и оставался на строгой диете.

Не останавливаясь на способах лечебных пересадок роговицы и слизистой оболочки, я кратко изложу только технику пересадки кожи. После обработки кожи антисептическими растворами (лучше всего 1%-ным спиртовым раствором бриллиантовой зелени) кожа донора вырезается с подкожной клетчаткой и сохраняется 6 дней, как выше указано. По удалении куска кожи у реципиента и по остановке кровотечения дефект закрывается кожей донора, причем с последней удаляется подкожно-жировая клетчатка. Трансплантат пришивается несколькими швами или удерживается перекидными швами. Величина трансплантата 20–30 см^2. Можно пользоваться несколькими маленькими кусками.

Поверх трансплантата кладется проволочная шина, покрываемая бинтом. Не следует класть повязку непосредственно на трансплантат. При наружных заболеваниях я пересаживаю кожу обычно вблизи области поражения, а при заболеваниях какого-нибудь внутреннего очага — на соответствующем сегменте или в соответствующей области Геда. Замечу, что эффект лечебных пересадок сказывается и в отдаленных от места пересадки отделах организма. Факт воздействия пересадки консервированной кожи на патологические процессы установлен в моем институте и при экспериментальном туберкулезе у кролика. Как правило, я пользуюсь настоящей пересадкой консервированных тканей, но возможна и другая форма — имплантация. Мною испробовано также впрыскивание эмульсий и различных экстрактов и соков из кожи — действие их кратковременное.

В настоящей статье и не имею возможности дать достаточно полную теорию действия пересаженных консервированных тканей на организм реципиента. Я полагаю, что кожа и другие ткани при хранении на холоде сохраняют свою жизнеспособность, что ясно из того, что, например, роговица, даже пересаженная гомопластически, дает стойкое приживление даже после 15–30-дневного хранения при +2–4 °С; сохраненная при указанной температуре, она способна давать культуру тканей. Более того, культуры тканей роговицы получаются и при охлаждении ее до –25 °С. Консервированная кожа, пересаженная аутопластически, хорошо приживает, а пересаженная гомопластически — живет в организме реципиента много месяцев. В сохраняемых на холоде тканях происходят такие процессы частичного отмирания их, которые ведут к образованию веществ, являющихся для тканей организма реципиента сильнейшим возбудителем его клеточных функций. Предполагая, согласно теории проф. Медведевой, что в клетках живого организма всегда происходит образование аутокатализаторов, регулирующих функции организма, я полагаю, что вещества, поступившие из трансплантата консервированной ткани в организм реципиента, чрезвычайно усиливают образование аутокатализаторов, которые являются необходимым фактором в процессе выздоровления организма. Значение возбуждающего действия продуктов некоторого «физиологического отмирания ткани», продуктов, появляющихся при некоторых повреждениях ткани или их дегенерации, выявляется в целом ряде патологических и биологических феноменов. Так, мы встречаемся с ними в проблеме лечения раздражением, в проблеме лечебного значения антиретикуло-эндотелиальной сыворотки акад. Богомольца, в учении о некрогормонах Каспари и о раневых гормонах Габерланда, в опытах лечения язв накладыванием на них кусков сальника по Бердичевскому, в опытах акад. Насонова, установившего необходимость легкой дегенерации трансплантата для возникновения индукции конечностей у амфибий и т. д.

Не углубляясь в разработку теории, я закончу мою статью указанием на то, что предложенный мною новый принцип лечения болезней, достаточно проверенный рядом других советских авторов, является во многих случаях, в которых другое лечение бессильно, могучим стимулом для выздоровления.

1 октября 1938 г. была произведена операция — гомотрансплантация трупной консервированной кожи под местной анестезией (1 см^3 0,5%-ного Sol. novocaini). С помощью кожного трепана Филатова — Марцинковского с диаметром коронки 12 мм произведена трепанация 10 дисков из кожи больного в подложечной области и вдоль левого подреберья. Диски отсепарованы ножницами и удалены.

Аналогичным образом с помощью 14-миллиметрового трепана взято 10 кружков трупной кожи, консервированной на холоде 14 суток (при температуре от +2 до +4 °С).

На третий день после операции болей уже не было, самочувствие больного значительно улучшилось. В дальнейшем у больного улучшился аппетит и, несмотря на погрешности в диете, боли не возобновлялись. С 10 ноября 1938 г. по настоящее время работает по своей профессии при вполне хорошем самочувствии.

22. Ишиас. Несколько случаев излечения упорного ишиаса после пересадки кожи наблюдал доктор Скосогоренко в Киеве, который демонстрировал одну больную на заседании в Академии наук УССР. Мною была произведена лечебная пересадка трупной консервированной кожи больной С., страдавшей упорным радикулитом и ишиасом. До операции больная не могла ходить. Пересадка была сделана в области выхода нервных корешков (нижние поясничные позвонки) слева и в области выхода левого седалищного нерва. Уже на следующий день уменьшилась боль, а на 4-й день больная ходила. Теперь, когда уже прошло около месяца после операции, состояние больной вполне удовлетворительное. Ходит самостоятельно, не хромая.

23. Лепра. Наблюдения только что начаты, отмечено заживление язв, а также исчезновение значительного числа лепром на радужке после подсадки кожи на висок. Эффект при лепре, несомненно, получен, но оценить степень его пока еще нельзя.

24. Фурункулез упорный и рецидивирующий, безуспешно подвергавшийся всевозможному лечению, прекратился после пересадки кожи и не рецидивирует уже 5 месяцев. Привожу краткое описание случая. Больной Г. в течение 17 лет беспрерывно страдал упорным хроническим фурункулезом, и в течение этого времени на нем безуспешно испытывали многочисленные и разнообразные способы медикаментозного лечения, физиотерапии, райц-терапии, рентген и т. д. К моменту лечебной пересадки кожи у больного на правой ягодице был карбункул диаметром 85 мм; на левой ягодице фурункул диаметром 55 мм. На кистях рук и обоих предплечьях было высыпание папулонекротических туберкулидов. Кроме того, у больного имелся резко болезненный двусторонний паховый аденит с увеличением желез до размеров голубиного яйца.

21 июня 1938 г. лечебная гомотрансплантация трупной кожи, консервированной на холоде в течение 11 суток. На правую половину живота, на 2–2,5 пальца книзу от реберной дуги пересажено 8 кружков трупной кожи диаметром 14 мм. Улучшение началось на следующий день. На 3-й день больной уже мог сидеть, карбункул резко уменьшился и достиг 10 мм в диаметре, фурункул — 8 мм. Аденит паховых желез прекратился совершенно. На 4-й день все явления прошли, и с тех пор рецидива нет. 20 октября и 21 октября 1938 г. больной был демонстрирован в офтальмологической и дерматологической секциях Единого медицинского общества в Одессе.

25. Бронхиальная астма. Блестящий успех получен при пересадке консервированной кожи на грудь в двух случаях упорной бронхиальной астмы. Припадки прекратились и не могли быть вызываемы привычными аллергенами (табачный дым, запах пригорелого масла).

Больной Н. страдает бронхиальной астмой более 15 лет. Аллергены: запах табачного дыма, жареного подсолнечного масла и холод. Осенью и зимой приступы повторяются через 3–4 дня и продолжаются по 3–4 часа. Весной приступы несколько реже и летом их совсем не бывает.

4 декабря 1938 г. мною была произведена операция — лечебная пересадка трупной кожи, консервированной на холоде в течение 5 суток. На кожу в области верхней грудины пересажено 6 кружков трупной кожи каждый диаметром 14 мм. Уже на 3-й день после операции больной безболезненно перенес длительное пребывание в сильно накуренной комнате. Дыхание, которое было у него затруднено даже в промежутках между приступами, стало значительно свободнее. В настоящее время и остальные аллергены (запах жареного масла и холод) почти не вызывают у него приступов удушья.

Все приведенные случаи в разное время были мною демонстрированы в офтальмологической, хирургической и дерматологической секциях Единого медицинского общества, на II Украинском съезде глазных врачей и в ряде других научных учреждений.

Изложенный выше материал с несомненностью убедил меня, что пересадка консервированных на холоде тканей — роговицы, слизистой оболочки, сосудистой оболочки и сетчатки, склеры, кожи — дает терапевтический эффект. Он проявляется то в форме просветления ткани (роговицы), то в форме рассасывания рубцов, то в виде восстановления упругости ткани (роговица, склеродермия), то в форме усиления регенерации (заживления язв). Я наблюдал эффект не только при гомопластической пересадке, но и при аутопластической и при гетеропластической пересадках. Пока я отдаю преимущество гомопластической пересадке.

К ВОПРОСУ О ЛЕЧЕБНОЙ ПЕРЕСАДКЕ ТКАНЕЙ[4]

В ряде статей, из которых одна помещена во «Врачебном деле» (№ 11, 1937 г.), я опубликовал новый метод лечения болезней, заключающийся в гомопластической пересадке пациенту той или иной ткани, консервированной при температуре от +2 до +4 °С в течение нескольких дней.

Основанием для применения этого метода послужил тот факт, что после пересадки роговицы бельмо вокруг трансплантата в некоторых случаях становится прозрачным. Я использовал это влияние трансплантата на окружающую почву и предложил в 1933 г. в случаях, когда операция пересадки роговицы кончается относительной неудачей — помутнением пересаженного кусочка роговицы, — производить срезание около помутневшего трансплантата поверхностных слоев роговицы и пересаживать на дефект кусочек переднего слоя роговицы, срезанного с глаза донора.

Ожидания мои оправдались, и мне удалось получить такой лечебной подсадкой просветление первого трансплантата. Опыт применения предложенной мною пересадки роговицы, взятой от трупных глаз, консервированных на холоду (температура от +2 до +4 °С), показал мне, что такая пересадка дает лучшие результаты, чем применение роговиц свежих глаз; кроме того, оказалось, что просветление бельм вокруг трансплантата происходит при пользовании консервированным материалом неизмеримо чаще. Так, за 2 года мой ассистент С. Л. Вельтер наблюдала положительные результаты в 17 случаях, тогда как раньше подобные случаи описывались в виде редкого казуса. Было очевидно, что при консервации в пересаженном материале сохраняется больше веществ, возбуждающих восстановительные реакции тканей роговицы реципиента и развивающихся в трансплантационном материале без потери им жизнеспособности.

Так как трансплантат роговицы мутнеет главным образом вследствие воспалительно-дегенеративного процесса, то я поставил себе задачей попытаться лечить воспалительные процессы роговицы путем частичной поверхностной пересадки роговицы. При этом я стал применять консервированный на холоду материал, взятый от трупных глаз. Лечебная пересадка роговицы дала результаты, превысившие все мои ожидания.

---

[4] Впервые опубликовано во «Врачебном деле», № 11–12, 1938.

В целом ряде различных форм негнойных кератитов (паренхиматозный кератит на почве врожденного люэса, герпетический кератит и др.) она давала быстрый и резкий эффект. Исходя из этих фактов, я стал применять пересадку консервированной (при +2 до +4°) в течение 5–7 дней кожи при различных заболеваниях и получил чрезвычайно ценный лечебный эффект.

Я предпринял также попытку пересадки сосудистой оболочки для внутриглазных заболеваний и слизистой оболочки губы и конъюнктивы. Отсылая интересующихся деталями наблюдений к приведенной ниже литературе, я в настоящей статье позволю себе дать краткий обзор данных, позволяющих наметить сферу применения лечебной тканевой пересадки в настоящий момент.

Замечу, что пока еще нет возможности подвергать материал статистической обработке ввиду его малочисленности.

Наряду с благоприятными результатами имелись, конечно, наблюдения с малым успехом, иногда и случаи без всякого эффекта. Тканевая лечебная пересадка имеет под собой прочные основания, однако пока она еще делает только первые свои шаги. Для разработки метода в практическом и теоретическом отношении в настоящее время особенно важны наблюдения над положительными эффектами его применения.

Я приведу только очень краткие сведения по этому вопросу; более подробное описание одной части случаев опубликовано, описание другой будет дано в ближайшем будущем.

Вот те патологические формы, при которых применялась лечебная тканевая пересадка[5].

1. В большинстве случаев **помутневший трансплантат** проясняется в значительной степени при частичной послойной пересадке, сделанной около него (Филатов).

2. **Паренхиматозный кератит** на почве врожденного люэса (восемь случаев) и такой же кератит неизвестной этиологии. Получен очень большой эффект от пересадки консервированной роговицы на периферии роговицы пациента: остановка процесса через 8–10 дней и значительное сокращение прогрессивного периода (Филатов).

Больная П., 18 лет. Паренхиматозный кератит. Обе роговицы мутны, как матовое стекло; глубокие сосуды; зрачков не видно. Зрение равно светоощущению. RW++++. Никогда по поводу сифилиса не лечилась. На левом глазу через 8 дней, а на правом на 10-й день после частичной послойной пересадки — резкое улучшение, уменьшение светобоязни, болей, инъекции, прояснение мути. Зрение левого глаза через 3 месяца — 0,25, правого через 3,5 месяца — 0,15. Впоследствии дальнейшее улучшение зрения.

Больной К., 22 лет. На левом глазу паренхиматозный кератит неизвестной этиологии, зрение — 0,04. На 7-й день после операции резкое улучшение воспалительных явлений, начало просветления роговицы; через месяц зрение –1,0. Эта острота зрения сохраняется уже в течение полутора лет.

3. **Герпетические кератиты** в ряде случаев давали быстрое улучшение от лечебной пересадки роговицы и в одном случае, где была применена пересадка консервированной кожи на висок.

4. **Розацеа-кератит.** Остановка процесса от лечебной пересадки роговицы в одном из двух случаев; то же и от пересадки консервированной кожи на висок (одно наблюдение).

---

[5] О лечебной пересадке тканей я делал доклад в различных секциях Единого медицинского общества, на туберкулезной конференции, во Всесоюзном институте экспериментальной медицины в Москве, в эндокринологическом институте в Москве, на сессиях Академии наук Украины и на II съезде глазных врачей Украины (в ноябре 1938 г.), причем демонстрировал значительное число больных (прим. авт.).

5. **Туберкулезные кератиты.** В ряде случаев остановка процесса и улучшение зрения наблюдались от лечебной пересадки роговицы и от пересадки консервированной кожи на висок (в трех случаях из трех).

В одном из нескольких случаев скрофулезного кератита наступило резкое улучшение от пересадки кожи на висок.

6. **Кератоконус.** После лечебной пересадки роговицы на периферии роговицы пациента — прояснение помутнений на вершине и улучшение формы роговицы со значительным улучшением зрения. Замечательно, что форма роговицы и зрение улучшились на другом глазу (два наблюдения).

7. **Трахоматозный паннус.** Улучшение наблюдалось от лечебной пересадки роговицы, а также от пересадки консервированной слизистой оболочки губы (и эпидермиса по Тиршу) около лимба (Филатов, Костенко).

Из моих личных наблюдений приведу в качестве примера следующий случай.

Трахома III, паннус средней силы, внутриглазные среды исследовать не удается. Операция пересадки слизистой оболочки губы трупа вокруг лимба (консервация 30 часов). Улучшение началось с 7-го дня. Через 3 месяца зрение поднялось до 0,07. Доктор Костенко недавно опубликовал в № 5 «Медичного журнала» 41 случай лечебной пересадки консервированной слизистой оболочки губы (гомо- и аутопластической) с ободряющими результатами, 12 случаев пересадки конъюнктивы [частью с успехом] и несколько случаев лечебной пересадки кожи тоже с успешным результатом).

8. **Туберкулезный хориоидит**. Резкое и стойкое (прослеженное более года) улучшение со значительным улучшением зрения при подсадке сосудистой и сетчатой оболочек на склеру, после отсепаровки конъюнктивы и образования нескольких отверстий в склере на обоих глазах больного (Филатов).

Улучшение процесса с повышением остроты зрения у больных с туберкулезным увеитом после подсадки консервированной кожи на висок (в трех из семи случаев, леченных кожной пересадкой).

9. **Пигментный ретинит**. В одном из трех случаев временный, но несомненный успех от подсадки сосудистой и сетчатой оболочек (Филатов). Успех в случае имплантации кусочка печени (консервированной) трупа под кожу живота.

10. **Миопический хориоретинит**. Несомненный успех с повышением зрения после подсадки кожи на висок (два случая).

11. **Волчанка лица**. Во всех пяти случаях применения лечебной пересадки кожи при волчанке лица отмечен положительный эффект, сказавшийся на уменьшении красноты, рассасывании узелков, заживлении язв. Особенно эффективно было влияние пересадки кожи около области поражения лица у больной Р. (Филатов).

Волчанка слизистой полости рта (нёба, десен) также поддалась благоприятному действию пересадки кожи (в подчелюстную область) в тех двух случаях, когда было применено это лечение.

В прениях по моему докладу на Областной туберкулезной конференции проф. Фельдман, доц. Шмульян и д-р Гольдштейн сообщили о своих совместных наблюдениях над лечением волчанки. У одного больного ребенка, у которого на лице были язвы, покрытые наслоениями импетигинозных корок, через месяц после пересадки кожи отмечено начало заживления язв и уплощения рубцов, которые становились мягче. После второй пересадки, произведенной через месяц после первой, язвы зажили совсем. Ребенок был скован, не мог повернуть головы, а сейчас совершенно свободно поворачивает голову.

У второй больной тоже была язвенная форма волчанки. Были большие язвы на щеках, на носу, инфильтраты на губах. Через две недели началось рассасывание инфильтратов и эпителизация язв, а через три месяца все явления прошли. При бугорковых формах волчанки (два случая) не было отмечено столь сильного эффекта — язвы зажили, но бугорки остались; при плоских формах эффекта не было.

Проф. Ланда указал на хорошие результаты от лечения люпозного процесса на слизистых оболочках; он отметил исчезновение люпозных узелков, иногда окончательное, а иногда временное, до отторжения пересаженной кожи.

12. **Туберкулезные язвы**. Блестящий успех от пересадки при язвах кисти руки (Филатов) у больного Р. Рецидива нет вот уже в течение года; на местах язв имеется несомненная регенерация кожи.

О благоприятном эффекте при язвах полости рта сообщил мне проф. Е. Ю. Крамаренко.

13. **Рубцы после ожогов**. В обоих случаях, в которых была применена пересадка консервированной кожи около области рубцевания, получилось значительное рассасывание рубцов. У больного С. кисть стала сгибаться так хорошо, что он через два месяца вернулся к своей профессии маляра и продолжает работать уже в течение года.

У больного с рубцами кисти после туберкулеза наступило лишь незначительное рассасывание. В прениях по моему докладу в Академии наук УССР 3 июля 1938 г. директор ортопедического института в Киеве Скосогоренко сообщил об очень благоприятном действии консервированной кожи на рубцы, которые размягчаются и рассасываются; дополнительные ортопедические мероприятия позволяют в значительной степени улучшать движение членов. Скосогоренко при дюпюитреновской контрактуре получил прекрасный эффект от пересадки кожи в комбинации с последующим ортопедическим вмешательством. Проф. Соколов успеха от одной пересадки при указанной контрактуре не получил.

Проф. Соколов в прениях на областной туберкулезной конференции указал, что все больные с рубцами после ожогов лица отмечали значительное расторможение стягивающих рубцов после пересадки кожи. Проф. Соколов добавлял, однако, в некоторых случаях лечение гальваногрязью. Один больной после ожога с рубцами кисти стал полностью трудоспособным. Привожу здесь письмо моего ассистента доц. Шмульяна, с которым мы вместе наблюдали случай лечения язвы и рубцов методом лечебной пересадки.

«11-летний мальчик У. 3 года тому назад попал под автобус. Образовалась рана, которая, по словам мальчика, зажила; вскоре, однако, в области коленной чашки образовалась язва, которая вот уже почти 2,5 года не заживает, несмотря на лечение. Область правого коленного сустава покрыта рубцами. Рубцовая площадь распространилась на дистальную часть бедра и проксимальную часть голени и занимала в длину 20 см, в ширину 18 см, охватывала сустав почти со всех сторон, оставляя на сгибательной стороне полоску нормальной кожи в 4 см ширины. В рубцовой области различались 3 зоны: 1) периферическая зона мягких, тонких, атрофичных (лучистых), более поверхностных рубцов; 2) более центральная зона толстых, глубоких, малоподвижных, частью сращенных келоидоподобных, самой причудливой формы рубцов; 3) в центре этой зоны в области надколенной чашки находилась язва продолговатой овальной формы 20 х 16 мм, рубцовая кожа по краю язвы была приподнята, уровень язвы был ниже уровня кожи на 1 мм. Дно покрыто кровянистыми корками,

при отдирании которых обнаруживается розовая поверхность без грануляций, со слизистым отделяемым. Рубцы ограничивают сгибание; пятка приводится к ягодице на 19,5 см (левой ноги на 4–5 см). 29 мая 1938 г. мною, по вашему предложению, сделана аутотрансплантация консервированной кожи. Пересадка лоскута произведена на внутренние части голени, на границе кожи и периферической зоны рубцов. Края образованного дефекта интермиттированы, трансплантат положен на дефект, так что он приблизительно на 2 мм подходит под интермиттированные края кожи почвы. Перекидные швы. Повязка. На 5-й день язва стала приобретать другой вид, края ее очистились, и появилась сизовато-розовая краевая полоска нарастающего эпителия. Раз начавшись, процесс не приостанавливался, и на 15-й день — 14 июня 1938 г. — язва вполне заэпителизировалась.

Рубцы второй зоны (келоидоподобные) в области, окружающей коленную чашку, приобрели другой вид: они начали становиться мягче, бледнее. Экскурсия сустава увеличилась. Пятка приближается к ягодице на 14,5–15 см. Уже 14 июня 1938 г. объем движений увеличился на 4,5–5 см. Еще через неделю отмечено дальнейшее улучшение».

14. **Язвы**. В моем случае язва голени почти вполне покрылась эпителием.

Гуммозная язва голени (нелеченный люэс) быстро стала эпителизироваться после пересадки кожи около нее и через 16 дней была близка к полному заживлению. В дальнейшем частота наблюдений была нарушена присоединенным специфическим лечением. Язва зажила окончательно тонким нежным рубцом.

Заживление трофических язв на голени наблюдал доц. Ю. Ю. Крамаренко (Киев). Проф. А. И. Мещанинов получил успех при язвах на культе после ампутации.

Д-р Скляник в прениях по моему докладу на туберкулезной конференции сообщил о следующих случаях:

1. Женщина, 64 лет, с тромбофлебитом левой голени и двумя язвами в области лодыжки, которые существовали 10 лет; язвы были покрыты грязными некротическими грануляциями. Через несколько дней после пересадки кожи около язв грануляции стали хорошими, розовыми, и через 41 день обе язвы зажили.

2. Больной, 75 лет, с тромбофлебитом голени и язвой, существующей много лет, леченный всевозможными способами. После пересадки кожи — через 2 месяца полное заживление язвы.

3. Больной, 36 лет, с каллезной язвой на пятке после травмы. Через 30 дней после пересадки кожи полное заживление.

4. Женщина, 30 лет. Язва после травмы; бесплодное лечение разными способами в течение нескольких месяцев. После пересадки кожи около язвы заживление в течение 29 дней.

5. Трофическая язва после ампутации пальца на левой ступне у мальчика 13 лет; безуспешное лечение разными методами, в том числе во Леру и Бердичевскому. После пересадки язва уменьшилась наполовину. От повторной операции больной отказался.

Проф. Соколов сообщил о шести очень тяжелых случаях язв, в которых пересадка кожи дала необычайный эффект при наличии, однако, рецидивов. О благоприятном эффекте сообщает также и проф. Баринштейн.

Проф. Ланда сообщил о двух случаях благоприятного эффекта от пересадки кожи при язвах.

15. **Красная волчанка**. Из двух случаев в одном наступило значительное улучшение; процесс на лице и груди прошел после пересадки кожи через 3 месяца.

16. **Склеродермия**. Во всех 4 случаях склеродермии, бывших под моим наблюдением, наступило улучшение процесса, в двух — очень большое.

У девочки Д. со склеродермией левой верхней конечности (до плеча) уменьшилась ригидность кожи, угол разгибания руки в локте увеличился с 147 до 164 градусов. Объем руки увеличился. Кожа была подсажена на плечо.

У больной П. склеродермия занимала наружную половину плеча, вокруг главного фокуса рассеяно много мелких очажков дегенерации; кожа плотная, не берется в складку, движения руки несвободны. После пересадки кожи около области поражения уже через 2 недели заметно уменьшение ригидности кожи, исчезновение части очажков и улучшение цвета ее. Через 3 месяца очажки вокруг главного фокуса исчезли; большой участок на плече стал меньше, цвет его, особенно в центре, близок к нормальному; на периферии пергаментный оттенок сохранился; пораженную кожу можно ухватить в складку; движения руки, по словам больной, стали еще свободнее; больная, у которой процесс склеродермии медленно, но неизменно прогрессировал, очень довольна результатами операции и охотно идет на повторную пересадку.

Проф. Ланда в прениях на туберкулезной конференции сообщил о двух случаях благоприятного влияния пересадки кожи при склеродермии. В одном из них после пересадки начали хорошо двигаться пальцы и уменьшилась ригидность кожи; у другой больной появились менструации, которые отсутствовали 9 месяцев.

17. **Псориаз**. Я наблюдал два случая применения пересадки консервированной кожи. В одном из них при универсальном псориазе непосредственный успех был получен только в областях кожи, близких к местам пересадки. Но через месяц почти все тело больного очистилось. Измученный долголетней болезнью, больной был очень доволен результатами пересадки; позднее у него наступил частичный рецидив.

Во втором случае при псориазе на предплечье наступило значительное улучшение, которое еще продолжается.

Проф. Панда в прениях по моему докладу сообщил о двух случаях псориаза; в одном наступило улучшение, во втором после двух подсадок все явления исчезли.

18. **Кожный рак**. В одном из трех случаев подсадки кожи около области рака носа было получено лишь ничтожное кратковременное улучшение. В другом случае, при раке века, двукратная подсадка кожи дала несомненно временное уменьшение толщины опухоли, причем изъязвленная часть опухоли приобрела более ровный вид и начала покрываться эпидермисом; больной еще продолжает находиться под наблюдением. В третьем случае дело шло о больной с двумя раковыми опухолями: губы и щеки[6].

19. При рентгеновском **дерматите, комбинированном с раком**, было констатировано временное усиление эпителизации (два случая). При генерализованном нейродермите эффекта не было.

Не отмечено успеха при катаракте (один случай) и при тяжелом блефарите (один случай).

20. **Туберкулез гортани**. Из семи случаев в трех заметного улучшения при подсадке консервированной кожи (на шее, в подчелюстной области) не отмечено. В четырех других оно, несомненно, было. У больного М. исчезла дисфагия и улучшился голос.

---

[6] Описание этого случая см. в предыдущей статье (§ 18). — *Ред.*

21. **Язвы кишок**. В двух случаях язвы двенадцатиперстной кишки, оперированных мною (пересадка кожи на живот в области, где проецировалась боль), наступило резкое улучшение.

Первый случай (любезно предоставленный мне проф. Кранцфельдом) был осложнен эмфиземой, поражением почек. Уже на 4-й день боли совершенно исчезли. Больной неоднократно нарушал диету, но боли не возвращались. Наблюдение было непродолжительным — больной умер через 6 недель. На вскрытии у него был обнаружен рак печени, не распознанный при жизни.

Во втором случае (любезно предоставленном мне проф. Маршалковичем) имелись жестокие боли, мучившие больного несколько лет; больной стал очень истощенным инвалидом. После пересадки кожи на живот уже через 3 дня боли совершенно исчезли и не возвращаются вот уже 8 месяцев; больному расширена диета, он очень поправился, работоспособность его вернулась, и он опять поступил на службу.

У третьего больного была язва тощей кишки с сильными болями и значительным истощением, возникшая после операции гастроэнтеростомии. Через 3 дня после подсадки кожи на живот исчезли боли, которые не возвращались в течение 8 недель до случайной смерти больного. На вскрытии прободение язвы не обнаружено.

22. **Язва желудка**. В прениях по моему докладу в Академии наук УССР в июле 1938 г. доц. Ю. Ю. Крамаренко сообщил о случае тяжелой язвы желудка, леченной пересадкой кожи на живот. Боли почти совершенно прошли, больной значительно поправился.

23. **Ишиас**. На том же заседании Скосогоренко демонстрировал больную, которая страдала упорной невралгией седалищного нерва и совершенно поправилась после подсадки кожи на область поясницы.

24. **Лепра**. Наблюдения только что начаты. Отмечено улучшение язв, но определенной оценки эффекта сделать еще нельзя. Лепромы на радужке значительно рассосались.

25. **Фурункулез**. Больному Г. с папулонекротическим туберкулидом и рецидивирующим упорным фурункулезом (за 17 лет болезни только два раза были перерывы по 3 месяца) была произведена пересадка консервированной трупной кожи, и вот уже в течение 5 месяцев нет рецидива, а те фурункулы, которые были, исчезли в 4 дня вместо 1–1,5 месяцев, как это бывало обычно раньше. Значительная часть туберкулидов рассосалась. Для иллюстрации тяжести случая привожу краткую выписку из предыдущей истории болезни.

Больной с 1921 г. папулонекротическим туберкулидом и упорным рецидивирующим фурункулезом. Лечился аутовакциной, внутримышечными впрыскиваниями скипидара, лактотерапией, аутогемотерапией, инъекциями карболки, облучением кварцевой лампой, гомеопатическими дозами sulfur jodati, инсулином, сальварсаном, рентгеном (был кратковременный эффект); был в Мацесте — лечение эффекта не дало; применялись также вдувания кислорода под кожу, туберкулинотерапия, внутривенные инъекции кальция и брома. Море и кварцевые облучения действовали благотворно, но от фурункулеза они больного не избавляли.

26. В двух случаях **бронхиальной астмы** припадки прекратились и не вызываются привычными аллергенами (4-недельное наблюдение).

Итак, изложенный выше материал с несомненностью показывает, что пересадка сохраненных на холоду тканей — роговицы, слизистой оболочки,

кожи, сосудистой оболочки (с сетчаткой) — дает терапевтический эффект. Он проявляется то в форме просветления ткани, то в форме рассасывания рубцов, то в виде восстановления упругости (роговица), то в форме усиления регенерации (заживление язв). Эффект наблюдается (при применении кожи и слизистых оболочек) не только при гомопластической пересадке, но и при аутопластической пересадке упомянутых тканей. Ввиду малочисленности материала я пока не могу высказаться определенно, влияет ли аутопластическая пересадка так же сильно, как гомопластическая. Если бы оказалось, что аутопластическая пересадка дает такой же эффект, как и гомопластическая, то, конечно, весь метод значительно выиграл бы в своей простоте. Пока что гомопластическая пересадка сопряжена с ответственной задачей — исключением у донора (труп или другой пациент) сифилиса и других инфекций. Я наблюдал эффект и при применении гетеропластической пересадки кожи (консервированной) .

***

Методика взятия кожи у трупа. Кожа двукратно обмывается мыльным спиртом; после мыльного спирта осушается насухо; двукратно обмывается раствором цианистой ртути 1:2000 или водным раствором бриллиантовой зелени 1:1000 (в последнее время вместо водного раствора бриллиантовой зелени применяется баккалин).

Применение 1%-ного спиртового раствора бриллиантовой зелени в условиях морга неудобно. Вместо баккалина возможно применение и другого дезинфицирующего вещества. Кожа берется из области живота между мечевидным отростком и пупком; лоскут кожи 3–4 раза обильно обмывается свежим водным раствором бриллиантовой зелени 1:1000, помещается в стерильную банку и ставится на лед в ледник.

Как правило, я до сих пор пересаживал кожу (и другие ткани) поблизости от области поражения. Я исходил при этом из того факта, что улучшение процесса начинается обычно вблизи от посаженной кожи; несомненно, однако, что если и есть преимущественное местное действие пересадки кожи (и других тканей), то во всяком случае имеется действие трансплантата и через организм: так, лечебная пересадка роговицы повлияла в случае кератоконуса на роговицу другого глаза, подсадка кожи влияет на процессы в гортани, в желудке, в кишках. При поражении внутренних органов я иногда придерживался при пересадке гедовских зон. Но иногда действие пересадки сказывается за пределами их; так, у некоторых женщин при пересадке на шею или живот в верхней его части был отмечен эффект со стороны женской половой сферы.

У больной Б. исчезла дисменоррея, у больной Е., 49 лет, у которой уже 9 месяцев не было регулярных, последние после пересадки кожи появились уже 3 раза.

Действие на отдаленные отделы организма можно себе представить либо в форме воздействия трансплантата на область поражения (через кровь или, может быть, через нервную систему), либо в форме возбуждения функций кожи, что в свою очередь влияет и на ткани в области патологического процесса.

Факт воздействия пересадки консервированной кожи на патологические процессы установлен в заведуемом мною институте (Глейберманом и Баженовой) и при экспериментальном туберкулезе у кролика.

Как правило, я пользуюсь настоящей пересадкой консервированных тканей. Но вполне возможна и другая форма — имплантация, которую я применил в 1928 г., зашив глаза зародышей под кожу бедра, с целью вызвать просветление трансплантата. Для процессов в роговице местной имплантацией начал пользоваться с успехом старший сотрудник заведуемого мною института д-р Копп (Запорожье, опорный пункт института), а для сосудистого тракта и я (сосудистая оболочка под конъюнктиву), для кожи — проф. Соколов и мой ассистент доц. Л. П. Шмульян.

Что касается техники пересадки кожи, то она имеет в моей практике три разновидности:

1) по вырезании у пациента куска кожи (5 x 5 см) на дефект переносится такой же величины кусок консервированной кожи по Вольфе-Краузе и удерживается перекидными швами;

2) трепаном диаметром 12 мм иссекается несколько (4–10) кусков кожи у пациента; на дефекты кладутся куски кожи, иссеченные трепаном диаметром 14 мм;

3) иссекается (по совету Ю. Ю. Крамаренко) кусок кожи в форме узкого овала; кожа по краям дефекта отсепаровывается; по растягивании края раны на дефект кладется овальный кусок кожи донора так, чтобы края этого куска кожи были прикрыты краями подсепарованной кожи; швов не нужно. Непременное условие при всех этих разновидностях пересадки — ни в каком случае не накладывать повязки; трансплантаты покрывают шиной, поверх которой кладется бинт; ежедневно — смазывание области операции бриллиантовой зеленью 1:100 (спиртовой раствор).

Быть может, впоследствии будет возможно пользоваться впрыскиванием эмульсий (я два раза пробовал этот способ) различных экстрактов или выдавленного сока кожи (что дало мне в эксперименте некоторый успех).

* * *

Естественно задать вопрос, как я себе представляю теорию действия пересадки консервированной кожи?

Безусловно, время для точной теории еще не настало.

Приведенные выше материалы показывают, что консервированные на холоду разнообразные ткани (роговица, кожа, слизистая, сосудистая оболочки) оказывают при гомопластической, а также аутопластической пересадке сильнейшее действие на организм реципиента, проявляющееся для клинициста в форме терапевтического эффекта.

Бросается в глаза, что круг патологических процессов, поддающихся действию пересаженной ткани, уже и теперь очень широк. Так, при воспалениях (туберкулезных, сифилитических, герпетических и т. д.) затихает воспаление; при потере эластичности (например, при склеродермии, при кератоконусе) восстанавливается эластичность; при язвах происходит заживление; при потере прозрачности (бельмо после язв роговицы) восстанавливается прозрачность. По-видимому, пересаженная ткань приносит с собой какие-то вещества, которые образовались и накопились в ней, а эти вещества влияют возбуждающим образом на клетки реципиента, что и ведет к урегулированию биохимических процессов в них. При распаде клеток образуются, как известно, вещества (протеозы), которые стимулируют жизненные реакции клеток (питание, рост, размножение, регенерацию).

«Продукты тканевого распада действуют, — пишет акад. А.А. Богомолец, — подобно аутокатализаторам (Медведева). Габерландт обнаружил эти стимулирующие вещества при распаде травмированных тканей; под их влиянием ускоряется процесс заживления ран (он назвал их раневыми гормонами). Каспари отметил их образование при начальных стадиях разложения мертвой ткани («некрогормоны»). При хранении ткани на холоду она, я это подчеркиваю, остается живой: так, роговица даже и через 15 дней хранения дает культуру тканей и способна к прозрачному приживлению. Весьма вероятно, что тот процесс образования аутокатализаторов, который, по теории Медведевой, имеет всегда место во всякой живущей клетке, здесь, при голодании и при недостатке кислорода, усиливается. Происходит смерть ткани (она жива, в ней даже происходит на холоду, как показал мой ученик Пупенко, размножение клеток) — в ней усиливается физиологический процесс «отмирания» ее протоплазмы с образованием катализаторов и их накопление. Влияют ли они, всасываясь из трансплантата, прямо возбуждая в клетках реципиента регенеративные реакции, или же возбуждают в них образование аутокатализаторов — пока сказать трудно; нельзя ничего определенного сказать также и о роли в процессе выздоровления нервной системы. Несомненно, что о строгой специфичности влияния трансплантата говорить не приходится: кусочек роговицы, посаженный при acne rosacea роговицы, влияет не только на роговицу, но иногда и на кожу лица; кусок кожи, посаженный на висок, влияет на сосудистую оболочку; кусок кожи, посаженный в область дефекта кожи, вызывает появление менструаций и т. п. Эти данные находят свою аналогию в опытах Ромейса, который получил омоложение старых крыс, пересаживая им кусочки печени (а не половых желез) молодых (по Богомольцу)».

Но, конечно, преимущественная специфичность влияния трансплантата пока не может быть исключена.

Говоря о запасе аутокатализаторов, поступающих из трансплантата в организм реципиента, я не могу не придавать значения также и самому факту приживления трансплантата, которое даже и при гомопластике может быть длительным (я наблюдаю случай, в котором пересаженная гомопластически кожа сохраняет свой вид вот уже более года), и взаимодействию его с организмом реципиента. В этом пункте есть точки сближения с экспериментально-биологическими фактами из области органообразования и индукции роста органов.

Быть может, возможно некоторое сближение с моими данными о влиянии трансплантации консервированных тканей данных Бердичевского относительно благоприятного действия кусков тканей (главным образом сальника), накладываемых на язвы. К этой же проблеме относятся и недавно опубликованные эксперименты Дюэля, наблюдавшего ускорение регенерации нервов при оставлении кусков нервов. Попытки пересаживать эпидермис, предварительно сохраненный на холоду, с пластическими (не лечебными) целями делал Венчер еще в 1894 г., но прекратил их под влиянием отрицательной критики Маршана. Теоретически очень много общего имеет с моими данными также и лечебное действие антиретикулоэндотелиальной сыворотки А. А. Богомольца.

Наконец, я должен также упомянуть о работе акад. Н. В. Насонова. Индуцируя при помощи гомопластических пересадок кусков кожи, хряща или кишки вырастание лапки у аксолотля, он нашел, что в случаях невырастания лапки трансплантат приживал идеально; в случаях же, когда лапка начинала вырастать, пересаженный кусок оказывался в состоянии легкой дегенерации.

* * *

Я не имею возможности в настоящей статье дать обзор и анализ всех тех фактов, которые могут быть найдены в литературе по поводу влияния трансплантата на организм реципиента. Я надеюсь сделать это в будущем. Пока я имею в виду привлечь к этой проблеме в первую очередь клиницистов разных специальностей, предлагая им определенную практическую методику для лечения ряда заболеваний; но, конечно, необходимо, чтобы к клинике присоединилась и экспериментальная разработка проблемы.

В заключение я считаю необходимым подчеркнуть следующее:

1) самым существенным в моем предложении является сохранение тканей, подлежащих пересадке, в течение нескольких часов или дней; холод (2–4 °С выше нуля) есть условие для остановки распада ткани и сохранения ее жизни;

2) пересадка ткани есть удобный, но, может быть, не единственный метод использования тех стимулирующих свойств, которые приобретает ткань при хранении (возможны имплантация, введение эмульсий, что уже применялось мною, выжатых соков, экстрактов и т. д.);

3) возможна как гомо-, так и аутопластическая лечебная пересадка сохраненных тканей; гетеропластика сохраненных тканей также дает лечебный эффект, но изучение этого вопроса только еще начато нами.

ЛЕЧЕБНАЯ ТКАНЕВАЯ ПЕРЕСАДКА ПРИ ВНУТРИГЛАЗНЫХ ЗАБОЛЕВАНИЯХ[7]

В своей работе «От оптической пересадки роговицы к лечебной тканевой пересадке» автор упоминает о полезном эффекте тканевой пересадки при пигментном ретините и туберкулезном хориоидите. В настоящей работе автор подробнее останавливается на этом вопросе.

Техника операции подсадки сосудистой и сетчатой оболочек при указанных заболеваниях следующая: надрез конъюнктивы глаза в верхненаружном квадранте на 8–9 мм от лимба. Конъюнктива отсепаровывается в виде фартушка. Трепаном ФМ-Ш диаметром 2 мм склера на 8 мм от лимба трепанируется в 4–6 местах без повреждения сосудистой. На эти отверстия накладываются куски сосудистой и сетчатки, взятые от трупного глаза, консервированного при температуре 2–3 °С на протяжении 40–70 часов.

Куски фиксируются двумя швами и прикрываются конъюнктивальным фартушком, который пришивается четырьмя швами.

Автор приводит случай пигментного ретинита и туберкулезного увеита. В случае пигментного ретинита (больной Б.) зрение после операции повысилось с движения руки у лица до 0,03, поле зрения значительно расширилось. Срок наблюдения 2,5 месяца. В послеоперационном течении отмечался поздний (к концу 7-й недели) увеит, продолжавшийся около месяца.

В случае туберкулезного увеита (больной С.) острота зрения после операции на левом глазу повысилась с 0,05 до 0,3, а на правом глазу начавшееся вследствие обострения процесса падение визуса (с 0,55 до 0,25) после операции подсадки восстановилось до 0,55. Автор считает, что эффект операции в обоих случаях несомненный. Подлежит проверке лишь его стойкость. Метод подсадки может приобрести ценность при туберкулезе глаза. Подлежит анализу вопрос о специфичности действия пересаживаемой ткани.

Автором начаты пересадки консервированной на холоду слизистой трупа (с губы и глазного яблока) при трахоме и весеннем катаре не с пластической, а с лечебной целью.

---

[7] Впервые опубликовано в сб. «Научные материалы Украины, ин-та эксперим. офтальмологии», 1938, стр. 16.

ЛЕЧЕБНАЯ ПЕРЕСАДКА КОНСЕРВИРОВАННОЙ КОЖИ ПРИ ГЛАЗНЫХ ЗАБОЛЕВАНИЯХ[8]

(Предварительное сообщение)

Исходя из результатов лечебной пересадки роговицы и расширив область применения этого метода, мы приступили к лечению различных заболеваний пересадкой консервированных на холоде тканей. Разработка этого вопроса была начата с лечебной пересадки трупной консервированной кожи при разных кожных заболеваниях (волчанке, склеродермии, псориазе, гипертрофических рубцах, трофической язве голени, пемфигусе и др.).

При лечении кожного туберкулеза было одновременно отмечено благоприятное влияние пересаженной кожи на поражения слизистой оболочки носа и рта, существовавшие одновременно с кожным заболеванием. Это позволило нам применить лечебную пересадку консервированной кожи при туберкулезе гортани с хорошим эффектом (Научные материалы Украинского института экспериментальной офтальмологии, № 1).

Возможность воздействия пересаженной кожи на органы и ткани, находящиеся вдали от места пересадки, обосновала нам применение лечебной пересадки консервированной кожи при различных заболеваниях глаза.

Этот метод был применен при туберкулезных кератосклеритах, увеитах, симпатической офтальмии, катаракте, глаукоме, пигментном ретините, атрофии зрительного нерва, retinitis exudativa externa coatsa и др.

Успех от лечебной пересадки кожи в некоторых случаях превзошел все ожидания. Приведем выдержки из истории болезни отдельных случаев.

Больная Е., 44 лет (ист. бол. № 463). Диагноз: O. Д. Keratosclerit is et uveitis tbc. O. S. Keratitis marginalis tbc.

Состояние правого глаза до операции: светобоязнь, слезотечение, блефароспазм, перикорнеальная инъекция. В роговице — диффузная муть, располагающаяся в глубоких слоях и занимающая 2/3 ее площади. Сосуды в значительном количестве находятся в средних и задних слоях роговицы. В передней камере желтоватого цвета экссудат. Неясно виден рисунок радужки, зрачковый ее край припаян к капсуле хрусталика. Реация Вассер-

[8] Впервые опубликовано в сб. «Научные материалы Укр. ин-та эксперим. офтальмологии», 1938, стр. 34–37 (совместно с И. Г. Ершкович).

мана отрицательна, реакция Пирке слабо положительна. Зрение равно счету пальцев на метра.

19 декабря 1937 г. — пересадка консервированной трупной кожи на правую височную область. Консервация 4 суток. Пересажены три диска кожи, которые были иссечены трепаном диаметром 15 мм.

Со второго дня после операции было отмечено уменьшение светобоязни и перикорнеальной инъекции.

На 4-й день началось рассасывание экссудата, зрение повысилось до 0,25.

Через месяц — незначительная перикорнеальная инъекция, экссудат и муть в роговице резко уменьшились, сосудов стало значительно меньше, задние синехии оставались без изменения, острота зрения = 0,6.

Через 4,5 месяца — глаз спокоен. Зрение по-прежнему = 0,6.

Больная Б., 27 лет (ист. бол. № 505). Диагноз: Kerato scleritis tbc. Заболела 3,5 года тому назад.

Состояние правого глаза до операции: склера вокруг лимба растянута, истончена, серо-аспидного цвета. Лимб сглажен. Роговица диффузно мутна на всем протяжении. Помутнение располагается в средних и глубоких слоях роговицы, наиболее интенсивно выражено в центре; имеется много глубоких и поверхностных сосудов. Передняя камера — глубокая. Через периферию роговицы неясно виден рисунок радужки. Зрачка не видно. Острота зрения = движению руки у лица при правильной проекции света. Реакция Вассермана отрицательна, реакция Манту слабоположительная. Левый глаз: склера в верхней части аспидного цвета, лимб сглажен; имеются остатки задних синехий. Зрение = 1,0.

1 февраля 1938 г. Пересадка трупной консервированной кожи на правый висок. Консервация 10,5 суток. Пересажены три диска кожи диаметром 15 мм. На 3-й день после операции в правом глазу на щелевой лампе отмечается уменьшение мути; на 11-й день зрение повысилось до 0,01. На 16-й день — роговица просветлела на всем протяжении, видны радужка и зрачок, область которого затянута серой пленкой, зрение = 0,02. Через 2 месяца зрение достигло 0,04.

4 апреля произведена вторичная пересадка трупной консервированной кожи на правый висок (три диска диаметром 15 мм). Консервация — 12 суток. На 4-й день после второй операции роговица значительно просветлела на всем протяжении. Зрение повысилось до 0,08. Через 3 недели зрение достигает 0,3. Зрачковый край радужки соответственно 1–2 часам свободен от сращений. В дальнейшем зрение колебалось в пределах 0,1–0,2. Срок наблюдения — 3 месяца.

Больная М., 31 года (ист. бол. № 595). Диагноз: Kerato uveitis tbc. oc. ptr. Заболевание началось в ноябре 1937 г. Туберкулинотерапия не проводилась.

Состояние правого глаза до операции: перикорнеальная инъекция. Роговица мутна на всем протяжении, особенно интенсивно в верхневнутреннем квадранте. Помутнение занимает глубокие слои роговицы. Много поверхностных и глубоких сосудов, на задней поверхности роговицы значительное число мелких и отдельные крупные преципитаты. Радужка атрофична. В области зрачка — плотная серовато-желтая пленка (occlusio et seclusio pupillae). Зрение = 0,01.

Состояние левого глаза до операции: перикорнеальная инъекция средней степени, роговица мутна почти по всей площади, причем помутнение располагается в глубоких слоях роговицы. На задней поверхности роговицы много мелких и несколько крупных преципитатов. По краю зрачка расположены отдельные глыбы пигмента. Реакция зрачка удовлетворительная. На передней капсуле хрусталика — отложения пигмента. Рефлекс с глазного дна сохранен, но деталей дна не видно. Зрение = 0,15, с коррекцией астигматизма (–5,0 D cyl. ось вертик.) = 0,55. Реакция Вассермана отрицательна. Реакция Пирке слабо положительна.

10 апреля 1938 г. Двусторонняя лечебная пересадка трупной консервированной кожи на височную область. Пересажено по 3 диска кожи диаметром в 15 мм с каждой стороны. Срок консервации — 9 суток.

На 5-й день после операции на правом глазу помутнение роговицы уменьшилось, крупные преципитаты стали менее интенсивными. Зрение = 0,03. На 7-й день правый глаз заметно успокоился, зрение = 0,05. Левый глаз: роговица просветлела на всем протяжении, преципитаты уменьшились в числе. Зрение = 0,25, с коррекцией = 0,65.

мая на правом глазу снова появилась перикорнеальная инъекция. Зрение упало до 0,02–0,03.

4 мая с целью усиления эффекта сделана повторно лечебная пересадка трупной консервированной кожи на правый висок (срок консервации — 12 суток). На 4-й день после второй операции правый глаз успокоился. Муть роговицы уменьшилась. Зрение = 0,04–0,05. На левом глазу роговица значительно просветлела, уменьшились преципитаты, пигмент по краю зрачка и на передней капсуле хрусталика частично рассосался. Впервые удалось осмотреть глазное дно, которое оказалось нормальным. Зрение = 0,4, с коррекцией = 0,8.

Через 1,5 месяца после операции состояние то же. Зрение правого глаза = 0,06, левого глаза = 0,45, с коррекцией = 0,8–0,85.

Кроме приведенных случаев, лечебная пересадка консервированной кожи была применена с успехом при туберкулезных хориоидитах; с временным успехом — при симпатической офтальмии, атрофии зрительного нерва, пигментном ретините, retinitis exudativa externa coats, глаукоме; без эффекта — при старческой катаракте.

Материал по лечебной пересадке консервированной кожи при заболеваниях глаза, которым мы располагаем в настоящее время, еще недостаточен для того, чтобы сделать определенные выводы. Настоящая статья носит характер предварительного сообщения, в котором с несомненностью отмечается факт благотворного влияния пересадки консервированной кожи на течение патологических процессов в самом глазу.

ПЕРЕСАДКА ТРУПНОЙ КОНСЕРВИРОВАННОЙ КОЖИ ПРИ БЛИЗОРУКОСТИ[9]

(Предварительное сообщение)

В данном номере научных материалов института имеется сообщение об успешном лечении пересадкой трупной консервированной кожи некоторых заболеваний глаз (проф. В. П. Филатов и ст. научн. сотр. И. Г. Ершкович). Этот метод лечения нашел себе применение и при высокой близорукости. Ввиду интереса сделанных нами наблюдений мы считаем возможным поделиться ими.

Приводим краткое содержание историй болезни.

Больной В. (ист. бол. № 604). O. D. Keratitis tbc. O. S. Myopia gravis.

На глазном дне большая задняя стафилома и центральный хориоретинит. Скиаскопически — Myopia 24,0 D. Зрение = счету пальцев у лица, с коррекцией = 16,0 D = 0,01, эксцентрически. Глаз отклонен кнаружи; по словам больного, не видит с детства.

22 апреля операция — лечебная пересадка трупной консервированной кожи (консервация 5 дней) на область виска. На 14-й день на левом глазу констатировано улучшение зрения до 0,04.

В настоящее время, т. е. через 2 месяца, зрение на этом глазу поднялось до 0,08, с коррекцией = 14,0 0.

Больная Г. (ист. бол. № 679). O. U. Myopia gravis. Chorioretinitis myopica. Глазное дно — миопический конус с темпоральной стороны, в желтом пятне наряду со старыми хориоидальными очагами несколько небольших свежих кровоизлияний.

O. D. зрение с –16,0 D = 0,176; O. S. зрение с –16,0 D = 0,368 (исследовано по таблицам Холиной).

11 мая 1938 г. операция — лечебная пересадка трупной консервированной кожи (консервация 4 суток).

На 3-й день зрение: O. D. с –16,0 D = 0,336; O. S. с –16,0 D = 0,368.

Через 14 дней после операции: зрение O. D с –16,0 D = 0,368; O. S с –16,0 D = 0,6.

В обоих случаях миопического хориоретинита мы, несомненно, получили эффект от пересадки трупной консервированной кожи в смысле повышения зрения.

---

[9] Впервые опубликовано в сб. «Научные материалы Укр. ин-та эксперим. офтальмологии», 1938, стр. 39–40 (совместно с С. Л. Вельтер).

ЛЕЧЕБНАЯ ПЕРЕСАДКА РОГОВИЦЫ ПРИ КЕРАТОКОНУСЕ[10]

Мысль применить лечебную пересадку роговицы при кератоконусе возникла у нас в связи с пересадкой кожи при склеродермии. Резкое повышение эластических свойств кожи при этом заболевании в результате лечебной пересадки кожи позволило предположить, что лечебной пересадкой роговицы можно повысить эластические свойства роговицы.

Результаты, полученные нами, превзошли все ожидания. Вот короткие истории болезни двух таких больных.

Больная О. (ист. бол. № 558).

Кератоконус на обоих глазах, резче выраженный на правом. Правый глаз заболел 18 лет тому назад, левый 4–5 лет. Вершины конусов мутны, у основания их имеется по пигментному кольцу. На хрусталиках частичные помутнения на периферии. В остальном глаза нормальны. Зрение на правом глазу = счету пальцев на 20 см, с коррекцией –20,0 D = 0,02 (при прищуривании). Астигматизм по Жавалю измерить не удается, так как фигурки резко искажены. Читать этим глазом не может даже самого крупного шрифта.

Зрение левого глаза = 0,06, с коррекцией –4,0 D concav sph. 6,0 D cyl. concav ось 103 = 0,25.

Астигматизм обратного типа по Жавалю –3,0 D (при прищуривании). Читает шрифт № 4.

25 марта 1938 г. произведена частичная несквозная пересадка кусочка консервированной трупной роговицы (консервация 69 часов) на периферии у лимба между 12 и 2 часами.

Уже на 9-й день на оперированном глазу можно было констатировать уменьшение мути на вершине конуса, муть эта постепенно убывала и в настоящее время видна лишь очень нежная вертикальная исчерченность в средних слоях. На Жавале удается уже получить изображение фигурок на роговице, но прямоугольник еще несколько изломан. Зрение с 0,02 поднялось до 0,2 (при прищуривании), при этом больная перестала принимать коррекцию. На расстоянии 10 см читает шрифт № 5 таблиц Мюллера. С 13-го дня после операции начала уменьшаться муть на левом глазу и в настоящее время от нее остались едва уловимые следы. Зрение поднялось до 0,8 с коррекцией –6,0 D cyl. concav ось 10° (при прищуривании), читает шрифт № 1.

Больной Г. (ист. бол. № 608).

Кератоконус обоих глаз, резче выраженный на левом. На правом глазу на вершине конуса небольшая муть в средних слоях; на левом — вершина конуса резко мутна, площадь мути занимает 4–5 мм.

---

[10] Впервые опубликовано в сб. «Научные материалы Укр. ин-та эксперим. офтальмологии», 1938, стр. 43–44 (совместно с С. Л. Вельтер и Е. А. Петросянц).

Зрение на правом глазу = 0,15 (при прищуривании). Астигматизм по Жавалю 6,0 D обратного типа. Читает шрифт № 8 по Мюллеру на расстоянии 12 см от глаза.

Зрение левого глаза = 0,08 (при расширенном зрачке). Астигматизм по Жавалю определить не удается (вместо фигурок получаются расплывчатые пятна).

Заболевание началось 5 лет тому назад.

25 апреля 1938 г. произведена частичная несквозная пересадка кусочка консервированной трупной роговицы (консервация 102 часа) на периферии между 12 и 2 часами. На 10-й день после операции на оперированном глазу заметно стала уменьшаться муть на вершине конуса и в настоящее время от нее остались только следы. Зрение поднялось до 0,24 (при широком зрачке). Изображение фигурок при исследовании астигматизма по Жавалю получить еще не удается.

На правом, неоперированном глазу объективно лишь незначительно уменьшилась муть, зрение поднялось до 0,25 (при прищуривании).

В обоих случаях мы получили очень хороший эффект: уменьшилась муть на вершинах конусов, резко повысилось зрение, и первая больная получила даже возможность читать тем глазом, которым она не читала в течение 15 лет.

Появление изображений фигурок аппарата Жаваля дает возможность судить об уменьшении астигматизма. Чрезвычайно интересно отметить, что нам удалось наблюдать улучшение состояния кооперированных глаз. Если при наблюдении этого явления в первом случае мы могли думать о какой-либо случайности, то повторение его во втором случае указывает на известную закономерность этого явления.

Если учесть, что предложенные до сих пор методы лечения кератоконуса (термокаутеризация вершины конуса с последующей иридэктомией, пересадка роговицы) либо не давали успеха (пересаженный роговичный трансплантат не приживал), либо очень травмировали глаз с малыми шансами на выигрыш в зрении (прижигание термокаутером), то ценность предложенного метода станет более очевидной.

АУТОПЛАСТИЧЕСКАЯ ПЕРЕСАДКА КОНСЕРВИРОВАННОЙ КОЖИ ПРИ РУБЦОВОМ ВЫВОРОТЕ ВЕК[11]

Рассасывание рубцовой ткани, отмеченное нами при лечебной пересадке трупной консервированной кожи, позволило применить аутотрансплантацию консервированной кожи при рубцовом вывороте век в надежде получить и приживление трансплантата, и рассасывание рубцов, обусловливающих выворот.

По нашему мнению, рассасывание рубцов при гомотрансплантации консервированной кожи зависит от влияния на рубцовую ткань тех веществ, которые накопляются в коже во время ее консервации.

Таким образом, аутотрансплантация консервированной кожи при рубцовом вывороте, преследуя пластическую цель, одновременно была рассчитана и на эффект в смысле рассасывания рубцов.

Приведем случай, где с успехом была применена эта операция.

Больной Г, 54 лет (ист. бол. № 506).

Диагноз: рубцовый выворот обоих век правого глаза после ожога известью. Частичное бельмо роговицы и кератит от незакрытия глазной щели. Зрение = 0,05, с коррекцией миопии = 0,08. Левый глаз: атрофия глаза, симблефарон, зрение = 0.

Глазная щель правого глаза в открытом состоянии 11 мм, при закрывании — 7 мм.

11 февраля 1938 г. операция устранения выворота верхнего века гомотрансплантацией кожи, взятой с плеча и консервированной на холоде в течение 7 суток.

При операции рубцы не иссекались, а были только рассечены.

В первые дни после операции трансплантат был несколько отечен. С 13-го дня появилась мацерация эпидермиса лоскута с образованием пузырей, закончившаяся полной эпителизацией трансплантата.

Через 2 месяца и 7 дней отмечено лишь незначительное уменьшение лоскута. Глазная щель за счет верхнего века закрывается полностью, остающееся зияние щели величиной в 1 мм зависит от выворота нижнего века. Keratitis e lagophthalmo полностью прошел, осталось лишь частичное бельмо.

Зрение повысилось до 0,07, а с той же миопической коррекцией = 0,16.

То обстоятельство, что спустя 2 месяца после операции веко сохраняло правильное положение и нигде не представлялось подтянутым, говорит за то, что рубцы, по-видимому, рассосались.

Границы трансплантата были резко контурированы, лоскут по цвету и по своей эластичности не отличался от окружающей кожи. Это дает основание считать, что в данном случае кожа прижила, как таковая.

---

[11] Впервые опубликовано в сб. «Научные материалы Укр. ин-та эксперим. офтальмологии», 1938, стр. 26–27 (совместно с И. Г. Ершкович).

О ЛЕЧЕБНОЙ ГОМОПЛАСТИЧЕСКОЙ ПЕРЕСАДКЕ КОНСЕРВИРОВАННОЙ НА ХОЛОДУ СЛИЗИСТОЙ ОБОЛОЧКИ[12]

Автор поставил проблему использования трупных глаз, консервированных при температуре от +2 до +4 °С для пересадки роговицы, и нашел, что такой материал дает лучшие результаты, чем материал, взятый от доноров без консервации.

Факт, что консервация делает роговицу более жизнеспособной при пересадке, вызвал у автора мысль о пересмотре вопроса о гомопластике слизистой оболочки, консервированной на холоду.

У автора по этому поводу имеется следующий материал: из четырех случаев трупной пересадки (1932–1933 гг.) переднего отдела глаза (консервация 14–30 часов) и двух случаев пересадки поверхностных слоев роговицы (1936 г.), где вместе с роговицей бралась полоса склеры и конъюнктивы, он мог попутно клинически (без микроскопического исследования) отметить в трех случаях ее полное или частичное рассасывание. В других трех случаях (1936 г.) с пластической целью последняя на 8–16-й неделе хотя и рассасывалась, но был получен известный клинический эффект (два случая симблефарона и один случай пересадки по Денигу после ожога известью).

С лечебной целью автор применил пересадку слизистой (по Денигу) при трахомном паннусе и отмечает благоприятное просветляющее действие на паннус гомопластической пересадки консервированной слизистой, особенно с губы. Пересаженную слизистую автор пришивает по своей методике к сухожилиям 4 прямых мышц. В этих случаях слизистая на протяжении 3–6 месяцев совсем рассасывалась.

Косметически это имеет то удобство, что не остается некрасивого валика вокруг роговицы, как после пересадки неконсервированной слизистой (по Денигу).

Автор ссылается на ряд предыдущих статей, в которых он указывает на лечебный эффект гомопластической пересадки консервированной кожи при различных кожных заболеваниях (люпус, склеродермия, гипертрофические рубцы, псориаз), сифилитических гуммах и даже при раковых язвах. Успех получен также при пересадке сосудистой и сетчатой оболочек при туберкулезе сосудистого тракта и при пигментном ретините.

В настоящее время автором ведутся наблюдения над лечебной (и пластической) пересадкой слизистой кожи, взятой от того же субъекта, сохраненной на холоду.

---

[12] Впервые опубликовано в сб. «Научные материалы Укр. ин-та эксперим. офтальмологии», 1938, стр. 25–26.

ЛЕЧЕБНАЯ ГЕТЕРОПЛАСТИЧЕСКАЯ ПЕРЕСАДКА КОЖИ ПРИ ЛЮПУСЕ[13]

(Предварительное сообщение)

Успешные результаты, полученные при лечении волчанки гомо- и аутотрансплантацией консервированной кожи, послужили предпосылкой к применению с этой целью и гетеропластического материала.

Ниже мы приводим описание случая туберкулеза кожи, где с лечебной целью была произведена пересадка кожи, взятой у кролика.

Больной Р. (ист. бол. № 252). Диагноз: Lupus impetiginosus et ulcerosus antibrachii et mani dextri.

Данные объективного исследования: на границе плеча и предплечья у правого локтевого сустава на наружной его поверхности имеется люпозный очаг размером 10 x 6 см. Весь очаг гиперемирован, он состоит из множества туберкулезных бугорков, а также отдельных возвышений, покрытых корками. Через середину очага, несколько в косом направлении, тянется плотный рубцовый тяж. Вокруг очага полосой 2 мм располагается участок резко гиперемированной кожи.

19 ноября 1937 г. операция — пересадка консервированной кожи кролика (консервация 5 суток). Реакция крови кролика (Вассерман и Израильсон) отрицательна. Для пересадки взят лоскут кожи размером 4 x 4,5 см, который перенесен в образованный дефект и укреплен швами.

В первые дни после операции пересаженный лоскут имел хороший вид. На 4-й день можно было отметить рост волос в трансплантате, который продолжался до 8 дня. На 14-й день констатированы изменения в люпозном очаге: соединительнотканный рубец стал мягче, туберкулезные бугорки уменьшились в числе, исчезли корочки, уменьшилась гиперемия кожи вокруг очага. К 18-му дню в очаге появились прогалины здоровой кожи, соединительнотканный рубец стал более эластичным.

К концу шестой недели весь очаг поражения стал значительно бледнее и принял розоватую окраску вместо прежней цианотичной; бугорки уплостились и побледнели; в очаге начали вырисовываться участки нормальной кожи. Весь очаг уменьшился в размере (5,5 x 4 см).

Через 3,5 месяца после операции весь очаг резко побледнел; соединительнотканный рубец приобрел консистенцию нормальной кожи. Кожа наружной половины очага приняла нормальный вид. Полоса гиперемированной кожи, которая располагалась вокруг очага, полностью исчезла. Бугорки большей частью уплостились и стали едва заметными.

Пересаженный кожный трансплантат постепенно рассосался. Дефект заместился тканью, берущейся легко в складки.

Приведенные данные показывают, что пересадкой консервированного гетеропластического материала можно повлиять на люпозный процесс, ибо после произведенной пересадки мы могли отметить большие сдвиги в состоянии люпозного очага и его бугорков.

---

13 Впервые опубликовано в сб. «Научные материалы Укр. ин-та эксперим. офтальмологии, 1938, стр. 17–18 (совместно с И. А. Вассерман).

ЛЕЧЕНИЕ УПЛОТНЕННЫХ РУБЦОВ КОЖИ АУТОТРАНСПЛАНТАЦИЕЙ КОНСЕРВИРОВАННОЙ КОЖИ[14]

(Предварительное сообщение)

В своих предыдущих статьях я уже указывал на благоприятный эффект, полученный от гомотрансплантации консервированной трупной кожи при гипертрофических рубцах. Однако, учитывая то обстоятельство, что не у каждого врача могут быть условия для получения трупной кожи, мы решили испробовать для этих целей кожу самого пациента, предварительно подвергнув ее консервации.

Для иллюстрации приведем историю болезни одного больного.

Больной Д. (ист. бол. № 341). На шее от одного сосцевидного отростка до другого тянутся гипертрофические, келлоидные рубцы с отдельными папилломатозными разращениями после туберкулезных свищей. Из-за рубцов больной не может отклонять голову назад больше чем на 85 °С.

В декабре 1937 г. я произвел больному пересадку куска его же кожи, который консервировался на холоде при температуре от +2 до +4 °С в течение 10 дней. Уже на 6-й день можно было отметить некоторое размягчение рубцов вблизи пересаженной кожи. Через 3 недели большая часть рубцов и папилломатозных разращений рассосалась, оставшиеся рубцы сильно размягчились и уплостились. Без изменений остались лишь рубцы на сосцевидных отростках. Отклонение головы назад стало возможно уже под углом в 120 °С.

Приведенный случай показывает, что пересаженная консервированная кожа самого больного оказала очень сильное влияние на имевшиеся рубцы. Большая часть из них рассосалась, часть из них размягчилась, и это позволило больному отклонять голову назад под углом в 120 °С вместо 85 °С.

Столь хорошие результаты, полученные нами при аутотрансплантации консервированной кожи, дают нам право рекомендовать этот метод лечения рубцов наряду с гомотрансплантацией консервированной трупной кожи.

---

[14] Впервые опубликовано в сб. «Научные материалы Укр. ин-та эксперим. офтальмологии», 1938, стр. 7 (совместно с С. Л. Вельтер).

ГОМОТРАНСПЛАНТАЦИЯ ТРУПНОЙ КОНСЕРВИРОВАННОЙ КОЖИ ПРИ ЯЗВЕ ДВЕНАДЦАТИПЕРСТНОЙ КИШКИ[15]

(Предварительное сообщение)

Располагая интересными данными о том, что пересаженная трупная консервированная кожа оказывает лечебное действие не только на кожу, но и на близлежащую неоднородную ткань (эффект при люпусе слизистой рта, туберкулезе гортани), я решил испробовать лечебную пересадку кожи при язве желудка и двенадцатиперстной кишки.

Уже первые случаи дали столь хороший терапевтический результат, что я счел возможным поделиться полученными данными.

Привожу краткую выписку из истории болезни.

Больной А. (ист. бол. № 612), направленный к нам для лечебной пересадки кожи проф. Маршалковичем Д. Б. и им же наблюдавшийся до и после операции, поступил при следующих явлениях: справа в эпигастральной области живота ясно выраженный дефанс, в этой же области положительная болевая точка, Mendel — положительный.

Рентгеноскопия желудка: на передней стенке двенадцатиперстной кишки — ниша.

Анамнез: С 1927 г. страдает сильными болями в области желудка, боли беспокоят главным образом натощак и через 1–1,5 часа после еды; последние два года они бывают ежедневно.

Диагноз: ulcus duodeni.

В апреле 1938 г. операция — лечебная пересадка консервированной трупной кожи (консервация на холоде при температуре от +2 до +4 °С 6 суток) в наиболее болезненной области.

Через 24 часа после операции боли у больного исчезли и не возобновлялись в течение всего периода наблюдения (1,5 месяца). При пальпации живот мяг-

15 Впервые опубликовано в сб. «Научные материалы Укр. ин-та эксперим. офтальмологии», 1938, стр. 4–5.

кий, дефанса нет, болевых точек нет. Mendel — слегка положительный Аппетит и общее состояние больного значительно улучшились. Диета больного (язвенная) расширена.

Рентгеноскопия желудка от 27 апреля показала деформацию bulbi duodeni.

Через 3 недели после операции больной выписан на работу, причем выполняемая им работа не отразилась на общем состоянии и больному ни разу не пришлось прекращать работу из-за болей, а между тем до операции больной был почти нетрудоспособен.

Аналогичное наблюдение проведено совместно с проф. И. М. Кранцфельдом (больной Г., ист. бол. № 615).

Эти наблюдения ободряют нас для дальнейших исканий в отношении применения предложенного мною метода для лечения ряда заболеваний внутренних органов.

ГОМОТРАНСПЛАНТАЦИЯ ТРУПНОЙ КОНСЕРВИРОВАННОЙ КОЖИ ПРИ ТУБЕРКУЛЕЗЕ ЛЕГКИХ[16]

(Предварительное сообщение)

Основываясь на хорошем эффекте, полученном от лечебной пересадки трупной консервированной кожи при туберкулезе гортани, мы решили применить этот метод и при легочном туберкулезе.

Ниже приводим случай тяжелого туберкулеза легких с благоприятными результатами от лечебной пересадки трупной консервированной кожи.

Больная Б., 34 лет., по профессии бухгалтер. Диагноз: Tbc pulmonum progressiva chronica exacerbata B — prod exudativa cavernosa aperta. Tbc laryngis infiltrativa ulcerosa.

Поступила в тубсанаторий им. Коха 5 апреля 1938 г. с жалобами на сильный кашель, обильное выделение слизисто-гнойной мокроты (до 300 см^3 в сутки), одышку, резкую общую слабость, повышенную температуру и охриплость голоса с легкой дисфагией. До поступления амбулаторно в Институте экспериментальной офтальмологии трижды подвергалась операции лечебной пересадки кожи по поводу туберкулеза гортани, принесшей больной значительное облегчение (см. предыдущий номер «Научных материалов Украинского ин-та эксперим. офтальмологии»).

13 апреля 1938 г. больной была произведена четвертая пересадка трупной консервированной кожи (4 трансплантата были посажены на уровне гортани и 3 — на груди слева). После операции общее состояние и самочувствие больной прекрасное. Температура, доходившая до операции до 38 °С, сменилась легкой субфебрильной. Кашель с мокротой и одышка уменьшились. Аппетит улучшился, резко уменьшилось количество влажных хрипов в легких. Одновременно наблюдалось улучшение процесса в гортани. Улучшение сопровождалось прибавкой в весе почти каждую неделю на 1 кг. Через месяц после четвертой пересадки кожи состояние больной несколько ухудшилось; появилось много хрипов, обилие мокроты, температура поднялась до 38 °С.

23 мая 1938 г. в пятый раз сделана пересадка трупной консервированной кожи в межлопаточном пространстве слева (на стороне наибольшего поражения). Пересажено 8 круглых трансплантатов диаметром 14 мм. Снова в состоянии больной наступило улучшение, еще более резкое, чем после предыдущей пересадки. Количество мокроты уменьшилось до 30 см^3 в сутки (вместо прежних 300 см^3), почти исчезли одышка, кашель, появились бодрость, аппетит, крепкий сон, хорошее жизнерадостное настроение. В лег-

[16] Впервые опубликовано в сб. «Научные материалы Укр. ин-та эксперим. офтальмологии», 1938, стр. 9–11 (совместно с Т. Д. Кан).

ких аускультировалось меньше влажных хрипов. Вес больной значительно увеличился. Гематологические данные значительно улучшились (уменьшение лейкоцитоза до 10 000, уменьшение нейтрофильного ядерного сдвига, который к тому же из дегенеративного стал регенеративным, некоторое нарастание лимфоцитоза), РОЭ упала с 38 до 15 мм.

Совокупность указанных данных свидетельствует об огромном функциональном улучшении у больной под влиянием пересадки консервированной кожи. Это улучшение констатируется не только на основании субъективного состояния больной, но и благодаря таким объективным данным, как уменьшение количества влажных хрипов и количества мокроты, значительного нарастания веса, улучшения гемограммы и замедления РОЭ.

Хороший функциональный эффект, полученный в приведенном случае тяжелого, далеко зашедшего прогрессирующего легочно-гортанного туберкулеза, дает основания более широко испытать метод лечебной трансплантации консервированной кожи среди больных с легочным туберкулезом, особенно среди той категории туберкулезных больных, которым противопоказана коллапсотерапия.

ГОМОТРАНСПЛАНТАЦИЯ КОНСЕРВИРОВАННОЙ КОЖИ С ЛЕЧЕБНОЙ ЦЕЛЬЮ ПРИ ТУБЕРКУЛЕЗЕ ГОРТАНИ[17]

Положительные результаты, полученные автором при лечении туберкулезных поражений кожи методом пересадки консервированной на холоду трупной кожи, а также попутно подмеченный им факт благоприятного влияния пересадки на поражения слизистой рта, позволили автору применить этот метод также при туберкулезном поражении гортани.

Приведенные им два случая лечебной пересадки кожи указывают на благоприятное влияние этого метода на течение поражений гортани, благодаря чему он может быть использован как лечебное мероприятие при таком тяжелом заболевании, как туберкулез гортани.

[17] Впервые опубликовано в сб. «Научные труды Укр. ин-та эксперим. офтальмологии», 1938, стр. 22.

УЛУЧШЕНИЕ ФУНКЦИИ ВТОРОГО, ЗДОРОВОГО ГЛАЗА ПРИ ТКАНЕВЫХ ПЕРЕСАДКАХ[18]

(Предварительное сообщение)

Нередко при пересадках роговой оболочки я имел возможность наблюдать улучшение функции в смысле повышения зрения на втором, неоперированном глазу (тоже бельмастом). Факт этот, имеющий сам по себе большую ценность, побудил меня проследить за функцией здорового глаза при тканевых пересадках. Уже первые наблюдения в этом направлении оправдали мое предположение, что функция здорового глаза под влиянием тканевой пересадки повышается. Как пример приведу коротенькие выдержки из истории болезней двух больных:

Больной Б., 27 лет (ист. бол. № 830). Левый глаз — увеит туберкулезной этиологии; зрение –0,3. Правый глаз нормален; зрение –1,0; рефракция (скиаскопически) эмметропия.

10 ноября 1938 г. — лечебная пересадка трупной консервированной кожи на левый висок (консервация 5 суток).

В послеоперационном периоде можно было отметить улучшение зрения на правом здоровом глазу, которое к 7-му дню поднялось до 2,0. Таким зрение оставалось до момента выписки больного из института, т. е. в течение месяца и 10 дней.

Больной Н., 22 лет (ист. бол. № 919). Левый глаз — хориоретинит, по-видимому, туберкулезного происхождения, острота зрения –0,8. Правый глаз нормален. Зрение –1,2. Рефракция (скиаскопически) эмметропия.

13 января 1939 г. имплантация консервированной плаценты под кожу живота (консервация 4 суток). На второй день после операции зрение на правом, здоровом глазу поднялось до 1,5, а через 17 дней до 2,0. Такой высокой острота зрения остается у больного весь период наблюдения (около 8 месяцев).

Приведенные примеры с большой наглядностью показывают, что под влиянием тканевых пересадок функции здорового глаза могут повышаться.

Пока этот факт мною твердо установлен в отношении остроты зрения, но у меня в лабораториях ведутся наблюдения в отношении изменения других функций нормального глаза (светоощушения, адаптации).

---

[18] Впервые опубликовано в Сб. «Научные материалы Укр, ин-та эксперим. офтальмологии», 1939, стр. 94–95.

ИМПЛАНТАЦИЯ КОНСЕРВИРОВАННОЙ ПЛАЦЕНТЫ ПРИ ПИГМЕНТНОМ РЕТИНИТЕ[19]

Хороший эффект, полученный при пигментном ретините от парентерального применения рыбьего жира, зависит, по нашему мнению, не только от витаминов, в нем содержащихся, но и от продуктов распада печени, попавших в него при его изготовлении. Улучшение функций сетчатки, отмечаемое при имплантации консервированной печени в случаях пигментного ретинита, подтверждает это предположение. Однако мы считаем, что влияние консервированной печени на сетчатку не является специфическим и что такой же эффект могут оказать и другие консервированные ткани.

Эти соображения побудили нас применить имплантацию консервированной плаценты при пигментном ретините. Приводим здесь три случая пигментного ретинита, в которых была произведена имплантация консервированной плаценты.

Больная Г., 37 лет (ист. бол. № 980), отмечает гемералопию и уменьшение остроты зрения с 16 лет. На обоих глазах задняя кортикальная катаракта, бледноватый сосочек, суженные артерии и пигмент в виде костных телец на дне глаза. Миопия. Острота зрения правого глаза –1,5; левого –0,08. Поле зрения на правом глазу сужено до 3–5 °С, на левом — до 2 °С концентрически. Светочувствительность понижена в 10 000 раз. Читает правым глазом шрифт Головина № 2, левым глазом — Хе 10. Такое понижение функций сетчатки существует у больной, по данным лечащего врача, уже 5 лет.

17 февраля 1939 г. Операция — имплантация консервированной плаценты. Под местной анестезией в области правого подреберья произведено два кожных разреза, каждый длиной в 1,5 см. Обоюдоострым ножом сделано два подкожных кармана, в которые введены специальным инструментом, в виде трубочки с поршнем, кусочки измельченной плаценты.

21 февраля 1939 г. зрение правого глаза повысилось до 0,5; левого — до 0,2. Поле зрения на обоих глазах расширилось концентрически до 10–12 °С. Светочувствительность повысилась незначительно. Больная стала читать правым глазом шрифт № 1, левым — № 9. Светоощущение восстановилось до нормы, между тем как до операции больная не разбирала таблиц Шиллинга № 10, 11 и 12.

21 февраля 1939 г. больная выписалась. Операционные разрезы зажили perprimam.

---

[19] Впервые опубликовано в сб. «Научные материалы Укр. ин-та эксперим. офтальмологии», 1939, стр. 211–212 (совместно с Е. А. Вербицкой).

Больной А., 34 лет (ист. бол. № 854). Имплантация консервированной плаценты произведена 29 января 1939 г. и повторная имплантация — 10 февраля 1939 г. Острота зрения правого глаза повысилась с 0,65 до 0,75, левого — с 0,7 до 0,8. Поле зрения на обоих глазах значительно расширилось в центре. Адаптация, сильно пониженная, осталась без изменений. Больной, читавший до операции шрифт Головина № 7, стал читать № 1. Светоощущение улучшилось. Больной, не разбиравший до операции ни одной таблицы Шиллинга, стал разбирать таблицы 1–4.

14 февраля 1939 г. больной выписался.

У больной И., 21 года (ист. бол. Хе 874), после имплантации плаценты 16 января 1939 г. острота зрения обоих глаз повысилась с 0,65 до 0,8. Остальные функции сетчатки остались без изменений.

Приведенные истории болезней показывают, что имплантация плаценты при пигментном ретините дает ободряющие результаты. Однако, ввиду отсутствия длительных сроков наблюдения, нельзя еще говорить о стойкости полученного эффекта.

ИМПЛАНТАЦИЯ КОНСЕРВИРОВАННОЙ ПЕЧЕНИ ПРИ ПИГМЕНТНОМ РЕТИНИТЕ[20]

В ряде случаев пигментного ретинита нами было применено лечение внутримышечными инъекциями рыбьего жира с хорошими результатами.

По нашему мнению, действующим началом рыбьего жира являются не столько содержащиеся в нем липоиды и витамины, сколько продукты распада печени, попадающие в него при его изготовлении.

Действие рыбьего жира является аналогичным действию лечебных пересадок консервированной ткани. Для проверки этого положения нами была применена в нескольких случаях пигментного ретинита имплантация печени под кожу. Приводим здесь два случая пигментного ретинита, при которых такая имплантация была произведена.

Больной Б., 20 лет (ист. бол. № 849), отмечает появление гемералопии и понижение зрения 8–10 лет назад. Задняя кортикальная катаракта, бледноватый сосок зрительного нерва, суженные артерии, пигмент в виде костных телец на периферии глазного дна по ходу сосудов. Острота зрения правого глаза –0,2; левого глаза –0,1. Поле зрения правого глаза сужено до 6–8 °С; левого глаза — до 5–7 °С концентрически. Светочувствительность правого глаза уменьшена в 100 раз; левого глаза — в 10 000 раз.

21 ноября 1938 г. операция — имплантация печени под кожу. Под нижним реберным краем с правой стороны произведено два кожных разреза, каждый длиною около 1,5 см. Кожа отсепарована в виде кармана и в каждый карман введено по 4 кусочка консервированной печени величиною в 5 мм. Срок консервации 5 суток.

Исследование, произведенное через 16 дней после операции, показало, что зрение правого глаза повысилось до 0,4; левого глаза — до 0,25. Поле зрения на обоих глазах расширилось на 5° концентрически. Светочувствительность на правом глазу повысилась в 52 раза, на левом глазу — в 12 раз. Больной стал читать шрифт Головина № 8, в то время как до операции читал шрифт № 9.

7 декабря 1938 г. произведена вторичная имплантация печени, не давшая дальнейшего улучшения функций сетчатки. Через 2 месяца отмеченное улучшение сохраняется. Через 4,5 месяца острота зрения несколько понизилась (на правом глазу –0,25, на левом глазу –1,15), но все же остается выше, чем до лечения. Светочувствительность сетчатки тоже понизилась, но не до исходной величины. Поле зрения расширилось как в центре, так и по периферии.

---

[20] Впервые опубликовано в сб. «Научные материалы Укр. ин-та эксперим. офтальмологии», 1939, стр. 209–210 (совместно с Е. А. Вербицкой).

Больной П., 33 лет (ист. бол. № 868), с пигментным ретинитом, осложненным катарактой и резко выраженным нистагмом. Острота зрения правого глаза –0,04; левого глаза –0,02. Поле зрения концентрически сужено. Светочувствительность на обоих глазах понижена в 10 000 раз. Больной читает шрифт Миллера и Фридмана № 10.

В течение месяца больному производился курс внутримышечных инъекций рыбьего жира, однако без результата.

7 ноября 1938 г. — имплантация печени под кожу (срок консервации 4 суток). Через 7 дней после операции острота зрения правого глаза — 0,06; левого глаза — 0,05. Больной стал читать шрифт № 8. Поле зрения и светоощущение остались почти без изменений.

Третий случай имплантации печени при пигментном ретините приведен в нашей статье «Лечение пигментного ретинита внутримышечными инъекциями рыбьего жира», посланной в «Вестник офтальмологии».

У больной К., 19 лет (ист. бол. № 93), острота зрения правого глаза повысилась с 0,7 до 0,8; левого глаза — с 0,2 до 0,5. Отмечено расширение поля зрения и повышение светочувствительности. Полученное улучшение сохраняется по настоящее время. Срок наблюдения — 4 месяца.

В приведенных случаях имплантация печени вызвала определенное улучшение функций сетчатки.

Таким образом, приведенные случаи являются косвенным подтверждением предположения акад. В. П. Филатова, что действующим началом рыбьего жира являются продукты распада печени.

ЛЕЧЕНИЕ ХОРИОРЕТИНИТА ИМПЛАНТАЦИЕЙ ПЛАЦЕНТЫ[21]

(Предварительное сообщение)

Убедившись в терапевтическом действии ряда консервированных тканей — роговицы, кожи, слизистой, хряща, сосудистой, мышцы и др. — при разных заболеваниях, я наметил также испробовать для лечебных целей консервированную ткань плаценты. Эффект, полученный мною у первого же больного, превзошел все мои ожидания.

Вот короткая история болезни этого случая:

Больной Н. (ист. бол. № 919) 2 недели тому назад заметил, что стал хуже видеть правым глазом.

В правом глазу при объективном исследовании найдено большое количество преципитатов на задней поверхности роговицы, диффузная муть» в стекловидном теле, сосок зрительного нерва гиперемирован, границы его стушеваны, весь он виден сквозь густой туман. Периферию глазного дна хорошо разглядеть не удается из-за мути в стекловидном теле. Поле зрения —большая относительная скотома кнаружи и значительное сужение поля зрения на цвета. Зрение — 0,8.

Левый глаз — нормален, зрение — 1,2.

13 января 1939 г. имплантация консервированной плаценты в области подреберья (консервация 4 суток).

Уже на второй день значительное улучшение со стороны глаза — преципитаты уменьшились в числе, муть в стекловидном теле почти исчезла, сосок зрительного нерва стал хорошо виден, кнаружи от соска зрительного нерва также стал виден большой очаг воспаления в сетчатке, резко выдавшийся в сторону стекловидного тела. Зрение — 1,0.

Зрение на левом глазу поднялось до 1,5.

В дальнейшем муть в стекловидном теле полностью рассосалась, границы соска зрительного нерва четко видны, очаг в сетчатке значительно уменьшился по площади, незначительный отек еще держится. Поле зрения — относительная скотома почти исчезла, остались лишь небольшие следы ее. Поле зрения на цвета расширилось. Зрение — 1,2.

Зрение на левом глазу — 1,5.

Больной продолжает оставаться под нашим наблюдением, состояние его все время хорошее (срок наблюдения 3 месяца).

Результат, полученный мною у данного больного, чрезвычайно разителен. Столь быстрый эффект я не мог отметить при пересадках других консервированных тканей. Ободряющие результаты, полученные мною в данном случае, послужили мне основанием испробовать этот метод лечения с успехом при ряде других заболеваний, о чем сообщается в отдельных статьях, помещенных в этом же номере научных материалов института.

---

[21] Впервые опубликовано в сб. «Научные материалы Укр. ин-та эксперим. офтальмологии», 1939, стр. 96–97.

ЛЕЧЕНИЕ ПИГМЕНТНОГО РЕТИНИТА ВНУТРИМЫШЕЧНЫМИ ИНЪЕКЦИЯМИ РЫБЬЕГО ЖИРА[22]

Гемералопия является характерным признаком пигментного ретинита, развивающегося обычно в самом начале болезни, иногда даже до проявления видимых изменений сетчатки.

Как известно, гемералопия встречается и при других заболеваниях глаза, как-то: при различных хориоретинитах, глаукоме, отслойке сетчатки и других, а также и при неглазных заболеваниях, например при заболеваниях желудочно-кишечного тракта и особенно при заболеваниях печени и, наконец, может развиться как самостоятельное заболевание при недостаточности питания.

Долгое время происхождение гемералопии оставалось невыясненным и лишь за последние 15 лет на основании как клинических, так и экспериментальных исследований были получены данные, позволяющие хотя бы отчасти судить о процессах, лежащих в основе ее патогенеза.

Гемералопия, развивающаяся на почве недостаточности питания, рассматривается как первичный авитаминоз, вызванный недостатком витамина А в пище. Взгляд на эту форму гемералопии как на А-витаминовую недостаточность был высказан Мерц-Вейгандтом в 1923 г. и подтвержден Бирнбахером в 1927 г. на основании изучения эпидемий гемералопии, наблюдавшихся в Вене с 1919 до 1924 г. Бирнбахер назвал эту гемералопию гемералопией недостаточности (Mangelhemeralopie). Взгляд на гемералопию как на проявление А-авитаминоза подтверждается исследованиями Вальда в 1935 г., выяснившего роль витамина А в восстановлении зрительного пурпура. Его исследования показали, что зрительный пурпур является каротино-протеиновым соединением, в образовании которого принимает участие витамин А, находящийся в большом количестве в пигментном эпителии сетчатки.

Гемералопия, развивающаяся при заболеваниях печени, считается в настоящее время тоже А-авитаминозом, но в отличие от гемералопии недостаточности она вызывается не недостатком витамина А в пище, а нарушением его обмена. Как указал Егере в 1937 г., печень регулирует обмен витамина А, превращая его, с одной стороны, в каротин, с другой — накапливая его и отдавая в кровь по мере надобности. При нарушении функций печени может возникнуть недостаток витамина А в организме и развиться так называемый вторичный А-авитаминоз.

Взгляд на такого рода гемералопию как на проявление А-авитаминоза первичного или вторичного является в настоящее время общепринятым. Органических изменений со стороны глаз при этом обычно не наблюдается.

Что же касается гемералопии, возникшей на почве заболеваний сетчатки, в частности пигментного ретинита, то вопрос о механизме ее развития является еще спорным. По мнению некоторых авторов, в основе ее все же лежит А-авитаминоз. Так, Сатановский в 1934 г. говорит, что недостаток витамина А при пигментном ретините ведет к нарушению регенерации зрительного пурпура, и это нарушение может быть причиной вторичной атрофии палочек и кол-

---

22 Впервые опубликовано в журнале «Вестник офтальмологии», т. XIV, в. 4, 1939 (совместно с Е. А. Вербицкой). Печатается в сокращенном виде.

бочек, так как зрительный пурпур является необходимым для правильного их функционирования. Принимая во внимание роль печени в обмене витамина А, Сатановский полагает, что расстройства печени могут быть причиной пигментной дегенерации сетчатки. На связь пигментного ретинита с нарушением функциональной деятельности печени указывают и другие авторы. Литература по этому вопросу подробно приведена в статье Одинцова и Шелагурова. Эти авторы в своих исследованиях не могли установить связи между нарушением функции печени и пигментным ретинитом. По их мнению, при пигментном ретините А-авитаминоза может вовсе не быть. Снабжение витамином А всего организма и сетчатки происходит нормально, так что препятствий для образования зрительного пурпура нет. Все дело в том, что исчезают палочки, для функционирования которых нужен зрительный пурпур.

Известно, что гемералопия, вызванная недостаточностью витамина А в пище, излечивается очень быстро приемом внутрь печени, рыбьего жира и других продуктов, содержащих в больших количествах витамин А. Однако применение рыбьего жира per os, столь эффективное при Mangelhemeralopie, оставалось безрезультатным при гемералопии, возникающей на почве вторичных А-авитаминозов. Ввиду того, что причиной, вызывающей такие А-авитаминозы, является не недостаток витамина А в пище, а нарушение его обмена, лишь парентеральное введение препарата, богатого витамином А, может быть эффективным. Так, Блегваду в 1923 г. удалось парентеральным введением витамина А вызвать полное исчезновение гемералопии и ксероза, развившихся при раке печени.

Если признать, вопреки мнению Одинцова и Шелагурова, что недостаток витамина А играет роль в развитии гемералопии при пигментном ретините, то применение витамина А должно быть показано и при этом заболевании. Но и тут, как показали наблюдения и Жозефсона, и Фрайбергера в 1937 г., лишь парентеральное введение витамина А является эффективным. Эти авторы применяли сначала при пигментном ретините витамин А в больших дозах per os, однако безуспешно. Внутримышечные инъекции каротина (30 000–60 000 New U. S. P. единиц) вызывали уже через неделю после начала лечения улучшение адаптации, а через 1–4 месяца — восстановление адаптации до нормы. Лишь в далеко зашедших случаях успех не был получен.

В январе 1938 г. И. И. Литваком и Е. А. Вербицкой были применены при пигментном ретините внутримышечные инъекции «авиталя» — препарата витамина А, оставшиеся, однако, безрезультатными. Этот случай описан в статье Е. А. Вербицкой и И. И. Литвака «Адаптация как метод выявления А-гиповитаминозных состояний», принятой в печать в журнал «Клиническая медицина».

В марте 1938 г. внутримышечные инъекции «леомина» — препарата витаминов А и D — с некоторым успехом применены проф Л. А. Черкесом в одном случае пигментного ретинита: несколько повысилась адаптация, но поле зрения и острота зрения остались без перемен.

В апреле того же года И. И. Литваком и Е. А. Вербицкой был вторично применен «авиталь» в случае начинающегося пигментного ретинита с имеющимся уже отложением пигмента.

Больная Х., 22 лет, заметила ухудшение зрения 3 года назад. Острота зрения обоих глаз с коррекцией 0,9; поле зрения сужено концентрически незначительно на белый цвет и сильно на цвета. Светочувствительность сетчатки раз в 10 ниже нормальной.

С 14 по 19 апреля 1938 г. больная принимала «воган» — препарат витамина А, содержащий в 1 см^3 120 000 интернациональных единиц, по 30 капель 2 раза в день, после чего у нее было отмечено небольшое уменьшение гемералопии. 20 мая 1938 г. сделана

первая внутримышечная инъекция 1,1 см^3 «авиталя», содержащего в 1 см^3 20 000 интернациональных единиц. После инъекции гемералопия почти совершенно исчезла, адаптация значительно улучшилась. Вторая инъекция дальнейшего улучшения не дала. Однако достигнутое улучшение сохранилось, как показало исследование адаптации, в течение 2 месяцев (время наблюдения).

Благоприятное влияние парентерального введения каротина и препаратов витамина А при пигментном ретините побудило нас испробовать при этом заболевании внутримышечные инъекции рыбьего жира как продукта, богатого витамином А. Мы считаем, что действующим началом рыбьего жира, являющегося сложным органо-терапевтическим препаратом, могут быть, помимо витаминов, и другие факторы, а именно: продукты распада тканей печени, образовавшиеся при его изготовлении.

Что касается парентерального введения рыбьего жира при пигментном ретините, то оно было впервые произведено Н. Н. Мещерским. В своей статье, опубликованной в 1938 г. и посвященной межмышечным инъекциям рыбьего жира при глазных заболеваниях, он приводит в общей таблице результатов один случай пигментного ретинита, в котором успеха не было получено. В тексте, говоря о парентеральном применении рыбьего жира при куриной слепоте симптоматического характера, Н. Н. Мещерский приводит описание двух случаев, помещенных в сводной таблице под рубрикой «хориоретинит»; в одном из них автор отметил некоторое улучшение, в другом — значительное улучшение. Первый из них, который автор не обозначает как пигментный ретинит, представлял явления гемералопии, стушеванности границ сосков при их побледнении, мелких бледных фокусов с вкраплениями «костных телец» на периферии глазного дна. Анализируя описанный случай, мы находим, что улучшение в этом наблюдении, судя по описанию, мало ободряющее: острота зрения, бывшая до лечения в обоих глазах равной 0,4 без коррекции, а с коррекцией на правом глазу 0,7 и на левом 0,5, после 8 инъекций рыбьего жира повысилась до 0,6 на обоих глазах, но, видимо, без коррекции; это повышение зрения, к тому же не очень убедительное, было временным; через год острота зрения упала до 0,4. Судить о влиянии на расширение (тоже временное) поля зрения трудно, так как нет указаний, насколько оно расширилось; данных об уменьшении гемералопии и об увеличении адаптации не имеется. Таким образом, если даже и считать этот случай за пигментный ретинит (а сам автор его таковым не обозначает), то он не показателен.

Во втором случае хориоретинита (неясно, была ли при нем гемералопия) зрение поднялось со счета пальцев у лица до 0,03 на одном глазу после 10 инъекций рыбьего жира. К сожалению, не обозначено, был ли эффект стойким и каковы были изменения гемералопии и поля зрения; неизвестна и клиническая форма хориоретинита.

Таким образом, данные Н. Н. Мещерского, который первый испробовал парентеральное введение рыбьего жира при внутриглазных заболеваниях, давали по вопросу о пользе этого лечебного средства (в отношении пигментного ретинита) отрицательный материал.

Приступая к нашим наблюдениям над действием инъекций рыбьего жира, мы опирались на приводимые выше данные по вопросу о применении витамина А при пигментном ретините и не сочли для себя препятствием отрицательные результаты И. Н. Мещерского.

Для инъекции мы употребляли Oleum Jecoris Aselli flavum, который предварительно подвергался пастеризации: нагревался в хорошо закрытых пробирках

на водяной бане ежедневно по 15 минут на протяжении 3 дней. При пастеризации мы не рисковали разрушить витамины и достигали полной стерильности, что было доказано бактериологическим исследованием.

После инъекций применялся массаж места инъекции в течение 2 минут и тепловые процедуры, благодаря чему обычно удавалось избежать образования инфильтратов.

Кратко приводим истории болезней четырех первых случаев пигментного ретинита, в которых мы применяли внутримышечные инъекции рыбьего жира. Только в первом случае мы имели возможность исследовать больную спустя 4 месяца после лечения. В остальных случаях наблюдения заканчивались в момент выписки больного.

Больная В., 37 лет (ист. бол. № 833), заметила ухудшение зрения 16 лет назад. Объективно сосочек обоих глаз бледноват, артерии сужены; на дне глаз значительное количество пигментных очагов в виде «костных телец»; около сосочка — белые хориоидальные очаги, помутнения в задних кортикальных слоях хрусталика. Острота зрения правого глаза 0,04; с –6,0 D –0,1; острота зрения левого глаза 0,01; с –4,0 D –0,1. Поле зрения обоих глаз сужено концентрически до 15°; резко выраженная гемералопия; светочувствительность на правом глазу в 1000 раз ниже нормы, на левом — в 100 раз. С 23 июня по 9 июля 1938 г. больная получала через день по одной внутримышечной инъекции рыбьего жира по 0,5 см^3. После первой же инъекции гемералопия совершенно исчезла. Осталось лишь некоторое ослабление адаптации. Больная, которая уже 9 лет с наступлением сумерек не могла обходиться без провожатого, получила возможность ходить ночью одна. После 10 инъекций острота зрения правого глаза 0,1; с –6,0 D –0,3; левого –0,2; с –4,0 D –0,3. Поле зрения расширилось концентрически до 20°. Такое повышение зрения держалось, по словам больной, в течение 2 месяцев, а затем начало падать. Исследование больной через 4 месяца показало, что гемералопия появилась снова, но в значительно меньшей степени, чем до лечения: светочувствительность оказалась пониженной по сравнению с нормой лишь в 10 раз. Острота зрения обоих глаз с коррекцией 0,2. Поле зрения сузилось до 15° концентрически. Однако после 6 инъекций рыбьего жира острота зрения обоих глаз с коррекцией повысилась до 0,45. Поле зрения обоих глаз расширилось до 20–25°.

Больной П., 36 лет (ист. бол. № 680), страдает гемералопией с детства, ухудшение зрения наступило 13 лет назад. У сестры больного — подобное же заболевание.

Объективно: сосочек обоих глаз бледноват. Артерии резко сужены. По всему глазному дну много пигмента в виде отдельных глыбок: «костных телец» нет. Острота зрения правого глаза 0,08, левого — 0,005. Поле зрения на правом глазу сильно концентрически сужено сверху до 5°, снутри — 20°, снизу — 5°, снаружи — 12°. Поле зрения левого глаза измерить объектом в 10 мм не удалось, так как больной этого объекта не различает; читает с трудом только правым глазом шрифт № 10 Головина. Коррекция не улучшает. С 31 мая по 25 июня 1938 г. сделано 10 инъекций рыбьего жира от 0,5 до 1,5 см^3. Уже после первой инъекции светочувствительность резко повысилась. Острота зрения правого глаза осталась без перемен, левого повысилась до 0,06. Поле зрения на левом глазу легко удалось измерить объектом в 10 мм: сверху — 6°, снаружи — 8°, снизу — 6°, снутри — 12°, снаружи и снизу — 20°. После 10 инъекций рыбьего жира острота зрения обоих глаз 0,1. Гемералопия значительно уменьшилась. Светочувствительность на правом глазу повысилась в 10 раз, на левом в 1000 раз. Больной свободно читает как правым, так и левым глазом шрифт № 8 Головина со стеклом + 2,0 D. Поле зрения значительно расширилось, особенно левого глаза. Появились просветы на периферии; правый глаз: сверху 13°, снутри 20°, снизу 15°, снаружи 20°; левый глаз: сверху 15°, снутри 25°, снизу 23°, снаружи 22°. Повышение остроты зрения и адаптации отмечалось больным как большое улучшение. 27 июня 1938 г. больной выписался. Этот больной находился под наблюдением 33 дня.

Больная А., 33 лет (ист. бол. № 636). Гемералопия с 15-летнего возраста. Падение зрения и сужение поля зрения началось с 27 лет. Пигментный ретинит у сестры, брата, отца, двух теток и дяди со стороны отца.

Объективно: сосочки обоих глаз бледно-розовые, артерии узкие. По всему глазному дну большое количество пигментных очагов в виде «костных телец»» по ходу сосудов. Острота зрения обоих глаз 0,5. Парацентральная скотома обоих глаз, резко выраженная гемералопия. С 5 по 25 июня 1938 г. сделано 7 инъекций рыбьего жира, после которых

наблюдалось небольшое уменьшение парацентральной скотомы и увеличение светочувствительности сетчатки. Острота зрения осталась без изменений. Субъективно больная улучшения не отмечала. 27 июня 1938 г. больная выписалась. Больная находилась под наблюдением 20 дней.

Больной Х., 41 года (ист. бол. № 327), заметил падение остроты зрения и гемералопию с 23-летнего возраста. У его брата и двух племянников — пигментный ретинит. Кровное родство в его роду — в трех последних поколениях. Больной лечился в 1936 и 1937 гг. по методу Лаубера и ретинолем, однако после временного улучшения зрение снова начало падать.

Объективно: задняя полярная катаракта. Сосочки бледные, артерии резко сужены. Много пигмента на дне глаза в виде «костных телец». Острота зрения с коррекцией правого глаза 1,5, левого — 0,2. Читает правым глазом шрифт Головина № 10, левым —№ 8. Поле зрения на правом глазу сужено до 5° концентрически, на левом до 5–7°. Светочувствительность понижена в 10 000 раз. С 9 сентября до 27 октября сделано 15 инъекций рыбьего жира. Острота зрения с коррекцией правого глаза 0,3, левого — 0,35. Читает правым глазом шрифт Головина № 7, левым — № 6. Поле зрения правого глаза: снутри 18°, сверху 15°, снаружи 25°, снизу 15°; левого — снаружи 10°, сверху 12°, снутри 15°, снизу 10°. Светочувствительность повысилась в 10 раз. Больной отмечает, что читать и писать ему стало легче, а также ориентироваться и узнавать людей. Случай этот прослежен в течение 2,5 месяцев.

Из приведенных четырех историй болезни видно, что в трех случаях эффект от применения рыбьего жира получился значительный. В первом случае резко выраженная гемералопия, длившаяся с 16 лет, исчезла после первой же инъекции; одновременно улучшились и остальные функции сетчатки. Во втором случае отмечено значительное улучшение всех функций сетчатки. Менее значительный эффект наблюдался в четвертом случае. Улучшения не было в третьем случае.

Как видим, действие рыбьего жира не ограничивается одним влиянием на светоощущение, но распространяется и на другие функции сетчатки. В некоторых случаях наступало повышение остроты зрения, в то время как гемералопия оставалась без изменений.

Сравнивая результаты, полученные при применении рыбьего жира в случаях пигментного ретинита, с результатами, которые дали другие методы лечения, применявшиеся в Институте экспериментальной офтальмологии при этом заболевании, например лечение по Лауберу (Вассерман, 1938), лечение ретинолем, можно сделать следующие выводы.

1. При внутримышечных инъекциях рыбьего жира обращает на себя внимание быстрота, с которой наступает улучшение. Эффект получается в некоторых случаях уже после 1–2 инъекций.

2. Повышение светочувствительности может быть достигнуто как при внутримышечных инъекциях рыбьего жира, так и при других методах лечения пигментного ретинита, однако такое значительное повышение светочувствительности, какое мы наблюдали при применении рыбьего жира, ни разу не было отмечено при других методах лечения. Так, при лечении по методу Лаубера никогда не наблюдалось повышения светочувствительности глаза больше чем в 10 раз (из пяти случаев лечения по Лауберу такое повышение светочувствительности отмечено лишь в одном случае). При лечении ретинолем повышение светочувствительности в 10–15 раз наблюдалось лишь в пяти случаях из 13. Из шести случаев пигментного ретинита, леченных парентеральным применением рыбьего жира, в двух случаях наблюдалось повышение светочувствительности в 100 раз, в одном случае в 10 раз.

3. Эффект от применения рыбьего жира получался и в очень тяжелых,

запущенных случаях.

На основании этих наблюдений можно сказать, что парентеральное применение рыбьего жира при пигментном ретините является чрезвычайно эффективным методом лечения и заслуживает дальнейшей разработки.

Ввиду того, что наши случаи пигментного ретинита, леченные инъекциями рыбьего жира, еще не могли быть прослежены в течение достаточно долгого времени после лечения, то рано говорить о прочности полученного успеха. Возможно, что дальнейшие наблюдения укажут нам на необходимость удлинить время лечения или повторить инъекции через определенный срок.

По нашему мнению, рыбий жир действует не только содержащимися в нем витаминами, но и продуктами распада тканей печени. О влиянии продуктов распада тканей уже ранее говорилось (Филатов, 1937, 1938). Для проверки способа действия рыбьего жира кусочек консервированной на холоду человеческой печени был имплантирован под кожу в одном случае пигментного ретинита, который здесь кратко приводим.

Больной И., 19 лет (ист. бол № 93), начал плохо видеть 3 года назад.

Объективно: сосочки бледно-розовые, артерии сужены, на периферии много черного пигмента в вид «костных телец». Острота зрения правого глаза с –2,0 D равна 0,2, левого с — 1,50. 13 ноября 1938 г. имплантировано под кожу в области печени 2 кусочка (1,5 см) человеческой печени, консервированной на холоду. 15 ноября 1938 г. острота зрения правого глаза с коррекцией равна 0,3, левого—без изменений. 22 ноября острота зрения правого глаза с коррекцией равна 0,4; левого — 0,75–0,8. Поле зрения на правом глазу расширилось на 10°, на левом — на 5°. Светочувствительность правого глаза увеличилась в 10 раз, левого — в 5 раз. Случай этот находится еще под наблюдением.

К ВОПРОСУ О ЛЕЧЕНИИ И ПРОФИЛАКТИКЕ МИОПИЧЕСКИХ ХОРИОРЕТИНИТОВ[23]

Лечение хориоретинитов, развивающихся на почве миопии, — одна из труднейших задач в офтальмологии.

Будучи сторонником осмотерапии различных воспалительных процессов в глазу, о чем я уже сообщил в статье «К вопросу об осмотерапии при глазных заболеваниях» (Филатов, 1936), я широко применил этот метод и при миопических хориоретинитах.

Теоретическое обоснование данного способа подробно изложено в диссертации Бродского «Осмотерапия острых воспалений сосудистого тракта» (Бродский, 1936, 1938). Благотворное влияние введения внутривенно 10%-ного хлористого натрия в случаях миопического хориоретинита, как и при многих других патологических процессах, зависит, вероятно, от ряда факторов. Выход из очага воспаления тканевой жидкости в кровь под влиянием нарушения осмотического давления является одним из главных условий оздоровления заболевшей ткани. Благодаря отсасыванию токсических веществ из воспаленного очага и улучшению кровообращения улучшается жизнедеятельность ткани. Кроме того, можно предположить, что попадающие в кровь из очага воспаления вещества являются стимуляторами для организма в отношении образования различных антител, ферментов, катализаторов, играющих роль в обезвреживании болезнетворных факторов. Наконец, можно допустить, что и сам хлористый натрий может влиять как раздражитель на эндотелий сосудов и вызывать его секреторную деятельность. Мои наблюдения над лечением осмотерапией миопических хориоретинитов дали мне ободряющие результаты.

Волокитенко, по моему предложению, проследил 24 случая такого лечения с положительными результатами. Во всех случаях острота зрения повышалась, поле зрения расширялось, в отдельных случаях исчезали скотомы и рассасывались помутнения в стекловидном теле.

Благоприятное влияние осмотерапии при явно выраженных миопических хориоретинитах, естественно, должно было вызвать мысль о применении осмотерапии при таких стадиях процесса, когда видимых изменений глазного дна еще нет, а имеются лишь нарушения функций. При миопии высоких, а иногда и средних степеней мы встречаем нередко случаи неполной остроты зрения при отсутствии офтальмоскопических изменений в области желтого пятна. Неполнота остроты зрения при надлежащей коррекции (с пересчетом на уменьшение величины изображения) должна быть объясняема наличием начала патологического процесса в сосудистой оболочке и сетчатке. Нельзя в этих случаях успокаиваться на привычной мысли о том, что при значительных степенях близорукости «острота зрения бывает нередко пониженной». Исходя из положения, что недостаток остроты зрения при полной коррекции сигнализирует о началах хориоретинических изменений (еще не выявленных офтальмоскопом), я применял в таких случаях осмотерапию и получил успех в форме повышения остроты зрения, иногда до нормы.

О результатах осмотерапии незаметных миопических хориоретинитов

[23] Впервые опубликовано в журнале «Вестник офтальмологии», т. XIV, в. 6, 1939.

мной совместно с Волокитенко сообщено в «Трудах Украинского института экспериментальной офтальмологии» (1938).

Отсюда только один шаг до применения курсов осмотерапии у миопов, по крайней мере со степенью осевой миопии выше средней, с профилактической целью. Так как осмотерапия (10%-ным хлористым натрием) является лечением не тяжелым (особенно у молодых), то вряд ли можно возражать против такой профилактической терапии, которая, естественно, должна войти лишь как одно из звеньев в цепь наших лечебно-гигиенических мероприятий при близорукости.

Мои работы по пересадке консервированных тканей при различных патологических процессах как в офтальмологии, так и вне ее показали, что гомо- и аутопластика консервированной ткани (роговицы, сосудистой оболочки, слизистой, кожи) способствует оздоровлению заболевшей ткани. В статьях, посвященных вопросу о влиянии тканевой пересадки на болезненный процесс, я коснулся и теоретического обоснования нового метода лечения патологических процессов.

Интересующихся отсылаю к статьям, помещенным в «Советском вестнике офтальмологии» за 1937 и 1938 гг. и во «Врачебном деле» за 1938 г., № 11–12. Такую тканевую пересадку я стал проводить и при миопических хориоретинитах.

В двух случаях высокой близорукости с изменениями на глазном дне я получил успех от пересадки консервированной кожи на висок.

Приведу краткое содержание историй болезни.

1. Больная Г. (ист. бол. № 679) поступила в институт 3 июня 1938 г. Диагноз: оба глаза — myopia gravis, offuscatio corporis vitrei, chorioretinitis myopica.

1920 г. зрение у больной постепенно падало, она получала дионин, но без успеха. До поступления в институт ей проделано 32 инъекции 10%-ного хлористого натрия внутривенно по поводу помутнения стекловидного тела на правом глазу. После вливаний муть частично рассосалась, и зрение с коррекцией –16,0 D concav повысилось с 0,01 до 0,096 (по таблице Холиной). Имеется центральная относительная скотома в 8°. После осмотерапии стала возможной офтальмоскопия глазного дна. В области желтого пятна отмечен хориоидальный очаг и свежие геморрагии. На глазном дне левого глаза кнаружи от соска имелись хориоидальные очаги и свежие геморрагии.

Зрение с коррекцией — 16,0 D равно 0,256 (по таблице Холиной). Относительная парацентральная скотома в 10°.

Общее исследование не обнаружило ничего ненормального.

11 июня 1938 г. произведена пересадка на правый висок кожи, консервированной при температуре +2 °С в течение 7 дней.

Анестезия кожи хозяина на виске проведена 1%-ным новокаином. Трепаном (диаметром 12 мм) иссечены 3 кружка кожи и отсепарованы от подкожной клетчатки. На образованный дефект в коже хозяина положены кружки консервированной кожи, иссеченные трепаном диаметром 14 мм, без подкожной клетчатки. Для укрепления пересаженных кусочков кожи проведены перекидные швы; на другой день эти швы сняты. Через 2 дня после операции на обоих глазах отмечено повышение зрения — на правом глазу с 0,096 до 0,336 и на левом с 0,256 до 0,368 (острота зрения определялась при одних и тех же условиях как в отношении освещения таблиц, так и корригирующих стекол). Через 10 дней зрение на правом глазу 0,368, на левом — 0,54; таковым без изменений оставалось оно и в течение 7 дней, а затем в течение последующих 9 дней кривая остроты зрения давала небольшие колебания.

В настоящее время — через 5 месяцев после операции — зрение на правом глазу с коррекцией –16,0 D равно 0,336, на левом –0,51.

Поле зрения на правом глазу не изменилось, на левом нормально.

2. Больному В. (ист. бол. № 604) 22 мая 1938 г. была произведена по поводу туберкулезного кератита на правом глазу пересадка кожи, консервированной при температуре + 2 °С в течение 5 дней. Эта пересадка повлияла не только на воспалительный процесс правого глаза, но также и на левый, где имелась высокая миопия в 21,0 D. Зрение до пересадки кожи было равным с коррекцией –16,0 D 0,01, через 2 недели после операции зре-

ние с той же коррекцией на левом глазу равнялось 0,04. Через 20 дней острота зрения на левом глазу была равна 0,06. Больной разбирает вблизи шрифт № 10, который до операции не читал.

Ввиду наступившего улучшения на правом глазу и повышения остроты зрения на левом была произведена вторично слева пересадка кожи, консервированной на холоду в течение 6 суток, после чего зрение на левом глазу повысилось до 0,08 и осталось без изменения в течение 6 месяцев.

Лечебное действие консервированной кожи при миопии ценно своим продолжительным влиянием. Простота же данной операции делает ее очень доступной.

Третьим полезным методом лечения миопических хориоретинитов являются межмышечные инъекции рыбьего жира.

При внутриглазных заболеваниях межмышечные впрыскивания рыбьего жира были применены впервые Мещерским. Автор приводит краткое описание двух случаев хориоретинита (немиопического характера), в которых он испробовал указанное лечение.

Я стал применять инъекции пастеризованного рыбьего жира при миопических хориоретинитах, имея в виду не столько действие витаминов A и D, сколько действие продуктов распада печени, которые образуются при добывании рыбьего жира из печени трески. Влияние таких продуктов, по моей гипотезе, должно близко стоять к эффектам тканевой пересадки, каковую я с успехом применял в целом ряде случаев. При проведении межмышечных инъекций рыбьего жира при миопическом хориоретините я получил в ряде случаев успех.

Приведу для примера описание трех историй болезни.

1. Больная М. (амбулаторная карточка № 2375) обратилась в институт по поводу плохого зрения на обоих глазах. 6 месяцев назад у нее перед глазами появился туман. Она получала без успеха дионин и внутрь йодистый калий. Диагноз: myopia, maculitis offuscatio corporis vitrei.

Правый глаз: передний отдел — норма. В стекловидном теле диффузная муть. На глазном дне вокруг соска имелась стафилома, в области желтого пятна — гиперемия сетчатки и в центре — очажок сероватого цвета. Зрение с concav 12,0 D равно 0,4. Относительная центральная скотома в 10°. Внутриглазное давление 17 мм (по Маклакову). Адаптация снижена.

На левом глазу передний отдел и преломляющие среды нормальны. На глазном дне вокруг соска имеется стафилома. Зрение с коррекцией 13,0 O cyl. concav 1,5 D, ось к виску 25°, равно 0,5. Внутриглазное давление 18 мм по Маклакову. Адаптация почти нормальна. Поле зрения нормально. Больная читает каждым глазом шрифт № 8 Головина — Сивцева с коррекцией 10,0 D concav sph. Общее исследование: моча нормальна, реакция Вассермана отрицательна. Исследованием на туберкулез (рентген и общий осмотр) изменений в легких и железах не обнаружено.

I3 октября 1938 г. произведена внутримышечная инъекция рыбьего жира 0,5 см^3.

При исследовании больной 17 октября обнаружено на правом глазу повышение зрения до 0,5, на левом до 0,7 (с прежней коррекцией).

Адаптация на правом глазу повысилась, на левом глазу стала нормальной.

После 5 инъекций рыбьего жира зрение на правом глазу повысилось до 0,7, а на левом до 0,8.

Адаптация на обоих глазах стала нормальной. На правом глазу относительная скотома уменьшилась на 5°. Больная читает каждым глазом с –10,0 D шрифт № 6 Головина — Сивцева.

2. Больной П., 16 лет (амбулаторная карточка № 2750), 25 октября 1938 г. jбратился в институт с жалобой на плохое зрение, в связи с чем он не мог последнее время заниматься в школе.

Диагноз: оба глаза — myopia gravis, chorioretinitis myopica.

Правый глаз: передний отдел — норма. На глазном дне и вокруг соска имеется ста-

филома; в области желтого пятна — очаг сероватого цвета. Острота зрения с коррекцией –14,0 D равна 0,15. Исследование по Бьерруму дало парацентральную скотому.

Левый глаз: передний отдел — норма. Глазное дно: задняя стафилома, центральный хориоретинит. На периферии сетчатки три атрофических очага с темным пигментом. Помутнение стекловидного тела. Острота зрения с concav 13,0 D равна 0,15. Реакция Вассермана отрицательная. Моча — норма. После 4 инъекций рыбьего жира по 0,5 см^3 на правом глазу с concav 14,0 D острота зрения равна 0,2, на левом с concav 13,0 D равна 0,3. После 7 инъекций зрение на правом глазу с той же коррекцией повысилось до 0,3, скотома значительно уменьшилась; на левом зрение поднялось до 0,4. Помутнение в стекловидном теле на левом глазу почти рассосалось.

В настоящее время (через 3 месяца от начала лечения) больной занимается в школе без особых затруднений.

3. Больная Б., 36 лет, работает в детских яслях. Оба глаза: миопический хориоидит, макулит.

В желтом пятне большие атрофические очаги и отложение пигмента.

11 ноября 1938 г. острота зрения правого глаза с –16,0 D равна 0,02; левого с –14,0 D равна 0,08. В обоих глазах центральная скотома. Сделана первая инъекция рыбьего жира 0,5 см^3.

17 ноября 1938 г. после второй инъекции рыбьего жира острота зрения правого глаза с –16,0 D равна 0,04, левого с –14,0 D равна 0,1.

22 ноября 1938 г. после пятой инъекции рыбьего жира острота зрения с –16,0 D равна 0,08, левого с –14,0 D равна 0,2.

1 декабря 1938 г. после десятой инъекции острота зрения на обоих глазах та же, центральная скотома на правом глазу исчезла, на левом значительно уменьшилась. Срок наблюдения — 2 месяца.

В настоящее время число наблюдений над лечением миопических хориоретинитов инъекциями рыбьего жира в заведуемом мной Институте экспериментальной офтальмологии достигает нескольких десятков; они будут в скором времени опубликованы Скородинской. Убеждение мое в полезности этого лечения укрепилось.

Вышеприведенный материал свидетельствует, что осмотерапия хлористым натрием, пересадка консервированной кожи и инъекции рыбьего жира являются полезными средствами для лечения миопических хориоретинитов.

СЛУЧАЙ ЛЕЧЕБНОЙ ПЕРЕСАДКИ КОЖИ ПРИ ДИАБЕТЕ И ГЛАУКОМЕ[24]

Больная Р. (ист. бол. № 6621) поступила в глазную клинику Одесского медицинского института по поводу хронической воспалительной глаукомы на обоих глазах. При детальном клиническом исследовании выяснилось, что, несмотря на закапывание 2%-ного пилокарпина 4 раза в сутки, внутриглазное давление на обоих глазах не регулировалось. Отмечалось значительное снижение функции глаза; так, на правом, лучшем, глазу зрение равнялось 0,4 с коррекцией, поле зрения сужено на 10–20°. Внутриглазное давление доходило до 44 мм рт. ст., суточные колебания доходили до 17 мм рт. ст. Эластотонометрическая кривая — подъем удлинен до 15,3 мм.

На левом глазу острота зрения равнялась 0,2 с коррекцией, поле зрения концентрически сужено на 30°. Внутриглазное давление достигало 37,5 мм рт. ст., суточные колебания достигали 13 мм рт. ст. Эластотонометрическая кривая — подъем удлинен до 11,3 мм, не изломана. На обоих глазах краевая экскавация зрительного нерва.

Как видно из вышеприведенных данных, больной на обоих глазах необходимо было произвести антиглаукоматозную операцию. Однако операция не могла быть произведена из-за наличия у больной в конъюнктивальном мешке пневмококков. Кроме того, она в течение 10 лет страдает диабетом. Несмотря на соответствующую диету, в момент исследования у больной было 3,4 % сахара в моче.

Учитывая тот факт, что пересадка консервированной кожи по методу акад. В. П. Филатова оказывает лечебный эффект при целом ряде различных тяжелых заболеваний, решено было в данном случае применить пересадку консервированной кожи на висок и в области поджелудочной железы. Больная была оперирована 22 февраля 1939 г. Данные исследования мочи и крови больной до операции были следующие: моча — сахар 3,4 %, белок 1,32 %; кровь — сахар 295 мг/л.

Под влиянием пересадки консервированной кожи произошел резкий сдвиг в обмене веществ в сторону значительного уменьшения сахара в моче и в крови.

На 15-й день после операции сахар в моче понизился с 3,4 % до 0,4 %, также уменьшилось количество белка до 0,26 % (с 1,32 % до операции). Сахар в крови снизился с 295 мг% до 148 мг%. Спустя месяц сахар в моче почти исчез, белок уменьшился до 0,1%. В крови было найдено 131 мг% сахара. Кроме того, больная отмечает значительное снижение чувства жажды. До операции она выпивала до 12 стаканов жидкости в сутки, после операции 3–4 стакана. В течение всего периода исследования пищевой режим больной не менялся: как и до операции, было ограничено употребление углеводов и белков.

Таким образом, мы отмечаем значительное улучшение со стороны углеводного обмена, наступившее под влиянием пересадки консервированной кожи; резко снизилась гликозурия и уровень сахара в крови. Что касается влияния операции на глаукоматозный процесс, то наблюдалось значительное повышение функций глаза. Острота зрения на правом глазу с 0,4 поднялась до 0,6; на левом глазу острота зрения с 0,2 поднялась до 0,5. Кроме того, слегка расширилось

---

[24] Впервые опубликовано в сб. «Научные материалы Укр. ин-та эксперим. офтальмологии», 1939, стр. 114–115 (совместно с В. А Можаровской).

поле зрения на левом глазу. Со стороны внутриглазного давления отмечалось уменьшение суточных колебаний, однако, полной регуляции не наступило. Наблюдение в настоящее время еще не окончено.

Таким образом, в данном случае лечебная пересадка консервированной кожи оказала благоприятное влияние на углеводный обмен при диабете, а также на функции глаза, нарушенные глаукоматозным процессом.

ГОМОТРАНСПЛАНТАЦИЯ ТРУПНОЙ КОНСЕРВИРОВАННОЙ КОЖИ ПРИ ЯЗВЕ ЖЕЛУДКА[25]

(Предварительное сообщение)

В предыдущем номере «Научных материалов Украинского института экспериментальной офтальмологии» нами было сообщено (Филатов) о благоприятном влиянии консервированной трупной кожи на язвенный процесс двенадцатиперстной кишки. Полученный терапевтический эффект позволил нам применить тканевую пересадку и при язве желудка.

Больной К., 36 лет, с диагнозом Ulcus ventriculi болен с августа 1938 г. Заболевание началось с профузного желудочного кровотечения (началось внезапно).

При поступлении больного в терапавтическое отделение пальпация живота не представлялась возможной ввиду опасности, которую она представляет при кровоточащей язве. В дальнейшем при исследовании живота обнаружено: симптом Менделя положительный и имеется болезненность в точке Боаса. Пальпаторно спаек обнаружить не удается.

2 сентября 1938 г. (когда кал перестал давать положительную реакцию на кровь) сделана рентгеноскопия желудка; при этом обнаружено, что слизистая в норме, развертывание стенок — постепенное. Нижняя граница — на I. cristarum. Болевая точка в области пилоруса. Через час в желудке осталось 20 % бариевой каши. Неправильные контуры в области пилоруса и луковицы. Через 24 часа весь барий находится в толстых кишках до сигмовидной кишки. Опорожнение толстых кишок замедлено.

Заключение: парапилорическая язва. Анализ желудочного содержимого:

	Общая кислотность	Свободная соляная кислота	Связанная соляная кислота	
1	78	62	12	Натощак
2	78	68	8	
3	96	80	12	Через каждые 15 минут после кофеинового завтрака по Катшу
4	100	82	12	
5	108	92	12	
6	108	94	10	

Боли после еды, изжога, тошнота и рвота беспрерывно беспокоят больного с момента заболевания.

1 октября 1938 г. больному сделана операция — пересадка консервированной трупной кожи в подложечной области и вдоль левого подреберья (консервация 14 суток).

3 октября, т. е. через двое суток, больной отметил исчезновение болей и изжоги, на 8-й день улучшился аппетит, исчезла тошнота. Через месяц, ввиду хорошего состояния, больному расширена диета (разрешено есть куриное мясо).

10 ноября, т. е. через 1 месяц и 10 дней, при отсутствии жалоб, отсутствии прежних объективных данных (болевых зон и точек), при отрицательном результате реакции на кровь в кале и при отличном общем состоянии больной был выписан на работу. В дальнейшем при амбулаторном наблюдении мы могли констатировать, что самочувствие у больного хорошее: болей и тошноты нет, он хорошо поправился, работает, как и до заболевания, при этом грешит очень в диете (ест гречневую кашу, вермишель, колбасу и даже свиное сало). Данные анализа желудочного содержимого без изменений. 31 февраля 1939 г. после большой погрешности в диете (съел много свиного сала и селедку) у больного

[25] Впервые опубликовано в сб. «Научные материалы Укр. ин-та эксперим. офтальмологии», 1939, стр. 78–79 (совместно с Б. И. Кранцфельд).

возобновились боли, ввиду чего ему произведена повторная пересадка консервированной трупной кожи (пересадка сделана в той же области, консервация кожи 9 суток). На второй день после операции тошнота исчезла, небольшая ноющая боль после еды еще остается. В дальнейшем боль исчезла, больной чувствует себя хорошо, снова приступил к работе. Через 2 месяца после второй операции чуствует себя очень хорошо, болей не отмечает, работоспособен. Через 3,5 месяца после второй операции рентгеноскопия желудка показывает следующее: болевых точек нет, через час в желудке следы бария. Контуры луковицы и пилоруса нормальны.

Таким образом, у данного больного получен хороший терапевтический эффект от пересадки консервированной трупной кожи.

ЛЕЧЕНИЕ БРОНХИАЛЬНОЙ АСТМЫ ВНУТРИМЫШЕЧНЫМИ ИНЪЕКЦИЯМИ РЫБЬЕГО ЖИРА[26]

Мною получен благоприятный лечебный эффект от пересадки консервированной кожи при бронхиальной астме. Считая, что действие внутримышечных инъекций рыбьего жира происходит в основном по тому же принципу, что и при тканевых пересадках, я решил испробовать инъекции рыбьего жира при бронхиальной астме.

Больная С. обследована и любезно направлена к нам д-ром И. Е. Циклисом, за что я выражаю ему благодарность. Диагноз: бронхиальная астма; больна 8 лет. Последние два года не работает из-за приступов астмы, которые повторяются каждые 2–3 дня. Продолжительность приступа 4–5 часов. Между приступами всегда бывает одышка, спит плохо. Лечение за последние годы — инъекции адреналина с камфорой.

Аллергены, вызывающие приступы у больной: холод, сырость, пыль, волнение, переутомление, запах табачного дыма и жареного масла, кислая и соленая пища, яйца, холодный отварной картофель.

Объективно: в обоих легких значительное количество разнокалиберных хрипов.

Сердце — глухие тоны.

20 марта больная поступила в институт в тяжелом состоянии, какое у нее бывает перед приступом. Такое состояние продолжалось у больной в течение 3 дней — до 23 марта.

21 марта больная начала получать инъекции рыбьего жира; на третий день после первой инъекции больная отметила незначительное улучшение, которое сказалось в некотором уменьшении одышки. После 3 инъекций рыбьего жира больная стала чувствовать себя значительно лучше. За это время не было ни одного приступа. Одышка резко уменьшилась.

Испробованы первые аллергены: холодный отварной картофель и селедка. Ни в тот день, ни в следующий приступа не было.

После 4-й инъекции испробован третий аллерген — яйцо; приступа также не было. Кроме того, больная находилась в атмосфере табачного дыма, холода, принимала кислую и соленую пищу, что также не вызывало приступа. Состояние больной хорошее. Спит хорошо.

За время пребывания больной в институте припадки в течение 12 дней не повторялись, а между тем в других клиниках (2-й клинике, 2-й клинической больницы), где больная находилась до этого, приступы повторялись через 2–3 дня. По возвращении в свои домашние условия больная продолжала себя хорошо чувствовать, но через 5 дней после выписки наступил приступ, который и по интенсивности, и по продолжительности был значительно легче тех, какие у нее бывали до лечения. Наблюдение за больной продолжается.

Лечебный эффект рыбьего жира по моей гипотезе объясняется наличием в нем веществ печени трески, попадающих в жир в процессе его добывания, т. е. действие рыбьего жира аналогично действию тех веществ, которые поступают в организм при лечении пересадкой консервированных на холоде тканей.

То обстоятельство, что мною получен эффект от инъекций рыбьего жира при бронхиальной астме, до известной степени подтверждает мою гипотезу, так как бронхиальная астма не является авитаминозным заболеванием, а следовательно, основным действующим фактором в рыбьем жире являются не столько витамины, сколько продукты переживающей печени, попавшей в рыбий жир при его изготовлении.

---

[26] Впервые опубликовано в сб. «Научные материалы Укр. инст. эксперим. офтальмологии», 1939, стр. 92–93.

В моей школе эта гипотеза в настоящее время подвергается изучению.

ЛЕЧЕБНАЯ ПЕРЕСАДКА КОНСЕРВИРОВАННОЙ КОЖИ ПРИ БРОНХИАЛЬНОЙ АСТМЕ[27]

(Предварительное сообщение)

В 1933 г. мною были опубликованы первые случаи лечебной пересадки роговицы, произведенной с целью просветления помутневшего трансплантата. Успех этого метода, основанного на фактах просветления бельма вокруг роговичного трансплантата, был впоследствии подтвержден на большом клиническом материале.

Исходя из несомненного эффекта лечебной пересадки при воспалительном помутнении трансплантата, я начал применять подсадку роговичной ткани с целью воздействия на воспалительные процессы роговицы негнойного характера. Срезав на некотором протяжении поверхностные слои воспаленной роговицы, я пересаживал на дефект соответственной величины и формы трансплантат, взятый из передних слоев роговицы трупного глаза, консервированного на холоде в продолжении 2–3 суток. Я обратился именно к трупным консервированным глазам, потому что, по моим наблюдениям, роговицы таких глаз дают при пересадке результаты лучшие, чем роговицы глаз, взятых от живых пациентов; кроме того, при пересадке трупных роговиц чаще наблюдается просветление бельма. Мои предположения относительно возможности благоприятного влияния лечебной пересадки на воспалительный процесс вполне оправдались. Я произвел в виде пробы лечебную пересадку в одном случае туберкулезного кератита, в одном случае герпетического кератита, в трех случаях трахоматозного паннуса и в шести случаях паренхиматозного кератита. Во всех указанных случаях лечебная пересадка приводила к быстрому затиханию воспалительного процесса. Методику лечебной пересадки консервированных тканей я использовал и при ряде других патологических процессов организма. Я применил для гомо-, ауто- и гетеропластики с лечебной целью разнообразные консервированные при температуре от + 2 до +4 °С ткани. По настоящее время лечебная пересадка тканей с успехом испробована мною, а также некоторыми коллегами при таких заболеваниях: туберкулезный хориоидит, пигментный ретинит, миопический хориоретинит, вульгарная волчанка лица, туберкулезные язвы, рубцы после ожогов, трофические язвы, красная волчанка, склеродермия, псориаз, кожный рак, туберкулез гортани, язвы кишок, язвы желудка, ишиас, лепра, фурункулез. Ограничиваясь только перечнем этих заболеваний, я отсылаю читателей, интересующихся подробностями упомянутых случаев к моим статьям, напечатанным в «Медичному журналі» Украинской Академии наук (1938),

«Советской медицине» (1938), «Вестнике офтальмологии» (1938), «Врачебном деле» (1938), «Acta medica USSR» (1938) и др.

В этих статьях изложены также мои теоретические обоснования лечебной тканевой трансплантации. К перечисленному ряду заболеваний, леченных мной тканевыми пересадками, я могу прибавить еще одно страдание, при котором я также с успехом применил данный лечебный метод. Речь идет о бронхиальной астме. Истолковывая целебное действие тканевой пересадки как

[27] Впервые опубликовано в сб. «Казанский медицинский журнал», 1939, № 4, стр. 6–7.

«снятие» аллергии (десенсибилизацию), я полагал, что при астме, которая является типичным аллергическим заболеванием, мой метод может дать полезные результаты. Клинические наблюдения это подтвердили. Если нельзя еще говорить о полном излечении астмы таким путем, то во всяком случае данный метод, несомненно, дает больному значительное облегчение.

Привожу несколько случаев.

1. Больной Н., 56 лет, страдает бронхиальной астмой более 15 лет. Аллергены — запах табачного дыма, жареного подсолнечного масла, приступы вызываются также холодом. Осенью и зимой приступы повторяются через 3–4 дня и продолжаются по 3–4 часа. Весной приступы несколько реже, летом их совсем не бывает.

4 декабря 1938 г. мною была произведена операция — лечебная пересадка трупной кожи, консервированной на холоде в течение 5 суток. На кожу в области верхней трети грудины пересажено 6 кружков трупной кожи диаметром 14 мм. Уже на 3-й день после операции больной безболезненно перенес длительное пребывание в сильно накуренной комнате. Дыхание, которое было у него затруднительно даже в промежутках между приступами, стало у него значительно свободнее. В настоящее время и остальные аллергены (запах жареного масла и холод) не вызывают у него приступов удушья.

2. Больной С., 46 лет, страдает бронхиальной астмой 28 лет, жалуется на постоянную одышку. Тяжелые приступы астмы бывают один раз в месяц, а иногда через 2–3 месяца. На состояние больного оказывает плохое влияние холод и переутомление. Объективно: легкие эмфизематозны; много сухих хрипов. Со стороны сердца отмечается глуховатость тонов.

4 декабря 1938 г. операция — пересадка трупной кожи, консервированной на холоде в течение 9 суток. Через 6 дней после операции отмечалось облегчение дыхания. Через 7 дней больной заболел гриппом; приступа астмы не было. В течение последующих

2,5 месяцев приступов астмы также не было, несмотря на переутомление и пребывание на холоде. Одышка значительно уменьшилась. Объективно: значительное уменьшение количества хрипов. В последние дни появились опять приступы.

3. Больной Г., 46 лет, страдает астмой более 15 лет. Вызывают приступ переход из теплого помещения на холод, запах жареного масла. Временами приступы повторяются ежедневно. Такие периоды частых приступов длятся 3–4 недели. Временами приступы повторяются реже, но всегда у больного одышка, и особенно тяжело он дышит по вечерам. В течение последних пяти лет больной постоянно применял адреналин во время приступов и курил астматол. Объективно: легкие эмфизематозны; много свистящих хрипов. Со стороны сердца отмечается приглушенность тонов.

7 января 1939 г. операция — пересадка трупной консервированной кожи в области грудины на уровне вторых ребер.

На 3-й день после операции больной отметил улучшение: вечером дышал не тяжелее, чем днем. В последующие два месяца, т. е. до настоящего времени, приступов совершенно не было. Одышка значительно уменьшилась. Объективно отмечается уменьшение количества хрипов.

Указанные случаи свидетельствуют о том, что трансплантат консервированной кожи оказывает на организм хозяина значительный лечебный эффект. Хотя нет еще возможности сделать заключение о практической ценности метода, который пока недостаточно разработан как в отношении количества пересаживаемой кожи, так и в отношении повторности пересадки, однако он заслуживает известного внимания с теоретической стороны.

Мною ведутся дальнейшие наблюдения по этому вопросу.

ЭРИТЕМАТОЗНАЯ ВОЛЧАНКА, С УСПЕХОМ ЛЕЧЕННАЯ ПЕРЕСАДКОЙ КОНСЕРВИРОВАННОЙ ТРУПНОЙ КОЖИ[28]

Лечебная пересадка консервированной трупной кожи, давшая положительные результаты при целом ряде заболеваний кожи (обычная волчанка, трофические язвы голени, гипертрофические рубцы после ожога, склеродермия, псориаз, сифилитический гуммозный процесс, пемфигус, пендинка и др.), была также с успехом применена при таком тяжелом дерматозе, как красная волчанка.

Больная С., 32 лет, больна эритематозной волчанкой 2 года. Заболевание началось между 8 и 9 месяцами беременности Впервые менструации у больной начались на 13-м году жизни, протекали в первые годы с перерывами в 5–6 месяцев, нормальный тип менструаций установился в 18–19-летнем возрасте. После родов менструации стали количественно уменьшаться и за последние 2 года длились 1 день при нормальных промежутках. В детстве болела хроническим шейным аденитом, воспалением легких, в последние годы — частые ангины. Сестра умерла от туберкулеза.

Лечилась впрыскиваниями висмута и хлористого кальция с незначительным эффектом, сменившимся дальнейшим ухудшением процесса. Кроме того, лечилась у гомеопата в течение 3 месяцев, проделала курс лечения безсолевой и безбелковой диетой с одновременным введением большого количества витаминов.

К моменту пересадки у больной имеется фиксированная форма эритематозной волчанки, которая захватывает нос, лоб, обе щеки в виде бабочки, левую ушную раковину, руки и верхнюю часть груди. Поражение резко ограниченное с выраженным эритематозным валом, с явлениями гиперкератоза, а местами и атрофии. На голенях явления эритроцианоза.

7 июня 1938 г. Операция — лечебная пересадка консервированной трупной кожи (6 лоскутов посажено на область груди, 2 — на область правого яичника).

В течение первых 3-х недель сдвиг в сторону улучшения процесса был незначительный, затем началось явное рассасывание элементов. В настоящее время, через 7,5 месяцев после операции, имеется по одному небольшому эритематозному пятнышку на обеих щеках, одно за левым ухом и одно пятнышко на груди. На остальных участках бляшки полностью рассосались, оставив после себя лишь слабо выраженную рубцовую атрофию, окаймленную очень нежным пигментным ободком. Явное улучшение эритроцианоза на голенях, несмотря на наступившие холода (ноябрь, декабрь). Улучшились менструации, которые стали более обильными и более продолжительными (вместо 1 дня — 1,5–2 дня).

Таким образом, у описанной больной получен разительный эффект от пересадки трупной консервированной кожи.

Больная демонстрирована после лечения в офтальмологической и дерматологической секциях Единого медицинского общества и на 2-м Украинском съезде офтальмологов.

---

[28] Впервые опубликовано в сб. «Научные материалы Укр. ин-та эксперим. офтальмологии», 1939, стр. 80–81 (совместно с С. Л. Вельтер).

ОПЫТ ЛЕЧЕБНОЙ ГОМОТРАНСПЛАНТАЦИИ КОНСЕРВИРОВАННОЙ КОЖИ У ЛЕПРОЗНЫХ БОЛЬНЫХ[29]

Разработка предложенного нами метода лечебной гомотрансплантации консервированных тканей показала, что пересаженная ткань оказывает сильное лечебное влияние на некоторые патологические процессы в организме больного.

Путем применения лечебной пересадки консервированной кожи нам удалось получить стойкое улучшение при ряде заболеваний глаз, кожи и некоторых внутренних органов.

Исходя из того, что лечебная пересадка консервированных тканей оказалась весьма эффективной при тяжелых поражениях кожи, мы применили пересадку также и при лепре на 7 больных.

Наблюдения проводились в Украинском лепрозории (директор и гл. врач Л. Я. Клопенко). Приведем краткие выдержки из историй болезни трех больных.

1. Больная С., 38 лет, Lepra anaestetica. Считает себя больной с 1935 г. На верхних конечностях и на правой ягодице обширные рубцы от ожогов. Мутиляция пальцев и трофические язвы на нижних конечностях. Болевая и температурная чувствительность отсутствует в области нижней половины туловища и до плечевых суставов верхних конечностей.

Область трансплантации — левая стопа. На подошве с внутренней и наружной стороны имеются 2 глубокие, кратерообразные язвы с каллезными краями. Язвы появились 2 года тому назад и, несмотря на общее и местное лечение, не обнаруживали склонности к заживлению.

Операция: трепаном ФМ произведено иссечение краев язвы у наружного края стопы. На место иссеченного участка пересажен один кусочек трупной, консервированной в течение 12 суток, кожи. Такие же 3 кусочка пересажены на внутренний край столы на расстоянии 3 см от второй язвы, которая никаким вмешательствам не подвергалась. Через 15 дней после операции язва у внутреннего края стопы зажила полностью. Кусочек кожи, пересаженный на место другой язвы, отпал на 12-й день. Вторая язва зажила через 24 дня после операции. Спустя 7 недель на месте одной из заживших язв появилось небольшое отверстие (рецидив). Другая язва, наблюдавшаяся в течение 5 месяцев, рецидива не дала.

2. Больная Х., 36 лет, Lepra tuberosa.

Больна с 1924 г. На лице сплошная инфильтрация кожи и подкожной клетчатки. В инфильтрированной ткани большие узлы, которые, сливаясь, образуют facies leonina. Такие же, но в несколько меньшей степени, поражения имеются на туловище и на конечностях. Больной сделана трахеотомия вследствие специфического поражения гортани. Имеется лепрозное поражение легких. Периодически субфебрильная температура.

Область трансплантации — левая кисть. На тыльной поверхности кисти и фаланг пальцев имеются различной величины язвы. Кожа кисти инфильтрирована, отечна, пальцы деформированы.

Операция: трепаном ФМ иссечено на тыле кисти 5 кусочков кожи и на их место пересажена трупная, консервированная в течение 7 суток, кожа. Через 4 дня послео перации началась усиленная эпителизация язв, которые зажили спустя 22 дня после операции. Инфильтрация кожи и отечность пальцев значительно уменьшились. Через 1,5 месяца после заживления язв наступил рецидив и появилось несколько новых язв.

Больная Ч., 18 лет, смешанная лепра. Больна с 1929 г. На лице сплошная инфильтра-

[29] Впервые опубликовано в сб. «Научные материалы Укр. ин-та эксперим. офтальмологии», 1939, стр. 73–75 (совместно с В. Е. Шевалевым и Л. Я. Клопенко).

ция кожи; много узлов различной величины. Обширное изъязвление твердого и мягкого нёба. На туловище пятна, узлы и язвы, образовавшиеся вследствие распада лепром. Гиперестезия в области узлов и высыпаний. Левый глаз: помутнение роговицы, приращение и заращение зрачка вследствие перенесенного лепрозного кератита и иридоциклита. Острота зрения = 1/∞ Правый глаз: злокачественный лепрозный ирит, узелковый рецидивирующий. Радужная оболочка усеяна милиарными лепромами. Зрачок неправильной формы; у его нижнего края две более крупных лепромы. Глазное дно — норма. Острота зрения = 0,1. Частые обострения ирита в течение последнего года.

Операция: трепаном ФМ произведено иссечение 3 кусочков кожи на правом виске и на их место пересажено 3 кусочка консервированной 13 суток кожи. Через 2 недели после операции часть милиарных лепром рассосалась. Зрение повысилось до 0,5. Через 3,5 месяца при осмотре больной была обнаружена лишь одна лепрома у нижнего края зрачка. Острота зрения = 0,6. Обострений ирита в течение 5 месяцев не наблюдалось.

Как видно из приведенных выдержек из историй болезни, в двух случаях после лечебной гомотрансплантации консервированной кожи в области трофических язв наступило заживление последних.

В двух других, не приведенных нами случаях мы также наблюдали усиление регенерации и частичное заживление трофических язв под влиянием пересадки.

У всех больных спустя 2–3 месяца после операции наступил рецидив. Примененная нами у двух больных пересадка консервированной кожи вокруг узелков лепром с целью воздействовать на последние эффекта не дала.

Суммируя результаты наших наблюдений, необходимо отметить, что лечебная гомотрансплантация консервированной кожи оказала довольно сильное влияние на заживление трофических и образовавшихся вследствие распада лепром язв у больных лепрой.

Произведенная нами у одной больной трансплантация консервированной кожи на область виска оказала благоприятное влияние на течение лепрозного ирита.

Нестойкость наблюдаемого нами лечебного эффекта, по-видимому, зависит от прогрессирующего течения общего лепрозного процесса.

ЛЕЧЕНИЕ ACNE VULGARIS ИМПЛАНТАЦИЕЙ КОНСЕРВИРОВАННОЙ ПЛАЦЕНТЫ[30]

(Предварительное сообщение)

Произведя больному по поводу туберкулезного хориоретинита имплантацию консервированной плаценты, мы заметили, что наблюдавшиеся одновременно у больного на лице acne vulgaris резко поддались этому терапевтическому воздействию.

Приводим короткую выписку из истории болезни.

Больной Н., 22 лет (ист. бол. № 919), болен более 5 лет. Лечился разнообразными терапевтическими средствами без особого успеха. Все лицо было густо покрыто обычными acne в различных стадиях развития, особенно много элементов на щеках и на лбу, рядом пигментированные рубчики на месте рассосавшихся элементов.

13 января 1939 г. больному произведена имплантация плаценты под кожу живота (консервация на холоде при температуре от +2 до +4 °С 4 суток). На второй день после операции у больного резко уменьшились acne на лбу и на щеках; на третий день все лицо совершенно очистилось. Интересно, что пигментированные рубчики в значительной мере рассосались и побледнели.

Больной оставался в течение 2,5 месяцев под наблюдением, и за этот период мы не отметили рецидива, тогда как до операции, по словам больного, у него ежедневно высыпали в большом количестве свежие элементы.

Сделав это случайное наблюдение, мы затем произвели имплантацию консервированной плаценты еще троим больным с acne vulgaris: двум женщинам (больные Ц. и К.) и одному мужчине (больной И.) в возрасте от 19 до 23 лет. Давность заболевания — от 3 до 4 лет. У всех картина заболевания была однотипной и приближалась к той, которую мы описали у первого больного.

Из четырех указанных больных хороший эффект нами получен в трех случаях, и только у одной больной (К.) мы эффекта не получили. Хороший терапевтический эффект, полученный нами от имплантации консервированной плаценты под кожу живота, побуждает нас сделать это предварительное сообщение, свидетельствующее о значительном терапевтическом эффекте при столь упорном и хроническом страдании. Отметим, что в приведенных нами случаях мы получили успех тогда, тогда как терапия другими обычными методами оказалась малоэффективной.

---

[30] Впервые опубликовано в сб. «Научные материалы Укр. ин-та эксперим. офтальмологии», 1939, стр. 82–83 (совместно с С. Л. Вельтер).

ВЛИЯНИЕ ТРАНСПЛАНТАЦИИ КОНСЕРВИРОВАННОЙ КОЖИ НА ТЕЧЕНИЕ ТУБЕРКУЛЕЗНОГО ПРОЦЕССА У ЭКСПЕРИМЕНТАЛЬНЫХ ЖИВОТНЫХ[31]

(Предварительное сообщение)

Поставив перед собой задачу изучить влияние трансплантации консервированной на холоде кожи на течение туберкулезного процесса у экспериментальных животных, мы провели серию опытов на морских свинках. Последние заражались подкожным введением ВК Hum в количестве 0,5 мг через 5 и 10 дней после трансплантации консервированной. Кожи, а также за 5 и 10 дней до трансплантации.

Серия 1

№ групп	Количество морских СВИНОК	Метод заражения	Выживаемость (в днях)
1	3	ВК Hum 0,5 мг подкожно через 5 дней после трансплантации	39
2	3	ВК Hum 0,5 мг подкожно через 10 дней после трансплантации	35
3	3	ВК Hum 0,5 мг подкожно за 5 дней до трансплантации	33
4	3	ВК Hum 0,5 мг подкожно за 10 дней до трансплантации	38
5	3	ВК Hum 0,5 мг подкожно контрольные	33

Как видно из приведенной таблицы (серия 1), мы не получили резкой разницы в смысле выживаемости морских свинок.

Ввиду этого мы вторую серию опытов поставили с менее вирулентной культурой, причем срок введения ВК до и после трансплантации установлен в 24 часа.

В этой серии опытов мы получили уже некоторую разницу в отношении выживаемости животных при трансплантации и без таковой.

Трансплантация кожи, консервированной на холоде при температуре от + 2 до +4 °С в течение 5 суток, производилась с брюшной стороны.

Серия 2

[31] Впервые опубликовано в сб. «Научные материалы Укр. ин-та эксперим. офтальмологии», 1939, стр. 140–142 (совместно с Е. Я. Глейберман).

№ групп	Количество морских свинок	Метод заражения	Выживаемость (в днях)
1	2	ВК Hum подкожно 0,5 мг через сутки после трансплантации	54
2	2	ВК Hum подкожно 0,5 мг за сутки до трансплантации	126
3	4	ВК Hum подкожно 0,5 мг контрольные	106

При вскрытии мы могли констатировать у свинок, подвергшихся трансплантации, в большинстве случаев инфильтрат на брюшине творожистого характера, содержащий в большом количестве ВК; расположение и размер инфильтрата соответствовали по проекции трансплантату. В селезенке, печени и легких особых изменений не обнаруживали. У контрольных свинок селезенка, печень и легкие почти сплошь покрыты творожистыми узлами.

Приводим данные гистологических исследований.

Морская свинка № 14 (контрольная).

Легкие. Конгломерат бугорков с казеозным некрозом и мелкими кавернами. Развитие фиброзной ткани.

Печень. Много бугорков с большим количеством крупных клеток.

Некрозы в центре. бугорков. Большие некротические участки.

Морская свинка № 1 (введено ВК через 5 дней после трансплантации).

Легкие. Один типичный большой бугорок. В ткани легкого небольшая инфильтрация. Большая гиперемия. Кровь в альвеолах.

Печень. Единичные свежие бугорки.

Селезенка. Фолликулы слабо выражены. Несливающиеся типичные бугорки с небольшими некротическими участками.

Изучая морфологию туберкулезных палочек из органов у свинок с трансплантацией, мы систематически обнаруживали в них черные зернышки, расположенные большей частью по концам и реже в центре. У контрольных свинок, как правило, мы таких явлений не наблюдали. Выявляются эти черные зернышки обычной краской по Цилю. Изучение природы этих зернышек нами продолжается, оно является предметом отдельного сообщения.

Вышеприведенный материал позволяет высказать следующие соображения: под влиянием трансплантации консервированной кожи происходит перестройка организма в целом, вследствие чего течение туберкулезного процесса у трансплантированных резко отличается от контрольных, причем изменяются морфологические и биологические свойства туберкулезной палочки.

Гибель свинок с трансплантацией при незначительном поражении внутренних органов по сравнению с обширными изменениями, какие наблюдаются у контрольных животных, можно скорее всего объяснить распадом туберкулезных палочек и освобождением в значительном количестве эндотоксинов. Дальнейшее исследование должно быть направлено по пути выяснения влияния консервированной на холоде кожи на лизис туберкулезных палочек и установления дозировки трансплантата, способствующей повышению иммуногенности организма в борьбе с туберкулезной инфекцией.

ЛЕЧЕБНАЯ ПЕРЕСАДКА ТКАНЕЙ[32]

Лечебная пересадка тканей, о которой идет речь в настоящей статье, не является пересадкой с пластическими целями. Я имею в виду пересадку, которая имеет лечебное значение и влияние на те процессы, по поводу которых предпринимается. Проблема лечебной пересадки тканей совершает свои первые шаги; это не готовый метод лечения болезней, а лишь новый принцип, на основе которого должен быть выработан общий метод лечения.

Тот принцип, о котором я говорю, возник в офтальмологии в области пересадки роговицы.

Как известно, пересадка роговицы делается для того, чтобы вернуть или улучшить зрение, утраченное или пониженное вследствие стойких бельм роговицы, не поддающихся лечению, и притом таких, при которых нельзя ожидать сколько-нибудь большого успеха от иридэктомии. Если бельмо занимает периферию роговицы, оно не требует нашей помощи, потому что лучи света проходят через непомутневший центр роговицы в зрачок, и больной может видеть; если же бельмо занимает центральную часть роговицы, то лучи света не могут проходить в зрачок, и зрение сильно падает. Иридэктомия, т. е. образование искусственного зрачка, или оптической колобомы, дает возможность лучам света проходить мимо бельма, и зрение в той или иной степени восстанавливается. Но если бельмо занимает всю роговицу, тогда иридэктомия не имеет смысла, и в таких случаях единственным выходом из положения является пересадка роговой оболочки. Наиболее распространенным способом пересадки роговицы в настоящее время является сквозная частичная пересадка. Операция эта состоит в том, что в бельме иссекается отверстие диаметром 4 мм, в которое вставляется кусочек роговицы глаза, удаленного у другого человека по поводу какого-нибудь тяжелого заболевания. Если трансплантат прижил и сохранил прозрачность, то лучи света будут проходить сквозь него в глаз, и пересаженный кусочек явится окошечком, через которое больной будет видеть (конечно, лишь в том случае, если сетчатка и зрительный нерв сохранили свои функции). Такую пересадку роговицы можно производить различными техническими способами; большинство хирургов нашей школы пользуется для иссечения кружка в бельме трепаном диаметром 4,05 мм, а для иссечения диска из роговицы донора трепан имеет в диаметре 4 мм. Для укрепления трансплантата на месте я покрываю последний заранее выкроенной конъюнктивальной лентой. Чем почва, на которую производится трансплантация, богаче остатками роговичной ткани, тем лучше трансплантат приживает и сохраняет прозрачность.

Проблема пересадки роговицы насчитывает более ста лет, но только в последние годы эта операция перешла в стадию довольно больших и закономерных успехов. Для правильной оценки этих успехов надо разделить наших больных на три категории: 1) случаи с плохой для трансплантации почвой, когда бельмо осложнено различными другими патологическими процессами; 2) случаи благоприятные, когда имеется передняя камера, роговица сохранила форму и отчасти прозрачность; 3) случаи, средние между первой и второй категориями. Для каждой из этих групп больных статистика должна быть особая.

До последнего времени для трансплантации пользовались материалом, взятым от глаза живого человека; но этим материалом мы не могли удовлетво-

[32] Впервые опубликовано в сб. «Проблемы туберкулеза», № 6, 1939, стр. 6–13.

риться, так как было очевидно, что при малом количестве глаз, которые приходится удалять, рано или поздно придется столкнуться с фактом, что кандидатов на операцию гораздо больше, чем материала. Подсчет показывает, что если глаза удаляются у пациентов тысячами, то кандидатов на пересадку имеются миллионы. По данным Парижской конференции по слепоте, во всем мире насчитывается 6 миллионов слепых, из них 2 миллиона слепы вследствие бельм. Мы не знаем точно, какому количеству этих слепых можно произвести операцию пересадки, но можно без большой погрешности допустить, что это число достигает несколько сот тысяч. Кроме 6 миллионов слепых, имеется 15 миллионов тяжких инвалидов в следствие тяжелых заболеваний глаз, около 30% из них получили инвалидность из-за бельм. Можно принять, что нескольким миллионам из них может быть произведена пересадка роговицы; так как у инвалидов с бельмами кое-какое зрение имеется, то, очевидно, их роговица представляет подходящую почву для пересадки.

Ввиду невозможности удовлетворить всех кандидатов при помощи тысячи глаз, удаленных от живых людей (а количество их становится все меньше благодаря профилактике глазных болезней и методам лечения их), я попытался использовать глаза трупа. Попытки пересаживать роговицу, взятую от трупа, делались уже ранее, но только в одном случае, когда был применен глаз выкидыша, получен был успех. Однако этот единственный случай вопроса о пригодности трупной роговицы еще не решил. В основу разрешения этой проблемы я положил следующий важный факт: Мажито должен был пересадить роговицу пациенту; последний на операцию не явился, и глаз остался на леднике. Через 8 дней этот глаз был использован на другом пациенте; роговица прижила, и стойкость прозрачного приживления была прослежена в течение двух лет.

Если бы разрешение проблемы шло только по линии трупных глаз тотчас после взятия их у трупа, то в организационном отношении представились бы большие трудности (трудно держать операционную всегда наготове для пересадки), но оказалось, что роговица, консервированная при низкой температуре (на леднике), приживает. Первый случай доставил нам много беспокойства, но оказалось, что наши страхи были напрасны. Пересадка трупной роговицы, сохраненной на холоду при температуре от +2 до +4 °С, дает результаты, по сравнению с материалом, взятым от живых глаз, не худшие, а лучшие. Это может быть доказано следующей статистикой: из 171 случая пересадки роговицы живых людей удачный исход получен в 19 (приблизительно 11%); если из этих случаев вычесть те, которые мы уже заранее, по опыту, могли определить как негодные, т. е. осложненные (а их было 92), то остается 79 случаев, на которые приходится 19, т. е. 25 % успешных. Из 356 случаев пересадки трупной роговицы число прозрачных приживлений было 149, т. е. около 42 %; если из 356 случаев вычесть 140, не подходящих для операции, то из оставшихся 216 случаев успех был получен в 131, т. е. в 60 %. Из этих случаев было длительно (т. е. более9 месяцев) прослежено 118 приживлений, что составляет 54,7 %, т. е. вдвое больше, чем при применении материала от живых. Кроме того, из 140 не подходящих для операции случаев, в каковых мы раньше, применяя материал от живых, совершенно не имели успеха, было 18 прозрачных приживлений, из которых длительно прослежено 15. Эти цифры показывают, что трупная роговица, консервированная на холоду, лучше приживает, чем роговица от живого глаза.

Если в мире имеется несколько миллионов инвалидов, которые жаждут улучшить зрение, то ясно, что социальное значение пересадки роговицы не-

оспоримо. Наша школа произвела до осени 1938 г. 527 пересадок; мы опередили по числу операций и по числу успехов данные всех авторов, что было возможно только в связи с трупной пересадкой. По нашему примеру трупной пересадкой начали пользоваться и за границей, но еще робко, не широко, вследствие влияния предрассудков и целого ряда запретов. У нас трупная пересадка быстро развивается. Врачи периферии разрабатывают эту проблему дальше.

Пересадка роговицы представляет собой интерес не только офтальмологический; она важна еще и потому, что удача этого метода опровергла общераспространенное вредное мнение о том, что гомопластическая трансплантация невозможна. Этот взгляд, особенно поддержанный Лексером, установился потому, что, занимаясь пересадкой тканей, не учитывали роговицу. Ныне тезис «гомопластика тканей невозможна» должен быть заменен другим «в принципе гомопластика тканей возможна».

В связи с пересадкой роговицы нам пришлось встретиться с различными биологическими задачами. Мы хранили роговицу при температуре от +2 до +4 °С, но оказалось, что даже при замораживании и при высушивании в условиях эксперимента жизнедеятельность роговицы не исчезает: роговица, охлажденная до –25 °С, после оттаивания дает рост в культурах.

Перейду к другому фактору, который имеет основное значение для настоящей темы. Было замечено еще раньше, что если трансплантат прижил, то бельмо вокруг него иногда начинает само собой просветлевать. Этот факт раньше встречался не слишком часто: на протяжении нескольких десятков лет было описано всего несколько случаев такого просветления бельма. Когда же мы занялись пересадкой трупной роговицы, то д-р Вельтер (из нашей клиники) опубликовала за 3 года 17 случаев такого просветления. Это навело на размышления: если трупная пересадка так часто вызывает просветление, значит в консервированной ткани возникают вещества, возбуждающие тканевые элементы помутневшей роговицы. Я использовал этот феномен таким образом, что когда трансплантат не приживал прозрачно, я подсаживал кусочек роговицы к его периферии, и это вызывало в некоторых случаях просветление первого трансплантата. Этим было положено начало новому принципу лечебного воздействия на больные ткани при помощи тканевых пересадок, причем именно трупного консервированного материала. Если трансплантат консервированной роговицы может влиять на просветление бельма и мутного первого трансплантата, то не влияет ли он вообще на ткани, в которые он подсажен, и в других отношениях? Исходя из этой предпосылки, я попробовал сделать пересадку при воспалении роговицы в надежде активировать ткань и вызвать ее биологические реакции. Применив пересадку с лечебной целью при паренхиматозном кератите, я в первом же случае получил очень большой эффект. У больной, страдавшей паренхиматозным кератитом, после пересадки роговицы, консервированной на холоду, через 10 дней прекратилось дальнейшее прогрессирование процесса, началось постепенное просветление роговицы, и через 4 месяца зрение поднялось с 0,08 до 0,15. В данном случае, хотя болезнь и оборвалась, но полной прозрачности не было достигнуто. У другого больного с паренхиматозным кератитом после пересадки процесс остановился через несколько дней, а через месяц роговица вполне просветлела. Не останавливаясь на других случаях, скажу только, что у нас имеется целый ряд больных с воспалением роговицы, у которых пересадка дала большие результаты (больные с паренхиматозным кератитом, герпетическим, acne rosacea, трахоматозным паннусом и др.). Один случай кератоконуса поверг нас в изумление. Кератоконус — болезнь, при которой роговица по неиз-

вестным причинам принимает вид неправильного конуса, вследствие чего наступает слабость зрения и инвалидность. У больного было зрение 0,02, а после пересадки кусочка роговицы на периферию роговицы пациента зрение дошло до 0,2. Интереснее всего то, что как у этого больного, так и у других получилось повышение зрения и улучшение формы роговицы и на другом глазу, на котором операции произведено не было. Значит, здесь мы имеем дело с воздействием на другие свойства ткани. Пересадка влияет на ткани больного организма многогранно: это может быть просветление помутнения, влияние на упругость тканей, усиление регенеративных реакций и т. д. Эти случаи дали мне мысль о возможности более широкого использования принципа лечебной пересадки тканей. Я обратился к коже. Первый мой случай — это пересадка при волчанке лица. Я вырезал у больной язву и посадил на месте дефекта трупную, консервированную на холоду кожу. Рядом находившаяся язва быстро уменьшилась и на 14-й день совершенно зажила. Состояние кожи лица резко улучшилось, язвы в носу зажили. Больная, правда, не выздоровела, но успех получился огромный. К сожалению, больная вскоре исчезла из-под нашего наблюдения.

Второй случай успешного действия пересадки кожи касается туберкулезных язв на кисти. В этом случае мы получили значительный успех и имели возможность наблюдать хорошее состояние больного более года. Пересадка была сделана на тыле предплечья. Трансплантат прижил, как и первый, затем начал рассасываться, и в результате остался тонкий розовый рубец, не стянувший кожу. У другого больного с рубцами кисти после ожогов рубцы в значительной мере рассосались после пересадки кожи на предплечье.

За 1,5 года у нас накопился порядочный материал, анализируя который, я сначала остановлюсь на лечебной пересадке при заболеваниях кожи. Только в части наших случаев, в том числе в некоторых случаях волчанки и туберкулеза кожи, эффекта не было.

Остановлюсь несколько на больной С. с волчанкой лица. Когда мы пересадили кожу, то не только резко улучшилось состояние кожи лица, но кожа настолько хорошо прижила, что даже через год она имела желтоватую окраску и все виды чувствительности кожи восстановились.

Здесь получилось стойкое приживление чужой кожи.

Интересен случай склеродермии у девочки, у которой были поражены верхние конечности. У нее было ограничено разгибание рук, но через некоторое время после пересадки она стала руки сгибать и разгибать очень хорошо. В другом случае склеродермии был также значительный успех. Мы получили успех и в случае гуммы голени, когда после пересадки кожи язва начала быстро заживать. Далее, мы имели случай заживления язвы голени. В некоторых случаях после заживления язвы голени через некоторое время наступал рецидив; однако эти случаи не должны нас обескураживать. Я пробовал пересаживать кожу при раке. После пересадки кожи рак губы рассасывался и покрывался хорошим эпидермисом, но пересаженная кожа скоро некротизировалась, и наступал рецидив.

Я начал применять пересадку кожи также при заболеваниях внутренних органов. Больной туберкулезом гортани была пересажена кожа под углом нижней челюсти. У больной были явления дисфагии, она чувствовала себя плохо, кроме того, у нее было значительное поражение легких и кровохарканье. Через двое суток после пересадки кожи дисфагия прошла и не рецидивирует вот уже 7 месяцев. Состояние голосовых связок значительно улучшилось. Терапевты нашли, что хрипов стало меньше и общее состояние легких значительно улучшилось.

Количество мокроты упало с 300 см^3 до 30 см^3. Этим наблюдением положено начало исследованию терапевтического эффекта пересадок при туберкулезе легких. В других случаях туберкулеза гортани успех был также довольно значителен, но были и безуспешные случаи.

Я пробовал с успехом пересадку кожи при язвах на твердом нёбе, в носу. В случае язвы двенадцатиперстной кишки были явления резких болей. После пересадки кожи боли исчезли и не рецидивировали в течение вот уже 10 месяцев. Кроме того, был случай язвы желудка, в котором в течение вот уже 2,5 месяцев после пересадки боли не рецидивировали. Значительный успех получен нами также при упорном фурункулезе, красной волчанке, псориазе, астме.

В области офтальмологических заболеваний я и мои ученики (С. Л. Вельтер, Костенко, Копп, Шмульян, Скородинская и др.), кроме пересадки роговой оболочки, испробовали при целом ряде заболеваний пересадку других тканей. Успех был получен при трахоматозном паннусе, при пересадке сосудистой оболочки, при внутриглазных туберкулезных поражениях, причем успех был прослежен около года. Я пробовал пересадку кожи на висок при туберкулезном и герпетическом кератите, а также при миопическом хориоретините и получал значительный успех. В одном случае у больной на одном глазу был туберкулезный кератит. После операции пересадки кожи зрение постепенно возрастало и поправилось в значительной степени. В этом случае пересадка кожи повлияла и на другой глаз, в котором имелся миопический хориоретинит. Зрение на этом глазу также улучшилось.

Я получил лечебный успех также при имплантации под кожу консервированной человеческой печени и консервированной плаценты. Эта последняя дала мне особенно резкий эффект.

Почему в одних случаях пересадка тканей помогает, в других нет? Нам еще не известен круг болезней, поддающихся лечебной пересадке, формы болезней; надо также знать, в каком состоянии реактивности или аллергии находится организм. Метод лечебной пересадки тканей надо изучать как на клиническом материале, так и в лаборатории.

Наши данные получили подтверждение и со стороны других авторов, успешно производящих лечебную пересадку тканей (Скосогоренко — при рубцах, Скляник — при язвах голени, клиника Н. Н. Соколова — при язвах голени и при рубцах). О благоприятных результатах сообщали также проф. Ланда, д-р Гольденштейн, проф. Крамаренко и др.

Каково объяснение терапевтического эффекта этого метода? Когда ткань сохраняется на холоду, она не мертва; очевидно, в ней появляются некоторые продукты отмирания, являющиеся большими стимуляторами для тканей того организма, на который они пересажены. Для этого воззрения есть значительные обоснования, например, в работах Медведевой, построившей теорию о том, что каждая живущая клетка дает какие-то продукты отмирания, подвергающиеся переработке ферментами; из них получается то нечто, те катализаторы, которые являются стимулом опять-таки для той клетки, которая дала эти отмирающие частицы. Эти катализаторы служат для регуляции функций организма. Консервация на холоду способствует, как я полагаю, накоплению этих отмирающих частиц.

Акад. Насонов (Всесоюзный институт экспериментальной медицины) продемонстрировал мне чрезвычайно интересные наблюдения. Известно, что отрезанная лапка аксолотля отрастает заново. Насонов, не отрезая лапки, добился вырастания второй лапки путем пересадки кусочков кожи, кишки или хряща,

взятых от другого аксолотля. При такой пересадке в одних случаях лапка вырастала, а в других — нет. Насонов установил, что лапка не вырастала в случаях первичного заживления трансплантата. В случаях же роста лапки он наблюдал в трансплантате дегенеративные изменения. Таким образом, начало смерти (частичное отмирание) было необходимым условием для возбуждения процесса регенерации тканей.

Насонов демонстрировал мне опыт перевязки лапки аксолотля ниткой с целью прекратить кровообращение; около нитки выросли две лапки. Очевидно, нитка произвела такое нарушение жизненных условий тканей, что произошло частичное отмирание клеток, а это в свою очередь вызвало рост лапки. Таким образом, если я на основании клинических данных пришел к заключению, что частичное отмирание дает продукты, возбуждающие ткани живого организма, то Насонов пришел к тому же выводу на основании биологических опытов. Мы оба пришли к одному заключению, что для получения из живого материала стимуляторов необходимо частичное отмирание этих живых тканей. Далее начинается область биохимии: надо выделить те вещества, которые образуются в результате умирания. Возможно, что здесь дело заключается не только в частичном отмирании ткани, но и в биологическом взаимодействии ее с организмом, на который она пересажена. Тестами для улавливания указанных возбудителей могут являться патологические процессы и тканевые культуры. В этой области мы можем и должны продолжать наши поиски.

Мои данные близки к тем, которые вообще существуют в литературе о нейрогормонах, о раневых гормонах (Каспари, Габерландт, Бердичевский и др.). Мои данные стоят близко также и к фактам из области лечебного действия антиретикуло-эндотелиальной сыворотки акад. А. А. Богомольца.

Метод лечебной пересадки тканей может открыть нам новые пути в лечении болезней. Этим методом мы не отменяем лекарственной и другой терапии. Но в медицину войдет еще один принцип, который можно будет применять в комбинации с другими.

ДАЛЬНЕЙШИЕ МАТЕРИАЛЫ ПО ВОПРОСУ О ЛЕЧЕБНОМ ЗНАЧЕНИИ КОНСЕРВИРОВАННЫХ ТКАНЕЙ[33]

В ряде статей я неоднократно освещал вопрос о лечебных эффектах пересадки и имплантации консервированных на холоду тканей при глазных болезнях и общих заболеваниях организма.

Этот новый метод лечения был испробован более чем при 50 формах болезней и в различных экспериментах.

В области офтальмологии наиболее ценные результаты получены при паренхиматозных кератитах на почве врожденного люэса, при туберкулезных кератитах, при кератитах скрофулезных, при розацеа-кератитах, герпетических кератитах, кератоконусе, помутнениях роговицы после кератитов, помутнениях роговичного трансплантата, увеитах (в том числе туберкулезных), помутнениях стекловидного тела, пигментном ретините, атрофиях зрительного нерва, трахоматозном паннусе, миопических хориоретинитах.

Из неглазных заболеваний наилучшие успехи получены при волчанке, туберкулезе гортани и легких, экспериментальном туберкулезе кожи у кроликов, различных язвах кожи, рубцах (рассасывание), язвах желудка и двенадцатиперстной кишки, фурункулезе, красной волчанке (на почве беременности), нейродермите, склеродермии, невралгии седалищного нерва, в отдельных случаях бронхиальной астмы и др.

Ряд наших исследователей подтвердил эффективность метода лечебных пересадок по линии своих специальностей: Скосогоренко (ортопедия), Соколов, Ю. Ю. Крамаренко, Е. Ю. Крамаренко, Мещанинов, Наливкин, Склянек, Бровтман, Очкин, Томашевский (хирурги), Живатов и Цомакион (гинекология), Маршалкович, Коровицкий (терапевты), Фельдман, Ланда, Гольдштейн (дерматологи), Александрович, Гышковская. Копп (офтальмологи) и другие.

Метод лечебной пересадки консервированных тканей еще очень молод — он был применен впервые в 1933 г. мной, но разработка его в более широком масштабе начата лишь в 1936 г.

В настоящее время еще невозможно дать теорию лечебного действия пересадок консервированных тканей. Приходится ограничиться некоторыми обобщениями, группируя те или иные факты, и рядом предположений, дающих основание для постановки проблем, подлежащих исследованию.

1. Можно с большой вероятностью допустить, что из консервированной на холоду ткани в организм реципиента поступают какие-то вещества, стимулирующие процессы рассасывания и регенерации.

2. Эти вещества действуют в весьма разведенном состоянии. Так, трансплантат роговицы диаметром 4 мм и толщиной 0,3 мм, приживленный к больной роговице реципиента, оздоравливает не только ее, но и роговицу другого глаза. Гак как трансплантат прижил, то действие обусловлено невесомым количеством веществ, поступивших в организм. Аналогично обстоит дело и с трансплантатом кожи, которая начинает действовать быстро, а рассасывается очень нескоро.

3. Нередко вещества, действующие олигодинамически, относятся к разряду катализаторов (ферментного и неферментного характера). Если роль катали-

[33] Впервые опубликовано в журнале «Советская медицина», X т. 13–14, 1940.

заторов огромна в химии, особенно технической, а равно в пищевой индустрии (Опарин), то она еще более велика в биохимии живого организма. Работы школы акад. А. А. Богомольца, особенно Н. Б. Медведевой об аутокаталитической регуляции физиологических процессов организма, свидетельствуют об этом. Возможно допустить, что вещества, образующиеся в консервируемой ткани, относятся к разряду катализаторов, но доказательств этому пока нет, и потому я предпочитаю называть их более общим термином «факторы консервации», или «ФК».

4. Я предполагаю, что эти вещества способны образовываться (как катализаторы и аутокатализаторы) в живом организме, ио при консервации на холоду этот процесс при условии пищевого и кислородного голодания совершается в большем масштабе и быстрее.

5. Я подчеркиваю, что эти вещества не являются продуктами распада некротизированной, мертвой ткани. О смерти ткани, сохраняемой на холоду, не может быть речи (анабиоз Бахметьева, опыты биолога Морозова, результаты пересадки роговицы, опыты Баженовой, получавшей культуры тканей при охлаждении их до –25 °С, размножение клеток в сохраняемых на холоду тканях в опытах Пупенко и Скородинской и т. д.).

Можно допустить в консервируемых тканях некоторые явления аутолиза, но аутолиз не есть еще признак смерти. Не отрицая возможности гибели отдельных клеток, я полагаю, что главная масса клеток жива или находится в состоянии, не исключающем возможности восстановления.

6. Я высказываю гипотезу, что ФК находятся в пересаживаемой ткани частью в свободном состоянии (быстрота эффекта), частью в адсорбированном виде (позднее наступление эффекта при рассасывании трансплантата).

7. Я высказываю также гипотезу (не более того), что ФК разрыхляют связь различных активных веществ защитного характера с клетками, тогда как болезнетворные факторы усиливают эту связь; эти запасные активные вещества защитного характера, поступая в кровь, являются своего рода «внутренними медикаментами» (выражение заимствовано).

8. Строгой специфичности ФК не имеют. Аналогию можно усмотреть в опытах Ромейса по омоложению крыс путем пересадки печени, а не половых желез (по А. А. Богомольцу).

9. Какую роль играет нервная система в лечебном эффекте, пока неясно. Ее участия я не исключаю.

10. При изучении ФК необходимо определить их точки соприкосновения или расхождения с гистолизатами (Миагава), с факторами Бердичевского, с раневыми гормонами Габерландта, с некрогормонами Каспари, с лечебными факторами антиретикуло-эндотелиальной сыворотки А. А. Богомольца, с действующими началами опытов акад. Н. В. Насонова, с метаболитами Штерн, с индуцирующими и организующими веществами.

11. Действие ФК разнообразно и захватывает большой круг процессов. Метод пересадки консервированных тканей наносит удар по макроорганизму, активирует его реакции. Наш метод — раздражитель широкого диапазона и может влиять, конечно, не на все, но на многие болезни.

Среди вопросов, подлежащих разработке, немаловажным является вопрос о способе введения факторов консервации в организм. До сих пор это введение ФК в организм осуществлялось моей школой главным образом при помощи трансплантации консервированной ткани (роговицы, кожи, слизистой оболочки и др.), имплантации (кожи, хряща, склеры, роговицы, плаценты, мышцы, печени, сосудистой оболочки и др.), инъекции кашицы и выдавленных соков.

Некоторая кропотливость этих методов побудила меня искать более простые пути введения консервированных тканевых материалов.

В качестве такового было намечено введение кашицы из консервированных тканей в виде микроклизм. Я исходил при этом из предположения, что факторы консервации не разрушатся в прямой кишке и всосутся в значительной степени через геморроидальные вены, минуя систему воротной вены и печень. Если бы такой путь через прямую кишку оказался эффективным, то это дало бы возможность чрезвычайно расширить рамки применения факторов консервации тканей. Вместе с тем эта проба представляла интерес в теоретическом отношении, так как могла бы способствовать выяснению вопроса о том, играет ли в терапевтическом отношении существенную роль большая или меньшая длительность приживления вводимого парентерально материала, или же достаточно только всасывания продуктов, образовавшихся при хранении. Для опыта надо было взять болезнь, которая достаточно хорошо поддается лечебной тканевой пересадке. В качестве пробного камня в первую очередь был избран миопический хориоретинит, на который, как показали наблюдения нашей школы, почти всегда тканевые пересадки оказывают благоприятное действие. Успех не заставил себя ждать.

По моему поручению аспирант Драгомирецкий провел наблюдение над действием тканевых клизм на 36 больных с миопическим хориоретинитом, из коих 35 получали консервированную плаценту и один — консервированную трупную кожу. В шести случаях лечение проводилось в стационаре института, а в остальных — амбулаторно.

Консервация материала (плаценты и кожи) обычная — на леднике, при температуре от 2 до 4 °С выше нуля. Материал употреблялся со сроком консервации от 7 до 18 суток. Кровь донора исследовалась серологически на люэс (реакция цитохолевая, Вассермана, Кана). Если хотя бы одна из реакций была сомнительной, материал не применялся.

Консервированная плацента разрезалась ножницами на мельчайшие кусочки, а потом тщательно растиралась в фарфоровой ступке. Для первой микроклизмы бралось 3,5 г растертой таким образом плаценты и это количество разбалтывалось в 20–30 см^3 физиологического раствора. Приготовленная взвесь набиралась в прокипяченную резиновую грушу, наконечник которой смазывался вазелином и вводился через задний проход в прямую кишку больного на глубину 6–7 см. Раствор вводился в теплом виде (38–40 °С), для чего перед введением груша с раствором ставилась на 2–3 минуты в горячую воду. Во время введения раствора больной находился в лежачем положении на боку со слегка подогнутыми к животу ногами. После введения раствора больной оставался в лежачем положении 5–10 минут. Введенный раствор почти все больные удерживают в течение суток. Клизмы ставились через день, всего 10–15 раз. При каждой последующей клизме доза плаценты (кожи) увеличивалась на 0,5 г, но не превышала 6 г.

Во всех случаях миопического хориоретинита, леченных указанным методом, были получены очень благоприятные результаты, каковые будут опубликованы Драгомирецким. Я ограничусь приведением здесь только двух историй болезни.

Случай 1. Больная Б., 55 лет (амбулаторная карточка № 6296). Близорукость обоих глаз ll,0 D. Острота зрения правого глаза 0,22, левого глаза 0,6. На обоих глазах значительные парацентральные скотомы; периферические границы поля зрения сужены; большие задние круговые стафиломы и обычная картина хориоретинита в макулярной и парамакулярной областях средней силы. Зрение особенно значительно ухудшилось за последние 6 месяцев. Неоднократно лечилась разными способами без

существенного улучшения. После 6 микроклизм из консервированной плаценты (через день) зрение на правом глазу повысилось с 0,22 до 0,75, а на левом глазу с 0,6 до 1,35. Скотомы уменьшились. Поле зрения значительно улучшилось. Объективных перемен в состоянии глазного дна не отмечено. Эффект сохранялся в течение срока наблюдения (3 месяца). Интересно, что больная отметила благоприятное влияние лечения на ее общее состояние: хронические головные боли, которыми она страдала на протяжении многих лет, почти исчезли после первых двух клизм, исчезла также отрыжка после приемов пищи, доходившая иногда до рвоты.

Случай 2. Больной Б. (ист. бол. № 1564). Высокая близорукость обоих глаз в степени 20,0 D. Задняя стафилома, миопический хориоретинит без свежих фокусов. Поле зрения сужено с темпоральной стороны. Острота зрения правого глаза с коррекцией 0,42, левого 0,02.

После 6 микроклизм из плаценты (через день) острота зрения правого глаза повысилась до 0,8, левого — до 0,1. Поле зрения значительно расширилось, особенно на правом глазу; неоднократная проверка результата лечения на протяжении 3 месяцев показала, что он не изменился.

Конечно, еще нельзя сделать окончательного заключения о длительности улучшения зрительных функций глаза при миопическом хориоретините под влиянием микроклизм из консервированной плаценты, но эффект лечения, прослеженный и в целом ряде других наблюдений, стоит вне всякого сомнения. Объективные перемены в состоянии глазного дна мало выражены. Мной отмечались в некоторых случаях изменения пигментации, некоторое рассасывание относительно свежих очагов и кровоизлияний, если они имелись, рассасывание помутнений стекловидного тела, но обычно картина глазного дна казалась такой же, как и до лечения.

Получив успех от плацентарных микроклизм при миопических хориоретинитах, я провел несколько наблюдений над этим методом лечения и при других заболеваниях глаза.

По моему поручению упомянутое лечение применено и при кератитах. Во многих случаях как при глубоких, так и при поверхностных кератитах получено быстрое (после нескольких клизм) уменьшение светобоязни и инфильтрации, а в некоторых случаях и полное выздоровление. В качестве примера приведу вкратце следующий случай.

Больной М. (амбулаторная карточка № 6925). Кератит в форме глубокого инфильтрата, занимающего всю зрачковую область, резкая светобоязнь и сильная перикорнеальная инъекция. Зрение левого глаза 0,25, правого 1,2. Процесс начался 3 месяца назад, лечение (местное) результатов не дало. Этиология неизвестна. Процесс подходит к типу дисковидного кератита. На коже левой половины лица и век левого глаза очаги акне.

После 3-й клизмы заметное улучшение роговичного процесса; лицо почти очистилось от акне. После 7-й клизмы инфильтрат роговицы значительно уменьшился, зрение поднялось до 0,65. После 10-й клизмы глаз совершенно спокоен, инфильтрат рассосался, лишь против края зрачка осталось несколько маленьких пятен; зрение поднялось до 1,0.

Аналогичный успех получен в нескольких случаях герпетического кератита и при трахоматозном паннусе. Плацентарные клизмы с успехом были применены при кератоконусе.

Больной Л. (ист. бол. № 1608). Правый глаз: конусовидное выпячивание роговицы с легкой исчерченностью в средних слоях ее на вершине конуса; пигментное кольцо слабо выражено; резкое искажение фигурок аппарата Жаваля; острота зрения 0,04, с миопической коррекцией 0,8. Левый глаз: конусовидное выпячивание роговицы в более резкой форме, чем справа; густое помутнение роговицы несколько ниже центра ее; острота зрения 0,01, с миопической коррекцией 0,15.

После микроклизм помутнения на правом глазу почти исчезли; зрение без коррекции поднялось до 0,1, с коррекцией по-прежнему 0,8; на левом глазу резкое умень-

шение помутнений; острота зрения без коррекции поднялась до 0,06, с коррекцией до 0,25. Чтение вблизи на левом глазу поднялось с 0 до шрифта № 9 у лица (по таблице Головина); чтение правым глазом поднялось с № 6 до № 4.

На обоих глазах в значительной мере улучшился неправильный астигматизм. Так как больной уехал, то я могу подчеркнуть только непосредственный успех лечения (в течение месячного срока наблюдения).

С успехом применены клизмы в двух случаях рецидивирующего хордеолизиса, в одном случае язвенного блефарита, в одном случае увеита и в двух случаях туберкулезного хориоретинита. По моему предложению, наш старший научный сотрудник Бушмич ведет наблюдения над применением плацентарных микроклизм при атрофиях зрительного нерва. И при этом заболевании отмечено в некоторых случаях благоприятное влияние указанного лечения в форме повышения остроты зрения и расширения поля зрения. По моему поручению плацентарные микроклизмы испытаны ассистентом Вербицкой также при пигментном ретините в трех случаях.

В одном из них (амбулаторная карточка № 6610) после 10 клизм острота зрения повысилась с 0,4 до 0,6 на обоих глазах; поле зрения расширилось на 12–15°; адаптация не изменилась; помутнение в стекловидном теле уменьшилось; исчез бывший у больной шум в голове и уменьшились головные боли и боли в подложечной области.

Во втором случае (ист. бол. № 1605) после 10 микроклизм острота зрения каждого глаза поднялась с 0,2 до 0,3–0,35; поле зрения и адаптация остались без изменений.

В третьем случае после 10 микроклизм острота зрения поднялась с 0,3 до 0,5; поле зрения расширилось на 8°; адаптация повысилась незначительно. Уменьшились явления фотопсии (побледнели огненные круги).

Наряду с исследованием лечебного эффекта плацентарных клизм я проводил также и наблюдения над лечебным эффектом микроклизм из рыбьего жира. В моих прежних статьях я приводил данные, свидетельствующие о том, что межмышечные инъекции рыбьего жира очень полезны при целом ряде заболеваний глаз не только авитаминозного происхождения, но и при болезнях, развивающихся не на почве авитаминоза (пигментный ретинит, миопический хориоретинит, атрофия зрительного нерва и др.). Я высказал при этом гипотезу, что действие рыбьего жира зависит не столько от витаминов, сколько от содержания в нем продуктов, образующихся в печени во время ее обработки при добывании рыбьего жира; я рассматриваю рыбий жир как своего рода препарат консервируемой на холоду ткани. Между эффективностью лечения консервированными тканями и эффективностью лечения рыбьим жиром существует параллелизм. При некоторых заболеваниях, где помогают тканевые подсадки и имплантации, помогают и межмышечные инъекции рыбьего жира. Более полугода назад я начал испытывать рыбий жир в форме клизм при миопическом хориоретините. В настоящее время я убедился в том, что такое лечение оказывается эффективным. Заимствую из материала Шейна, ведущего наблюдения по моему поручению, следующий случай.

У больной Ц. (ист. бол. № 5980) с миопическим хориоретинитом после 14 микроклизм (по 20–40 см^3 через каждые 3 суток) острота зрения поднялась на правом глазу с 0,15 до 0,35 и на левом — с 0,13 до 0,29; вместо шрифта № 9 стала читать № 8. Срок наблюдения 2 месяца. У второй больной после 10 микроклизм острота зрения поднялась с 0,42 до 0,6. В этом случае до начала микроклизм больная получала в течение дней рыбий жир внутрь без всякого результата.

В отсутствии влияния рыбьего жира, принимаемого внутрь при миопическом хориоретините (а равно и при пигментном ретините), мы убедились и на целом ряде других наблюдений. Мое предположение о том, что рыбий жир при введении через прямую кишку может действовать аналогично межмышечным инъекциям, подтвердилось. Таким образом, для изучения лечебных эффектов факторов консервации тканей, сохраненных на холоду, и рыбьего жира (рассматриваемого мной как липоидный раствор факторов консервации) имеется в настоящее время еще один новый, удобный путь — введение в прямую кишку в форме микроклизм[34].

Изложенный выше материал является по преимуществу офтальмологическим. Но, конечно, чрезвычайно интересно испробовать микроклизмы из консервированных тканей (плаценты, кожи и др.) и из рыбьего жира при неглазных заболеваниях. Отчасти такой материал накапливается попутно во время лечения глазных заболеваний при наличии у пациента каких-либо других патологических процессов. Так, я упомянул уже выше об уменьшении у больной головных болей и болей в подложечной области; у другого больного резко уменьшилось акне. Я приступил в настоящее время к применению клизм из консервированной плаценты, кожи и рыбьего жира в случаях различных неглазных заболеваний.

Метод применения консервированных на холоду тканей в различных модификациях заслуживает полного внимания и изучения. Он уже и теперь дает мне, моей школе, а также ряду товарищей других специальностей ценнейшие, иногда замечательные успехи. Я надеюсь, что изучение дозировки, повторное применение консервированных тканей, установление показаний, изучение способа и сроков консервации материала и т. д. еще более повысят эффективность метода.

В частности, введение факторов консервации в форме клизм поможет нам в разработке теории действия этих веществ.

Я определенно подчеркиваю, что метод лечебной пересадки может быть звеном в ряду терапевтических мероприятий и должен быть комбинирован с другими воздействиями (лекарства, питание, климат, физиотерапия и т. д.). Применение консервированных тканей (в его разновидностях) дает новый принцип лечения. Дело клиники развить его в практически ценную систему.

---

[34] Испробовав с успехом имплантацию убитой высокой температурой (100 °С) ткани, я поручил моим сотрудникам испытать клизмы из прокипяченной, предварительно консервированной на холоде плаценты. При миопических хориоретинитах терапевтический эффект получен. Если при дальнейшем изучении он окажется достаточным, то метод тканевого лечения еще более облегчится. По данным Баженовой, убитая высокой температурой (100 °С) ткань сильно стимулирует рост тканевых культур.

ЛЕЧЕНИЕ ГЛАЗНЫХ ЗАБОЛЕВАНИЙ КОНСЕРВИРОВАННОЙ АУТОКРОВЬЮ[35]

Новый метод лечебной трансплантации консервированных на холоде тканей, как известно, родился из проблемы пересадки роговицы.

Феномен просветления бельм после пересадки роговицы, отмеченный еще Эльшнигом, значительно чаше наблюдался в тех случаях, где материалом служила трупная консервированная роговица. Кроме того, с введением трупного материала резко выросло число прозрачных приживлений трансплантата. Эти факты показали, что роговица трупа в процессе сохранения на холоде приобретает свойства, благодаря которым она оказывает влияние на ткани глаза реципиента. Отсюда возникло предположение (В. П. Филатов), что в почве под влиянием трупной консервированной роговицы происходит возбуждение жизнедеятельности клеток и повышение защитных реакций их. Предположение это полностью подтвердилось при проверке влияния трансплантата на воспалительный процесс в роговице.

При пересадке трупной консервированной роговицы в разгаре паренхиматозного кератита мы (В. П. Филатов) наблюдали резкое улучшение, вслед за которым наступило выздоровление. В дальнейшем этот метод был испытан с успехом при других заболеваниях роговицы, а также при различных болезнях органа зрения.

Следующим этапом по пути развития этого вопроса было исследование влияния пересадки других тканей на болезнетворный очаг. Таким образом развилась и выросла идея лечебного воздействия консервированных на холоде тканей.

В настоящее время многими авторами на большом материале доказано, что вышеописанный лечебный метод является весьма эффективным при целом ряде заболеваний органа зрения и при поражении различных других органов и тканей (заболеваниях кожи, внутренних органов, при гинекологических заболеваниях и др.).

Трансплантация консервированных тканей применялась с успехом при волчанке, lupus erythematodes, при упорном фурункулезе, склеродермии, при псориазисе, при рубцовых стяжениях конечностей, при незаживающих язвах голени и др. (Филатов, Скосогоренко, Очкин, Мещанинов, Крамаренко, Скляник, Живатов, Ланда и др.).

Трудно перечислить все те глазные заболевания, при которых с успехом применялась лечебная подсадка сохраненных на холоде тканей.

В общем можно сказать, что этим методом пользовались при различных заболеваниях роговицы (трахоматозный паннус, герпетический, паренхиматозный кератит и др.), при заболеваниях склеры, сосудистого тракта, при заболеваниях сетчатки и зрительного нерва (Филатов, Копп, И. Г. Ершкович, Шмульян, Бродский, С. Л. Бельтер, Скородинская, Абдулаев, Ерошевский, Костенко, И. А. Вассерман, Циклис, Каменецкая, Спиваковский, Гриншпон, Шейн и многие другие).

Материалом, которым чаще всего пользуются с целью лечебного воздействия, служат следующие ткани: конъюнктива, роговица, склера, сосудистая

---

[35] Впервые опубликовано в со Трудов Укр. ин-та эксперим. офтальмологии, 1 т., 1940 (совместно с С. Б. Розовской).

оболочка, кожа и плацента. Источником является либо сам пациент, либо чаще труп. Исключение, понятно, представляет плацента. Как уже упомянуто выше, процессу консервации ткани при низкой температуре мы придаем главное значение в терапевтическом эффекте при тканевых пересадках, так как мы считаем, что при этом в тканях появляются вещества, обладающие мощным лечебным воздействием. Таким образом, возникло предположение, что аутогемотерапия, которой мы широко пользуемся при различных заболеваниях органа зрения, будет значительно сильней оказывать свое терапевтическое воздействие, если подвергнуть кровь консервации. Мы поставили себе целью испытать лечебное действие впрыскиванием аутокрови, трупной, плацентарной и гомокрови, сохраненных на холоде при температуре от +2 до +4 °С.

Предметом данного сообщения является материал по применению впрыскиваний консервированной аутокрови.

Прежде чем перейти к изложению материала, опишем методику и технику, которой мы пользовались. Посуда (баночки с притертыми пробками) заранее стерилизовалась сухим жаром. Также заранее стерилизовались в автоклаве ампулы с 15%-ным цитратом. Перед взятием крови в баночки наливалось 0,5 см^3 цитрата. Кровь бралась из кубитальной вены в количестве 15–20 см^3 и разливалась в 3–4 баночки. Затем последние заворачивались в стерильную марлю, вощаную бумагу и поверх снова обвязывались марлей, после чего надписанные баночки ставились на лед. Лечение начиналось через 1–2 суток, кровь перед впрыскиванием подогревалась. Введение крови производилось преимущественно интрамускулярно, так как примесь цитрата делает подкожное введение слегка болезненным. Большей частью мы брали у больного кровь только два раза и лишь изредка приходилось брать третий раз.

Вначале мы вводили больному 10 см^3 и даже 15 см^3 крови, но вскоре уменьшили количество вводимой крови до 5–7 см^3, так как убедились в том, что впрыскивание таких количеств крови вполне достаточно для получения хорошего лечебного эффекта. Сроки консервации были от 1 до 10 суток. Впрыскивания производились через 2–3 дня, и лишь в случаях, где необходимо было быстрое воздействие, кровь вводилась через день. Многочисленные посевы показали, что кровь сохраняется стерильно.

Мы располагаем материалом в 29 случаях, который по диагнозам можно разбить следующим образом: 16 случаев заболевания сосудистого тракта; 8 случаев заболевания роговицы; 2 случая неврретинита беременных; 1 случай ретробульбарного неврита с переходом в атрофию и 2 случая поздней инфекции после операции по Эллиоту и травматического рубца роговицы.

В группу заболеваний сосудистого тракта входит: 6 случаев травматического иридоциклита; 6 случаев послеоперационного иридоциклита; 2 случая ирита с глаукомой; 1 случай иридоциклита при отслойке сетчатой оболочки и 2 случая метастатического увеита.

Во всех случаях травматического иридоциклита эффект от лечения консервированной кровью был прекрасный, несмотря на то что случаи были очень тяжелые и упорные. В двух случаях тяжесть процесса была настолько велика, что ставился даже вопрос об энуклеации, и как последнее средство применено было лечение консервированной кровью.

Переходим к описанию отдельных случаев травматического иридоциклита, леченных консервированной аутокровью.

Больная Г. (ист. бол. № 32748) за три месяца до начала лечения в клинике поранила правый глаз гвоздем, в результате чего образовался большой рубец в роговице и тяжелый

иридоциклит. В области зрачка имелась пленка. Острота зрения — неправильная проекция света. Тензия — 2, больная испытывала сильные боли. Состояние глаза было настолько тяжелое, что был поставлен вопрос об энуклеации. Однако ввиду того, что больная ничего, кроме атропина, не применяла, ей было назначено тепло и обычная аутогемотерапия. Лечение в течение 2 недель было безрезультатным. Тогда решено было испытать еще одно действие консервированной крови. После второй инъекции перикорнеальная инъекция и боли значительно уменьшились, а после третьей — боли исчезли. После пятого впрыскивания исчезли также перикорнеальная инъекция и другие явления воспаления радужки. Гипотония уменьшилась, и проекция света стала более верной.

Больной Л. (ист. бол. № 6558) поступил в клинику по поводу прободного ранения и инородного тела внутри глаза (данные рентгенограммы), в результате чего развился иридоциклит и травматическая катаракта. Попытки удалить инородное тело при помощи электромагнита не увенчались успехом. Инородное тело также не было обнаружено при удалении травматической катаракты. Больной очень страдал от упорного, длительного иридоциклита, который не проходил, несмотря на применение целого ряда лечебных средств, как-то: стрептоцид, новокаиновая блокада, осмотерапия, обычная аутогемотерапия, атропин и тепло. Прежде чем энуклеировать глаз, решено было испытать еще действие впрыскивания консервированной крови. Под влиянием последней глаз скоро начал успокаиваться, боли, светобоязнь резко уменьшились и затем исчезли, пленка в области зрачка частично рассосалась, истончилась и зрение поднялось с 1/∞ до счета пальцев на 30 см. Тензия, бывшая ранее пониженной, стала нормальной.

В остальных случаях лечебный эффект был не менее разительным. В группе послеоперационных иридоциклитов мы имели дело с глазами, перенесшими в прошлом травму, операции или тяжелые заболевания, поэтому иридоциклиты здесь отличались особой тяжестью и упорством; тем не менее и в данной группе мы наблюдали в четырех случаях из шести хороший лечебный эффект. В качестве примера приведем следующие случаи.

Больная С. (ист. бол. № 35246) явилась в клинику с очень тяжелым иридоциклитом, длившимся уже 3 недели. Больной была сделана операция — татуировка прозрачной роговицы при осложненной катаракте. Как известно, такие глаза очень тяжело переносят даже небольшие оперативные вмешательства и не всегда справляются с иридоциклитом, который может возникнуть в результате операции.

После двух инъекций консервированной аутокрови боли и перикорнеальная инъекция значительно уменьшились. После четвертого впрыскивания глаз совершенно успокоился, перикорнеальная инъекция, боли и светобоязнь исчезли.

Из остальных трех случаев, где проводимая нами терапия была успешной, в двух случаях эффект был таким же ярким, как в вышеописанной; в одном — эффект был неполный, так как явления воспаления уменьшились и прошли, но в области зрачка снова образовалась пленка, по поводу которой была предпринята операция. Для краткости мы не будем описывать все остальные случаи. Укажем лишь, что в двух случаях нам удалось справиться с воспалительным процессом, однако в одном из них внутриглазное давление осталось повышенным.

Таким образом, мы можем сказать, что в 14 случаях из 16 в группе иридоциклитов различного происхождения мы имели хороший результат. Следует все же отметить, что лечению консервированной кровью подвергались очень тяжелые случаи, где многие другие методы лечения, в том числе и обычная аутогемотерапия, были безуспешны. Этими данными еще раз подтверждается теория (В. П. Филатов) о наличии в консервированной на холоде ткани веществ, которые действуют на организм, повышая его защитные силы.

Во вторую по количеству группу входят заболевания роговицы, которых было всего 8: keratitis disciformis — 1, keratitis marginalis —keratoconjuct.

Eczematica — 2, язва роговицы — 1, keratitisparenchym — 1, abscessus corneae — I, тяжелый кератоконъюнктивит аллергического типа — 1.

В первых пяти случаях мы наблюдали прекрасный лечебный эффект от впрыскивания консервированной крови. В последних трех случаях мы успеха от лечения не наблюдали.

Ниже опишем один из успешных случаев и случаи, где мы успеха не наблюдали.

Больной П. (ист. бол. № 33387) свыше 2 месяцев болеет дисциформенным кератитом герпетического типа с наличием преципитатов и складок десцеметовой оболочки. Инфильтрат имел величину 5 мм. Острота зрения –0,3.

Под влиянием впрыскивания консервированной аутокрови инфильтрат стал рассасываться, преципитаты исчезли и к концу лечения остались еле заметными (на шпальтлампе) муть в роговице и две складочки десцеметовой оболочки. Зрение поднялось до 0,95. Улучшение процесса началось после первого впрыскивания, после третьей инъекции произошел резкий перелом в болезни, и улучшение прогрессировало очень быстро.

Больная А. (ист. бол. № 6797) поступила в клинику с абсцессом в роговице и вспышками иридоциклита. Заболевание началось после травмы роговицы углем. Под влиянием впрыскиваний аутокрови глаз вначале успокоился, боли и явления иридоциклита резко уменьшились; однако наступил рецидив в процессе лечения. Правда, вспышки иридоциклита стали более кратковременными и реже возобновлялись, но все же основной процесс, против которого направлено было лечение, полностью не был ликвидирован, и потому мы этот случай относим к неуспешным.

Не получили мы также эффекта при лечении люэтического паренхиматозного кератита и в случае кератоконъюнктивита аллергического типа. В остальных случаях эффект от лечения консервированной аутокровью был очень хороший.

Прекрасный эффект мы также наблюдали в случаях поздней инфекции травматического рубца роговицы и подушечки после операции по Эллиоту.

Больная П. (ист. бол. № 31227) явилась в клинику в тяжелом состоянии с очень сильными болями, все время стонала. При осмотре были обнаружены резкий отек век и хемоз конъюнктивы, как при панофтальмите. Сильная перикорнеальная инъекция, инфильтрированный рубец роговицы. Гной в камере, видимые сверху части радужки покрыты густым экссудатом. Острота зрения — неправильная проекция света. 37 лет назад была травма ножницами. Несколько дней тому назад глаз заболел, явления все время нарастают, напоминают панофтальмит; мы приступили к лечению почти без всякой надежды на успех.

Этот случай был у нас одним из первых и самых тяжелых, и, не имея еще данных, при каком количестве крови можно получить успех, мы здесь применяли большие дозы крови — 10–15 см^3.

После первого же впрыскивания консервированной аутокрови у больной началось улучшение. Боли уменьшились, отек век, хемоз, перикорнеальная инъекция и гипопион также начали уменьшаться. В результате все явления воспаления почти исчезли и к концу лечения у больной появилось зрение — счет пальцев у лица. Еще через месяц зрение поднялось до 0,02.

Вышеописанный случай веско подкрепил наше убеждение в том, что благоприятное действие консервированной аутокрови на защитные силы организма очень велико.

Известный интерес представляют также два случая невроретинита беременных. Как известно, прогноз в отношении остроты зрения при ретинитах беременных без осложнений можно считать благоприятным, но если ретинит долго длился, если затронут зрительный нерв или были другие осложнения, то стойкий упадок зрения может быть значительным и иногда доходит до слепоты. Силекс, Аксенфельд и Альстром считают, что прогноз очень часто в этих

случаях весьма плох.

Переходим к описанию наших случаев.

1. Больная Я. (ист. бол. № 33391) поступила под наше наблюдение во время своего пребывания в гинекологической клинике, где она находилась после перерыва беременности. Офтальмоскопическая картина была такая: отек сетчатки, припухлость и бледность соска. Большое количество кровоизлияний и белых очагов в сетчатке. В области желтого пятна очаги эти имеют фигуру звезды. Все явления выражены более резко слева: O.D. — 0,01, зрение = 0,25, OS — зрение = 0,02.

Больная отмечает, что за три недели, прошедшие с момента перерыва беременности, зрение на правом глазу немного улучшилось, на левом почти без изменений.

После 2 инъекций консервированной крови по 5 см^3 O.D. зрение = 0,4; OS зрение = 0,04. Больная отмечает улучшение не только зрения, но и самочувствия. После пятой инъекции O.D. зрение = 0,7, OS зрение = около 0,1. В результате лечения зрение на правом глазу поднялось до 0,95–1,0, левым глазом больная начала читать вторую строку. Кроме того, больная значительно прибавила в весе и с первыми инъекциями отметила улучшение аппетита и общего состояния.

Кровоизлияния и белые очаги в значительной мере рассосались, появились местами пигментные очаги, отек сетчатки прошел, однако оба соска зрительных нервов, особенно слева, остались бледными.

2. Больная Д. (ист. бол. № 35592) попала к нам из терапевтической клиники. За 2 месяца до этого был сделан перерыв беременности по поводу тяжелого неврорентинита. Несмотря на то, что прошло уже два месяца, зрение на правом глазу равнялось 0,08, на левом — 0,1. Картина глазного дна аналогична предыдущему случаю, соски зрительных нервов были бледны. Кровяное давление 220/130, вследствие чего общее состояние довольно тяжелое. Под влиянием впрыскиваний консервированной аутокрови зрение после пяти инъекций поднялось на правом глазу до 0,2, на левом — до 0,5. Общее состояние не улучшилось. В связи с закрытием клиники больная прервала лечение и уехала.

Случай этот, как видно из описания, очень тяжелый, с низким зрением, почти не повысившимся в течение 2 месяцев после перерыва беременности. В короткий промежуток времени больная получила только 5 инъекций консервированной аутокрови, в результате чего отмечалось повышение зрения с 0,1 до 0,5 на одном и с 0,08 до 0,2 на другом глазу. Таким образом, и здесь мы наблюдали мощное стимулирующее действие сохраненной на холоде крови.

Прежде чем закончить описание нашего материала, укажем, что в случае атрофии зрительного нерва вследствие ретробульбарного неврита мы имели также хороший эффект. Зрение с 0,5 поднялось до 0,7.

Таким образом, на 29 случаев, вошедших в наш материал и охватывающих различные заболевания органа зрения лечением консервированной аутокровью, в 24 случаях мы наблюдали очень хороший лечебный эффект, в пяти случаях мы либо совсем не наблюдали эффекта, либо он был кратковременным и не полным.

Прежде чем перейти к выводам, остановимся на литературных данных о лечении консервированной кровью.

В литературе имеются указания о лечении некоторых неглазных заболеваний (острый ревматизм, дизентерия, язвенная болезнь) консервированной гетерокровью. Кровь вводилась автором (Рысс) преимущественно интравенозно. Там же имеются указания относительно стимулирующего действия консервированной гомокрови. Указанный автор считает, что консервированная гомокровь проявляет свое стимулирующее действие далеко не всегда и как слабый шоковый антиген требует интравенозного введения крови в количестве не менее 150 см^3.

Афанасьев и Кутиков с успехом вводили небольшие количества иногруппной крови, консервированной на холоде при язвах желудка и двенадцатиперст-

ной кишки.

О методике лечения глазных заболеваний, подобной нашей, мы в доступной нам литературе указаний не встретили.

ВЫВОДЫ

1. Впрыскивание консервированной крови является хорошим лечебным средством при целом ряде глазных заболеваний.

2. При сохранении крови на холоде в ней появляются вещества, которые обладают мощными стимулирующими свойствами.

3. Лечебное влияние консервированной аутокрови в целом ряде случаев оказалось более эффективным, нежели обычная аутогемотерапия.

4. Резкое улучшение в процессе заболевания наступает обычно после первого, второго и третьего впрыскиваний.

5. Достаточно вводить 5 $см^3$ крови в один сеанс.

6. Под влиянием впрыскивания консервированной аутокрови никаких резких реакций общего типа со стороны организма мы не наблюдали.

ТКАНЕВОЕ ЛЕЧЕНИЕ В УСЛОВИЯХ ВОЕННОГО ВРЕМЕНИ[36]

В 1933 г. я опубликовал основную идею нового принципа лечебной медицины — «тканевой терапии».

Первоначально эта терапия состояла в гомопластической пересадке тканей в организм больного — реципиента. В ближайшие последующие годы начали вводить в организм пациента животные (и растительные) ткани, предварительно подвергнутые консервации в состоянии «переживания». При этих условиях в них развиваются биогенные вещества, которые стимулируют в организме процессы рассасывания и регенерации.

Тканевая терапия быстро вышла за пределы офтальмологии и приобрела широкий круг применения при различных болезнях организма.

Вот перечень тканей, испробованных мной и моими последователями в качестве лечебных материалов: роговица, склера, сосудистая оболочка, зрительный нерв, сетчатка, хрящ, конъюнктива, слизистая оболочка губы, кожа, печень, брюшина, подкожная жировая клетчатка, мышцы, плацента, мозг и т. д.

Материалы эти берутся обычно гомопластически: от живого донора, как, например, кожа и брюшина, полученные при операциях, и от трупа. Некоторые из них можно применять и аутопластически, выдержав их после взятия у пациента на холоду.

Лечебным действием обладают и ткани животных, выдержанные на холоду. Так, еще в 1938 г. я опубликовал вместе с д-ром Вассерманом успешное лечебное применение консервированный кожи кролика при люпусе. Этот случай является началом применения гетерогенной тканевой терапии. Таким образом, заявление д-ра Копылова об его приоритете («Хирургия», № 7, 1942) необоснованно.

Кроме тканей, вводимых в организм в форме пересадки или имплантации, могут быть применимы с лечебной целью и некоторые человеческие тканевые жидкости в форме инъекций: так, я применял кровь из консервированного на холоду трупа, кровь из плацентарных вен (после консервации плаценты на холоду), спинномозговую жидкость из консервированных на холоду трупов, водянистую влагу из консервированных человеческих глаз, консервированную на холоду аутокровь.

Применимы также водные экстракты из консервированных на холоду тканей — плаценты, яичка, кожи, мышц и т. д. Я применял и гетерогенные биологические жидкости, а именно — водянистую влагу из консервированных глаз рогатого скота. Применяемый в медицине для инъекций рыбий жир действует, по моему предположению, теми стимуляторами, которые переходят в него из печени трески в процессе ее обработки.

Кроме ауто-, гомо- и гетероматериалов, оказалось возможным получение целебных эффектов и при введении в организм растительных экстрактов, полученных из листьев, консервированных в темноте. Так, я ввел в практику с большим успехом в качестве лечебного метода инъекции экстракта из листьев алоэ, консервированных в темноте. Теоретическое обоснование этого метода консервации следующее: в тканях, отделенных от организма, жизненные процессы продолжаются благодаря перестройке тканей в ответ на затруднительные

[36] Впервые опубликовано в «Вестнике офтальмологии», т. XXII, в. 5, 1943.

условия; при этом в тканях развиваются иные стимуляторы, чем те, на которых протекали биохимические процессы целого организма. Я предположил, что для зеленого листа затрудняющим его жизнь условием должно явиться лишение света. Предположение оправдалось, и сок листа алоэ, консервированного в темноте, оказался более целебным, чем сок из листьев, сохраняющихся на свету.

Совместно с проф. А. В. Благовещенским я применял с успехом для лечения глазных и неглазных заболеваний экстракты и из других растений, подвергнутых воздействию темноты и других факторов среды.

Я не моу останавливаться на методике тканевого лечения и упомяну лишь главное.

Пересадка кожи, консервированной на холоду (3–4 °С выше нуля) в течение 7 суток, производится в разрез или дефект покровов пациента (величина трансплантата 12 см^3).

Техника имплантации плаценты под конъюнктиву склеры такова. 1%-ный новокаин в количестве 0,5–1 см^3 впрыскивают под конъюнктиву склеры, захватив ее пинцетом, надрезают ее ножницами и простригают под конъюнктивой канал в 2 см анатомическим пинцетом проводят в дальний конец тоннеля кусочек плаценты (6 мм^2*),* консервированной в течение 7 дней на холоду; раздвинув бранши пинцета, хирургическим пинцетом схватывают между ними края разреза и вытягивают из канала анатомический пинцет; швов не нужно. Имплантацию можно делать амбулаторно без помощи ассистента.

Экстракты из плаценты (сохраненной при 2–4 °С в течение 7 дней) делаются так. Измельченную и растертую в ступке плаценту заливают К) частями дистиллированной воды и держат 1 час при комнатной температуре и 1 час при 70 °С на водяной бане; фильтруют несколько раз сквозь бумагу до тех пор, пока количество белка не будет превышать 0,6%. Затем следует разливка по ампулам и тиндализация по 1 часу в течение 3 дней (не выше 70 °С). В промежутках ампулы оставляют при комнатной температуре; бактериологический контроль; хранение на льду. Инъекции под кожу по 1–4 см^3 через день, 15–20 раз на курс.

Аналогично приготовляют экстракты из других тканей.

Экстракты из алоэ готовят следующим образом: листья алоэ *(Aloe arborescens)* кладут на тарелку и хранят в прохладной температуре в темноте в течение 15–20 суток. После обтирания 1%-ным спиртовым раствором бриллиантовой зелени их измельчают и растирают в ступке, прибавив к растертой массе 3 части дистиллированной воды; массе дают постоять 1 час; фильтрацию производят через бумагу; экстракт разливают в ампулы, в которых он и тиндализируется (не выше 70 °С) 3 дня по 1 часу; затем следует бактериологический контроль. При хранении на льду экстракт годен в течение месяца; наличие небольшого осадка, дающего при взбалтывании муть, не препятствует употреблению. Инъекции производятся через день по 1–6 см^3 (15–20 на курс).

Аналогично готовят экстракты из других растений.

Водянистая влага из глаз животных применяется после фильтрации и тиндализации (доза 2–6 см^3). Рыбий жир пастеризуется. При впрыскивании межмышечно (по 1 см^3) нельзя выпускать ни капли в подкожную клетчатку. Курс 10–20 инъекций.

Лечение консервированными тканями по моему методу нашло себе применение при очень многих заболеваниях.

Вот те неглазные заболевания, при которых от тканевой терапии получены хорошие результаты (в некоторых случаях в форме стойкого излечения): обыкновенная волчанка, туберкулезные язвы кожи, туберкулез гортани, ту-

беркулез легких, экспериментальный туберкулез кожи у кроликов, различные язвы кожи (гуммозные язвы, рубцовые контрактуры, контрактуры Дюпюитрена), язвы желудка, язвы двенадцатиперстной кишки, красная волчанка, склеродермия, псориаз, воспаление периферической нервной системы, бронхиальная астма, воспалительные гинекологические заболевания, болезненность костных мозолей, ограничение подвижности после травм, различные артриты и др.

Среди глазных поражений прекрасные результаты от тканевого лечения получены при различных кератитах (герпетические кератиты, дисковидный кератит, розацеа, паренхиматозный кератит, туберкулез роговицы, гнойные язвы, трахоматозный паннус, скрофулез), при воспалении сосудистого тракта, при помутнениях стекловидного тела, при пигментном ретините, при миопическом хориоретините, при атрофиях зрительного нерва, при глаукоме, при трахоме, при блефарите, при весеннем конъюнктивите; наблюдалось также улучшение функций здорового глаза.

Тканевая терапия, давшая мне и моим последователям весьма полезные, а иногда и разительные успехи, была, понятно, введена нами и в практику эвакогоспиталей.

Среди неглазных заболеваний прекрасный эффект получен при незаживающих язвах у бойцов после ранений, отморожений, ожогов; далее наблюдались успехи при рубцах (например, при стягивании челюстей), при невритах и радикулитах и при кожном лейшманиозе. Применялись пересадки кожи, инъекции плацентарного (и других тканевых) экстрактов, инъекции экстракта алоэ. Утешительные результаты получены от инъекций водянистой влаги при сыпном (и брюшном) тифе в форме смягчения нервнопсихических явлений.

Офтальмологические наблюдения показали, что тканевая терапия оказалась ценной при следующих поражениях глаз у бойцов.

Болезни роговицы

1. В одном случае гнойной язвы роговицы после травмы прогрессирование язвы остановилось, и процесс пошел на улучшение уже через сутки после имплантации плаценты под конъюнктиву. В другом случае процесс пошел на улучшение через сутки после имплантации под кожу живота подкожной жировой клетчатки.

2. В ряде герпетических кератитов (обычно на почве малярии и простых травматических кератитов) получена остановка процесса при имплантации плаценты под конъюнктиву или в результате подкожных инъекций плацентарного экстракта и экстракта алоэ.

3. При помутнении трансплантата роговицы прекрасный эффект давали нам имплантации плаценты и инъекции плацентарного экстракта под кожу. Тканевое лечение обязательно применяется нами в качестве вспомогательного лечения при пересадке роговицы; при применении его количество осложнений в послеоперационном периоде встречалось, несомненно, реже.

Тканевая терапия должна применяться и при исходах кератитов с целью улучшения зрения, которое наблюдалось нами неоднократно.

Наблюдения над благоприятным эффектом тканевого лечения у бойцов сделаны также Скородинской, Кашуком, С. Л. Вельтер, Кальфа, И Г. Ершковичем, Бушмич, Гриншпон, Каменецкой, Парадоксовым и др. Обильный материал довоенного времени опубликован в работах Скородинской и ряда сотрудников

Украинского института экспериментальной офтальмологии.

Заболевания сосудистого тракта

Увеиты различных этиологий и последствия их — помутнения стекловидного тела — составляют у бойцов значительную часть глазных поражений. Опыт нашего института на материале мирного времени показал, что тканевое лечение дает тот или иной успех более чем в 50 % случаев. На материале военного времени получен целый ряд успехов. Критериями улучшения служили: повышение остроты зрения, затихание воспалительных явлений, просветление стекловидного тела, рассасывание кровоизлияний. Приходилось наблюдать улучшение то по одному, то по другому, то по нескольким из этих показателей. Острота зрения, во многих случаях остававшаяся до лечения без перемен, при применении такового скоро начинала повышаться.

У некоторых больных неправильное светоощущение становилось правильным, и операция, сделанная по поводу заращения зрачка или пленчатой катаракты, возвращала больному зрение.

Затихание воспалительных явлений проявлялось в уменьшении или исчезновении перикорнеальной инъекции и признаков раздражения глаз (боли, светобоязнь).

Процесс рассасывания проявлялся в форме исчезновения или уменьшения количества экссудата на задней поверхности роговицы, в области зрачка (исчезновение синехий), на задней поверхности хрусталика и в стекловидном теле. Последнее явление сопровождалось появлением рефлекса глазного дна и давало иногда возможность увидеть детали последнего. Рассасывание экссудата возможно не только при условии их свежести, но и в застарелых случаях. Интересно, что иногда приходилось видеть некоторое рассасывание и таких тяжей, которые имели уже вид организованных и составляли переход к тяжам, образующимся при пролиферирующем ретините. И при более типичных формах последнего иногда отмечалось улучшение зрения, что, впрочем, могло зависеть от рассасывания инфильтратов сетчатки. Рассасыванию кровоизлияний в стекловидном теле, несомненно, способствовала тканевая терапия.

Приведу несколько примеров.

1. Больной Ш. Помутнения стекловидного тела в обоих глазах после осколочного ранения руки, ноги, головы, полученного 1,5 месяца назад. В обоих глазах кровоизлияния по всему глазному дну. Зрение правого глаза 0,08, левого — 0,06. Белок в моче. После имплантации плаценты под конъюнктиву правого глаза вскоре началось рассасывание помутнений и кровоизлияний и за 3 недели зрение повысилось до 0,2 в этом глазу и до 0,15 в левом. Через 2 месяца зрение правого глаза было равно 0,6, а левого — 0,2. Белок в моче исчез.

2. Больной П. На единственном глазу афакия и помутнение стекловидного тела; зрение с 12,0 D. Convex равно 0,2. Через 6 дней после начала инъекций плацентарного экстракта началось уменьшение помутнений и зрение поднялось до 0,3. Через 40 дней зрение равно уже 0,8, а еще через 2 месяца оно достигло 1,0

3. Больной К. Травматический увеит месячной давности; густое помутнение стекловидного тела, глубокая прикорнеальная инъекция. Боли в глазу. Зрение 0,01. Другой глаз отсутствует. Уже через 2 суток после имплантации плаценты под конъюнктиву отмечено значительное улучшение; помутнения начали рассасываться, зрение повысилось до 0,08. Через месяц оно равнялось уже 0,7, и больной при спокойном глазе ушел в отпуск.

Представляют интерес несколько случаев симпатического воспаления, в которых отмечено благоприятное влияние тканевой терапии на течение про-

цесса; впрочем, эти наблюдения, за исключением одного, были кратковременны. В этом последнем случае при инъекции рыбьего жира, имплантации плаценты под кожу и при пересадке кожи процесс улучшался, и уже через месяц зрение с 0,02 поднялось до 0,4. Через 7 месяцев состояние глаза проверено: он спокоен, зрение — 0,6. Больной поступил на административную службу.

Я лишен возможности привести еще ряд историй болезни. Прекрасные результаты от тканевого лечения получены в военное время д-ром Кашуком, проф. Кальфа, д-рами С. Л. Вельтер, Каменецкой, Сайдаковским, Парадоксовым, И. Г. Ершковичем, И. А. Вассерманом и др. Большой материал довоенного времени опубликован в научных сборниках Украинского института экспериментальной офтальмологии.

Атрофия зрительных нервов

В нескольких случаях атрофии зрительного нерва травматического происхождения я имел несомненное улучшение зрения при применении тканевой терапии. Особый интерес представляют атрофии на почве отравления метиловым спиртом. В некоторых из таких случаев даже при значительной давности болезни наблюдалось повышение зрения; правда, оно было незначительно, но и малое повышение зрения ценно как показатель улучшения процесса.

Так, у бойца К., страдавшего атрофией двухмесячной давности, пересадка кожи дала повышение зрения на одном глазу с 0,02 до 0,03, а на другом — с 0,003 до 0,02; у другого больного зрение поднялось на одном глазу с 0,02 до 0,05, а на другом глазу с неправильной проекции до 0,01.

Улучшение зрения при атрофии зрительного нерва наблюдали на военном материале Кашук, Гриншпон, Каменецкая, Бушмич, Сайдаковский и Скородинская. Значительный материал по этому вопросу из довоенного времени приводится в «Научных трудах Украинского института экспериментальной офтальмологии» Скородинской, Бушмичем, Заец и другими сотрудниками.

Трахоматозный паннус

В целом ряде случаев я имел затихание процесса в роговице и улучшение процесса в конъюнктиве при применении подконъюнктивалыюй имплантации плаценты и при инъекциях под кожу экстракта плаценты и алоэ. Такие же наблюдения сделаны в Трахоматозном институте в Ашхабаде проф. Кальфа и его сотрудниками. Большой материал довоенного времени опубликован в Научных материалах Украинского института экспериментальной офтальмологии и ассистента глазной клиники Ф. М. Костенко; в своей диссертации на степень кандидата, защищенной 24 марта 1943 г. в Ташкентском медицинском институте, д-р Костенко приводит убедительный материал (состоящий из 96 случаев трахоматозного паннуса) по вопросу о пользе пересадок консервированных тканей; особенно ценно то, что рецидивы болезни прекращаются.

Из изложенного ясно, что при перечисленных четырех группах глазных заболеваний у бойцов должна быть применяема тканевая терапия, так же, как и при других болезнях глаз (сюда относятся и блефариты, и весенний конъюнктивит, и миопический хориоретинит и др.).

* * *

Гипотеза тканевого лечения вкратце сводится к следующему:

Отделенные от организма животные и растительные ткани при воздействии на них таких факторов среды, которые затрудняют их жизненные процессы, подвергаются биохимической перестройке. В результате этой перестройки ткани вырабатывают вещества, которые являются стимуляторами жизненных процессов в породивших их тканях, пребывающих в указанных неблагоприятных для своего существования условиях. Эти вещества, поскольку они позволяют тканям сохранять жизнь при неблагоприятных условиях, называются мной «веществами сопротивления», или «биогенными стимуляторами».

Указанные «биогенные стимуляторы», введенные в форме пересадки или имплантации богатой ими ткани в какой-либо организм, являются стимуляторами для тканей последнего. Повышая клеточный метаболизм, они тем самым повышают физиологические функции организма, что в случае болезни организма усиливает его регенеративные свойства и способствует его борьбе с болезнью.

Эти «биогенные стимуляторы» в химическом отношении не определены и обнаруживаются только по их действию на живые тесты (эффекты лечебные, регенерация в условиях эксперимента, усиление роста культур тканей и т. п.).

«Биогенные стимуляторы» возникают и в целых организмах, подвергнутых неблагоприятным, но не убивающим их условиям среды, благодаря биохимической перестройке этих организмов. Эта перестройка, возможно, играет роль в эволюционном процессе.

В качестве неблагоприятных условий среды, вызывающих перестройку организма с последующим выделением стимуляторов, я рассматриваю болезни организма.

Отравление организма патогенетическими факторами вызывает в последнем, с одной стороны, угнетение его способности выделить те «биогенные стимуляторы», которые необходимы для возбуждения его оздоровительных реакций, с другой стороны, при известной длительности или интенсивности действия патогенетические факторы могут повести к усиленному развитию «биогенных стимуляторов». Вспышкой их появления я объясняю, например, феномены кризиса при инфекционных болезнях. При введении в больной организм тканей, обогащенных веществами сопротивления, происходит как непосредственная стимуляция метаболизма его клеток, так и ослабление того угнетения, которое патогенетические факторы оказывают на способность клеток отделять от себя «биогенные стимуляторы», необходимые для возбуждения всего организма в его борьбе с болезнью.

Развитие «биогенных стимуляторов» под влиянием сильных, но не убивающих факторов среды представляет собой, как я полагаю, общий закон для всей живой природы. «Биогенные стимуляторы» являются продуктами не мертвой, но живой ткани, борющейся за свое существование. Ткани, продуцирующие их в условиях консервации, несомненно, живы; так, в консервированных тканях происходит размножение клеток прямым делением (при 2–4 °С выше нуля!); консервируемые на холоду ткани дают культуры клеток и т. д. Их возникновение можно считать доказанным для животных тканей ауто-, гомо- и гетерогенного происхождения, а также и для листьев растений.

С точки зрения гипотезы перестройки живой материи под влиянием вредных, но не убивающих ее влияний среды (с появлением «биогенных стимуляторов») можно искать объяснения многих биологических, физиологических, патологических феноменов (усиленный рост растений, происхождение лечебных свойств грязей, стимулирующее действие перегноя листьев, лечебный эффект

рентгенизации по способу Мале, влияние привоя на подвой в опытах И. В. Мичурина и т. д.).

Факторы среды, вызывающие появление «биогенных стимуляторов», разнообразны. Сохранение животных тканей при относительно низкой температуре и сохранение листьев в темноте наиболее изучены. Принципиально можно ожидать их появления при воздействии ультрафиолетовых лучей, рентгеновских лучей и т. п.

ЗАКЛЮЧЕНИЕ

Предложенное мной лечение биогенными тканевыми стимуляторами (тканевое лечение) представляет весьма ценный принцип лечебной медицины. Главным эффектом этого лечения является влияние на воспалительные процессы различной этиологии, рассасывание рубцов и усиление явлений регенерации, но польза от лечения наблюдается и при дегенеративных процессах (атрофии зрительных нервов, пигментном ретините, кератоконусе и т. п.).

Круг болезней глазных и неглазных, при которых тканевое лечение полезно, очень широк, но понятно, что не всякий случай может быть доведен до выздоровления. Тканевое лечение должно, когда нужно, комбинироваться с другими лечебными методами. Тканевое лечение, оправдавшее себя в мирное и в военное время, должно быть введено в практику эвакогоспиталей. Гипотеза тканевого лечения, приведенная мной, является пока только рабочей гипотезой.

По вопросу тканевой терапии мне и моим ученикам принадлежит свыше 100 статей, напечатанных в «Вестнике офтальмологии» (начиная с 1933 г.), во «Врачебном деле», в «Советской медицине», в «Архиве биологических наук», в «Научных материалах Украинского института экспериментальной офтальмологии» и т. д.

ТКАНЕВОЕ ЛЕЧЕНИЕ ПРИ ХИРУРГИЧЕСКИХ И ДРУГИХ ЗАБОЛЕВАНИЯХ[37]

Уже давно было известно, что вокруг гомопластического трансплантата роговицы происходит иногда просветление бельма. Этот замечательный факт, изредка описывавшийся авторами, рассматривался как интересный курьез; но никто не делал из него каких-либо теоретических и практических выводов до 1933 г., когда я предложил применять послойную частичную гомопластику роговицы с лечебной целью для просветления помутневшего трансплантата. Этим было положено начало тканевой терапии.

Убедившись в том, что при оптической пересадке гомопластического трупного роговичного материала, сохраненного в течение 1–3 суток при сравнительно низкой температуре (2–4 °С выше нуля), не только получается более успешное «прозрачное» приживление трансплантата, чем при применении неконсервированного материала, от живых доноров; я заметил также, что и феномен просветления бельма вокруг трансплантата наступает при пользовании трупным консервированным материалом значительно чаще и в более резкой степени. Было очевидно, что сохранение пересадочного материала при низкой температуре ведет к развитию в нем каких-то качеств, стимулирующих ткани бельма реципиента. Ввиду этого я стал применять для лечебных пересадок роговицы — роговицы консервированных на холоду трупных глаз. Убедившись в полезном эффекте таких пересадок при тяжелых воспалениях роговицы, я обобщил мою идею для других патологических процессов и для других тканей и вскоре пришел к заключению, что почти всякая ткань, будучи сохранена некоторое время при низкой температуре и будучи введена в больной организм, производит на последний целебное действие при очень многих заболеваниях.

РЕЗУЛЬТАТЫ ЛЕЧЕБНОГО ПРИМЕНЕНИЯ КОНСЕРВИРОВАННЫХ ТКАНЕЙ

Лечение консервированными тканями нашло себе применение при очень многих заболеваниях организма. Наибольшее количество случаев применения тканевого лечения относится к области заболевания органа зрения, и мой офтальмологический материал охватывает около 20 различных заболеваний глаз, при которых положительные результаты стоят вне всякого сомнения. Сюда относятся заболевания век и конъюнктивы (в том числе трахома), большая группа болезней роговицы (в том числе туберкулез роговицы), трахоматозный паннус, паренхиматозный кератит и др.; группа болезней сосудистого тракта (хориоидиты, увеиты, иридоциклиты и т. д.), поражения сетчатой оболочки (миопический хориоретинит, пигментный ретинит и др.); атрофии и воспаления зрительного нерва, глаукома и др. Разбор этого материала сделан мною в статье, посвященной применению тканевой терапии в офтальмологии.

Что касается заболеваний других отделов организма, из коих многие могут представить интерес для хирурга, то общий обзор их дается на нижеследующей таблице.

---

[37] Впервые опубликовано в сб. «Медицина глубокого тыла», изд. Сануправленим Среднеаз. военн. окр., 1943.

Лечебная пересадка ткани при неглазных заболеваниях организма
(По довоенным данным)

Наименование болезней	Применяв-шиеся ткани	Общее число случаев	Число успешных случаев	Число без-результатных случаев	Авторы
1. Волчанка	Кожа	21	7	–	Филатов, Вассерман
	Кожа кролика	14	10	4	Бельтер, Крамаренко, Фельдман, Шмульян, Гольдштейн
2. Туберкулезные язвы	Кожа	1	1	–	Филатов
3. Туберкулез гортани	»	7	4	3	Филатов
4. Туберкулез легких	»	14	14	–	Томашевский, Филатов, Бродский
5. Экспериментальный туберкулез	Кожа	1	1	–	Филатов, Баженова, Глейберман
6. Язва кожи	Кожа, Брюшина	20	15	5	Мещанов, Крамаренко, Дунье, Соколов, Баринштейн, Ланда, Скляник
7. Гумма	Кожа	1	1	–	Шмульян, Филатов
8. Лепра	»	5	5	–	Филатов, Шевалев, Клопенко
9. Рубцы	»	7	7	–	Филатов, Вельтер, Шмульян
10. Контрактура суставов	Брюшина	13	10	3	Дунье
11. Контрактура Дюпюитрена	»	7	5	2	Соколов, Дунье, Скосогоренко
12. Межмышечная рубцовая контрактура	Плацента	3	3	–	Богуславский
13. Язва желудка и двенадцатиперстной кишки	Кожа, брюшина	21	17	4	Филатов, Кранцфельд, Дунье, Мещанинов, Крамаренко
14. Фурункулез	Кожа	1	1	–	Филатов, Вельтер, Маршалкович
15. Акне обыкновенная	Плацента	5	4	1	Филатов, Вельтер
16. Красная волчанка	Кожа	4	3	1	Филатов, Вельтер
17. Склеродермия	»	5	5	–	Филатов, Ланда, Дунье
18. Псориаз	»	7	7	–	Филатов, Ланда

Наименование болезней	Применяв-шиеся ткани	Общее число случаев	Число успешных случаев	Число без-результатных случаев	Авторы
19. Кожный рак	»	4	4	–	Филатов, Коздоба
20. Радикулиты	Кожа	5	5	–	Филатов, Маркелов, Богуславский, Вассерман
21. Люмбоишиалгии	Брюшина	72	62	10	Дунье
22. Невриты	»	11	8	3	Дунье
23. Травматические невриты	Кожа	1	1	–	Гриншпон
24. Миозиты	Брюшина	4	4	–	Дунье
25. Нейродермиты	Кожа, брюшина	9	9	–	Ланда, Дунье
26. Влияние на сахарный обмен	Кожа	1	1	–	Филатов, Можаровская
27. Бронхиальная астма	Кожа, рыбий жир	22	7	15	Филатов
	брюшина	3	3	–	Дунье
28. Воспалительные заболевания женской половой сферы	Кожа	34	32	2	Ровинская
	Плацента	36	36	–	Живатов

Считаю нужным добавить, что в таблицу внесены только обработанные случаи; многие случаи, бывшие под наблюдением моей школы, не могут быть использованы в настоящей статье, так как изучение их было прервано войной. С другой стороны, таблица может быть дополнена несколькими случаями, наблюдавшимися мною в эвакогоспиталях.

Первые шесть пунктов этой таблицы обнимают собою различные туберкулезные поражения организма.

При волчанке в 17 случаях из 21, леченных пересадкой консервированной кожи вблизи области поражения, получен успех, который был в некоторых случаях очень значительный и был прослежен по нескольку лет. Материал наблюдался мною, д-ром Шмульяном, проф. Е. Ю. Крамаренко, дерматологом проф. Фельдман, д-ром С. Л. Бельтер и Гольдштейн.

В качестве примера приведу больную Р., фотографии которой были предъявлены в объединенном заседании Ташкентских медицинских обществ и объединенных эвакогоспиталей До операции больная лечилась несколько лет различными способами без успеха Люпозный процесс занимал нос и щеки, причем имелись не только краснота и очаги инфильтрации, но и язвы; имелись также язвы кожи у углов нижней челюсти.

Я удалил одну из язв у угла правой половины нижней челюсти и заместил

дефект куском трупной кожи, консервированной 6 суток. Уже через 2 суток началось резкое улучшение процесса и через 28 суток больная была неузнаваема. К сожалению, случай не наблюдался длительно — больная уехала из Одессы.

Но другой яркий случай может служить доказательством длительности эффекта пересадки консервированной кожи.

У больного Р. (фотографии которого были показаны в том же заседании) имелись многочисленные туберкулезные язвы на тыле кисти правой руки и на ладонной ее поверхности. После пересадки трупной консервированной кожи на предплечье уже через 3 дня началось быстрое заживление язв и через месяц все они зажили, остались местами плоские туберкуломы без наклонности к изъязвлению. Рецидива не было в течение всего срока наблюдения (около 3 лет); до пересадки кожи больной лечился долго и безуспешно.

Проф. Фельдман, доп. Шмульян и проф. Гольдштейн сообщили на Одесской конференции по туберкулезу о своих совместных благоприятных наблюдениях над лечением волчанки методом тканевой терапии. Для этой работы подбирались больные с длительностью заболевания от 5 до 20 лет, с более или менее распространенными процессами на коже и слизистых оболочках, больные, на которых применялся без успеха целый ряд методов лечения. Среди больных, подвергшихся тканевому лечению, были больные как с тумидной, так и с плоской формой волчанки. Из 14 больных в четырех случаях успеха не отмечено, в семи — наблюдалось значительное улучшение процесса, который после добавочого лечения ультрафиолетовыми лучами еще более улучшился. Особый интерес представляют трое больных, которые совершенно выздоровели. *У* них не только исчезли явления воспаления, распада, отека, не только зажили язвы, но исчезли и люпомы. Больные эти наблюдались длительные сроки, по 3–4 года, без рецидива. Одна из этих больных через 3,5 года была принята для ринопластики (филатовским стеблем). Следует отметить, что тумидные формы лучше поддаются тканевому лечению, чем плоские, которые уступают ему лишь после комбинации с ультрафиолетовыми лучами.

Тяжким, часто безуспешным заболеванием надо считать туберкулез гортани, особенно когда он дает явления дисфагии. Из семи случаев туберкулеза гортани я имел четыре случая значительного улучшения. В одном из них дисфагия (с сильными болями) исчезла через 2 дня после пересадки кожи на верхнюю часть шеи и не появлялась при прогрессивном заживлении язв гортани в течение 2 лет, до смерти больной, страдавшей большими кавернами легких и погибшей от пневмонии. Случай контролирован ларингологом д-ром Таубергер.

В трех случаях туберкулеза легких, которые я наблюдал вместе с д-ром Бродским в Одесском военном госпитале, наступило после пересадки кожи улучшение процесса в легких, подтвержденное рентгеновскими снимками. Наблюдения эти длились по 2–3 месяца. Д-р Томашевский из Марь сообщил мне, что во всех 11 случаях открытого туберкулеза легких, леченных им при помощи аутопластической пересадки консервированной кожи, он получил регуляцию температуры, исчезновение потов, уменьшение количества мокроты и исчезновение бацилл. В эксперименте на кроликах, произведенном Баженовой и Глейберманом у меня в институте, туберкулезные язвы на щеках и переносье, существовавшие около года, зажили через 10 дней после пересадки около них кроличьей консервированной кожи (без рецидива).

Из только что приведенных данных и ряда наблюдений над туберкулезны-

ми поражениями следует, что тканевое лечение оказывает могучее стимулирующее влияние на организм в его борьбе с туберкулезной инфекцией.

Но такое же влияние оно оказывает и на заживление всяких других язв различной этиологии. Так, в целом ряде случаев язв голени (простых и трофических) мною, проф. Мещаниновым, проф. Крамаренко, доц. Крамаренко, д-ром Скляник из клиники проф. Наливкииа, проф. Н. Н. Соколовым, доц. Дунье, проф. Баринштейном, проф. Ланда, доц. Шмульяном и другими наблюдалось заживление, нередко безрецидивное. Мною наблюдалось заживление (очень быстрое) гуммозной язвы голени у никогда не лечившегося сифилитика. После пересадки ему трупной консервированной кожи вблизи язвы, имевшей большие размеры, последняя начала заживать через 2 дня; через 14 дней она почти совершенно зажила тонким нежным рубцом, не спаянным с костью; после этого срока палатный ординатор по недоразумению назначил больному ртутные втирания; я их быстро отменил, но они нарушили наблюдения за язвой, которая через несколько дней зажила окончательно. Даже при лепре кожные пересадки давали успех (рассасывание лепром и заживление язв), но наши совместно с д-рами Шевалевым и Клопенко наблюдения были кратковременны.

Наблюдалось также заживление язв желудка и двенадцатиперстной кишки (мною, проф. Кранцфельдом, доц. Дунье, Крамаренко, проф. Маршалковичем, проф. Мещаниновым и др.). Мною и проф. Коздоба наблюдалось также заживление язв при кожном раке. Проф. Коздоба (директор Онкологического института в Одессе) сообщил мне, что он через 3 месяца вырезал участок кожи, который был поражен раковой язвой; при микроскопическом исследовании, произведенном доц. Бузни, раковых клеток не оказалось. Этот факт, отмеченный при Ulcus rodens, нельзя, конечно, распространять на другие формы рака; я лично видел от пересадки кожи около раковых язв несомненные явления эпидермизации, но не имел ни одного случая заживления; эти данные не имеют пока практического значения.

Интересным является применение тканевого лечения при труднозаживающих язвах у бойцов.

У бойца Х. культи обеих ампутированных голеней не покрывались эпидермисом в течение нескольких недель. После пересадки трупной консервированной кожи вблизи одной грануляционной поверхности началось быстрое покрытие язвы как на стороне пересадки, так и на другой голени; спустя 22 дня эпителизация язвы закончилась на правой ноге, а через 17 дней на левой, и боец получил протезы. Быстрое заживление язв я наблюдал после пересадки кожи и у других больных; у бойца А. после ожога серной кислотой обширные язвы на лице гноились и не покрывались эпидермисом много недель; после пересадки кожи за ухо заживление пошло быстрым темпом и закончилось в несколько недель.

У бойца Ф., у которого язвы после отморожения (на обеих ногах) не заживали в течение 3 месяцев, после пересадки (14 апреля) заживление шло безостановочно, но 23 июня ввиду наличия обнаженных костей сделана реампутация; после этого и заживление пошло быстрым темпом.

На заживление язв после ранений и отморожений влияют также и инъекции под кожу водной вытяжки из консервированной плаценты и сока из консервированных в темноте листьев алоэ. Вот несколько примеров, сюда относящихся.

У бойца Ш. с незаживающей 3 месяца язвой вследствие отморожения после курса инъекций сока консервированных листьев алоэ эпителизация (начавшаяся уже через 4 дня) закончилась в 1,5 месяца. У бойца Д. получился от алоэ очень хороший результат, но наличие омертвевших костей потребовало реампутации, после чего заживление пошло опять быстрым темпом.

У бойца Я. язва после отморожения не заживала 3 месяца; инъекции под кожу вы-

тяжки из консервированной плаценты вызвали эпителизацию уже через несколько дней; хирургическое вмешательство (удаление обнаженных костей) несколько задержало эпителизацию, но последняя почти закончилась за 3 месяца. У бойца Ж. инъекции экстракта дали прекрасный успех, но через 2 месяца пришлось удалить косточки, после чего заживление продолжается.

Таким образом, тканевая терапия показана и как подготовка к реампутации и чистке раны. Тканевая терапия дает и успокоение болей.

Ярким феноменом при тканевом лечении является рассасывание рубцов.

В качестве примера приведу больного С., демонстрированного мною в Украинской Академии наук. Рубцы после теплового ожога не позволяли больному ни сжать руку в кулак, ни расправить кисть; спустя 3 недели после пересадки кожи на предплечье больной здоровался со мной за руку и вернулся к своей прежней профессии маляра; результат прослежен около 3 лет.

Аналогичные случаи со сведением челюстей и суставов после травм, вывихов, флегмон, блестяще поддававшиеся тканевому лечению, наблюдали доц. Шмульян, доц. Скосогоренко, проф. Соколов, д-р Богуславский (в Одесском военном госпитале) и доц. Дунье (около 30 случаев).

В одном из эвакогоспиталей я сделал пересадку консервированной кожи за ухо по поводу сведения челюстей после пулевого ранения. Раскрытие рта было возможно только на 5 мм; через 3 дня после пересадки рот раскрывался уже на 14 мм, а через 21 день на 17 мм, в дальнейшем он раскрывался свободно, стали возможными и движения челюсти вперед и в стороны. В другом случае раскрытие челюстей с 10 мм поднялось через 3 дня до 16 мм, а через 2 месяца до 22 мм; в третьем случае — с 10 мм до 17 мм в течение 2 месяцев; в четвертом — раскрытие рта с 10 мм поднялось до 30 мм, причем улучшение продолжается.

Такие случаи уменьшения сведения челюстей наблюдались и у проф. Крамаренко. Тканевому лечению поддается, по данным доц. Скосогоренко и проф. Н. Н. Соколова, и контрактура Дюпюитрена.

В качестве примера влияния тканевого лечения на кожные заболевания могу привести случай красной волчанки.

Больная С. заболела во время беременности. Процесс после родов продолжался, и 8 месяцев лечения не дали никакого результата. На лице ее перед началом тканевого лечения имелась типичная для красной волчанки «бабочка» — инфильтраты и гиперкератозы занимали нос и щеки, а также грудь и спину. После пересадки кожи на живот больная быстро выздоровела. Случай без рецидива прослежен более 4 лет.

Значительные успехи наблюдались мною, доц. Вельтер, доц. Дунье, проф. Ланда при других кожных болезнях (псориазис, склеродермия, обыкновенная акне, фурункулез, нейродермит).

Проф. Живатов, Ровинская и др. из 70 случаев воспалительных заболеваний женской половой сферы не получили успеха только в двух случаях. Я упомяну об успехах д-ра Богуславского (в Одесском военном госпитале) при альвеолярной пиоррее и о моих нескольких случаях (8 на 24 наблюдения) ценного успеха от пересадки кожи при бронхиальной астме. Очень благодарную задачу для тканевого лечения представляют собой доброкачественные артропатии, при которых доц. Дунье (при пересадке консервированной брюшины в разрез кожи) получил очень большой успех, прослеженный от нескольких месяцев до 2 лет; в 18 случаях из 24 уменьшались или исчезали боли и постепенно увеличивался объем движений в суставах; у двух был рецидив. Лечебная пересадка применялась после лечения общепринятыми средствами.

Очень благоприятно тканевое лечение влияет на воспалительные поражения периферической нервной системы (радикулиты, люмбоишиалгии, невриты, нейродермиты). На 98 случаев, наблюдавшихся мною, Ланда, Вельтер, Бачинской, Вассерманом и особенно Дунье, мы имели 85 успехов, из коих многие прослежены по несколько месяцев.

Я приведу здесь краткие сведения о материале доц. Дунье, доложенном им на конференции Экспериментального института глазных болезней и на заседании Харьковского медицинского общества с демонстрацией фотографий. Для пересадок бралась исключительно брюшина.

Группа А. обнимала собой 72 случая люмбоишиалгии, из них с пояснично-крестцовым плекситом 32 больных, с невритом седалищного нерва — 23, с фуникулитами — 12, пояснично-крестцовым радикулитом — 5. Больные поступали после безрезультатного лечения разными видами электропроцедур и в значительном проценте случаев после повторной поясничной блокады по Вишневскому. У больных с фуникулитом при рентгенографии позвоночника обнаружены костные аномалии. Непосредственный терапевтический эффект у 62 больных (86 %) должен быть оценен как «хороший». Пересадка применялась как при хронической, так и при подострой форме заболевания. Боли после пересадки в большинстве случаев уже через 10–24 часа проходили или притуплялись настолько, что не мешали движениям. У 10 больных воздействия пересадки на болезненный процесс не было. Отдаленные результаты проверены у 41 больного (56 %). У 17 из них не было никаких субъективных симптомов болезни на протяжении следующих сроков: в течение 2 месяцев у одного больного; 3 месяцев — у одного; 4 месяцев у трех; 5 месяцев — у двух; 7 месяцев — у одного; 10 месяцев — у трех; от 12 до 16 месяцев — у шести. 18 больных отмечали периодические слабые боли в пояснице или ногах в связи с простудой или с поднятием тяжестей.

У шести больных возвратились боли, столь же сильные, как и до пересадки (в сроки от 1 до 4 месяцев).

Группа Б состояла из прочих периферических невритов и невралгии. Всего было 11 больных: у пяти с плечевым плекситом был хороший непосредственный успех, но у одного был рецидив. Из остальных у двух эффект был хороший.

Остается упомянуть о том, что при применении тканевой терапии мне приходилось видеть улучшение обмена сахара у диабетиков и повышение физиологических функций (остроты зрения, цветового чувства, половой способности), что подтверждалось и опытами проф. Файтельберга (в нашем институте) на животных (увеличение количества и кислотности желудочного сока у собак с малым павловским желудком).

На экспериментальных данных, касающихся вопроса тканевой терапии, я останавливаться не могу.

Позволю себе сделать предварительное сообщение о полученных мною новых ценных данных по тканевой терапии.

1. Вместе с д-рами Гульбасаровой и Скородинской проведены наблюдения над 11 сыпнотифозными больными; из них девять было со средней тяжестью заболевания и два с токсической формой; применялись ежедневно инъекции под кожу водянистой влаги консервированных глаз быков и микроклизмы из консервированной плаценты. Главными результатами явились: значительное смягчение поражения нервной системы по сравнению с контрольной группой больных и некоторое укорочение периода повышенной температуры.

2. Вместе с д-ром Коноховым я наблюдал благоприятное влияние инъекции

экстракта из консервированной плаценты в случае брюшного тифа и в одном случае бруцеллеза.

3. В четырех случаях пендинской язвы получен выдающийся успех: у трех больных (бойцов) — после пересадки консервированной кожи трупа и у одного — после инъекции сока консервированных в темноте листьев алоэ. Язвы быстро очистились и подверглись эпидермизации. Случаи демонстрированы в Наркомздраве УзССР и на объединенном заседании работников эвакогоспиталей г. Ташкента.

С литературой по вопросу тканевого лечения можно ознакомиться в сборниках Трудов Украинского института экспериментальной офтальмологии за 1937, 1938, 1939 и 1940 гг.

Из изложенного выше можно сделать вывод, что тканевая терапияпредставляет собой ценный метод. Она должна найти применение и для лечения ран больных бойцов нашей славной Красной Армии.

ТКАНЕВОЕ ЛЕЧЕНИЕ В ОФТАЛЬМОЛОГИИ[38]

Тканевое лечение, сущность которого состоит во введении в организм реципиента консервированных (переживающих) тканей гомо-, ауто- и гетерогенного происхождения (и их дериватов), начало применяться впервые в офтальмологии, возникнув на основе изучения мною фактов из области пересадки роговицы, а именно: феноменов просветления бельма вокруг трансплантата и лучшего приживления трансплантата из консервированного при низкой температуре роговичного материала.

Будучи уверен, что окулисты хорошо знакомы с историей развития предложенного мною лечебного метода, я не буду касаться ее сколько-нибудь подробно. Укажу лишь, что в настоящее время я считаю установленным то правило, что любая консервированная в определенных условиях ткань человека или животного (и по крайней мере некоторые растительные ткани) оказывает при введении в организм реципиента лечебное действие при ряде заболеваний; что таким же действием обладает жидкая среда, получаемая из консервированных организмов и из консервированных органов и тканей.

Я полагаю, что ткани, сохраняемые на холоду, оставаясь живыми (что несомненно), отвечают на угнетающие их условия существования (голодание, отсутствие иннервации, холод) такой перестройкой, при которой в них образуются стимуляторы для их биохимических процессов — «факторы консервации» или «вещества сопротивления», — как я их называю; попадая в организм реципиента, они служат стимуляторами его регенеративных процессов. Теория тканевого лечения излагается мною в специальной статье «Рабочая гипотеза тканевого лечения».

Тканевое лечение, переступив границы офтальмологии, дало ценнейшие результаты в различных отделах медицины.

Тканевое лечение было испробовано с успехом при волчанке, туберкулезных язвах, туберкулезе гортани, туберкулезе легких, экспериментальном туберкулезе кожи у кроликов, различных язвах кожи, гумме, рубцовых стяжениях, контрактурах Дюпюитрена, контрактурах суставов, язвах желудка и двенадцатиперстной кишки, фурункулезе, обыкновенной акне, красной волчанке, склеродермии, псориазе, воспалительных заболеваниях периферической нервной системы, нейродермитах, бронхиальной астме, различных воспалительных заболеваниях женской половой сферы, болезненных костных мозолях, различных артропатиях, пендинской язве, сыпном и брюшном тифе и при других заболеваниях.

Общая методика тканевого лечения в тех формах, в каких она может быть применяема в любой медицинской специальности, изложена мною в статье «Тканевое лечение при хирургических и других заболеваниях», и я на ней здесь останавливаться не буду.

В каждом отделе медицины могут потребоваться специальные, частные способы тканевого лечения, например в одонтологии, гинекологии, ларингологии и т. д., их я также касаться не буду. Я изложу здесь лишь чисто офтальмологические видоизменения основных форм методики тканевого лечения. Общая

---

[38] Впервые опубликовано в сб. «Медицина глубокого тыла», изд. Сануправления Среднеаз. военн. окр., 1943. Печатается в сокращенном виде.

методика полностью применима и в офтальмологии. Подчеркиваю, что я буду говорить только о применении тканевых материалов, методы же консервации и получения их изложены в упомянутой выше статье.

РЕЗУЛЬТАТЫ ТКАНЕВОГО ЛЕЧЕНИЯ ПРИ ГЛАЗНЫХ ЗАБОЛЕВАНИЯХ

1. Заболевания роговицы

Помутнения трансплантата роговицы, паренхиматозный кератит на почве врожденного люэса, туберкулез роговицы, тяжелые скрофулезные кератиты, розацеа-кератит, герпетические кератиты, дисковидный кератит, кератоконус, помутнения роговицы после перенесенных кератитов, гнойные кератиты и т. п. — вот длинный ряд заболеваний роговицы, при которых эффект тканевого лечения, по данным Украинского экспериментального института глазных болезней, вне всякого сомнения (Скородинская, Е. А. Петросянц, Андреева, Скрипченко, С. Л. Бельтер, Бродский, И. А. Вассерман). Многие из этих болезней, в особенности воспаления и помутнения роговицы после травм и ожогов, могут встречаться у бойцов Красной Армии. В бывшем под моим наблюдением за время войны материале я имею немало примеров полезности тканевого лечения у бойцов Красной Армии.

Так, в одном эвакогоспитале в двух случаях язвы роговицы, из коих в одном был гипопион, мною была применена имплантация подкожного жира (после консервации в течение 10 суток) под кожу живота (гомопластически). Процесс закончился быстрым и полным заживлением. В другом случае — в случае дисковидного кератита — был получен превосходный эффект от имплантации плаценты под конъюнктиву.

В случае гнойной язвы успех был получен от имплантации плаценты под конъюнктиву, а в случае простой язвы — от комбинации инъекций сока консервированного алоэ под конъюнктиву с подконъюнктивальной имплантацией плаценты.

Могу также привести данные д-ра Кашука, который, при моей консультации, применил в военном госпитале тканевое лечение в 34 случаях заболеваний роговиц у бойцов (не считая случаев трахоматозного паннуса). Следует особенно подчеркнуть эффект тканевого лечения герпетического кератита, экзематозного кератита, при бельмах роговицы и при язвах ее.

Замечу, что при лечении последних мною и д-ром Кашуком впервые был применен с успехом порошок из консервированной и высушенной плаценты.

Особого внимания заслуживает случай помутнения трансплантата у бойца с двусторонним полным бельмом после ожога. Больному была сделана частичная сквозная пересадка: трансплантат вскоре после операции начал мутнеть, но в ближайшие же дни после начала тканевого лечения (имплантация плаценты и рыбий жир) началось обратное развитие процесса и трансплантат просветлел.

Тканевая терапия заболеваний роговицы является, как по данным Украинского экспериментального института глазных болезней, так и по данным военного времени, весьма ценной; она должна войти в практику эвакогоспиталей наряду с другими методами лечения. Даже при исходах кератита, при, по-видимому, уже стойких помутнениях не должно быть места лечебному пессимизму и нигилизму, и тканевое лечение не должно быть упущено из виду. Напоминаю также о лечебной пересадке роговицы и о других видах тканевого лечения как о средстве подготовки почвы (бельма) для пересадки роговицы.

Основными методами лечения являются гомопластическая пересадка трупной кожи и имплантация плаценты под конъюнктиву, а также инъекции рыбьего жира, но применимы и другие способы — аутопластика кожи, консервированной 7 суток на холоду, имплантация других тканей, инъекции под кожу водной вытяжки плаценты и водянистой влаги из консервированных 7 суток на холоду бычьих глаз.

2. Воспаление сосудистого тракта

Увеиты и рассеянные хориоидиты различной этиологии, в частности туберкулезные и травматические, представляют собой благодарный объект для тканевого лечения, так же, как и помутнения стекловидного тела, в исходе этих заболеваний. Материал Украинского экспериментального института глазных болезней дал неоспоримые доказательства пользы тканевого лечения их (Филатов, Спиваковский, Гриншпон, Вельтер, Баженова, Ершкович, Розовская, Дайновская, Каменецкая, Шмульян и Хорошина).

Под наблюдением Дайновской было 33 человека: у 14 этиология — туберкулез, у 14 этиология неизвестна, в трех случаях был люэс, в двух — травма. В 15 случаях получен значительный успех. В 12 случаях получено некоторое улучшение, в шести — эффекта не было. Благоприятный успех во многих случаях прослежен длительно (от 1 года до 2 лет 7 месяцев). Действенными оказывались и трансплантация кожи, и имплантация плаценты, и микроклизмы из консервированной плаценты. В 16 случаях увеитов хороший результат дали (Филатов, С. Б. Розовская) подкожные впрыскивания консервированной на холоду аутокрови.

Заболевания сосудистого тракта различных этиологий и в особенности травматического происхождения составляют у бойцов значительную часть их глазных поражений. При лечении их я и мои ученики пользовались в практике эвакогоспиталей опытом Украинского экспериментального института глазных болезней, который достиг в более чем 50 % случаев успеха.

Материалы эвакогоспиталей свидетельствуют о получении ряда значительных лечебных эффектов при поражениях сосудистого тракта (наичаще травматических). Критерием эффекта служили: повышение остроты зрения, затихание воспалительных явлений, просветление стекловидного тела, рассасывание кровоизлияний.

Так, после имплантации плаценты в нескольких случаях быстро произошло рассасывание густых помутнений стекловидного тела с кровоизлиянием, причем становилось возможным рассмотреть глазное дно; в двух случаях при этом обнаружена неконстатированная раньше отслойка сетчатки с разрывами; это открывало пути для дальнейшего оперативного лечения.

У больного Б. густые помутнения стекловидного тела и диффузный, в форме пятен экссудат (с понижением зрения до 0,01) стали после имплантации плаценты и пересадки кожи быстро рассасываться, и зрение через 0,5 месяца поднялось до 0,06, а еще через 3 месяца оно повысилось уже до 0,2.

У больного К. при иридоциклите 35-дневной давности на единственном глазу, с густым помутнением стекловидного тела, не позволявшим видеть глазное дно, после имплантации плаценты быстро пошло рассасывание, и зрение с 0,01 через месяц поднялось до 0,7.

Резкое улучшение произошло у больного С., у которого глаз не только успокоился, но и зрение почти от нуля поднялось до 0,08.

У больного Ш. с кровоизлияниями на дне глаза и помутнениями стекловид-

ного тела после имплантации плаценты зрение, при явлениях рассасывания, поднялось с 0,8 и 0,06 до 0,15 и 0,6.

Иногда наблюдалось рассасывание экссудата и при наличии в глазу инородного тела, которое становилось видно.

У больного Х. имелся на обоих глазах увеит с помутнениями стекловидного тела. На соске зрительного нерва правого глаза была белесоватая пленка. Острота зрения: O.D. 0,1; OS 0,2. После имплантации плаценты под конъюнктиву на правом, а потом на левом глазу острота зрения того и другого глаза вскоре после имплантации стала постепенно повышаться (до 0,4 на правом и до 0,7 на левом глазу). Муть в стекловидном теле сильно рассосалась.

У больного В. при наличии осколка в левой глазнице имелись явления диффузной мути стекловидного тела, кровоизлияния на дне глаза, а также пигментные и белые очаги; острота зрения 0,08. Вскоре после имплантации плаценты зрение начало повышаться и через 1 месяц достигло 0,7. Стекловидное тело стало быстро просветляться. После второй имплантации стекловидное тело стало вполне прозрачным. Зрение поднялось до 0,9.

У больного О. на единственном глазу имелась муть стекловидного тела. Зрительный нерв был прикрыт экссудативной массой, выступающей в стекловидном теле, эта масса покрывала глазное дно на широком пространстве. В видимых частях глазного дна имелись кровоизлияния и нарушения пигментации. Острота зрения — счет пальцев на 40 см эксцентрично. Больному производились повторная имплантация плаценты под конъюнктиву и один раз пересадка консервированной аутокожи. Экссудативная масса стала рассасываться в значительной степени, так что сосок зрительного нерва стал хорошо контурироваться и вся экссудативная масса стала уплощаться. Зрение поднялось до 0,3.

Ограничиваясь только несколькими примерами, замечу, что и во многих других случаях были получены ценные результаты по тем или иным показателям процесса.

Д-р Кашук провел 18 наблюдений над тканевым лечением при увеитах и в 14 случаях получил улучшение, а в 3 — полное выздоровление.

На основании опыта моего и моих учеников я считаю тканевое лечение при увеитах очень ценным и полагаю, что оно должно быть введено в практику эвакогоспиталей.

Особый интерес представляет тканевая терапия при лечении симпатического воспаления.

В нескольких случаях этого тяжелого заболевания в глазной клинике Одесского медицинского института мы наблюдали несомненное затихание обострений хронически протекавшего симпатического воспаления. В одном случае, в котором процесс находился в затихшем состоянии, мне пришлось видеть после лечебной пересадки кожи рассасывание синехий по краям зрачка, который расширился после того от атропина, и зрение поднялось значительно.

Тканевое лечение применено было мною в двух случаях симпатического воспаления, которые я наблюдал в эвакогоспитале.

У больного Д., у которого имелось симпатическое воспаление полуторамесячной давности, с круговой задней синехией, с плоскостным сращением роговицы, с пленкой в области зрачка и зрением 0,03, очень скоро после пересадки кожи (через 10 дней) состояние глаза улучшилось и зрение повысилось до 0,2; но дальнейшее наблюдение было прервано.

У больного Т. имелся травматический увеит правого глаза и иридоциклит левого глаза, типа симпатического воспаления, но в этом глазу имелось и ино-

родное тело в хрусталике. После удаления глаза и тканевого лечения (повторная имплантация плаценты, рыбий жир, пересадка кожи) течение процесса в левом глазу шло неуклонно к лучшему, и зрение с 0,02 дошло через 2 месяца до 0,5, а еще через 6 месяцев глаз был совершенно спокоен и зрение 0,6; катаракта не прогрессировала.

Имеется много оснований приписывать в данном случае улучшение процесса тканевой терапии.

Мне пришлось также видеть хорошие эффекты от тканевого лечения в одном случае симпатического неврита.

При увеитах основная схема лечения та же: повторная пересадка кожи, имплантация плаценты, рыбий жир. Разработка других способов вполне обоснована.

3. Ретиниты и очаговые хориоретиниты

Наибольший материал по вопросу о лечении хориоретинитов составляли в наблюдениях моей школы случаи миопических хориоретинитов.

Наблюдения по вопросу о влиянии тканевого лечения на миопические хориоретиниты проведены над очень большим количеством случаев; из них мною и моими учениками (Заец, Шейн, Волокитенко, Можаровская, Скородинская, Драгомирецкий и др.) обработано свыше 250 случаев. С несомненностью установлено, что тканевое лечение дает улучшение процесса в огромном большинстве случаев. Если в качестве показателя взять остроту зрения, то повышение ее отмечается (для рыбьего жира) в 85 % случаев, а если принять во внимание и другие показатели (повышение адаптации, рассасывание помутнения стекловидного тела и кровоизлияний, улучшение поля зрения), то улучшение процесса можно наблюдать почти в 100 %. Понятно, что степень улучшения бывает различной, и в очень большом числе случаев улучшение значительное и длительное. По-видимому, инъекции рыбьего жира, имплантация плаценты под конъюнктиву, пересадка консервированной кожи и микроклизмы из консервированной плаценты действуют приблизительно одинаково, но избранным методом являются инъекции рыбьего жира. Тканевое лечение миопических хориоретинитов является моим предложением.

Пигментный ретинит также был объектом тканевого лечения в наблюдениях моих и Вербицкой. Всего было обработано 112 наблюдений. Оказалось, что и при этом «безнадежном» заболевании успех достигается в форме то повышения остроты зрения, то улучшения поля зрения, то адаптации; то или иное улучшение отмечено в 80 % случаев; во многих случаях улучшение держится длительно, особенно при повторном применении лечения. И при этой форме болезни действенными оказываются и имплантация плаценты, и пересадка кожи, и имплантация печени и сосудистой оболочки, и инъекция рыбьего жира; но последний метод является избранным методом, поскольку он лучше разработан.

Ретинит беременных, судя по нескольким наблюдениям С. Б. Розовской, применявшей инъекции водянистой влаги, и ретинит гипертоников, судя по моим нескольким случаям, также поддаются тканевому лечению.

Из перечисленных выше форм ретинита только миопический ретинит встречается иногда у военнослужащих. Но данные о полезном действии тканевого лечения при воспалительных и дегенеративных процессах в сетчатке, конечно, должны быть использованы и при лечении воспалительно-дегенера-

тивных изменений сетчатки и у бойцов, будут ли они зависеть от внутренних причин или от травматических повреждений. Я считаю показанным тканевое лечение при последствиях прободающих и контузионных травм сетчатки.

4. Атрофия зрительных нервов

Мною и моей школой (Скородинская, Бушмич) обработано было свыше 100 случаев тканевого лечения атрофии зрительного нерва. Опять-таки оказалось, что действенными являются и межмышечные инъекции рыбьего жира, и пересадка консервированной кожи, и имплантация консервированной плаценты под конъюнктиву, и плацентарные микроклизмы. Наичаще применялись инъекции рыбьего жира. Улучшение сказывалось в форме то повышения остроты зрения, то улучшения поля зрения, то улучшения светоощущения, и это улучшение в значительном числе случаев было проконтролировано длительно (более года). Полезность тканевого лечения доказана для случаев атрофии разных этиологий (травма, туберкулез, арахноидит, гипертония и т. д.) и, что особенно интересно, для атрофии табетического происхождения. Бесспорна польза тканевого лечения и при невритах. Поскольку у бойцов встречаются разной этиологии атрофии и невриты зрительных нервов (в том числе и травматической), тканевое лечение должно быть перенесено и в эту область заболеваний военного времени. Как примеры полезности его у бойцов приведу два случая.

1. Больной К. Атрофия зрительного нерва правого и левого глаз 3-месячной давности на почве отравления метиловым спиртом. Острота зрения правого глаза равна 0,02, левого — счету пальцев у лица. После пересадки консервированной кожи (трупа) через 8 дней началось повышение остроты зрения глаз. Курс инъекций экстракта из консервированной плаценты повысил зрение правого глаза до 0,03, левого 1/∞ до 0,02, причем повышение зрения началось после первых двух инъекций. Срок наблюдения 4 месяца.
2. Больная Л. Атрофия зрительного нерва правого и левого глаза травматического происхождения (контузия); слепота наступила тотчас же после контузии; зрение правого глаза равно 0, левого при правильной светопроекции. Пересадка консервированной кожи (трупа) и инъекции экстракта из консервированной плаценты. После курса инъекций (20) зрение правого глаза равно 0,01, левого — 0,02. Повторная пересадка консервированной кожи (трупа). Зрение продолжает повышаться; в данное время зрение правого глаза равно 0,05, левого — 0,02. Наблюдение продолжается.

Так, д-р Кашук получил шесть успешных результатов лечения атрофии из семи леченных им случаев; в одном из них резкое улучшение зрения (с 0,1 до 0,8–0,9) прослежено было в течение более трех месяцев. Несколько случаев наблюдалось мною, проф. Кальфа, д-ром И. Г. Ершковичем, Гриншпон и Сайдаковским.

Считаю нужным добавить, что тканевое лечение способно *поднимать функции и здорового органа зрения* — в форме повышения остроты зрения (иногда до 2,0!) и обострения цветового чувства, как это доказано мною и ассистентом Бушмичем. Этот феномен с аналогичным ему феноменом усиления функции слизистой оболочки желудка (установленным экспериментально проф. Файтельбергом в Украинском экспериментальном институте глазных болезней) имеет большое теоретическое значение.

5. Трахоматозный паннус

Еще в 1936 г. мною была предложена лечебная пересадка консервиро-

ванной слизистой оболочки при паннусе и установлена польза этого лечения. Позднее были испробованы различные формы тканевого лечения (пересадка консервированной кожи, слизистой глаза, брюшины, роговицы; имплантации консервированной плаценты, склеры, хряща, роговицы; инъекции рыбьего жира межмышечно, инъекции алоэ под конъюнктиву и др.). Мною и моими учениками (Копп, Костенко, Кашук, Гриншпон, Томкевич, Бушмич, И. А. Вассерман, Збарский, Скородинская, Барг, Вургафт и др.) обработано свыше 350 наблюдений. Установлено, что тканевое лечение оказывает на паннус сильное лечебное действие. Не только затихает процесс, но и во многих случаях прекращаются рецидивы его; вместе с тем несомненно улучшается и процесс в конъюнктиве. В особенности ценна пересадка консервированной слизистой оболочки губы.

Перенос тканевого лечения в область трахомы у военнослужащих и особенно у допризывников имеет большую ценность. Понятно, что

возможны комбинации этого лечения с другими методами, особенно с повторными выдавливаниями (мною в свое время предложенными). Значительный успех при паннусе у красноармейцев был получен д-ром Кашуком.

6. Глаукома

Тканевое лечение, проведенное при заболевании глаукомой мною и д-ром И. Г. Ершковичем на 57 случаях, показало, что оно оказывает, несомненно, благоприятное влияние на функции глаза, а иногда и на регуляцию внутриглазного давления (Шевалев, Каменецкая, Ершкович). Среди военнослужащих первичная глаукома встречается редко; чаще мы имеем дело с глаукомой вторичной, часть которой имеет причиной увеиты; здесь тканевое лечение прямо показано наряду с другими методами.

7. Болезни краев век и конъюнктивы

Повторные ячмени и язвенные блефариты, встречающиеся и у бойцов, с большой пользой лечились нами при помощи инъекций рыбьего жира. Хороший успех у больных весенним конъюнктивитом был получен д-ром Кашуком, Костенко, Скородинской, мною (рыбий жир, экстракт плаценты, имплантация плаценты).

В настоящей статье, в силу ее небольших размеров, дан лишь краткий очерк значения тканевого лечения в патологии органа зрения и применения этого лечения у военнослужащих. Тканевое лечение не исключает различных других методов лечения и может быть с ними комбинировано.

Я считаю доказанным, что тканевое лечение может быть полезным для лечения наших славных бойцов при многих формах поражения их органа зрения, и притом даже тогда, когда заболевание не поддалось другим методам и имеет довольно давнее происхождение.

Даже в очень тяжелых, почти безнадежных случаях следует бороться за каждую сотую или тысячную долю остроты зрения, за самое малое повышение светоощущения.

С литературой по вопросу тканевого лечения можно ознакомиться в сборниках Трудов Украинского института экспериментальной офтальмологии за 1937, 1938, 1939 и 1940 гг.

ТКАНЕВАЯ ТЕРАПИЯ ПРИ НЕКОТОРЫХ ЗАБОЛЕВАНИЯХ[39]

Наблюдения мои и моих последователей настоятельно указывают на необходимость введения тканевой терапии в практику эвакогоспиталей.

Значительный интерес представляет успешное применение тканевого лечения при кожном лейшманиозе. С одной стороны, влияние этого метода лечения имеет теоретическое значение: заживление пендинской язвы является еще одним примером излечения инфекционного процесса при воздействии на макроорганизм; с другой стороны, «пендинка» представляет чрезвычайно распространенное заболевание как мирного, так и военного времени и с трудом поддается другим методам лечения; в силу этого тканевое лечение может приобрести и большое практическое значение.

Материал, которым я располагаю, следующий.

1. К., младший лейтенант, 24 лет (ист. бол. № 1524). Диагноз: кожный лейшманиоз. Переведен 1 декабря 1942 г. в N-ский госпиталь из Термеза с диагнозом пендинской язвы. Заболел в октябре 1942 г. Лечение ихтиоловой, риваноловой мазями и стрептоцидом успеха не дало. На лице имеется три язвы: перед ухом, на щеке и над бровью. Язвы окаймлены инфильтрированным, синюшным валом; дно язв покрыто разращениями, похожими на грануляции; много гноевидного отделяемого; болезненные уплотнения лимфатических желез под нижней челюстью. Бактериологическое исследование лейшмании не обнаружило, но язвы имеют вполне типичный для пендинки вид, и диагноз кожного лейшманиоза не вызывал у специалистов никаких сомнений.

3 декабря позади правого уха сделана пересадка кожи трупа, консервированной на холоду в течение 7 дней; величина трансплантата около 12 см^2. Уже через 2 суток отмечено несомненное улучшение в состоянии язв: они несколько подсохли, разращения стали более плоские, болезненность желез меньше. Через 10 дней язвы подсохли, уменьшились в размерах; инфильтрация вокруг них меньше; подчелюстные железы уменьшились, безболезненны. Через 25 дней язвы зажили, покрыты сухой корочкой; подчелюстные железы не прощупываются.

Через 36 дней, хотя вид язв, покрытых эпидермисом, и стал еще лучше, но ввиду некоторой плотности окружающей кожи сделана вторичная пересадка консервированной кожи.

Спустя 4 дня (40 дней от начала лечения) язвы окончательно зажили гладким рубцом, инфильтрат исчез.

Больной выписан спустя 3 месяца после первой пересадки кожи в прекрасном состоянии, с несколько втянутыми, но тонкими рубцами на местах язв.

---

[39] Впервые опубликовано в журнале «Советская медицина», № 10, 1–3, 1943.

2. Ч., лейтенант, 28 лет (ист. бол. № 1518), поступил в N-ский госпиталь 24 ноября 1942 г. Диагноз: кожный лейшманиоз. Заболел в августе 1942 г. в Термезе. Лечился марганцевокислым калием, риваноловой мазью, присыпками стрептоцида, но без успеха. На правом боку четыре язвы и инфильтрат. Язвы окружены инфильтратом, кожа над которым синюшна, дно язв неровное вследствие разращений сосочкового типа; они дают умеренное количество гноевидного отделяемого, засыхающего по краям язв в виде корки. На нижней трети правой голени имеются три язвы; кожа вокруг них плотна, синюшна; у одной из язв край припухший, крутой, как бы обрезанный; на этой язве эффлоресценций нет и она дает мало отделяемого; на дне остальных двух язв имеются разращения. Вид язв, по заключению специалиста, вполне типичный для пендинки.

15 декабря произведена пересадка кожи трупа, консервированной в течение 7 дней. Я вырезал одну из язв на боку и закрыл дефект трансплантатом. Одновременно пересажена кожа на верхнюю треть правой голени. Через 2 дня после пересадки резкое улучшение: началось уменьшение инфильтрации и эпителизация всех язв. Через 15 дней все язвы на боку зажили; над одной из них темная корочка; инфильтрат исчез. На месте пересаженной кожи, которая отошла через 11 дней, дефект, закрывающийся эпителием. Язвы на голени заметно уменьшились и эпителизируются. Через 21 день язвы на боку зажили, на двух из них тоненькая сухая корочка; инфильтрации кожи нет. Дефект на месте пересадки заживает. Язвы на голени покрыты эпителием.

7 января. Хотя язвы и можно было считать зажившими, но для «верности» сделана повторная пересадка кожи трупа на ягодицу. В дальнейшем гладкие рубцы на месте язв становились постепенно более тонкими.

3. Т., лейтенант, 28 лет (ист. бол. № 1525), поступил 29 ноября 1942 г. Заболел в июле 1942 г. в Термезе. Лечение компрессами из биохинола и присыпками стрептоцида без успеха. Диагноз: кожный лейшманиоз. На правой щеке язва круглой формы с возвышениями вследствие инфильтрата, края язвы инфильтрированы и синюшно окрашены; дно язвы неровное, покрыто разращениями сосочкового типа; много гноевидного отделяемого. Подчелюстные лимфатические железы опухшие, болезненные, плотные.

У нижнего конца левого предплечья большая язва, окруженная на широком пространстве синюшной кожей; край язвы поднимается в виде вала, сине-багрового цвета (производит впечатление некротизирующегося); край подрыт; язва очень неровная вследствие разращений; много отделяемого. По пути лимфатических сосудов предплечья много уплотнений в виде болезненных при ощупывании узлов. Диагноз пендинской язвы, по заключению специалистов, вне всяких сомнений, хотя лейшмании и не найдены.

25 декабря пересадка консервированной (7 дней) кожи трупа за правым ухом (акад. Филатов). Через 2 дня отмечено резкое улучшение на лице. Инфильтрация кожи щеки уменьшилась. Грануляции более плоские, отделяемого меньше. Язва на руке без изменений. Через 5 дней состояние язвы на лице резко улучшилось. Дно очистилось, появилась эпителизация в виде полосок между разращениями; инфильтрация и синюшность тоже уменьшились; состояние язвы на руке улучшилось: грануляции более плоские, гноя меньше, инфильтрация и синюшность кожи вокруг язвы уменьшились; площадь же язвы несколько увеличилась благодаря тому, что гангренозный край ее отделился. Подчелюстные железы уменьшились, безболезненны. Узлы на предплечье меньше и менее болезненны. Через 12 дней язва на щеке хорошо эпителизируется. На предплечье язва более плоска, инфильтрат вокруг нее уменьшился, отделяемого меньше, узлы по лимфатическим путям уменьшились и менее чувствительны.

7 января 1943 г. вторичная пересадка кожи (на правое плечо). Через 13 дней после этой пересадки (и через 24 дня после первой) язва на щеке представляется зажившей, эпителизированной, инфильтрата нет, но область ее гиперемирована. На предплечье живая эпителизация полосками между уплостившимися разращениями; отделяемого почти нет; узлы почти безболезненны, отечность предплечья исчезла. Через 83 дня после первой пересадки язва на щеке зажила, но рубец в ее области еще красноватый. На предплечье на месте язвы рубцовая, слегка неровная поверхность. Имеется два слегка чувствительных узелка у локтевого сустава.

4. Д., красноармеец, 40 лет (ист. бол. № 1526), поступил 29 ноября 1942 г. Диагноз: кожный лейшманиоз. Заболел 10 октября 1942 г. в Термезе. Лечение ихтиоловой и риваноловой мазями и бриллиантовой зеленью успеха не дало. За левым ухом типичная пендинская язва с инфильтрированным краем, с разращениями, с отделяемым; вокруг язвы кожа синюшна, уплотнена; узлы по ходу лимфатических сосудов на шее. На левом

предплечье две язвы — одна на ладонной, другая на тыльной стороне. Язвы окружены инфильтрированным, синюшным, подрытым валом; кожа вокруг язв отечна, плотна, синюшна; дно язв неровно благодаря разращениям; гноевидное отделяемое. На всей верхней конечности прощупываются болезненные плотные узлы. Клинический диагноз — кожный лейшманиоз — подтверждается наличием лейшманий в соскобе язв.

4 декабря 1942 г. начаты подкожные инъекции водного экстракта листьев алоэ, сохранявшихся в течение 15 дней в темноте. Инъекции делались вблизи язв по 2–4 см^3.

Улучшение за ухом началось после второй инъекции, а на руке — после пятой; особенно резкое улучшение наступило после третьей инъекции, т. е. через 18 дней после начала лечения. Инфильтрация и отечность кожи вокруг язв уменьшились, отделяемого становилось все меньше, разращения более плоские; начавшаяся в виде полос эпителизация непрерывно расширялась. Боли в верхней конечности прошли, и через 1,5 месяца (после 19 инъекций) язвы за ухом и на предплечье можно было считать зарубцевавшимися, но имелась еще инфильтрация на местах их и один мало болезненный узел на предплечье.

Через 3,5 месяца больной вполне здоров. Рубцы на местах язв нежные, более нежные, чем у вышеприведенных больных.

Изложенный материал с несомненностью показывает, какое сильное целебное действие на кожный лейшманиоз оказывает тканевая терапия как в форме пересадки консервированной кожи, так и в форме подкожных инъекций экстракта листьев алоэ, консервированных в темноте.

Дальнейшие мои наблюдения над этими методами, а также и над замечательным эффектом гетерогенных пересадок (кроличьей консервированной кожи), исследования над которым еще не закончены, еще более подтверждают необходимость более широкого и глубокого изучения этого вопроса.

Для тканевого лечения, действующего путем стимуляции макроорганизма, этиология язвенных процессов не играет первенствующей роли — ему одинаково хорошо поддаются и язвы туберкулезные, и язвы сифилитические, и язвы, вызванные лейшманиями.

Интересно, конечно, выяснить, приобретается ли при заживлении язв под влиянием тканевого лечения иммунитет к лейшманиям.

Конечно, я постараюсь испытать тканевое лечение и при калаазаре — лейшманиозе внутренних органов.

РАБОЧАЯ ГИПОТЕЗА ТКАНЕВОГО ЛЕЧЕНИЯ[40]

Опираясь на тот факт, что гомопластический трансплантат роговицы вызывает иногда просветление бельма вокруг себя, возбуждая, очевидно, в ткани помутневшей роговицы регенеративные процессы, я в 1933 г. предложил применять послойную частичную гомопластику роговицы с лечебной целью, для просветления помутневшего трансплантата. Убедившись в том, что при оптической пересадке гомопластического трупного роговичного материала, сохраненного в течение 1–3 суток при сравнительно низкой температуре (2–4 °С выше нуля), не только получается более успешное «прозрачное» приживление трансплантата, чем при применении неконсервированного материала от живых доноров, я заметил также, что и феномен просветления бельма вокруг трансплантата при пользовании трупным консервированным материалом наступает значительно чаще и в более резкой степени. Было очевидно, что сохранение при низкой температуре пересадочного материала ведет к развитию в нем каких-то качеств, стимулирующих ткани бельма реципиента.

Ввиду этого я стал пользоваться пересадкой роговицы для лечения патологических процессов в роговице реципиента после предварительной консервации гомопластического роговичного материала при указанной выше низкой температуре.

Очень скоро мне удалось доказать как клиническими наблюдениями, так и в эксперименте, что не только роговица, но и другие ткани, будучи консервированы при низкой температуре, являются при введении в организм реципиента per se или в форме дериватов (экстрактов, кашиц) стимуляторами его тканевых функций и оздоровительных реакций; я выяснил при этом, что влияние консервированных на холоду тканей не является специфическим в тканевом и даже в видовом отношении.

В течение нескольких, после 1936 г., лет я выработал практически ценный новый метод лечебной медицины, заключающийся в применении с лечебной целью консервированных на холоду тканей (и их дериватов); этот метод для краткости я называю «тканевым лечением».

---

[40] Впервые опубликовано в сб. «Медицина глубокого тыла», изд. Сануправления Среднеаз. военн. окр., 1943, стр. 46–52.

Тканевое лечение дало мне и моим ученикам и последователям ряд замечательных лечебных эффектов и выздоровлений.

В настоящей работе я имею в виду изложить несколько обобщений фактического материала и несколько моих рабочих гипотез, касающихся тех или иных сторон проблемы тканевого лечения по моему методу. Эти гипотезы надо рассматривать лишь как основание для постановки ряда исследований, могущих в будущем дать материал для построения теории тканевого лечения.

1. Можно с вероятностью допустить, что из консервированной на холоду ткани в организм реципиента поступают вещества, стимулирующие его к процессам рассасывания и регенерации и вызывающие в нем такие процессы перестройки, которые при патологическом его состоянии могут вести к выздоровлению.

2. Эти вещества действуют в весьма резведенном состоянии. Разительным примером этому может служить следующее наблюдение: если при воспалении роговицы обоих глаз сделана лечебная пересадка на одном глазу, то иногда наблюдается улучшение воспаления и в роговице другого глаза. Поясняю, что трансплантат, посаженный по методу частичной послойной пересадки, имел диаметр 4 мм и толщину 0,3 мм. Такой трансплантат весит менее 0,1 г. Так как он не рассосался, а прижил, то ясно, что из этого маленького кусочка в организм реципиента поступило весьма малое количество веществ и, однако, они оказали действие на другую роговицу, несмотря на то что были разведены общей массой крови и всех жидких составных частей организма. Таким образом, вещества, образующиеся в ткани при ее консервации, можно обозначить как сильно активные в физиологическом смысле.

3. Всем известна огромная роль катализаторов в химии.

Развитие химической технологии тесно связано со знанием тех катализаторов, которые нужны для того, чтобы данный технологический процесс дал желаемый по качеству продукт. Технология пищевых веществ перестраивается в направлении изучения катализаторов и овладения ими для приготовления пива, сыра, теста, для ускорения созревания вина до определенного букета и т. п.; яркие примеры из этой области даются хотя бы в работах проф. Опарина.

Большее значение должны иметь катализаторы в еще более сложных процессах биохимии живого организма. Роль ферментов, которые все являются катализаторами в жизни организма, конечно, общеизвестна. Помимо ферментов, гормонов и витаминов, можно допустить в живом организме еще и иные, высокоактивные вещества, имеющие значение в регуляции жизненных процессов клеток и тканей.

Я полагаю, что и при сохранении изолированных тканей на холоду в них образуются какие-то высокоактивные вещества, играющие роль стимуляторов и регуляторов биохимических и биофизических процессов организма. Поскольку природа их нам еще неизвестна, я полагаю, что их можно пока обозначить лишь условным термином — «факторы консервации», короче «ф. к.».

4. Клиника показывает, что иногда эффект от пересаженной ткани наступает чрезвычайно быстро, через несколько часов, а иногда через довольно продолжительный срок, когда можно допустить уже начавшееся рассасывание пересаженного трансплантата. На основании этого я предполагаю, что факторы консервации находятся в пересаживаемой консервированной ткани частью в свободном состоянии, являясь первым зарядом для лечебного эффекта, частью связаны с тканевым материалом трансплантата, их породившим (адсорбционно или химически).

5. Я предполагаю, что в организме, в ответ на воздействие каких-либо вредных факторов клетка реагирует выделением активных веществ, обусловливающих обезвреживание этих факторов и способствующих регенерации заболевших тканей. Эти активные вещества, которые можно назвать «физиологическими медикаментами», связаны с тканью. Организм, подвергаясь воздействию вредных факторов, не дает до поры до времени видимых признаков болезни, а именно, пока в связи со структурными свойствами и физиологическими функциями буферные системы и биохимические реакции организма пересиливают вредности. Когда же болезнетворный фактор пересилит защитные процессы, на сцену выступают в организме уже морфологически заметные процессы, из которых одним из главных является воспаление.

Воспаление всегда свидетельствует о том, что постоянно действующий биохимический фронт защиты организма прорван. В воспаленной ткани, конечно, опять возникают биохимические процессы, частью регрессивного, частью защитного характера.

Постоянная биохимическая защита организма нарушается потому, что болезнетворный агент угнетает своими ядами клетки организма, которые теряют способность отделять от себя упомянутые активные защитные вещества. Схему этого процесса лучше всего можно представить себе на примере отношений хозяина и паразита.

Для паразита жизнь организма, в который он внедрился, является необходимым условием существования и размножения. Проникнув в организм, паразит частично разрушает своего хозяина, питаясь его соками и тканями; в то же время паразит выделяет яды, которые, не убивая хозяина, угнетают ткани последнего в смысле способности отделения ими активных веществ, вредных для паразитов. Лишенный этой возможности отделения активных веществ, хозяин отвечает на различные вредности заметными уже морфологическими изменениями. Такое состояние угнетения биохимической защиты может быть обозначено как аллергия.

Я представляю себе, что бактерии, по крайней мере те, которые вызывают хронический процесс, могут быть подведены под понятие паразита. Если в качестве примера взять туберкулезную палочку, то в месте своего нахождения она выделяет яды, разрушающие ткани макроорганизма (это — необходимое условие для питания и размножения бактерий), и яды, влияющие угнетающим образом на ткани хозяина в отношении отделения ими активных «защитных» веществ; этот «паралич» распространяется на обширные территории, даже на весь организм, который и оказывается в состоянии аллергии, т. е. пониженной сопротивляемости как к ядам туберкулезных бактерий, так и ко многим другим раздражителям, на которые он и реагирует воспалениями.

На такое двоякое воздействие бактерий на макроорганизм мне удалось найти указание у Рише. По мнению Рише, в туберкулине имеется два яда: один из них разрушает ткань, другой разрешает анафилаксию туберкулезного организма. Лечение туберкулином сводится к выработке в организме иммунитета к первому яду, но в получаемых нами туберкулинах количество первого яда мало, а количество второго велико; наличие этого второго яда и является препятствием для свободного пользования туберкулином. В этих соображениях Рише я усматриваю близость к сказанному мною выше. Я предполагаю, что угнетение биохимической защиты организма токсинами бактерий имеет своей причиной адсорбцию тканевыми элементами защитных биохимических веществ, в них образующихся. Факторы же консервации, поступая в организм, вызывают ослабление этой связи и активные вещества, поступая в кровь, играют свою оздоровительную роль в организме.

6. Пока нельзя сказать ничего определенного о роли нервной системы в процессе выздоровления под влиянием лечения консервированными тканями, но, конечно, роли ее я не отвергаю.

7. Факторы консервации довольно стойки к теплу; так терапевтическое действие эмульсии из консервированной плаценты при кипячении не исчезает (слабеет ли — не знаю), то же относится и к рыбьему жиру. Консервированная ткань, нагретая до 100 °С, сохраняет свое действие как возбудитель роста культур тканей.

В этом отношении очень интересны исследования д-ра Баженовой в лаборатории заведуемого мною Украинского экспериментального института глазных болезней в Одессе. При подсадке к культурам роговичной ткани кусочков свежей роговицы, убитой высокой температурой (100 °С), кусочка роговицы, консервированной на холоду, и такого же кусочка, нагретого до 100 °С, консервированные на холоду кусочки усиливали рост культур больше, чем свежие кусочки. Из консервированных кусочков — убитый высокой температурой возбуждал культуру сильнее, чем не убитый.

8. Действие введенных в организм консервированных тканей (и их дериватов) чрезвычайно разнообразно и захватывает большой круг процессов. Это не является странным, если вспомнить, что главная роль консервации — это удар по макроорганизму, мобилизация его системы оздоровительных реакций. А они разнообразны. Ведь человек, принципиально говоря, может выздороветь от любой болезни (а их множество). Совокупностью своих динамических реакций, беспрерывно меняющихся в зависимости от болезнетворных факторов и состояния внутренней среды, организм оказывается вооруженным на самых разнообразных фронтах своей жизни. Я допускаю, что катализаторы и другие активные вещества, образовавшиеся или освободившиеся в организме под влиянием «факторов консервации», влияют на интенсивность метаболизма клеток, благодаря чему регулируются как процессы репарации клеток, так и функции их. При этом допущении становится понятным тот факт, что при пересадке консервированной кожи усиливаются функции органов (повышение остроты зрения, повышение цветового чувства, усиление секреции желудочного сока и т. п.) и самозащита клеток от действия вредных факторов. Метод тканевого лечения, действующего на макроорганизм, как раздражитель широкого диапазона, может, естественно, иметь большой круг применения, но, конечно, не всякий больной может быть излечен.

Считаю необходимым подчеркнуть, что введение факторов консервации в организм влияет на весь организм. Лечение консервированными тканями должно войти в медицину, становясь в длинный ряд ее терапевтических достижений, и, конечно, должно быть комбинировано, когда нужно, с различными другими мероприятиями.

9. Самым существенным в моем предложении является сохранение тканей, подлежащих введению в организм, в течение некоторого времени в состоянии «переживания»; низкая температура — есть условие для задержки распада ткани и для сохранения ее жизни.

10. Что касается происхождения факторов консервации, то я подчеркиваю, что эти вещества не являются продуктами распада некротизированной, мертвой ткани. При оставлении на холоду ткани долго сохраняют жизнь. Вспомним анабиоз Бахметьева, опыты биолога Морозова, доказывающие жизнеспособность охлажденных тканей. К этим данным я могу прибавить ряд фактов, полученных моей школой.

1. Гомопластическая пересадка роговицы, консервированной на холоду, удается у человека с сохранением прозрачности, причем стойкость такого приживления прослежена много лет; такие наблюдения сделаны сотнями.

2. На глазах кролика гомопластическая пересадка удавалась в опытах Вельтер, даже при консервации глаза донора до 30 дней.

3. Опыты Баженовой с культурами роговицы, сохраненной на холоду (даже при 25 °С ниже нуля), показали полную жизнеспособность ее клеток.

4. При сохранении на холоду (2–4 °С выше нуля) в тканях происходят явления размножения клеток при указанной только что температуре (опыты Пупенко под моим руководством).

5. В опытах Пучковской регенерация эпителия роговицы удаленного у кролика глаза происходила не только при +37 °С, но и при +15 °С.

Развивая опыты Пучковской (выполненные по моему заданию), Скородинская доказала, что если соскоблить эпителий изолированного кроличьего глаза и поставить последний на консервацию при температуре около 3 °С выше нуля, то явления регенерации эпителия происходят при указанной только что температуре. Регенерация начиналась, однако, не в ближайшие часы, как в опытах Пучковской, а лишь через 4–5 дней пребывания глаза при указанной температуре.

6. Биохимические исследования над консервированными на холоду тканями, произведенные под руководством доц. Шестериковой в лаборатории нашего института, показали наличие в них жизненных процессов, правда, при имевших место значительных явлениях аутолиза, но аутолиз не есть еще признак смерти.

Таким образом, нельзя считать ткань мертвой при хранении ее в вышеуказанных условиях.

Я подчеркиваю значение консервирования тканей для возникновения в них активных веществ, стимулирующих организм реципиента. Относительно низкая температура есть условие, ослабляющее развитие микробов и замедляющее биохимические процессы в тканях. В лишенных кровоснабжения и иннервации клетках ткани биохимические процессы перестают протекать в сложной корреляции с биохимическими процессами всего организма в целом. Некоторое, краткое время биохимические процессы идут в ткани., может быть по инерции, но затем должен наступить момент, когда ткань, голодающая, но, как, несомненно, доказано, живая, должна подвергнуться перестройке; при этом должны, предполагаю я, образовываться иные активаторы для ее биохимических процессов, чем те, которые играли роль, пока она была частью целого живого организма.

Полагая, что появление активных веществ, стимулирующих жизнь консервируемой ткани, есть результат реакции ткани на затруднительные условия жизни, я делаю предположение, что такой феномен должен иметь место не только в тканях животного происхождения, но и в тканях растительных и даже в целых животных и растительных организмах.

Я поставил себе задачу — выяснить, нельзя ли доказать накопление и в растениях (при условиях, затрудняющих их метаболизм) активных веществ, действующих аналогично моим факторам консервации на животные и на растительные ткани.

Так как в качестве главного условия процессов синтеза зеленому растению необходим свет, то я полагаю, что лишение листа этого фактора и должно способствовать развитию в нем активных для его жизни веществ. Я проделал, совместно со своим учеником Скрипченко, ряд опытов над листьями алоэ. В первой серии опытов мы убедились, что сок из свежего листа алоэ, введенный

в каплях в конъюнктивальный мешок кролика, которому произведено соскабливание эпителия всей роговицы, ускорил эпителизацию по сравнению с контрольным опытом; сок из листа алоэ, консервированного в темноте при 3–4 °С в увлажненной атмосфере в течение 15 суток и подвергнутый тиндализации, дал полную эпителизацию скорее, чем сок свежего листа.

С ассистентом Назаренко мы нашли, что прибавка к питательной жидкости Кноппа экстракта из листьев алоэ (консервированных 25 дней в темноте при +3 °С) сильнее влияет на вырастание клеточных агрегатов на краю кусочка эмбрионального листа сирени, помещенного в эту смесь, чем прибавка экстракта из свежих листьев алоэ.

Мы испробовали также определить, как влияет удобрение почвы экстрактом свежих листьев алоэ и экстрактом из консервированных в темноте листьев алоэ на показатели роста семян овса.

Оказалось, что при прибавке сока консервированного алоэ количество всходов было на шестой день значительно больше, чем при удобрении соком свежих листьев и в контроле. Количество листиков, вышедших из гипокотилий, на седьмой день было также больше; то же получилось с высотой растений, с количеством растений, вступивших в фазу двойного листа (13–17-й день), и с весом убранных растений (зеленой массы и воздушно-сухой массы). Аналогичные результаты получены и в опыте с клубнями картофеля.

Мы попробовали с д-ром Скородинской сравнить лечебное влияние сока свежих листьев алоэ на течение туберкулезных язв у кролика сравнительно с таким же соком из консервированных 10 дней в темноте листьев. При двукратном впрыскивании указанных соков по 0,5 в 2 см от края язвы последняя при применении сока консервированного алоэ к 40-му дню совершенно зажила; применение сока неконсервированного алоэ дало только частичное заживление язвы; у контрольного кролика язва не обнаруживала наклонности к заживлению.

Впрыскивания сока консервированных листьев алоэ дали мне несомненные успехи при незаживающих язвах у раненых бойцов.

Вместе с проф. А. В. Благовещенским я исследую вопрос о возможности вызвать появление стимуляторов не только в листьях алоэ, но и других растений, при воздействии темноты и других факторов. Водный экстракт из проростков гороха («маш»), выращенных в темноте в атмосфере углекислоты, дает лечебный эффект при подкожных впрыскиваниях.

Приведенные выше наблюдения указывают на большую активность сока консервированных в темноте листьев алоэ и заслуживают внимания как говорящие в пользу моего предложения о том, что затруднительные условия заставляют живую ткань переходить на другие стимуляторы ее жизненных процессов. Эта гипотеза дает основание для постановки целого ряда вопросов, подлежащих исследованию.

1. Я полагаю, что такой переход на другие стимуляторы происходит при выздоровлении. Я объясняю, например, кризис при тифе тем, что когда организм приходит в состояние, близкое к смерти, он продуцирует активные вещества (эти активные вещества и стимуляторы, конечно, не следует смешивать с антителами), возбуждающие реактивные процессы в тканях. Больной выздоравливает потому, что начинает умирать.

Надо искать стимуляторы живой материи везде, где смерть близка, но еще не наступила.

2. Всякое ухудшение условий для жизни организмов является таким фактором, на который, если интенсивность его не превысила известной границы, ор-

ганизм отвечает (претерпев, быть может, некое угнетение) такой «перестройкой», благодаря которой в нем появляются новые регуляторы и стимуляторы его жизненных процессов. Я предполагаю, что эта биохимическая или биофизическая перестройка играет роль в эволюционном или мутационном процессе, сказываясь, по законам дарвинизма, на потомстве, что лишь впоследствии выразится во внешних признаках.

Истории развития морфологического видового признака предшествует предыстория выработки биохимического или биофизического признака, закрепляемого наследственностью и отбором, работа которых может увенчаться потом появлением внешнего видового признака.

Я полагаю, что эти новые активаторы, которые можно было бы назвать «факторами сопротивления», появляются в этиолированных растениях. Аналогичные стимуляторы являются причиной ночного роста растений. Я считаю, что можно вызвать появление стимуляторов не только в листьях алоэ, но и в других растениях при соответствующей консервации их. Я считаю, что в основе усиления всхожести семян и ранней выгонки клубней при воздействии охлаждения лежит появление упомянутых «веществ сопротивления», являющихся «биогенными стимуляторами». Ценность перегноя, полагаю я, в тех стимуляторах, которые образовываются не вследствие гниения, а до него, еще при жизни растительных организмов, особенно их листьев.

Я думаю, что в какой-то мере лечебное значение грязи зависит от тех веществ сопротивления, которые организмы, принимавшие участие в образовании грязи, накапливали в себе перед своей гибелью. И я считаю, что следует применить принцип консервации на холоду или в темноте (или при воздействии какого-либо другого фактора) для растительных трансплантаций. Весьма вероятно, что лечебный эффект от рентгеновских лучей, применяемых по методу Мале, объясняется с точки зрения выработки веществ сопротивления. Возможно допустить, что можно сблизить влияние вводимой в организм реципиента консервированной кожи (которая живет в нем сравнительно долго) с влиянием привоя на подвой, установленным Мичуриным.

В основе перечисленных предположений лежит мысль о перестройке живых организмов и тканей под влиянием воздействия среды и об образовании или освобождении, при этой перестройке, таки стимуляторов, которые меняют весь метаболизм живой материи.

Объем настоящей статьи не позволяет мотивировать перечисленные мои предположения теми соображениями, которыми я располагаю. Конечно, это только предположения, которые требуют и литературных изысканий и экспериментальных исследований. Является необходимым установить точки соприкосновения моих взглядов на действие, происхождение и биологическое значение факторов консервации (или, как я их называю, «веществ сопротивления») с данными и взглядами акад. Богомольца и его школы (по теории антиретикуло-эндотелиальной сыворотки), проф. Медведевой (по вопросу об аутокатализаторах), с данными работ проф. Ковальского, проф. Штерн (о метаболитах), с учением о раневых гормонах и данными ряда авторов из области биологии животных и растений — проф. Благовещенского (Усп. сов. биол., 1940), акад. Насонова, проф. Насонова и др. В этом отношении не могу не отметить с благодарностью те указания, которые давали мне проф. Ф. М. Породко, проф. В. В. Ковальский и проф. А. В. Благовещенский. С литературой по вопросу тканевого лечения можно ознакомиться в сборниках Трудов Украинского института экспериментальной офтальмологии за 1937, 1938, 1939 и 1940 гг.

ЛЕЧЕБНОЕ ПРИМЕНЕНИЕ КОНСЕРВИРОВАННЫХ ТКАНЕЙ[41]

ВВЕДЕНИЕ

В 1933 г. я опубликовал следующий метод просветления помутневшего трансплантата: я производил около него послойную пересадку кусочка поверхностных слоев роговицы донора. Я рассчитывал при этом на то, что подсаженная роговица повлияет на жизнедеятельность трансплантата, аналогично тому, как в культурах ткани подсадка нового кусочка ткани возбуждает рост культуры старого.

С этой идеей я связал факт просветления бельма после пересадки роговицы. Это явление было отмечено уже давно Гиппелем, а затем Зеллербеком, Эльшнигом, мной, С Л. Вельтер и другими операторами (Копп, Фельдман).

В некоторых случаях через несколько дней, а в других — через несколько недель мутное до тех пор бельмо хозяина начинает просветляться и иногда в очень значительной степени. Детали этого процесса описаны С. Л. Вельтер. Иногда просветление достигает такой степени, что при демонстрации больного, которому сделана удачная пересадка роговицы, приходится слышать от осматривающих больного коллег недоумение относительно того, была ли показана вообще пересадка в данном случае. Предъявление фотографий, изображающих больного до пересадки, рассеивает недоумение спрашивающих.

Этот факт — просветление бельма — странным образом не привлек к себе особого внимания, рассматривался как курьез и не побудил никого к дальнейшим выводам.

Для объяснения восстановления прозрачности помутневшего трансплантата можно было предположить, что из подсаженного к нему нового трансплантата роговицы в первый трансплантат поступают такие вещества, которые производят на него возбуждающее действие, что и ведет к усилению регенеративных процессов. Такое же поступление стимуляторов должно происходить и из трансплантата в бельмо. Близка была мысль использовать это поступление стимуляторов уже не для просветления трансплантата или бельма, а для влияния на другие процессы в роговице.

---

[41] Из монографии «Оптическая пересадка роговицы и тканевая терапия», М., Медгиз, 1945.

Так как помутнение трансплантата не зависит, как правило, от его изъязвления и образования в нем рубцовой ткани, а является результатом воспалительного процесса, то естественной была мысль использовать лечебное влияние пересадки роговицы при воспалительных заболеваниях роговой оболочки, что я и сделал в 1936 г. (Филатов, 1937). С этой целью я удалял ножом или трепаном на небольшом протяжении поверхностные слои роговицы около лимба и замещал дефект соответствующей величины кусочком передних слоев роговицы донора. Трансплантат в первых сериях операций удерживался на месте перекинутой через него лентой конъюнктивы. Теперь операция очень упрощена: через конъюнктиву склеры без ее отсепаровки проводят швы; у лимба трепаном ФМ-5 иссекают послойно диск, и трансплантат, уложенный в дефект, накрывают складкой конъюнктивы, которая образуется при завязывании швов. Швы снимают через сутки; к этому времени трансплантат уже плотно прилипает.

Как для просветления трансплантата, так и для лечения воспаления роговицы я стал пользоваться роговицей глаза донора только после консервации последней на холоду в течение нескольких дней. Переход на консервированный материал был вызван следующим обстоятельством: просветление роговицы при пользовании неконсервированным материалом отмечалось прежними авторами и мной очень редко, при применении же трупной консервированной роговицы для оптической сквозной пересадки я отметил, во-первых, что консервированный материал лучше приживает, чем свежий, а, кроме того, случаи просветления бельма наблюдались при таком материале гораздо чаще. Так, за 2 года применения трупного материала С. Л. Бельтер описала 17 случаев просветления бельма. Было очевидно, что при консервации в пересаживаемом материале имеется больше веществ, возбуждающих восстановительную реакцию ткани роговицы реципиента и развивающихся в трансплантационном материале без потери им жизнеспособности.

Лечебная пересадка роговицы дала мне результаты, превзошедшие все мои ожидания. При различных формах кератитов она давала в ряде случаев быстрый и резкий лечебный эффект. Я приведу, чтобы не утомлять подробностями, только два случая, в которых была применена лечебная пересадка роговицы.

Случай 1. Больной К., 22 лет. Левый глаз: паренхиматозный кератит неизвестной этиологии; прошло 3 недели от начала болезни; зрение равно 0,04; оно начало улучшаться через 5 дней после лечебной пересадки трупной консервированной роговицы и достигло через месяц нормы. Рецидива при отсутствии другого какого-либо лечения не наступило в течение срока наблюдения (4 года).

Случай 2. Больная Ю. Правый глаз поражен туберкулезным кератитом. Болеет с 1933 г., обострение процесса в 1937 г. Зрение до операции — 0,25. Улучшение началось на 7-й день после операции; через 2 месяца после лечебной пересадки зрение равно 1,0. Срок наблюдения — 1 год и 9 месяцев. На левом глазу у той же больной туберкулезный кератит. Зрение до операции — 0,4. Улучшение началось на 8-й день после операции.

Через полтора месяца после лечебной пересадки зрение равно 1,0. Срок наблюдения 2 года (рис. 1 и 2).

Продолжая наблюдения над лечебной пересадкой роговицы при воспалениях, а также и при невоспалительных заболеваниях, я, естественно, перенес факты из этой области и на другие ткани и прежде всего остановился на лечебной пересадке кожи, сохраненной на холоду, при различных кожных заболеваниях. Уже первые опыты превзошли все мои ожидания. Огромный успех был достигнут мной при лечении волчанки.

1. Больная Р. Страдала волчанкой лица в течение 4 лет; она была направлена ко мне профессорами Фельдманом и Ланда. Обычное лечение, проводившееся годами, не дало

успеха. Реакция Пирке резко положительная. 25 марта 1937 г. Я удалил одну из язв правого угла нижней челюсти и покрыл дефект куском кожи, консервированной в течение 5 дней при температуре +2 С°. Уже через 3 дня язва около места пересадки начала уменьшаться и через 14 дней совершенно зажила. Улучшение состояния кожи лица и слизистой носа началось также на 3-й день. Реакция Пирке резко ослабела. Через 28 дней, ввиду остановки процесса улучшения, сделана была вторичная пересадка кожи у левого угла нижней челюсти, где также имелась язвочка, что дало новую вспышку улучшения. Дальнейшие наблюдения за больной прекратились, так как она уехала (рис. 3, 4, 5, и 6).

На рис. 3 изображено лицо больной до пересадки, на рис 5 — детали ее носа. На рис. 4 больная представлена через 28 дней; на рис. 6 — нос ее через 9 дней после пересадки.

2. Больной Р. с импетигинозными люпозными язвами правой руки. Как видно из рис. 7, имеется поражение как тыльной, так и ладонной поверхности кисти. Болезнь тянется 3 года. Пересадив кусок консервированной на холоду кожи на тыльную поверхность предплечья, я наблюдал полное заживление всех язв, причем улучшение началось уже на 3-й день после пересадки. Рецидивов в течение срока наблюдения не было (3,5 года) (рис. 7, 8, 9 и 10). На рис. 9 и 10 рука изображена через три месяца после пересадки.

Успешная пересадка кожи заставила меня предположить, что лечебный эффект свойствен также и другим тканям. Я не буду излагать последовательно ход моих наблюдений над лечебной пересадкой тканей в их последовательном развитии, а приведу здесь вкратце круг заболеваний, при которых с тем или иным успехом применялась мной и другими врачами лечебная пересадка тех или других тканей.

Мной и моей школой применялась для лечебной пересадки консервированная на холоду роговица, кожа, слизистая оболочка губы, слизистая оболочка склеры, слизистая оболочка век, брюшина, хрящ (Дунье, Костенко). Материал этот применялся по преимуществу гомопластически (от трупа или живого донора), реже аутопластически, в отдельных случаях гетеропластически.

Кроме пересадки, применялся также метод имплантации (под кожу, под конъюнктиву склеры, под слизистую и т. п.), для чего были использованы кусочки роговичной ткани (Копп, Филатов), кожи (Шмульян, Филатов, Соколов), склера, хрящ, зрительный нерв, сосудистая и сетчатая оболочки, плацента, яичко, мозг, нервная мышечная ткань, селезенка, печень и др. Мы пользовались также введением под кожу мелко изрубленной массы тех или иных консервированных тканей в физиологическом растворе или в дистиллированной воде. Эти кашицы оказывают несомненный лечебный эффект и при введении их в виде микроклизм в прямую кишку. Этот последний путь в настоящее время изучается в нашем институте. Мы применяем также инъекции под кожу водного экстракта консервированной плаценты, яичка, кожи, консервированной аутокрови и гомокрови из консервированных трупов, а также камерной влаги консервированных глаз человека и рогатого скота и спинномозговой жидкости консервированных на холоду туш рогатого скота. К терапии консервированными тканями я отношу и лечение межмышечными инъекциями рыбьего жира. Я полагаю, что рыбий жир действует при таких инъекциях не только благодаря содержащимся в нем витаминам A и D, но главным образом как носитель тех тканевых веществ, которые попадают в него из печени трески при выжимании ее. Эти вещества образуются в переживающей печени в довольно длительном процессе ее обработки. Методике тканевого лечения посвящена специальная глава.

Замечу, что пока нет еще возможности подвергать материал полной статистической обработке ввиду недостаточного количества наблюдений. Наряду с благоприятными результатами имелись, конечно, случаи с незначительным успехом, а иногда и случаи, не дававшие никакого эффекта.

Для разработки метода в настоящее время особенно важны наблюдения над положительными эффектами его применения, даже если эти наблюдения и недостаточно длительны. Не надо забывать, что метод изучается всего около 7 лет (если не считать первые пробы в 1933 г.).

Я не сомневаюсь, что лечебная тканевая пересадка имеет под собой прочную основу, но пока она делает только первые свои шаги[42].

Я приведу только краткие сведения по этому вопросу, так как более подробное описание части случаев опубликовано.

ЛЕЧЕБНАЯ ПЕРЕСАДКА ТКАНЕЙ ПРИ ГЛАЗНЫХ ЗАБОЛЕВАНИЯХ

Привожу патологические формы из области офтальмологии, при которых применялась тканевая терапия. Я не останавливаюсь здесь на язвенных блефаритах и весеннем конъюнктивите, при которых тканевая терапия давала хорошие результаты. Примеры приведены в конце этой главы.

1. Помутнение трансплантата. Помутневший трансплантат проясняется в значительной степени при частичной послойной пересадке роговицы около него (Филатов).

Ассистент Е. А. Петросянц на 10 случаях нашего института отметила эффект в 7. Из 7 случаев с благоприятным результатом в 4 было отмечено значительное улучшение, сказавшееся в том, что помутнения хорошо рассосались, а зрение поднялось с 0,04 до 0,08 (В., ист. бол. № 18, А., ист. бол. № 541, Д., ист. бол. № 77, К., ист. бол. № 76); в 3 случаях эффект был слабее (в этих случаях имелась глаукома).

И. А. Вассерман, наблюдавший 2 случая имплантации плаценты под кожу живота при помутнении трансплантата, в обоих отметил успех. У больного Н. (ист. бол. № 733) зрение поднялось при уменьшении мути с 0,04 до 0,25. Срок наблюдения — 2 месяца.

2. Паренхиматозный кератит на почве врожденного сифилиса (и неизвестной этиологии). Получен очень большой эффект от посадки роговицы (консервированной на холоду) на периферии роговицы пациента: процесс остановился через 8–10 дней, и значительно сократился регрессивный период.

Ассистент Скородинская вела наблюдения над влиянием лечебной пересадки при паренхиматозном кератите (на почве врожденного сифилиса). Всего ею проведено 23 случая, из них в 19 случаях отмечен положительный результат, причем наилучший успех получен в тех случаях, когда воспалительные явления были в периоде развития (больные еще не подвергались специфической терапии). Такие наблюдения проведены в восьми случаях, и во всех этих случаях получен положительный эффект. На 2-й день после операции боли проходили, но воспалительные явления в глазу усиливались. На 5–6-й день они затихали, помутнения в роговице начинали рассасываться и острота зрения повышалась.

[42] О лечебной пересадке тканей я делал доклады в различных секциях Единого медицинского общества в Одессе, на Одесской туберкулезной конференции (1938), во Всесоюзном институте экспериментальной медицины в Москве (1937), в Эндокринологическом институте в Москве (1937), на трех сессиях Украинской Академии наук (1937, 1938, 1940), в Научно-исследовательском институте им. Сталина в Сочи (1937 и 1938), на III Украинском съезде по глазным болезням в Одессе (ноябрь 1938), в Ученом совете Наркомздрава Украины (1940) и на торжественном заседании Медицинского общества во Львове, и на заседании Харьковского медицинского общества (941), на ряде научных заседаний в Пятигорске, Кисловодске (1941) и в Ташкенте (1942 и 1943), где сделано более 25 докладов. На многих заседаниях были демонстрированы фотографии и больные. В 1944 г. сделаны доклады в учреждениях Москвы (Центральном травматологическом институте, в Туберкулезном институте, в поликлинике НКВД, в Институте инфекционных болезней, в клинике нервных болезней Всесоюзного института экспериментальной медицины).

Из 19 случаев в 11 явления воспаления были в регрессивном периоде, и процесс рассасывания помутнений в роговице проходил более медленно; острота зрения повышалась на несколько сотых. В четырех случаях эффект не получен. Больным, у которых после лечебной пересадки острота зрения повышалась незначительно, в дальнейшем с оптической целью производилась сквозная пересадка. Мы могли отметить, что в таких случаях предварительной лечебной пересадки у лиц с врожденным сифилисом послеоперационный период после оптической операции протекал либо совершенно без реакции, либо реакция со стороны глаза была небольшая.

Более ранние наблюдения (1937), по данным нашего института, отмечают у подобных больных значительную реакцию в виде иридоциклита и повышения внутриглазного давления. Эти наблюдения привели к тому, что больным перед оптической пересадкой предварительно проводят тканевое лечение.

3. Туберкулезные кератиты (а также кератосклериты и склериты). Успех, по данным Скородинской, получен после пересадки роговицы на 2–3-й день и воспалительных явлений на 10–15-й день. К концу первого месяца (иногда через 40 дней) рассасывались помутнения, и острота зрения повышалась. Из 17 случаев с повышением остроты зрения с 0,08 до 0,8 было 2 случая; в 2 случаях зрение с 0,25 повысилось до 1,0; в остальных 13 случаях зрение повысилось до 0,3–0,5.

Из 25 случаев в 4 случаях были рецидивы: через 4 месяца — в 1 случае, через 6 месяцев — в 2 случаях, через 2 года — в 1 случае. В 4 случаях успеха не наблюдалось.

Из этих 8 случаев мы получили эффект в 6 случаях после комбинированного лечения (пересадка кожи и роговицы).

В 19 случаях кусочки роговицы, срезанные у больного, имплантировались в толщу роговицы кролика или в переднюю камеру. В 5 случаях имплантация кусочка в толщу роговицы (из 12 случаев) дала развитие кератита и в 4 случаях в роговице кролика обнаружены были палочки Коха. Такого рода биологическая проба дала возможность подтвердить диагноз туберкулезного кератита.

Таким образом, лечебная пересадка оказывает лечебный эффект в случаях туберкулезного кератита и позволяет провести биологические пробы для выяснения диагностики.

Лечебная пересадка может служить подготовительным мероприятием к частичной сквозной пересадке при бельмах на почве туберкулезного кератита.

Больной Ш. Правый глаз: туберкулезный кератит с инфильтратами в центре величиной 5 х 4 мм. Зрение равно 0,01. Лечебная пересадка оздоровила роговицу: инфильтрат рассосался и зрение повысилось до 0,1. Больной был военным и хотел оставаться в рядах армии; однако для этого необходимо было иметь остроту зрения выше 0,1. Через год больному произведена сквозная пересадка, давшая повышение зрения до 0,7. В течение года трансплантат оставался прозрачным, зрение равно 0,8.

При подсадке кожи на висок несомненное улучшение в трех случаях туберкулезного кератита описано ассистентом Бродским. Срок наблюдения 1–2 месяца.

Мной и ассистентом И. Г. Ершковичем наблюдался следующий случай.

Больная В. (ист. бол. № 505). Правый глаз — туберкулезный кератит, длящийся 3,5 года; зрение равно движению руки у лица; улучшение наступило уже через 3 дня после пересадки кожи на висок; после повторной пересадки — дальнейшее улучшение; зрение поднялось до 0,3. Срок наблюдения 3 месяца.

При туберкулезных кератитах Бродский также наблюдал значительный успех от примененной, по моему предложению, пересадки кожи. Хорошие результаты получал и Копп при имплантации роговицы под конъюнктиву склеры.

4. Тяжелые скрофулезные кератиты. Ассистент Бродский сообщил о 10 наблюдениях; в 9 из них получен положительный эффект от подсадки кожи на висок; в отдельных случаях эффект был очень резкий. Особенно ценно то, что у больных не было рецидивов.

Случай 1. Больная С. (ист. бол. № 27920). Тяжелый скрофулезный кератоконъюнктивит левого глаза. После терапии обычными средствами была произведена пересадка на висок консервированной кожи. Значительное улучшение; через 1,5 месяца глаз совершенно успокоился.

Случай 2. Больной Д. (ист. бол. № 6074), 3 лет; болен 1 год тяжелым рецидивирующим кератоконъюнктивитом обоих глаз. После пересадки консервированной кожи на висок улучшение на следующий же день. Рецидива не было в течение всего срока наблюдения (1 год).

5. Розацеа-кератит. Блестящие результаты получены при лечебной пересадке роговицы (случай Скородинской) и при подсадке кожи на висок (два случая Бродского).

Пример. Больной Б. (ист. бол. № 5928) болен 5 лет. На правом глазу розацеакератит с язвой, на левом инфильтраты. После лечебной пересадки кожи язва зажила на 10-й день, зрение повысилось с 0,01 до 0,4, зрение левого глаза возросло с 0,3 до 0,7. Продолжительность наблюдения — 2,5 месяца.

Копп получил хороший успех в четырех случаях при имплантации роговицы под конъюнктиву.

Вот несколько данных из работы Мачевариани.

Таблица 1

Сводная таблица данных лечения розацеа-кератита пересадкой консервированных тканей

(Данные д-ра Мачевариани)

Фамилия больного	Диагноз	Зрение до операции	Операция	Зрение после операции		Срок наблюдения
И.	Розацеа-кератит	0,8	Пересадка консервированной кожи за левое ухо. Имплантация консервированной плаценты	1,0		1 год 11 месяцев
Д.	То же	Правый глаз — 0,4 Левый глаз — 0,3	Пересадка консервированной кожи на правый висок. Повторно в подчелюстную область слева	Оба глаза	1,2	3 года
Б.	» »	Левый глаз — 0,6	Пересадка консервированной кожи за левое ухо	1,1		1 год

Фамилия больного	Диагноз	Зрение до операции	Операция	Зрение после операции	Срок наблюдения
Ш.	» »	Правый глаз — 0,7 Левый глаз — 0,8	Имплантация консервированной плаценты (дважды)	Оба глаза = 0,9—1,0	Рецидив через 11 месяцев
К.	» »	Правый глаз—1,0	Имплантация консервированной плаценты Пересадка консервированной кожи за правое ухо. Пересадка консервированной кожи на левый висок	Правый глаз= 1,5	1 год

Под наблюдением находилось пять больных с диагнозом розацеа-кератит, с давностью заболевания от 5 до 20 лет. Все случаи относятся к разряду тяжелых, дававших частые рецидивы. В двух случаях были отдельные инфильтраты, в остальных трех случаях наблюдалось помутнение, занимавшее значительную площадь роговой оболочки и состоявшее из отдельных инфильтратов, окруженных мутью. Больным проводилась смешанная тканевая терапия: пересадка консервированной кожи на висок и имплантация консервированной плаценты под конъюнктиву, в результате чего наблюдалось: 1) исчезновение явлений раздражения больного глаза (светобоязни, слезотечения, перикорнеальной инъекции) на 2–3-й день после операции; 2) рассасывание мути и инфильтратов; 3) повышение остроты зрения как на больном, так и на здоровом глазу. Острота зрения повысилась с 0,4–0,3 до 1,2, с 0,6 до 1,0 и с 0,7–0,8 до 1,0.

В одном из пяти случаев наступил рецидив через 11 месяцев, продолжавшийся 5–6 дней, после чего восстановилось прежнее состояние.

6. Герпетические кератиты очень хорошо поддаются лечебной пересадке роговицы (Скородинская). При малярийном кератите Скородинская получала успешные результаты при имплантации плаценты под конъюнктиву.

Барг наблюдала за больными, страдавшими тяжелым рецидивирующим герпетическим кератитом. После имплантации под конъюнктиву консервированной плаценты через 6–8 дней обычно наступало прогрессирующее улучшение процесса и полное выздоровление было уже к концу 3-й недели. Часть этих больных прослежена 1,5–2 года, и за это время не наблюдалось ни одного рецидива, несмотря на перенесенные за этот период некоторыми больными приступы малярии и гриппа.

Имплантация роговицы под конъюнктиву дала Коппу очень хорошие результаты как при герпетических, так и при чисто малярийных кератитах.

Очень хороший результат был получен в восьми случаях гнойных кератитов от применения консервированной аутокрови (Филатов, С. Б. Розовская).

Очень эффективными при лечении герпетических кератитов являются инъекции под кожу водного экстракта из листьев алоэ, консервированных в темноте: на 18 глаз, леченных этим способом, несомненный успех получен в 15 случаях. Несомненные успехи получены также при инъекциях водного экстракта из проростков гороха, выращенного в темноте в атмосфере углекислоты (Филатов — Благовещенский).

В качестве примеров привожу следующие случаи.

Случай 1. Больная Ш. Односторонний герпетический кератит двухмесячной давности; острота зрения до тканевого лечения равна 0,1; после 5 подкожных инъекций водного экстракта алоэ (производившихся через день) началось улучшение; к двадцатой инъекции острота зрения достигала 0,8. После двухнедельного перерыва проведено еще 10 инъекций — острота зрения достигла 1,0. Срок наблюдения — 4 месяца. Рис. 11 изображает кривую повышения зрения.

Случай 2. Больная Р. Односторонний герпетический кератит полуторамесячной давности; острота зрения 0,02; подкожные инъекции водного экстракта алоэ по 2 см^3 2–3 раза в неделю; улучшение началось после второй инъекции; после 10 инъекций зрение поднялось до 0,8. Срок наблюдения — 4 месяца. Рис. 12 изображает кривую повышения зрения.

Случай 3. Больная В. Односторонний герпетический кератит двухнедельной давности с сильными явлениями раздражения, с сильными болями и упадком зрения до 0,04; улучшение после 2 инъекций водного экстракта алоэ; после 6 инъекций зрение достигло 0,4, после 10 инъекций 0,7. Глаз спокоен. Срок наблюдения 4 месяца. Рис. 13 изображает кривую повышения зрения.

7. Кератоконус. После лечебной пересадки роговицы на периферию роговицы пациента в двух случаях, наблюдавшихся нами, мы получили прояснение помутнений на вершине роговицы и улучшение ее формы со значительным улучшением зрения. Замечательно, что форма роговицы и зрение улучшились и на другом глазу.

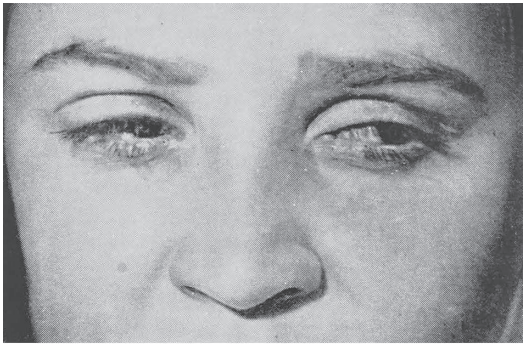

Рис. 1.

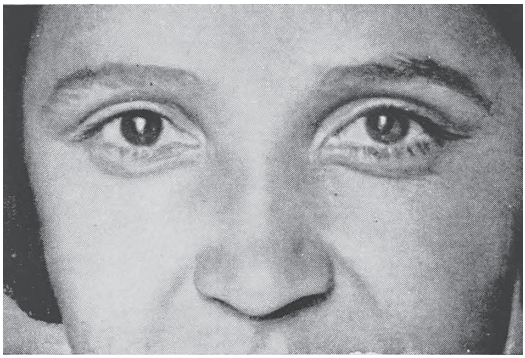

Рис. 2.

Рис. 3.



Рис. 4.

Рис. 5.

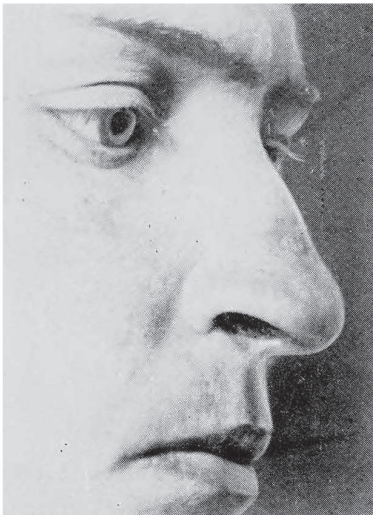

Рис. 6.

Рис. 7.

Рис. 8.

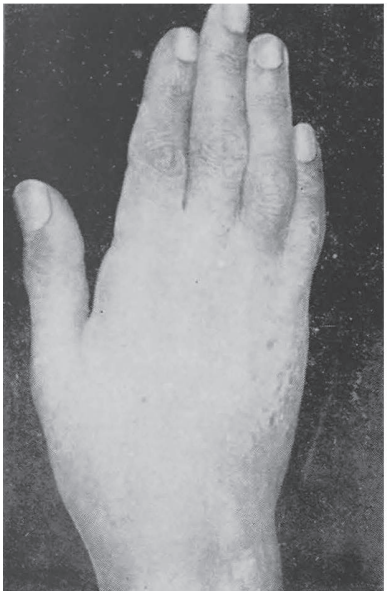

Рис. 9.

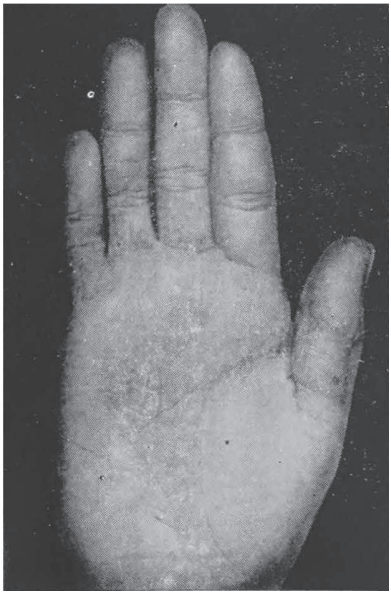

Рис. 10.

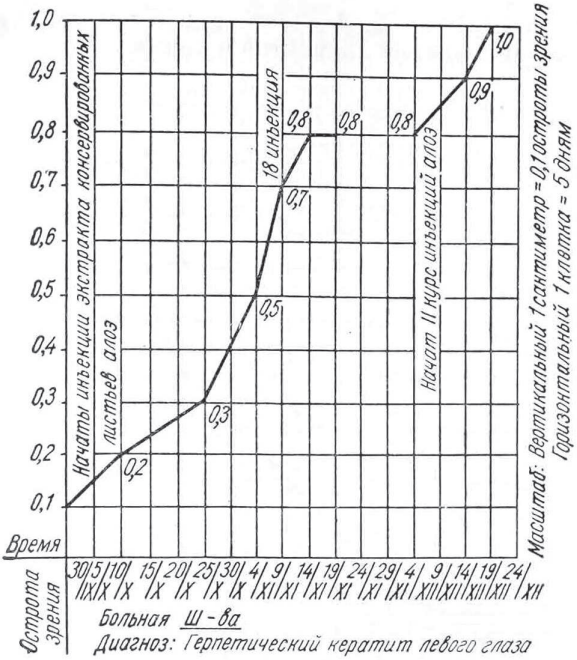
Начаты инъекции экстракта консервированных листьев алоэ
18 инъекция
Начат II курс инъекций алоэ
Масштаб: вертикальный 1 сантиметр = 0,1 остроты зрения
Горизонтальный 1 клетка = 5 дням
Время
Острота зрения
Больная Ш-ва
Диагноз: Герпетический кератит левого глаза

Рис. 11.

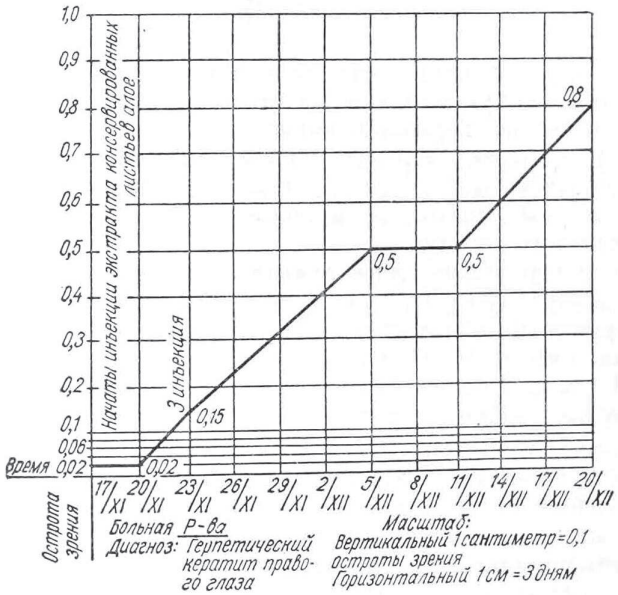
Начаты инъекции экстракта консервированных листьев алоэ
3 инъекция
Время
Острота зрения
Больная Р-ва
Диагноз: Герпетический кератит правого глаза
Масштаб:
Вертикальный 1 сантиметр = 0,1 остроты зрения
Горизонтальный 1 см = 3 дням

Рис. 12.

Случай 1. Больная С. (ист. бол. № 558). Кератоконус на обоих глазах, резче выраженный на правом Правый глаз заболел 18 лет назад, левый — около 5 лет. Зрение правого глаза с коррекцией 20,0 D равно 0,02; не может читать даже крупный шрифт; зрение левого глаза с коррекцией астигматизма и миопии 0,25, читает шрифт № 4. После пересадки роговицы быстрое исчезновение мути вершины конуса, улучшение изображений фигурок астигмометра Жаваля, зрение поднялось до 0,2, читает шрифт № 5 на расстоянии 10 см. На левом глазу муть исчезла, форма роговицы улучшилась, зрение равно 0,8 с коррекцией.

Случай 2. Больной Г. (ист. бол. № 608). Кератоконус обоих глаз, резче слева где вершина конуса мутна. Зрение правого глаза равно 0,15, левого — 0,08. Болен 5 лет. После пересадки роговицы на левом глазу зрение поднялось до 0,24, а на правом, неоперированном, — до 0,25. Форма роговицы на обоих глазах значительно улучшилась.

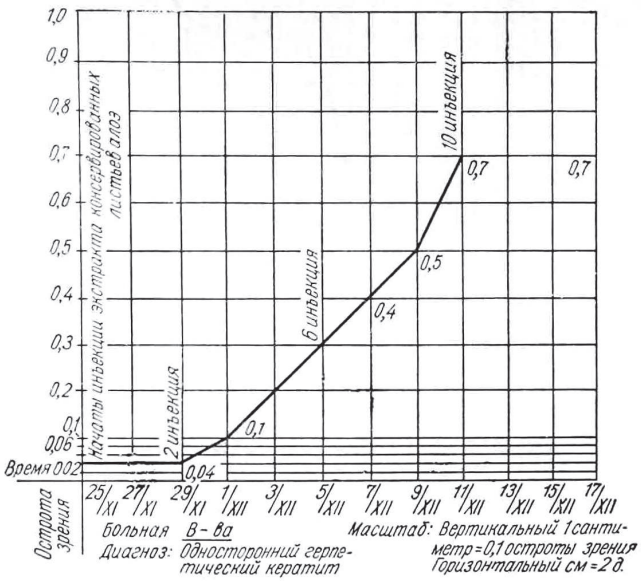

Рис. 13.

Лечение кератоконуса консервированной тканью проведено у шести больных. Кератоконус выражен на обоих глазах. В 11 роговицах имелись помутнения на вершинах конуса. Кольца Флейшера обнаружены на глазах у четырех больных. При исследовании аппаратом Жаваля изображения фигур искажены. Лечение кератоконуса консервированной плацентой впервые применено в январе 1940 г., консервированной кожей — в июне того же года.

Пять больных подверглись лечению консервированной плацентой в виде микроклизм; один из них только микроклизмами; трем больным, кроме микроклизм, имплантировали плаценту под конъюнктиву глазного яблока, пятому больному произведена лечебная пересадка роговицы, через 1 год и 3 месяца микроклизмы из консервированной плаценты, затем пересадка кожи; шестому больному дважды сделана пересадка кожи.

Из шести больных кератоконусом пять больных до тканевой терапии никогда лечению не подвергались, а шестому больному на протяжении многих лет

несколько раз производились операции на обеих глазах: прижигание вершин кератоконуса, иридэктомия, татуаж, лечебная пересадка роговицы (на левом глазу 4 февраля 1939 г.).

В результате проведенного лечения консервированными тканями во всех случаях отмечены положительные сдвиги в отношении функции глаза — повышение остроты зрения: так, например, у больного Л. (ист. бол. № 1608) острота зрения на правом глазу с 0,04 повысилась без коррекции до 0,09 (с коррекцией — с 0,8 до 0,9) и на левом глазу с 0,01 до 0,09 (с коррекцией с 0,1 до 0,4), у другого больного — на правом глазу с 0,1 до 0,4), а на левом глазу — с 0,06 до 0,1 (с коррекцией до 0,3); до лечения коррекция зрения не улучшала.

Повышение остроты зрения держится месяцами, лишь у одного больного после пересадки кожи отмечено кратковременное повышение остроты зрения в течение 12 дней.

Что касается объективных данных, то у наших больных мы наблюдали уменьшение преломляемости роговиц, частичное рассасывание помутнений на вершинах конусов и исчезновение колец Флейшера.

Из 12 глаз преломляемость роговиц уменьшилась на 8 глазах; на трех глазах на 9,0 D, на двух глазах свыше 9,0 D, на одном глазу на 6,0 D, на одном на 3,5 D и на одном на 1,5 D. Помутнение на вершине конуса уменьшилось на восьми глазах.

Кольца Флейшера до лечения были выражены на семи глазах, после лечения исчезли на двух глазах (у разных больных) и уменьшились в интенсивности окраски на пяти глазах.

Принято считать, что у больных кератоконусом в основе заболевания лежит нарушение функции желез внутренней секреции, чаще всего щитовидной железы. У троих из наших больных были обнаружены симптомы, указывающие на нарушение функции желез внутренней секреции; так, у одной больной был нарушен углеводный обмен, понижено количество кальция и калия в крови, гипертереоз, мужеподобный вид; у другого нарушен углеводный обмен, раннее облысение; у третьего больного также нарушен углеводный обмен и понижено количество кальция и калия в крови. Под влиянием лечения консервированной плацентой углеводный обмен урегулировался, содержание кальция и калия в крови увеличилось.

Случай 1. Больной Л., 29 лет, инженер (ист. бол. № 1608). Диагноз — двусторонний кератоконус. В 17-летнем возрасте впервые заметил ослабление зрения, которое постепенно прогрессировало. Роговицы выпячены, левая верхушка резко истончена. В центре роговицы правого глаза в глубоких слоях, в горизонтальном и вертикальном направлениях легкая исчерченность. На вершине роговицы левого глаза в поверхностных слоях располагалось густое помутнение, сквозь которое ничего не просвечивало. На обеих роговицах кольцо Флейшера ясно выражено.

Больному проведено два курса лечения консервированной плацентой в виде микроклизм и имплантации плаценты под конъюнктиву левого глаза в январе — феврале, июне — июле 1940 г.

В результате лечения в роговице правого глаза помутнение в виде вертикальной исчерченности исчезло (через 2 недели от начала лечения). Изображения фигур на аппарате Жаваля приняли довольно правильную очерченность, в то время как до лечения они были резко искажены. Преломляемость роговицы уменьшилась на 4,0 D (с 55,0 до 51,0 D). Кольцо Флейшера стало малозаметным. Острота зрения правого глаза до лечения равнялась 0,04, с коррекцией cyl. — 6,0 D ось 10° C cyl. +6,0 D ось 70° равнялась 0.8, после третьей микроклизмы повысилась до 0,1, с коррекцией равна 0,9 и на этом уровне держится все время. До лечения читал шрифт № 6 по таблицам Головина, после лечения читает шрифт № 1 на расстоянии 13 см.

На левом глазу того же больного помутнения в роговице в значительной мере рассосались. Рассасывание впервые было замечено в поверхностных слоях через 6 дней после начала лечения.

Изображения фигур на аппарате Жаваля до лечения были резко искажены: при максимальном раздвигании фигур изображения фигур стояли рядом, но лестница располагалась справа от прямоугольника; после лечения изображения фигур приняли правильные очертания, преломляемость роговицы уменьшилась на 9,0 D. Острота зрения левого глаза до лечения равнялась 0,01, с коррекцией cyl. 6,0 D, ось вертикально С cyl. 46,0 D, ось горизонтально 0,1, после лечения острота зрения повысилась до 0,09, с коррекцией до 0,4.

До лечения с трудом разбирал шрифт № 10 (по таблицам Головина) у самого глаза, коррекция не улучшала; после лечения с коррекцией стал читать шрифт № 7 на расстоянии 7 см.

Во время пребывания больного в стационаре обнаружена пониженная толерантность организма к сахару, после проведенного лечения углеводный обмен пришел в норму.

После второго курса лечения в течение 7 месяцев острота зрения не снижается.

Случай 2. Больной О. 37 лет. техник (ист. бол. № 104), на обоих глазах кератоконус. В детстве болел золотухой. Резкое ухудшение зрения заметил лет 13 назад в период напряженной учебы.

Роговицы имеют форму конуса, вершины их истончены, мутны. Кольцо Флейшера имеется на обоих глазах, резче выражено на правом глазу. При исследовании аппаратом Жаваля изображения фигур неправильной формы, особенно на правом глазу. При максимальном раздвигании фигур изображения их отстоят одно от другого на расстоянии половины прямоугольника, причем изображения лестниц стоят справа от прямоугольников.

Проведено лечение микроклизмами из консервированной плаценты, сделано 15 микроклизм.

В результате лечения уменьшилось помутнение роговицы левого глаза, кольца Флейшера слабо выражены; преломляемость обеих роговиц уменьшилась на 9,0 D на каждом глазу.

Острота зрения правого глаза до лечения равнялась 0,1, с коррекцией — cyl, 6,0 D, ось 45° С concav — 3,0 D равнялась 0,2, после лечения 0,2, с коррекцией 0,3. До лечения читал с трудом шрифт № 4 (по таблицам Головина) у самого носа, после лечения свободно читает шрифт № 7 на расстоянии 20 см.

Острота зрения левого глаза до лечения 0,04, с коррекцией cyl. — 6,0 D ось 45° 5,0 D равнялась 0,1, после лечения 0,1, с коррекцией 0,2. До лечения читал шрифт № 9 у самого глаза, после лечения читает шрифт № 8.

Случай 3. Больной Г., 23 лет, студент (ист. бол. № 2380); на обоих глазах кератоконус. В 17-летнем возрасте заметил ухудшение зрения; это совпало с плохим питанием. В течение 1 года 8 месяцев в пище почти отсутствовали витамины.

Роговицы конусообразной формы, в центральной части истончены; особенно резко истончена левая роговица. В роговице левого глаза имеются помутнения в поверхностных и средних слоях.

Больному проведено лечение консервированной плацентой в виде микроклизм (всего 58 клизм) и одной имплантации плаценты под конъюнктиву глаза.

В основном у больного значительно повысилась острота зрения. До лечения острота зрения правого глаза равнялась 0,1, с коррекцией — 8,0 D cyl. ось горизонтально равнялась 0,2, после лечения — 0,4, с коррекцией cyl.— 11,5 D ось горизонтально равнялась 0,6. Острота зрения левого глаза до лечения равна 0,06, коррекция не улучшала, после лечения равна 0,1, с коррекцией–11,0 D cyl. ось 45° равнялась 0,3.

Объективные изменения на глазах после лечения следующие: на правом глазу роговица в центральной части стала почти нормальной толщины, преломляемость ее почти не изменилась. Роговица левого глаза стала несколько площе, но выразить это в величинах невозможно, так как до лечения изображения фигур в аппарате Жаваля были видны лишь в виде лестниц; в процессе лечения справа показалась красная фигура в форме пятна, которая постепенно приблизилась к зеленой фигуре. Кроме того, в роговице левого глаза уменьшилась интенсивность помутнения.

За время лечения больной поздоровел, окреп; до лечения углеводный обмен был нарушен, в процессе лечения он пришел в норму. Содержание кальция в крови повысилось с 8 до 9 мг%. Так как упомянутые выше случаи кератоконуса прослежены только

по нескольку месяцев, то полученные результаты требуют дальнейшей проверки, но они являются ободряющими и намечают пути для дальнейших исканий в области операции этого тяжкого заболевания.

8. Помутнение роговицы после перенесенных кератитов. В очень многих случаях при помутнениях роговицы (даже многолетних) удается вызвать в большей или меньшей степени просветление их посадкой консервированной роговицы на периферии роговицы больного.

Привожу несколько примеров (из статьи моей и Скородинской).

Случай 1. Больной Г. (ист. бол. № 88). Бельмо занимает две нижние трети роговицы; зрение равно 0,05, после пересадки поднялось до 0,4. Продолжительность наблюдения — 14 месяцев.

Случай 2. Больной Д. (ист. бол. № 341). Помутнение роговицы восьмилетней давности после туберкулезного кератита. Зрение равно 0,15, после пересадки равно 0,7. Срок наблюдения — 7 месяцев.

Случай 3. Больной К. (ист. бол. № 404). Помутнение четырехлетней давности (после инородного тела). Зрение равно 0,03, после пересадки зрение равно 0,3. Срок наблюдения — 6 месяцев.

Случай 4. Больной Б. (ист. бол. № 243). Бельмо восьмимесячной давности. Зрение равно 0,05, после пересадки равно 0,3. Срок наблюдения — 1 год.

Случай 5. Больной З. (ист. бол. № 452). Помутнение пятимесячной давности (после малярийного кератита). Зрение равно 0,2, после пересадки равно 0,7. Срок наблюдения — 6 месяцев.

Андреева могла отметить улучшение прозрачности во всех своих восьми случаях помутнений, при которых была сделана просветляющая роговичная пересадка. В шести случаях зрение возросло от 0,08 до 0,3, от 0,35 до 0,65, от 0,06 до 0,1 (при давности помутнений от 4 до 5 лет). В двух случаях (давностью в 7 и 17 лет) зрение возросло от 0,025 до 0,05 и от 0,01 до 0,03; в одном случае — от 0,5 до 0,6, в одном прироста зрения не было.

Эти наблюдения доказывают обратимость даже давних помутнений. Просветляющая пересадка приобрела в нашем институте практическое значение и применяется нами в тех случаях, когда упадок зрения не слишком велик и нет твердых показаний к сквозной пересадке.

Мной, С. Л. Вельтер и Андреевой (Филатов, С. Л. Бельтер, Андреева, 1938, 1939, 1940) отмечено рассасывание отложений организованного экссудата на передней сумке хрусталика, а также рассасывание синехий под влиянием пересадки роговицы.

9. Воспаления сосудистого тракта по преимуществу туберкулезного происхождения подвергались лечению лечебной пересадкой в нескольких десятках случаев (Филатов, Спиваковский, И. Г. Ершкович). Почти во всех случаях получен успех в большей или меньшей степени.

Случай 1. Больная Н., 44 лет (ист. бол. № 463). На правом глазу тяжелый кератосклерит и увеит туберкулезного происхождения, на левом глазу краевой кератит. Зрение правого глаза равно 0,005, после пересадки консервированной кожи на правый висок улучшение началось через 2 дня. Через месяц зрение равно 0,6. Через 4,5 месяца глаз по-прежнему спокоен. Зрение равно 0,6.

Случай 2. Резкое и стойкое (прослеженное более года) улучшение туберкулезного увеита со значительным повышением зрения при подсадке сосудистой и сетчатой оболочек на склеру после отсепаровки конъюнктивы и образования нескольких отверстий в склере (Филатов).

Заимствую некоторые данные из кандидатской работы Дайновской (табл. 2). Были проведены наблюдения над 33 больными с хориоидитом и ретинитом, леченными консервированными тканями.

Таблица 2

Воспаление сосудистого тракта
(Данные д-ра Дайновской)

Метод терапии	Общее количество случаев	Из них		Полученные результаты		
		коротко прослеженных до 8 месяцев)	длительно прослеженных (от 1 года до 2 лет 7 месяцев)	значительное улучшение	некоторое улучшение	без изменений
Трансплантация консервированной кожи	16	11	6	7	5	4
Имплантация консервированной плаценты	10	5	5	5	5	
Микроклизмы	3	3	—	2	1	—
Комбинированная терапия (пересадка кожи и имплантация плаценты)	4	2	1	1	1	2
Всего	33	21	12	15	12	6

Лечение больных производилось трансплантацией консервированной кожи, имплантацией консервированной плаценты, введением консервированной плаценты в прямую кишку микроклизмами и, наконец, комбинированно консервированными тканями (кожа + плацента + клизмы). По полученным результатам материал разделяется на три группы: первая группа со значительным улучшением; сюда относятся все случаи, при которых острота зрения повышалась в несколько раз, а остальные функции также в большей или меньшей мере улучшились. Эта группа охватывает 15 человек из 33.

Во второй группе наблюдалось некоторое улучшение; сюда относятся случаи, при которых отдельные функции улучшались, зрение же оставалось без изменений или незначительно повышалось.

Третья группа — без изменений. В этой группе представляют интерес длительно прослеженные случаи, в которых процесс как бы останавливался, не прогрессируя дальше.

Анализируя полученные данные, можно сказать, что лечение в большинстве случаев дает благоприятный эффект, что подтверждает лечебное влияние консервированных тканей даже при таких трудно поддающихся лечению заболеваниях, как хориоретинит. Длительно прослеженные случаи указывают на то, что консервированные ткани оказывают влияние не только на функции глаза, но и на весь процесс болезни, приостанавливая его на больший или меньший срок.

Терапевтические свойства тканей не зависят от вида тканей и от метода введения их в организм: как в случаях, леченных консервированной плацентой, так и в случаях, леченных консервированной кожей, группа со значительным улучшением составляет приблизительно 50 % прослеженных случаев.

В заключение привожу истории болезни двух длительно прослеженных больных с наиболее благоприятным эффектом.

Случай 1. Больной Т., (ист. бол. № 996) поступил в институт 19 января 1939 г. по поводу хронического хориоретинита.

За год до поступления в институт внезапно после обморочного состояния потерял форменное зрение. Больному был произведен курс аутогемотерапии, не давший эффекта; затем произведено отсасывание стекловидного тела на обоих глазах; на правом глазу наступило улучшение, на левом изменения не было. При поступлении состояние правого глаза: большое количество плавающих помутнений, книзу организованный экссудат в виде серого бугра, среди помутнений выделяется белый тяж, направляющийся к сетчатке; детали глазного дна не видны. Зрение равно 0,3. Поле зрения (объект в 5 мм) ограничено сверху и изнутри до 10°, книзу кнаружи парацентральная скотома величиной 25 х 25 мм. Состояние левого глаза: сплошной серый экссудат стекловидного тела, множество плавающих блестящих точек, рефлекс от глазного дна получить невозможно. Зрение равно 0,002 эксцентрично (счет пальцев на расстоянии 10 см), поле зрения (исследованное свечой) концентрически сужено сверху до 20°, кнаружи и книзу — до 60°, кнутри — до 30°. При обследовании фтизиатром у больного оказался туберкулез легких. Реакция Манту положительна, сифилитических явлений не обнаружено, реакция Вассермана отрицательна.

До начала лечения больной находился под наблюдением 7 дней, колебаний зрения не установлено. Больному был проведен курс тканевой терапии — имплантация консервированной плаценты. После двукратной имплантации плаценты под кожу живота экссудат стекловидного тела правого глаза значительно рассосался. Иногда стало возможным, как сквозь туман, видеть сосок зрительного нерва и сосуды. Острота зрения повысилась с 0,3 до 0,56.

На левом глазу экссудат частично рассосался, исчезли блестящие точки, появился желтовато-красный рефлекс. Зрение поднялось с 0,002 до 0,37. Поле зрения стало возможно исследовать. Пятимиллиметровым объектом (оно ограничено сверху и снизу до 15°, снаружи — до 30°, изнутри — до 50°).

При последующих имплантациях консервированной плаценты под конъюнктиву, которые производились больному при повторных пребываниях его в институте, экссудат все больше и больше рассасывался, глазное дно правого и левого глаза стало видимым со всеми деталями. Зрение правого глаза равно 0,6, поле зрения правого глаза (объект в 5 мм) ограничено сверху до 20°, парацентральная скотома уменьшилась в пять раз; она равна 5 х 4 мм.

Зрение левого глаза равно 1,0 с коррекцией — 1,0 D, поле зрения с объектом в 5 мм по периферии нормально, парацентральная скотома снаружи равна 50 х 5 мм.

13 февраля 1941 г., через 2 года после начала лечения, больной явился для повторного обследования. Состояние глаз и функции, как при выписке.

Случай 2. Больной Т. (ист. бол. № 653) поступил в институт 10 мая 1938 г. по поводу chorioiditis chronica.

Заболел в 1933 г., появился туман и снижение зрения правого глаза. В 1935 г. начал курс туберкулинотерапии, от которого зрение правого глаза еше больше снизилось. При поступлении состояние правого глаза: передний отдел нормален, на глазном дне много хориоидальных очагов, скоплений пигмента и старых геморрагий. Зрение равно 0,15; с коррекцией — 1,5 D cyl., ось вертикально равна 0,5. Поле зрения по периферии нормально, имеются 3 небольшие парацентральные абсолютные скотомы. Цветоощущение по Штиллингу в норме. Состояние левого глаза: передний отдел, среды, глазное дно нормальны; зрение равно 0,95; остальные функции нормальны.

До начала лечения больной находился под наблюдением 7 дней: колебания зрения на правом глазу от 0,15 до 0,2, а с коррекцией от 0,5 до 0,56. На левом глазу колебания зрения не было (зрение равно 0,95). Больному была произведена реакция Пирке, которая выразилась через 24 часа при 10%-ном туберкулине +, при 25%-ном туберкулине +++, при 50%-ном туберкулине +++, при 100%-ном туберкулине +++.

16 апреля 1938 г. больному была произведена пересадка консервированной кожи на правый висок. Срок консервации — 9 суток. После трансплантации на глазном дне отмечалось частичное рассасывание старых геморрагий. Острота зрения постепенно стала повышаться и через месяц после трансплантации зрение правого глаза повысилось с 0,2

до 1,0, а с коррекцией 41,5D cyl. ось вертикально с 0,56 до 1,32. Одна из абсолютных парацентральных скотом превратилась в относительную. Острота зрения левого глаза повысилась с 0,95 до 1,32.

Реакция Пирке стала слабоположительной: 10%-ный туберкулин —, 25%-ный туберкулин +, 50%-ный туберкулин +, 100%-ный туберкулин +.

При повторном обследовании через 3 месяца (13 сентября 1938 г.) состояние глаз и функций без изменения. Через 2 года и 7 месяцев, в декабре 1940 г., состояние глаз без перемен.

Стойкость эффекта в приведенных случаях заслуживает внимания.

10. Помутнения стекловидного тела. В пяти случаях, описанных Каменецкой, применялась 1 раз имплантация плаценты под конъюнктиву, 2 раза — плацента под кожу живота, 1 раз — кожа на висок, 1 раз — имплантация сосудистой оболочки под конъюнктиву. Только в одном случае получен неопределенный результат, в остальных он вне сомнений. В качестве примера может служить случай Хорошиной.

Больной Г. (ист. бол. № 926). Помутнения и организованный экссудат в стекловидном теле обоих глаз. Зрение правого глаза равно 0,3, левого — счету пальцев у лица. Зрение внезапно ослабло около года назад, вероятно, вследствие кровоизлияния на почве туберкулеза. После имплантации плаценты под кожу живота (повторенной через месяц) экссудат сильно рассосался, и зрение поднялось на правом глазу до 0,56, а на левом до 0,37. Продолжительность наблюдения — 2,5 месяца.

В 16 случаях увеита хороший результат дали инъекции под кожу консервированной на холоду аутокрови (Филатов, С. Б. Розовская, 1940).

11. Симпатическое воспаление. В части случаев этого тяжелого заболевания мы наблюдали несомненное затихание хронического, обострившегося процесса: в остром периоде улучшения не было. В одном случае, в котором процесс находился в затихшем состоянии, нам пришлось видеть после посадки кожи на висок рассасывание синехий по краю зрачка, который после того расширился от атропина, и зрение значительно поднялось.

12. Ретиниты. В двух случаях нейроретинитов беременных инъекция под кожу консервированной на холоду аутокрови дала блестящий лечебный эффект (Филатов, С. Б. Розовская, 1940).

При пигментном ретините несомненное улучшение зрения наблюдалось мной и Е. А. Вербицкой после подсадки сосудистой оболочки на трепанированную склеру и имплантации печени под кожу живота.

Случай 1. Больной Б. (ист. бол. № 849). Пигментный ретинит. После двукратной имплантации консервированной печени (гомопластически) зрение правого глаза повысилось с 0,2 до 0,4, зрение левого глаза повысилось с 0,1 до 0,25. Поле зрения на обоих глазах расширилось на 5°, адаптация повысилась на правом глазу в 52 раза, на левом — в 12 раз. Через 4,5 месяца зрение опять несколько снизилось (на 0,1–0,15), адаптация тоже несколько снизилась, поле зрения осталось расширенным (Филатов, Е. А. Вербицкая).

Случай 2. Больная К. (ист. бол. № 93). После имплантации печени острота зрения повысилась с 0,07 до 0,5 и с 0,2 до 0,5, поле зрения расширилось и адаптация повысилась. Срок наблюдения — 4 месяца.

Случай 3. Больной Г. (ист. бол. № 980). Пигментный ретинит. После имплантации консервированной плаценты зрение правого глаза повысилось с 0,15 до 0,5, левого с 0,08 до 0,2. Поле зрения расширилось концентрически на 10–12°. Адаптация повысилась незначительно.

Е. А. Вербицкой написана диссертация на тему о лечении пигментного ретинита консервированными тканями (табл. 3).

Таблица 3

Пигментный ретинит
(данные доктора Е. А. Вербицкой)

Метод терапии	Общее количество случаев	Количество случаев успешной терапии
Инъекция рыбьего жира	60	52
Имплантация плаценты под конъюнктиву	22	18
Имплантация плаценты под кожу	6	4
Имплантация консервированной печени под кожу	5	4
Пересадка кожи	17	7
Всего	110	85

Привожу здесь ее краткое содержание.

Успешное применение лечения консервированными тканями при многих глазных и неглазных заболеваниях побудило меня применить этот метод лечения и при пигментном ретините.

Действующим началом консервированных тканей являются «факторы консервации», т. е. вещества, накапливающиеся в тканях при консервации их на холоду. Эти вещества, переходя в организм реципиента, оказывают стимулирующее влияние на процессы рассасывания и регенерации. Тот же принцип, по моему мнению, лежит в основе терапевтического действия внутримышечных инъекций рыбьего жира. «Факторы консервации» переходят в рыбий жир из печени трески при его изготовлении и являются его действующим началом. На основании этих соображений наряду с пересадками и имплантациями консервированных тканей мы применяли и внутримышечные инъекции рыбьего жира. Лечение инъекциями рыбьего жира проведено на 60 больных с пигментным ретинитом и дало следующие результаты: лишь в 8 случаях эффекта не было; в остальных 52 отмечалось улучшение как при исследовании больного, так и субъективно самим больным.

Лечебный эффект выражался в повышении остроты зрения в среднем на 0,2–0,3, а в некоторых случаях даже на 0,5–0,6.

Одновременно с улучшением зрения улучшалась и способность читать на близком расстоянии.

Не менее благоприятное действие оказывали инъекции рыбьего жира на другую функцию сетчатки, а именно на периферическое зрение. В некоторых случаях поле зрения, суженное до точки фиксации, расширялось до 15–20° концентрически, а иногда и больше. У некоторых больных поле зрения расширялось не только в центре, но и на периферии, так что оставалась лишь кольцевая скотома, иногда даже неполная. В 2 случаях скотома совершенно исчезла.

Одновременно с расширением поля зрения наблюдалось и улучшение темновой адаптации. Обычно повышение адаптации не было резко выражено. Однако в некоторых случаях удавалось получить значительное повышение адаптации, а иногда даже полное восстановление ее до нормы.

Другим важным фактором, наблюдаемым при лечении инъекциями рыбье-

го жира, является благоприятное их влияние на явления фотопсии. Эти явления часто отмечаются больными при пигментном ретините в виде огоньков, искр, белых и цветных пятен разнообразной формы.

Они бывают очень тягостны для больных и нередко являются их главной жалобой. Под влиянием лечения инъекциями рыбьего жира в ряде случаев пигментного ретинита наблюдалось уменьшение и даже полное исчезновение фотопсических явлений, что отмечалось больными как большое облегчение.

Для примера привожу здесь историю болезни больной В. с пигментным ретинитом, которая на протяжении 2,5 лет лечилась повторными инъекциями рыбьего жира.

Больная В., 37 лет (ист. бол. № 833), обратилась 20 июня 1937 г. в амбулаторию института с жалобой на гемералопию и понижение остроты зрения, появившееся 16 лет назад. С 1927 г. больная с наступлением темноты не могла уже выходить без провожатого. С 1935 г. она перестала читать правым глазом. В 1937 г. лечилась полилизатами, но безуспешно. У брата — пигментный ретинит. При обыкновенном исследовании найдено: на обоих глазах задняя кортикальная и передняя полярная катаракта. Сосочек зрительного нерва бледноватый с восковидным оттенком. Ретинальные артерии сужены. Много пигментных очагов по периферии глазного дна в виде «костных телец», расположенных по ходу сосудов. Белые хориоидальные атрофические очаги в наружной части глазного дна. Миопия — 6,0 D. Острота зрения обоих глаз с коррекцией равна 0,1. Больная с трудом читает правым глазом шрифт Головина № 9; левым глазом — шрифт № 8 без коррекции на расстоянии 15 см. Поле зрения сужено до 15° концентрически. Адаптация правого глаза понижена в 1000 раз, левого глаза — в 100 раз.

С 23 июня по 10 июля 1938 г. было проведено лечение внутримышечными инъекциями рыбьего жира (10 инъекций по 0,5 см^3), после которых острота зрения обоих глаз повысилась до 0,3, поле зрения расширилось до 20° концентрически; адаптация восстановилась до нормы, больная стала читать шрифт Головина № 7 с + 2,0 D на расстоянии 25 см.

В первое время после исчезновения гемералопии больная не решалась поверить в свою вновь приобретенную способность видеть при слабом освещении; лишь через несколько дней страх перед темнотой у нее исчез, и она стала выходить вечером одна. Благодаря тому, что острота зрения у нее повысилась и улучшилось чтение вблизи, она получила возможность вернуться к своей прежней работе сельской учительницы. Повторными курсами инъекций рыбьего жира удалось не только сохранить полученное улучшение, но и вызвать дальнейшее повышение зрительных функций. К концу срока наблюдения (2,5 года) острота зрения повысилась до 0,5, поле зрения расширилось до 40–50° концентрически. Адаптация осталась нормальной.

На основании наблюдений над 60 больными с пигментным ретинитом, леченными внутримышечными инъекциями рыбьего жира, можно вывести следующие заключения: у большинства больных (28) улучшение зрительных функций наступало уже после первой или первых 2–3 инъекций рыбьего жира по 0,5 см^3, реже после 4–10 инъекций (у 16 больных), а в отдельных случаях после 11-й, 15-й и даже 25-й инъекции.

Обычно хороший эффект получался от курса лечения, состоящего из 10 инъекций по 0,5 см^3, но в некоторых, сравнительно редких, случаях улучшение наступало лишь при увеличении количества инъекций до 15–20 и при повышении дозы до 1,5–2 см^3.

Как показали наблюдения, действие рыбьего жира не заканчивается с моментом прекращения инъекций, а может проявляться еще в течение нескольких недель.

Улучшение, наступающее после инъекций рыбьего жира, может сохраняться на достигнутой высоте в течение нескольких месяцев, а затем обычно начинает снижаться, но все же в некоторых случаях зрительные функции остаются еще долгое время (свыше года) более высокими, чем до начала лечения.

Повторяя курс лечения инъекциями рыбьего жира через определенные промежутки времени (4–6 месяцев), нам удалось на протяжении 2 лет, т. е. в течение всего срока наблюдения, не только сохранить полученное улучшение, но даже вызвать дальнейшее повышение зрения, как это имело место у вышеупомянутой больной и у ряда других больных.

В некоторых случаях пигментного ретинита, несмотря на повторные инъекции рыбьего жира, зрительные функции продолжали падать. В этих случаях очень эффективными оказывались тканевые подсадки, главным образом имплантации плаценты.

Для выяснения действия консервированной на холоду плаценты на пигментный ретинит имплантация плаценты была произведена в 28 случаях этого заболевания. В 6 случаях она была имплантирована под кожу живота, а в 22 случаях — под конъюнктиву склеры. Из 6 случаев подкожной имплантации плаценты положительные результаты были получены в 4 случаях, а из 22 случаев с подконъюнктивальной имплантацией плаценты — в 18 случаях. Впоследствии подкожная имплантация была заменена субконъюнктивальной, так как последняя по своему эффекту не уступала подкожной имплантации и в послеоперационном периоде обычно не вызывала осложнений.

В случаях с положительным результатом повышалась главным образом острота зрения; реже наблюдалось расширение поля зрения и еще реже — повышение адаптации. На 28 случаев улучшение остроты зрения отмечалось у 19 больных, расширение поля зрения — у 9 больных, повышение адаптации — у 5.

Привожу для примера одну из этих историй болезни.

Больная Г., 37 лет (ист. бол. № 980) обратилась в институт 15 февраля 1939 г. Гемералопия и ухудшение остроты зрения с 16 лет. Объективно: задняя кортикальная катаракта на обоих глазах, сосочек зрительного нерва восковидный, ретинальные сосуды, особенно артерии, резко сужены; много черного пигмента в виде «костных телец» по всей периферии глазного дна. Острота зрения правого глаза равна 0,15, левого глаза –0,8. Поле зрения правого глаза сужено до 3–5°, левого — до точки фиксации. Сильно выраженная гемералопия. По словам лечившего ее врача (д-р Катаев), такое понижение функций наблюдалось в течение последних 5 лет. Лечение препаратами иода, стрихнина, офтальмолизатами оставалось безрезультатным.

7 февраля 1939 г. произведена имплантация консервированной плаценты под кожу живота Срок консервации –8 суток. Уже через 2 дня началось улучшение зрительных функций. Через 4 дня острота зрения правого глаза повысилась до 0,5, левого глаза — до 0,15. Поле зрения обоих глаз расширилось до 10° концентрически. Адаптация осталась без изменений.

Как видно из приведенной истории болезни, имплантация плаценты вызвала быстрый и значительный эффект в случае пигментного ретинита с упорным и длительным понижением зрительных функций.

Наблюдения над 28 больными с пигментным ретинитом, которым была произведена имплантация плаценты, показали, что этот метод лечения является весьма эффективным и может вызвать улучшение функций сетчатки там, где обычные методы лечения остаются безрезультатными. Кроме консервированной плаценты, при пигментном ретините имплантировалась также консервированная печень. Впервые такая имплантация была произведена в 1938 г. Привожу здесь вкратце этот случай.

Больной К., 19 лет (ист. бол. № 93). Три года назад начал плохо видеть, особенно ночью. Объективно: сосочки восковидные, артерии сетчатки умеренно сужены, на периферии незначительное количество черного пигмента в виде «костных телец». Острота зрения правого глаза равна 0,2, левого–0,7. Поле зрения правого глаза концентрически сужено до 5–8°, левого — до 7–13°. Адаптация понижена в 1000 раз.

3 ноября 1938 г. были имплантированы под кожу живота два кусочка (в 1,5 см) трупной печени, консервированной на холоду в течение 8 суток. После имплантации печени острота зрения правого глаза повысилась до 0,5, левого глаза — до 0,8–0,85. Поле зрения правого глаза расширилось до 12–17°, левого глаза — до 15–20° концентрически. Адаптация правого глаза повысилась в 10 раз, левого — в 5 раз.

3 марта 1940 г. была повторно имплантирована печень под кожу живота (три кусочка величиной в 3–4 мм), срок консервации —14 суток. Эта имплантация вызвала дальнейшее улучшение функций. Полученное улучшение держалось около 2 лет.

Консервированная печень была пересажена еще в пяти случаях пигментного ретинита, причем в четырех случаях был получен довольно значительный и длительный эффект. Однако ввиду недостаточного количества наблюдений приходится еще воздерживаться от окончательных выводов.

Из других методов тканевого лечения при пигментном ретините применялась также пересадка кожи. Эта пересадка была произведена в 17 случаях. Лечебный эффект получился в семи случаях, в 10 лечение осталось безрезультатным. Из семи успешных случаев в четырех острота зрения повысилась, в трех остальных расширилось поле зрения. Хотя в общем пересадка кожи значительно уступала по своей эффективности имплантации плаценты и печени, но в одном случае было получено довольно значительное улучшение, после того как другие методы лечения, в том числе и инъекции рыбьего жира, оказались безрезультатными.

Привожу этот случай.

Больной Х., 22 лет (ист. бол. № 1298). Гемералопия и понижение зрения с детства. Объективно: сосочек обоих глаз восковидный, ретинальные сосуды сужены. Много пигмента в виде «костных телец». Острота зрения обоих глаз равна 0,35. Поле зрения сужено до 10–12° концентрически. На периферии кнаружи имеется просвет между 90 и 80°. Адаптация понижена в 10 000 раз.

29 августа 1939 г. пересадка кожи на правый висок: пересажены три диска кожи диаметром в 14 мм. Срок консервации — 5 суток.

Уже через 2 дня после пересадки кожи острота зрения обоих глаз повысилась с 0,35 до 0,5. Поле зрения значительно расширилось как в центре, так и по периферии. Адаптация повысилась в 100 раз. Полученный эффект сохраняется уже свыше года.

Я приведу также случай, в котором ярко выступает эффективность впрыскиваний водного пастеризованного экстракта из консервированной плаценты.

Больная Н. На обоих глазах типичный пигментный ретинит. Поле зрения правого глаза 30, 10, 15, 20°; острота зрения 0,1. Поле зрения левого глаза 15, 20, 30, 20°; острота зрения 0,1 Гемералопия настолько выражена, что пациентка не может передвигаться по помещению завода, на котором работает, без помощи товарищей. После 14 инъекций экстракта плаценты зрение на правый глаз улучшилось с 0,3 и до 0,4 — на левом; поле зрения расширилось, а гемералопия настолько уменьшилась, что больная ходит по заводу и по улице довольно свободно.

Из приведенных данных видно, что борьба с таким, казалось бы, безнадежным заболеванием, как пигментный ретинит, представляющим собой прогрессирующий дегенеративный процесс, все же возможна, и современные офтальмологи не должны ограничиваться констатированием наличия пигментного ретинита и мириться с медленно, но неизбежно наступающей слепотой.

Лечение подсадкой консервированных тканей и внутримышечными инъекциями рыбьего жира, а также комбинация этих двух способов лечения являются наиболее действенными методами лечения пигментного ретинита. Они дают возможность наиболее успешно осуществлять те задания в лечении пигментного ретинита, которые могут быть поставлены при современном состоянии медицины и заключаются не в излечении этой болезни, что пока является

недостижимым, а в сохранении трудоспособности на более или менее продолжительный срок.

13. Миопический хориоретинит. Мной совместно с С. А. Бельтер опубликовано два случая этого заболевания, в которых применена была посадка кожи на висок; в обоих случаях был отмечен значительный успех в смысле повышения зрения. Привожу еще два случая миопического хориоретинита, где получен успех от пересадки консервированной трупной кожи на висок.

Случай 1. Больная Г. (ист. бол. № 679). Зрение падает постепенно с 1920 г. На обоих глазах высокая миопия, помутнение стекловидного тела, миопический хориоретинит. После двух курсов осмотерапии муть в стекловидном теле частично рассосалась, и зрение повысилось с 0.01 до 0,096, но имеется центральная относительная скотома, а в области желтого пятна — хориоидальный очаг и свежие геморрагии.

На левом глазу хориоидальные очаги и свежие геморрагии; зрение левого глаза равно 0,256, парацентральная скотома. Улучшение началось через 2 дня после пересадки кожи на висок. На обоих глазах зрение постепенно возрастало, и через 5 месяцев на правом глазу оно равно 0,336, а на левом — 0,51; поле зрения на левом глазу нормально.

Случай 2. Больной С. (ист. бол. № 604). Была произведена пересадка консервированной кожи на висок по поводу туберкулезного кератита на правом глазу. Эта пересадка повлияла не только на воспаление роговицы правого глаза, но также и на левый глаз, где имелась высокая близорукость с хориоретинитом. Зрение, равнявшееся до пересадки кожи 0,01, через 20 дней было равно 0,06. После второй пересадки зрение левого глаза повысилось до 0,08 и остается без изменений уже 6 месяцев.

Волокитенко описал один случай миопического хориоретинита с применением имплантации плаценты под конъюнктиву и два случая имплантации плаценты под кожу живота. Во всех случаях имелся успех.

Случай 1. Больной М. (ист. бол. № 960). Миопический хориоретинит. Плацента под кожу. Зрение на правом глазу поднялось с 0,03 до 0,07, на левом — с 0,4 до 0,6.

Случай 2. Больной Д. (ист. бол. № 1046). Миопический хориоретинит. Плацента под кожу. Зрение на правом глазу поднялось с 0,06 до 0,07, на левом — с 0,07 до 0,2.

Все эти случаи наблюдались непродолжительное время.

На сессии Академии наук УССР 1 июня 1940 г. Скородинская доложила о своих наблюдениях над межмышечными инъекциями рыбьего жира в 48 случаях миопического хориоретинита (табл. 4).

Таблица 4

Результаты лечения миопического хориоретинита инъекциями рыбьего жира
(данные доктора Скородинской)

Диоптрии	1,0–6,0	7,0–10,0	11,0 –15,0	16,0–20,0	21,0–27,0	Случаи без видимых изменений глазного дна	Всего
Количество случаев	4	7	15	6	11	5	48
Положительные результаты	2	6	13	5	8	5	39
Без успеха	2	1	2	I	3	–	9

Лечение проводилось по методике, выработанной в Украинском экспериментальном институте глазных болезней.

Основные жалобы больных с миопическим хориоретинитом были: понижение остроты зрения вдаль и вблизи, внезапное завуалирование предметов, фотопсические явления и быстрая утомляемость при работе.

Всего под наблюдением находилось 48 больных, из них у 43 имелись изменения на глазном дне, понижение остроты зрения и адаптации. У пяти больных школьников в возрасте от 15 до 16 лет со степенью близорукости 5,0–8,0 D; на глазном дне видимых изменений не наблюдалось, но понижение остроты зрения и адаптации отмечено во всех пяти случаях. Лечение производилось и в случаях начальных форм хориоретинита, когда изменения на глазном дне при офтальмоскопировании не видны, а острота зрения и адаптация, как это уже было отмечено, понижены.

При лечении близорукости с миопическим изменением на дне глаза и миопии без изменений на глазном дне улучшение наступало после 4–5-й инъекции и сказывалось прежде всего на повышении остроты зрения и адаптации, а затем наблюдалось уменьшение абсолютных скотом и исчезновение относительных, рассасывание помутнений в стекловидном теле и кровоизлияний в сетчатке. Что касается хориоретинальных изменений глазного дна, то только в одном случае удалось видеть перемещение пигмента.

Из 48 случаев благоприятное влияние межмышечных инъекций рыбьего жира наблюдалось у 34 больных с миопическими хориоретинитами и в пяти случаях близорукости без видимых изменений на глазном дне. В девяти случаях инъекции не оказали влияния; в этих случаях было проведено с успехом комбинированное лечение, а именно: в двух случаях инъекции рыбьего жира с имплантацией плаценты под кожу живота, в трех случаях наряду с инъекциями рыбьего жира была проведена осмотерапия; в остальных четырех случаях произведена пересадка консервированной кожи.

Во всех 39 успешно леченных случаях инъекции рыбьего жира производились повторно через 4–6 месяцев, а в некоторых случаях и позднее. Это повторное лечение необходимо, так как к концу этого срока зрение незначительно снижалось, появлялась утомляемость при работе. После повторного курса лечения зрительные функции снова повышались, и больной возвращался к работе.

Сроки наблюдений на материале Скородинской по введению внутримышечно рыбьего жира при миопических хориоретинитах колеблются от 1 года до 3 лет.

Длительные наблюдения над лечебным действием внутримышечных инъекций рыбьего жира при миопических хориоретинитах у близоруких, а также при миопии без видимых изменений на дне глаза позволяют сделать определенный вывод, что этот метод лечения является эффективным в отношении повышения зрительных функций. Лечение необходимо повторять через 4–6 месяцев.

Вот данные из работы Шейна. Лечению подверглось 46 миопов (наблюдение проведено на 82 глазах). В 70 % была высокая степень близорукости — больше 13,0 D. Во всех случаях имелись хориоретинальные изменения глазного дна с выраженными атрофическими изменениями. В 33 глазах из 82 отмечен передний хориоретинит.

Острота зрения у больных была довольно низкой, у 67 % — до 0,2.

Поле зрения оказалось измененным в 66 % случаев.

Курс лечения рыбьим жиром составлял в среднем 10 инъекций, в отдельных случаях он доводился до 15–20.

Дозировка первой инъекции — 0,5 см^3, последующих по 1 см^3. Инъекции производились через день, а в некоторых случаях — 2 дня подряд.

Установлено улучшение ряда функций глаз (табл. 5).

Таблица 5

Результаты лечения миопического хориоретинита инъекциями рыбьего жира (в процентах)

(Данные Шейна)

Количество случаев	Повышение остроты зрения		Расширение поля зрения	Улучшение субъективных ощущений	Уменьшение мути в стекловидном теле	Примечание
	вдаль	вблизи				
46 (82 глаза)	87,2	79	70	63	17	Многие случаи длительно прослежены

Часть миопов провела по 2 курса лечения. Повторное лечение проводилось с перерывом от 5 до 12 месяцев.

Обращает на себя внимание быстрота, с которой наступает улучшение.

Улучшение функции, начавшись после 3–4-й инъекции, продолжало нарастать до 7–8-й инъекции, а затем останавливалось, держась в дальнейшем уже на достигнутом уровне.

Вот для иллюстрации выдержки из нескольких истории болезни.

Случай 14. Больной Ш., 28 лет (амбулаторная карточка № 3738) обратился по поводу высокой близорукости, хориоретинита и макулита обоих глаз. Острота зрения равна 0,04 0,05. В поле зрения скотомы. Часто рецидивирующие кровоизлияния в сетчатку.

В результате проведенных двух курсов инъекций рыбьего жира острота зрения повысилась до 0,12, уменьшились скотомы. На протяжении 14-месячного срока наблюдения рецидивов кровоизлияний в сетчатку не отмечено.

Случай 19. Больная Ф., 56 лет (амбулаторная карточка № 3638), обратилась 13 июня 1939 г. в амбулаторию института с миопическим хориоретинитом, помутнением стекловидного тела, макулитом обоих глаз. Зрение равно 0,04. Поле зрения сужено с височной стороны. Скотомы.

После одного курса из 10 инъекций острота зрения повысилась до 0,08. Объективно отмечено уменьшение мути в стекловидном теле. Отдаленные результаты прослежены на протяжении 1 года.

В указанных двух случаях (из многих других) улучшение зрительных функций практически намного улучшило зрительную трудоспособность. Значение этих на первый взгляд маленьких сдвигов, несомненно, велико.

Не приходится доказывать, что прибавка нескольких сотых у лиц с пониженным зрением имеет для них большее значение, чем прибавка десятых у лиц со сравнительно хорошей остротой зрения.

В целом ряде случаев в результате лечения получена практически важная значительная прибавка зрения. Для иллюстрации приведем несколько случаев.

Случай 27. Больная Г., 28 лет, хормейстер (амбулаторная карточка № 4574), миопический хориоретинит, макулит, помутнение стекловидного тела. Миопия — 14,0 D. Острота зрения правого глаза равна 0,2, левого — 0,03. Поле зрения сужено, скотомы. Адаптация снижена в 10 раз на правом глазу и в 100 раз на левом.

Получила 10 инъекций рыбьего жира. Острота зрения повысилась на правом глазу с 0,2 до 0,4, а на левом с 0,03 до 0,2. Уменьшились скотомы. Улучшилась адаптация: на правом глазу до нормы, на левом повысилась в 10 раз. Стойкость достигнутого результата прослежена на протяжении 7 месяцев.

Случай 15. Больной Б,, 36 лет, агроном (амбулаторная карточка № 3598), миопический хориоретинит, макулит, помутнение в стекловидном теле, миопия в 20,0 D. Жалобы на «летающие мушки», утомляемость при чтении, письме. Получил курс из 10 инъекций рыбьего жира. Влияние инъекций на функции стало сказываться уже с третьей инъекции и продолжалось, нарастая, до девятой инъекции.

Острота зрения повысилась на правом глазу с 0,08 до 0,16, на левом — с 0,4 до 0,72. Исчезла утомляемость при чтении, улучшилась адаптация, расширилось поле зрения. Срок наблюдения 16 месяцев.

Случай 36. П., 20 лет, колхозница (амбулаторная карточка № 5891), высокая миопия, миопический хориоретинит, макулит. Получила 20 внутримышечных инъекций рыбьего жира. Влияние инъекций сказывалось медленным, постепенным повышением зрения. К концу лечения оно повысилось на правом глазу с 0,08 до 0,32, на левом — с 0,1 до 0,5. Стала читать шрифт Головина — Сивцева № 6 вместо № 8.

В результате последующих наблюдений нами отмечен ряд случаев длительных последействий проведенного лечения, сказывающихся дальнейшим улучшением функций глаз по сравнению с достигнутым уровнем.

Приведем выдержки из некоторых историй болезни этой группы.

Случай 1 (амбулаторная карточка № 7601). После курса инъекций зрение повысилось на правом глазу с 0,28 до 0.45, на левом — с 0,2 до 0,25. Через 12 месяцев зрение на правом глазу остается равным 0,45, на левом же оно повысилось с 0,25 до 0,4.

Случай 2 (амбулаторная карточка № 3736). После лечения зрение повысилось на правом глазу с 0,28'до 0,37; на левом — с 0,4 до 0,52. Через 11 месяцев зрение на правом глазу повысилось еще больше — до 0,7, на левом осталось равным 0,5.

Случай 3 (амбулаторная карточка № 5470). Через 5,5 месяцев после лечения зрение на правом глазу повысилось с 0,55 до 0,6, на левом — с 0,75 до 0,95.

В случаях 3, 4, 11, 14 почти исчезли явления метаморфопсии. Срок наблюдения — от 12 до 14 месяцев.

По моему поручению Драгомирецким проведено лечение больных с миопическим хориоретинитом микроклизмами из консервированной плаценты. У большинства больных отмечен благоприятный терапевтический эффект.

Автор производил лечение больных с миопическим хориоретинитом консервированной плацентой в виде микроклизм.

Привожу автореферат его работы.

Приготовление материала для микроклизм производилось следующим образом, взятая в родильном доме плацента от клинически вполне здоровых женщин ставилась в ледник и консервировалась на холоде при 2–4 °С от 7 до 18 суток. Одновременно со взятием плаценты бралась и кровь на исследование (серологические реакции Вассермана, Кана).

Перед употреблением плаценту размельчали, пропуская через мясорубку, а затем тщательно растирали в фарфоровой ступке. К растертой плаценте добавлялся физиологический раствор из такого расчета: на первую микроклизму брали 3–3,5 г плаценты и разбалтывали в 35–40 см^3 физиологического раствора; при каждой последующей микроклизме мы увеличивали дозу консервиро-

ванной плаценты на 0,5 г, но максимальная доза не превышала 6–8 г. Приготовленную эмульсию набирали в прокипяченную резиновую грушу, наконечник которой смазывали вазелином, и вводили через задний проход в прямую кишку больного на глубину 6–7 см. После выжимания раствора груша в сжатом виде выводится обратно. Мы пользовались резиновыми грушами, без твердых наконечников, так как твердыми наконечниками можно при неосторожном введении травмировать слизистую оболочку кишки. Перед введением груша с эмульсией ставится на 2–3 минуты в горячую воду для подогревания раствора до 38–40 °С. Почти все больные удерживали введенный раствор в течение суток без позывов на дефекацию, без болевых и других неприятных ощущений. В нескольких случаях, когда был введен раствор в холодном виде, у больных появлялись позывы на дефекацию и через 2–3 часа был стул.

В начале разработки этой методики лечения мы всем нашим больным предлагали делать перед лечебной микроклизмой из консервированной плаценты обычную очистительную клизму из чистой воды комнатной температуры для освобождения толстого кишечника от каловых масс. В дальнейшем мы пришли к заключению, что это нужно делать только у тех больных, у которых дефекация бывает чаще одного раза в сутки, для тех же, кто имеет стул раз в сутки в определенные часы, очистительная клизма является излишней процедурой.

Всего под наблюдением находился 71 больной с миопическим хориоретинитом различной тяжести; 5 больных лечились в стационаре института, а остальные были амбулаторными больными; многие работали и соблюдали обычный режим; из них женщин было 43, мужчин — 28; все в возрасте от 18 до 73 лет.

Степень близорукости у этой группы больных была от 7,0 до 27,0 D. Курс лечения обычно состоял из 10–15 микроклизм через день.

Благоприятный терапевтический эффект, выражающийся в повышении остроты зрения для дали и для чтения вблизи, в расширении поля зрения, в уменьшении или исчезновении помутнений стекловидного тела, в уменьшении или исчезновении скотом, получен у 61 больного, что составляет 76 % к общему количеству больных.

У остальных 10 больных повышение остроты зрения после лечения было меньше 0,1, и эти случаи мы считаем неэффективными, хотя многие больные субъективно отмечали значительное улучшение. Следует отметить, что сюда относятся больные с далеко зашедшими хориоретинальными изменениями на глазном дне и в отдельных случаях с другими осложнениями, как глаукома, частичная катаракта и склероз хрусталика.

Другие виды лечения, примененные у этих больных (осмотерапия, инъекции рыбьего жира, пересадка кожи), тоже были безрезультатными.

Сроки наблюдения наших больных в пределах от 3 до 15 месяцев. Повторные исследования остроты зрения после проведенного курса лечения показали, что у многих больных острота зрения через 3, 4, 5 и 6 месяцев держится на уровне, достигнутом в результате лечения, а у некоторых наблюдается небольшое снижение.

Таблица 6

Динамика остроты зрения больных, леченных микроклизмами из консервированной плаценты

	Количество больных	Количество больных глаз	Острота зрения с коррекцией					
			2,0-1,5	1,5-1,0	1,0-0,5	0,5-0,1	0,1-0,05	Меньше 0,05
До начала лечения	71	132	0	1	21	82	17	11
После первого курса лечения	71	132	4	7	50	54	14	3

Большинство больных получили повторный курс лечения через 3–4–5 месяцев, в результате чего удалось поддерживать остроту зрения на определенном уровне. Вот данные из работы Заяц. 43 больным с миопическим хориоретинитом была проведена тканевая терапия в виде внутримышечных инъекций рыбьего жира.

В этот материал входит 77 глаз с форменным зрением, причем с миопией в 20,0 D и выше было 33 глаза, от 10,0 до 19,0 D — 33 глаза и от 1,0 до 9,0 D — 11 глаз.

Улучшение зрения отмечалось в 68 случаях, т. е. в 88,3 %, в 9 случаях (11,7 %) зрение осталось без изменений. В 46 случаях (59 %) можно было отметить улучшение остроты зрения и для чтения вблизи (табл. 7).

Таблица 7

Результаты лечения миопического хориоретинита инъекциями рыбьего жира (Данные Заяц)

Количество случаев	Повышение остроты зрения (в %)	
	вдаль	вблизи
43 (77 глаз)	88,3	59

Интересно отметить, что наибольший процент успеха мы наблюдали в группе с самыми высокими степенями близорукости и наиболее тяжелыми изменениями на глазном дне: в группе от 1,0 до 9,0 D улучшение отмечено в 81,8 %; с миопией от 10,0 D до 19,0 D — в 84,8 %, а в группе с миопией 20,0 и выше — 73,9 %.

Помутнения в стекловидном теле наблюдались в 24 случаях; в 8 случаях они исчезли, в 7 случаях значительно рассосались. Что касается слепого пятна, то во всех случаях, в которых до лечения наблюдалось его увеличение, после лечения можно было отметить уменьшение скотомы, иногда до нормы.

В некоторых случаях удалось наблюдать улучшение состояния глазного дна.

По отдельным группам острота зрения повышалась следующим образом.

На 11 глазах до лечения острота зрения в среднем равна 0,032, после лечения — 0,44; на 10 глазах до лечения равна 0,13, после лечения — 0,26; на 13 гла-

зах до лечения равна 0,21, после лечения — 0,42; на 5 глазах до лечения равна 0,29, после лечения–0,46; на 4 глазах до лечения равна 0,4, после лечения 0,64; на 5 глазах до лечения равна 0,53, после лечения — 0,94.

Помимо повышения остроты зрения, в нескольких случаях нами наблюдалось изменение необходимой для предельной остроты зрения коррекции в сторону ее уменьшения. Так, например, если до лечения в одном случае требовалось 16,0 D для предельной остроты зрения в 0,2, то после лечения острота зрения при 14,0 D равна 1,0. В другом случае до лечения с 12,0 D острота зрения равнялась 0,42, после лечения с –10,0 D равнялась 0,75 и т. д.

Улучшение наступало в большинстве случаев после 3–5 инъекции, в некоторых случаях — после 8 инъекций.

Следует отметить, что почти все эти больные уже лечились теми или иными средствами и трактовались как безнадежные.

Интересен и тот факт, что больные отмечали также общетонизирующее влияние проведенного лечения.

Полученные результаты говорят о том, что применение консервированных тканей с лечебной целью возможно не только в виде пересадок и имплантаций, но и в виде микроклизм, и что консервированная на холоде плацента, применяемая в виде микроклизм, не только является хорошим лечебным фактором в отношении органа зрения, но и улучшает состояние всего организма.

Лечение консервированными тканями заслуживает дальнейшей разработки как метод лечения миопических хориоретинитов.

14. Улучшение функции здорового глаза. Это явление отмечалось неоднократно при тканевых лечебных пересадках.

Случаи 1. У больной В. (ист. бол. № 830) на левом глазу туберкулезный увеит, зрение равно 0,3; правый глаз здоров, зрение равно 1,0. После пересадки консервированной кожи на левый висок зрение на правом глазу стало повышаться и к 7-му дню дошло до 2,0 и таким оставалось до выписки больной (1 месяц и 10 дней).

Случай 2. Больной Н. (ист. бол. № 219). На левом глазу хориоретинит, по-видимому, туберкулезный, на правом здоровом глазу зрение равно 1,2. Через 2 дня после имплантации плаценты под кожу живота зрение здорового глаза поднялось до 1,5, а через 17 дней — до 2,0; таким оно оставалось в течение срока наблюдения (3 месяца).

Приведенные примеры с большой наглядностью показывают, что под влиянием тканевых пересадок функции здорового глаза могут повышаться и притом не мимолетно. Пока этот факт твердо установлен в отношении остроты зрения. В лабораториях Института экспериментальной офтальмологии велись наблюдения в отношении изменений и других функций (цветоощущения, адаптации). Ассистентом Бушмичем проведена следующая работа. Он исследовал 17 испытуемых (20 больных глаз) в возрасте от 16 до 50 лет с целью выяснить влияние тканевых пересадок на остроту зрения, поле зрения, адаптацию и цветовое чувство другого нормального глаза. При исследовании он пользовался для определения остроты зрения таблицами Головина и Сивцева, для определения поля зрения — обычным периметром, адаптации — адаптометром Эльшнига и цветового чувства — аномалоскопом Нагеля (II модель).

Из 17 случаев в 10 была имплантирована консервированная плацента под конъюнктиву глазного яблока, в шести случаях произведена пересадка консервированной кожи и в последнем случае проведен курс микроклизм из консервированной плаценты.

Под влиянием тканевой пересадки, имплантации или микроклизм автор получил на своем материале повышение остроты зрения в шести случаях (в двух

случаях — с 1,5 до 2,0; в двух случаях — с 1,0 до 1,5; в одном случае — с 1,0 до 1,2 и в одном случае — с 1,0 до 1,5), незначительное повышение адаптации в трех случаях (что может быть отнесено к индивидуальным колебаниям), повышение цветового чувства в 11 случаях. Поле зрения, исследованное объектом в 5 мм, осталось без изменения.

Автор приводит в работе данные о влиянии тканевых пересадок на цветовое чувство и цветовое утомление нормального глаза.

С этой целью было исследовано 17 испытуемых на 23 глазах на аномалоскопе Нагеля (II модель) до пересадки ткани, через 5 и через

10 дней после пересадки, причем у 10 испытуемых имелось заболевание одного глаза при другом здоровом, а у остальных семи — неглазные заболевания. Нормальное цветовое чувство было выявлено у 16 испытуемых на 21 глазу, дейтераномалия — в одном случае (2 глаза). Острая установка была обнаружена лишь в одном случае, в остальных случаях имелась относительно широкая установка, измерявшаяся 2–3 делениями микрометрического винта. При утомлении органа зрения удалось вызвать у испытуемых (5 глаз) — из них 2 трихромата и 1 дейтераномал — резко выраженную цветовую астенопию, у 11 (14 глаз) — расширение первоначальной установки, не выходящее далеко за пределы физиологической нормы; а у трех (4 глаза) — незначительное расширение первоначальной установки.

Испытуемым была произведена с лечебной целью пересадка консервированной кожи в восьми случаях, имплантация плаценты — в шести случаях, пересадка консервированной слизистой с губы — в двух случаях и пересадка сосудистой оболочки — в одном случае.

После указанного вмешательства автор получил при определении широты установки у 14 испытуемых (19 глаз) острую установку. Аналогичные данные получены им и при исследовании на цветовую астенопию. Только в одном случае дейтераномалии цветовая астенопия осталась без изменения и у двух отмечено незначительное расширение установки, несмотря на длительное утомление органа зрения.

15. Атрофия зрительного нерва. Мной и моей школой (Скородинская, Бушмич) проведены наблюдения лечения тканевой терапией более 100 случаев атрофий зрительного нерва. Привожу данные из диссертации Бушмич о лечении атрофий зрительного нерва пересадками консервированных тканей. Автор провел наблюдения над 39 больными с атрофией зрительного нерва различной этиологии с давностью процесса от 1 года до 18 лет. Возраст больных колебался от 10 до 60 лет. Мужчин было 27, женщин 12. Этиология заболеваний следующая: табическая атрофия — семь случаев, интоксикация плазмоцидом — два случая, заболевание оболочек головного мозга — шесть случаев, после застойных сосков — один случай (авитаминоз), ретробульбарный неврит — четыре случая, травма черепа — шесть случаев, инфекционные болезни — три случая, эмболия центральной артерии сетчатки — один и 10 случаев невыясненной этиологии.

С лечебной целью произведена 6 больным пересадка консервированной кожи, 11 больным имплантирована плацента под конъюнктиву глазного яблока; остальной группе больных (22 случая) произведены плацентарные микроклизмы.

Из 6 больных, которым с лечебной целью произвели пересадку кожи, в одном случае она была произведена 3 раза, в двух случаях — 2 раза и в остальных трех случаях — по 1 разу.

Из 11 больных, которым произведена имплантация плаценты, в трех случаях она была произведена однократно на одном глазу, в трех случаях двукратно

(на каждом глазу по одной имплантации), в одном случае троекратно, в двух случаях, кроме имплантации плаценты, для усиления эффекта было проведено по курсу микроклизм из консервированной плаценты и, наконец, в двух случаях, кроме имплантации плаценты, была произведена пересадка кожи.

Автор с целью усиления эффекта применял повторные имплантации и пересадки с промежутком в 2–3 недели.

Из 22 больных, леченных микроклизмами из консервированной плаценты, 10 больных провели по 2 курса микроклизм с промежутком в 3–4 месяца, 3 больных — по 3 курса и остальные — по 1 курсу.

Консервация материала (кожи и плаценты) — обычная на леднике при температуре 2–4 °С. Материал применялся со сроком консервации от 5 до 12–15 суток. Пересадка консервированной кожи производилась обычно на висок или за ухо — 3–4 диска, каждый 14 мм в диаметре; для имплантации плаценты под конъюнктиву глаза брали 2–3 кусочка ее, каждый величиной в 2 х 3 мм, а для микроклизм бралась консервированная плацента в количестве 4 см^3 (1 микроклизма); постепенно доза увеличивалась до 6 см^3 при следующих клизмах. Количество микроклизм колебалось от 10 до 15 на курс, редко больше. Каждый больной до начала лечения для выяснения этиологии заболевания подвергался всестороннему исследованию.

Наряду с этим производилось тщательное исследование остроты зрения для дали и близи, поля зрения на белый цвет и цвета и в некоторых случаях адаптации. В 21 случае лечение было проведено амбулаторно, в 17 — стационарно. Проверка функций глаза производилась неоднократно во время проведения лечения, по окончании лечения и в более поздние сроки.

В табл. 8 представлены результаты лечения консервированными тканями.

Таблица 8

Атрофия зрительного нерва (Тканевая терапия; данные Бушмича)

Этиология	Всего больных	Количество глаз	Повышение остроты зрения	Расширение поля зрения		Повышение адаптации	Ухудшение
				на белый цвет	на цвета		
Сифилис (табес)	7	14	4	4	3	2	1
Интоксикация плазмоцидом	1	2	–	2	2	–	–
Заболевания оболочки головного мозга	6	12	10	11	6	4	–
Застойные соски	1	2	2	2	2	2	–
Ретробульбарный неврит	4	8	4	6	4	3	–
Травмы черепа	6	12	6	8	6	5	–
Инфекционные болезни	3	6	4	2	2	1	–
Эмболия центральной артерии сетчатки	1	2	2	2	2	–	–
Невыясненная этиология	10	20	10	10	6	6	–
Итого	39	78	42	47	33	23	1

Таким образом, при лечении атрофии зрительного нерва консервированными тканями успех получен приблизительно в 70 % случаев.

Для иллюстрации лечебного действия консервированных тканей при атрофии зрительного нерва приводим выписки из некоторых историй болезни.

Случай 1. Больной Б., 59 лет (амбулаторная карточка № 697), обратился в амбулаторию института 10 февраля 1940 г. по поводу атрофии зрительных нервов обоих глаз после застойных сосков.

Анамнез. Ухудшение зрения обоих глаз с 1936 г., постепенно прогрессировавшее. В декабре 1938 г. в хирургическом отделении больницы № 3 Одессы удалена гемангиома правой височной доли. После операции улучшение общего состояния, но зрение не улучшилось.

Правый глаз отклонен кнаружи, зрачок едва реагирует на свет. Острота зрения — счет пальцев на расстоянии 10 см поле зрения резко сужено; темпоральная гемианопсия. Снизу и изнутри границы поля зрения равны 20°. Дно — сосок бледный, несколько проминирует в стекловидное тело; границы стушеваны, сосуды сужены.

Левый глаз. Зрачок удовлетворительно реагирует на свет; острота зрения равна 0,5; с 1,0 D равно 0,8. Поле зрения концентрически сужено на 10–15°. Парацентральная скотома, связанная со слепым пятном, размером в 10°. Цветов не различает. Дно — сосок бледный, проминирует в стекловидное тело; границы стушеваны, сосуды сужены.

С 10 февраля по 21 марта больной получил 15 микроклизм из консервированной плаценты (срок консервации — 10–12 суток). Острота зрения правого глаза повысилась до 0,03 (эксцентрическая фиксация), поле зрения увеличилось на 10°; острота зрения левого глаза повысилась до 0,9 (с коррекцией — 0,5 D). Поле зрения на белый цвет нормально, парацентральная скотома исчезла, появилось цветовое поле зрения на красный, зеленый и синий цвета в пределах 20–30°.

С 22 мая по 22 июня проведен повторный курс –15 микроклизм из консервированной плаценты (срок консервации — 5–10 суток). Острота зрения повысилась на правом глазу до 0,25, поле зрения на белый цвет расширилось на 10° и появилось цветовое поле зрения. Острота зрения левого глаза равна 0,9 с коррекцией, поле зрения на белый цвет и цвета — норма.

После третьего курса микроклизм из консервированной плаценты, проведенного через 1,5 месяца после второго курса, острота зрения правого глаза равна 0,25, левого — 1,0. Поле зрения правого глаза расширилось еще на 10°, левого глаза — норма. Срок наблюдения — 9 месяцев.

Случай 2. Больная С., 32 лет (ист. бол. № 1714), поступила в стационар института по поводу атрофии зрительных нервов обоих глаз вследствие травмы черепа.

Анамнез. 15 лет назад во время работы в поле получила удар по голове столбом, после чего заметила постепенно прогрессирующее падение зрения обоих глаз. В 1933 г. получила по месту жительства 10 ретробульбарных инъекций атропина и 30 сеансов гальванического воротника по Щербаку, но без эффекта.

Зрачки обоих глаз вяло реагируют на свет и конвергенцию. Острота зрения правого глаза равна 0,05, поле зрения сужено на 10–20° на белый цвет и цвета. Острота зрения левого глаза равна 0,02; поле зрения сужено на 20° (исследование объектом в 10 мм); цветов не различает. Соски зрительных нервов обоих глаз бледны, сосуды, особенно артерии, сужены, границы четкие.

Реакция Вассермана отрицательна. Исследования невропатолога, венеролога и ринолога не дали никаких указаний на патологию. Рентгенограмма черепа: спинка турецкого седла нечеткая, атрофического характера, со смазанностью контуров, в области покрышки пятнистые отложения извести.

19 февраля больной произведена на правом глазу субконъюнктивальная имплантация консервированной плаценты (срок консервации — 6 суток). Острота зрения обоих глаз постепенно повысилась, и через 14 дней зрение правого глаза равнялось 0,08, левого глаза — 0,06 Поле зрения расширилось на 10°.

С целью усиления эффекта 13 марта на левом глазу была произведена субконъюнктивальная имплантация консервированной плаценты (срок консервации 5 суток).

Острота зрения правого глаза осталась на уровне 0,08, левого повысилась до 0,08. Поле зрения почти в норме.

27 марта повторена на правом глазу субконъюнктивальная имплантация консервированной плаценты (срок консервации — 6 суток).

К моменту выписки больной из стационара острота зрения обоих глаз равна 0,08.

Поле зрения на белый цвет и на цвета нормально. Срок наблюдения 8 месяцев.

Случай 3. Больной П., 46 лет (ист. бол. № 2431), поступил в стационар института по поводу атрофии зрительных нервов обоих глаз вследствие перенесенного в 1938 г. травматического энцефалита. По поводу травматического энцефалита лечился в Нейрохирургическом институте, но без особого эффекта.

Зрачки обоих глаз на свет слабо реагируют. Острота зрения равна 0,01 при резко эксцентрической фиксации. Поле зрения резко сужено до 20–25°. Имеются центральная и парацентральная скотомы. Не читает шрифтов для близи. Дно: битемпоральное побледнение сосков зрительного нерва. Под влиянием 7 инъекций витамина В, зрение обоих глаз повысилось до 0,05–0,06 и несколько расширилось поле зрения, скотомы не уменьшились. В дальнейшем больной получил 3 пересадки консервированной кожи с промежутками в 3–4 недели между пересадками. После каждой пересадки кожи острота зрения повышалась, поле зрения расширялось и скотомы уменьшались. Стало возможным чтение шрифта № 8 Головина и Сивцева. При выписке острота зрения обоих глаз равна 0,1. Читает с коррекцией шрифт № 8. Поле зрения — нормально, за исключением маленькой, в пределах 2–3°, центральной относительной скотомы. Срок наблюдения 2 месяца.

Установлено значительное терапевтическое действие пересадок кожи, имплантации плаценты, микроклизм из плаценты и межмышечных инъекций рыбьего жира при тяжком заболевании — атрофии зрительного нерва.

Успешные результаты получены при атрофиях токсического происхождения на почве интоксикации (плазмоцид), авитаминоза, при табических атрофиях, при атрофиях на почве арахноидита и т. д.

Приводим данные из работы Скородинской, доложенные в Украинской академии наук 1 июня 1940 г. (табл. 9 и 10).

Таблица 9

Атрофия зрительного нерва табического происхождения
(Данные Скородинской)

Длительность заболевания	Количество инъекций	Острота зрения				Срок наблюдения в месяцах
		до лечения		после лечения		
		правый глаз	левый глаз	правый глаз	левый глаз	
5 лет	32	0	0,35	0	0,6	13
4 года	30	0,35	0,45	0,65	0,7	11
3 »	32	0	0,15	0	0,25	14
4 »	10	0,05	—	0,08	-	12
7 лет	20	0,001	Светоощущение	0,01	0,001	10
10 »	15	0	0	0	0	10
3 года	20	0	0,08	0	0,08	12
4 »	25	0	0,08	0	0,08	13
1 год	10	0,01	0,06	0,01	0,06	—
5 лет	40	0,15	0,2	0,15	0,2	13
3 года	15	0	0,08	0	0,08	—
15 лет	25	0,01	Светоощущение	0.04	0,02	12
6 »	40	0	—	Светоощущение	0,02	10
8 »	20	0	0,06	0	0,06	11

Таблица 10

Атрофия зрительного нерва нетабического происхождения

(Данные Скородинской)

Длительность заболевания	Количество инъекций	Острота зрения				Срок наблюдения в месяцах
		до лечения		после лечения		
		правый глаз	левый глаз	правый глаз	левый глаз	
10 мес.	45	0,1	0,04	1,0	0,25	14
3 года	40	0,03	0,08	0,3	0,55	13
10 лет	30	0	0,08	Светоощущ.	0,08	14
5 »	42	0,2	0,15	0,25	0,3	14
3 года	20	0,08	0,1	0,08	0,1	12
8 лет	30	0,08	0,08	0,15	0,1	13
7 лет	15	0	0,03	0	0,08	8
10 »	10	0,05	0	0,05	0	8
2 года	30	0,08	0,55	0,95	0.7	12

Внутримышечные инъекции рыбьего жира применялись Скородинской в случаях атрофии зрительного нерва с различной этиологией. Проведено лечение 23 атрофиков. Наибольшее количество наблюдений падает на случаи атрофии табического происхождения (14 больных). У этих больных наблюдалась наиболее тяжелая картина в отношении расстройства функций глаза: у большинства из них зрячим был только один глаз и на нем зрение тоже падало. У всех 14 больных процесс тянется несколько лет (от 3 до 15). Несмотря на специфическое и другие виды лечения, улучшения не наступало.

Основные жалобы этих больных: падение остроты зрения, потеря возможности читать вблизи, быстрая утомляемость при работе, исчезновение цветового поля зрения, понижение адаптации.

Из 14 случаев атрофии на почве табеса успех при лечении внутримышечными инъекциями получен в пяти случаях (в двух случаях появилась возможность читать вблизи, во всех пяти случаях повысилась острота зрения вдаль, в трех случаях расширилось поле зрения и в двух случаях появилось поле зрения на цвета) Срок наблюдения — от 10 до 14 месяцев.

В случаях атрофии зрительного нерва нетабического происхождения внутримышечные инъекции дали положительный результат из девяти в шести случаях со сроком наблюдения от 8 до 14 месяцев.

Во всех шести случаях, давших положительные результаты, наблюдалось повышение остроты зрения, расширение поля зрения, появление цветового зрения, улучшение общего состояния здоровья.

Наилучший эффект в отношении повышения зрительных функций отмечен у больного С. (не вошедшего в таблицу) с атрофией зрительных нервов на обоих глазах на почве туберкулезной интоксикации. Зрение правого глаза повысилось с 0,08 до 1,0, а левого глаза с 0,03 стало равным 0,8. После 4 курсов больной вернулся к прежней своей работе в качестве счетовода в колхозе. Срок наблюдения — 2 года.

Улучшение у атрофиков наступало позднее по сравнению с больными пигментным ретинитом и миопическими хориоретинитами, а именно после 12 инъекций, реже после 14–15-й инъекции наблюдалось повышение зрения вдаль.

Из 23 случаев в 11 случаях внутримышечные инъекции рыбьего жира дали лечебный эффект.

Полное восстановление всех функций глаза после отравления хинином в результате известных до сих пор терапевтических воздействий наблюдалось крайне редко. Внутримышечные инъекции рыбьего жира, испробованные Бродским, дали быстрое улучшение остроты зрения и расширение поля зрения.

О плодотворном лечении атрофий зрительного нерва внутримышечными инъекциями рыбьего жира приводим данные Бушмича (табл. 11).

Таблица 11

Атрофия зрительного нерва
(инъекции рыбьего жира; данные Бушмича)

Этиология	Всего случаев	Улучшение	Незначительное улучшение	Без эффекта	Ухудшение
Табическая атрофия	9	4	2	2	1
Заболевания оболочки мозга	6	3	2	1	—
Интоксикация плазмоцидом	4	2	—	2	—
Ретробульбарный неврит	4	—	2	2	—
Травма черепа	5	4	1	—	—
Застойные соски	3	2	1	—	—.
Инфекционные болезни	3	2	—	1	—
Последствия кровотечени	1	—	1	—	—
Невыясненная этиология	14	5	4	5	—
Всего	49	22	13	13	1

Под наблюдением автора находилось 49 больных с атрофией зрительного нерва различной этиологии: из них мужчин было 33, женщин 16. Возраст больных колебался от 8 до 65 лет.

Межмышечные инъекции рыбьего жира производились через день, а в некоторых случаях ежедневно. Доза — по 1 см^3; детям до 15 лет по 0,5 см^3. Количество инъекций на курс колебалось от 10 до 15, редко больше. Большая часть больных получила по одному курсу межмышечных инъекций рыбьего жира, 20 больных — по 2 курса; 4 больных по 3 курса и 1 больной — 5 курсов.

До начала лечения каждый больной для выяснения этиологии заболевания подвергался всестороннему исследованию. Кроме того, производилось тщательное исследование функций органа зрения. Повторная проверка функций глаза производилась многократно во время проведения курса и по окончании лечения. 42 больных лечились амбулаторно, 7 стационарно.

Для иллюстрации лечебного действия межмышечных инъекций рыбьего жира при атрофиях зрительного нерва приводим выписки из некоторых историй болезни.

Случай 1. Больной Д., 38 лет (амбулаторная карточка № 4630), с табической атрофией зрительного нерва обоих глаз. Ухудшение зрения с 1933 г.; правым глазом не видит с 1936 г. Сифилис с 1920 г., лечился нерегулярно.

Анизокория (S>D). Реакция зрачков на свет отсутствует, слева выражена слабо. Соски зрительного нерва белого цвета, границы четкие, сосуды резко сужены. Острота зрения правого глаза равна 0, левого глаза — 0,05. Поле зрения левого глаза сужено до 10–15°; цветов не различает.

С 29 августа по 7 октября 1939 г. больному произведено 10 межмышечных инъекций рыбьего жира. Острота зрения левого глаза повысилась до 0,08, поле зрения расширилось на 10°, появилось цветовое поле зрения на синий цвет.

В июне 1940 г. больной провел второй курс инъекций рыбьего жира, после чего острота зрения левого глаза повысилась до 0,1: поле зрения расширилось еще на 10°. Срок наблюдения — 1 год и 5 месяцев.

Случай 2. Больная Е., 17 лет (амбулаторная карточка № 6497), поступила с атрофией зрительных нервов обоих глаз вследствие плазмоцидной интоксикации.

5 лет назад после приема 3 таблеток плазмоцида резкое ухудшение зрения обоих глаз. Лечилась, но без эффекта.

Зрачки обоих глаз правильной формы, реагируют на свет. Острота зрения обоих глаз равна 0,02. Центральная скотома в пределах 8°. Дно: соски зрительных нервов бледные, границы четкие, артерии сужены.

Больной произведено 15 инъекций рыбьего жира по 1 см^3. Острота зрения обоих глаз повысилась до 0,07, центральная скотома уменьшилась на 3–4°.

При исследовании больной через 12 месяцев острота зрения обоих глаз равна 0,2. Центральная скотома уменьшилась до 1–2° (относительная). Срок наблюдения — 1 год.

Случай 3. Больная Л., 13 лет (ист. бол. № 1593). Атрофия зрительного нерва обоих глаз невыясненной этиологии. Ухудшение зрения наступило в августе 1938 г. и постепенно прогрессировало. Не лечилась.

Правый глаз: острота зрения — светоощущение при неправильной проекции света. На дне выраженная атрофия зрительного нерва, границы стушеваны, артерии узки.

Левый глаз, острота зрения левого глаза — счет пальцев на расстоянии 25 см. Поле зрения, исследованное световым объектом, резко сужено. Сосок белого цвета, края его стушеваны, артерии резко сужены.

Больная получила 12 межмышечных инъекций рыбьего жира по 0,5 см^3 через день. По окончании курса лечения острота зрения правого глаза повысилась до счета пальцев на расстоянии 25 см, левого глаза — до 0,3. Границы поля зрения обоих глаз расширились на белый цвет до нормы, но имеется парацентральная скотома между 20 и 30°. Срок наблюдения — 1 год.

16. Трахоматозный паннус. В 1936 г. мной была предложена и применена лечебная пересадка трупных консервированных на холоду слизистой оболочки губы и конъюнктивы при тяжелых формах трахоматозного паннуса. Первые же случаи дали разительный лечебный эффект. О результатах первых пересадок было опубликовано в 1938 г. в Научных материалах Украинского института экспериментальной офтальмологии и в «Вестнике офтальмологии».

В первых нескольких случаях пересадка консервированных тканей производилась по типу операции Денига в моей модификации, применяемой в глазной клинике Одесского медицинского института с 1935 г. Эта модификация заключается в том, что после перитомии на сухожилия всех прямых мышц накладываются кетгутовые швы, которыми потом укрепляется трансплантат. Но операция по такой методике вскоре была оставлена, и была выработана новая методика пересадки консервированных тканей, применяемая в настоящее время и описанная Костенко в Научных материалах Украинского института экспериментальной офтальмологии за 1939 г.

Дальнейшие наблюдения над лечебными пересадками консервированных тканей для лечения трахоматозного паннуса и трахомы были поручены Ф. М. Костенко, который к настоящему времени уже закончил наблюдения над 95 случаями тяжелого трахоматозного паннуса.

В этих 95 случаях им была применена пересадка трупной консервированной на холоду слизистой губы на 17 глазах, собственной консервированной слизистой губы — на 13, трупной конъюнктивы — на 38 и кожи (гомо- и аутопластически) — на 27.

Лечебная пересадка консервированных тканей применялась при тяжелых, запущенных формах трахоматозного паннуса, резистентных к обычным методам лечения и дающих частые рецидивы и обострения. Наблюдения мои и Костенко показали, что более эффективными оказались гомопластические пересадки (слизистой оболочки губы, конъюнктивы и кожи), менее эффективными — аутопластические пересадки слизистой губы и кожи.

При лечебных пересадках консервированных тканей был отмечен болеутоляющий эффект, наступающий уже через несколько часов после операции, а иногда к концу вторых суток.

Улучшение со стороны паннуса можно было обычно отметить уже через несколько дней (уменьшалась светобоязнь, блефароспазм, слезотечение, уменьшались размеры инфильтратов, некоторые из них очень быстро исчезли, уменьшалась муть в роговице). Васкуляризация роговицы в первые дни после пересадки даже усилилась (расширялись сосуды паннуса), но по мере исчезновения инфильтратов и мути в роговице калибр сосудов уменьшался, а позже можно было наблюдать их запустевание, а еще позже и полное исчезновение. Через несколько месяцев только при помощи щелевой лампы можно было обнаружить остатки старых сосудов и еле заметные помутнения роговицы на месте бывших инфильтратов.

Сроки наблюдения за больными этой серии — от 1 года до 4 лет, в большинстве случаев — 2–3 года.

В некоторых случаях наблюдались обострения и рецидивы паннуса. Так, при гомопластической пересадке консервированной слизистой губы рецидив паннуса был в 2 случаях из 16, а при аутопластической консервированной — в 2 из 13 случаев. При пересадке консервированной конъюнктивы — в 6 из 38; при пересадке гомопластической кожи — в 2 из 21 и при пересадке аутопластической кожи в 2 из 6 случаев.

До лечебной пересадки консервированных тканей все больные страдали частыми рецидивами и обострениями, лишавшими их трудоспособности на длительное время 3–5 раз в год, а около половины больных являлись инвалидами.

Наряду с влиянием лечебных пересадок консервированных тканей на трахоматозный паннус можно было отметить значительное влияние пересадок и на трахоматозный процесс конъюнктивы век и переходных складок. Так, при пересадке трупной консервированной слизистой оболочки губы трахома II и III стадии была диагностирована в 15 случаях, а после пересадки к концу наблюдения осталось только семь случаев трахомы III стадии, а в восьми случаях процесс в конъюнктиве закончился; до пересадки консервированной конъюнктивы трахома II и III стадии была диагностирована в 30 случаях из 38 и только в четырех случаях трахома IV стадии, а к концу наблюдения трахома IV стадии была диагностирована уже в 21 случае и, наконец, в 22 случаях из 27 до пересадки кожи была диагностирована трахома II и III стадии и в пяти случаях трахома IV стадии, а к концу наблюдения трахома IV стадии была диагностирована уже в 13 случаях, а трахомы II стадии вовсе не было. Гомопластически пересаженные консервированные ткани в течение сравнительно короткого времени подвергались рассасыванию, причем быстрее всего рассасывалась конъюнктива, медленнее слизистая губы, дольше всего сохранялась кожа.

Аутопластически пересаженные консервированные слизистая губы и кожа чрезвычайно медленно подвергались рассасыванию, и в некоторых случаях даже через 2–3 года можно было наблюдать остатки пересаженных тканей, а в двух случаях пересаженная слизистая губы через 2 года 4 месяца дала значительное утолщение и ввиду рецидивов паннуса была заменена трупной консервированной конъюнктивой.

Кожа, взятая аутопластически, в трех случаях из шести через 2 года хорошо сохранилась и доставляла пациентам неприятные ощущения десквамации эпидермиса, который сходил пластами через 4–5 дней.

В ряде случаев пересадка консервированных на холоду тканей (конъюнктивы, кожи и других), несмотря на хороший эффект от первой пересадки, была с успехом повторена. Ввиду того что пересаженный материал рассасывался, глаз и в косметическом отношении не подвергался обезображиванию, как это почти всегда бывает при пересадке собственной слизистой губы по Денигу.

Костенко ведутся наблюдения над лечением трахоматозного процесса конъюнктивы путем пересадок консервированных тканей, а также комбинированным лечением путем применения стрептоцида внутрь и пересадок консервированных тканей. Эти наблюдения еще не закончены. Кроме пересадки консервированной слизистой оболочки губы (гомо- и аутопластической), трупной консервированной конъюнктивы, кожи (гомо- и аутопластической), с успехом были применены пересадки консервированной склеры (наблюдения Шейна), хряща (наблюдения Гриншпон), пересадка консервированной кожи за ухо и на висок больным трахомой, со скрофулезными поражениями, а также субконъюнктивальные имплантации плаценты (наблюдения Костенко).

Костенко проводил наблюдения над полезным лечебным эффектом при паннусе и трахоме от пересадки консервированной на холоду брюшины (грыжевого мешка). Им произведена пересадка в 27 случаях трахоматозного паннуса, причем почти во всех случаях наблюдался большой лечебный эффект, подобный эффекту от пересадки других консервированных тканей.

Гриншпон собрала материал по вопросу лечения трахоматозного паннуса имплантацией трупного консервированного хряща век под конъюнктиву глазного яблока. Под наблюдением автора находилось 10 больных преимущественно с трахомой III стадии и паннусом; больным 16 раз была произведена имплантация консервированного хряща, причем 4 больным была произведена имплантация на обоих глазах, а 2 больным имплантация была произведена по 2 раза. Срок консервации хряща — от 3 до 8 суток.

Почти во всех случаях было констатировано значительное улучшение, сказавшееся в уменьшении сосудов паннуса, просветлении помутнения роговой оболочки, повышении остроты зрения, уменьшении рецидивов.

Так, у больного П. острота зрения повысилась с 0,15 до 0,5, у больной Л. — с 0,06 до 0,2 и у больной З. с 0,01 до 0,3 и т. д. Срок наблюдения — от 3 месяцев до 1 года и 3 месяцев.

Лишь в трех тяжелых случаях трахомы была применена с успехом комбинированная терапия — имплантация хряща, инъекции рыбьего жира и стрептоцид внутрь.

Шейном проведены наблюдения над 12 случаями пересадки консервированной склеры по моему методу при трахоматозном паннусе. Случаи прослежены на протяжении от 18 до 23 месяцев. Длительные наблюдения подтвердили, что трупная консервированная склера оказывает хороший терапевтический эффект на паннус.

В четырех случаях была применена трансплантация, а в восьми — субконъюнктивальная имплантация склеры. Сроки консервации склеры — от 26,5 до 96 часов, а в одном случае 6,5 суток.

Во всех случаях пересадка склеры сыграла определенную лечебную роль, выразившуюся в рассасывании паннуса, просветлении роговицы, повышении остроты зрения. В 10 случаях из 12 отмечено повышение зрения и на другом, неоперированном глазу.

Пересаженная склера рассасывается очень медленно. Послеоперационный период проходит без осложнений. Склера прижила во всех случаях. На протяжении всего срока наблюдения (от 0,5 до 23 месяцев) рецидивов не наблюдалось. Для примера приведем одну историю болезни.

Больной К., 45 лет (ист. бол. № 1387). На обоих глазах трахома III стадии и паннус. Острота зрения правого глаза равна 0,13, левого — 0,16. Болен трахомой 10 лет. Подвергался разнообразной медикаментозной терапии, однако часто наступали рецидивы паннуса.

21 октября1939 г. сделана пересадка консервированной склеры на правом глазу (консервация — 61 час) Послеоперационный период без особых осложнений. На 3-й день усилилась васкуляризация роговицы, которая стала уменьшаться к 12-му дню. Замечалось частичное запустевание концевых веточек сосудов, калибр сосудов значительно уменьшился. Через месяц после операции паннус уменьшился, роговица просветлела. Острога зрения повысилась с 0,13 до 0,5. Также повысилась острота зрения и на левом, неоперированном глазу с 0,16 до 0,5. Срок наблюдения — 2 месяца.

Несколько слов о технике операции.

При имплантации в конъюнктиве глазного яблока, отступя от лимба 6–7 мм сверху, путем отсепаровки образовывают кармашек, куда и закладывают лоскут склеры размером 5 х 3 мм. Края конъюнктивальной раны зашивают одним или двумя швами.

При трансплантации надрезают конъюнктиву глазного яблока параллельно лимбу сверху, отступя от него 5–6 мм. Надрезанную конъюнктиву немного отсепаровывают с обеих сторон. На обнаженное место склеры укладывают лоскут склеры размером 8 х 3 мм эписклеральной поверхностью кверху. Лоскут фиксируется кетгутовыми швами к сухожилию верхней прямой мышцы. Иногда для лучшего прилегания лоскута можно фиксировать его боковыми швами к конъюнктиве глазного яблока.

Дальнейшие наблюдения показали, что трансплантация не имеет особых преимуществ в смысле лечебного эффекта перед имплантацией, которая к тому же гораздо проще по технике. Субъективно больные хорошо переносят лоскут, не ощущая никакою чувства трения.

Рассасывается ли совсем лоскут склеры, мы еще затрудняемся сказать, ибо к концу двухлетнего наблюдения он оказывается еще в значительной степени сохранившимся.

Наши клинические наблюдения позволяют нам прийти к следующим выводам.

1. Трупная склера в ряду других консервированных тканей заслуживает внимания при терапии трахоматозного паннуса.

2. Склера оказывает определенное лечебное воздействие на паннус. Стойкий лечебный эффект получен на протяжении 22 месяцев.

3. Простота техники, доступность материала делают эту операцию возможной для применения широкими кругами офтальмологов.

Под наблюдением д-ра Бер находилось 20 больных (15 стационарных и 5 амбулаторных), которые лечились межмышечными инъекциями рыбьего жира по поводу трахоматозного паннуса. Мужчин было 8, женщин 12.

По возрасту больные распределялись таким образом: До 20 лет — 6 человек, до 30 лет — 5, до 50 лет — 8, старше 50 лет 1 человек. У большинства больных уже после 2–3-й инъекции наблюдалось улучшение (уменьшение светобоязни, слезотечения и инфильтрации роговицы). В дальнейшем наблюдалось рассасывание инфильтратов роговицы, истончение сосудов паннуса и повышение остроты зрения. Лишь в трех тяжелых случаях трахоматозного паннуса со старыми помутнениями роговицы эффекта не наблюдалось. Стойкий эффект и отсутствие рецидивов наблюдались у 9 больных, у 3 больных был нерезко выраженный рецидив через 3 месяца, у 2 больных — через 6 месяцев.

Под наблюдением Томкевич было 17 больных (15 больных трахомой III, 1 больной трахомой II и 1 больной трахомой IV с ксерозом), которым произведена пересадка консервированной конъюнктивы на склеру, причем у 3 больных операция произведена на обоих глазах, у 4 больных повторно на том же глазу. Послеоперационное течение почти у всех больных протекало таким образом: на 2–3-й день небольшая отечность век, увеличение отделяемого, гиперемия глазного яблока. После 5-го дня начинается обратный процесс: гиперемия глазного яблока уменьшается, инфильтраты роговицы начинают рассасываться, сосуды паннуса делаются короче и уже, острота зрения повышается. Пересаженный лоскут в первые 3–4 дня белого цвета, потом начинает розоветь, кое-где прорастают сосуды. На 5–10-й день на лоскуте появляются небольшие кровоизлияния. Позднее обострение (на 10–20-й день) проявляется в виде обильных точечных кровоизлияний в лоскуте и увеличения гиперемии глазного яблока. Обострение через 2–3 дня проходит. Лечебный эффект трансплантации наблюдался почти у всех больных.

Зрение повысилось со счета пальцев у лица до 0,06 у 1 больного, с 0,08 до 0,2 — у 1 больного, с 0,01 до 0,08 — у 2 больных, с 0,4 до 0,75 — у 1 больного, с 0,01 до 0,12 — у 2 больных, с 0,05 до 0,18 — у 5 больных, с 0,8 до 1,0 — у 1 больного.

В трахоматозном отделении института Збарский проводил наблюдения над влиянием пересадки консервированной слизистой губы у 14 больных, которым произведено 20 операций: из них 3 больным оперировали оба глаза и 2 больным оперировали по 2 раза тот же глаз. Все больные страдали тяжелой формой трахомы в течение 10–20 лет и до поступления в институт лечились всеми обычными средствами как консервативно, так и оперативно, и все же часто бывали обострения. По возрасту больные распределялись таким образом: до 20 лет — 2, от 20 до 30 лет — 4, от 30 до 40 лет — 2, от 40 до 50 лет — 2, от 50 до 55 лет — 4. Мужчин было 11, женщин — 3.

Послеоперационное течение протекало почти во всех случаях таким образом: в первые дни небольшая отечность век, небольшое раздражение роговицы, усиление паннуса, через 3–4 дня паннус уменьшался, сосуды делались тоньше и короче, инфильтраты роговицы и помутнения постепенно рассасывались. Инфильтрация конъюнктивы без заметных изменений

Послеоперационное течение лоскута претерпевало следующие изменения: на 2–3-й день лизис поверхностного эпителия, на 4—5-й день прорастание сосудов в виде прожилок, исходящих от подслизистой ткани. На 7–10-й день набухание лоскута и багровые кровоизлияния. С 10–15-го дня уменьшение лоскута, с 30–40-го дня — рассасывание лоскута.

Кроме улучшения процесса в роговице, наблюдался также в большинстве случаев переход трахоматозного процесса конъюнктивы из второй и третьей стадии в четвертую, рубцовую.

Скородинская получила успех в трех случаях паннуса после лечебной пересадки роговицы; успех получен при трахоме после пересадки конъюнктивы

с полоской хряща; с успехом применена имплантация плаценты под конъюнктиву при паннусе. Копп пользовался с успехом имплантацией роговицы под конъюнктиву.

Вог случай из моего материала, который особенно поучителен.

Больной Г., заболевший много лет назад, подвергался с 1926 по 1936 г. самым разнообразным способам лечения и ряду операций, причем его мясистый паннус, делавший его полным инвалидом (зрение равно 0,01), никакому лечению не поддавался. После пересадки консервированной слизистой оболочки губы трупа наступило через несколько месяцев такое улучшение, что больной начал сам свободно ходить. Контроль через 2 года показал, что паннус рассосался, зрение поднялось до 0,06.

Для тканевого лечения трахомы характерно то, что обычно прекращались рецидивы паннуса.

Не имея возможности анализировать здесь материал, я ограничусь указанием на то, что лечебные пересадки представляют собой сильный терапевтический фактор для трахоматозного процесса на роговице и в значительном числе случаев в конъюнктиве. Этот метод заслуживает всемерного распространения для лечебной борьбы с трахоматозным паннусом.

Пересадка консервированной слизистой оболочки губы в разрез конъюнктивы склеры, имплантация плаценты, пересадка кожи, инъекции под кожу экстракта плаценты и экстракта алоэ и другие формы тканевого лечения дают несомненный полезный эффект при лечении паннуса. Наблюдается не только непосредственное улучшение, но и прекращение рецидивов паннуса, доказанное длительными наблюдениями (свыше года). Около 300 случаев применения тканевого лечения паннуса были проанализированы моими учениками: Костенко, Бушмичем, Кашуком, Шейн, Збарским, Гольдфельд, проф. Кальфа, и эти наблюдения сделали тканевое лечение паннуса излюбленным методом нашей школы. Вне сомнения стоит и благоприятное влияние этого метода на процесс в конъюнктиве. Привожу несколько наблюдений из кандидатской работы моего ученика Костенко, защищенной им в Ташкентском медицинском институте в 1943 г.

Случай 1. Больная М. 35 лет. Диагноз: трахома III стадии обоих глаз с резко выраженным паннусом; острота зрения каждого глаза равна 0,02; трахомой болела 15 лет; l,5 года нетрудоспособна После пересадки консервированной (2 суток) конъюнктивы трупа на правый глаз уже через 7 дней началось улучшение паннуса; после пересадки на левый глаз, сделанной через месяц, улучшение началось через 5 дней. Через 8 месяцев после первой пересадки значительно улучшилось состояние роговицы, острота зрения обоих глаз 0,4; больная вполне трудоспособна; спустя год после пересадки на правый глаз повторена пересадка на него конъюнктивы. Улучшение продолжалось на обоих глазах; спустя 2,5 года (после первой пересадки) едва заметные остатки сосудов в роговице; сосочки на конъюнктиве век исчезли; гладкие рубцы; острота зрения каждого глаза 0,75. К концу трехлетнего наблюдения глаза продолжают оставаться спокойными.

Случай 2. Больной Я. 50 лет. Диагноз: правый глаз — трахома IV, стойкие помутнения роговицы, глаз спокоен, острота зрения 0,6; левый глаз — трахома II–III, мясистый паннус всей роговицы в периоде обострения, острота зрения 0,005. Болен трахомой 30 лет.

После пересадки трупной консервированной (4 суток) конъюнктивы улучшение на левом глазу началось через 5 суток; спустя 3 месяца острота зрения правого глаза 0,7, левого 0,1; спустя 1,5 года острота зрения правого глаза 1,0, левого 0,2. Состояние конъюнктивы левого глаза значительно улучшилось; глаза продолжают оставаться спокойными.

Случай 3. Больной Т. Диагноз: правый глаз — трахома II–III; тотальный пантальный паннус с инфильтратами роговицы. Острота зрения 0,04; левый глаз — трахома IV. Тонкий паннус. Острота зрения 0,35.

После пересадки консервированной конъюнктивы на правый глаз началось прогрессивное улучшение; спустя 1 год и 7 месяцев острота зрения правого глаза — 2, левого — 0,85.

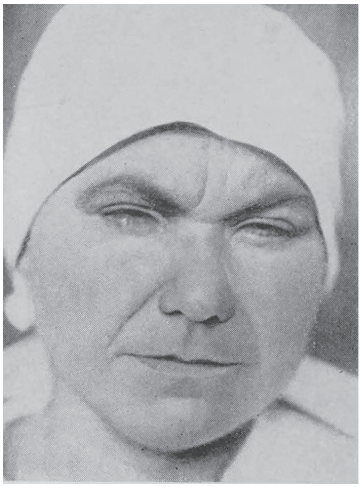

Рис. 14.

Рис. 15.

Случай 4. Больной С. Диагноз: правый глаз — трахома IV, тонкий паннус; острота зрения 0,8, левый глаз трахома II–III, тотальный сосудистый паннус острота зрения 0,03.

После пересадки консервированной конъюнктивы на левый глаз началось прогрессивное улучшение на обоих глазах. Спустя 2 года после пересадки острота зрения правого глаза — 1,0, левого — 0,25.

Оба глаза продолжают оставаться спокойными.

Случай 5. Больная К. Диагноз: правый глаз — трахома II–III, мясистый паннус; острота зрения 0,1, левый глаз — трахома III, сосудистый паннус; острота зрения — 0,3. После аутотрансплантации слизистой оболочки губы, произведенной на правом глазу (а через месяц и на левом глазу), наступило прогрессивное улучшение. К концу срока наблюдения (2 года 8 месяцев) острота зрения правого глаза 0,75; левого —0,85; обострения паннуса, бывавшие до тканевого лечения, не повторялись. Рис. 14 и 15 изображают больную К. до пересадки и через 3 месяца после пересадки.

Случай 6. Больная Ф. Диагноз: правый глаз — трахома II–III, сосудистый паннус; острота зрения 0,4; левый глаз — трахома II–III, толстый паннус, острота зрения 0,0003. После гомотрансплантации консервированной слизистой оболочки губы трупа, произведенной на оба глаза, наступило прогрессивное улучшение в состоянии роговицы и конъюнктивы. Острота зрения правого глаза поднялась до 1,0, левого — до 0,4. В течение срока наблюдения (2 года и 7 месяцев) обострения паннуса не повторялось. Рис. 16 и 17 изображают больную Ф. до пересадки и спустя 6 месяцев после пересадки. На рис. 18 и 19 изображена та же больная через 1,5 и 2 года после пересадки.

В качестве примера эффекта инъекций алоэ при паннусе могут служить следующие случаи.

Случай 1. Больной М. Трахома II–III, паннус трехлетней давности; зрение правого глаза равно 0,04; зрение левого глаза 0,3. Получал инъекции водного экстракта консервированных листьев алоэ под конъюнктиву склеры только правого глаза (0,2–0,3). К концу курса лечения (17 инъекций) острота зрения правого глаза достигла 0,5, а на левом зрение поднялось до 0,4 (наблюдение Скородинской).

В целом ряде других случаев, наблюдавшихся мною и проф. Кальфа (директором Трахоматозного института в Ашхабаде), мы отмечали резкое уменьшение паннуса (вплоть до его исчезновения) и резкое улучшение состояния конъюнктивы.



Рис. 16.

Рис. 17.



Рис. 18.

Рис. 19.

17. Катаракта. Были испробованы: пересадка кожи на висок, имплантация плаценты под конъюнктиву и имплантация хрусталика и инъекции водянистой влаги из консервированных глаз под конъюнктиву. Достаточно ярких данных пока еще не имеется. Но в некоторых случаях при самых начальных формах катаракты удавалось подметить исчезновение очагов помутнения.

18. Глаукома. Наблюдения над влиянием лечебных пересадок при глаукоме были опубликованы мной вместе с И. Г. Ершковичем.

Случай 1. Больная У. (ист. бол. № 977), 28 лет. Хроническая глаукома типа простой. После имплантации консервированной плаценты под кожу живота острота зрения повысилась с 0,3 до 0,5 (при прежней коррекции миопии в 9,0 D); суточные колебания внутриглазного давления уменьшились до 4,5–5,0 мм (до операции они достигали 10,5 мм),

уровень кривой снизился с 21,5–32 до 21,2–26,2; темновая адаптация значительно повысилась, почти до нормы. Эффект держался в течение всего срока наблюдения (5 недель).

Случай 2. Больная Х. (ист. бол. № 941). Хронический увеит, последовательная глаукома. После имплантации плаценты под кожу живота явления увеита уменьшились Острота зрения повысилась с 0,8 до 1,0, поле зрения значительно расширилось, адаптация повысилась. Колебания давления понизились с 20 до 8,5 мм, уровень кривой понизился с 27–47 до 26,5–35 мм. Срок наблюдения — 1 месяц.

В последнее время метод лечебной тканевой терапии нашел в руководимой мной школе широкое применение и при глаукоме. Весьма ценным средством оказались внутримышечные инъекции рыбьего жира, которые, по моему мнению, действуют по тому же типу, как и консервированные на холоду ткани

Как показали наблюдения И. Г. Ершковича над 36 больными (71 глаз) с различной клинической формой глаукомы, улучшение регуляции внутриглазного давления, ранее не поддававшегося действию миотиков, наступило в 18 %. Оценка производилась по суточным кривым внутриглазного давления и по эластотонометрическим кривым.

В некоторых случаях нормализация внутриглазного давления прослежена свыше года.

В качестве примера приведу больную К. (ист. бол. № 1303) с начинающейся хронической воспалительной глаукомой правого и абсолютной глаукомой левого глаза.

Кривая суточных колебаний внутриглазного давления правого глаза, исследованная на протяжении 12 дней при троекратном закапывании 1%-ного раствора пилокарпина и 0,025%-ного раствора эзерина и закладывании на ночь 2%-ной пилокарпиновой мази, показывает отсутствие регуляции внутриглазного давления: верхний уровень кривой — 29 мм, суточные колебания 8–9 мм. Эластотонометрическая кривая вечером нормальна, утром в постели резко изломана. Острота зрения, поле зрения, слепое пятно, цветоощущение в норме. Уже после третьей инъекции рыбьего жира суточная кривая приобретает нормальный вид: уровень ее снижается до 25,6 мм, суточные колебания не превышают 2–3,5 мм. Эластотонометрическая кривая после 5 инъекций выравнивается и становится нормальной.

Через 0,5 года больная подвергалась повторному исследованию: суточная и эластотонометрические кривые при тех же миотиках совершенно нормальны. Острота зрения равна 1,0, поле зрения слегка сужено сверху снутри. После повторного курса инъекций рыбьего жира острота зрения равна 1,5, поле зрения расширилось и стало нормальным.

При анализе материала оказалось, что благоприятное влияние инъекций рыбьего жира на внутриглазное давление наблюдается главным образом при начинающейся глаукоме с нерезко нарушенной регуляцией внутриглазного давления или в случаях, ранее оперированных, где влияние операции уже истощено, но нет еще значительного расстройства регуляции.

Значительно более ободряющие результаты получены нами в отношении функций глаз, пораженных глаукоматозным процессом.

Острота зрения повысилась более чем в 50 %, расширение поля зрения, нередко весьма значительное, наступило в 67 %, повышение адаптации — в трети случаев. Большую ценность представляет повышение функций глаза и особенно расширение поля зрения под влиянием инъекций рыбьего жира, даже и при неурегулированном внутриглазном давлении. В ряде случаев почти абсолютной глаукомы, где поле зрения можно было исследовать только свечой, и оно было резко суженным, ввиду чего фистулизирующие операции были противопоказаны, под влиянием инъекций рыбьего жира наступало повышение остроты зрения и столь значительное расширение поля зрения, что оказалось возможным произвести фистулизирующую операцию в переднем отделе глаза.

Примером этого может служить больной К. (ист. бол. № 1528) с далеко зашедшей хронической воспалительной глаукомой правого глаза, у которого после 10 инъекций рыбьего жира острота зрения повысилась со счета пальцев на 10 эксцентрически до 0,04; поле зрения, которое можно было исследовать только свечой, уже после третьей инъекции определяется белым объектом, а к концу курса оно представляется резко расширенным.

Регуляция внутриглазного давления также несколько улучшилась. После антиглаукоматозной операции (склеротомия по Лагранжу, комбинированная с иридэнклейзисом) не только сохранились достигнутые от рыбьего жира результаты, но острота зрения повысилась до 0,05 и поле зрения еще больше расширилось. Срок наблюдения — 1 месяц.

Такие же результаты были получены у больного Л. (ист. бол. № 1382). Срок наблюдения — 6 месяцев.

В некоторых случаях глаукомы повышение функций глаза при неурегулированном внутриглазном давлении, удерживающееся, особенно при повторных курсах, продолжительное время, позволяет отложить оперативное вмешательство. Имплантация и трансплантация консервированных тканей дает аналогичные результаты.

Мной и И. Г. Ершковичем описано благоприятное влияние имплантации консервированной плаценты на внутриглазное давление и функции глаза при глаукоме (В. П. Филатов и И. Г. Ершкович, Научные материалы Украинского института экспериментальной офтальмологии, 1939).

Проведенные И. Г. Ершковичем наблюдения на 21 больном (36 глаз) с различной клинической формой глаукомы подтверждают указанный эффект (больные Г., ист. бол. № 1719; С., ист. бол. № 1035, и др.) и показывают, что успех может быть получен и при пересадке трупной консервированной кожи, имплантации трупной консервированной селезенки и мышцы. Я имел успех также при инъекциях экстракта из мышц.

Вопросы дозировки консервированной ткани, выбор той или ином ткани при различных формах глаукомы и ряд других вопросов подлежат дальнейшему изучению. Но уже в настоящее время можно говорить о том, что предложенный мною метод терапии консервированными тканями является и при глаукоме весьма полезным средством, которое заслуживает широкого применения наряду с другими методами консервативной терапии глаукомы.

* * *

Подводя предварительные итоги наших наблюдений над лечебными тканевыми пересадками при глазных заболеваниях, я могу сказать, что лечебный эффект их — вне всякого сомнения, причем действие лечебных тканевых пересадок сказывается то в исчезновении воспаления, то в просветлении бельма или трансплантата, то в улучшении дегенеративного процесса (кератоконус), то в усилении функций.

Эффект наблюдается как при пересадке однородной с заболевшей тканью ткани (роговицы на роговицу), так и при применении иной ткани (влияние кожи на процессы в роговице и на поражения внутренних оболочек глаза).

Обращает на себя внимание то, что иногда наблюдается действие пересадки не только на подвергавшемся ей глазу, но и на другом. Особенно эффектно такое явление было выражено при кератоконусе. Тканевая терапия в различных формах (пересадка и имплантация консервированных тканей, впрыскивания водных экстрактов, клизмы из тканевых кашиц и т. д.) является в моей школе излюбленным методом лечения глазных болезней. Она применяется, конечно, и в комбинации с другими методами.

Вышеизложенные данные нашей школы ставят эффект тканевого лечения при заболеваниях глаз вне всякого сомнения. Многие из этих болезней могут встречаться у бойцов Красной Армии.

За время войны я наблюдал несколько случаев тканевого лечения бойцов Красной Армии, давшего положительные результаты.

Из материала N-ского эвакогоспиталя я могу привести следующие мои наблюдения.

Болезни роговицы.

Случай 1. Боец М. (ист. бол. № 654). Ползучая гнойная язва роговицы после ранения осколком снаряда и землей, имевшего место 31 июля. При исследовании 30 августа найдена гнойная язва роговицы на левом глазу размером 3 х 4 мм. Отек век средней степени; верхнее веко опушено; слезотечение, сильные боли; острота зрения 0,05. Предшествующее лечение (атропин, тепло, желтая мазь) не остановило прогрессирования процесса. 4 сентября имплантация консервированной плаценты под конъюнктиву склеры. Уже через сутки уменьшились боли и больной спал без снотворного. Резкое улучшение состояния язвы. Край язвы площе, дно чище. Через 5 дней после имплантации дальнейшее улучшение. Инъекция меньше, площадь язвы 2 х 3 мм, сосудов в роговице больше, болей нет; острота зрения 0,08. Еще через 5 дней вся язва покрыта эпителием; острота зрения 0,25. Через 3 недели глаз спокоен, помутнение и сосуды в язве регрессируют; острота зрения 0,5. На 33-и сутки больной заболел гриппом и на 2–3 дня инфильтрат роговицы и раздражение глаза увеличились. Острота зрения упала до 0,3. Инъекции рыбьего жира (10) дали быстрое улучшение. Осталось поверхностное помутнение размером 2 х 2 мм острота зрения 0,5. Больной комиссией признан годным; дан отпуск на 30 дней.

Достойны внимания быстрота эффекта имплантации, а также и то, что незначительное помутнение роговицы другого глаза рассосалось и острота зрения с 0,8 поднялась до 1,0.

Случай 2. Боец С. Простой кератит в форме инфильтрата (2 мм в диаметре), диффузная муть всей нижней половины роговицы с развитием сосудов Острота зрения 0,3.

Курс аутогемотерапии не остановил процесса. После имплантации плаценты под конъюнктиву (которая потом была повторена) быстрое улучшение с повышением остроты зрения до 0,7.

Случай 3. Боец Л. Получил травму левого глаза веткой; лечился раньше от малярии, приступов которой не было 2 года. Лечение глаза в течение месяцев было безуспешно; 12 сентября 1941 г. найден типический дисковидный кератит. Площадь интенсивного помутнения 3 х 4 мм, вокруг диффузная муть, сосудов нет, чувствительность понижена; сильные боли в глазу. Острота зрения 0,03.

В сентябре имплантация плаценты под конъюнктиву; через 2 суток обострение процесса с усилением мути и появлением слущивания эпителия (на площади 3 х 4 мм). На следующие сутки определенное улучшение, которое беспрерывно прогрессировало, и к 30 октября острота зрения при спокойном глазе равнялась 0,15. Еще через 2 недели больной направлен в часть.

Случай 4. Боец К. (ист. бол. № 925). Поступил 26 октября 1941 г., через 2 недели после контузии и засорения глаза землей; диагноз: гнойная язва роговицы. Язва размером 4 х 5 мм расположена в центре и занимает поверхностные и средние слои роговицы. Дно язвы серо-желтого цвета, сосуды вокруг язвы; диффузная, поверхностная муть роговицы, гипопион. Зрение равно движению руки у лица. Сильные боли» мешающие сну. В течение двух дней язва увеличилась; 28 октября имплантация подкожной жировой клетчатки трупа (консервированной 8 суток) под кожу живота. Через сутки боли в глазу уменьши-

лись и больной спал без снотворных. Определенное улучшение состояния глаза; дно язвы чище, васкуляризация язвы; в дальнейшем беспрерывное улучшение процесса. К концу третьей недели язва заэпителизировалась и оставила густое бельмо.

Случай 5. Боец 3. Поступил 19 ноября 1941 г. в глазное отделение эвакогоспиталя после двухнедельного безуспешного лечения левого глаза. Диагноз: негнойная язва роговицы. Изъязвление в центре 3 х 5 мм, сильная инфильтрация краев; после 7 инъекций под конъюнктиву сока листьев алоэ, консервированных 20 дней в темноте, наступило улучшение. Язва заэпителизировалась (окраска флюоресцеином прекратилась), появились сосуды; роговица вокруг язвы стала прозрачной.

17 октября сделана имплантация плаценты, после которой прогрессивно шло дальнейшее улучшение и через 2 недели осталось только помутнение размером 1 х 2 мм.

В N-ском эвакогоспитале я наблюдал многочисленные случаи благоприятного влияния тканевой терапии при заболеваниях роговицы. Из этого материала я приведу несколько примеров положительного эффекта подкожных инъекций экстракта консервированной плаценты.

Случай 1. Боец С. (ист. бол. № 958) после ранения обоих глаз 5 мая осколками мины поступил в эвакогоспиталь 9 июня. Обычное местное лечение не дало достаточного эффекта. С 11 июля больному сделано под кожу 15 инъекций экстракта консервированной плаценты по 1 см^3 (через день). Процесс затих, и помутнение в значительной степени рассосалось. Ко дню выписки (16 августа) острота зрения поднялась на правом глазу с 0,04 до 0,08, на левом — с 0,06 до 0,1.

Случай 2. Больной Ш. (ист. бол. № 1162). Диагноз: травматический кератит правого глаза. Несколько инфильтратов и поверхностных язвочек на роговице правого глаза. Уже после четырех инъекций плацентарного экстракта под кожу (по 1 см^3 через день) отмечено значительное улучшение и язвочки заэпителизировались; зрение поднялось с 0,06 до 0,08. Дальнейшее наблюдение продолжается.

Случай 3. Боец П. (ист. бол. № 946). Помутнение роговой оболочки на обоих глазах. После 16 инъекций экстракта консервированной плаценты отмечено повышение зрения с 0,8 до 0,9–1,0 на правом глазу и с 0,1 до 0,2 на левом. Наблюдение продолжается.

Эти три случая говорят о полезности применения при кератитах подкожных инъекций экстракта из консервированной плаценты.

Особого внимания заслуживает случай помутнения трансплантата у бойца с двусторонним полным бельмом после ожога, которому была сделана частичная сквозная пересадка; трансплантат вскоре после операции начал мутнеть, но в ближайшие же дни после начала тканевого лечения (имплантация плаценты и рыбий жир) началось обратное развитие процесса и трансплантат просветлел.

На случаях применения при кератитах уже описанных выше форм тканевого лечения в том же эвакогоспитале я не останавливаюсь.

Могу привести также данные Кашука, который при моей консультации применил в Одесском военном госпитале тканевое лечение в 34 случаях заболеваний роговицы у бойцов, не считая шести случаев трахоматозного паннуса.

Он получил определенное улучшение процесса во всех 10 случаях герпетического кератита, в двух случаях паренхиматозного кератита, в трех из девяти случаев язв роговицы, в пяти из 10 случаев бельм, в пяти из шести случаев паннуса; полное выздоровление наступило во всех трех случаях скрофулезного кератита и в шести из девяти случаев язв. Замечу, что при лечении последних мной и Кашуком впервые был применен с успехом порошок из консервированной и высушенной плаценты.

Тканевая терапия заболеваний роговицы является, как по данным Экспериментального института глазных болезней, так и по данным военного времени, весьма ценной; она должна войти в практику эвакогоспиталей наряду с другими методами лечения. Даже при законченных стадиях кератита при, по-видимому,

уже стойких помутнениях не должно быть места лечебному пессимизму и не следует упускать из виду тканевое лечение. Напоминаю о лечебной пересадке роговицы и других видах тканевого лечения как о средстве подготовки почвы (бельма) для пересадки роговицы.

Основными методами являются гомопластическая пересадка трупной кожи и имплантация под конъюнктиву, а также инъекции рыбьего жира, но применимы и другие способы — аутопластика кожи, консервированной на холоду в течение 7 суток, имплантация других тканей, инъекции под кожу экстрактов и водянистой влаги из консервированных на холоду (7 суток) бычьих глаз.

Заболевания сосудистого тракта. Заболевания сосудистого тракта (увеиты, помутнения стекловидного тела) различных этиологий, и в особенности травматические, составляют значительную часть глазных поражений у бойцов. Я и мои ученики перенесли опыт нашего института (а он говорил за успех более чем в 50 % случаев!) в практику эвакогоспиталей.

На материале эвакогоспиталя получен ряд значительных лечебных эффектов при поражении сосудистого тракта (чаще всего травматических). Критерием улучшения служило повышение остроты зрения, затихание воспалительных явлений, просветление стекловидного тела, рассасывание кровоизлияний. Приведу несколько наблюдений.

Случай 1. Боец Г. Поступил 17 августа 1941 г. Диагноз: помутнение стекловидного тела после осколочного ранения головы. После имплантации плаценты под конъюнктиву через 2 недели произошло рассасывание помутнений стекловидного тела с кровоизлияниями, причем оказалось возможным рассмотреть глазное дно; в этом случае обнаружена не констатированная раньше отслойка сетчатки с разрывами.

Сличай *2.* Больной К. За 2 месяца до поступления в госпиталь контузия правой половины головы и тела. Поступил в сентябре 1941 г. с увеитом правого глаза. Перикорнеальная инъекция; имеется столь значительное диффузное помутнение стекловидного тела, что рефлекс глазного дна получается слабый. Зрение равно счету пальцев на расстоянии 25 см сильные боли; аутогемотерапия, лечение инъекциями молока, атропином, теплом дало лишь незначительное улучшение. После имплантации плаценты под конъюнктиву помутнение значительно рассосалось; боли прошли. Острота зрения поднялась до 0,1.

Через 3 недели имплантация повторена. Через месяц после нее острота зрения равна 0,35. Глаз спокоен.

Случай 3. Больной Ш. Ранен 25 августа 1941 г. осколком снаряда в руку, ногу, висок. Поступил в эвакогоспиталь 20 сентября. Диагноз: помутнение стекловидного тела обоих глаз.

Белок в моче. Правый глаз — отдельные кровоизлияния по всему дну глаза в особенности в области желтого пятна, и помутнения в стекловидном теле. Острота зрения 0,08. Парацентральная скотома. Левый глаз — плавающие помутнения в стекловидном теле, кровоизлияния в сетчатке. Острота зрения 0,06.

В течение 3 недель — диета, витамин С. 10 ноября имплантация плаценты под конъюнктиву на правом глазу. В течение 3 недель кровоизлияния и помутнения рассасывались. За это время скотома в правом глазу уменьшилась вдвое и острота зрения повысилась до 0,2. Через 2 недели после имплантации на правом глазу началось улучшение на левом глазу и острота зрения повысилась до 0,15. Через 2 месяца острота зрения правого глаза 0,6, левого — 0,2. Белок в моче исчез.

Случай 4. Больной В. (ист. бол. № 871). 3 августа 1941 г. ранен осколками мины в левый глаз. Поступил 8 сентября. Диагноз: увеит левого глаза, инородное тело в глазу (рентген). Явления ирита; близ соска зрительного нерва экссудативный бугор, похожий на инородное тело. Неврит. Острота зрения — счет пальцев у лица. Боли. При повторных имплантациях плаценты шло беспрерывное успокоение глаза и рассасывание экссудата. Покрытое экссудатом инородное тело стало лучше видно. Через 2 месяца после первой имплантации больной при спокойном глазе признан комиссией годным для работы в тылу.

Случай 5. Больной Л. Диагноз: правый глаз — помутнение стекловидного тела после контузии около месяца назад. После имплантации плаценты под конъюнктиву склеры (31 октября 1941 г.) помутнение в течение 15 дней значительно рассосалось и острота зрения повысилась с 0,1 до 0,4. Через месяц больной отправился на фронт.

Случай 6. Больной Б. Ранение осколком гранаты 26 июля 1941 г. Левый глаз отсутствует. Правый глаз: увеит и помутнение стекловидного тела, перикорнеальная инъекция, обильный экссудат в стекловидном теле. Острота зрения — счет пальцев на расстоянии 30 см эксцентрически. 17 сентября — имплантация плаценты под слизистую правого глаза. Улучшение отмечено через 5 дней: инъекция стала меньше, муть между тяжами экссудата в стекловидном теле стала менее интенсивной. Через 13 дней после имплантации отмечено дальнейшее улучшение. Глаз спокоен, слегка краснеет только при пальпации. Красный рефлекс, отмеченный уже несколько дней назад, усилился. Внутриглазное давление нормально. Острота зрения 0,03. 14 октября пересадка кожи за правое ухо. Улучшение продолжалось. Через 0,5 месяца после начала тканевого лечения отмечен хороший рефлекс с внутренней половины глазного дна; кнаружи — зеленоватый рефлекс (организованный экссудат) и, по-видимому, ограниченная отслойка сетчатки кверху кнаружи. Острота зрения 0,06; тензия нормальна. В течение последующих 3 месяцев острота зрения повысилась до 0,2.

Случай 7. Больной Н. Ранен осколком мины 21 августа 1941 г. Поступил 19 сентября. Диагноз: увеит, помутнение стекловидного тела, отслойка сетчатки правого глаза. Перикорнеальная инъекция средней степени, помутнение стекловидного тела, отслойка сетчатки, зрение 0,03. 25 октября имплантация плаценты под конъюнктиву склеры. Через 3 дня отмечено улучшение: помутнения стекловидного тела частично рассосались, инъекция уменьшилась, боли исчезли: больной спал спокойно. Острота зрения повысилась до 0,05 эксцентрически. Через 7 дней стекловидное тело настолько прояснилось, что отчетливо видны два маленьких разрыва в области желтого пятна. Глаз спокоен. Это состояние прослежено еще месяц.

Случай 8. Больной В. (ист. бол. № 719). Ранен осколком мины в левый глаз в августе 1941 г. Левый глаз — явления иридоциклита; в стекловидном теле кровоизлияния; рефлекса нет. Частичное помутнение хрусталика. Зрение 1/∞ правильная проекция света. На рентгенограмме — инородное тело в глазу. После курса осмотерапии, давшей некоторое улучшение, 10 октября произведена имплантация плаценты. Через 3 дня началось рассасывание помутнения, прерванное ухудшением под влиянием гриппа; через 40 дней помутнения в стекловидном теле значительно рассосались и острота зрения — 0,08.

Случай 9. Больной К. ранен 29 августа 1941 г. осколками снаряда в оба глаза. Диагноз: травматический иридоциклит левого глаза. Правый глаз отсутствует. В левом глазу глубокая перикорнеальная инъекция. Густое помутнение в стекловидном теле. Острота зрения 0,01. Боли в глазу, ночью плохо спит. 3 октября имплантация плаценты. Уже через двое суток отмечено значительное улучшение: помутнения стекловидного тела начали рассасываться, зрение повысилось до 0,08. Улучшение шло безостановочно, и к 7 ноября помутнения настолько рассосались, что острота зрения достигла 0,7. Дан отпуск на 7 месяцев.

Случай 10. Больной П. В сентябре 1941 г. получил контузию головы. Диагноз: сильное помутнение стекловидного тела. Глазное дно почти не видно. Острота зрения 1/∞ неправильная проекция. 24 октября имплантация плаценты. 17 ноября помутнение настолько рассосалось, что стал виден несколько бледноватый сосок, острота зрения повысилась до 0,01 эксцентрически. Еще через месяц после курса инъекций рыбьего жира она повысилась до 0,02.

Случай 11. Больной Т. Ранен в августе 1941 г. осколками мины в правый глаз. Диагноз: увеит, инородное тело (не магнитное) в глазу. Перикорнеальная инъекция средней силы. В стекловидном теле довольно значительные тяжи и помутнения. На периферии очаг зеленоватого цвета. Сосок зрительного нерва виден сквозь густой туман.

24 октября пересадка кожи за правое ухо. Через 8 дней началось рассасывание помутнения, через 2 недели помутнение настолько рассосалось, что стал хорошо виден на VII часах очаг белесовато-серого цвета, ограниченный, окаймленный пигментом. Через 3 недели острота зрения 0,3. Еще через 2 недели при спокойном глазе больной получил отпуск.

Материал другого эвакогоспиталя.

Случай 1. Больной П. (ист. бол. № 777). Левый глаз энуклеирован. На правом глазу афакия и помутнение стекловидного тела; острота зрения 0,2 со стеклом 4–12,0 D.

9 июня начаты инъекции экстракта плаценты. 15 июня муть меньше, острота зрения 0,3 В дальнейшем беспрерывное рассасывание мути в стекловидном теле и улучшение зрения. Через 40 дней острота зрения 0,8, а I4 сентября она оказалась равной 1,0 со стеклом 4–12,0 D.

Случай 2. Больной К. (ист. бол. № 673). Поступил 15 апреля 1942 г. Хронический иридоциклит правого глаза. Болезнь началась 2 месяца назад. 15 апреля в эвакогоспитале найдено: перикорнеальная инъекция; роговица диффузно мутна, на задней поверхности роговицы много преципитатов; вялый ирит; синехии, экссудат в области зрачка; острота зрения 0,04. 29 апреля начаты инъекции плацентарного экстракта. После двух инъекций отмечено улучшение в виде уменьшения светобоязни и большей прозрачности роговицы.

Острота зрения повысилась до 0,06. К 5 мая она поднялась до 0,1; под влиянием пересадки кожи (на ягодицу) и имплантации плаценты под конъюнктиву улучшение прогрессировало и 3 июля острота зрения достигла 0,5.

Случай 3. Больной П. (ист. бол. № 783). Поступил 6 мая 1942 г. Диагноз: увеит. На правом глазу имеется вытянутый склеральный рубец между цилиарным телом и экватором; радужка атрофична. В левом глазу несколько точечных инородных тел в роговице и конъюнктиве; радужка атрофична; детали глазного дна не видны; много пигментных хориоретинальных пятен.

Острота зрения 1/∞ неправильная проекция.

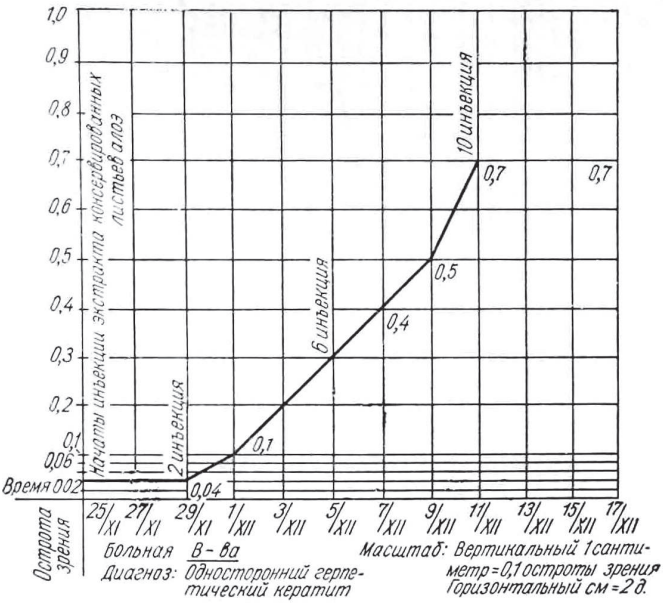

Рис. 20.

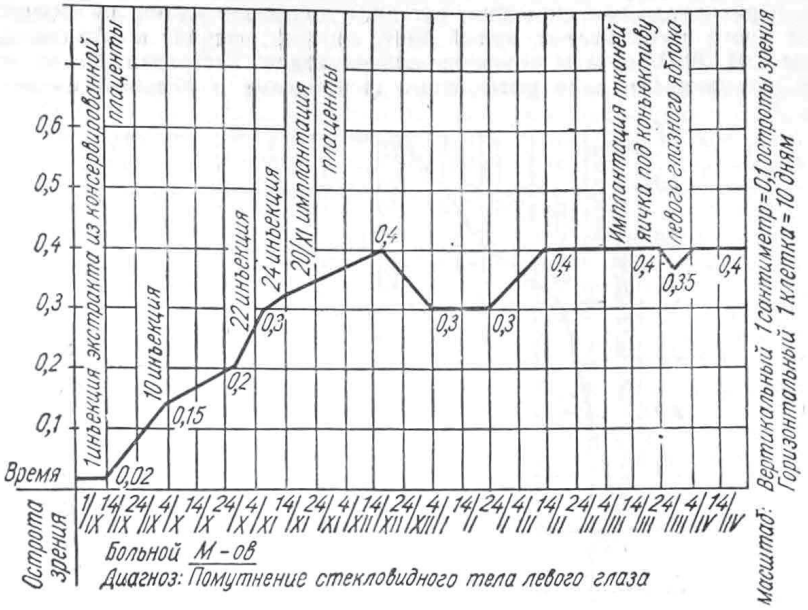
Острота зрения
Время
1 инъекция экстракта из консервированной плаценты
10 инъекция
22 инъекция
24 инъекция
20/XI имплантация плаценты
Имплантация тканей яичка под конъюнктиву левого глазного яблока
0,02
0,15
0,2
0,3
0,4
0,3
0,3
0,4
0,4
0,35
0,4
Больной М-ов
Диагноз: Помутнение стекловидного тела левого глаза
Масштаб: Вертикальный 1 сантиметр = 0,1 остроты зрения
Горизонтальный 1 клетка = 10 дням

Рис. 21.

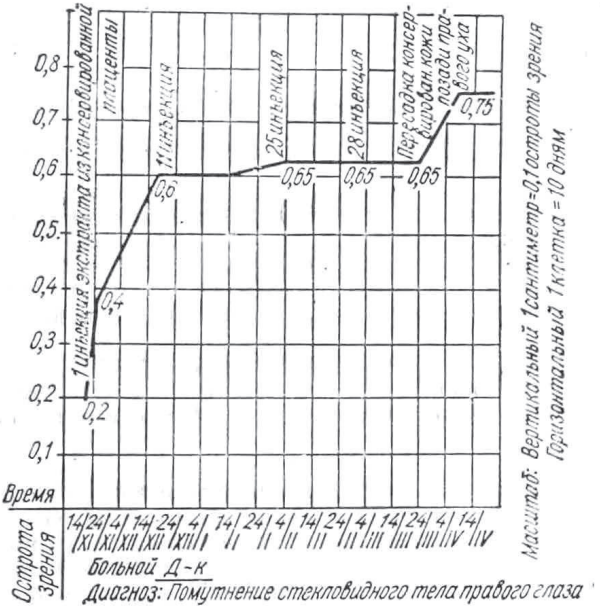
Острота зрения
Время
1 инъекция экстракта из консервированной плаценты
11 инъекция
25 инъекция
28 инъекция
Пересадка консервированной кожи лодыжки правого уха
0,2
0,4
0,6
0,65
0,65
0,65
0,75
Больной Д-к
Диагноз: Помутнение стекловидного тела правого глаза
Масштаб: Вертикальный 1 сантиметр = 0,1 остроты зрения
Горизонтальный 1 клетка = 10 дням

Рис. 22.

16 мая имплантация плаценты под конъюнктиву левого глаза. Через 9 дней отмечено увеличение зрения левого глаза до счета пальцев на расстоянии 75 см, а еще через 20 дней острота зрения равна 0,01–0,2. 18 июня сделана имплантация автоклавированной плаценты под конъюнктиву левого глаза, а вскоре после того начаты инъекции экстракта плаценты. После 13 инъекций 20 июля экссудат в стекловидном теле значительно уменьшился; зрение левого глаза 0,02, правого — счет пальцев на расстоянии 75 см.

Случай 4. Больной К. Поступил 12 апреля 1942 г. Травматический хориоретинит правого глаза 25-дневной давности. Отмечены обширные хориоретинальные очаги с отложением пигмента и кровоизлияниями. Острота зрения 0,08. 21 апреля имплантация консервированной плаценты под конъюнктиву правого глаза. Через 9 дней отмечено улучшение; муть в стекловидном теле уменьшилась, острота зрения 0,1; улучшение прогрессировало и к 8 июня острота зрения повысилась до 0,5. 18 июня имплантация автоклавированной плаценты. Больной отпущен с остротой зрения, равной 0,5.

Случай 5. Больной П. (ист. бол. № 937). Около месяца назад ранен осколком мины. 15 июня отмечено помутнение стекловидного тела, хориоретинит левого глаза, кровоизлияния на периферии глазного дна, острота зрения равна 0,2. 16 инъекций экстракта плаценты дали быстрое прогрессировавшее улучшение, и острота зрения через 45 дней возросла до 0,7; муть уменьшилась.

Случай 6. Больной М. Поступил 5 августа 1942 г Правый глаз — помутнение стекловидного тела; левый глаз — травматическая катаракта.

Острота зрения правого глаза — счет пальцев на расстоянии 30 см. Зрение левого 1/∞ 16 августа начаты инъекции плацентарного экстракта.

После двух инъекций помутнения стекловидного тела правого глаза стали рассасываться и острота зрения поднялась до 0,03. Острота зрения продолжала улучшаться и после 16 инъекций дошла до 0,05.

Случай 7. Больной Т. Увеит травматического происхождения трехмесячной давности на единственном глазу; густое помутнение стекловидного тела, слабый рефлекс глазного дна; острота зрения равна светоощущению при правильной проекции. Спустя два дня после первой инъекции водного экстракта консервированной плаценты зрение улучшилось и к концу лечения (40 инъекций) дошло до нормы Глазное дно хорошо видно. Срок наблюдения — 4,5 месяца.

Случай 8. Больной М. Помутнение стекловидного тела правого глаза травматического происхождения (контузия) шестимесячной давности. Острота зрения 0,3.

Сделано 23 инъекции экстракта консервированной плаценты по 1 $см^3$ один раз в 2–3 дня; к концу курса острота зрения поднялась до нормы. Рис. 20 показывает кривую повышения зрения.

Случай. 9. Больной М. Травматического происхождения помутнение стекловидного тела единственного глаза. Острота зрения равна 0,02. Курс инъекций экстракта плаценты (4 инъекции) повысил остроту зрения до 0,35. Произведена имплантация консервированной плаценты под конъюнктиву, а позднее имплантация под конъюнктиву куска консервированного testis острота зрения колеблется от 0,3 до 0,4; поле зрения расширилось. Продолжительность наблюдения — 7 месяцев. Рис. 21 показывает кривую повышения зрения.

Случай 10. Больной Д. Травматического происхождения помутнение стекловидного тела единственного глаза шестимесячной давности. Тканевое лечение (инъекция экстракта из консервированной плаценты) быстро подняло остроту зрения с 0,2 до 0,65; произведена пересадка консервированной кожи (трупа) — зрение продолжает улучшаться (0,75). Рис. 22 показывает кривую повышения зрения.

Случай 11. Больной П. Травматического происхождения помутнение стекловидного тела правого глаза двухмесячной давности. Острота зрения равна 0,2. Уже после 2 инъекций экстракта консервированной плаценты началось повышение остроты зрения; после 18 инъекций (2–3 раза в неделю) она достигла 0,8; после месячного интервала в лечении больному был проведен курс инъекций экстракта консервированных листьев алоэ; к концу курса лечения (15 инъекций по 2–3 раза в неделю) острота зрения равна 1,0. Срок наблюдения — 10 месяцев. Рис. 23 показывает кривую повышения зрения.

Случай 12. Больной Т. Травматического происхождения помутнение стекловидного тела правого глаза шестимесячной давности; острота зрения равна 0,08. Левый глаз — травматическая катаракта. Курс инъекций экстракта из консервированной плаценты поднял зрение до 0,25; произведенная имплантация консервированной плаценты под конъюнктиву правого глаза повысила острогу зрения до 0,55; после повторной имплантации плаценты острота зрения увеличилась до 0,65.

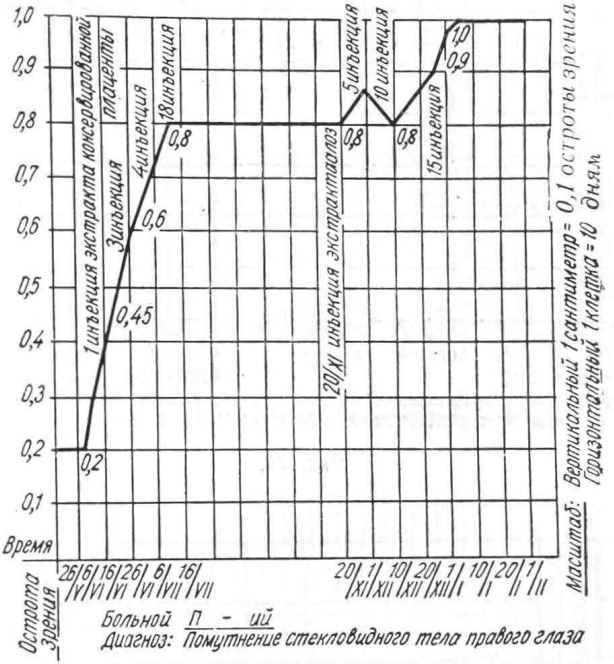

Рис. 23.

Больной находится под наблюдением 5 месяцев; дальнейшее наблюдение продолжается. Рис. 24 показывает кривую повышения зрения.

Случай 13. Больной Л. Травматического происхождения помутнение стекловидного тела правого глаза трехмесячной давности; острота зрения равна 0,02; левый глаз здоров. Острота зрения равна 0,9.

Больному произведен курс инъекций (15) экстракта консервированной плаценты; после 4 инъекций острота зрения поднялась до 0,08, а к концу курса лечения достигла 0,3. Срок наблюдения — 7 месяцев. Рис. 25 показывает кривую повышения зрения.

Случай 14. Больная К. Иридоциклит правого глаза травматического происхождения трехмесячной давности с подозрением на начинающуюся атрофию глазного яблока; острота зрения правого глаза равна 0,04; левый глаз здоров, острота зрения 1,0.

После 2 инъекций экстракта консервированной плаценты началось повышение зрения; после 5 инъекций острота зрения правого глаза равна 0,1; после пересадки консервированной (ауто) кожи острота зрения правого глаза достигла 0,3 Срок наблюдения — 5 месяцев. Рис. 26 показывает кривую повышения зрения.

Случай 15. Больной Б. Травматического происхождения помутнение стекловидного тела правого и левого глаз четырехмесячной давности. Острота зрения правого глаза равна 0,003, левого глаза ~ при правильной проекции света. К концу курса из 20 инъекций экстракта из консервированной плаценты острота зрения правого глаза поднялась до 0,09, а левого глаза — до 0,01 Повышение зрения наблюдалось после первых же инъекций Срок наблюдения — 6 месяцев Рис. 27 показывает кривую повышения зрения.

Случай 16. Больной С. Травматического происхождения помутнение стекловидного тела левого глаза, четырехмесячной давности. Острота зрения левого глаза равна 0 —при правильной проекции света. Первый курс инъекций экстракта консервированной плаценты (20 инъекций) довел остроту зрения только до 0,003. 5 ноября больному начат второй курс; уже после первых инъекций отмечено повышение остроты зрения, которая к концу курса (10 инъекций) равнялась 0,04 и продолжала повышаться. После двухнедельного перерыва в лечении больному возобновлены инъекции экстракта плаценты. Острота зрения равна 0,1. Рис. 28 показывает кривую повышения зрения.

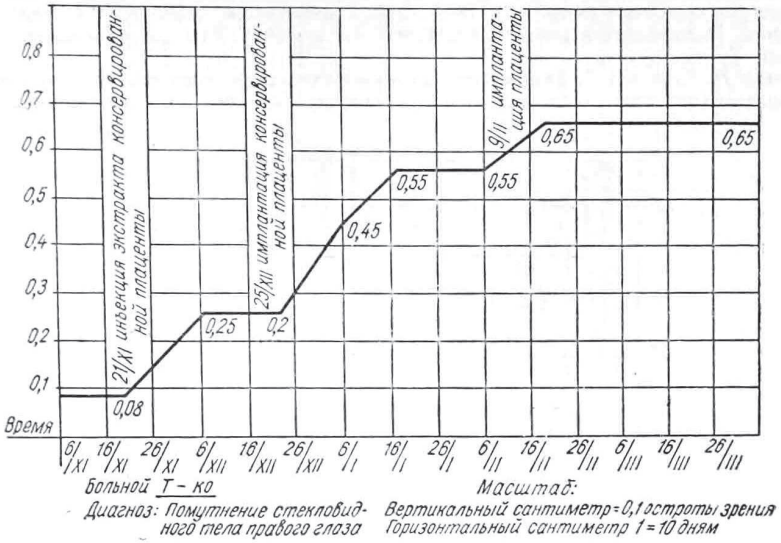

Рис. 24.

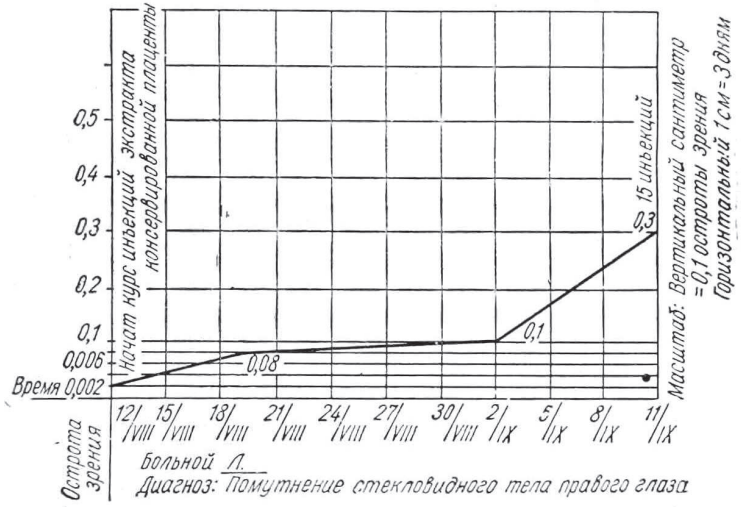

Рис. 25.

В Одесском военном госпитале Кашук на шесть случаев иридоциклита при пересадках консервированной кожи получил 4 улучшения и 2 полных выздоровления; на 12 случаев увеитов и помутнений стекловидного тела наступило улучшение в 10 случаях и в одном случае полное выздоровление. Во всех 11 случаях хориоретинитов и ретинитов получено улучшение. Наблюдения продолжались от нескольких недель до нескольких месяцев.

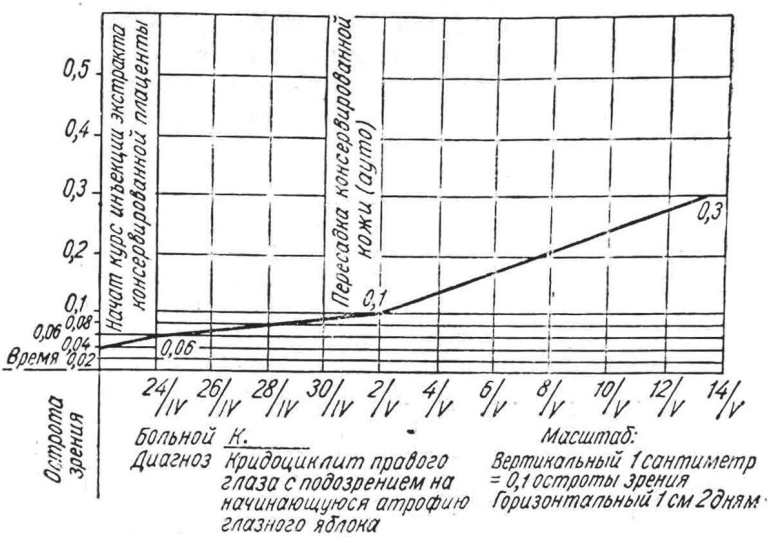
Начат курс инъекции экстракта консервированной плаценты
Пересадка консервированной кожи (аута)
0,5
0,4
0,3
0,2
0,1
0,08
0,06
0,04
0,02
Время
0,06
0,1
0,3
24/IV 26/IV 28/IV 30/IV 2/V 4/V 6/V 8/V 10/V 12/V 14/V
Острота зрения
Больной К.
Диагноз Кридоциклит правого глаза с подозрением на начинающуюся атрофию глазного яблока
Масштаб:
Вертикальный 1 сантиметр = 0,1 остроты зрения
Горизонтальный 1 см 2 дням

Рис. 26.

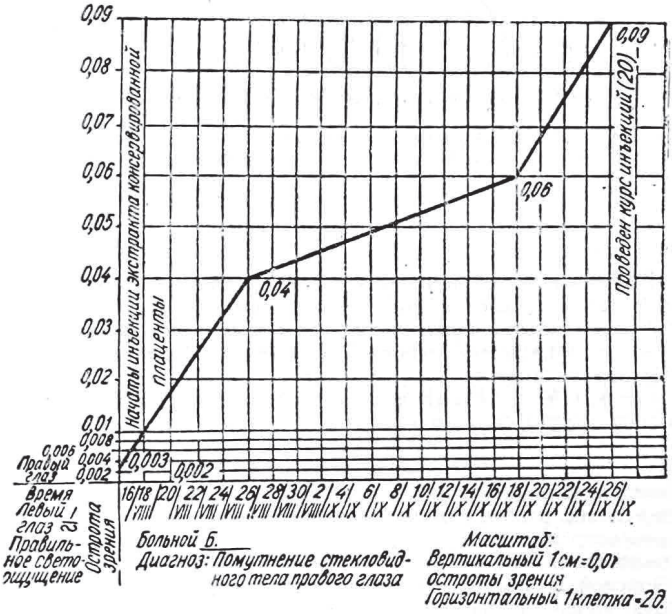
0,09
0,08
0,07
0,06
0,05
0,04
0,03
0,02
0,01
0,008
0,006
0,004
0,002
Начаты инъекции экстракта консервированной плаценты
Проведен курс инъекций (20)
0,09
0,06
0,04
0,003
0,002
Правый глаз
Время
Левый глаз
Правильное светоощущение
Острота зрения
16/VIII 18/VIII 20/VIII 22/VIII 24/VIII 26/VIII 28/VIII 30/VIII 2/IX 4/IX 6/IX 8/IX 10/IX 12/IX 14/IX 16/IX 18/IX 20/IX 22/IX 24/IX 26/IX
Больной Б.
Диагноз: Помутнение стекловидного тела правого глаза
Масштаб:
Вертикальный 1 см = 0,01 остроты зрения
Горизонтальный 1 клетка = 2 д.

Рис. 27.

Примеры.

1. Туберкулезный хориоретинит свежего характера; тканевое лечение дало быстрое объективное улучшение, острота зрения повысилась с 0,04 до 0,4. Продолжительность наблюдения — 2,5 месяца.

2. Двусторонний хориоретинит. Острота зрения правого глаза равна 1,0, но имеется скотома; острота зрения левого глаза с обширным макулярным поражением равна 0,03. После пересадки кожи на правом глазу скотома исчезла, острота зрения левого глаза поднялась до 0,4, скотома уменьшилась. Продолжительность наблюдения — 6 месяцев.

При травматических иридоциклитах Гриншпон широко применяла тканевую терапию в виде пересадки консервированной кожи (от 8-дневной до 20-дневной консервации). Почти во всех случаях отмечено исчезновение болей в глазу на второй же день после пересадки, а через короткий срок — исчезновение всех воспалительных явлений в глазу. Вот несколько примеров.

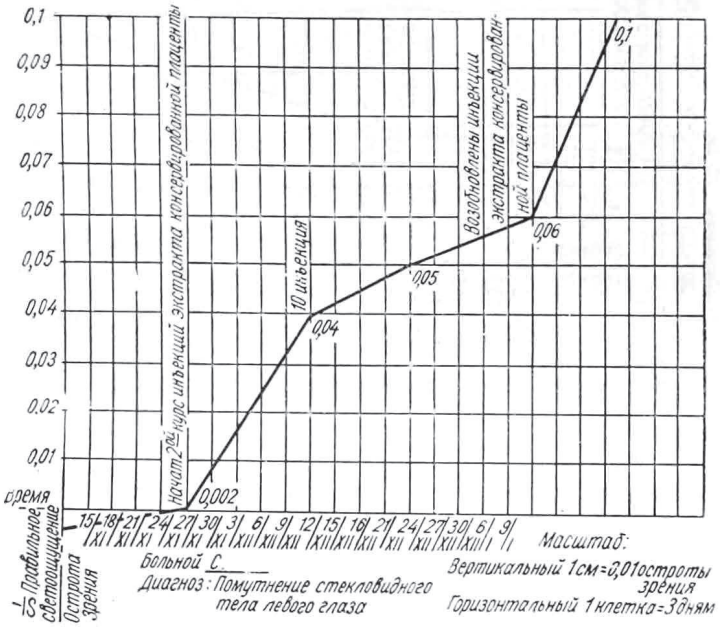

Рис. 28.

Случай 1. Больному Х. по поводу экссудата и значительной диффузной мути в стекловидном теле единственного правого глаза трижды была произведена пересадка консервированной кожи позади правого уха. Отмечено рассасывание экссудата; значительно рассосалось и помутнение стекловидного тела. Стали хорошо видны детали глазного дна. Острота зрения с 0,01 повысилась до 0,6.

Случай 2. Больной Ж. с травматическим хориоретинитом и значительным помутнением стекловидного тела обоих глаз. Острота зрения на правом глазу 0,1, на левом глазу 0,03.

После двукратной тканевой терапии (пересадка консервированной кожи позади правого уха и имплантации консервированной плаценты под конъюнктиву левого глазного яблока) помутнение в стекловидном теле настолько рассосалось, что стал хорошо виден рефлекс глазного дна и границы соска зрительного нерва. Острота зрения на правом глазу повысилась до 0,15, на левом — до 0,5.

Случай 3. Больной П. поступил в глазное отделение с затянувшимся иридоциклитом правого глаза (после прободного осколочного ранения роговицы на XII часах у самого лимба, без наличия инородного тела внутри глаза).

Больной жаловался на невыносимые боли в глазу, в течение месяцев по ночам не спал. После пересадки кожи позади правого уха у больного исчезли боли в глазу, ночью хорошо спит. К концу месяца после пересадки кожи глаз совершенно успокоился. Острота зрения с 0,02 поднялась до 0,4 (в верхней трети роговицы осталось тонкое помутнение передних и средних слоев). Признан годным к строевой службе.

Симпатическое воспаление. В нескольких случаях этого тяжелого заболевания мы наблюдали несомненное затихание обострений хронического воспалительного процесса. В одном случае, в котором процесс находился в затихшем состоянии, нам пришлось видеть после посадки кожи на висок рассасывание синехий по краю зрачка, который после того расширился от атропина, и зрение значительно улучшилось. Тканевое лечение было мной применено в нижеприводимых двух случаях симпатического воспаления, которые я наблюдал в эвакогоспитале.

Случай 1. Больному Д. 17 октября был удален правый глаз, раненный осколком мины. На левом глазу, на котором боли появились еще до удаления правого глаза, развилось симпатическое воспаление, с которым он и поступил 5 декабря в госпиталь. Имелась сильная светобоязнь, глубокая перикорнеальная инъекция, круговая задняя синехия, пленка в области зрачка. Сосок зрительного нерва был плохо виден. После 4 инъекций 10%-ного раствора хлористого натрия в вену и 4 микроклизм из плаценты 9 декабря произведена пересадка консервированной кожи. Уже через сутки отмечено улучшение в виде уменьшения инъекции и рассасывание помутнений в области зрачка и в стекловидном теле; через 10 дней острота зрения повысилась до 0,2. Дальнейшее наблюдение было прервано.

Случай 2. Больной Т. (ист. бол. № 940) поступил в эвакогоспиталь с явлениями травматического иридоциклита на правом глазу и симпатического воспаления на левом. Левый глаз: светобоязнь, глубокая перикорнеальная инъекция, небольшой рубец роговицы, задние синехии; зрачок не расширяется; экссудат на хрусталике; глазное дно детально не видно из-за густого помутнения стекловидного тела. Острота зрения равна 0,02. Температура нормальна. Рентген показывает мелкий осколок в хрусталике. 25 сентября удален правый глаз. С 26 сентября больной получал инъекции рыбьего жира межмышечно. К 7 октября отмечено уменьшение инъекции левого глаза. 7 октября имплантация консервированной плаценты под кожу живота. Со следующего дня заметное улучшение, которое шло прогрессивно, и к 24 октября ноября вторая имплантация плаценты под кожу живота. Улучшение продолжалось. 9 декабря пересадка кожи на живот. Улучшение продолжалось. От проф. Кальфа (Ашхабад) получено извещение от 2 мая 1942 г., т. е. через 7 месяцев после поступления в госпиталь, что острота зрения равна 0,6, глаз совершенно покоен, помутнение хрусталика не прогрессирует, больной поступил на административную службу.

Атрофия зрительных нервов. Особый интерес для данного времени представляют случаи атрофии зрительных нервов у бойцов.

Случай 1. Больной К. (наблюдение Гриншпон) поступил в глазное отделение эвакогоспиталя по поводу атрофии зрительных нервов через 3 месяца после пулевого ранения лицевого черепа. Острота зрения правого глаза равна 0,3, поле зрения концентрически резко сужено; острота зрения левого глаза равна 0. Через 5 дней после пересадки консервированной кожи позади правого уха отмечено повышение остроты зрения до 0,5 с расширением поля зрения. Через 2 недели зрение равно 0,7. К концу месяца острота зрения 0,9. Поле зрения нормально. Интересно, что и на левом глазу появилось светоощущение. Признан годным к нестроевой службе.

Случай 2. Больной Б. Поступил в глазное отделение эвакогоспиталя по поводу атрофии зрительных нервов и травматического хориоретинита обоих глаз через 2,5 месяца после пулевого ранения лицевого черепа. Острота зрения правого глаза 0,03 с резко суженным полем зрения. Острота зрения левого глаза равна 0. После тканевой терапии (пересадки консервированной кожи позади правого уха и имплантации консервированной плаценты под конъюнктиву правого глазного яблока) острота зрения на правом глазу повысилась до 0,15, поле зрения значительно расширилось.

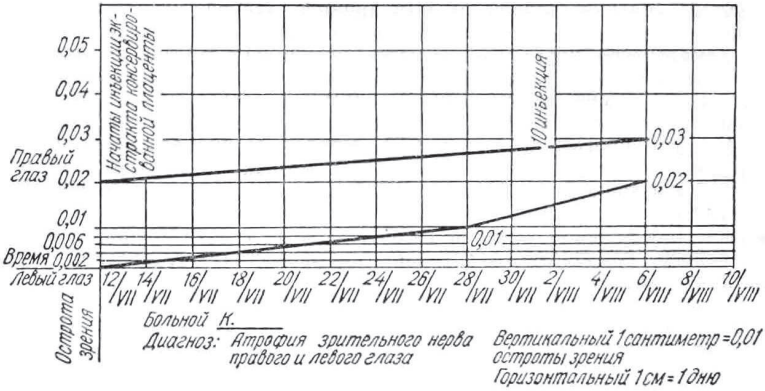

Рис. 29.

Привожу три случая атрофии зрительного нерва на почве отравления метиловым спиртом, которое наблюдал в одном из эвакогоспиталей Сайдаковский (Кисловодск).

Случай 1. Больной П., 24 лет, выпил 150,0 денатурата; через 2–3 часа резкое понижение зрения; через 24 дня поступил в эвакогоспиталь с диагнозом: атрофия зрительных нервов правого и левого глаза (центральная абсолютная скотома с сужением поля зрения). Острота зрения правого глаза равна 0,1, левого — 0,2. Имплантация консервированной плаценты под конъюнктиву обоих глаз. Больной выписан со зрением 1,0. Скотома исчезла.

Случай 2. Больной Л., 28 лет. Анамнез тот же, что и в первом случае. Диагноз — атрофия зрительных нервов правого и левого глаза. При поступлении острота зрения равна счету пальцев на расстоянии 20 см. После имплантации плаценты больной выписан со зрением 0,06.

Случай 3. Острота зрения после имплантации плаценты поднялась до 0,06, до лечения она равнялась счету пальцев на расстоянии 25 см.

Все три случая демонстрированы на врачебной конференции госпиталя. Я имел и другие случаи улучшения зрения под влиянием тканевого лечения, но материал не был обработан. Я могу привести здесь несколько случаев атрофии, возникших один на почве отравления метиловым спиртом, другой —травматического происхождения, третий — вследствие неврита туберкулезного происхождения и четвертый — вследствие плазмоцидной интоксикации.

Случай 1. Больной К. Атрофия зрительного нерва правого и левого глаз (трехмесячной давности) на почве отравления метиловым спиртом. Острота зрения правого глаза равна 0,02, левого — счету пальцев у лица. После пересадки консервированной кожи (трупа) через 8 дней началось повышение остроты зрения как правого, так и левого глаза. Курс инъекций экстракта из консервированной плаценты повысил зрение правого глаза до 0,03, левого — до 0,02, причем повышение зрения началось после первых двух инъекций. Срок наблюдения— 4 месяца. Рис. 29 показывает кривую повышения зрения.

Случай 2. Больная Л. Атрофия зрительного нерва правого и левого глаз травматического происхождения (контузия около 1 года назад). Слепота наступила тотчас же после контузии. Острота зрения правого глаза равна 0, левого — при неправильной проекции света. Пересадка консервированной кожи (трупа) и инъекции экстракта из консервированной плаценты. После курса инъекций (20 инъекций) и повторной пересадки кожи зрение левого глаза равно 0,02. Повторная пересадка консервированной кожи (трупа). Зрение продолжало повышаться, и к 22 апреля 1943 г. зрение левого глаза было равно 0,05, правого 0,002. В настоящее время (20 сентября 1943 г.) зрение левого глаза около 0,2, а правого 1/60. Рис. 30 показывает кривую повышения зрения. В дальнейшем зрение левого глаза дошло до 0,3, а правого до 0,07.

Случай 3. Больная С. Атрофия зрительного нерва обоих глаз вследствие неврита туберкулезного происхождения; при повторных курсах впрыскиваний рыбьего жира зрение правого глаза повысилось с 0,08 до 1,0, а левого — с 0,03 до 0,8; повысилось цветовое чувство и расширилось поле зрения. Продолжительность наблюдения 2 года (наблюдение Скородинской).

Случай 4. Больная А. Атрофия зрительного нерва обоих глаз вследствие плазмоцидной интоксикации, происшедшей 5 лет назад; острота зрения обоих глаз 0,02, центральная скотома; при лечении инъекциями рыбьего жира зрение повысилось до 0,2. Срок наблюдения — 1 год.

Из семи случаев атрофии зрительных нервов, подвергавшихся тканевому лечению в глазном отделении Одесского окружного военного госпиталя, Кашуком значительный эффект был получен в шести случаях. Приводим один из этих успешных случаев.

Больной Н. 44 лет, поступил по поводу атрофии зрительных нервов двухлетней давности. Заболевание развилось на почве авитаминоза. В течение 1 года безрезультатно лечился внутривенными инъекциями уротропина, подкожными инъекциями стрихнина и др. Зрение каждого глаза при поступлении было равно 0,1. Поле зрения обоих глаз было ограничено с височной стороны до 40°, с носовой — до 30°, сверху и снизу — до 20°.

10 октября 1940 г. была произведена пересадка трупной консервированной кожи позади левого уха. Уже на 4-й день зрение обоих глаз повысилось до 0,4 и поле зрения расширилось с височной стороны до 65°, с носовой — до 38°, сверху — до 30° и снизу — до 40°. На 8-й день зрение обоих глаз было равно 0,6, а через 17 дней после операции равно 0,7, причем поле зрения обоих глаз расширилось до нормы. Через 2 месяца достигнутый эффект бел сохранен. 5 января 1941 г. повторно произведена пересадка трупной консервированной кожи, и через 4 дня зрение правого глаза повысилось до 0,9, а левого — до 0,8.

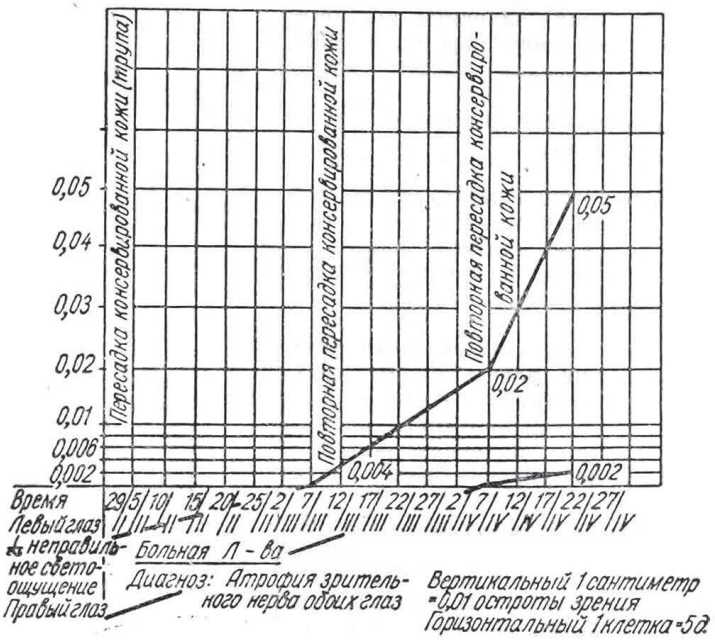

Рис. 30.

Метод тканевого лечения был применен в моей школе с успехом в ряде случаев трахоматозного паннуса, язвенных блефаритов и весеннего конъюнктивита у бойцов.

В качестве примера лечебного эффекта тканевого лечения приведу случай М. З. Кашука.

Красноармеец Ч. после длительного безрезультатного медикаментозного лечения был направлен в госпиталь на комиссию для увольнения из армии ввиду наличия у него упорного язвенного блефарита.

Веки обоих глаз при поступлении в госпиталь были отечны, края их сильно утолщены, красны, сплошь покрыты желтыми корочками, над которыми поднимались склеившиеся в пучки ресницы. Под корками было много гнойных фокусов. По удаления корок весь край века оказывался мацерированным, кровоточащим, покрытым язвочками и мелкими абсцессами. 9 апреля 1940 г. была произведена лечебная пересадка трупной консервированной кожи за левое ухо. В течение нескольких дней наступило резкое улучшение. Спустя 3 недели после операции больной был выписан в удовлетворительном состоянии. При повторном осмотре через 5 месяцев никаких признаков заболевания не обнаружено. Таких длительных периодов затихания процесса больной не помнит.

Аналогичным образом пересадка консервированной кожи была испытана в другом случае язвенного блефарита и также дала хороший лечебный эффект.

В обоих случаях была применена кожа шестидневной консервации.

Сходные результаты получены и в Экспериментальном институте глазных болезней.

Очень поучительно полезное действие тканевой терапии при весеннем катаре.

В трех случаях весеннего катара №... Э. Кашук применял лечебную пересадку консервированной кожи и получил блестящий эффект. Для иллюстрации приведем один из этих случаев.

Красноармеец Л. был доставлен в госпиталь в период ожесточенного обострения весеннего катара для прохождения врачебной комиссии и увольнения его из армии по ст. 107 приказа № 184 за 1940 г.

Таблица 12

Лечебное применение консервированных тканей при глазных заболеваниях

(Таблица охватывает только часть случаев и методов)

№ п. п.	Название заболевания	Метод терапии	Общее число случаев	Из них		Авторы
				успешных	безрезуль-татных	
1	Помутнение трансплантата роговицы	Послойная частичная пересадка роговицы, имплантация плаценты под конъюнктиву, пересадка кожи инъекции рыбьего жира.	16	12	4	Филатов, Петросянц, Вассерман, Скородинская

№ п. п.	Название заболевания	Метод терапии	Общее число случаев	Из них		Авторы
				успешных	безрезуль-татных	
2	Паренхима-тозный кератит	Лечебная пересадка роговицы	25	21	4	Филатов, Скородинская, Кашук
3	Туберкулез-ный кератит	Лечебная пересадка роговицы, пересадка кожи, инъекции рыбьего жира	40	30	10	Филатов, Скородинская, Кашук
4	Тяжелый скрофулез-ный кератит	Пересадка кожи, инъек-ции рыбьего жира	19	18	1	Филатов, Бродский, Кашук
5	Розацеа-ке-ратит	Пересадка кожи, имплантация плаценты под конъюнктиву, инъек-ция сока консервирован-ных листьев алоэ, инъек-ция экстракта консерви-рованной плаценты	7	7		Скородинская
6	Герпетиче-ский кератит	Имплантация плацен-ты под конъюнктиву, имплантация роговицы под конъюнктиву, инъ-екции крови, инъекции водянистой влаги, инъекции сока консер-вированных листьев алоэ, инъекции экстрак-та консервированной плаценты	21	17	4	Филатов, Барг, Андреева, Скрипченко
7	Помутнение роговицы	Пересадка роговицы, им-плантация плаценты под конъюнктиву	13	13	—	Филатов, Андреева, Александрович
8	Язва рого-вицы	Имплантация плацен-ты под конъюнктиву, имплантация жира, инъекции сока консерви-рованных листьев алоэ, инъекции аутокрови	23	22	I	Филатов, Кашук, Скородинская, Розовская

№ п. п.	Название заболевания	Метод терапии	Общее число случаев	Из них		Авторы
				успешных	безрезуль-татных	
9	Воспаление сосудистого тракта	Пересадка кожи, имплантация плаценты (гомо- и гетеро-), микроклизмы, инъекции экстракта консервированной плаценты	33	27	6	Филатов, Дайновская, Спиваковский, Ершкович, Парадоксов, Ломшаков, Гриншпон, Ногаева
10	Помутнение стекловидного тела	Имплантация плаценты под конъюнктиву, имплантация плаценты под кожу, пересадка кожи, инъекции экстракта консервированной плаценты	63	53	10	Филатов, Каменецкая, Хорошина, Кашук, Скородинская
11	Симпатическое воспаление	Пересадка кожи, имплантация плаценты	4	4	—	Филатов, Скородинская
12	Пигментный ретинит	Инъекции рыбьего жира, имплантация плаценты под конъюнктиву, имплантация плаценты под кожу, имплантация консервированной печени, пересадка кожи, инъекции алоэ	110	88	22	Филатов, Вербицкая
13	Миопический хориоретинит	Инъекции рыбьего жира, имплантация плаценты под конъюнктиву, имплантация плаценты под кожу, инъекции алоэ.	142	125	17	Филатов, Заец, Скородинская, Драгомырецкий, Волокитенко
14	Атрофия зрительного нерва	Пересадка кожи, имплантация плаценты под конъюнктиву, микроклизмы, инъекции рыбьего жира, инъекции экстракта	121	86	35	Филатов, Бушмич, Скородинская, Кашук

№ п. п.	Название заболевания	Метод терапии	Общее число случаев	Из них		Авторы
				успешных	безрезуль-татных	
15	Улучшение функций здорового глаза	Имплантация плаценты, пересадка кожи, пересадка слизистой губы, пересадка сосудистой оболочки, микроклизмы	34	33	1	Филатов, Бушмич
16	Глаукома	Инъекции рыбьего жира, пересадка кожи, инъекции тканевого экстракта	58	53	5	Филатов, Ершкович
17	Трахома	Имплантация хряща под конъюнктиву, имплантация слизистой под конъюнктиву, имплантация плаценты под конъюнкти ву, пересадка кожи, пересадка конъюнктивы на склеру, пересадка слизистой губы, лечебная пересадка роговицы, инъекции рыбьего жира, инъекции сока консервированных листьев алоэ	180	172	8	Филатов, Костенко, Барг, Кашук, Гриншпон, Шейн, Ершкович, Збарский
18	Блефарит	Пересадка кожи, инъекции экстракта консервированной плаценты	4	3	1	Филатов, Кашук, Любавский
19	Весенний катар	Пересадка кожи, экстракты, рыбий жир	5	4	1	Филатов, Кашук

Веки обоих глаз были спастически сжаты, слезотечение и светобоязнь были настолько сильны, что больной просил поместить его в темное помещение, из которого не выходил в течение целого дня. Даже темные очки не облегчали его состояния.

1 июня 1940 г. за левым ухом были посажены три диска консервированной кожи, иссеченной трепаном с режущей коронкой в 14 мм диаметром, после чего в течение нескольких дней наступило резкое улучшение. Блефароспазм, слезотечение и светобоязнь совершенно прекратились. В течение целого месяца больной ежедневно проводил долгие часы во дворе госпиталя под ярким июньским солнцем и без защитных очков, однако рецидива болезни не наступило.

Через 13 месяцев после тканевой пересадки он письмом сообщил, что в отношении глаз чувствует себя совершенно здоровым.

В остальных двух случаях пересадка трупной консервированной кожи дала такой же хороший результат.

В одном моем случае тяжелейшего тарзо-лимбального весеннего кератита, не прекращавшегося и зимой, с опухолевидными разращениями и поражением роговицы, при тканевом лечении процесс настолько улучшился, что больной был принят в ряды Красной Армии.

Приведенный выше материал свидетельствует о том, что тканевая терапия глазных болезней дает хорошие результаты при лечении бойцов Красной Армии. Наиболее полезно применение ее при увеитах и кератитах. В этом нетрудно убедиться при изучении историй болезни и кривых, показывающих нарастание зрения. Но и в мрачную главу атрофии зрительного нерва тканевая терапия вносит луч света. Стоит вспомнить историю болезни военфельдшера Лукашевой. Слепая на оба глаза вследствие атрофии зрительных нервов, она, ныне зрячая жизнерадостная женщина, работает в госпитале массажисткой.

Табл. 12 дает краткую сводку части случаев тканевой терапии.

ЛЕЧЕБНАЯ ПЕРЕСАДКА ТКАНЕЙ ПРИ НЕГЛАЗНЫХ ЗАБОЛЕВАНИЯХ

Перейду теперь к краткому обзору применения лечебной пересадки тканей при неглазных заболеваниях. Наблюдения принадлежат главным образом мне и моей школе, частью другим коллегам, сообщавшим о своих случаях на научных заседаниях или опубликовавших их в печати.

1. Волчанка. Во всех пяти случаях волчанки лица, бывших под моим наблюдением, отмечен благоприятный эффект от пересадки консервированной кожи: уменьшалась краснота, рассасывались узелки, заживали язвы. Особенно эффективно было влияние пересадки кожи около области поражения лица у больной Р., о которой говорилось выше.

Волчанка слизистой полости рта (нёба, десен) также поддалась благоприятному действию пересадки кожи в подчелюстную область в тех двух случаях, которые были подвергнуты этому лечению. Хотя мы не можем говорить об излечении, но эффект был несомненный (Вельтер).

Случай 1. Больной Ю. (ист. бол. № 433). Диагноз: волчанка твердого нёба и слизистых десен. Процесс семилетней давности. Реакция Пирке резко положительная. Объективные данные: на твердом нёбе язва размером 3 х 3,5 см, с подрытыми краями; дно язвы состоит из отдельных бугорков, покрытых желтовато-серым налетом; слизистая оболочка десны, верхней челюсти слева резко гиперемирована и инфильтрирована.

19 ноября 1937 г. произведена лечебная гомотрансплантация трупной консервированной кожи (срок консервации — 5 дней).

На 5-й день ларингологом Таубергер, которой мы пользуемся случаем выразить благодарность за постоянную консультацию, было констатировано улучшение в виде уменьшения и уплощения бугорков на дне язвы твердого нёба, а также уменьшения гиперемии и инфильтрации слизистой десны.

В дальнейшем язва на твердом нёбе значительно уменьшилась, дно ее выполнилось, количество бугорков стало меньше. Гиперемия и инфильтрация слизистой десны также уменьшились. Реакция Пирке слабо положительная. Через 1 месяц и 3 недели процесс улучшения приостановился. 8 февраля 1938 г. больной была произведена повторная гомотрансплантация консервированной трупной кожи.

Вторая операция также улучшила течение процесса, но через 2 месяца мы заметили, что улучшение приостановилось, ввиду чего 13 апреля 1938 г. сделана пересадка аутоконсервированной кожи.

Третья пересадка также дала толчок к дальнейшему улучшению. Появившейся перемычкой слизистой оболочки шириной в 0,5 см язва на твердом нёбе разделилась на две части: внутреннюю — величиной до 1 см и наружную — до 0,5 см. Слизистая десны, кроме двух мест у луночек, приобрела почти нормальный вид.

Случай 2. Больная О. (ист. бол. № 259). Диагноз: волчанка лица и твердого нёба. Объективные данные: на твердом нёбе язва размером 2 х 2 см, с подрытыми краями; дно язвы усеяно бугорками и покрыто желтоватым отделяемым. Процесс шестилетней давности.

24 мая 1937 г. произведена лечебная гомотрансплантация консервированной трупной кожи (консервация 4,5 дня).

На 5-й день констатировано улучшение со стороны язвы на твердом нёбе; бугорки стали площе. В дальнейшем язва заметно уменьшилась в размере (0,5 х 1 см), дно выполнилось, бугорки в значительной мере рассосались[43].

Приведенные случаи показывают, что от пересадки консервированной трупной кожи мы действительно можем получить определенный терапевтический эффект не только на коже, но и при поражениях слизистых оболочек.

О благоприятном действии кожной пересадки при язвах полости рта говорил мне проф. Е. Ю. Крамаренко.

Блестящий эффект при язвенном туберкулезе на кистях рук, полученный при пересадке кожи, описан выше (В. П. Филатов). Рецидива нет вот уже 3 года. На местах язв кожа, несомненно, регенерировала. С ассистентом И. А. Вассерманом мы констатировали при волчанке полезный эффект от гетеропластической пересадки консервированной кожи кролика.

Больной Р. (ист. бол. № 252). Диагноз: lupus impetiginosus et ulcerosus antibrachii et mani dextri.

Данные объективного исследования: на границе плеча и предплечья у правого локтевого сустава на наружной его поверхности имеется люпозный очаг размером 10 х 5 см. Весь очаг гиперемирован, состоит из множества туберкулезных бугорков, а также отдельных возвышений, покрытых корками. Через середину очага, несколько наискось, тянется плотный рубцовый тяж. Вокруг очага полосой в 2 мм располагается участок резко гиперемированной кожи.

19 ноября 1937 г. операция — пересадка консервированной кожи кролика (консервация — 5 суток). Реакция крови кролика по Вассерману, цитохолевая и Израильсон отрицательны. Для пересадки взят лоскут кожи размером в 4–4,5 см, который перенесен в образованный дефект и укреплен швами.

В первые дни после операции пересаженный лоскут имел хороший вид. На 4-й день в трансплантате можно было отметить рост волос, который продолжался до 8 дней. На 14-й день констатированы изменения в люпозном очаге: соединительнотканный рубец стал мягче, количество туберкулезных бугорков уменьшилось, исчезли корочки, уменьшилась гиперемия кожи вокруг очага. К 18-му дню в очаге появились прогалины здоровой кожи; соединительнотканный рубец стал более эластичным.

К концу 6-й недели весь очаг поражения стал значительно бледнее и принял розоватую окраску вместо прежней цианотичной; бугорки уплостились и побледнели; в очаге начали вырисовываться участки нормальной кожи. Весь очаг уменьшился в размерах (5,5 х 4 см).

Через 3,5 месяца после операции весь очаг резко побледнел; соединительнотканный рубец приобрел консистенцию нормальной кожи. Кожа наружной половины очага приняла нормальный вид. Полоса гиперемированной кожи, которая располагалась вокруг очага, полностью исчезла. Бугорки большей частью уплостились и стали едва заметными.

Пересаженный кожный трансплантат постепенно рассосался. Дефект заместился тканью, легко берущейся в складки.

Приведенные данные показывают, что пересадкой консервированного гетеропластического материала можно повлиять на люпозный процесс, так как

[43] Объективные данные кожи лица не приводятся, так как цель данного сообщения — поделиться впечатлением от лечебной пересадки при волчанке слизистых оболочек.

после произведенной пересадки мы могли отметить большие сдвиги в состоянии люпозного очага и его бугорков.

В прениях по моему докладу на областной туберкулезной конференции (Одесса, 1938) проф. Фельдман, доц. Шмульян и д-р Гольдштейн сообщили о своих совместных наблюдениях над благоприятным лечением волчанки по моему методу.

Для этой работы подбирали больных с длительностью заболевания от 5 до 20 и больше лет, с более или менее распространенными процессами на коже и слизистых, больных, при лечении которых применялся без успеха целый ряд методов, причем промежуток между последним курсом лечения и началом тканевого лечения был не менее 6 месяцев. Среди подвергавшихся тканевому лечению больных были больные как с тумидной, так и с плоской формой волчанки.

Из 14 больных волчанкой, находившихся под наблюдением проф. Фельдмана и д-ра Шмульяна, у четверых успеха не отмечалось, у 7 человек наблюдалось значительное улучшение процесса; добавочное лечение ультрафиолетовыми лучами дало хороший эффект. Интерес представляют трое больных, которые совершенно выздоровели. У этих больных не только исчезли явления воспаления, распада, отека, не только зажили язвы, но и исчезли люпомы. Наблюдение длилось до 3–4 лет; рецидива не было. Одна из этих больных, М., находится под нашим наблюдением и в данное время (срок наблюдения 3,5 года) принята в клинику для ринопластики.

Следует отметить два момента: 1) случаи воспалительной волчанки (тумидные формы) лучше поддаются лечению, чем плоской; последние, по-видимому, чрезвычайно рефрактерны к нашему методу; 2) комбинированное лечение — тканевая пересадка и облучение ультрафиолетовыми лучами — дает в упорных случаях лучший эффект, чем каждый из этих методов порознь.

В настоящее время в клинике туберкулеза кожи проводятся наблюдения над комбинированным лечением плоских форм волчанки. Предварительные результаты обнадеживающие.

В большинстве случаев применялась имплантация кожи.

2. Туберкулез гортани и туберкулез легких. Из 7 случаев туберкулеза гортани, бывших под моим наблюдением, в 3 случаях заметного улучшения при пересадке консервированной кожи (на шее, в подчелюстной области) не отмечено. В 4 остальных случаях оно, несомненно, было. У больного М. исчезла дисфагия и улучшился голос. Весьма поучительным является нижеследующий случай туберкулеза гортани и легких.

Больная Б., 34 лет, в течение 5 лет страдает тяжелым прогрессирующим открытым туберкулезом легких. Слева тотальный процесс, справа процесс охватил половину легкого; слева небольшая каверна; кроме поражения легких, имеется туберкулез гортани — язвы на задней стенке и на голосовых связках; повторные кровохаркания. Сильная дисфагия, измучившая больную.

11 ноября 1937 г. я произвел ей пересадку консервированной кожи на шею в подчелюстной области. Через 3 суток дисфагия совершенно исчезла и больная стала свободно есть. Боли не повторяются. Язвы начали очищаться, гранулировать и эпителизироваться. Пересадки были повторены на шее два раза. По заключению Кана, после четвертой пересадки кожи на грудную клетку, сделанной 13 апреля 1938 г., общее состояние и самочувствие прекрасные; температура, доходившая до операции до 38 °С, сменилась легкой субфебрильной. Кашель с мокротой и одышкой уменьшился. Аппетит улучшился; резко уменьшилось количество влажных хрипов в легких. Дальнейшее улучшение процесса в гортани. Прибавила в весе. Через месяц после четвертой пересадки кожи состояние больной несколько ухудшилось: появилось много хрипов, обильная мокрота, температура поднялась до 38 °С.

23 мая 1938 г. пятая пересадка в межлопаточной области. Снова улучшение, еще более резкое; количество мокроты уменьшилось с 300 до 30 см^3 в сутки, влажных хрипов

меньше, вес больной значительно увеличился. Почти исчезла одышка, кашель; появилась бодрость, аппетит, крепкий сон, жизнерадостное настроение. Гематологические данные значительно улучшились (уменьшение лейкоцитоза до 10 000), уменьшение нейтрофильного ядерного сдвига, который стал регенеративным, некоторое нарастание лимфоцитоза (РОЭ упала с 38 до 15 мм).

Совокупность указанных данных свидетельствует об огромном функциональном и объективно констатируемом улучшении. В течение 1938 и 1939 гг. у больной, живущей в неблагоприятных условиях и не бросающей службы (бухгалтер), бывали периоды ухудшения, опять поддававшиеся повторным пересадкам. Почти 2 года больная, обреченная на гибель благодаря начавшейся дисфагии, поддерживалась пересадками в удовлетворительном состоянии[44].

Этот случай дает все основания к дальнейшему испытанию метода пересадок при туберкулезе гортани и легких.

От Томашевского из Мары (Мерв) я получил письмо, в котором он сообщает мне, что во всех 11 случаях открытого туберкулеза легких, в которых он применил мой метод лечения, исчезла мокрота, бациллы, ночные поты, лихорадка прекратилась.

По моему предложению этот же метод был испробован в терапевтическом отделении Одесского военного госпиталя на нескольких больных туберкулезом легких. Больные были под наблюдением военврача II ранга М. Э. Кашука и военврача III ранга Л. Л. Бродского.

Привожу три случая туберкулеза легких, где тканевая пересадка дала положительный результат.

Случай 1. Больной В., 23 лет. Диагноз: гематогенно-диссеминированный туберкулез легких в фазе инфильтрирования. При поступлении — жалобы на кашель с мокротой (до 100 см^3 в сутки), боли в левом боку, одышку, ночные поты. Объективно: субфебрильная температура, ясно заметная одышка; со стороны легких отмечаются рассеянные сухие хрипы на фоне жестковатого дыхания. В мокроте бацилл Коха не обнаружено. Моча — норма. РОЭ — 5 мм за 1 час. Со стороны крови отклонений от нормы не отмечается.

21 декабря 1940 г. мной произведена пересадка трупной консервированной кожи на грудную клетку слева на уровне VII ребра. Техника операции: кожным трепаном ФМ с режущей коронкой в 14 мм диаметром иссечено 6 дисков трупной кожи, консервированной на холоду в течение 6 суток. Трансплантаты уложены на дефекты кожи больного, образованные таким же трепаном с режущей коронкой в 12 мм диаметром, и закреплены перекидными швами.

Со следующего дня у больного отмечалось состояние эйфории, усиление кашля, увеличение мокроты. На 3-й день после операции кашель и экспектoрация уменьшились: суточное количество мокроты со 100 см^3 снизилось до 20 см^3; мокрота стала значительно менее гнойной. С 5-го дня установилась нормальная температура. В весе прибавил 1 кг. Аускультацией выявлено резкое уменьшение катаральных явлений. Рентгенография отмечает повышение четкости легочного рисунка, уменьшение перифокального воспаления (военврач Ордынский).

Случай 2. Больной Б., 19 лет. Диагноз: гематогенно-диссеминированный туберкулез легких в фазе инфильтрирования. Жалобы на боли в груди, больше слева; кашель с мокротой; болен около 1 года. Объективно: одышка. Легкие: справа у нижнего угла лопатки укорочение перкуторного звука; на всем протяжении несколько ослабленное дыхание и крепитирующие мелкопузырчатые хрипы, слева жестковатое дыхание. В мокроте бациллы Коха. Кровь: значительный лейкоцитоз (14 500 в 1 мм^3). РОЭ — 40 мм за 1 час.

Данный случай и по качеству процесса — как крупноочаговый — и по размерам поражения является более тяжелым. Однако и в этом случае после пересадки трупной консервированной кожи по вышеописанной технике, произведенной мною 21 декабря 1940 г., отмечалось наступление у больного состояния эйфории, усиление кашля и увеличение

[44] Больная через 2 года умерла от туберкулезной пневмонии; условия ее жизни были очень плохими.

количества мокроты, потом их значительное уменьшение, уменьшение одышки, прибавка в весе 4,4 кг, резкое снижение РОЭ — с 40 до 16 мм за 1 час (по Панченкову), резкое падение лейкоцитоза: с 14 500 до 8000 в 1 мм^3, и повышение процента эозинофилов. Рентгенография отмечает уменьшение интенсивности затемнения (военврач Ордынский).

Случай 3. Больной У. Диагноз: туберкулез легких в II/III, диссеминированный; имеются бациллы. При поступлении жалобы на боли в спине, кашель с мокротой, периодические кровохаркания. Объективно: слева в подключичной и подмышечной области на фоне жесткого дыхания рассеянные сухие хрипы. Мокрота: бациллы Коха, эритроциты. Кровь: НЬ 70 %, эр. 4 100 000, л. 7400; лейкоцитарная формула: э. 2 %, п. 5 %, с. 59 %, лимф. 31 %, мон. 3 %. Рентгенографически отмечается мелкоочаговое затемнение в обоих легочных полях, главным образом в средних полях. Гилюсы резко ветвисты, с большим количеством обызвествленных узлов (военврач Ордынский).

И в этом случае после лечебной пересадки консервированной кожи мы получили значительное субъективное улучшение: уменьшение кашля и количества мокроты (с 40–50 до 20 см^3 за сутки), уменьшение катаральных явлений в легких, улучшение картины крови, снижение РОЭ; бациллы Коха в мокроте отсутствуют. Кровь: НЬ 67 %, эр. 4 860 000, л. 7400; лейкоцитарная формула: э. 5 %, п. 1 %, с. 54 %, лимф. 39 %, мон. 1 %. РОЭ: за полчаса — 2 мм, за 1 час — 6 мм.

Итак, мы в наших случаях получили улучшение самочувствия больных, появление бодрости, жизнерадостности, уменьшение кашля и количества мокроты после предварительного их увеличения, подобно тому, как бывает в первые дни после эффективной коллапсотерапии. Во всех случаях мы получили значительное уменьшение одышки, прибавку в весе.

Трудно обычно разграничить роль какого-либо вмешательства от влияния на туберкулезный процесс гигиено-диетического режима. Но последний никогда не дает столь быстрого и резкого улучшения состояния больных, как в данных случаях. Это дает нам право отнести полученный эффект за счет тканевой пересадки.

Большим достоинством метода является его простота, доступность и возможность его повторения.

3. Экспериментальный туберкулез у животных. Как подходящий объект был выбран кролик № 216 с экспериментальным кожным туберкулезом, вызванным одновременным заражением эмульсией спирохет сифилитического орхита от другого кролика и бациллами Коха. Путем сенсибилизации сифилитическим вирусом удалось воспроизвести кожный туберкулез вдали от места инокуляции на фоне сравнительно доброкачественно протекающего процесса. Кожное поражение началось на мордочке через 9 месяцев после заражения, и в течение следующих 10 месяцев кожные язвы распространились почти на всю голову. Посев корок на среду Тонна дал рост чистой культуры бацилл Коха. Кролик к моменту операции ничем лечен не был.

Лечебная пересадка кожи сделана на шее в области здорового участка на границе с пораженным. Кожа, предназначенная для трансплантации, предварительно была подвергнута консервации в течение 6 суток при температуре 2–4 °С.

Уже на следующий день после операции язвы начали меньше мокнуть, а начиная с 3-го дня весь кожный процесс быстро пошел на убыль, и через 10 дней все язвы совершенно зажили; на их месте появилась здоровая кожа, которая затем начала быстро покрываться шерстью.

Влияние трансплантации консервированной кожи на течение туберкулезного процесса в эксперименте на животных. Глейберман вместе со мной показал, что в организме морской свинки под влиянием трансплантации консервирован-

ной кожи происходит глубокая перестройка. Развитие туберкулезного процесса после пересадки сильно отличается от такового у контрольных животных.

Поставив перед собой задачу изучить влияние трансплантации консервированной на холоду кожи на течение туберкулезного процесса у экспериментальных животных, мы провели серию опытов на морских свинках. Последних заражали подкожным введением бацилл Коха в количестве 0,5 мг через 5 и 10 дней после трансплантации консервированной кожи, а также за 5 и 10 дней до трансплантации.

Таблица 13

Серия первая

№ группы	Количество морских свинок	Метод заражения	Выживаемость в днях
1	3	Бациллы Коха 0,3 мг подкожной через 5 дней после трансплантации	39
2	3	» 10 дней »	35
3	3	за 5 дней до трансплантации	33
4	3	» 10 дней »	38
5	3	Контроль	33

Как видно из приведенной таблицы, мы не получили резкой разницы в смысле выживаемости морских свинок.

Ввиду этого вторую серию опытов мы поставили с менее вирулентной культурой, причем срок введения бацилл Коха до и после трансплантации установлен в 24 часа.

В этой серии опытов мы получили уже некоторую разницу в отношении выживаемости животных при трансплантации и без трансплантации.

Трансплантация кожи, консервированной на холоду при температуре от 2 до 4 °С в течение 5 суток, производилась с брюшной стороны.

При вскрытии мы констатировали на брюшине у морских свинок, подвергшихся трансплантации, в большинстве случаев инфильтрат творожистого характера, содержащий большое количество бацилл Коха; расположение и размер инфильтрата соответствовали по проекции трансплантату. В селезенке, печени и легких особых изменений не обнаруживали. У контрольных морских свинок селезенка, печень и легкие почти сплошь покрыты творожистыми узлами.

Таблица 14

Серия вторая

№ группы	Количество морских свинок	Метод заражения	Выживаемость в днях
1	2	Бациллы Коха 0,5 мг подкожно через сутки после трансплантации	54
2	2	за сутки до трансплантации	126
3	4	Контроль	106

Приводим данные гистологических исследований.

Морская свинка № 14 (контрольная).

Легкие: конгломерат бугорков с казеозным некрозом и мелкими кавернами; развитие фиброзной ткани. *Печень:* много бугорков с большим количеством крупных клеток; некрозы в центре. *Селезенка:* много организующихся бугорков; большие некротические участки.

Морская свинка № 1 (бациллы Коха введены через 5 дней после трансплантации).

Легкие: один типичный больной бугорок; в ткани легкого небольшая инфильтрация; большая гиперемия; кровь в альвеолах. *Печень:* единичные свежие бугорки. *Селезенка:* фолликулы слабо выражены, несливающиеся типичные бугорки с небольшими некротическими участками.

Изучая морфологию туберкулезных палочек из органов морских свинок с трансплантацией, Глейберман систематически обнаруживал в них черные зернышки, расположенные большей частью по концам и реже в центре. У контрольных морских свинок, как правило, мы таких явлений не наблюдали. Изучение природы этих зернышек нами продолжается. Оно явится предметом отдельного сообщения.

Приведенный выше материал позволяет высказать следующие соображения: под влиянием трансплантации консервированной кожи происходит перестройка организма в целом, вследствие чего течение туберкулезного процесса у подвергшихся трансплантации морских свинок резко отличается от течения у контрольных, причем изменяются морфологические и биологические свойства туберкулезной палочки.

Гибель морских свинок с трансплантацией при незначительном поражении внутренних органов по сравнению с обширными изменениями, которые наблюдаются у контрольных животных, можно скорее всего объяснить распадом туберкулезных палочек и освобождением значительного количества эндотоксинов. Дальнейшее исследование должно быть направлено по пути выяснения влияния консервированной на холоду коки на лизис туберкулезных палочек и установления дозировки трансплантата, способствующей повышению иммуногенности организма в борьбе с туберкулезной инфекцией.

Приведенные выше данные в связи с данными, касающимися туберкулезных поражений глаз, с несомненностью говорят за то, что пересадка и имплантация консервированных тканей сильно стимулируют организм в его борьбе с последствием туберкулезной инфекции.

4. Язвы кожи. Заживление язв под влиянием лечебной пересадки консервированной кожи наблюдалось мной и другими коллегами. Так, проф. А. М. Мещанинов наблюдал успех при язвах на культе после ампутации. Заживление трофических язв на голени наблюдал доц. Е. Ю. Крамаренко (Киев). Скляник из клиники проф. П. А. Наливкина (Одесса) в прениях по моему докладу на туберкулезной конференции сообщил о пяти случаях трофических язв голени и стопы; в четырех случаях лечебные пересадки дали прекрасный результат — заживление язв, дотоле не поддававшихся лечению; в одном случае язва зажила наполовину. Проф. Соколов сообщил о шести очень тяжелых случаях язв, в которых пересадка дала необычайный эффект при наличии, однако, рецидивов. О благоприятных результатах сообщает также и проф. Барнштейп, и проф. Ланда. Ассистент Шмульян описал случай торпидной язвы колена длительностью в 2,5 года. Подвижность в коленном суставе была ограничена рубцами травматического происхождения. После аутопластической пересадки консервирован-

ной кожи наступил быстрый эффект. Язва зажила за 17 дней. Плотность рубцов уменьшилась с 10-го дня, а движения значительно увеличились. После новой травмы появилась новая язва вблизи прежней. Повторение пересадки дало быстрый эффект.

По моему поручению проф. Файтельберг применил в случае язвенного не поддававшегося лечению нагнета холки у лошади пересадку консервированной лошадиной кожи вблизи очага болезни. Наступило быстрое выздоровление. Лошадь, вполне инвалид, стоила 200 рублей; по ее выздоровлении Сельскохозяйственный институт в Одессе оценивал ее в 2000 рублей. Этот случай положил начало применению тканевой терапии в ветеринарии.

Под моим руководством Тарасова на Узбекской научно-исследовательской ветеринарной опытной станции в Ташкенте применяет с успехом тканевую терапию в форме инъекций экстракта консервированных листьев алоэ при различных ветеринарных болезнях, в особенности при язвенных нагнетах холки у лошадей. Это имеет и хозяйственное, и военное значение.

5. Гуммозная язва. Большая язва на голени. В анамнезе сифилис; больной никогда не лечился. После пересадки кожи около язвы последняя быстро начала заживать и к 14-му дню была близка к полному заживлению. По недоразумению палатный ординатор венерологического отделения назначил больному ртутные втирания, чем испортил точность наблюдения. Язва зажила окончательно тонким, не спаянным с костью и нестянутым рубцом (рис. 31 и 32).

6. Лепра. Совместно с ассистентом Шевелевым и д-ром Клопенко мы отметили благоприятное влияние пересадки консервированной кожи (гомопластически) при трофических язвах и язвах вследствие распада гранулом у лепрозных больных. Этот эффект не был продолжительным — через 2–3 месяца наступили рецидивы. Пересадка кожи на висок дала хороший успех в случае лепрозного ирита. Большая часть милиарных лепром радужки рассосалась, острота зрения поднялась; в течение 5 месяцев наблюдения рецидива не было, тогда как до операции рецидивы были часты.

Лепехов из Краснодара сообщил мне о благоприятных эффектах лечебной пересадки кожи у лепрозных больных. Эти данные кладут начало дальнейшим исследованиям. Лечение лепры было продолжено в лепрозории УзССР с ободряющими результатами.

7. Рубцы. В двух моих случаях рубцы от ожогов после применения пересадки кожи около рубцовой области значительно рассосались. У больного С. движение кисти и пальцев через 2 месяца после пересадки настолько восстановилось, что он вернулся к своей профессии маляра, которую и выполняет уже более года.

Вот история его болезни (№ 249). Диагноз: гипертрофические рубцы обеих кистей рук. Объективные данные правой руки: вся кисть покрыта сплошными рубцами, которые большей частью утолщены и возвышаются. Рубцов нет лишь на ладонной стороне концевых фаланг всех пальцев. Кожа кисти руки почти не берется в складки. Вся кисть резко синюшного цвета, покрыта обильным количеством пота. Подвижность в лучезапястном суставе не нарушена, имеется лишь значительное ограничение подвижности пальцев, особенно пятого. Собрать кисть в кулак больной не может; возможно лишь очень незначительное сгибание в пястно-фаланговых суставах, а V палец разгибается только до 120°. Поражение на левой руке аналогично правой, но выражено в значительно меньшей степени.

Анамнез. В 1936 г. ожог обеих кистей рук расплавленным металлом.

19 мая 1937 г. произведена лечебная гомотрансплантация трупной кожи, консервированной на холоду 6 суток. Уже через 5 дней после операции отмечалось резкое уплощение всех рубцов; они стали бледнее и мягче; гипертрофические рубцы в непосредственной близости к подсаженной коже полностью рассосались; резко уменьшилась потливость. Через 1 месяц после операции рубцы стали еще тоньше, кожа значительно

побледнела и уже бралась в складки Больной полностью собирает руку в кулак, а V палец разгибается до 134°. Больной демонстрирован в Украинской академии наук. Срок наблюдения — 2,5 года.

У больного с рубцами кисти после туберкулеза наблюдалось лишь незначительное рассасывание.

Совместно с ассистентом С. Л. Вельтер мной описан следующий случай рассасывания рубцов после туберкулеза.

Больной Д. (ист. бол. № 341). На шее от одного сосцевидного отростка до другого тянутся гипертрофические келоидные рубцы с отдельными папилломатозными разращениями после туберкулезных свищей. Из-за рубцов больной не может отклонять голову назад больше чем на 85°.

3 декабря 1937 г. мной произведена больному пересадка куска его же кожи, который консервировался на холоду при температуре от 2 до 4 °С в течение 10 дней. Уже на 6-й день можно было отметить некоторое размягчение рубцов вблизи пересаженной кожи. Через 3 недели большая часть рубцов и папилломатозных разращений рассосалась, оставшиеся рубцы сильно размягчились и стали плоскими. Без изменений остались лишь рубцы на сосцевидных отростках. Отклонение головы назад стало возможно уже под углом в 120°.

Приведенный случай показывает, что пересаженная консервированная кожа самого больного оказала очень сильное влияние на имевшиеся рубцы. Большая часть из них рассосалась, а часть размягчилась, и это позволило больному отклонить голову назад под углом в 120° вместо 85°.

Рассчитывая на рассасывание рубцов, мы с ассистентом И. Г. Ершковичем применили при рубцовом выворoте века аутопластическую пересадку консервированной кожи. Хотя рубцы не были удалены, а только надрезаны, эффект пересадки был отличный. То обстоятельство, что спустя 2 месяца веко сохранило правильное положение, говорит за то, что наши надежды на рассасывание оправдались.

Д-р Шмульян провел также ряд случаев лечения рубцовых изменений тканевой пересадкой. Он имел возможность наблюдать при рубцах после термических и химических ожогов, после язвенных процессов прекрасные результаты. Рубцы размягчались, утончались, подвижность органов увеличивалась, что часто делало излишней пластическую операцию. Так, у одной девочки 3 лет после ожога кипящим супом получилась рубцовая контрактура шеи (подбородок был припаян мощным рубцом к грудине) и контрактура пальцев руки.

Под влиянием тканевого лечения рубцы размягчились, ребенок стал поднимать голову почти до нормы.

Аналогичный результат Шмульян наблюдал при выворoте век после ожога, после волчанки. Пересадки в этих случаях производились также в форме имплантации.

Один случай Шмульяна представляет особый интерес.

Дело касалось филатовского круглого стебля, сделанного на периферии, который, вследствие неправильности техники операции и послеоперационного ухода, некротизировал. Хирурги советовали ампутировать остаток стебля и, по-видимому, были правы: на шее больной висел тонкий, сморщенный и скрученный в спираль остаток стебля, который, казалось, никак нельзя было использовать. Расщепив этот остаток стебля вдоль по рубцу и вырезав часть его, д-р Шмульян посадил на образовавшуюся рану консервированную кожу. Под влиянием этого вмешательства рубцы размягчились, стебель расправился, принял нормальную толщину и настолько улучшил свою жизнеспособность, что был полностью использован для шагания к месту пластики и для замещения дефекта (выворот век).

В прениях по моему докладу в Академии наук 3 июля 1938 г. д-р Скосогоренко, ознакомившийся с тканевой терапией в Украинском институте глазных болезней, сообщил об очень благоприятном действии консервированной кожи на рубцы, которые размягчаются и рассасываются; дополнительные ортопедические мероприятия позволяют в значительной степени улучшить движения. Он получил прекрасный эффект при дюпюитреновской контрактуре от пересадки трупной консервированной кожи в комбинации с ортопедическими упражнениями.

Проф. Соколов в прениях на туберкулезной конференции отметил значительное расторможение рубцов; он добавлял, впрочем, в некоторых случаях лечение гальваногрязью.

Один больной с рубцами кисти после ожога стал вполне трудоспособным.

8. Язва желудка. Совместно с доц. Б Н. Кранцфельд мы наблюдали хороший эффект от пересадки консервированной кожи в подложечной области.

Больной К., 26 лет, с диагнозом язвы желудка болен с августа 1938 г. Заболевание началось с профузного желудочного кровотечения (началось внезапно).

При поступлении больного в терапевтическое отделение пальпация живота была невозможна ввиду опасности, которую она представляет при кровоточащей язве. В дальнейшем при исследовании живота обнаружено: симптом Менделя положительный; в точке Боаса имеется болезненность. Пальпаторно спаек обнаружить не удается.

21 ноября 1938 г (когда кал перестал давать положительную реакцию на кровь) сделана рентгеноскопия желудка; при этом обнаружено, что слизистая в норме, развертывание стенок — постепенное.

Болевая точка в области пилоруса. Через 1 час в желудке осталось 20 % бариевой каши. Неправильные контуры в области пилоруса и луковицы. Через 24 часа барий находится в толстых кишках до сигмовидной кишки. Опорожнение толстых кишок замедленное.

Заключение: парапилорическая язва.

Боли после еды, изжога, тошнота и рвота беспокоят больного с момента заболевания.

1 октября 1938 г. больному сделана операция — пересадки консервированной трупной кожи в подложечной области и вдоль левого подреберья (консервация 14 суток). 3 октября, т. е. через двое суток, больной отметил исчезновение болей и изжоги; на 8-й день улучшился аппетит и исчезла тошнота; через месяц, ввиду хорошего состояния, больному расширена несколько диета (разрешено есть куриное мясо).

10 ноября, т. е. через 1 месяц и 10 дней, при отсутствии жалоб, отсутствии прежних объективных данных (болевых зон и точек), при отрицательном результате реакции на кровь в кале и при отличном общем состоянии больной был выписан на работу.

В дальнейшем при амбулаторном наблюдении мы могли констатировать, что самочувствие у больного хорошее: болей и тошноты нет, он хорошо поправился, работает, как и до заболевания, при этом очень грешит в диете (ест гречневую кашу, вермишель, колбасу и даже свиное сало). Данные анализа желудочного содержимого без изменения.

13 января 1939 г. после большой погрешности в диете (съел много свиного сала и селедку) У больного возобновились боли и тошнота, ввиду чего ему произведена повторная пересадка консервированной трупной кожи (пересадка сделана в той же области, консервация кожи — 9 суток).

На второй день после операции тошнота исчезла, небольшая ноющая боль после еды еще остается. В дальнейшем боль также исчезла. Больной чувствует себя хорошо, снова приступил к работе. Через 2 месяца после второй операции больной чувствует себя очень хорошо, болей не отмечает, работоспособен. В настоящее время, через 1,5 месяца после второй операции, рентгеноскопия желудка показывает следующее: болевых точек нет, через час в желудке следы бария. Контуры луковицы и пилоруса нормальны.

Таблица 15

Анализ желудочного содержимого

№ п. п.	Общая кислотность	Соляная кислота		
		свободная	связанная	
1	78	62	12	Натощак
2	78	68	8	
3	96	80	12	Через каждые 15 минут после кофеинового завтрака
4	100	82	12	
5	108	92	12	
6	108	94	10	

Таким образом, у данного больного получен терапевтический эффект от пересадки консервированной трупной кожи.

В прениях по моему докладу в Украинской академии наук доц. Е. Ю. Крамаренко сообщил о случае тяжелой язвы, с успехом леченной пересадкой. Хорошие эффекты получил д-р Ломшаков.

9. Язва двенадцатиперстной кишки. Я наблюдал значительный эффект от пересадки кожи при язвах кишок.

Случай 1. Больной А. (ист. бол. № 612) направлен к нам с диагнозом язвы двенадцатиперстной кишки проф. Маршалковичем, который и наблюдал его до и после операции: справа в эпигастральной области живота ясно выраженный дефанс, в этой же области положительная болевая точка; симптом Менделя положительный. Рентгеноскопия: на передней стенке двенадцатиперстной кишки ниша. 11 лет страдает сильными болями в области желудка натощак и через 1–1,5 часа после еды, последние 2 года они бывают ежедневно.

16 апреля 1938 г. операция — лечебная пересадка консервированной трупной кожи (консервация на холоду 6 суток при температуре от 2 до 4 °С) в наиболее болезненной области.

Через 24 часа после операции боли у больного исчезли и не возобновлялись в течение всего периода наблюдения (1,5 месяца). При пальпации живот мягкий, дефанса нет, болевых точек нет. Симптом Менделя слегка положительный Аппетит и общее состояние больного значительно улучшились. Диета больного (язвенная) расширена. Рентгеноскопия желудка от 27 апреля показала деформацию его.

Через 3 недели после операции больной выписан, причем выполняемая им работа не отразилась на общем его состоянии больному ни разу не пришлось прекращать работу из-за болей, а между тем до операции больной был почти нетрудоспособен.

10. Фурункулез. Для лечебной пересадки был взят случай упорного фурункулеза 17-летней давности, осложненного папулонекротическими туберкулидами. После пересадки рецидива не было в пределах срока наблюдения (1,5 года); те фурункулы, которые были у больного в момент пересадки, исчезли в 4 дня вместо 1–1,5 г месяцев, как это бывало раньше. Туберкулиды на руках исчезли, но через 5 месяцев снова появились.

До лечебной пересадки больной за 17 лет болезни испытал 26 методов лечения без пользы; только гелиотерапия и Sulfur jodatum в гомеопатической дозе дали ему светлые промежутки по 3 месяца. У него было несколько сот фурункулов, 15 карбункулов, 7 гидраденитов (В. П. Филатов, С. Л. Бельтер).

11. Acne vulgaris. С ассистентом С. Л. Бельтер мы наблюдали эффект от лечебных тканевых пересадок (плацента).

Больному Н. (ист. бол. № 919), *22* лет, по случаю хориоретинита была сделана имплантация плаценты под кожу живота. Как побочное явление после операции можно было отметить очищение лица от массы прыщей и побледнение многочисленных пигментированных рубчиков. За 2,5 месяца рецидива нет, тогда как до операции прыщи высыпали каждый день. Из других 4 больных только у одного не получено успеха.

12. Красная волчанка. Вместе с ассистентом С. Л. Бельтер мы наблюдали случай красной волчанки.

Больная С., 32 лет, страдает эритематозной волчанкой 2 года. Заболевание началось между VIII и IX месяцами беременности. Впервые менструации начались у больной на 13-м году жизни, протекали в первые годы с перерывами в 5–6 месяцев; нормальный тип менструации установился в 18–19-летнем возрасте. После родов менструации стали количественно уменьшаться и за последние 2 года длились 1 день при нормальных промежутках. В детстве болела хроническим шейным аденитом, воспалением легких, в последние годы — частые ангины. Сестра умерла от туберкулеза.

Лечилась впрыскиванием висмута и хлористого кальция с незначительным эффектом, сменившимся дальнейшим ухудшением процесса. Кроме того, лечилась у гомеопата в течение 3 месяцев. Проделала курс лечения бессолевой и безбелковой диетой с одновременным введением большого количества витаминов.

К моменту пересадки у больной имеется фиксированная форма эритематозной волчанки, которая захватывает нос, лоб, обе шеки в виде бабочки, левую ушную раковину, руки и верхнюю часть груди. Поражение резко ограниченное, с выраженным эритематозным валом, с явлениями гиперкератоза, а местами и атрофии. На голенях явления эритроцианоза.

7 июня 1938 г. лечебная пересадка консервированной трупной кожи (6 лоскутов посажено на область груди, 2 — на область правого яичника).

В течение первых 3 недель сдвиг в сторону улучшения процесса был незначительный, затем началось явное рассасывание элементов. Через 7,5 месяцев после операции имелось по одному небольшому эритематозному пятнышку на обеих щеках, одно за левым ухом и одно пятнышко на груди. На остальных участках бляшки полностью рассосались, оставив после себя лишь слабо выраженную рубцовую атрофию, окаймленную очень нежным пигментным ободком. Явное улучшение эритроцианоза на голенях, несмотря на наступившие холода (ноябрь — декабрь). Улучшились менструации, которые стали более обильными и более продолжительными (вместо 1 дня 1,5–2 дня). Рецидива нет 3 года (рис. 33 и 34).

Таким образом, у описанной больной получен разительный эффект от пересадки трупной консервированной кожи.

Больная демонстрирована после лечения в офтальмологической и дерматологической секциях Единого медицинского общества и на II Украинском съезде офтальмологов.

13. Склеродермия. Во всех четырех случаях склеродермии, бывших под моим наблюдением, наступило улучшение процесса, в двух — очень большое.

У девочки Д. со склеродермией левой верхней конечности (до плеча включительно) уменьшилась ригидность кожи, угол разгибания в локте увеличился с 147 до 164°, объем руки увеличился, движение пальцев значительно растормозилось (наблюдение 2 года). Кожа была посажена на плечо.

У больной П. склеродермия занимала наружную половину плеча. Вокруг главного фокуса много мелких очагов дегенерации; кожа плотна, не берется в складку; движения рук несвободны. Под влиянием повторных пересадок кожи процесс не только не прогрессирует, как было раньше, но явно идет обратно, и теперь (0,5 года) большинство очагов исчезло, а ригидность кожи сильно уменьшилась.

14. Псориаз. Я наблюдал два случая применения консервированной кожи при этом заболевании. В одном из них при универсальном псориазе непосредственный успех был получен только в области кожи, близкой к местам пересадки. Но через месяц почти все тело больного очистилось; измученный долголетней болезнью больной был очень доволен результатом пересадки; позднее у него наступил частичный рецидив. Во втором случае при псориазе на предплечье наступило значительное улучшение.

Рис. 31.

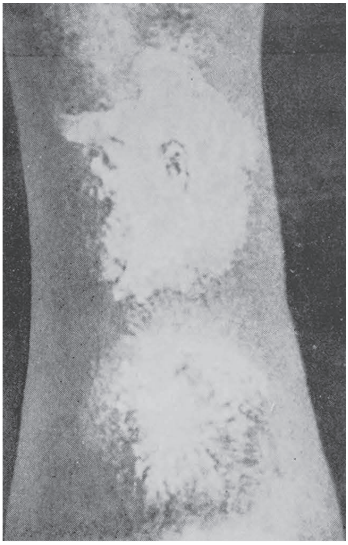

Рис. 32.

Рис. 33.

Рис. 34.

Больная М., 30 лет, больна псориазом в течение 15 лет. На левом предплечье, ближе, к локтевому сгибу, имеются две бляшки: одна 6 х 8 см, другая 3,5 х 4 см. На правой руке имеется бляшка величиной 3 х 3,5 см, на правой ягодице — размером 8 х 9 см.

16 марта 1938 г. на левом предплечье была произведена лечебная гомотрансплантация трупной кожи, консервированной на холоду в течение 3 дней. После операции наступило интенсивное рассасывание бляшек, которое, однако, приостановилось через несколько недель, и поэтому 19 мая 1938 г. была произведена повторная пересадка трупной кожи, консервированной 6 суток. В результате наступило полное рассасывание бляшек на левой руке. На правой руке и на ягодице бляшки значительно уменьшились в размере.

Спустя 7 месяцев на левом предплечье снова появилось два небольших узелка, которые, однако, не имеют тенденции прогрессировать.

15. Кожный рак. В четырех из шести случаев подсадки кожи вблизи изъязвленных раков кожи (типа разъедающей язвы) было получено лишь незначительное кратковременное улучшение. В пятом случае дело шло о больной с двумя раковыми опухолями: губы и щеки. После удаления рака щеки и пересадки на дефект консервированной кожи началось несомненное улучшение рака губы: опухоль уменьшилась в объеме, движения губы стали более свободными, язва приобрела более ровное дно и стала покрываться хорошим эпидермисом. К сожалению, пересаженная кожа подверглась некрозу; когда она отторглась, операционный дефект быстро зажил и начался рецидив на губе: вновь появилось изъязвление.

В шестом случае язва височной области около края орбиты зажила после пересадки кожи вблизи нее на ¾ своей площади, но затем опять началось изъязвление и была сделана радикальная операция.

Проф. Коздоба демонстрировал мне случай раковой язвы, которая совершенно зажила после пересадки кожи. Он сообщил мне, что через 3 месяца он вырезал участок кожи, который был поражен раковой язвой; при микроскопическом исследовании, произведенном доц. Бузни, раковых клеток не оказалось.

Эти факты, отмеченные при ulcus rodens, нельзя пока распространять на другие формы рака.

Я лично не имел ни одного случая излечения рака. Возможно, что те несомненные благоприятные эффекты, которые я наблюдал, объясняются уменьшением воспалительных и деструктивных процессов, осложняющих рак. Вопрос о влиянии тканевого лечения на самый раковый процесс составляет в настоящее время предмет изучения в нашем институте и в некоторых онкологических институтах.

Эти данные еще не позволяют делать окончательные выводы, но они во всяком случае должны привлечь внимание к этому биологическому методу лечения рака, который заслуживает дальнейшего изучения и разработки.

16. Радикулиты. Превосходный эффект пересадки кожи при ишиасе был демонстрирован Скосогоренко на заседании в Украинской академии наук в прениях по моему докладу. Ассистент С. Л. Вельтер и д-р Башинская наблюдали в клинике академика Маркелова больную с ишиасом.

Приводим краткую историю болезни.

Больная С., 40 лет, поступила 5 декарбя 1938 г. в клинику нервных болезней Одесского медицинского института (дир. акад. Г. И. Маркелов) с жалобами на резкие боли в пояснице и в нижних конечностях, особенно в левой ноге. Считает себя больной с марта 1938 г. (т. е. 8 месяцев). Больная связывает начало заболевания с «охлаждением» — находилась несколько часов под дождем. В течение 2,5 месяцев с момента заболевания находилась в районной больнице, где получала тепловые процедуры, после чего почувствовала некоторое улучшение. Приступила к работе, однако спустя 3 месяца появились боли прежнего характера в пояснице и в левой ноге. Больная лежала дома и получала втирания, банки

и грелки, но без всякого успеха, в связи с чем и была направлена в Одессу. При объективном исследовании со стороны черепномозговых нервов, за исключением сглаженности левой носогубной складки, ничего патологического не отмечалось.

В верхних конечностях активные движения, мышечный тонус и рефлексы — норма. Брюшные рефлексы сохранены. Активные движения в нижних конечностях ограничены, особенно слева, из-за резких болей в пояснице и левой ноге; мышечная сила диффузно снижена на левой ноге, особенно в тыльных и подошвенных сгибателях стопы. Атрофия мышц бедра на 1,5 см. Отсутствие левого коленного и ахиллова рефлексов. Справа рефлексы живые. Патологических рефлексов нет. Снижение чувствительности на левой ноге диффузного характера. Болезненность по ходу левого седалищного нерва. Симптом Ласега положительный слева. Болезненность позвоночника в пояснично-крестцовом отделе. Симптом нагрузки отрицательный. Мочеиспускание свободное. Со стороны внутренних органов особых изменений не отмечалось. Температура нормальная. Рентгенограмма пояснично-крестцового отдела позвоночника, исследование спинномозговой жидкости изменений не обнаружили. Реакция Вассермана отрицательна. В гемограмме сдвигов не обнаружено. РОЭ несколько ускорена (30 мм в 1 час). Моча нормальна.

Таким образом, у нашей больной имелся небольшой парез левой нижней конечности с атрофией, арефлексией, интенсивными болевыми симптомами. В момент поступления в клинику больная из-за резких болей в левой ноге и в пояснице не могла ни стоять, ни передвигаться. В течение 6 недель больная получила 3 внутривенных вливания 40 % уротропина, 7 сеансов ионтофореза салициловым натрием по ходу левого седалищного нерва и 3 грязевые аппликации на поясницу и левую ногу. В результате этого лечения больная отметила некоторое улучшение — могла при помощи стула немного передвигаться по палате. Однако интенсивные боли в пояснице и в левой ноге, особенно в области левой пятки, заставили больную находиться в постели почти 2,5 месяца.

16 января 1939 г. больной была сделана пересадка трупной консервированной кожи (консервация — 8 суток). Пересадка сделана в области выхода нервных корешков между III и IV поясничными позвонками.

Уже на второй день после операции больная отметила уменьшение болей в левой ноге. Кроме того, больная получила возможность держать ногу в вытянутом положении около 1 часа вместо прежних 10–15 минут. Через 3 суток больная уже могла встать на ногу и даже ходить без помощи стула в течение 5–10 минут. В последующие дни больная все свободнее и свободнее передвигалась, и к концу месячного наблюдения исчезновение болей позволило больной пройти довольно большое расстояние от нервной клиники до глазной. К моменту выписки (через месяц после операции) у больной восстановилась чувствительность на левой ноге. Трофические нарушения в мышцах не выравнялись, и сухожильные рефлексы на левой нижней конечности не восстановились.

15 февраля, т. е. через 1 месяц и 3 недели после операции, больная нам сообщила, что она чувствует себя хорошо.

Несмотря на то, что данное наблюдение является еще недостаточно продолжительным, все же оно позволяет установить хороший терапевтический эффект от пересадки консервированной трупной кожи при пояснично-крестцовом радикулите.

Интерес данного случая заключается и в том, что эффект от примененного нами метода лечения (исчезновение болей) наступил чрезвычайно быстро (через 24 часа) и через 3 дня больная уже могла ходить без посторонней помощи.

И. А. Вассерман наблюдал случаи радикулита в санатории ВЦСПС в Одессе.

Случай 1. Больной М. Диагноз: радикулит.

В 1933 г. появились боли в левой ягодице и левой ноге, 2 недели боли были значительны, затем осталась тупая ноющая боль, которая по временам обострялась.

С августа 1940 г. боли усилились, с 20 января 1941 г. боли беспрерывные; больной стал хромать при ходьбе и старался держать спину в несколько согнутом положении, ночи спал очень плохо из-за болей. Лежать на животе совсем не мог.

Объективно: правосторонний сколиоз в грудной части позвоночника и левосторонний сколиоз в поясничной части. Болезненность при пальпации в области выхода левого седалищного нерва. Положительный симптом Ласега.

18 марта пересадка трупной консервированной кожи (консервация 6,5 суток).

19 марта ночь спал очень хорошо, боли стали меньше. 22 марта. Все ночи спит хорошо, болей нет. Больной впервые за долгие месяцы болезни может спокойно лежать на спине, на животе. 24 марта. Боли исчезли. Несмотря на то, что были созданы хорошие условия, сон отсутствовал в течение 10-дневного пребывания в санатории. В первую же ночь после операции (и во все последующие ночи) спит хорошо. Выпрямился, при ходьбе нет вынужденного согнутого положения спины.

Случай 2. Больная З., 36 лет, служащая. Диагноз: радикулит.

В 1934 г. появились боли в пояснице и левой ноге, лежала 3 месяца в местной больнице (курс лактотерапии и аутогемотерапии). Летом 1934 и 1936 г. Провела курс грязелечения в Евпатории, после чего было вначале обострение болей, затем улучшение.

В октябре 1940 г. снова появились боли, которые постепенно усилились, и больная с трудом могла ходить; была на больничном листе с января. Боли в области выхода левого седалищного нерва были не только при ходьбе, но и спонтанные при положении больной в постели. Из-за постоянных болей плохой сон.

Объективно: у больной отмечается правосторонний сколиоз грудной части позвоночника и левосторонний сколиоз поясничной части позвоночника. Правое плечо опущено, левое приподнято. Правая ягодица опущена, левая поднята и резко выдается влево.

При пальпации у больной отмечается резкая болезненность в области выхода левого седалищного нерва. Положительный симптом Ласега.

18 марта 1941 г. пересадка трупной консервированной кожи на область поясницы слева и на область выхода левого седалищного нерва (срок консервации — 6,5 суток). На другой день больная отметила, что резкая боль в области выхода левого седалищного нерва исчезла, а появились ноющие боли во всей левой ноге, которые продолжались до следующего дня. На 3-й день боли почти совершенно исчезли, больная несколько выпрямилась при ходьбе, ночью спала очень хорошо. По словам больной, она «почувствовала обновление». 24 марта отмечается почти полное отсутствие болей, походка еще более улучшилась. Сон и аппетит хорошие.

Случай 3. Больной О., 41 года (амбулаторная карточка № 12833), по профессии слесарь. Диагноз: спондилоз с радикулярными явлениями.

Болен с 1929 г. Заболевание началось с поясничного радикулита, постепенно перешедшего на отделы вышележащих позвонков. Систематически лечился на Одесском лимане, временно получая облегчение. Последние годы процесс стал быстро прогрессировать, захватывая весь отдел позвоночника, начиная с шейной части.

В 1936 и 1940 гг. подвергался операциям: удаление паращитовидных желез. Первый раз оперировался в Харькове (в Травматологическом институте); результат операции неизвестен. Второй раз оперировался в 1940 г. в Симферополе, где была удалена правая паращитовидная железа.

В последнее время больной отмечает резкие боли в шейной части позвоночника, отсутствие аппетита.

Объективно: полное отсутствие подвижности позвоночника, ограничение подвижности в плечевых суставах. Повороты головы ограничены. Поворачивает голову влево на 15°, вправо — на 10°, вверх — на 5°, вниз — на 3°. Руки поднимает лишь до горизонтального положения.

По заключению хирургов данное заболевание инфекционного характера. 15 февраля 1941 г. пересадка кожи на шейную часть позвоночника — 6 кружочков кожи (консервация кожи — 7 суток). 18 февраля больной отмечает более свободные движения руками.

14 марта (запись хирурга доц. Леви) больной бодрее, отмечает, что боли в плечевых суставах исчезли, в других суставах болей меньше; подвижность в плечевых суставах в пределах нормы. У больного появился аппетит, сон лучше.

17. Травматический неврит тройничного нерва. Ассистент Гриншпон описала следующий случай травматического поражения тройничного нерва.

Больная Т., 21 год (ист. бол. № 746). 3 года назад получила тяжелую травму головы вагонеткой. Объективные данные со стороны обоих глаз: умеренная перикорнеальная инъекция. Почти вся роговица мутна, лишь по периферии у лимба имеется полупрозрачная полоска ее шириной в 2 мм. Наиболее интенсивное помутнение занимает две трети роговицы и располагается во всех ее слоях. Со-

суды в значительном количестве находятся в поверхностных и глубоких слоях роговой оболочки. Полное отсутствие болевой и тактильной чувствительности роговицы и конъюнктивы.

Передняя камера, зрачок и радужка видны только через полупрозрачную полоску роговицы. Зрение — 0,01. Со стороны черепномозговых нервов отмечалось отсутствие чувствительности в зоне иннервации всех ветвей тройничного нерва (все лицо) и паралич лицевой мускулатуры.

7 декабря 1938 г. пересадка консервированной трупной кожи в области левого сосцевидного отростка (консервация кожи — 7 суток). На 10-й день после операции у больной на коже лица возле ушей появилась болевая чувствительность. К концу первого месяца наблюдения чувствительность восстановилась на значительном протяжении (от ушей до середины щек); не восстановилась чувствительность только в средней части лица.

Со стороны глаз было отмечено незначительное уменьшение мути в роговице. Зрение 0,015. Чувствительность роговицы без изменений.

13 февраля 1939 г. больной вторично произведена пересадка консервированной кожи в области правого сосцевидного отростка (консервация кожи — 5 суток). В дальнейшем чувствительность несколько восстановилась.

Улучшение наблюдалось и со стороны парализованной мускулатуры лица: заметно увеличились движения в околоротовой, фронтальной и глазной орбикулярной мышцах.

Муть в роговице уменьшилась настолько, что сквозь нее можно было разглядеть зрачок. Зрение повысилось до 0,02. Чувствительность роговицы осталась без изменений.

Неврологические исследования были произведены невропатологом-консультантом А. Розенцвайгом, за что мы выражаем ему благодарность.

Приведенный случай весьма интересен по своим результатам. У описанной больной под влиянием пересадки консервированной трупной кожи чувствительность в кожных зонах тройничного нерва в значительной мере восстановилась.

Восстановление чувствительности (хотя и неполное) у данной больной приобретает особенную ценность, если учесть, что больная до нашего лечения упорно, но безуспешно лечилась разнообразными средствами.

18. Влияние на обмен сахара. Совместно с ассистентом Можаровской я наблюдал влияние пересадки кожи при диабете.

Больная И. (ист. бол. № 6621) поступила в глазную клинику Одесского медицинского института по поводу хронической воспалительной глаукомы на обоих глазах. При детальном клиническом исследовании выяснилось, что, несмотря на закапывание 2%-ного пилокарпина четыре раза в сутки, внутриглазное давление на обоих глазах не регулировалось. Отмечалось значительно снижение функции глаза. Так, на правом, лучшем, глазу зрение равнялось 0,4 с коррекцией, поле зрения сужено на 10–20°. Внутриглазное давление доходило до 44 мм рт. ст.; суточные колебания доходили до 17 мм рт. ст. Эластотонометрическая кривая — подъем удлинен до 15,3 мм. На левом глазу острота зрения равнялась 0,2 с коррекцией, поле зрения концентрически сужено на 30°. Внутриглазное давление достигало 37,5 мм рт. ст.; суточные колебания достигали 13 мм рт. ст. Эластотонометрическая кривая — подъем удлинен до 11,3 мм, не изломана. На обоих глазах экскавация зрительного нерва.

Как видно из приведенных данных, больной на обоих глазах необходимо было произвести антиглаукоматозную операцию. Однако операция не могла быть произведена из-за наличия у больной в конъюнктивальном мешке пневмококков. Кроме того, она в течение 10 лет страдает диабетом. Несмотря на соответствующую диету, в момент исследования у больной было 3,4 % сахара в моче.

Учитывая тот факт, что пересадка консервированной кожи оказывает лечебный эффект при целом ряде различных тяжелых заболеваний, решено было в данном случае применить пересадку консервированной кожи на висок и в области поджелудочной железы.

Больная была оперирована 22 февраля 1939 г. Данные исследования мочи и крови больной до операции были следующие. Моча: сахар — 3,4 %, белок — 1,32 %; в крови 295 мг сахара.

Под влиянием пересадки консервированной кожи произошел сдвиг в обмене веществ в сторону значительного уменьшения сахара в моче и в крови.

На 15-й день после операции сахар в моче понизился с 3,4 до 0,4 %. Количество белка также уменьшилось до 0,26 % (с 1,32 % до операции). Сахар в крови снизился с 295 до 148 мг. Спустя месяц сахар в моче почти исчез, белок уменьшился до 0,1 %. В крови было найдено 131 мг сахара. Кроме того, больная отмечает значительное снижение чувства жажды. До операции она выпивала до 12 стаканов жидкости в сутки, после операции — 3–4 стакана. В течение всего периода исследования пищевой режим больной не менялся: как и до операции, было ограничено потребление углеводов и белков.

Таким образом, мы отмечаем значительное улучшение со стороны углеводного обмена, наступившее под влиянием пересадки консервированной кожи.

Резко снизилась глюкозурия и уровень сахара в крови. Что касается влияния операции на глаукоматозный процесс, то наблюдалось значительное повышение функции глаза Острота зрения на правом глазу с 0,4 поднялась до 0,6, а на левом глазу — с 0,2 до 0,5. Кроме того, слегка расширилось поле зрения на левом глазу. Со стороны внутриглазного давления отмечалось уменьшение суточных колебаний, однако полной регуляции не наступило. Наблюдение в настоящее время еще не окончено.

Таким образом, в данном случае лечебная пересадка консервированной кожи оказала благоприятное влияние на углеводный обмен при диабете, а также на функции глаза, нарушенные глаукоматозным процессом.

19. Бронхиальная астма. Всего под наблюдением находилось 22 больных, из них 11 мужчин и 11 женщин в возрасте от 27 до 60 лет. Длительность заболевания — от 1 года до 15 лет. Во всех случаях произведена пересадка консервированной кожи.

Из 22 случаев в семи получился положительный эффект, т. е. приступы прошли или стали редки, одышка значительно ослабла. Срок наблюдения — от 4 месяцев до 2 лет. Прекращение приступов наступало не сразу, а постепенно, причем в части случаев пересадка тканей производилась повторно.

Случай 1. Больной Н. (ист. бол. № 865). Бронхиальная астма. Болен 15 лет. Аллергены: холод, запах табачного дыма и жареного подсолнечного масла. Приступ длится 4–6 часов. Частота приступов: зимой и осенью через каждые 3–4 дня, весной реже, летом их почти не бывает. Больной отмечает, что между приступами, в «здоровые» промежутки, ему тяжело дышать.

Объективно (по обследованию Циклиса): легкие эмфизематозные, короткий вдох, продолжительный выдох, масса разнокалиберных хрипов. Тоны сердца глухие.

16 декабря пересадка трупной консервированной кожи на грудь (на уровне II ребра). Срок консервации ––5 суток. Через месяц после операции был один легкий приступ, длившийся 25 минут. Через 2,5 месяца было 5 приступов в течение месяца, продолжавшихся по 1–2 часа; тяжесть приступов значительно меньше, чем до операции. Через 10 месяцев 3 очень легких приступа по 20–30 минут. Постоянная одышка, бывшая до операции, исчезла. В течение последних 8 месяцев приступов не было. Срок наблюдения — 2 года.

Случай 2. Больной Л., 36 лет (ист. бол. № 1367). Бронхиальная астма после гриппа. Болен 9 лет. Аллергены: все сильные запахи, волнение, переутомление, сырая, холодная погода. За последние 2 года приступы почти ежедневно, иногда 3–4 раза в день. Пользуется инъекциями адреналина, подвергался облучению селезенки рентгеном; применялась диатермия, проведена новокаиновая блокада по Вишневскому и сделана операция в носовой полости.

7 октября1939 г. пересадка консервированной кожи на грудь. Срок консервации — 8 суток. На 4-й день «стало легче дышать». В течение первых 2 месяцев после операции не было ни одного приступа; состояние хорошее. В следующие 4 месяца было два приступа,

но легкие, не требовавшие впрыскиваний адреналина; оставалась незначительная одышка. 26 марта 1940 г. проведена повторно пересадка кожи шестидневной консервации на грудь на месте первой пересадки. Приступы в течение срока наблюдения (1 год и 4 месяца) не возобновлялись, больной продолжает работать в качестве инженера авиации.

Случай 3. Больной Г. (ист. бол. № 1885). Страдает бронхиальной астмой после гриппа в течение 2 лет. Аллергенов не может отметить. Во время приступа одышка. Астматическое состояние длится обыкновенно 5 дней.

Данные терапевта: эмфизема легких, нефрозо-нефрит.

14 апреля 1940 г. пересадка кожи на грудь. Срок консервации — 9 дней. На другой же день одышка прекратилась. С момента операции приступов не было. Больной работает в качестве юриста. Срок наблюдений — 7 месяцев.

Случай 4. Больная Г. (ист. бол. № 2127), 50 лет. Страдает бронхиальной астмой после бронхита 2 года. Приступы каждый день по 20–30 минут; осенью и зимой приступы более длительны Приступы сопровождаются одышкой. Лечение: аутогемотерапия, банки, горчичники, горное солнце, адреналин и т. д.

24 июня 1940 г. пересадка консервированной кожи на спине. Срок консервации кожи— 6 суток. Через 2 месяца были приступы, но менее длительные. 6 сентября 1940 г. произведена вторично пересадка кожи на грудь. Срок консервации — 9 дней. После второй пересадки в течение 6 месяцев приступов нет. Больная находится в прежних условиях.

Случай 5. Больная И. (ист. бол. № 2394). Болеет бронхиальной астмой с конца 1935 г. В течение последних 9 месяцев ежедневно приступы; из Москвы привезли на носилках и поместили в санаторий. Амбулаторно проделано 10 инъекций рыбьего жира. Приступы продолжались

24 октября 1940 г. произведена пересадка кожи на спину. Срок консервации кожи — 6 суток. После операции припадков не было. Срок наблюдения — 4 месяца.

Случай 6. Больной С., 46 лет (ист. бол. № 1033). Бронхиальной астмой болен 8 лет. Аллергены: холод, сырость, пыль, запах табачного дыма и жареного масла, переутомление, волнение, кислая и соленая пища, холодный отварной картофель. Частота приступов: через каждые 2–3 дня, длятся по 4–5 часов. Пользуется инъекциями адреналина с камфорой. Между приступами всегда одышка.

Объективно: легкие эмфизематозные, значительное количество разнокалиберных сухих хрипов. Сердце: глухие тоны

С 21 марта 1939 г. сделано 14 инъекций рыбьего жира по 1 через день. Через 18 дней после первой инъекции был приступ несколько минут, через 2 дня — второй и через 5 дней — третий приступ.

Во время третьего приступа больному была сделана операция (17 апреля 1939 г.) — пересадка консервированной кожи на спину; срок консервации — 5 суток. После этого приступов не было, но с целью закрепить эффект первой операции произведена 24 мая 1939 г. вторая операция — пересадка консервированной кожи на грудь; срок консервации — 5 суток. С 1 августа 1939 г. — второй курс инъекций рыбьего жира. У больного был только один приступ через 5,5 месяцев; больше приступов в течение наблюдения (1 год 8 месяцев) не было.

Случай 7. Больной Г. (ист. бол. № 1145). Бронхиальная астма. Болен 15 лет. Аллергены: холод, запах дыма и жареного растительного масла. У больного постоянная одышка; периодически — через каждые 2–3 недели — бывают ежедневно приступы астмы в течение 3–4 недель. Последние 5 лет пользуется адреналином.

7 января 1939 г. пересадка консервированной кожи на грудь. Срок консервации — 9 суток. После операции прекратились приступы и уменьшилась одышка. Через 4,5 месяца сделана вторая операция.

17 мая пересадка консервированной кожи на грудь. Срок консервации — 11 суток. После второй операции одышка почти прекратилась. Через 8 месяцев после первой операции у больного было 2 приступа (после смерти матери). 4 декабря 1939 г. больной поступил для третьей операции. Пересажена кожа 11-дневной консервации. Осенью 1940 г. был приступ, после которого наступило хорошее состояние. Срок наблюдения — 2 года.

Случай 8. Больная З., 59 лет (ист. бол. № 1152). Бронхиальная астма. Больна 15 лет. Приступы бывают от волнения, переутомления, быстрых движений. За последние 3 года приступы ежедневно по 2–3 раза в день; для прекращения приступа больная принуждена была сидеть неподвижно по нескольку часов.

Объективно: легкие эмфизематозные, много свистящих и жужжащих хрипов.

Сердце: границы расширены вправо и влево, тоны глухие.

23 января пересадка консервированной кожи на грудь. Срок консервации — 5 суток. Через 3 недели после первой операции был один приступ. 16 июня — вторая операция: пересадка консервированной кожи на спину. Срок консервации — 13 суток. Для фиксации хорошего результата после этих двух операций сделана третья.

16 сентября третья операция — пересадка консервированной кожи на грудь. Срок консервации — 11 суток. Через 5 месяцев после первой операции был еще один легкий приступ во время гриппа. Имеется небольшая одышка, но чувствует себя хорошо и выполняет домашнюю работу. Срок наблюдения — 1 год и 3 месяца.

У остальных 15 больных, почти у всех, был получен некоторый полезный эффект.

Я считаю, что при таком мучительном и упорном заболевании, каким является астма, следует при малой успешности лечения испытать и лечебную пересадку кожи. Рыбий жир также давал мне некоторый успех, но недостаточно закономерный и устойчивый.

20. Брюшной тиф. Совместно с Коноховым я наблюдал благоприятное влияние инъекций экстракта из консервированной плаценты в нескольких случаях брюшного тифа и в одном случае паратифа.

Больная Я., 13 лет. Диагноз: брюшной тиф. На впрыскивание плацентарного экстракта больная быстро ответила все возрастающим улучшением; сначала стал очищаться язык, прошли явления менингизма, стали проходить головные боли, появился сон, исчезло бредовое состояние, сознание стало ясным, затем прошли кишечные расстройства, появился аппетит, в то время как температура еще держалась на высоких цифрах. После восьмого укола больная чувствовала себя совсем хорошо, если бы не новое повышение температуры, которое ее больше огорчало, чем беспокоило, так как все проявления выздоравливающего организма стойко держались. Имевшийся раньше процесс в почках полностью ликвидирован. Больная здорова.

Наблюдения других учреждений и лиц

К изложенным выше материалам Украинского экспериментального института глазных болезней я позволю себе прибавить данные нескольких других учреждений и лиц.

1. Наблюдения ассистента акушерско-гинекологической клиники ОМИ (директор — проф. Цомакион) П. Е. Ровинской.

«Методом пересадки консервированной на холоду кожи для лечения воспалительных заболеваний женской половой сферы мы пользуемся с февраля 1939 г.

Для полного уточнения терапевтического эффекта лечебной пересадки консервированной кожи при воспалительных заболеваниях женской половой сферы мы, кроме трансплантации кожи, другой терапии не применяли.

Всего нами произведено 36 трансплантаций на 34 больных (2 больным были произведены повторные пересадки).

В 13 случаях мы пересаживали кожу от живого донора, в 23 случаях — кожу, взятую у трупа. Методику взятия кожи у трупа, технику консервации и пересадки кожи мы целиком заимствовали у акад. В. П. Филатова.

В случаях пересадки кожи от живого донора мы брали кожу гинекологических больных во время операции, иссекая лоскут овальной формы длиной в 12 см, а шириной в 2,5 см. Такая форма диктуется техническими соображениями во избежание чрезмерного натяжения при сшивании краев операционного разреза.

Для наблюдения за терапевтическим эффектом мы подобрали старые хронические случаи с тяжелыми патологическими изменениями придатков матки и тазовой брюшины, с давностью заболевания от 2 до 18 лет.

По форме заболеваний мы имели: гнойно-конгломератные опухоли величиной с голову взрослого человека — шесть случаев, негнойные опухоли величиной от куриного яйца до полутора мужского кулака — 15 случаев и опухоли неопределенной формы и величины вследствие сращений и экссудатов — 13 случаев.

До лечебной пересадки консервированной кожи больные неоднократно подвергались различным видам лечения (в большинстве случаев безрезультатно).

Жалобы наших больных преимущественно сводились к следующему: постоянные боли внизу живота и в крестце, болезненный coitus, утраченное libido, бесплодие, нарушение менструальной функции.

В результате лечебной пересадки консервированной на холоду кожи мы получили излечение в 15 случаях (44,2 %), эффекта не получено в двух случаях (5,6 %), ухудшения не наблюдалось.

Болеутоляющий эффект наступил на 2-й и 3-й день в 19 случаях, на 4-й день — в пяти случаях, на 5-й день — шести случаях, на 7-й день — в трех случаях; эффекта не получено в одном случае. Из 16 случаев болезненной менструации в 15 случаях мы получили положительный эффект.

Из 18 случаев нарушения менструальной функции по типу и характеру получен положительный результат в 16 случаях. В двух случаях аменорреи эффекта мы не достигли.

В первые дни после пересадки мы уже наблюдали сдвиг в очаге. Значительные анатомические изменения в очаге мы получили лишь по истечении 1–1,5 месяцев после лечебной пересадки консервированной кожи, когда больные были уже вне стен стационара (в большинстве случаев) и находились под нашим амбулаторным наблюдением.

Из шести случаев с гнойными инфильтратами придатков матки, тазовой брюшины и клетчатки значительное улучшение мы получили в трех случаях, улучшение в двух случаях, эффекта не получено в одном случае.

Из 28 случаев с негнойными воспалительными заболеваниями в

15 случаях мы получили клиническое выздоровление; инфильтраты рассосались, при пальпации определялись лишь в своде небольшие тяжи, матка хорошо контурировалась, стала подвижной, легко выводилась из заднего свода.

В 13 случаях с неопределимой ранее формой и величиной воспали

тельного инфильтрата мы получили значительное улучшение в очаге; спайки стали мягче, придатки стало возможным контурировать и определить их величину и форму. Матка, ранее ограниченно подвижная, стала подвижной и хорошо контурировалась.

В результате положительного эффекта в воспалительном очаге coitus стал безболезненным во всех 28 случаях. Утраченное в шести случаях libido появилось, в двух случаях вторичного бесплодия наступила беременность. В 1939–1940 гг. мы наблюдали 6 рецидивов, которые наступили через 1–1,5 месяца в двух случаях, через 2 месяца в двух случаях, через 3 месяца в одном случае и через 10 месяцев в одном случае.

По мнению Ровинской, лечебная пересадка консервированной кожи дает положительные результаты при лечении воспалительных заболеваний женской половой сферы.

При гнойных воспалительных процессах, когда другие методы лечения безуспешны, а хирургическое вмешательство противопоказано, метод лечения пересадкой консервированной на холоду кожи дает настолько эффективный сдвиг, что в некоторых случаях становится возможным удаление гноя; в некоторых случаях применение других методов лечения не вызывается уже необходимостью, а в других случаях оно становится возможным и успешным.

Пересадка консервированной кожи является активно рассасывающим и быстродействующим болеутоляющим средством.

Лечебная пересадка консервированной кожи восстанавливает нарушенную менструальную функцию.

Лечебная пересадка, обладая резорбтивными свойствами, действует благотворно на очаг заболевания, восстанавливает функцию, присущую данному органу, в результате чего мы наблюдали наступление беременности после вторичного бесплодия, восстановление безболезненного coitus и утраченного libido.

Лечебный метод пересадки консервированной кожи, эффективный при лечении застарелых воспалительных заболеваний женской половой сферы, простой по технике выполнения, доступный в любых условиях, даже села, значительно сокращающий срок пребывания больных в стационаре, не имеющий никаких противопоказаний, должен занять достойное место среди других зарекомендовавших себя способов лечения».

2. Наблюдения проф. Г. К. Живатова, директора 2-й Акушерско-гинекологической клиники ОМИ.

«Материал обнимает группу гинекологических больных в 36 человек с различными воспалительными поражениями придатков.

Обычно пересаживалось 8–10 кусочков плаценты общим весом 2–2,5–3 г. Плацента пересаживалась под кожу живота между лоном и пупком в 26 случаях, подкожно и под слизистую влагалища (комбинированно) — в шести случаях, во влагалище — в четырех случаях. Однократно пересадка произведена в 26 случаях, двукратно — в семи случаях, троекратно — в трех случаях.

Местная реакция на месте пересадки наиболее резко проявлялась к 3–4-му дню, затихала к 8–10-му дню.

На месте пересадки возникала как бы пустулка, жидкое содержимое которой имело характер детрита, а более плотные части представляли собой кусочки плаценты в той или иной степени некробиоза. Ни разу посевы этих материалов не дали бактерийного роста.

Помимо местной реакции, в трех случаях наблюдалась еще общая реакция (повышение температуры) и в пяти случаях — очаговая реакция (усиление болей, увеличение опухоли, пульсация сводов, гиперсекреция).

Пересадки наши были произведены в различные сроки от начала заболевания — от 2 до 165 дней. Ранняя пересадка давала лучшие клинические результаты. В подавляющем большинстве случаев после пересадки улучшились субъективные ощущения (самочувствие, боли) и объективные данные (падение температуры, уменьшение опухоли).

Улучшение самочувствия и уменьшение болей наступали со 2–3-го дня. Падение температуры происходило постепенно и доходило до нормы в различные сроки — от 2 до 25 дней.

Данные бимануального исследования давали хорошие результаты в случаях явной эффективности, показывая резкое уменьшение воспалительных опухолей, падение чувствительности, появление подвижности».

3. Наблюдения зав. хирургическим отделением Полоцкой больницы кандидата медицинских наук д-ра М. В. Дунье (краткие выдержки из его доклада на научной конференции).

«В своем желании использовать гомопластическую ткань с лечебной целью по В. П. Филатову я остановился на консервированной на холоду брюшине, удаляемой при операциях грыжевых мешков. С лечебной целью грыжевые мешки применяются нами только в течение последних 2 лет.

С 7 января 1939 г. по настоящее время в хирургическом отделении Полоцкой больницы им. Ленина нами произведено 302 лечебные пересадки консервированного грыжевого мешка у 269 больных (пересадку брюшины в нескольких местах, но в один сеанс мы считаем за одну пересадку). 32 раза пересадка произведена амбулаторно, в остальных случаях — стационарно. Из 269 леченных нами больных отдаленные результаты прослежены у 138 человек (51 %). Срок наблюдения за больными — от нескольких месяцев до 2 лет.

Лечебная пересадка консервированной брюшины применялась при следующих патологических процессах.

1. Болезненные костные мозоли на месте переломов костей. Всего произведено 42 пересадки 31 больному. Во всех случаях, за исключением трех, мы получили хорошие результаты. Эффект от лечебной пересадки наступал на следующий день, а иногда уже к вечеру дня операции стихали боли, восстанавливались движения в суставах.

2. Замедленное срастание костей после резекции коленного сустава и клиновидного иссечения костей предплюсны по поводу врожденной деформации. Хороший успех, прослеженный 1 год.

3. Ограниченные и болезненные движения на почве той или иной травмы суставов (вывихи, ушибы, растяжения и разрывы связок).

Лечебная пересадка произведена 24 больным. По высоте терапевтического эффекта после пересадки в смысле увеличения движений и исчезновения болей эта группа больных занимает первое место среди нашего материала. Проверка части больных показала, что пересадка дала стойкие результаты.

4. Первичные хронические артриты и артропатии.

1-я подгруппа. Доброкачественные (миоартропатии, артралгии, артриты, наблюдаемые при длительных охлаждениях, усиленном мышечном напряжении, вынужденном положении тела).

Непосредственный эффект от пересадки брюшины получен в 20 случаях из 24. Этот терапевтический эффект сказался уменьшением или исчезновением болей и постепенным увеличением объема движений в суставах.

Среди 13 больных, явившихся для проверки отдаленных результатов по нашему вызову, у 6 результат может быть отмечен как «отличный», т. е. мы получили полное выздоровление, у 5 — как «удовлетворительный», у остальных 2 больных боли в суставах возвратились: у одного — через месяц, у второго — через 7 недель после операции.

Следует подчеркнуть, что лечебная пересадка применялась после лечения всевозможными средствами, доступными в нашей обстановке.

2-я подгруппа. Прогрессирующие злокачественные артриты (анкилозирующие, деформирующие и др.).

Всего оперировано 6 больных, из них один больной — по поводу деформирующего артрита локтевого сустава. Боли отсутствуют в течение 6 месяцев. У одной больной имелась деформация кисти, у одной artritis deformans левого тазобедренного сустава и у 3 больных болезнь Штрюмпель — Мари — Бехтерева.

Непосредственный эффект от пересадки сказался уменьшением скованности и болей в пораженных суставах, правда, без всяких рентгенологических сдвигов. По истечении 2–3 месяцев боли опять появились, но значительно слабее; прежних болей уже не было. Пересадка консервированной ткани по В. П. Филатову является могучим средством для борьбы с мучительными болями при этих тяжелых страданиях.

5. Контрактуры суставов после нагноительных процессов, ожогов и пр. Всего оперировано 13 больных. Отдаленный результат прослежен у 12 больных. В трех случаях рубцовых контрактур при застарелых артрогенных изменениях эффект от пересадки брюшины не получен. Хорошие результаты мы наблюдали в остальных 10 случаях, когда рентгенографически отсутствовали поражения костей и суставов. Рубцы под влиянием лечебной пересадки размягчались и рассасывались. Наши больные уже через 8–10 часов после пересадки отмечали уменьшение скованности и стягивания в пораженных членах.

Со 2–3-го дня на наших глазах увеличивались активные и пассивные движения в суставах, протекая при незначительной чувствительности.

6. Контрактура Дюпюитрена. Больной Ч., 65 лет, болеет 2 года. Начиная с 3-го дня после операции, отмечено размягчение рубца и увеличение амплитуды движений пальцев. Почти полное разгибание пальцев наступило на 11-й день. Через 6 месяцев результат тот же (стойкий). Рубец на ладони мягкий, еле прощупывается.

7. Туберкулез суставов (без свищей). Всего подвергнуто лечению 19 больных. После лечебной пересадки в большинстве случаев отмечено только временное стихание болей; у 2 больных, явившихся для осмотра через 2 месяца, уменьшение объема пораженного сустава.

8. Болезненное плоскостопие. У больного 22 лет получено стойкое исчезновение болей в ноге после пересадки брюшины в четырех местах: позади обеих лодыжек, на передней и на задней поверхности голени. В течение 8 месяцев больной здоров.

9. Кожные болезни.

А. Язвы кожи. После лечебной пересадки брюшины по В. П. Филатову мы получили заживление во всех случаях. У 4 больных, явившихся на осмотр через 1,5 года, рецидив язвы голени на почве расширения вен обнаружен у одного больного, 65 лет, по словам которого язва открылась через 6 месяцев на месте царапины острой палкой. Остальные 3 больных здоровы.

Б. Склеродермия. Больная Т., 35 лет, страдает склеродермией 4 года. Пересадка брюшины в четырех участках в области правого колена дала блестящий эффект, который уже со 2-го дня после операции сказался в размягчении рубцов, уменьшении ригидности кожи и прекращении болей. В настоящее время (через 10 месяцев) больная здорова.

В. Нейродермит. В единственном случае успех был, но не прослежен достаточно долго.

Г. Lupus vulgaris. Больной Н., 14 лет, страдает 3 года. Лечился всевозможными средствами у опытного специалиста при Полоцком диспансере. При осмотре почти вся кисть и пальцы заняты сплошной язвой с обильным отделяемым и типичными волчаночными бугорками в виде отдельных островков. На левой стопе имеется 5 язв величиной от горошины до боба. На внутренней поверхности правого бедра—участок кожи с бугорками размером 4 х 3 см. Через 2 недели после пересадки трех кусочков брюшины началось рубцевание язвенной поверхности на кисти, но на пальцах нельзя было отметить заметных сдвигов. По-

сле вторичной пересадки брюшины в трех местах на кисти и на пальцах язвенная поверхность вся зарубцевалась (через 2,2 месяца после начала лечения), исчезли очаги поражения также на бедре и стопе. При осмотре через 5 месяцев ребенок здоров. На тыльной поверхности IV пальца имеется покрасневший участок размером 0,5 х 1 см.

10. Болезни желудка и двенадцатиперстной кишки, всего 13 случаев. У 9 больных через 12–24 часа после пересадки прекратились боли, изжога, отрыжка и рвота: у 5 больных со сроком наблюдения в 1 год и 5 месяцев, 1 год 3 месяца, 6 месяцев, 3 месяца и 2 месяца. Двое больных на осмотр не явились. У остальных 2 больных боли рецидивировали: у одного через 3 месяца, у другого через 2 месяца после пересадки. Повторный анализ желудочного сока у 2 больных с длительным наблюдением после пересадки показал незначительное снижение общей кислотности и свободной соляной кислоты.

У 4 больных улучшения болезни после пересадки не наступило. Из них один с язвой малой кривизны, один с перигастритом после операции желудочно-кишечного анастомоза и двое с язвами двенадцатиперстной кишки.

11. Заболевания периферической нервной системы.

А. Люмбоишиалгия. Всего подвергнуто лечению пересадкой консервированной брюшины 72 больных, из них с пояснично-крестцовым плекситом — 32 больных, с невритом седалищного нерва — 23, с фуникулитом — 12, с пояснично-крестцовым радикулитом — 5 больных. Больные поступали к нам после безрезультатного лечения разными видами электропроцедур и в значительном проценте случаев после повторной поясничной блокады по Вишневскому.

У больных с фуникулитом при рентгенографии позвоночника обнаружены костные аномалии.

Непосредственный терапевтический эффект, полученный у 62 больных (86 %), должен быть оценен как «хороший».

Пересадка применялась как при хронической, так и при подострой форме заболевания. У больных со стволовым синдромом пересадка производилась в пояснично-крестцово-ягодичной области и по ходу нерва, у больных с люмбо-сакральными болями — только в области поясницы и крестца по обе стороны позвоночника. Боли после пересадки в большинстве случаев уже через 8–10 часов или на следующий день совсем проходили или притуплялись настолько, что не мешали движениям; скорченные до пересадки больные стали свободно сгибать и разгибать поясницу. Эти положительные результаты наблюдались независимо от наличия или отсутствия у больных патологических изменений в позвоночнике.

У 10 больных пересадка брюшины не оказала воздействия на болезненный процесс.

Отдаленные результаты проверены у 41 больного (56 %). Я позволю себе на них остановиться. У 17 больных не было никаких субъективных симптомов болезни на протяжении следующих сроков: на протяжении 2 месяцев — у 1 больного, 3 месяцев — у 1 больного, 4 месяцев — у 3 больных, 5 месяцев — у 2 больных, 7 месяцев — у 1 больного, 10 месяцев — у 3 больных, от 1 года до 1 года 4 месяцев — у 6 больных. 18 больных отмечают появление периодических слабых болей в пояснице или ногах. Все эти больные связывают появление болей с простудой или поднятием тяжестей. У 6 больных возвратились боли столь же сильные, как и до нашего лечения: у 3 больных через 1 месяц, у одного через 2 месяца и у 2 больных через 4 месяца.

Б. Прочие периферические невриты и невралгии. Всего лечилось 11 больных: 5 с плечевым плекситом с хорошим ближайшим результатом во всех случа-

ях; из 4 проверенных больных у одного рецидив болезни наступил вскоре после выписки из больницы.

В одном случае неврита локтевого нерва на почве рубца в области локтевого сустава эффекта от пересадки не получено. При неврите плечевого нерва получен полный эффект со сроком наблюдения за больной в течение 7 месяцев.

Пересадка брюшины в четырех случаях невралгии тройничного нерва дала временное стихание болей у 2 больных (у одного из них до 1 года); у 2 других больных облегчения не получено.

12. Миозиты. Лечебная пересадка была применена с полным успехом у 3 больных, из них 2 больных находятся под нашим наблюдением в течение 1 года 4 месяцев.

13. Оссифицирующий миозит. Больной 47 лет. Рентген показал оссифицирующий миозит правой дельтовидной мышцы. На следующий день после лечебной пересадки уменьшились боли и скованность в суставе и увеличились амплитуды движений. При проверке через 1 год больной практически здоров. Рентгенография правой руки не производилась.

14. Гинекологические заболевания. Лечение проведено у 5 больных; эффект не оказался достаточно яркий.

15. Туберкулез гортани. Несомненный эффект, но недостаточно долго наблюдавшийся.

16. Бронхиальная астма. Оперировано 3 больных. Пересадка брюшины производилась в трех местах на грудине и дала исключительный эффект. Привычные и другие аллергены приступов не вызывают. Значительно уменьшилась одышка. Терапевты отмечают также уменьшение количества хрипов в легких. Следует подчеркнуть, что сроки наблюдения за больными слишком коротки, чтобы считать эффект от пересадки стойким (0,5 и 2 месяца)».

Проф. Г. И. Ланда (Одесский дерматовенерологический институт им. Главче) совместно со старшим научным сотрудником нашего института С. Л. Бельтер[45] применяли пересадку трупной консервированной кожи при некоторых дерматозах — нейродермитах, псориазе, эритематозной волчанке, язвах голени, склеродермии, атрофирующем акродерматите — в большинстве случаев с явным лечебным эффектом, а в некоторых — с полным исчезновением явлений. При нейродермитах эффект терапии был прослежен у 8 больных, причем под наблюдением были преимущественно тяжелые формы ограниченного и генерализованного нейродермита. Явления прошли полностью у троих, значительное улучшение у четверых, у одного отмечено только улучшение процесса. В последнем случае пересадка была сделана только один раз.

Привожу пример.

Случай 1. Больная В. (№ 490), 52 лет, пенсионерка, больна 5 лет. Типичные бляшки ограниченного броковского нейродермита в левой подколенной ямке, на правой голени и на симметричном участке левой голени. Первая трансплантация вблизи бляшки в подколенной ямке, вторая — полгода спустя на задней поверхности правой голени. Бляшка в подколенной ямке рассосалась и зуд исчез через 2 недели после первой пересадки. Бляшка на правой голени, а также бляшка на симметричном участке на левой голени рассосались полностью через 4 недели после второй пересадки. Рецидива нет, наблюдение длится 1 год и 2 месяца.

Случай 2. Больной К. (№ 9837), 66 лет, пенсионер, болен 2 гида. Бляшки броковского ограниченного нейродермита в левой подмышечной ямке, на наружной поверхности

[45] Доложено на объединенном заседании Украинского института экспериментальной офтальмологии и Одесского дерматовенерологического института им. Главче 26 февраля 1940 г.*Доложено на объединенном заседании Украинского института экспериментальной офтальмологии и Одесского дерматовенерологического института им. Главче 26 февраля 1940 г.

левой голени, на тыле левого голеностопного сустава и нижней трети левой голени; нестерпимый зуд не только на бляшках нейродермита, но и на спине, бедрах, ягодицах и незначительный — на голове. Произведено три пересадки трупной консервированной кожи — все явления прошли полностью. При осмотре через 5 месяцев никаких субъективных жалоб и объективных данных.

При псориазе лечение трансплантацией было проведено у 5 больных, причем у 3 была распространенная, отчасти тяжелая форма псориаза. Явления прошли полностью у 3 больных, у 2 отмечено только улучшение процесса.

Привожу вкратце истории болезни 3 больных, у которых явления прошли полностью.

Случай 1. Больная (№ 3007), 33 лет, домашняя хозяйка, больна 12 лет. Обильное высыпание отдельных и сливающихся бляшек псориаза, захватывающих живот, нижние конечности и волосистую часть головы.

Улучшение отмечено уже в течение первой декады после трансплантации, затем наступило дальнейшее улучшение и через 1,5 месяца все явления прошли. Рецидива не было 1,5 года; через 2 года незначительные явления.

Случай 2. Больная Ш. (№ 6783), 19 лет, колхозница, больна 2 года. Псориаз. Типичное поражение, захватывающее сплошь волосистую часть головы, разгибательные поверхности верхних и нижних конечностей и частично грудь и спину, а также сгибательные поверхности конечностей. Значительное улучшение после первой пересадки и полное исчезновение явлений после второй пересадки, сделанной через 3 месяца после первой. Рецидива не было в течение 1,5 лет. Затем рецидив, но в значительно меньшей степени, чем до лечения пересадкой (рис. 35 и 36).

Рис. 35.

Рис. 36.

Случай 3 Больной З. (№ 1617), 31 года, бухгалтер, болен 9 лет. Типичное высыпание псориаза, захватывающее волосистую часть головы, ушные раковины, брови, туловище, верхние и нижние конечности; местами поражение захватывает сплошь значительные поверхности кожи. Интенсивный зуд. Две трансплантации с промежутком в 1 месяц. Улучшение началось через 4 дня после первой пересадки; через 3 недели значительное улучшение процесса, проявившееся в рассасывании большинства бляшек. Через 1 месяц и 3 недели после второй пересадки все явления прошли. Рецидив через 1,5 года.

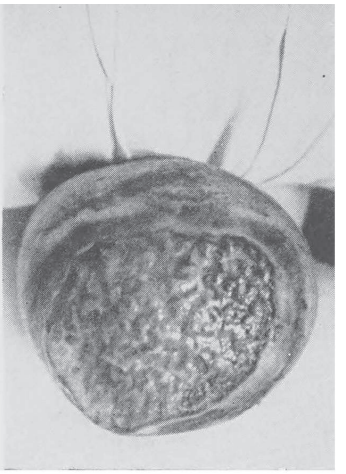

Рис. 37.

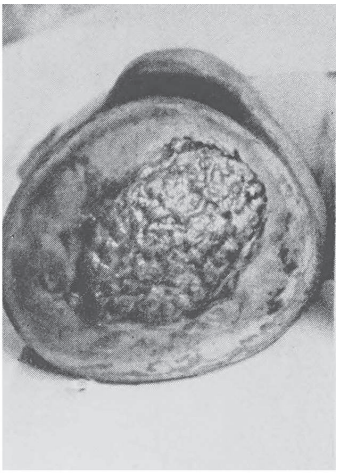

Рис. 38.

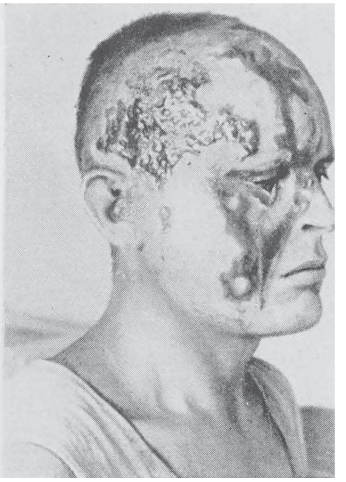

Рис. 39.

Рис. 40.

Больной К. (№ 1608), 33 лет, колхозник. На левой щеке бляшка шестилетней давности, округлой формы, в полтора раза больше серебряного рубля, с эритематозным валиком, покрытым довольно резко выраженным гиперкератозом. Улучшение началось через 6 дней после первой пересадки, и явления прошли полностью через 9 дней после второй пересадки. Промежуток между первой и второй пересадкой — 35 дней.

Кроме того, авторы отметили хороший эффект в двух случаях с хронической язвой голени. При склеродермии и атрофирующем акродермите (три случая) явное улучшение функции близлежащих суставов, уменьшение плотности пораженной кожи без особого эффекта в смысле дальнейшего течения процес-

са. Во всех последних случаях больные получили только по одной пересадке трупной консервированной кожи.

Изложенный выше материал ставит эффект тканевой терапии при неглазных болезнях — вне всякого сомнения. Я с отрадой вижу, что этот метод лечения приобретает сторонников за пределами моего института и круг болезней, при которых он применяется, становится все шире и шире. К перечню болезней, приведенных выше, где тканевая терапия была полезна, можно добавить еще несколько, а именно сыпной тиф и пендинскую язву. О них будет сказано ниже.

Материал военного времени

Тканевое лечение по моему методу явилось, как видно из вышеизложенного, весьма эффективным как в моих руках, так и в руках многих других авторов. Материалы по этой проблеме получены по преимуществу на больных мирного времени. Особый интерес представляет вопрос о том, насколько метод тканевого лечения может оказаться применимым и полезным для бойцов, получивших повреждения или заболевших во время войны. Я и мои ученики и последователи старались приложить наш опыт и к лечению бойцов нашей героической Красной Армии. В нескольких эвакогоспиталях получены, как указано выше, ценные результаты при глазных заболеваниях (д-ра Сайдаковский, С. Л. Вельтер, Гриншпон, С. Б. Розовская, Каменецкая, Кашук, проф. Кальфа, д-р Костенко, проф. Крамаренко, д-ра Каракис, Любовский, Копп, Андреева и др.). Я могу привести здесь несколько наблюдений из материала госпиталей, в которых я работал, свидетельствующих о пользе тканевого лечения и при неглазных заболеваниях у бойцов. Я привожу лишь благоприятно закончившиеся случаи, так как именно такие случаи имеют наибольшую ценность для дальнейшего развития метода; статистическая обработка всего материала еще невозможна. Материал собран мной главным образом при помощи Скородинской, а также Головиной, Ногаевой, Серовой, Гетман и лаборантки Малюга.

Язвы.

Случай 1. Боец З., 39 лет (ист. бол. № 839). Ранен 4 сентября 1941 г. осколком снаряда. В области правого локтевого сустава имеется глубокая рана с раздроблением кости, сильная отечность тканей, много гнойного отделяемого; жалобы на сильную боль в правой руке. На передней поверхности правого бедра имеется рана, в верхней его части доходящая до мышц; верхний конец раны у вертела; длина раны — 25 см, наибольшая ширина — 8 см, обильные грануляции, обрывки широкой фасции некротизированы, гнойно расплавлены; много отделяемого. 23 сентября произведена пересадка кожи трупа, консервированной на холоду 9 суток, около верхнего конца язвы.

Через двое суток при первой перевязке отмечено, что рана бедра очистилась от некротических масс и началась эпителизация у верхнего края (ширина пояса эпителизации около 3 мм), в нижней части раны эпителизация имеется, но выражена менее резко. В правой руке исчезли боли, уменьшилась отечность. На 5-й день длина раны равна 24 см, наибольшая ширина — 6 см. На 10-й день длина раны 20 см, наибольшая ширина — 4 см; рана в локтевом суставе очистилась и хорошо гранулирует; через 42 дня рана на бедре вполне зажила; рана на локте, от которой отходили секвестры, хорошо гранулирует. Больной эвакуирован.

Случай 2. Боец В. (ист. бол. № 320). Диагноз: незаживающие ампутационные культи обеих голеней. Ампутации сделаны 22 августа и 28 августа по поводу газовой гангрены. До пересадки кожи эпидермизация гранулирующих поверхностей шла медленно; за 3 недели размеры раны правой культи уменьшились с 21 х 10 до 10 х 9 см, а левой — с 10 х 9 до 10 х 8 см.

17 сентября произведена пересадка трупной консервированной 13 дней кожи на переднюю поверхность правой голени. Через 4 дня размеры раны правой культи уменьши-

лись до 8 х 7 см, через 7 дней — до 8 х 3 см, через 10 дней — до 8 х 1,5 см; размеры раны левой культи уменьшились через 4 дня до 8 х 7 см, через 7 дней — до 8 х 5 см, через 10 дней — до 5 х 3 см. Через 22 дня раневая поверхность правой культи заэпителизировалась вполне, а на левой она заэпителизировалась через 17 дней после пересадки кожи. Боец вскоре получил протезы (рис. 37 и 38).

Случай 3. Боец А. (ист. бол. № 72). Диагноз: ожог серной кислотой I и III степени лица, лба, виска и правого глаза (рис. 39 и 40). Ожог произошел 17 августа 1941 г. из баллона с серной кислотой, поврежденного при перевозке на автомашине. До пересадки кожи в течение месяца применялась массовая повязка рыбьим жиром, смена которой была очень болезненна. На щеке и на лбу больного омертвение кожи, кровоточащие язвы; на виске обширная язва (размерами 10 х 8 см), покрытая корками, приподнимаемыми гноем; кожа верхнего и нижнего века изъязвлена; начинающийся выворот нижнего века, язвенный кератит, зрение менее 0,02.

17 сентября произведена пересадка трупной кожи, консервированной 13 дней, позади правого уха (акад. В. П. Филатов); уже на 3-й день после операции (20 сентября) отмечено резкое улучшение: раневая поверхность значительно очистилась от гнойного отделяемого, поверхность не кровоточит, уменьшился инфильтрат нижней половины роговицы. В дальнейшем очищение язв и их эпителизация шли безостановочно и через 3 недели закончились с образованием рубцовых тяжей, давших выворот нижнего века, недостаточность верхнего века и оттягивание крыла носа. Роговица зарубцевалась, и зрение поднялось до 0,4. Больной эвакуирован.

Случай 4. У бойца Ф. (ист. бол. № 625) язва обеих стоп, образовавшаяся после отморожения, не заживала в течение 3 месяцев. После пересадки консервированной кожи (14 апреля) заживление пошло безостановочно, но 3 июня, ввиду наличия обнаженных костей, сделана ампутация части стопы, после чего заживление идет без задержек. Тканевая терапия в данном случае (как и в других подобных случаях) подготовила стопу для оперативного вмешательства.

Случай 5. Красноармеец К. (ист. бол. № 1029). Диагноз: язвы после отморожения III степени на обеих стопах; бельмо на правом глазу. Отморожение обеих стоп произошло 12 апреля 1942 г.; бельмо образовалось после травмы в декабре 1941 г.

Правая стопа: отсутствуют все пальцы. В области пальцев (большого и II) имеется язва размером 4,5 х 2,5 см. Грануляции вялые, синеватого цвета, с большим количеством гнойного отделяемого, резко выступают над краем раны. Вокруг грануляционной поверхности корка в 0,5 см, вокруг которой свежая ткань в 1 см ширины.

Левая стопа: в области большого пальца имеется язва длиной в 9 см, шириной в 1 см с вяло гранулирующей поверхностью синюшного цвета.

Больной отмечает боль в обеих стопах. Передвигается на костылях.

На правом глазу помутнение роговицы, наиболее интенсивное в центре и в нижней половине роговицы (во всех слоях). Верхняя половина полупрозрачна, зрачок плохо виден. Бельмо сращено с радужкой. Острота зрения равна 1/∞. Проекция света правильная. Зрачок от атропина не расширяется. Помутнение роговицы образовалось в декабре 1941 г. после травмы (в роговицу попало инородное тело).

Язва на обеих стопах не заживала в течение 3 месяцев.

12 июля 1942 г. произведена первая инъекция плацентарного экстракта. 14 июля, через 2 дня, состояние язвы на правой стопе улучшилось, отделяемого стало меньше, у края раны появилась свежая полоска эпителия.

На левой стопе язва без перемен.

После четвертой инъекции на правой стороне язва уменьшилась (4,5 х 2 см), грануляции уплостились и порозовели.

На левой стопе язва уменьшилась вдвое. После седьмой инъекции плацентарного экстракта 25 июля язва на правой стопе уменьшилась (4 х 1,5 см), грануляции еще более уплостились.

На левой стопе язва покрыта коркой (язвенная поверхность под коркой 1,5 х 0,5 см). Уменьшились боли в обеих стопах. Больной начал ходить с палкой. После девятой инъекции на правой стопе язва была 3 х 1,5 см. Отделяемого стало меньше. С 6 августа больной ходит без палки. Сон хороший. После десятой инъекции 9 августа на правой стопе язва размером в 2,5 х 1,5 см, грануляции плоские, свежие, отделяемого стало значительно меньше. На левой стопе язва заэпителизировалась. Бельмо на правом глазу просветлело; в верхней части хорошо виден верхний край зрачка. Острота зрения равна 0,015.

К моменту выписки (15 августа) размер язвы на правой стопе 2 х 1 см. На левой стопе на месте язвы ровная, гладкая поверхность. Острота зрения правого глаза равна 0,02, левого глаза — без перемен (1,0).

Случай 6. Красноармеец Я. (ист. бол. № 624) с незаживающей 3 месяца язвой стопы вследствие отморожения. Инъекции под кожу голени экстракта из консервированной плаценты вызвали эпителизацию уже через несколько дней. Хирургическое вмешательство (удаление обнаженных костей) несколько задержало эпителизацию, но затем последняя закончилась за 3 месяца, и больной был выписан.

Случай 7. У бойца М. инъекции экстракта дали прекрасный результат, но через 2 месяца пришлось удалить косточки, после чего заживление опять пошло вперед.

Очень поучительным является наблюдение над влиянием подкожных инъекций сока из консервированных в темноте листьев алоэ. Вот несколько примеров, сюда относящихся (наблюдения Скородинской).

Случай 1. Красноармеец Ш. поступил 12 апреля 1942 г. в эвакогоспиталь с не заживавшей в течение 3 месяцев язвой правой стопы на почве отморожения; пальцы удалены. Язва имела в длину 7,5 см, в ширину 2 см; обильное отделяемое, вялые грануляции и сильные боли в ноге.

12 апреля первая инъекция сока алоэ (консервированного 20 дней) под кожу голени в количестве 2 см^3. 13 апреля появилась полоса эпителизации. 16 апреля после второй инъекции отмечено уменьшение отделяемого. 25 апреля после четвертой инъекции уменьшились боли в ноге. 14 мая после 8 инъекций отмечено значительное улучшение. Длина язвы — 2 см, ширина — 0,5 см. 28 мая, после 12 инъекций, язва почти зажила. Больной выписан 18 июня с зажившей раной.

Случай 2. Красноармеец Д. поступил 16 апреля 1942 г. с незаживающей язвой левой стопы на почве отморожения III степени, происшедшего 3 месяца назад; 1,5 месяца назад произведена ампутация пальцев. Длина язвы — 8 см, ширина — 3,5 см, поверхность неровная, грануляции вялые, с серым налетом; обильное отделяемое, края язвы подрыты, сильные боли. При инъекциях сока алоэ (по 2 см^3) быстро пошло очищение и эпителизация язвы.

Через 40 дней отделение секвестров и еще через 10 дней сделана реампутация; после нее продолжались инъекции сока алоэ (с 19 июня по 8 сентября сделано 15 инъекций). Язва заэпителизировалась. Больному изготовлена обувь.

Случай 3. Больной Л. поступил 30.1 1942 г. Язва стопы после отморожения. Длина язвы 13 см, ширина 8 см у верхнего и 4 см у нижнего конца. Кожа пальцев и части плюсны некротична. Демаркационная линия; зловонное отделяемое в большом количестве. 3 марта 1942 г. удалены фаланги пальцев и начаты инъекции сока алоэ. Улучшение пошло быстро. После 9 инъекций рана заэпителизировалась. Другая язва на пятке этой же ноги с обнаженной костью хотя и очистилась, но не зажила по непонятной причине.

Случай 4. Больной Н. поступил 7 январь 1942 г. с незаживающей язвой на ампутированной культе левой руки (рука ампутирована по поводу газовой гангрены). Размеры язвы 7 х 3,5 см с двумя отверстиями; незаживающая язва на спине после ранения осколком размерами 10 х 1,8 см. После 16 инъекций сока алоэ, начатых 26 февраля 1942 г., через 40 дней рана на спине заэпителизировалась, а на культе закрылась после инъекций (через 42 дня).

Случай 5. Красноармеец К. поступил по поводу рваной раны на спине после ранения осколком и осколочного ранения поясничной области 25 июня 1941 г. Рана на спине размером 25 х 11 см. До 5 октября рана под влиянием применения повязок с риванолом и мазями уменьшилась до 16 х 6 см. Грануляции сильно разрослись, эпителизация прекратилась. С 15 октября начали применять инъекции сока консервированных листьев алоэ по 3 см^3. Быстро началась эпителизация. После шестой инъекции сока алоэ (через 14 дней) рана уменьшилась до 6 х 1,5 см, а после одиннадцатой инъекции рана совершенно закрылась.

Случай 6. Красноармеец Д. поступил по поводу раны правой голени осколком снаряда. Размер раны 8 х 6 см.

Рана не заживала в течение 1,5 месяцев, и только после применения сока алоэ началась эпителизация. После 12 инъекций (за 28 дней) рана уменьшилась до 2 х 1 см. После 17 инъекций алоэ рана закрылась, и боец выписан в часть.

Рубцы. В эвакогоспитале я сделал следующие наблюдения.

Красноармеец Х. После пулевого ранения лица раскрытие рта стало возможно только на 5 мм; через несколько дней после пересадки консервированной кожи за ухо рот раскрывался уже на 14 мм, а через 21 день — на 17 мм; в дальнейшем он раскрывался еще свободнее, стали возможны движения челюсти вперед и в стороны.

В другом случае раскрытие челюстей с 10 мм через несколько дней после пересадки кожи за ухом поднялось до 16 мм, а через 2 месяца — до 22 мм; в третьем случае раскрытие увеличилось с 10 до 17 мм в течение 2 месяцев, у четвертого бойца — с 10 до 50 мм Ортопедические упражнения указанным больным не производились.

Такие случаи уменьшения сведения челюстей наблюдались в госпитале ВЦСПС у проф. Е. Ю. Крамаренко.

Военврач А. В. Богуславский из Одесского военного госпиталя сообщил следующие стоматологические наблюдения.

Три случая межмышечной контрактуры

Случай 1. Больной Б., 25 лет. Рубец расположен между правым бугром верхней челюсти и внутренней пластинкой угла нижней челюсти. Дважды безрезультатно оперировался. 21 августа 1940 г. подсажена под слизистую щеки (больной стороны) плацента.

26 августа рот открылся на 4 мм, 2 сентября — на 12 мм, 17 сентября — на 18 мм. Открывание рта измерялось деревянным клапаном, 8 сентября больной выписался.

Случай 2. Больной М., 21 года. Рубец, стягивающий щеку и мешающий открыванию рта. Рот открывается на 12 мм. 4 августа 1940 г. подсажена плацента под слизистую пораженной щеки. 8 августа рот открылся на 16 мм, 9 августа — на 18 мм, 14 августа — на 22 мм, 17 августа — на 24 мм, 20 августа — на 25 мм. Рубец, как и в первом случае, приобрел мягкость и эластичность.

Случай 3. Больной Р., 23 лет. Болезненный рубец после огнестрельного ранения, идущий от гребня альвеолярного края через переходную складку на щеку. Не мог пользоваться съемным протезом. 21 ноября 1940 г. подсажена плацента под слизистую щеки. 25 ноября боли прекратились, 4 декабря приступил к пользованию протезом.

Богуславский доложил об этом случае и о случае успешной тканевой терапии при пародонтозах на конференции Одесского военного госпиталя.

Невриты (каузалгия).

Случай 1. Больной Г. поступил 13 июня 1942 г. Диагноз: неврит большеберцового и малоберцового нервов; каузалгия. Ранен 21 февраля 1942 г. в верхнюю треть правой голени (пуля и осколки). Резкие каузалгические боли в области правой стопы. Чувствительность стопы в зоне иннервации большеберцовых и малоберцовых нервов снижена. Движения в правом голеностопном суставе ограничены; на правой голени рубец в 12 см с незаживающей раной в 4 х 1 см; в области пятки с внутренней стороны имеются вазомоторные расстройства кожи (10 х 15 см); чувствительность в этой области понижена; потливость стопы. С 13 июня по 28 июня больной продолжал то лечение, которое проводил в эвакогоспитале (перевязки, лечебная гимнастика). 28 июня начаты инъекции экстракта консервированной плаценты. Через день, уже после 3 инъекций, невропатологом доц. Розенцвейгом отмечено существенное улучшение. Оно продолжалось в отношении невралгических явлений без остановки; язва заживала с временным рецидивом. Через месяц больной был выписан без каузалгических болей, с улучшением подвижности в голеностопном суставе, уменьшением потливости, без вазомоторных нарушений; язва зажила.

Случай 2. Красноармеец Т. 13 июня 1942 г. переведен из эвакогоспиталя. Диагноз: травматический неврит левого седалищного нерва. Ранен осколком мины. 5 августа. На задней поверхности бедра рубец; активные и пассивные движения в левом тазобедренном суставе ограничены; в левом голеностопном суставе, а также в пальцах I и II активные движения тоже ограничены. Каузалгические боли в левой стопе. С 13 июня по 27 июня продолжал лечение, начатое в госпитале, откуда был переведен. 18 июня взята кожа из области ягодицы и поставлена на консервацию при температуре +3 °С. Боли до 25 июня

Рис. 41.

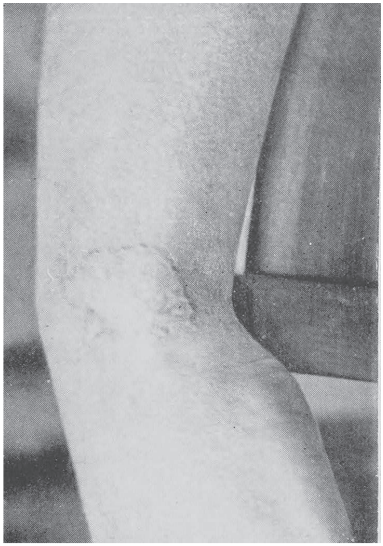

Рис. 42.

Рис. 43.

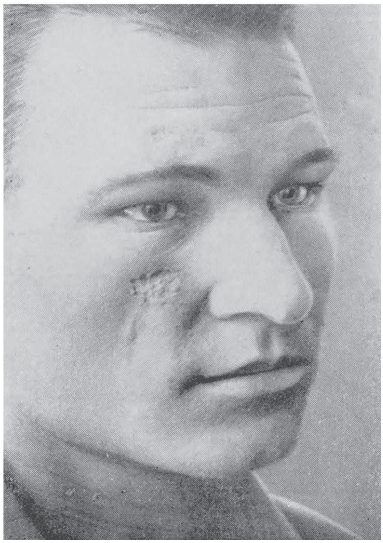

Рис. 44.

Рис. 45.



Рис. 46.

Рис. 47.

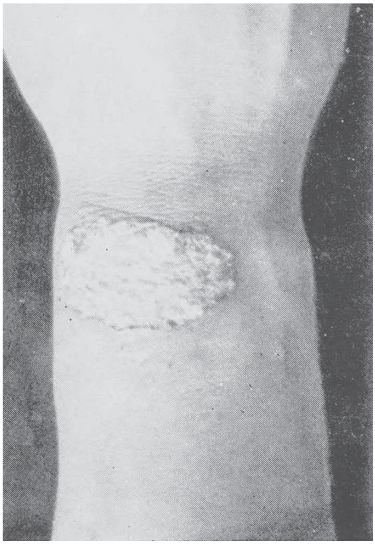

Рис. 48.

Рис. 49.

Рис. 50.

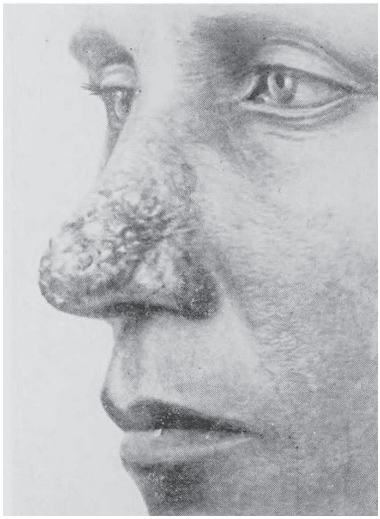

Рис. 51.

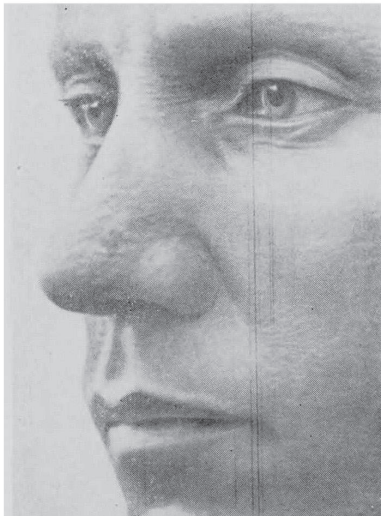

Рис. 52.

нарастали, 27 июня пересадка консервированной аутокожи на область ягодицы. Через 6 дней Розенцвейгом отмечено: каузалгические боли меньше, движения в тазобедренном и голеностопном суставах лучше, появились движения в пальцах левой стопы. Еще через неделю каузалгические боли прошли, но появились боли в форме ломоты. 15 июля удаление инородных тел, обнаруженных рентгеном, вдали от седалищного нерва, который освобожден от рубцовых тяжей. Больной выписан с улучшением, но еще на костылях.

Следует подчеркнуть, что каузалгические боли исчезли еще до хирургического вмешательства.

Случай 3. Больной М. 12 июня 1942 г. переведен из госпиталя (Розенцвейгом).

Диагноз: неврит левого седалищного нерва.

Ранен осколком снаряда в левое бедро. В верхней трети левого бедра имеются рубцы неправильной формы, а слева втянутые. Резкие каузалгические боли. Активные движения в голеностопном суставе и пальцах левой ноги отсутствуют. Пассивные движения ограничены. Движение коленного сустава в полном объеме. Левая стопа свисает. Передвигается с помощью костылей. Плохой сон.

С 12 июня по 27 июня проводилось то же лечение, что и в госпитале, откуда больной переведен (снотворные и ножные ванны). 18 июня взята кожа из области правой ягодицы и поставлена на консервацию при температуре от 2 до 4 °С выше нуля. 23 июня отмечалось ухудшение состояния больного: усиление каузалгических болей. 25 июня состояние больного без перемен 27 июня пересадка консервированной аутокожи. 3 июля при осмотре невропатологом Розенцвейгом установлено: каузалгические боли значительно уменьшились. В августе боли прошли, больной ходит с палочкой.

Случаи д-ра Каменецкой

Случай 1. Больной П. Диагноз: парез пальцев правой кисти с наличием периваскулярного вегетоплексита. На 4-й день после имплантации плаценты отек кисти значительно уменьшился. При сгибании пальцы стал доводить до ладони. На 13-й день чувствительность восстановилась до нормы, исчезла ранимость сосудов (до лечения при исследовании чувствительности иголкой появлялись капельки крови на поверхности кожи), исчез гипергидроз (до лечения он был настолько резко выражен, что, когда больной опускал кисть книзу, крупные капли пота капали на пол), исчезла синюшность.

До применения тканевой терапии длительно лечился другими способами безрезультатно.

Случай 2. Больной Б. Диагноз: парез правой кисти с наличием контрактуры в лучезапястном суставе. На 4-й день после лечебной пересадки кожи появилось разгибание в лучезапястном суставе и на 10-й день полное восстановление функции.

До применения тканевой терапии лечился длительно другими способами, но безрезультатно.

Случай 3. Больной Ч. Диагноз: травматический неврит локтевого нерва; периваскулярный вегетоплексит кисти. На 8-й день после имплантации плаценты исчез тремор кисти. До применения тканевой терапии длительно лечился другими способами, но безрезультатно.

Сыпной тиф. Вместе с Гульбасаровой и Скородинской я провел наблюдения над влиянием тканевого лечения на течение сыпного тифа.

Объектом исследования были 11 сыпнотифозных больных, из них 9 человек со средней тяжестью заболевания и 2 человека с токсической формой. С 5–7-го дня заболевания применялись ежедневно: по утрам — инъекции водянистой влаги консервированных на холоду глаз животных по 3–4 см^3, вечером — микроклизмы из консервированной плаценты по 30 см^3 в течение 8–13 дней.

Несмотря на то, что поражение нервной системы является доминирующим в клинической картине сыпного тифа, мы у исследуемой группы больных почти не имели патологических проявлений со стороны центральной и периферической нервной системы. В девяти случаях не наблюдалось ни беспокойного или буйного состояния, ии выраженной заторможенности психических эмоций. Больные с начала и до конца заболевания были в полном сознании и вели себя

очень спокойно. Лишь в двух случаях отмечалось кратковременное повторное бредовое состояние.

Средняя продолжительность периода лихорадки равнялась 15 дням, тогда как у контрольных больных она была равна 17 дням. Начало падения температуры на 12–13-й день, а у контрольных больных на 14–16-й день.

В отдельных случаях обильная сыпь после двукратных и трехкратных инъекций внезапно исчезала на 8–10-й день заболевания.

Осложнение бронхопневмонией было в одном случае, но больной с ним и поступил.

Со стороны формулы крови обычно при сыпном тифе отмечается нейтрофилез со сдвигом влево, мы же почти во всех случаях с начала применения вышеуказанного лечения констатировали падение палочкоядерных элементов.

Среди исследованных больных смертельных исходов не было.

Это лишь предварительная проба применения тканевого лечения при тифе. Такие исследования, конечно, должны быть углублены и расширены, а также испробованы и при других общих инфекциях.

Пендинская язва. Тканевое лечение нашло себе применение и при пендинской язве, этом биче Средней Азии.

Под наблюдением в эвакогоспитале (начальник М. Я. Тиваровский) было 6 больных.

Случай 1. Больной Л., красноармеец, 40 лет (ист. бол. № 1526). Диагноз: пендинская язва (2 язвы на левом предплечье и 1 язва — за левым ухом).

Заболел 10 октября 1942 г. в Термезе. До поступления в эвакогоспиталь применялась ихтиоловая, желтая мазь, риванол, бриллиантовая зелень. Бактериологическое исследование подтвердило диагноз пендинской язвы.

Лечение инъекциями сока из консервированных в темноте листьев алоэ начато 4 декабря 1942 г. Инъекции делали вблизи язв.

Улучшение началось после 2 инъекций за ухом и после 5 инъекций алоэ в руку; особенно резко пошло улучшение после восьмой инъекции (всего 30 см^3 алоэ), т. е. через 18 дней после начала лечения. Инфильтрация вокруг язв уменьшилась, синюшность кожи тоже, отделяемого стало немного, грануляции ускорились и в центре язв на руке появилась полоса эпителизации; боли уменьшились, прошла отечность; за ухом язва почти зажила, но инфильтрат за ухом еще имеется.

После 19 инъекций (всего 81 см^3), через 1,5 месяца, язвы на руке зажили. Узлы по ходу лимфатических сосудов на руке почти исчезли, остался лишь один инфильтрат, болезненность которого стала меньше (рис. 41 и 42).

Случай 2. Больной К., младший лейтенант, 24 лет (ист. бол. № 1524). Диагноз: пендинская язва: на лице около уха. на правой щеке и над правой бровью имеются 3 язвы с разращениями, с инфильтрированным синюшным краем и обильным гноевидным отделяемым. Под нижней челюстью пакеты опухших болезненных лимфатических желез. Заболел в октябре 1942 г. в Термезе. Лечился ихтиоловой мазью, желтой мазью, стрептоцидом. Бактериологическое исследование лейшмании не обнаружило, но вид язв вполне типичен.

3 декабря пересадка консервированной (7 дней) кожи позади правого уха. Улучшение отмечено через 2 дня. Через 10 дней: язвы на щеке, под бровью и около уха подсохли, уменьшились, инфильтрат вокруг язв на щеке уменьшился, подчелюстные железы уменьшились, стали безболезненными. Через 23 дня язвы зажили, покрыты сухой коркой. Подчелюстные железы не прощупываются.

Хотя улучшение и прогрессировало, но через 1 месяц и 6 дней сделана повторная пересадка кожи. Через 40 дней язвы зажили довольно гладкими рубцами, инфильтраты исчезли, опухоль желез исчезла (рис. 43 и 44).

Случай 3. Больной Ч., лейтенант, 28 лет (ист. бол. № 1518), поступил 24 ноября 1942 г. Диагноз: пендинская язва. Имеются 4 язвы и один инфильтрат на правом боку и 3 язвы на нижней трети правой голени. Заболел в августе 1942 г. в Термезе.

До поступления в эвакогоспиталь применяли марганцовокислый калий, риваноловую мазь, присыпание стрептоцидом.

15 декабря 1942 г. одна из язв была иссечена и на образовавшийся дефект пересажена кожа, консервированная 7 дней. Одновременно была пересажена кожа на нижнюю треть правой голени. Улучшение отмечено через 2 дня после пересадки — началась эпителизация всех язв. Через 15 дней язвы на боку все почти зажили; инфильтрат исчез. На месте пересаженной кожи, которая отошла через 11 дней, дефект, который покрывается эпидермисом. Язвы на голени заживают. Через 21 день язвы зажили. Две из них покрыты сухой корочкой. Дефект почти заэпителизировался. Инфильтрата около язв нет. Язвы на ноге заживают.

7 января 1943 г. повторная пересадка трупной кожи (7-дневная консервация) на ягодицу. 20 января, т. е. через 13 дней после второй пересадки, язвы все зажили, покрыты довольно гладким эпидермисом.

Случай 4. Больной Т., лейтенант, 28 лет (ист. бол. № 25), поступил 29 ноября 1942 г.

Диагноз: пендинская язва на правой щеке и на правом предплечье. Заболел в июне 1942 г. в Термезе. Лечился повязками из биохиноля, присыпками стрептоцида.

24 декабря пересадка консервированной (7 дней) трупной кожи за правым ухом. Улучшение отмечено через 2 дня. На щеке грануляции уплостились, отделяемое уменьшилось. На руке язвы без изменений. Через 5 дней состояние язвы на лице резко улучшилось: дно очистилось и появилась эпидермизация; инфильтраты и синюшность тоже уменьшились. Состояние язвы на руке улучшилось; грануляции уплостились, инфильтрат вокруг язвы уменьшился, синюшность тоже. Узлы по лимфатическим путям уменьшились и стали менее болезненны. Через 12 дней язва на щеке продолжает улучшаться и эпителизироваться; на предплечье язва уплостилась, инфильтрат вокруг нее уменьшился, отделяемого меньше, узлы по лимфатическим путям стали меньше и менее болезненны.

7 января — вторая пересадка кожи на правое плечо. Через 13 дней после этой пересадки язва на щеке заживает, инфильтрата почти нет, вся язва заэпителизировалась. На предплечье — живая эпителизация, почти нет отделяемого, болезненность узлов очень слабая, отечность руки почти исчезла (рис. 45, 46, 47 и 48).

Случай. 5. Больной З., красноармеец (ист. бол. № 1707), поступил 20 февраля 1943 г. в N-ский эвакогоспиталь Ташкента по поводу пендинской язвы левой кисти и предплечья, нижней челюсти слева и правой ушной раковины трехмесячной давности. Заболел на 6-м месяце пребывания в Термезе. Из анамнеза выяснилось, что началось заболевание с появления плотных, болезненных узлов, которые постепенно изъязвлялись. Лечился риваноловой мазью. Туберкулез и малярию отрицает. Реакция Вассермана в крови отрицательная. В соскобах лейшманий не найдено, но вид язв вполне типичен.

При объективном исследовании обнаружены 4 пендинские язвы. Одна из них, самая большая, в 7 х 7 см, расположена на тыльной поверхности левой кисти. Она вся покрыта гнойными корками, местами потрескавшимися (напоминают бородавки); кожа вокруг язвы отечна, инфильтрирована, с синюшной окраской.

Вторая язва, расположенная на наружной поверхности нижней трети левого предплечья, размером в 4 х 4 см, также покрыта корками, из-под которых просачивается гнойное отделяемое. Кожа вокруг язвы немного инфильтрирована, синюшна. На внутренней поверхности левого предплечья и плеча имеется плотный тяж с большим количеством плотных болезненных узелков величиной с волошский орех.

Третья язва расположена на нижней челюсти слева, размером в 2 х 2 см. Эта язва тоже покрыта сухими корочками Инфильтрация кожи вокруг язвы средней степени.

Четвертая язва расположена на правой ушной раковине, тоже покрыта сухими корочками с наличием инфильтрации и отека кожи вокруг.

9 марта 1943 г. с лечебной целью произведена пересадка консервированной кожи кролика (гетеропересадка) на переднюю поверхность средней трети левого предплечья. Срок консервации — 7 суток.

На 3-й день после пересадки отмечено улучшение состояния первой, самой большой язвы, а именно: она уплостилась, по периферии стала очищаться от корочек, уменьшилась отечность и гиперемия кожи вокруг язвы. На 4-й день после пересадки гетерокожи отмечен рост волос на ее поверхности, на 6-й день после пересадки явления улучшения прогрессировали. Язвы еще немного очистились от корочек по периферии, уменьшилась также инфильтрация в области изъязвления и кожи вокруг язвы, уменьшились боли в уплотненных узлах. Рост волос на пересаженной гетерокоже продолжается Такое улучше-

ние состояния язв в виде уменьшения инфильтраций, очищения от корочек и уменьшения болезненности в узлах продолжалось до 23 марта, а потом процесс улучшения приостановился и, по предложению акад. Филатова, 2 апреля повторно произведена пересадка трупной консервированной кожи на наружной поверхности нижней трети левого плеча (срок консервации — 8 суток). На 3-й день после повторной пересадки отмечено значительное улучшение, а именно: язва, расположенная на тыле левой кисти, значительно уменьшилась, уплостилась и немного очистилась от корок по периферии. В центре язвы корки стали совершенно сухими, отделяемое исчезло; значительно уменьшилась инфильтрация и гиперемия кожи вокруг язвы.

Вторая язва, расположенная на наружной поверхности нижней трети левого предплечья, совершенно очистилась от корок, уплостилась и стала на одном уровне с окружающей кожей Инфильтрация и отечность кожи вокруг язвы совершенно исчезли. Болезненность, уплотнение и величина тяжа и узелков значительно уменьшились. Также уменьшились в размере, уплостились и очистились от корок язвы, расположенные на нижней челюсти слева и на правой ушной раковине.

На 8-й день после пересадки трупной кожи отмечено дальнейшее значительное улучшение состояния язв, а именно: еще уменьшилась язва тыльной поверхности левой кисти, она стала очищаться от корочек и в центре, инфильтрация как в области язв, так и вокруг нее совершенно исчезла. Язва, расположенная на нижней трети левого предплечья, совершенно очистилась от корочек, инфильтрация кожи исчезла, имеется лишь синюшность и пигментация кожи. Значительно уменьшились язвы на левой нижней челюсти и на раковине правого уха. Они почти очистились от корок, а инфильтрация совершенно исчезла Тяжи и плотные узлы еще уменьшились в размере, болезненность совершенно исчезла, сохраняясь лишь при пальпации.

На 23-й день после пересадки отменено еще значительное уменьшение первой язвы; она значительно очистилась от корок не только в центре, но и по периферии. Инфильтрация кожи вокруг исчезла. Остальные 3 язвы совершенно зажили; на их месте лишь незначительная гиперемия кожи.

Через 1 месяц и 8 дней после пересадки трупной кожи наступило полное заживление всех язв, что констатировано профессором дерматологии А. А. Фельдманом.

Величина и болезненность тяжа и узлов исчезла. По указанию акад. Филатова 15 мая с профилактической целью произведена еще повторная пересадка консервированной кожи на нижней трети левого плеча. Срок консервации кожи — 8 суток. 6 июня больной выписан в часть совершенно здоровым (рис. 49 и 50).

Таблица 16

Лечебная пересадка тканей при неглазных заболеваниях организма

№ п.	Название болезни	Какие применялись ткани	Общее число случаев	Из них		Авторы
				Успешные результаты	Без результата	
1	Волчанка	Кожа	7	7	—	Кан, Филатов, Вельтер, Крамаренко Фельдман, Шмульян, Гольдштейн
			10	10	4	
2	Туберкулезные язвы	»	1	1	—	Филатов
3	Туберкулез гортани	»	7	4	3	Филатов

4	Туберкулез легких	»	14	14	—	Филатов, Бродский
5	Экспериментальный туберкулез	»	1	1	—	Филатов, Боженова, Глейберман Мещанинов, Крамаренко
6	Язвы кожи	Кожа, брюшина	20	15	5	Дунье, Соколов, Баринштейн, Ланда, Скляник
7	Гуммы	Кожа	1	1	—	Шмульян, Филатов
8	Лепра Рубцы	»	—	—	—	Шевелев, Клопенко
9	Рубцы	»	7	7	—	Филатов, Вельтер, Шмульян
10	Контрактура суставов	Брюшина	13	10	3	Дунье, Соколов.
11	Контрактура Дюпюитрена	»	7	5	2	Дунье, Скосогоренко
12	Межмышечная рубцовая контрактура	Плацента	3	3	—	Богуславский
13	Язва желудка и двенадцатиперстной кишки	Кожа, брюшина	21	17	—	Филатов, Кранцфельд
14	Фурункулез	Кожа	1	1	—	Филатов, Вельтер, Маршалкович
15	Акне обыкновенная	Плацента	5	1	1	Филатов, Вельтер
16	Красная волчанка	Кожа	4	3	1	Филатов, Вельтер
17	Склеродермия	»	5	4	—	Филатов, Ланда, Дунье
18	Псориаз		7	7		Филатов, Ланда
19	Кожный рак	»	4	4	—	Филатов, Козноба
20	Радикулиты	»	5	5	—	Филатов, Маркелов Богуславский, Вассерман
21	Люмбоишиалгии	Брюшина	72	62	10	Дунье
22	Невриты	»	11	8	3	Дунье
23	Травматические невриты	Кожа	1	1	—	Гриншпон

24	Миозиты	Брюшина	4	4	—	Дунье
25	Нейродермиты	Кожа, брюшина	1	1	—	Ланда, Дунье
26	Влияние на сахарный обмен	Кожа	1	1	—	Можаровская
27	Бронхиальная астма	Кожа. брюшина	22	7	15	Филатов, Циклис, Дунье
			3	3	—	Ровинская, Живатов
28	Воспалительные заболевания женской половой сферы	Кожа, плацента	34	32	2	Дунье
			36	36	—	Живатов
29	Болезненные костные мозоли	Брюшина	31	1	—	Дунье
30	Замедление сращения костей	»	1	28	—	Дунье
31	Ограничение подвижности после травмы и вывихов	Брюшина	24	24	—	Дунье
32	Первичные хронические артриты, доброка-чественные	»	24	20	4	Дунье
33	Злокачественные артропатии	»	6	6	—	Дунье
34	Туберкулез суставов	»	1	1	—	Дунье
35	Болезненное плоскостопие	»	1	1	—	Дунье
36	Пародонтозы	Плацента	6	6	—	Богуславский

Случай 6. Больной Ч., техник-лейтенант (ист. бол. № 1811), поступил 4 мая 1943 г. в N-ский эвакогоспиталь Ташкента по поводу пендинской язвы левой половины носа и шеи девятимесячной давности. Из анамнеза выявилось, что заболевание началось с появления покраснения вначале на шее слева, а потом на носу слева. Постепенно эти покраснения превратились в плотные, безболезненные узелки, которые вскоре изъязвились. Жалуется на незначительные боли вокруг язв. Не лечился. Сифилис и туберкулез отрицает. Реакция Вассермана в крови отрицательная. В соскобах лейшмании не найдены. При объективном исследовании обнаружены 2 пендинские язвы Одна из них размером в 2,5 х 1,5 см расположена на носу слева. Края язвы плоские; дно приподнято и покрыто бледно-розовыми разращениями с умеренным серозно-кровянистым отделяемым. Кожа вокруг значительно гиперемирована, инфильтрирована и покрыта желтыми чешуйками Нос отечен больше слева; отечность распространяется и к нижнему веку левого глаза.

Вторая язва, расположенная посредине шеи слева, с приподнятыми и инфильтрированными краями. 3/4 язвы покрыты белесоватой коркой, а 1/4 ее свободна от корки, и видно, что дно язвы покрыто розовыми плоскими разращениями (грануляциями) с незначительным серозно-кровянистым отделяемым Кожа вокруг язвы умеренно инфильтрирована, гиперемирована, с синюшным оттенком.

1 мая консультация профессора дерматологии Фельдмана: лейшманиоз.

С лечебной целью произведено в течение 24 дней 12 инъекций экстракта выращенных в темноте проростков гороха.

Вначале отмечено значительное улучшение: язвы стали суше, отделяемое уменьшилось, покраснение и инфильтрация кожи также немного уменьшились. Ввиду того, что явления улучшения не прогрессировали, согласно указанию акад. Филатова, с целью ускорения процесса заживления 1 июня 1943 г произведена пересадка консервированной кожи на левое бедро (срок консервации кожи — 6 суток). На 3-й день отмечено дальнейшее улучшение: язвы очистились, отделяемое уменьшилось; уменьшились инфильтрации и отечность кожи вокруг язвы. На 6-й день явления улучшения прогрессировали: язвы покрылись сухой корочкой, отделяемое исчезло; гиперемия, инфильтрация и отечность кожи значительно уменьшились. С каждым днем явления улучшения нарастали, и через 1,5 месяца после пересадки язвы совершенно зажили, лишь на их месте остались очень нежные рубцы с незначительной гиперемией кожи. Полное заживление пендинских язв подтверждено профессором-дерматологом. 17 августа 1943 г. с профилактической целью вторично произведена пересадка консервированной кожи позади левого уха (срок консервации — 8 суток).

31 августа 1943 г. больной выписан в часть совершенно здоровым (рис. 51 и 52).

Эти больные и их фотографии до и после лечения были демонстрированы на заседании Ученого медицинского совета Наркомздрава УзССР под председательством зам. наркома Берлинера начальнику санитарного отдела Среднеазиатского военного округа т. Павловскому, а также на заседании эвакогоспиталей Наркомздрава УзССР под председательством проф. Богораза.

Я высказываю убеждение, что при пендинской язве могут быть полезны и все другие виды моего метода лечения консервированными тканями. Так, я указывал на необходимость испытания экстрактов из консервированной плаценты (и других тканей), водянистой влаги консервированных глаз животных, а также других гетероматериалов и т. д. Эти исследования мной уже начаты и дают положительные результаты.

Из вышеизложенного видно, что: 1) пендинская язва поддается лечению инъекциями сока консервированного в темноте алоэ, 2) тканевое лечение и, в частности, инъекция сока алоэ при пендинской язве требует тщательного изучения. Позднее я получил очень хорошие результаты по тканевой терапии пендинки. Такие же успехи получил и проф. Фельдман.

Приведенный выше материал свидетельствует о том, что тканевое лечение в различных модификациях оказывает, несомненно, значительное лечебное влияние на целый ряд патологических процессов. Тканевое лечение нашло применение не только в условиях мирного времени, но оказывается полезным и при лечении раненых и больных бойцов нашей героической Красной Армии. Я с отрадой констатирую, что тканевое лечение проводится уже в целом ряде госпиталей моими учениками и последователями.

Табл. 16 дает краткую сводку части случаев применения тканевой терапии при неглазных заболеваниях.

ЛАБОРАТОРНО-ЭКСПЕРИМЕНТАЛЬНАЯ РАЗРАБОТКА ВОПРОСА ЛЕЧЕБНОЙ ПЕРЕСАДКИ ТКАНЕЙ

Лаборатория биохимии в составе доц. Шестериковой, Гелелович, Розенфельд, Ясиновской произвела несколько исследований, посвященных изменениям биохимического состава крови при действии консервированных тканей. Работа велась в двух направлениях: 1) на больных, которым производилась лечебная пересадка кожи либо подсадка плаценты, либо инъекции рыбьего жира, 2) на кроликах, которым производилась пересадка кожи.

У больных производилось исследование крови при поступлении в клинику и затем через 5 и 10 дней после того или иного воздействия. Выбранные сроки обследования больных (через 5 и 10 дней поле трансплантации кожи или имплантации плаценты) связаны с клиническими проявлениями, наступающими после операции (изменения в трансплантате, улучшение общего самочувствия, повышение тонуса, повышение остроты зрения).

Первая группа больных (19 человек) подверглась лечению внутримышечными инъекциями рыбьего жира. Изучалось содержание в крови у этих больных сахара, холестерина, активность каталазы, липазы, амилазы до лечения и после пятой и десятой инъекций рыбьего жира. Разбор полученного материала, сравнение цифр, полученных после инъекций рыбьего жира, с цифрами, полученными до всякого воздействия, позволяют прийти к следующему заключению: после инъекций рыбьего жира количество сахара в крови мало изменяется, количество холестерина в большинстве случаев уменьшается, активность липазы и амилазы дает неопределенные колебания, активность каталазы в половине всех случаев повышается.

Вторая группа больных (24 человека) подверглась лечению посредством имплантации плаценты. У этих больных исследовались в крови те же ингредиенты, что и в предыдущей группе. Найдено следующее: через 5–6 дней после имплантации плаценты в большинстве обследованных случаев происходило небольшое снижение количества сахара и холестерина, активность липазы несколько снижалась, активность амилазы неопределенно колебалась, активность каталазы в большинстве случаев заметно возросла.

Третья серия опытов посвящена изучению гликемических кривых у больных, подвергшихся лечебной пересадке консервированной кожи. У больных (16 человек) исследовали гликемическую кривую после сахарной нагрузки при поступлении в клинику и после операции через 5 или 10 дней.

Сравнительная оценка полученных результатов показывает, что: 1) уровень сахара крови вообще мало изменяется после пересадки кожи, 2) в характеристике гликемической кривой отмечается следующее: в половине всех случаев наблюдается уменьшение высоты подъема, укорочение срока возвращения к исходной величине, уменьшение площади треугольника Шадле — одним словом, гликемическая кривая, особенно через 5 дней после пересадки кожи, менее выражена, чем до пересадки.

В лаборатории патофизиологии Мучник вел исследования механизма действия на организм консервированной на холоду трупной кожи.

В первой части этой работы была изучена способность трансплантата консервированной трупной кожи к адсорбции введенной в организм витальной краски (трипанблау). Имелось в виду также установить зависимость этого процесса от сроков консервирования трансплантата.

Опыты показали, что при введении витальной краски (трипанблау) в организм после пересадки лоскута консервированной кожи уже через несколько часов после введения краски можно отметить посинение трансплантата; интенсивность окраски постепенно усиливается и достигает своего максимума через 2–3 дня после введения красящего вещества. Прокрашивание трансплантата отмечается и в тех случаях, когда консервированную трупную кожу пересаживают животному, предварительно прокрашенному трипановой синькой.

В случаях пересадки животному окрашенного трансплантата отмечается переход краски в окружающую ткань хозяина. Гистологические исследования трансплантатов показали, что введенная краска, откладывается в клетках со-

единительнотканного слоя кожи. Отложения носят зернистый характер. Наиболее интенсивное отложение краски отмечается преимущественно на периферии пересаженного лоскута. Наиболее сильное отложение витальной краски отмечается в трансплантатах с давностью консервирования от 2 до 8 дней. В трансплантатах кожи, консервировавшейся в течение более длительных сроков, отложение краски незначительно или вовсе отсутствует. Незначительное отложение витальной краски отмечается также в трансплантатах из свежей ткани. Отмечена также большая степень реактивности клеточных элементов окружающей трансплантат ткани хозяина при пересадке кожи 2–8-дневного консервирования по сравнению с реакцией, возникающей под влиянием пересадки кожи с более длительными сроками предварительного хранения в условиях низких температур.

Во второй части работы поставлены опыты с обработкой определенной области кожной поверхности экстрактами кожи 3–6-дневного консервирования. Они показали, что окрашивание появляется в данных участках через 30–60 секунд после введения краски в общее русло крови. Участки, обработанные экстрактами кожи, подвергшейся более длительному консервированию, при последующей инъекции витальной краски прокрашиваются слабее: появление окрашенного пятна отмечается в этих случаях через 10–15 минут. Интенсивность окраски в случаях применения экстрактов кожи со сроками консервирования в 3–6 дней больше, чем в случаях применения экстрактов кожи, подвергшейся предварительно консервированию в течение более длительного времени. Внутрикожное введение физиологического раствора не дает эффекта посинения обработанного участка. Точечные участки посинения наблюдаются только в месте укола. Несколько слабее выражен эффект посинения при обработке данного участка нормальной лошадиной сывороткой и экстрактом свежей кожи. Экстракты вареной кожи не дают эффекта.

По ходу этих экспериментов выяснилось, что, помимо длительности консервирования, на эффективность действия кожи влияет возраст животного, у которого была взята кожа. Экстракт из кожи старого кролика, примененный в одной серии опытов, оказался чрезвычайно мало деятельным по сравнению с экстрактами кожи, взятой у молодого кролика. В обработанных им участках кожи краска после внутривенного ее введения откладывалась лишь в незначительной степени.

Эти опыты дали возможность сделать заключение, что экстракты кожи различных дней консервирования обладают различными качествами в смысле влияния их на проницаемость кожи реципиентов. И здесь, как и в предыдущих опытах, наиболее оптимальные сроки консервирования лежат в пределах 3–8 дней.

Таким образом, полученные данные позволяют предположить, что консервирование кожи при температуре от 2 до 4 °С сопровождается образованием и накоплением каких-то активных субстанций, которые действуют раздражающе на окружающие трансплантат участки, вызывая повышение проницаемости гканей в месте своего воздействия.

В лаборатории биологии установлено, что трансплантация консервированной кожи ускоряет регенеративный процесс.

У взрослого тритона отсекали ступню задней ноги; через 4–5 дней на бедро пересаживали кусочек кожи, взятой с брюшка другой особи; кожу предварительно выдерживали при 2 °С. Без подсадки кожи регенерационный киль высотой в 1 мм появлялся через 39 дней, а при подсадке кожи — через 29 дней (проф. Лигнау).

Экспериментальное исследование, произведенное ассистентом Янык, о влиянии гомопластической пересадки консервированной на холоду (4 °С) кожи на заживление кожного дефекта у лягушки показало, что эпителизация раны, уплотнение ее соединительной ткани и пигментация происходят значительно быстрее при подсадке кожи со сроком консервации от 3 до 10 дней. Свежая кожа, как и кожа, консервированная в течение короткого срока (1–2 дня), обладает активностью в отношении заживления раны, но значительно меньшей, чем при более длительной консервации.

В контакте со мной и на основе моих работ проф. В. В. Ковальским были предприняты исследования биологических свойств экстрактов из консервированной кожи кроликов и человека и человеческой плаценты. Исследования эти он проводил в Биохимическом институте Академии наук УССР, в Мечниковском институте в Уфе и в настоящее время ведет в лаборатории физиологической химии Академии наук СССР.

В. В. Ковальским в опытах с заживлением экспериментальных ран у кроликов было показано, что общая липидная фракция кожи, а в работе, совместной с сотрудниками Л. Палладиной и С. Эпельбаум, и ацетоновый экстракт (фракция стеридов) не содержат биогенных стимуляторов Биогенные стимуляторы извлекали из консервированной кожи кроликов и человека с помощью физиологического раствора. Способность стимулировать регенеративные процессы у этих экстрактов сохранялась, по данным проф. В. В. Ковальского, после осаждения белков (путем приведения к изоэлектрической точке при температуре 76 °С и при нагревании до 95–99 °С), что подтверждает наши наблюдения о термостабильности действующего начала.

В. В. Ковальский делает попытки стандартизировать экстракты из консервированной кожи, устанавливая дозировки для инъекции экстрактов при содержании в них около 1,2 % сухого остатка и около 50 мг% остаточного азота. Оказалось, что стимулирование регенеративного процесса может быть достигнуто применением такого экстракта в течение 3 дней по 0,1–0,5 см^3 в день, т. е. при введении всего 0,3–1,5 см^3 экстракта.

Стимулирующее действие водного экстракта из консервированной кожи кроликов и человека было подтверждено в опытах на 130 кроликах с экспериментальными ранами (экстракт применялся в виде инъекций и аппликаций) (В. Ковальский, Л. Палладина, С. Эпельбаум и А. Ролл), при наблюдении заживления 26 язв у человека (аппликации) в кожной клинике Башкирского медицинского института (В. Ковальский, А. Картамышев и Л. Палладина), в госпиталях 31–19 и 25–74 на 50 долго незаживающих ранах (аппликации) (В. Ковальский и Л. Палладина), в глазной клинике Башкирского медицинского института на язвах роговицы (инъекции) (проф. В. Спасский) и в глазном отделении госпиталя на 15 случаях боевых повреждений глаз, приведших к травматическим кератитам и травматическим катарактам (инъекции) (д-р Б. С. Бродский).

В работе, проведенной совместно с проф. В. В. Ковальским и Л. В. Полежаевым, на основании 14 биопсий, взятых у кроликов при заживлении экспериментальных ран, было показано, что под влиянием экстракта из консервированной кожи грануляционная ткань развивается быстрее, сильнее инфильтрируясь лейкоцитами, что эпителиальная ткань на поздних стадиях лучше формируется (пласт ее толще и ровнее).

Представляют интерес также наблюдения проф. В. Ковальского над исследованием зависимости между сроками применения экстрактов и возбуждением регенеративного процесса. Он исходил из своих прежних наблюдений

над регенерацией (1936–1941), показавших, что нормальный регенеративный процесс развивается как периодическая реакция, что в процессе регенерации совершается чередование фаз положительных и отрицательных. С этой точки зрения стабилизировавшаяся, долго незаживающая язва или рана находится в состоянии подвижного равновесия, при котором уравновешены факторы, разрушающие и созидающие (стимулирующие), вследствие чего в этих случаях не наблюдается чередования положительных и отрицательных фаз регенеративного процесса. Если в экстрактах из консервированных тканей действительно содержатся биогенные стимуляторы, указывает В. Ковальский, то достаточно применить экстракт только в течение 1–3 дней, чтобы вывести процесс из состояния подвижного равновесия, и тогда регенерация должна будет совершаться нормально с чередованием положительных и отрицательных фаз, что должно будет привести к заживлению долго незаживающих язв и ран. Многочисленными наблюдениями на кроликах, ранах и язвах у человека это предположение было обстоятельно подтверждено.

Лаборатория физиологии нашего института (проф. Файтельберг) выясняла влияние пересадки консервированной кожи на работу желудочных желез. Работа проведена на 9 собаках с изолированным желудочком по Павлову.

Было установлено, что консервированная кожа вызывала усиление работы желудочных желез: увеличивалось количество отделяемого сока, повышалась кислотность, свободная и общая HCl, увеличивалось, количество хлоридов и ферментных единиц (концентрация белкового, фермента не изменялась).

Эти изменения наблюдались на следующий день после пересадки консервированной кожи и длилась несколько месяцев: 2,5–6 и более; лишь у одной собаки эти изменения длились 24 недели. Пересадка не консервированной кожи или просто дефект кожи изменения в работе желудочных желез не вызывали.

Предпринятые в последнее время исследования патологически измененного желудка показали, что воспаление, вызванное введением в желудок 8-процентного раствора уксусной кислоты и приведшее к исчезновению в соке свободной соляной кислоты, устранялось после пересадки консервированной кожи (исследования на 2 собаках с изолированным желудочком по Павлову). Наблюдения продолжаются.

В лаборатории культуры тканей ассистент М. А. Баженова изучала влияние подсадки консервированной ткани на рост свежей роговицы. Содержанием этой работы является проверка в тканевых культурах возможности стимулирующего действия подсаженных консервированных тканей на рост свежих тканей.

В литературе имеются доказательства взаимовлияния одновременно посаженных двух тканей. Это взаимовлияние, выражающееся в реакции направленного роста, Чентанни называет бластотропизмом, а Ру — цитотропизмом.

Исследования различных авторов доказывают, что между тканями существует очень интимная связь, обусловливаемая, по мнению Румянцева, веществами, вырабатываемыми клетками, цитобластинами.

Чтобы исключить разницу влияния разнородных тканей друг на друга, данная работа была ограничена одновременной эксплантацией только роговицы свежей и консервированной.

Техника опытов заключалась в следующем: роговицу, предназначенную для подсадки, вырезали из только что энуклеированного глаза взрослого кролика и укладывали на дно стерильной стеклянной биксочки, в которой и хранили на холоду при 2–4 °С различные сроки — от 1 до 10 суток. Перед постановкой опыта таким же образом вырезалась другая роговица и как эта роговица, так

и консервированная промывались многократно рингеровским раствором и разрезались на кусочки в 2–3 мм в диаметре, по возможности одинакового размера. Среда для культур употреблялась обычная и состояла из плазмы кролика, заранее приготовленной впрок путем добавления, во избежание свертывания, антитромбина (в разведении 1:5000), и из селезеночного экстракта, ауто- или гомологического, а иногда гетерологического. Культуры приготовляли в чашках, куда пастеровской пипеткой вводилась плазма и экстракт (в соотношении 1/3 плазмы на 2/3 экстракта), которые перемешивали, после чего в толщу среды погружали ножом Грефе попарно свежие и консервированные кусочки роговицы, по 2 пары в каждую чашку.

Кусочки укладывали обычно на минимальном расстоянии в 0,25–0,5 мм один от другого, в некоторых случаях на несколько большем расстоянии и, наконец, иногда не по одной оси, а под углом. Чашки закрывали ватными пробками, заливали парафином и ставили в термостат с температурой 37 °С. Для контроля одновременно приготовляли культуры из свежей и из консервированной роговицы отдельно без подсадки, а в некоторых случаях — из свежей роговицы вместе со свежей или из консервированной с консервированной в те же сроки; последние две группы опытов ставились для того, чтобы проверить, оказывает ли влияние подсадка именно консервированной роговицы к свежей или же, быть может, имеет значение просто расположение кусочков попарно, без различия, свежие они или консервированные.

Всего было произведено 56 опытов, которые можно разбить на следующие семь групп.

Группа I. Свежая роговица эксплантировалась попарно со свежей и консервированной в те же сроки. Ввиду общности результатов эти две серии опытов объединены вместе.

Здесь прежде всего необходимо отметить, что сила роста обоих кусочков каждой пары значительно меньше, чем в контроле, где они культивировались отдельно, без подсадки. Рост отличается длинным латентным периодом и очень быстро прекращается, так что развитие его можно наблюдать каких-нибудь 2–3 дня, в противоположность 6–7 дням роста при обычных условиях без пассажей. Разницы в росте одного и другого кусочка, равно как и преобладания клеток на обращенных или противоположных сторонах, не видно. Даже при самом близком расположении кусочков друг от друга срастания их не происходит, и каж дый кусочек растет самостоятельно с обозначением границы в зоне роста. Следовательно, можно сказать, что влияние подсадки свежей роговицы к свежей и консервированной роговицы к консервированной в те же сроки сказывается лишь во взаимном угнетении роста, которое создает впечатление, что сила кусочков одинакова, но один отнимает у другого питание, которое распределяется между ними поровну, но в уменьшенном количестве. Никакой полярности роста или бластотропизма отрицательного или положительного в этой группе не наблюдается.

Группа II. В ней объединены опыты с подсадкой к свежей роговице роговицы, консервированной 1 и 2 суток.

В этих опытах уже начинает сказываться влияние консервации, и рост обеих пар значительно отличается от роста роговицы контрольной группы. Растут по-прежнему оба кусочка, но один начинает как бы брать перевес над другим, именно свежая роговица растет лучше консервированной, причем по силе рост ее уже не уступает контрольной роговице, эксплантированной отдельно, в то время как консервированная растет сравнительно с контрольной хуже. Во всех

случаях рост лучше на обращенных друг к другу сторонах, и если свежая роговица окружена растущими клетками со всех сторон и рост ее только гуще на стороне, обращенной к консервированной роговице, то на внешней стороне консервированной роговицы очень часто растущих клеток совсем не наблюдается.

В этой группе, таким образом., имеет место ясно выраженный позитивный бластотропизм, который притом можно назвать обоюдосторонним, так как оба кусочка лучше растут на границе и даже дают отростки друг к другу.

Группа III. К ней отнесены опыты с подсадкой к свежей роговице роговицы, консервированной 3 и 4 суток. Рост очень хороший, растут оба кусочка, однако, неодинаково, и во всех случаях лучше растет один из кусочков — большей частью свежая роговица. При минимальном расстоянии между кусочками и расположении их по одной оси получается полное сращение кусочков в один сплошной рост вокруг них без всякой разницы в направлении клеток.

При культивировании по одной оси, но на некотором расстоянии (1–2 мм) в отдельных участках кусочки вытягиваются друг к другу, как в опытах предыдущей группы, причем эти тяжи плотно срастаются между собой, а клетки заполняют весь оставшийся промежуток между кусочками.

Обоюдосторонний позитивный бластотропизм выражен, таким образом, в этой группе еще резче.

Группа IV. Сюда относятся опыты с подсадкой к свежей роговице роговицы пятисуточной консервации. В большинстве опытов еще наблюдается рост обоих кусочков, но значительно лучше всегда растет роговица консервированная. Встречаются уже опыты, где растет только консервированная роговица вокруг всего кусочка, а рост свежей сохраняется лишь на границе с ней или даже совершенно отсутствует. Позитивный бластотропизм в этой группе еще имеет место, так как основная масса клеток всегда расположена на обращенных друг к другу поверхностях.

Группа V. Эта группа охватывает опыты с подсадкой роговицы, консервированной 6, 7 и 8 суток, к свежей. Картина роста представляется в совершенно ином виде. Прекрасный рост наблюдается вокруг консервированных кусочков, в то время как свежие совершенно не растут. Растущие клетки охватывают консервированный кусочек со всех сторон, но на границе со свежей роговицей этот рост резко прекращается, и свежий кусочек имеет совершенно ровные края без всякой даже миграции клеток.

Следует отметить, что рост консервированной роговицы особенно пышен и значительно лучше, чем в контроле, где роговица, консервированная такие же длительные сроки, эксплантирована без подсадки. Получается впечатление, что консервированные кусочки пересиливают свежие и отнимают у них питание, необходимое для размножения клеток, которое для себя они получают в двойном количестве.

Выражаясь условной терминологией, можно констатировать здесь наличие односторонней полярности роста.

Группа VI. Сюда относятся опыты с подсадкой к свежей роговице роговицы, консервированной 9 и 10 суток. Если при девятисуточной консервации еще наблюдается иногда та же картина, что и в предыдущей группе, т. е. рост консервированных кусочков при отсутствии роста свежих, то при подсадке кусочков роговицы, консервированной 10 суток, а тем более выше, эта картина резко меняется и начинает снова, как и в опытах II и III групп, хорошо расти свежая роговица, клетки которой, однако, резко обрываются на границе с консервированны ми кусочками, в этих опытах совершенно не растущими. Получается,

таким образом, картина, как раз противоположная той, которая характеризует предыдущую группу, но по внешнему виду, без обозначения, который из кусочков свежий и какой консервированный, совершенно сходная с ней. Та же односторонняя полярность роста здесь, таким образом, ясно выражена.

Группа VII (дополнительная). Подсадка роговицы, убитой обработкой в течение получаса сухим жаром в 100 °С, к свежей.

Первые дни свежая роговица рядом с мертвой давала обычный рост средней степени, в то время как мертвая имела резко очерченные края с полным отсутствием зоны дыхания. Однако на 4-й и 5-й день свежая роговица начинала очень бурно разрастаться, особенно на границе с подсаженной, а приблизительно на 6-й день отмечалось появление клеток и на боковых поверхностях мертвого кусочка, а в опытах с предварительной консервацией роговицы, обработанной сухим жаром при 100 °С, на 7-й и 8-й день рост охватывал весь мертвый кусочек полностью, распространяясь даже на противоположную сторону. Вокруг всего подсаженного кусочка появлялась зона дыхания и только по тонким перемычкам, идущим от зоны роста свежей роговицы через мертвую, можно было судить о переходе клеток со свежей роговицы на подсаженную и исключить самостоятельный рост последней.

В одном случае, где свежая роговица по неизвестной причине и в контроле, и при эксплантации ее рядом с мертвой росла очень плохо и первые дни давала лишь слабый рост эпителия, на 6-й и 7-й день в культурах с подсадкой начали появляться фиброциты на границе с мертвой роговицей, которые постепенно охватили ее вокруг, в то время как в контроле никакого разращения их не наблюдалось.

Таким образом, во всех этих опытах кусочек убитой роговицы оказывал индуцирующее или стимулирующее влияние на рост свежей, которая разрасталась так сильно, что клетки ее охватывали подсаженные кусочки, создавая впечатление роста последних.

Суммируя результаты всех опытов, можно сделать следующие выводы:

1. При эксплантации свежей роговицы рядом со свежей и консервированной рядом с консервированной в те же сроки оба кусочка растут одинаково, совершенно самостоятельно, но значительно слабее, чем в культурах из роговицы без подсадки.

2. Подсадка к свежей роговице роговицы, консервированной от 1 до 10 суток, сопровождается, но мере увеличения сроков консервации большим усилением роста одного из кусочков и ослаблением роста другого.

При консервации подсаженного кусочка до 4 суток лучше растет свежая роговица, начиная от 5 суток преобладает рост консервированной, а после 6 суток и до 9 суток включительно растет только консервированная роговица, причем рост ее значительно больше, чем в контроле.

3. При подсадке роговицы, консервированной 10 суток и выше, картина меняется: снова и притом очень обширно начинает расти свежая роговица, в то время как со стороны консервированной отмечается полное отсутствие роста.

4. Подсадка к свежей роговице кусочков роговицы, убитой сухим жаром в 100 °С в течение получаса и особенно предварительно консервированной, а затем убитой, как бы продолжает последнюю группу опытов, так как тоже вызывает рост свежей роговицы, но столь интенсивный, что зона его распространяется и на подсаженную роговицу, охватывая ее не только с ближайших сторон, но и с противоположной.

В заключение можно сказать следующее: местное влияние, вернее, взаимодействие, между свежей и консервированной роговицей весьма сложно, несмотря на то что здесь полностью исключается общее действие через сложную кровеносную и нервную систему всего организма.

На основании данной работы можно только сказать, что консервация, безусловно, вызывает какие-то изменения в роговице и способствует накоплению в ней веществ, различно влияющих на соседнюю свежую роговицу, так как в параллельных опытах с подсадкой свежей роговицы рядом со свежей это влияние отсутствовало. Сроки консервации меняют характер взаимодействия между свежей и консервированной роговицей, и по общности результатов их можно разбить на три группы: 1) до 4 суток, 2) от 5 до 9 суток и 3) свыше 10 суток.

Только подсадка роговицы, консервированной свыше 10 суток, а также убитой сухим жаром при 100 °С, а особенно предварительно консервированной, а затем убитой, вызывает явное стимулирующее влияние на рост свежей роговицы.

МЕТОДИКА ТКАНЕВОГО ЛЕЧЕНИЯ

Ткани и соки организма (ауто-, гомо- и гетерогенного происхождения) могут производить на больной организм лечебное воздействие, характеризующееся подъемом его оздоровительных реакций даже и в том случае, когда эти ткани и соки не подвергались консервации на холоду. Так, например, просветление бельма и трансплантата (как я показал еще в 1938 г.) может наступить и при применении для трансплантации материала от свежего, не подвергавшегося консервации глаза донора. Но при применении материала от консервированного на холоду глаза феномен просветления наступает и чаще, и в более сильной степени. С другой стороны, при свободных ауто- и гомопересадках кожи, производящихся хирургами в течение столетий, никому не бросался в глаза лечебный эффект от таких пересадок. Вот почему основой моего метода тканевого лечения является консервация тканей при относительно низкой температуре. Надо заметить, что и консервация в тепле (например, при комнатной температуре) может производить в тканях какие-то биохимические сдвиги, которые могут сделать их активными в смысле возбуждения регенеративных реакций организма; но хранение тканей в тепле, продолжающееся хотя бы несколько часов, небезопасно в отношении размножения в них бактерийной флоры и образования токсинов. Денатурация жидкостей организма совершается чрезвычайно быстро: так, для аутокрови, по данным некоторых авторов, достаточно 1 минуты для того, чтобы, будучи введена в вену, она произвела в организме целый ряд сдвигов. Имея это в виду, я полагаю, что если я пользуюсь для инъекций, например, водянистой влагой коровьих глаз, которую удается получить лишь через несколько часов после убоя, то я имею уже жидкость, в которую могли поступить вещества из внутриглазных тканей, изменившихся при консервации, в неопределенных условиях температуры бойни, при перевозке и т. д.

В силу этого я считаю, что авторы, наблюдавшие полезные эффекты от впрыскивания якобы «свежих» соков организма, должны в своих теоретических построениях относительно действия этих соков (например, водянистой влаги из бычьих глаз) учитывать настоящее замечание и мои гипотезы о происхождении активных веществ тканей.

ПОЛУЧЕНИЕ И ОБРАБОТКА ТКАНЕВЫХ МАТЕРИАЛОВ

Вопросы консервации материалов еще далеко не изучены. В общем практика привела меня к следующему: при получении тканевого материала от живого донора (ауто-, гомо- или гетерогенного) я ставлю его при температуре от 2 до 4 °С выше нуля немедленно после взятия. Если дело идет о гетерогенной ткани рогатого скота или о человеческой ткани, полученной из хирургической клиники, я помещаю материалы в ледник с момента их привоза. С этого же момента начинается консервация при температуре от 2 до 4 °С выше нуля и трупного человеческого материала. Понятно, что материалы привозят из морга уже в ящике со льдом. Перебои в наполнении ледника льдом недопустимы.

Нами учитываются условия температуры помещения, где находится трупный донор, а равно и сезонная температура. От трупа материалы берут не позднее 10 часов после смерти.

ПОЛУЧЕНИЕ ТКАНЕВОГО МАТЕРИАЛА ОТ ТРУПА ЧЕЛОВЕКА

Источниками трупного материала являются судебно-медицинские морги и патологоанатомические кабинеты больниц и клиник. С администрацией тех и других необходимо вступить в соответствующий контакт, представив мотивированное научно-практическое обоснование для получения материалов от трупов.

Приступая к пользованию трупными материалами, следует помнить, что необходимо соблюдать прежде всего ряд общих условий.

1. Необходимо знать «анамнез трупа», т. е. все, что касается времени смерти, здоровья субъекта до смерти, условий температуры, в которых труп находился, и т. д. Так как эти данные бывают различны в зависимости от того, принадлежит ли труп лицу, умершему в больнице или внезапно умершему вне ее, то о них будет сказано подробнее в соответствующих параграфах, касающихся трупов того или иного происхождения.

2. Для того чтобы брать материал от трупа, необходимо иметь следующий инвентарь: а) резиновые перчатки, б) раствор бриллиантовой зелени в дистиллированной воде (1:1000) для обмывания материала в количестве 500 см^3 или раствор риванола (1:100) и т. п., в) дезинфицирующий раствор для обмывания перчаток и кожи; наиболее пригоден для этого 0,5%-ный раствор бриллиантовой зелени в 70%-ном спирте, но им можно пользоваться только на закрытых частях трупа; очень удобен баккалин, не окрашивающий кожи; можно также пользоваться раствором формалина в 70%-ном спирте (1:2000) или оксицианистой ртути (1:1000) и т. п., г) мыльный спирт, д) бикса со следующими стерильными предметами: векорасширителем, ножницами Купера (2 пары), хирургическими пинцетами (2), иглодержателем, иголками, швами, скальпелями (2), острыми крючками о трех зубцах (2), 4 баночки с притертыми пробками: в 2 баночках лежит на дне ватный тампон в форме кольца — ложе для глаза, е) 10-граммовый шприц с иголкой в 12 см длины и 2 пробирки (в одной из них 2–3 капли 2%-ного раствора Natrii citrici), ж) переносный ледничок. Для того чтобы материал с момента его взятия от трупа не подвергался влиянию температуры, необходим ящик со льдом, в который ставят банки с материалом.

ТРУПНЫЙ МАТЕРИАЛ ИЗ СУДЕБНОМЕДИЦИНСКОГО МОРГА

1. По получении разрешения директора морга в ордерной книжке отмечают номер трупа, дату, возраст, пол, причину смерти, время получения материала и т. д.; в ордерной книжке расписывается врач, получивший материал, на баночке с материалом ставится номер ордера, под которым он отпущен. В лаборатории учреждения ведется книга.

Необходимо осмотреть труп, чтобы выяснить, нет ли повреждений, мешающих взятию материала; желательно узнать все условия, в которых находился труп до момента доставки в морг, т. е. при какой температуре он лежал и сколько времени; желательно знать, не было ли отравления сильнодействующими ядами, каково было состояние здоровья перед смертью (если это возможно узнать); желательны сведения из протокола вскрытия относительно наличия данных, указывающих на сифилис или другие заразные болезни; сведения могут быть получены за те дни, в течение которых производится консервация материалов.

2. Получение глаз. Производят осмотр области глазниц и глаза, чтобы ориентироваться, нет ли повреждений и загрязнений, делающих глаза непригодными для пересадки. Веки обтирают дезинфицирующей жидкостью (70%-ный спиртовый раствор бриллиантовой зелени не пригоден, так как окрашивает веки); конъюнктивальный мешок прополаскивают слабым водным раствором дезинфицирующей жидкости. Для энуклеации веки разводят при помощи векорасширителя или их разводит помощник руками; конъюнктиву надрезают как можно дальше кнаружи от лимба и, исходя из этого разреза, отсепаровывают конъюнктиву от глаза, причем одновременно перерезают мышцы глаза; вытянув глаз вперед, пересекают зрительный нерв; необходимо сохранить широкую полосу конъюнктивы склеры вокруг роговицы; вынутый глаз обмывают водным раствором бриллиантовой зелени; глаз кладут на ватный тампон в одну из баночек, роговицей кверху. Баночку ставят в переносный лед ничок. В холодное время можно обойтись и без ледничка.

В раневую полость вставляют туго скатанный шарообразный комок марли или ваты (не слишком большой) и веки аккуратно ставят на свое место.

После того как материалы доставлены в лечебное учреждение, баночки ставят в ледник с температурой от 2 до 4 °С выше нуля, колеблющейся в ту или другую сторону не более чем на 1 °С. Для целей консервации вполне можно обойтись обычным хозяйственным ледником, но банки ставят не в продуктовое помещение, а на самый лед, на поверхность которого кладут жестяную дощечку; поверхность тающего льда опускается постепенно вниз и над ней сохраняется температура около 4 °С выше нуля. Ледник необходимо наполнять льдом два раза в день. Ледник должен быть на замке и до операции банки не открывают (строгий контроль!). Хранение глаз на льду продолжается от 1 до 8 суток. Когда наступит час операции, банки с глазами в переносном ледничке подают в операционную и ставят в чашку со льдом.

Перед взятием с глаза роговицы, слизистой оболочки или других ее тканей его ополаскивают водной бриллиантовой зеленью (1:1000).

3. Взятие крови у трупа. Обеззаразив кожу, вкалывают иглу шприца между IV и V ребром у левого края грудины, отступив от последней на 1–2 см, или у края грудины справа на уровне V ребра.

Игла идет сперва перпендикулярно к поверхности груди, а затем наклоняется слегка кверху и в таком положении проходит в сердце.

Кровь набирают в количестве 10 см^3 для реакции Кана, Мейнике. Вассермана, Израильсон, цитохолевой. 2 см^2 наливают в пробирку с 2–3 каплями 2%-ного раствора лимоннокислого натрия для реакции на группу крови. Если кровь желательно взять для лечебных целей, то поступают по общим правилам получения крови трупа, установленным проф. Юдиным.

Согласно наблюдениям Скундиной, проф. Русакова и др., установлено, что у лиц, умерших внезапно, без агонии, кровь сперва свертывается, а потом (через 3,5 часа) развертывается и в таком развернутом состоянии уже долго сохраняется без прибавления стабилизатора.

Получение крови от трупа производится следующим образом (см. Петров, Анналы Института им. Склифосовского, 1942).

Соблюдая асептику, вскрывают на шее внутреннюю яремную вену и из центрального и периферического ее ствола через стеклянные канюли получают максимальное количество крови (1–3 л). Операционный стол, на котором лежит труп, находится при этом в сильно наклоненном положении. Кровь притекает из системы большой полой вены, тогда как широкое портальное русло и малый круг остаются в стороне, потому что на пути стоит преграда из печени и легких. Получаемая кровь не содержит кишечных токсинов.

4. Получение слизистой оболочки губы трупа. Острым крючком губу оттягивают и выворачивают. Скальпелем делают разрез как можно дальше в переходной складке; другой разрез производят у заднего края розовой каймы губы; концы обоих разрезов соединяют между собой. Слизистую, иссеченную с подслизистой тканью, обмывают дезинфицирующей жидкостью и кладут в баночку. Доставка, хранение и подача в операционную, как сказано выше. Срок хранения слизистой оболочки губы не менее 6 суток. Перед пересадкой со слизистой состригают подслизистую ткань.

5. Получение кожи. Кожунаживоте два раза обмывают мыльным спиртом, вытирают дезинфицирующей жидкостью; применение спиртового раствора бриллиантовой зелени в условиях морга не всегда удобно.

Кожу берут между мечевидным отростком и пупком или ниже последнего с тонким слоем подкожной жировой клетчатки; без последней кожа при хранении очень распухает. Лоскут кожи обмывают дезинфицирующим (водным) раствором и кладут в банку. На банке отмечают порядковый номер, за каким отпущен материал. Кожу сохраняют при температуре от 2 до 4 °С выше нуля в течение 7 суток; банку ставят на дощечку, лежащую на льду.

За 5–10 мину г до операции банку с кожей вносят в операционную в чашке со льдом. Кожу освобождают от подкожной жировой клетчатки и обмывают дезинфицирующим водным раствором (зеленью) и физиологическим раствором.

6. На описании получения из трупа внутренних органов и тканей (печени, селезенки, яичка, жировой клетчатки, яичника, мозга, нервов, хряща, мышц и т. д.) я останавливаться не буду; оно производится по правилам, аналогичным вышеуказанной методике.

7. Цереброспинальную жидкость получают при соблюдении правил стерильности при помощи шприца, иглу которого вкалывают между IV и V поясничными позвонками. Для получения жидкости труп должен находиться в сидячем положении, если он не окоченел, и в висячем — если окоченение уже наступило. Полученную жидкость разливают в ампулы и контролируют бактериологически.

ТРУПНЫЙ МАТЕРИАЛ ИЗ БОЛЬНИЧНЫХ МОРГОВ

Получение материала производится так же, как и из судебно-медицинского морга, но представляет следующие особенности. Необходимо условиться с главным врачом учреждения о пересылке трупов из палат в морг не позднее 2 часов после смерти. Больничный материал удобен в том отношении, что анамнестические сведения могут быть собраны о нем очень полно. Естественно, что для получения лечебного материала непригодны трупы умерших от инфекций (в том числе туберкулеза), а также страдавших сифилисом, злокачественными новообразованиями и болезнями, сопровождающимися сильным истощением и интоксикациями.

МАТЕРИАЛ ОТ ЖИВОГО ДОНОРА

Гомопластический материал

Глаза могут быть получены у живых доноров в тех случаях, когда они подлежат энуклеации по поводу тяжких глазных заболеваний и травм. Какие именно ткани глаза могут быть использованы для лечебной пересадки (роговица, склера, сосудистая и т. д.), решают в каждом отдельном случае. Понятно, что заболевания подлежащих энуклеации глаз не должны иметь инфекционного характера.

Другие ткани и органы, как кожа, внутренние органы, мышцы и т. д. могут быть получены, когда их удаляют при хирургических операциях, причем эти ткани должны быть в здоровом состоянии. Очень удобным материалом является, по данным Дунье, брюшина грыжевого мешка. Грыжевой мешок после ампутации опускают в стерилизованный раствор жидкости ИПК.

Для пересадки Дунье применяет обычно брюшину 10–20-дневной консервации при 3–6 °С выше нуля. Я же с успехом широко применяю для лечебных целей консервированную плаценту. Получение плаценты организуется в родильных домах. Лучше всего для лечебных целей брать плаценту от молодых рожениц. Эти роженицы должны до родов находиться под наблюдением консультации, подвергнуться общему исследованию, реакции Вассермана и специальным исследованиям крови, а также флоры влагалища. При нормальных родах взятую у таких рожениц плаценту, которая не подвергается длительному осмотру или пребыванию в открытом лоточке, помещают в стерильную закрытую посуду и направляют в лечебное учреждение, где ее консервируют при температуре 2–4 °С выше нуля не менее 6 дней до ее применения. В этот период необходимо справиться о состоянии роженицы, от которой взята плацента (нет ли инфекции), а также о реакции Вассермана, если она не была сделана до родов.

Аутопластический материал

Аутопластический материал, как кожу, слизистую глаза, кровь, получают и консервируют по тем же правилам, как и гомоматериал, но условия для его получения, конечно, шире. Кожу, слизистую, а особенно кровь, можно получать у самого больного без наличия хирургических показаний, а специально для использования с лечебной целью у того же больного.

Кожу иссекают в верхненаружной части ягодицы (или на животе) после хорошей местной анестезии; берут ее с небольшим слоем подкожной клетчатки, размер куска 12–16 см. Выгоднее брать узкие и длинные куски, так как размеры лоскута сильно сокращаются; тщательное зашивание раны по правилам хирургии.

ПОЛУЧЕНИЕ ТКАНЕВОГО МАТЕРИАЛА ОТ ЖИВОТНЫХ С БОЙНИ

Гетеропластические ткани обладают терапевтическими свойствами. Я пока пользуюсь ими осторожно, опасаясь не столько анафилактических эффектов, сколько отдаленных эффектов первичной токсичности гетерогенных белков. Водянистая влага, цереброспинальная жидкость и рыбий жир могут быть применяемы без опасений, как показал опыт (белка в них почти нет).

Необходим контроль в отношении здоровья животных-доноров (исследование на бруцеллез, инфекции и т. д.).

1. Глаза животных (рогатого скота) получают на бойнях. Доставленные (на холоду) в учреждение, они сохраняются в леднике от 2 до 6 дней. После этсго из них можно брать водянистую влагу (около 1 см^3) или же иные внутриглазные ткани (цилиарное тело, хрусталик и т. п.).

2. Рыбий жир. Мы пользовались рыбьим жиром, полученным из Мурманска (лаборатории Мурмаирыбы). Рыбий жир этот добывается холодным способом, но вполне возможно пользоваться обычным аптечным продажным рыбьим жиром. Рыбий жир разливают по ампулам или герметическим склянкам. Посуда должна быть предварительно нейтрализована, высушена и простерилизована. Тиндализация разлитого рыбьего жира 3 дня по 1 часу (не выше 70°). Готовые стерильные ампулы (или склянки) сохраняют в темноте в прохладном помещении.

3. Водянистая влага, цереброспинальная жидкость и пр. Фильтрация через бумагу, разливка по ампулам, тиндализация, бактериологический контроль.

4. Кожа и другие ткани могут быть получены на бойнях или от лабораторных животных. Удобно пользоваться кожей губы теленка или барана; можно брать ее и в других местах, где она тонка. Удобна для пересадки и кожа кролика. Стерилизация бриллиантовой зеленью. Хранение 6–7 дней.

Перечисленными выше материалами, конечно, не исчерпываются все виды материалов для тканевого лечения. В принципе любая живая ткань, находящаяся в условиях, угнетающих ее, но не убивающих, может выработать стимуляторы ее физиологических реакций; благодаря наличию их такая ткань может оказаться целебной (об этом изложено подробно в главе IV). Мной указана только часть уже испробованных мной тканей.

ОБРАБОТКА ТКАНЕВЫХ МАТЕРИАЛОВ

Кроме применения тканей per se — в их натуральном виде, мы пользуемся различными дериватами их: тканевыми кашицами, тканевыми соками, высушенными в эксикаторе тканями (порошки), водными и другими экстрактами и т. д.

Не останавливаясь на технике приготовления всех препаратов, я подчеркиваю основное правило их приготовления: они готовятся из тканей, подвергшихся предварительной консервации на холоду. Я изложу здесь обработку главных материалов.

Приготовление водного экстракта из плаценты

Консервированную плаценту измельчают до кашицеобразного состояния; 10 г этой кашицы смешивают с 100 см^3 дистиллированной воды; смесь оставляют стоять 1 час при комнатной температуре и 1 час при 70 °С, затем фильтруют несколько раз через бумажный фильтр. Когда жидкость станет довольно про-

зрачной, определяют количество белка; оно не должно быть выше 0,06 %. После этого жидкость разливают по склянкам, пробиркам или ампулам.

Мной и моей школой применялись для лечебной пересадки консервированная на холоду роговица, кожа, слизистая оболочка губы, слизистая оболочка склеры, слизистая оболочка век, брюшина (Дунье, Костенко), хрящ. Материал этот применялся по преимуществу гомопластически (от трупа или живого донора), аутопластически и гетеропластически. Гетеропластические пересадки я начал применять с 1937 г. Таким образом, заявление Колпакова о его приоритете («Хирургия», № 7, 1942) необоснованно.

Тиндализация (не выше 70 °С) 3 дня по 1 часу; в промежутках хранение при комнатной температуре. Ампулы хранятся на льду. Бактериологический контроль.

Приготовление экстракта из листьев алоэ (о значении этого препарата будет сказано в последней главе).

Срезанные листья алоэ (AIoe arborescens) кладутся горизонтальнее на тарелку, которую закрывают марлей. Тарелку ставят в продуктовое отделение ледника на 15 суток. Суть консервации — пребывание листьев в темноте. По истечении 15 суток листья вытираются, шипики отрезают. 100 г листьев измельчают в ступке ножницами и растирают пестиком. Затем прибавляют 300 см^3 дистиллированной воды и дают постоять. Сок профильтровывают сквозь бумагу, разливают в ампулы, которые тиндализируются при температуре не выше 70 °С по 1 часу 3 дня; в промежутках хранят при комнатной температуре, а после того в прохладном температуре или на леднике. Сок из консервированных в темноте местных алоэ я стал применять, исходя из той идеи, что в тканях, отделенных от организма, жизненные процессы совершаются благодаря такой их перестройке в ответ на вредные условия, при которой в них развиваются иные стимуляторы, чем те, на которых протекали биохимические процессы целого организма; я предположил, что и в растительных тканях можно получить аналогичные стимуляторы, но для зеленого листа вместо холода условием, затрудняющим его жизнь, должно явиться лишение его света.

Способы применения консервированных тканей

1. Кожа. а) Пересадка консервированной кожи. Консервированная кожа может быть пересажена в виде или одного большого куска, или нескольких маленьких кусочков. Пересадка производится по типу операции Вольфа — Краузе, т. е. пересаживается кожа без подкожной жировой клетчатки. У реципиента вырезают кожу до подкожной клетчатки, которую не следует травмировать, чтобы не усиливать кровотечения. Тщательная остановка кровотечения (если надо—лигатуры!). Величина лоскута кожи, удаляемого у реципиента, равняется приблизительно 12–16 см^2. Из кожи донора вырезают кусок соответствующей величины, очищают от подкожной клетчатки, ополаскивают водным раствором бриллиантовой зелени и укладывают на дефект. Лоскут укрепляют перекидными швами. Можно, конечно, пришивать край в край или же, подсепаровав кожу у краев дефекта, подсунуть под них края трансплантата и слегка сблизить их швами. Обыкновенная сухая повязка (вполне достаточно клеоловой повязки). Повязку сменяют каждый день, причем лоскут и область операции смазывают через день спиртовым раствором бриллиантовой зелени. Швы снимают через 2–3 дня. Наш институт для упрощения операции пользуется предложенными мной и Марцинковским трепанами для образования нескольких дефектов в коже реципиента и для иссечения дисков из консервированной кожи, которую растягивают для этого на мягкой подушечке из ваты булавками. У реципиента кожу иссекают

трепаном, имеющим диаметр 12 мм, а для иссечения кожи донора служит трепан диаметром 14 мм. Укрепление 6–10 дисков производится перекидным швом, который проводится сквозь каждый промежуток между дисками продольно. Кружки располагаются рядами или треугольником. В последнее время техника пересадки кожи упрощена: у реципиента достаточно сделать один разрез кожи, проникающий на такую глубину в подкожную клетчатку, чтобы края разошлись на нужную ширину. Брюшину можно пересаживать таким же образом.

Пересадка кожи производилась мной по возможности вблизи очага болезни. Я придерживался или сегмента, в котором расположен очаг заболевания, или геддовских зон. Иногда я делал пересадку и вдали от очага болезни, например в случае красной волчанки, развившейся на почве беременности; подсадка кожи была сделана на животе в области яичников. Я делаю теперь пересадку кожи, не считаясь с местом очага болезни, обычно в ягодичной области или на животе.

Основное правило пересадки — кожа донора должна действительно лечь на подкожную клетчатку реципиента. Непосредственное приживление трансплантата почти без исключения происходит без каких-либо осложнений. Постепенно поверхностные слои трансплантатов мумифицируются, и через несколько недель происходит их сухое отделение. Дефект оказывается выполненным розовой нежной тканью, лишенной добавочных элементов кожи (волос, желез), но вместе с тем отличающейся от рубца малой наклонностью к стяжению.

б) Имплантация кожи. При имплантации кожи кожу реципиента разрезают только до подкожной клетчатки. Кожу отсепаровывают от подкожной клетчатки и в карман имплантируют кусок кожи донора, поверхность которой тщательно выбрита и промазана спиртовым раствором бриллиантовой зелени. Разрез тщательно зашивают.

в) Методика введения в организм реципиента кашицы из кожи состоит в следующем: дезинфицированную кожу сильно измельчают и набивают в металлическую трубку, конец которой вводят через разрез кожи реципиента под кожу последнего и массу поршнем вталкивают в подкожный карман. Этот метод, как и введение выдавленных из кожи соков, применялся мной у человека и в эксперименте. Этот метод подлежит дальнейшему изучению в отношении гарантии соблюдения стерильности материала.

2. Роговица. а) Пересадка консервированной роговицы с лечебной целью производится по типу частичной послойной пересадки трепаном ФМ-3 с коронкой диаметром 4 мм, режущий край которой погружается в роговицу только на 0,3 мм благодаря поршню с ограничителем. Надрезают поверхностные слои роговицы на глазу хозяина у лимба, и очерченный диск отделяют круглым ножом ФМ-3 маятникообразными движениями, выходящими за пределы диска. Таким же образом иссекают диск из передних слоев роговицы донора и переносят на дефект роговицы реципиента. Можно, конечно, производить поверхностные срезы роговицы у лимба и ножом Грефе, отточив его наподобие микротомной бритвы.

Для укрепления пересаженных кусочков можно пользоваться дубликатурой конъюнктивы глаза хозяина, фиксируя ее двумя швами. Швы удаляются на другой же день.

б) Имплантация роговицы. Кусочек консервированной роговицы, иссеченный во всю толщу трепаном или ножом и ножницами, вводят сквозь разрез конъюнктивы реципиента в карман субконъюнктивальной ткани ближе к лимбу. Шов, заблаговременно проведенный через край разреза, завязывают.

Слизистая оболочка. Конъюнктиву глазного яблока надрезают параллельно лимбу сверху, отступя от него на 5–6 мм. Надрезанную конъюнктиву немного отсепаровывают с обеих сторон и на обнаженное место склеры укладывают лоскут слизистой размером 10 х 5 мм и укрепляют кетгутовыми швами к сухожилию верхней прямой мышцы и боковыми к конъюнктиве глазного яблока. На дефект кладут слизистую донора и укрепляют тремя швами, из которых один проводится сквозь сухожилие верхней прямой мышцы. Если желательно, то можно пересаживать слизистую оболочку следующим образом: по отсепаровке конъюнктивы от лимба до сухожилий четырех прямых мышц сквозь последние проводится по кетгутовому шву. Шов, проведенный через сухожилие верхней прямой мышцы, проходит сквозь ленту слизистой соответственно ее середине у верхнего ее края и завязывается; в соответствующих местах ленты слизистой проводят и связывают швы наружный и внутренний. Нижний шов на двух иглах проводят через свободные концы ленты и завязывают. Излишки слизистой подравниваются ножницами.

3.Сосудистая оболочка, зрительный нерв, склера, хрящ, мышца, сетчатка имплантируются под конъюнктиву и под кожу.

При имплантации сосудистой оболочки я иногда делаю реципиенту иссечение склеры при помощи трепана ФМ-3 диаметром 2 мм (до сосудистой оболочки).

4. Плацента. а) Имплантация плаценты под конъюнктиву производится в виде или одного кусочка, или измельченной массы — в последнем случае при помощи трубочки с поршнем, которым масса вгоняется в карман под отсепарованной конъюнктивой. Шов, наложенный заранее на края разреза, завязывают. Вводится около 12 мм^3. При имплантации плаценты одним кусочком поступают так: впрыснув под конъюнктиву склеры 2 см^3 0,5%-ного новокаина (чтобы вызвать сильный хемоз), оператор захватывает конъюнктиву тонким хирургическим пинцетом; прорезав конъюнктиву тупоконечными ножницами, оператор простригает путь под самой конъюнктивой на протяжении не менее 2 см*;* держа тонким анатомическим пинцетом кусок плаценты (размером 2 мм х 2 мм х 2 мм*),* оператор просовывает его далеко в канал; помощник захватывает край конъюнктивального разреза и натягивает его навстречу пинцету, находящемуся в канале; оператор захватывает хирургическим пинцетом, находящимся в его левой руке, конъюнктиву склеры у конца находящейся под конъюнктивой плаценты в складку вместе с кончиком просвечивающего сквозь конъюнктиву кусочка плаценты. Отпустив бранши анатомического пинцета, оператор вытягивает последний из раневого канала, но продолжает крепко удерживать плаценту в складке конъюнктивы в течение нескольких секунд, по истечении этого срока пинцет снимают; шов на рану накладывать не нужно, так как плацента не выскочит. Этот метод чрезвычайно удобен и вполне применим в условиях амбулатории. Совершенно так же можно имплантировать под конъюнктиву склеры (а также под конъюнктиву переходной складки) другие ткани — сосудистую оболочку, сетчатку, роговицу, хрящ и т. д.

Другая техника (без помощника): захватив передний край разреза хирургическим пинцетом, оператор просовывает в подконъюнктивальный мешок плаценту анатомическим пинцетом. Раздвинув бранши пинцета, но не вынимая его, оператор хирургическим пинцетом схватывает между браншами анатомического пинцета обе губы разреза поперек; крепко удерживая их, оператор вытягивает анатомический пинцет из раны. Швов не нужно.

б) Имплантация плаценты под кожу производится в области живота. Введение кусочков плаценты производится при помощи металлической трубки,

из которой плацентарная масса выталкивается поршнем в подкожный карман. Шов на разрез, количество массы около 1 см^3. Можно вводить плаценту и одним куском.

Плацента применяется нами с лечебной целью, а не с целью пластической. Проф. Третьяков применял плаценту только как пластический материал для заживления ран кишечника в эксперименте на кроликах, а также в нескольких случаях в клинике. Кроме того, мы применяли плаценту, консервированную на холоду. Плацента применяется мной не в силу каких-либо специфических ее свойств, а как материал, получение, которого очень удобно.

Кожу отсепаровывают настолько, чтобы образовался карман длиной в 4 см. Проведя швы сквозь края разреза и подготовив узлы, просовывают плаценту анатомическим пинцетом вглубь кармана. Поставив между браншами пинцета шпадель, завязывают два шва, а третий завязывают, вытянув пинцет.

По-видимому, возможны лечебные эффекты и при имплантации автоклавированной или пастеризованной плаценты.

в) Для введения в форме клизм измельченную плаценту в количестве 1,5–3,0 см^3 разбалтывают в 20 см^3 физиологического раствора и вводят резиновым баллоном в прямую кишку (в слегка подогретом виде). Клизмы повторяют ежедневно, 10–20 раз.

г) Порошки из консервированной сушеной плаценты применяются в виде ежедневных присыпок на язвы. При язвах роговицы впускается дикаин, и плацентарный порошок наносится на изъязвленную поверхность шпаделем.

д) Мы применяем экстракт из консервированной плаценты для инъекций под кожу. Эффективность этой формы применения консервированных тканей доказана. То же относится и к тиндализованным сокам различных других тканей. Инъекции делают в количестве 2–4 см^3 через день, 10–15 раз на курс.

5. Водянистая влага консервированных глаз (человека и животных) впрыскивается ежедневно под кожу или межмышечно в количестве 5 см^3. Курс лечения — 10 инъекций.

Цереброспинальная жидкость применяется таким же образом.

6. Консервированная аутокровь, консервированная гомокровь (живых доноров и кровь из консервированных трупов) вводится межмышечно по 5 см^3 через день, 10—20 раз.

7. Рыбий жир вводится в организм путем инъекций его межмышечно.

1) Перед употреблением ампулы нагревают до температуры тела.

2) Линию, проведенную между spina iliaca superior anterior и верхним концом межъягодичной складки, делят на три части и производят инъекцию в точке между наружной и средней третью. Чтобы не попадать иглой всегда в одно и то же место, укол делается как в указанной точке, так и по обе стороны от нее на том же уровне.

3) Игла для внутримышечных инъекций рыбьего жира должна быть достаточно длинной (не менее 6 см), чтобы она попадала в мышцу, а не в подкожную клетчатку. Для лиц с толстым жировым слоем игла должна быть длиннее (7 см). Иглу можно вводить строго перпендикулярно к поверхности кожи. Инъекции делают поочередно: один раз с правой, другой раз с левой стороны туловища.

4) Способ производства инъекций. Пройдя иглой вглубь на 6 см, убеждаются потягиванием за поршень в отсутствии крови; выпустив из шприца нужное количество жира, быстрым движением извлекают иглу; никоим образом недопустимо выпускать жир в подкожную клетчатку, как при введении игл, так и при извлечении ее во избежание инфильтратов (не следует нажимать на поршень).

5) После инъекции производят массаж этого участка кожи в течение 2 минут и назначают профилактически тепло во избежание появления инфильтратов.

6) Дозировка. Инъекции рыбьего жира делают по 1,0–2,0 через 1–2 дня. Курс лечения — 10–15 инъекций.

7) Курс инъекций может быть повторен через 2–3 месяца.

Экстракт алоэ. Инъецируется под кожу через день по 1–4 см^3 10–15 раз. Наблюдается иногда покраснение кожи, не имеющее значения. Начаты наблюдения над инъекциями под конъюнктиву (по 0,2–0,4). Вышеприведенная методика тканевого лечения применялась мной и моей школой в течение ряда лет, она сохраняет свое значение и в настоящее время, однако теперь в нее внесены существенные дополнения. Клинические наблюдения, опыты на животных и биохимические исследования показали, что биогенные стимуляторы, несомненно, не теряют своего целебного действия при автоклавизации; даже более того, их целебное действие несколько усиливается, поэтому все вообще тканевые материалы от трупа или от живого донора могут быть после предварительной консервации на холоду подвергнуты стерилизации в автоклаве (120 °С, 1 час, 1,5 атм), Стерилизация производится накануне или в день операции; после этого они имплантируются под кожу (или, если нужно, под конъюнктиву), как выше описано. Можно производить имплантации автоклавированных, предварительно консервированных гетероматериалов. Я применял также имплантацию под кожу листьев алоэ, предварительно консервированных в темноте и затем автоклавированных; перед имплантацией шипики листьев срезают; величина кусочка 4–6 см^2.

Если производят повторные имплантации гетероматериалов, то во избежание аллергических феноменов следует менять виды животных (теленок, баран, козел и т. д.). Водные экстракты из консервированных материалов (ауто-гомо-гегерогении), а также из листьев алоэ тоже могут быть автоклавированы.

Измельченную с водой тканевую кашицу, простоявшую 1 час при комнатной температуре, кипятят 1–3 минуты, фильтруют сквозь бумагу, еще раз кипятят и снова фильтруют и разливают по ампулам; ампулы запаивают и стерилизуют в автоклаве. Кипячение и фильтрация освобождают экстракты от белка. Имея в виду автоклавирование экстракта алоэ, лучше брать не 3 объема воды, как сказано выше, а 5 объемов. Ампулы хранят в прохладном месте. Появление осадка в ампулах с водными экстрактами значения не имеет. Бактериологический контроль производится по обычным правилам.

МАТЕРИАЛЫ ДЛЯ ПОСТРОЕНИЯ ГИПОТЕЗЫ ТКАНЕВОГО ЛЕЧЕНИЯ

В настоящей главе я имею в виду изложить несколько обобщений фактического материала и несколько предположений, касающихся тех или иных сторон проблемы тканевого лечения по моему методу. Эти гипотезы надо рассматривать лишь как основания для постановки ряда исследований, могущих в будущем дать материалы для построения теории тканевого лечения.

1. Можно с вероятностью допустить, что из консервированной на холоду ткани в организм реципиента поступают вещества, стимулирующие его к процессам рассасывания и регенерации и вызывающие в нем такие процессы перестройки, которые в случае патологического его состояния могут вести к выздоровлению.

2. Эти вещества действуют в сильно разведенном состоянии. Разительным примером этого может служить следующее наблюдение: если при воспалении роговицы обоих глаз сделана лечебная пересадка на одном глазу, то иногда наблюдается улучшение воспаления роговицы другою глаза. Поясняю, что трансплантат, посаженный по методу частичной послойной пересадки, имеет диаметр в 4 мм и толщину в 0,3 мм. Такой трансплантат весит менее 0,2 г. Так как он не рассосался, а прижил, то ясно, что из этого маленького кусочка в организм реципиента поступило весьма малое количество веществ, и, однако, они оказали действие на другую роговицу, несмотря на то что были разведены общей массой крови и всех жидких составных частей организма. Таким образом, вещества, образующиеся в ткани при ее консервации, можно обозначить как сильно активные в физиологическом смысле вещества.

Всем известна огромная роль катализаторов в химии. Развитие технологической химии тесно связано со значением тех катализаторов, которые нужны для того, чтобы данный технологический процесс дал желанный по качеству продукт. Технология пищевых веществ перестраивается в направлении изучения катализаторов и овладения ими для приготовления пива, сыра, теста, для ускорения созревания вина до определенного букета и т. п. Яркие примеры из этой области даются хотя бы в работах проф. Опарина. Еще большее значение должны иметь катализаторы в еще более сложных процессах биохимии живого организма. Роль ферментов (которые все являются катализаторами) в жизни организма, конечно, общеизвестна. Помимо ферментов, гормонов и витаминов, в живом организме можно допустить существование еще н иных высокоактивных веществ, имеющих значение в регуляции жизненных процессов клеток и тканей.

Я полагаю, что при сохранении «переживающих» изолированных тканей на холоду в них образуются какие-то высокоактивные вещества, играющие роль стимуляторов и регуляторов биохимических и биофизических процессов организма. Поскольку природа их нам еще не известна, я полагаю, что их можно пока обозначить лишь условным термином —«продукты переживания» или «продукты консервации» (в прежних статьях я применял менее подходящий термин «факторы консервации»).

3. Клиника показывает, что иногда эффект от пересаженной ткани наступает чрезвычайно быстро, через несколько часов, а иногда через довольно продолжительный срок, когда можно допустить уже начавшееся рассасывание пересаженного трансплантата. На основании этого я предполагаю, что продукты консервации находятся в пересаживаемой консервированной ткани частью в свободном состоянии, являясь первым зарядом для лечебного эффекта, частью связаны с тканевым материалом трансплантата, их породившим (адсорбционно или химически).

4. Я предполагаю, что в организме в ответ на воздействие каких-либо вредных факторов из клеток поступают в кровь активные вещества, стимулирующие ткани всего организма, что ведет в конечном счете к обезвреживанию этих факторов; при этом активируется и регенерация заболевших тканей. Эти активные вещества, которые можно назвать «физиологическими медикаментами», связаны с тканью. Организм, подвергаясь воздействию вредных факторов, не дает до поры до времени видимых признаков болезни, а именно пока в связи со структурными свойствами и физиологическими функциями буферные системы и биохимические реакции организма пересиливают вредности. Когда же болезнетворный фактор пересилит защитные процессы, на сцену выступают в орга-

низме уже морфологически заметные процессы, из которых одним из главных является воспаление.

Воспаление всегда свидетельствует о том, что постоянно действующий биохимический фронт защиты организма прорван. В воспаленной ткани, конечно, опять возникают биохимические процессы частью регрессивного, частью защитного характера.

Постоянная биохимическая защита организма нарушается потому, что болезнетворный агент угнетает своими ядами клетки организма, вследствие чего упомянутые активные вещества не поступают в кровь. Схему этого процесса лучше всего можно представить себе из примера отношений хозяина и паразита (пиявка, блоха, ленточные глисты и т. п.).

Для паразита жизнь организма, в который он внедрился, является необходимым условием существования и размножения. Проникнув в организм, паразит частично разрушает своего хозяина, питаясь его соками и тканями; в то же время паразит выделяет яды, которые, не убивая хозяина, угнетают ткани последнего в том смысле, что активные вещества, стимулирующие организм в его биохимической борьбе с паразитом, не поступают в кровь. Лишенный этой возможности хозяин отвечает на различные вредности реакциями с заметными уже морфологическими изменениями. Такое состояние угнетения биохимической защиты может быть обозначено как аллергия.

Я представляю себе, что бактерии могут быть подведены под понятие паразита. Если в качестве примера взять туберкулезную палочку, то в месте своего нахождения она выделяет яды. разрушающие ткани организма (это необходимое условие для питания и размножения бактерии), и яды, влияющие угнетающим образом на ткани хозяина в отношении выхода из них активных стимулирующих организм веществ; этот «тканевой паралич» распространяется на обширные территории, даже на весь организм, и сказывается в состоянии аллергии, т. е. пониженной сопротивляемости как ядам туберкулезных бактерий, так и многим другим раздражителям, на которые он и реагирует воспалением. На такое двоякое воздействие бактерий на микроорганизм мне удалось найти указание у Рише. По мнению Рише, в туберкулине имеется два яда: один из них разрушает ткань, другой «разрешает» анафилаксию туберкулезного организма. Лечение туберкулином сводится к выработке в организме иммунитета к первому яду, но в получаемых нами туберкулинах первого яда мало, а второго много; наличие этого второго яда и является препятствием для свободного пользования туберкулином. В этих соображениях Рише я усматриваю близость к сказанному мной выше. Я предполагаю, что угнетение биохимической защиты организма токсинами бактерий имеет своей причиной адсорбцию тканевыми элементами стимуляторов, находящихся в них. Продукты же консервации, поступая в организм, вызывают ослабление этой связи, и активные вещества, поступая в кровь, играют свою оздоровительную роль в организме.

5. Пока нельзя сказать ничего определенно о роли нервной системы в процессе выздоровления под влиянием лечения консервированными тканями, но, конечно, роли ее я не отвергаю.

6. Продукты консервации довольно стойки к теплу. Так, терапевтическое действие эмульсии из консервированной плаценты при кипячении не исчезает; то же относится и к рыбьему жиру. Консервированная ткань, нагретая до 100 °С, сохраняет свое действие как возбудитель роста культур тканей. В этом отношении очень интересны исследования Баженовой в лаборатории заведуемого мной Украинского экспериментального института глазных болезней в Одессе.

При подсадке к культурам роговичной ткани кусочка свежей роговицы, убитой высокой температурой (100 °С), кусочка роговицы, консервированной на холоду, и такого же кусочка, нагретого до 100 °С, консервированные на холоду кусочки усиливали рост культур больше, чем свежие кусочки. Из консервированных кусочков тот, который был убит высокой температурой, возбуждал культуру сильнее, чем не убитый. Продукты консервации выдерживают и стерилизацию в автоклаве (120 °С в течение часа).

7. Действие введенных в организм консервированных тканей (и их дериватов) чрезвычайно разнообразно и захватывает большой круг процессов. Это не является странным, если вспомнить, что главная роль консервации — удар по макроорганизму, мобилизация его системы оздоровительных реакций. А они разнообразны. Ведь человек, принципиально говоря, может выздороветь почти от любой болезни (а их множество). Совокупностью своих динамических реакций, беспрерывно меняющихся в зависимости от болезнетворных факторов и состояния внутренней среды, организм оказывается вооруженным на самых разнообразных фронтах своей жизни. Я допускаю, что катализаторы и другие активные вещества, освободившиеся в организме под влиянием «продуктов консервации», влияют на интенсивность метаболизма клеток, благодаря чему регулируется как процесс репарации клеток, так и функции их. При этом допущении становится понятным тот факт, что при пересадке консервированной кожи усиливаются функции здоровых органов (повышение остроты зрения, повышение цветового чувства, усиление секреции желудочного сока и т. п.) и самозащита клеток от действия вредных факторов. Метод тканевого лечения, действующий на макроорганизм как раздражитель широкого диапазона, может, естественно, иметь большой круг применения, но, конечно, не всякий больной может быть излечен.

Введение продуктов консервации в организм влияет на весь организм.

Я самым определенным образом подчеркиваю, что лечение консервированными тканями должно войти в медицину, становясь в длинный ряд ее терапевтических достижений, и, конечно, должно комбинироваться, когда нужно, с различными другими мероприятиями.

8. Самым существенным в моем предложении является сохранение тканей, подлежащих введению в организм, в течение некоторого времени в состоянии «переживания». Низкая температура — не только условие для замедления развития микробов, но и фактор, ведущий к реактивной перестройке ткани.

9. Что касается происхождения продуктов консервации, то я подчеркиваю, что эти вещества не являются продуктами распада некротизированной, мертвой ткани. При оставлении на холоду ткани долго сохраняют жизнь. Вспомним анабиоз Бахметьева, опыты биолога Морозова, доказывающие жизнеспособность охлажденных тканей. К этим данным я могу прибавить ряд фактов, полученных моей школой:

а) Гомопластическая пересадка роговицы, консервированной на холоду, удается у человека с сохранением прозрачности, причем стойкость такого приживания прослежена много лет; такие наблюдения сделаны сотнями.

б) На глазах кролика гомопластическая пересадка удавалась в опытах С. Л. Вельтер даже при консервации глаза донора до 30 дней.

в) Опыты Баженовой с культурами роговицы, сохраненной на холоду (даже при 25 °С ниже нуля), показали полную жизнеспособность клеток роговицы.

г) При сохранении на холоду (2–4 °С выше нуля) в тканях (роговица, брюшина, легкое и др.) происходит размножение клеток (опыты Пупенко под моим руководством).

д) В опытах Нучковской регенерация эпителия роговицы удаленного у кролика глаза происходила не только при 37 °С, но и при 15 °С.

Развивая опыты Пучковской (выполненные по моему заданию), Скородинская доказала, что если соскоблить эпителий изолированного кроличьего глаза и поставить последний на консервацию при температуре около 3 °С, то явления регенерации эпителия происходят при только что указанной температуре.

Регенерация начиналась, однако, не в ближайшие часы, как в опытах Нучковской, а лишь через 4–5 дней пребывания глаза в указанной температуре.

е) Биохимические исследования над консервированными на холоду тканями, произведенные под руководством доц. Шестериковой в лаборатории нашего института, показали наличие в них жизненных процессов при наличии, правда, значительных явлений аутолиза; но аутолиз не есть еще признак смерти.

Таким образом, нельзя считать ткань мертвой при хранении ее в вышеуказанных условиях[46].

Я подчеркиваю значение консервирования тканей для возникновения в них активных веществ, стимулирующих организм реципиента. Относительно низкая температура есть условие, ослабляющее развитие микробов и замедляющее биохимические процессы в гканях. В лишенных кровоснабжения и иннервации клетках биохимические процессы перестают протекать в сложной корреляции с биохимическими процессами всего организма в целом. Некоторое, краткое, время биохимические процессы идут в ткани, может быть, по инерции, но затем должен наступить момент, когда ткань голодающая, но, как, несомненно, доказано, живая, должна подвергнуться перестройке. При этом должны, как я предполагаю, образоваться иные активаторы для ее биохимических процессов, а не те, которые играли роль, пока она была частью целого живого организма.

Я напоминаю, что первоначально тканевая терапия была испробована мной в виде пересадки неконсервированной ткани гомопластического характера. Таким образом, и гомопластика имеет стимулирующее значение. Но, анализируя его, я полагаю, что суть не столько в гомопластическом характере ткани, сколько в том, что ткань, пересаженная реципиенту даже вскоре после изъятия от живого донора, уже подвергалась перестройке, и в ней развивались стимуляторы. Изменение свойств крови наступает, например, очень скоро; тем более должна происходить перестройка тканей, получаемых от трупов, особенно гетерогенных, например при получении глаз от быков на бойне, на что уходит немало времени. Таким образом, суть эффектов лежит не в гомопластике, ибо действенной является и ауто-, и гетеропластика консервированных тканей (например, кроличья кожа при туберкулезе кожи у человека), а в самой консервации, хотя бы и не длительной. Кроме того, возможно, что иногда стимуляторы могут развиваться уже и после пересадки в ответ на неблагоприятные условия, в которых оказывается трансплантат (безразлично какого происхождения). Исходя из этой мысли, я попробовал несколько лет назад имплантировать лоскут кожи на очень узкой ножке (чтобы затруднить кровообращение в нем) под кожу (аутопластически); результата в данном случае не было[47].

---

[46] К понятию о жизни и смерти можно прибавить понятие о состоянии между жизнью и смертью (парабиоз). Акад. Д. Н. Насонов установил изменение отношения клеток к красящим веществам, свидетельствующее о состоянии клеток между жизнью и смертью, которое еще обратимо.

[47] Акад. Д. Н. Насонов установил, что, индуцируя при помощи гомопластической пересадки кусков кожи, хряща, кишки, вырастания лапки у аксолотля, в случаях, когда лапка не вырастала, трансплантат приживал идеально; в случаях же, когда лапка начинала вырастать, пересаженный кусочек оказывался в состоянии легкой дегенерации, но некрозов он не отмечал.

Полагая, что появление активных веществ, стимулирующих жизнь консервируемой ткани, есть результат реакции ткани на затруднительные условия жизни, я делаю предположение, что такой феномен должен иметь место не только в тканях животного происхождения, но и в тканях растительных и даже в целых животных и растительных организмах.

Я поставил себе задачу выяснить, нельзя ли доказать накопление и в растениях при условиях, затрудняющих их метаболизм, активных веществ, действующих на животные и на растительные ткани аналогично моим продуктам консервации.

Так как в качестве главного условия процессов синтеза зеленому растению необходим свет, то я предположил, что лишение этого фактора должно способствовать развитию в листе активизирующих его жизненные процессы веществ. Я проделал совместно со своим учеником Скрипченко ряд опытов над листьями алоэ. В первой серии опытов мы убедились, что сок из свежего листа алоэ, введенный в каплях в конъюнктивальный мешок кролика, которому произведено соскабливание эпителия всей роговицы, ускорил эпителизацию по сравнению с контрольным опытом; сок из листьев алоэ, консервированных в темноте при 3 °С, в увлажненной атмосфере в течение 15 суток, подвергнутый тиндализации, дал полную эпителизацию скорее, чем сок свежего листа.

С ассистентом Назаренко мы нашли, что прибавка к питательному раствору Кнопа экстракта из листьев алоэ (консервированных 25 дней в темноте при 3 °С) сильнее влияет на вырастание клеточных агрегатов на краю кусочка эмбрионального листа сирени, помещенного в эту смесь, чем прибавка экстракта из свежих листьев алоэ.

Азы пробовали также определить, как влияет удобрение почвы экстрактом свежих листьев алоэ и экстрактом из консервированных в темноте листьев алоэ на показатели роста семян овса. Оказалось, что при прибавлении сока консервированного алоэ количество всходов на шестой день было значительно больше, чем при удобрении соком свежих листьев и в контроле. Количество листков, вышедших из гипокотилей на седьмой день, было также больше; то же получилось с высотой растений, с количеством растений, вступивших в фазу двойного листа (на 13–17-й день), и с весом убранных растений (зеленой массы и воздушно-сухой массы). Аналогичные результаты получены и в опыте с клубнями картофеля.

Мы пробовали со Скородинской сравнить лечебное влияние сока свежих листьев алоэ на течение туберкулезных язв у кролика сравнительно с таким же соком из консервированных 10 дней в темноте листьев. Язвы были вызваны введением взвеси туберкулезных палочек (typus humanus) в кожу спины. При двукратном впрыскивании указанных соков двум кроликам по 0,5 см х 2 см от края язвы через 3 дня после начала язвы, и через 10 дней язва при применении сока консервированного алоэ к 40-му дню совершенно зажила; применение сока неконсервированного алоэ дало только частичное заживление язвы; у контрольного кролика язва не обнаруживала наклонности к заживлению.

При впрыскивании сока консервированных листьев алоэ я получил несомненные успехи при незаживающих язвах у раненых бойцов.

Интересно сопоставить с моими данными наблюдение Кромвелла, приводимое акад. Благовещенским. Лист Atropa Belladonnae, стебелек которого был опущен в дистиллированную воду и сохранялся при низкой температуре в темноте, продолжал вырабатывать гиосциамин, т. е. жизнь листа (имеющая, правда, меньший энергетический уровень) поддерживается уже не светом, а другими стимуляторами.

Довольно близко к нашим данным стоят данные акад. В. И. Палладина. Цитирую их со слов проф. Благовещенского, выступавшего в прениях по моему докладу во Всесоюзном институте экспериментальной медицины в Москве в 1938 г.: «Акад. В. И. Палладии сообщал лет 16 назад о медленном отмирании растительных тканей. При этом образуются совершенно своеобразные продукты, которые вызывают энергичное образование ферментов в тканях. Акад. Палладии предполагал, что образуются вещества гормонального типа и какие-то вещества, которые он называл осколками протоплазмы»[48].

Приведенные выше опыты и наблюдения указывают на большую активность сока консервированных в темноте листьев алоэ и заслуживают внимания как говорящие в пользу моего предположения о том, что затруднительные условия заставляют живую ткань переходить на другие стимуляторы ее жизненных процессов. Эта гипотеза дает основание поставить целый ряд вопросов, подлежащих расследованию:

а) Не происходит ли такой переход на другие стимуляторы при выздоровлении? Нельзя ли объяснить, например, кризис при тифе тем, что когда организм приходит в состояние, близкое к смерти, он продуцирует активные вещества (эти активные вещества — стимуляторы, не следует смешивать с антителами), возбуждающие реактивные процессы в тканях. Больной выздоравливает потому, что начинает умирать. Надо искать стимуляторы живой материи везде, где смерть близка, но еще не наступила.

б) Всякое ухудшение условий для жизни организма является таким фактором, на который, если интенсивность его не превысила известной границы, организм отвечает, претерпев, быть может, некоторое угнетение, таким изменением биохимических процессов, благодаря которым он оказывается перестроенным и в нем появляются новые регуляторы его жизненных процессов. Я предполагаю, что эта биохимическая перестройка играет роль в эволюционном или мутационном процессе, сказываясь по законам дарвинизма на потомстве, что лишь впоследствии выразится во внешних признаках.

В этом отношении интересны данные, приводимые проф. А. В. Благовещенским в его статье «Биохимическая эволюция растений в связи с изменением качества фермента» («Успехи совр. биол.», XI, 1939).

«Нет никакого сомнения, — говорит А. В. Благовещенский, — что эволюция должна проявляться не только в статических картинах морфологического строения организма, но и в его физиологии». Он приводит цитату из Дарвина, указывавшего, что перемены в строении и цвете могут быть определенным последствием химических перемен в питательных соках и тканях. Он указывает на случай расхождения в первую очередь биохимических признаков при еще сохраняющейся неизменности морфологических (работы Бертрана) и стоит на той точке зрения, что в ряде случаев изменения физиологических признаков подлежат действию отбора не в меньшей степени, чем изменения

---

[48] Проф. Ф. М. Породко и доц. физики Одесского государственного университета К. К. Демидов исследовали восстановительно-окислительное равновесие в листьях алоэ в связи с консервацией. Исследование электрометрическим методом показало сдвиг в сторону окисления в зависимости от продолжительности консервации. Изменение потенциала вначале идет быстро, а затем замедляется и достигает через 42 дня насыщения. Дальнейшее увеличение идет весьма медленно. Принимая потенциал на 42-й день за 100 %, на 13-й день уже имеем 70 % увеличения. Для одного и того же сорта алоэ повторяемость наблюдения была вполне удовлетворительная. Измерение окислительно-восстановительного потенциала в соке, выжатом из листа, дает в общем те же резулыаты, но показания расходятся значительно больше. Отсюда можно сделать вывод, что нет необходимости слишком длить консервацию. Исследование редоксипотенциала в роговицах кроликов производил ассистент глазной клиники И. М. Курышкин.

морфологических. Все физиологические изменения связаны с процессами обмена веществ, взятыми во всей их совокупности. И подойти к решению задачи об изменчивости обмена веществ как фактора в борьбе за существование можно только сравнительно-физиологическим и сравнительно-биохимическим путем.

Я придерживаюсь того взгляда, что история развития морфологического видового признака предшествует предыстории выработки биохимического или биофизического признака, закрепляемого наследственностью и отбором, что может увенчаться потом появлением внешнего видового признака.

При медленном процессе воздействия факторов на организм появление разновидностей и видов будет идти медленно. При быстром и энергичном воздействии каких-либо факторов среды организм вынужден переводить всю свою биохимическую жизнь на другие рельсы, вырабатывая в себе, в форме острого процесса, иные катализаторы, чем те, на которых протекали его жизненные процессы до сих пор. И тогда в потомстве его может иметь место внезапное появление разновидностей и настоящих мутаций.

Не объяснимо ли с этой точки зрения возникновение пестрокрылых дрозофил после освещения обыкновенных дрозофил рентгеном? Нельзя ли допустить, что вредное действие рентгена вызывает в тканях такую защитную реакцию, которая выражается в появлении в них новых стимуляторов; эти последние так изменяют весь ход биохимических процессов в освещенной дрозофиле, что у потомства появляется новый признак — крапинки на крыльях.

Мой сотрудник Назаренко, ученик проф. Породко, в своей кандидатской работе, защищенной им в Одесском университете, показал, что растения, которые он выращивал в условиях «засухи», дали потомство более засухоустойчивое, чем контрольные экземпляры. Я полагаю, что в «суховоспитанных» растениях при их борьбе за жизнь произошла перестройка белков протоплазмы с образованием стимуляторов их собственных клеток, и эта способность вырабатывать стимуляторы при «сухих» условиях жизни оказалась присущей и клеткам семян, являющимся в конечном счете частью клеточного материала подвергнутых засухе растений.

Я не берусь углубляться в вопросы дарвинизма и ставлю только вопрос, не следовало ли бы попробовать подойти к этой проблеме с точки зрения появления стимуляторов в организмах при сильно действующих на них, но не убивающих их воздействиях.

В моих опытах с животными и растительными тканями я назвал активные вещества, в них возникающие, «продуктами консервации», или «продуктами переживания», поскольку они возникают при хранении тканей в течение некоторого времени. Но так как указанные стимуляторы появляются в ответ на воздействие вредных влияний внешней (а, вероятно, и внутренней) среды, то можно было бы назвать их более общим термином — «вещества сопротивления».

Эти вещества сопротивления, являющиеся для жизни тканей стимуляторами (активаторами, регуляторами), можно искать во многих биологических феноменах.

Не появляются ли эти факторы в этиолированных растениях под влиянием темноты, усиливая их рост?

Ночью растение растет интенсивнее, чем днем. Не значит ли это, что синтетические процессы, необходимые для построения веществ клеток, возникают вследствие появляющихся в темноте иных регуляторов, которые стимулируют их сильнее и иначе, чем те, которые были в растении на свету? Днем синтезиру-

ются, может быть, запасы, а из них ночью синтезируются вещества протоплазмы при участии темновых стимуляторов.

Значение охлаждения для усиления всхожести семян и для ранней выгонки клубней всем известно. Не кроется ли причина усиленного роста этих объектов в том, что при хранении на холоду в ответ на его угнетающее действие в них развиваются новые активные вещества, стимулирующие рост?

С точки зрения гипотезы «биогенных стимуляторов» может получить, как сообщил мне Н. А. Иофф, свое объяснение хорошо известный зоологам факт положительного влияния низких температур зимнего периода на развитие зимних яиц низших ракообразных (Cladocera, Phyllopoda), в частности щитня — Triops, коловраток и других представителей водной фауны, в цикле развития которых период воздействия неблагоприятного самого по себе фактора низкой температуры на развитие зимующих яиц является тем не менее необходимым условием развития последних весной.

«Факторы сопротивления», таким образом, играют видную роль в продлении не только индивидуальной, но и родовой жизни организма.

Гипотеза «биогенных стимуляторов» может послужить объяснением также факта стимуляции процесса размножения животных, подвергнутых действию низких температур. Так, аксолотль после сравнительно кратковременного пребывания (5–7 суток) на холоду при температуре 2–3 °С, по возвращении его в оптимальные условия вскоре приступает к откладке яиц в любое время года, чем обычно и пользуются во всех лабораториях экспериментальной эмбриологии, желая получить яйца и эмбрионов этих животных, широко известных как излюбленный объект изучения экспериментальной биологии.

Я допускаю возможность попытки приложить гипотезу «факторов сопротивления» к объяснению лечебного эффекта грязей. Возможно, что организмы, которые принимали участие в образовании грязей, перед своей гибелью накапливали в себе «вещества сопротивления», которые, всасываясь через кожу, влияют стимулирующим образом на метаболизм тканей и органов. Быть может, такое накапливание стимуляторов имело место в наблюдении проф. Ковальского. Он помещал в аквариум, вода которого содержала определенный процент токсического вещества, живые организмы; когда они все умирали, проф. Ковальский удалял их из аквариума и определял количество яда в оставшейся воде; к последней он прибавлял яда столько, сколько нужно было, чтобы восстановить прежнюю концентрацию; когда он помещал в этот отравленный аквариум такое же количество организмов, как и в первом опыте, то оказалось, что они выживали дольше, чем г контроле; нельзя ли допустить, что в борьбе с ядом их предшественники оставили после себя в аквариуме стимуляторы, поддерживавшие их жизнь и жизнь их смены?

Нельзя ли привлечь к объяснению полезного значения удобрения почвы перегноем листьев наличие в нем «веществ сопротивления»?

Я считаю, что принцип консервации на холоду следует применять для трансплантаций не только роговицы (где польза этого метода доказана), но и других гомопластических тканей (что делал, правда, безуспешно, еще Венчер в 1883 г.), а принцип консервации в темноте (да и на холоду) следует применить для растительных трансплантаций.

Нельзя ли объяснить лечебный эффект рентгеновских лучей, применяемых в малых дозах по методу Мале, с точки зрения выработки «веществ сопротивления» в облучаемых тканях?

Не лишено интереса сопоставление фактов, получающих свое объяснение с точки зрения гипотезы «биогенных стимуляторов», с рядом открытий механики развития последних десятилетий. С моим сотрудником Н. А. Иоффом мы пришли к следующим соображениям по этому вопросу.

Сравнивая процессы «зависимой дифференцировки» материала закладки органов эмбриона позвоночных на ранних стадиях развития с процессами регенерации (т. е. восстановления целостности гистосистемы) при участии «факторов сопротивления», мы видим несомненные черты сходства этих различных на первый взгляд явлений.

В самом деле, как в том, так и в другом случае имеет место момент активации процессов метаболизма.

В условиях нормального развития зародыша процесс этот совершается под влиянием соответствующего организационного центра, в качестве какового служит соседний участок закладки С формообразовательной функцией последнего, как известно, связана способность подъема уровня физиологического градиента (Чайльд) в области реагирующего материала данной закладки, что и осуществляется под влиянием выделяемых клетками «организатора» стимулирующих веществ (например, выделенного Нидгэмом стерола). В случае регенерации участка ткани мы сталкиваемся с тем же явлением подъема уровня физиологической активности, что объясняется нами влиянием «биогенных активаторов».

Не ставя знака равенства между сущностью формативного влияния организационного центра на ткани эмбриона (далеко не исчерпывающейся функцией стимуляции метаболизма) и влиянием биогенных стимуляторов в процессе регенерации, мы тем не менее приходим к заключению, что как в том, так и в другом случае имеет место процесс регулятивного порядка, связанного с перестройкой данного клеточного материала и восстановлением (или установлением заново) утраченного физиологического равновесия гистосистемы.

С точки зрения гипотезы биогенных стимуляторов, по-видимому, может быть также освещено учение о так называемых «мертвых организаторах» (Шпеман, Гольтфреттер), являющихся, как нам думается, не чем иным, как складом «биогенных стимуляторов», выработанных клетками, поставленными в сублетальные условия, до или, быть может, в момент их умерщвления.

Что же касается формативного влияния на материал закладки органа умерщвленных тканей, то это явление, как нам думается, можно рассматривать как побочный процесс, наблюдаемый лишь в условиях эксперимента и объясняемый отмеченной нами способностью реагирующей ткани закладки отвечать процессом формообразования на внешние раздражения, связанные с повышением физиологического градиента этой системы, что и наблюдается как в случае влияния нормального «организатора» морфогенеза, так и в случае стимуляции обмена веществ при участии «биогенных активаторов» (факторов сопротивления).

Разделяемый многими авторами отрицательный взгляд на теорию индукции под влиянием «мертвых организаторов», являющихся с их точки зрения лишь причиной некроза тканей реципиента, не противоречит общей концепции гипотезы «биогенных стимуляторов»; вырабатываемые клетками реципиента в районе трансплантата раневые гормоны, являющиеся, по предположению этих авторов, истинными организаторами морфогенеза в условиях эксперимента, в свою очередь могут быть отнесены к группе факторов, определяемых общим понятием «биогенных активаторов» или «стимуляторов» с их характер-

ным свойством повышения уровня физиологического градиента в окружающих их тканях. Последние в известных случаях, т. е. на ранних стадиях морфогенеза, как мы видели, обладают способностью отвечать на это влияние специфической реакцией формообразования.

Дело эксперимента показать, какая из этих двух концепций в учении о природе «мертвых организаторов» имеет превалирующее значение. Надо, однако, заметить, что в различных случаях как то, так и другое предположение может оказаться справедливым.

Так, Баженова в своих опытах с культурой ткани доказала факт стимуляции роста культуры под влиянием подсаженного кусочка ткани, предварительно выработавшего запас «активаторов».

В данном случае процесс травматизации ткани реципиента, а следовательно, и образования раневых гормонов был исключен, ввиду чего явление стимуляции роста культуры следует отнести исключительно за счет веществ (стимулирующих факторов), привнесенных выработавшим их подсаженным кусочком предварительно законсервированной на холоду ткани.

С другой стороны, опыты Балинского, получавшего формообразовательный эффект под воздействием имплантированных кусочков веществ неживой природы, говорят за справедливость второго предположения, выдвигающего на первый план участие веществ, аналогичных раневым гормонам, образующимся в клетках травмированных тканей самого реципиента.

Следовало бы проследить, нельзя ли сблизить влияние вводимой в организм реципиента консервированной (да и неконсервированной) кожи с влиянием привоя на подвой, установленным Мичуриным для растений. Прививка старого окрепшего сорта на молодой сеянец-гибрид, еще не вступивший в стадию плодоношения, оказывает на подвой два действия: подвой приносит плоды на много лет раньше и плоды его получают многие из качеств плодов привоя, притом некоторые из этих качеств оказываются стойкими, если привой не скоро удаляется с подвоя. Таким образом, привой является для подвоя «ментором» (воспитателем) по терминологии Мичурина; очевидно, что привой вызывает в подвое какую-то перестройку в биохимическом и биофизическом смысле.

Пр одукты консервации («факторы сопротивления»), накопившиеся в консервированной ткани, несомненно, производят в организме реципиента какую-то перестройку, да и пребывание трансплантата в организме реципиента тоже должно влиять в этом смысле. В этом отношении нужны обширные эксперименты и наблюдения.

Один намек в этой области у меня есть. Однажды я производил молодому черному кролику, у которого была белая шерсть только на конце одной передней лапки, пересадку куска консервированной кожи белого кролика, он был посажен на дефект, сделанный на боку. Я интересовался вопросом, не сохранит ли трансплантат белые волосы и на какой срок. Трансплантат, по общему правилу гомопластики кожи у кроликов, через 2–3 недели рассосался. Через несколько месяцев у черного кролика вдруг началось быстрое побеление шерсти на лапке, которое вскоре захватило грудь, область лопаток и другую лапку. К сожалению, этот опыт у меня единственный. Я не успел его повторить до войны и имею в виду сделать это при первой возможности.

В основе перечисленных предположений лежит мысль о перестройке живых организмов и тканей под влиянием воздействия среды и об образовании или освобождении при этой перестройк таких стимуляторов, которые меняют весь метаболизм живой материи. Проф. Цуверкалов установил, что в листьях

алоэ, охлажденных и находившихся в темноте, накопляется большое количество ненасыщенных соединений по сравнению со свежими, судя по способности поглощать йод.

Я считаю интересным привести здесь по вопросу о природе предполагаемых биогенных стимуляторов те высказывания проф. А В. Благовещенского, которые он любезно сделал мне в нижеследующей форме.

Способность организма приспособляться к неблагоприятным условиям внешней среды — факт, хорошо известный в биологии. Достаточно вспомнить пустынные растения, вырабатывающие мясистые органы как приспособление к засушливым условиям, альпийские растения, накапливающие желтые пигменты для борьбы с ультрафиолетовым излучением, явления «закаливания» против вымораживания. Значительно менее известна физиология и биохимия этих процессов, природа защитных веществ и реакции, ведущие к их образованию. Однако постепенно накапливается некоторый материал в этом направлении. В 1921 г. акад. В. И. Палладии на Съезде ботаников в Петрограде сообщил о своих опытах с новообразованием ферментов при сохранении в замкнутом пространстве разрезанных помидоров и вывел заключение, что фермен. ты — «осколки протоплазмы». Подобного же рода наблюдения были в то же время сделаны В. Н. Любименко. Эти явления можно было, конечно, объяснить тем, что в условиях опыта клетки изучавшихся растений могли частично отмирать и автолизироваться. Процесс же автолиза в ряде случаев освобождает ферменты из их связанного состояния, и увеличение активности может быть обязано только этому процессу.

Здесь нельзя еще говорить о чем-то принципиально новом, что позволило бы биохимически подойти к проблеме приспособленности. Это принципиально новое было дано в моих работах по трансплантации тканей, консервированных на холоду, — ткань при этом не подвергается посмертному автолизу, она остается живой, но в ней протекают процессы, приводящие к образованию каких-то веществ, резко стимулирующих обмен в клетках организма при введении их в него. В 1939 г. мной была сделана попытка проследить опытным путем, какое влияние оказывает временное воздействие неблагоприятных условий (охлаждения) на энергетическое состояние ферментов («качество») проросших семян. Результаты этих опытов были доложены Всесоюзному совещанию ботаников-физиологов в Москве в январе 1940 года и сводились к следующему: качеством ферментов мы называли (1936) способность их снижать энергию активации катализуемых ими реакций; чем сильнее снижается энергия активации, тем выше качество. Наши многочисленные опыты показали, что при всех прочих равных условиях качество ферментов выше в тех случаях, в которых растение приспособляется к тем или иным неблагоприятным условиям (высокогорие, пустыня). В наших опытах только что проросшие семена огурцов с едва пробившимися корешками помещали в чашки Петри на влажной бумаге при 1 °С на 5 дней. Внешний вид охлажденных ростков оставался совершенно неизменным: ни малейших признаков отмирания нельзя было подметить. После охлаждения ростки продолжали развиваться при + 20–22. Оказалось, что по сравнению с контролем активность каталазы подвергшихся охлаждению ростков увеличивалась. Например, в одном опыте константы скорости реакции при 15 °С были для неохлажденных ростков равны К*конт/15*29*7*10^{-4}, для охлажденных ростков К*охл/43,2*10^{-4}. Одновременно увеличивалось количество каталазы, так как значения термического коэффициента Q_{10} падали: для контроля оно было равно Q*конт/10=1,83, для охлажденных отростков

Q*охл/10–1,46. Подобые же данные были получены для каталазы ростков *Pisum sativum* и *Phaseolus aurens.*

В недавнее время (1943) в нашей лаборатории И. И. Чикало получил резкое усиление активности протеолитических ферментов при подобной же обработке холодом ростков хлопчатника *(Gossypium hirsatum).* Термические коэффициенты в этом случае, к сожалению, определены не были. Таким образом, под влиянием охлаждения, не доводящего организм до отмирания, вне всякого сомнения, энергетический уровень ферментных систем повышается. Каким образом происходит это повышение? Перестраивается ли непосредственно белковая молекула фермента или же предварительно образуются какие-то специфические вещества, соединяющиеся с белками и активирующие их? Возможно и то и другое, и глубоких принципиальных различий между обоими путями нет: в конечном счете и в том, и в другом случае белок активируется.

Прекрасные опыты Теорел с синтезом желтого фермента показали, как может происходить такое активирование белков, такое превращение инертного вещества в трансформатор энергии — фермент. Задача биохимика при изучении факторов сопротивления — показать химическую природу последних и роль их в активировании белков. Первая попытка разрешить эту задачу — попытка, сделанная с совершенно другими целями, принадлежит Карел (1923, 1924), считавшему, что стимуляции тканей при заживлении ранений вызывают полипсотидолами и аминокислотами. Ф. С. Хаммет (Натте) А. Фишер (Fischer) (1939) — нуклеопротеидам. Это направление, приписывающее основное значение продуктам распада белков, получило в наши дни доминирующее значение, как это будет показано дальше. Однако наряду с ним появилось и другое течение, которое не может быть оставлено без внимания, а именно: Ж. Инглиш и Ж. Боннер (J. English u J. Bonner) (1937) высказали мнение, что стимулирующее действие могут оказывать жирные кислоты, и в 1939 г. в сотрудничестве с Хааген и Смитом (A. J. Haagan и Smith) дали интересное доказательство своей точке зрения, выделив из зеленых оболочек бобов кристаллическое вещество, вызывающее деление клеток. Оно было названо ими травматиновой кислотой и анализировано; установленное строение, подтвержденное синтезом, соответствовало 1-децен-1, 10-декарбиновой кислоте HOOC—CH-CH—(CH_2)—COOH.

Люфбуроу (J. R. Loofbourow) и его сотрудники (1938, 1939, 1940, 1941, 1942) начали проводить изучение всего вопроса с позиций, весьма близких к представлениям, развиваемым В. П. Филатовым. Английские авторы считали, что внутриклеточные раневые гормоны образуются живущими клетками как ответ на повреждение, но не являются продуктами посмертного распада клеток. Химические и спектрографические исследования обнаружили энуклеинно-кислотную природу раневых гормонов и показали, что вещества этого типа образуются в большом количестве в результате повреждений. Гормон приготовлялся облучением ультрафиолетовыми лучами взвеси 917 г хлебных дрожжей в 10 л 0,85%-ного раствора поваренной соли в течение 27 часов. Испытание действия гормона на рост и размножение дрожжей в различных средах, в том числе содержащих биос и набор 20 аминокислот, показало, что ни аминокислоты, ни элементы биоса (инозит, тиамин, биотин, пантотеновая кислота, витамин B_6) не могут быть отождествлены с раневым гормоном. Равным образом не оказали соответствующего действия рибофлавин, урацил, холин, ацетилхолин, этаноламин и никотиновая кислота. Действие же гормона можно было обнаружить, применяя препарат его в концентрации 0,5 т на 1,0 мл. В другом опыте сравнивалось действие на размножение дрожжей жидкостей, полученных из дрож-

жевых взвесей (100 г дрожжей в 1 л воды), подвергнутых в течение 8 часов сублетальному облучению ультрафиолетовыми лучами (I) и необлучавшихся (II). Облучение не вызывало цитолиза, но увеличивало проницаемость, что сопровождалось снижением тургора и сокращением объема клетки на 30 %. Обе жидкости (I и II) были совершенно свободны от белков и от гексоновых оснований (отрицательные биуретовые и фосфорновольфрамовые пробы). Отсутствовал также тирозин и триптофан. Стимулирующее действие на дрожжи выражалось для (I) и (II) соответственно 98 и 33 ростовым единицам на 1 мл; твердый остаток равнялся 3,17 и 0,245 мг на 1 мл, а характерное для нуклеотидов ультрафиолетовое поглощение при 2600 А-70 и 1,4. Сходство спектров (I) со спектром аденина в характере избирательного поглощения, в устойчивости к изменению pH и в отсутствии деградации при продолжительном освещении ультрафиолетовыми лучами побудило к испытанию различных нуклеотидов аденина на стимулирующее действие. Абсорбция (I) была эквивалентна абсорбции аденина в растворе $5x10^4$ моля. Испытанные в соответствующей концентрации дрожжевая нуклеиновая кислота и дрожжевая адениловая кислота оказались неактивными. Аденазин же, мышечная, адениловая кислота и аденилпирофосфат стимулировали рост, но много слабее, чем (I), что указывает на присутствие в (I) других ростовых факторов. Исследование (I) и (II) на известные до сих пор ростовые вещества показало, что в (I), но не в (II) присутствуют заметные количества биотина, пантотеновой кислоты, пиридоксина, никотиновой кислоты и холевых кислот. Опыты, произведенные для доказательства присутствия в (I) дифосфо- и трифосфопиридиннуклеотидов, дали отрицательные результаты.

Следует отметить, что Вальдман и Гордон (S. G. Waldman и S. A. Gordon) (1942) обнаружили, что протеолитические ферменты образуют ауксины из белков в листьях шпината. Тождественные результаты были получены при применении трипсина, химотрипсина и попаина. Исследование скорости диффузии показало, что как ауксины листа, так и ауксины, полученные при расщеплении белков листа, одинаковы и обладают меньшим молекулярным весом, чем индолуксусная кислота.

Совершенно неизвестна природа веществ, образующихся при сублетальном охлаждении как животных, так и растительных тканей. Возможно, что и в этом случае дело сводится к протеолизу и вторичным превращениям аминокислот. Условия существования организмов теснейшим образом связаны с некоторыми определенными температурными границами, вне которых исчезает координация отдельных ферментных реакций, очевидно, вследствие различий в термических коэффициентах последних. Известно, что скорость дегидратной реакции фактически изменяется в одно и то же число раз при поднятии температуры на 10 °С в любом температурном промежутке в пределах деятельности этого фермента, т. е. коэффициент Вант-Гоффа дегидратной реакции не зависит от температуры. В то же время протеолиз и протосинтез при низких температурах обладают обычно более высокими термическими коэффициентами. Таким образом, может случиться, что при очень низких, приближающихся к смертельным, температурах будут задержаны нормальные реакции синтеза белков из аминокислот и последние подвергнутся различным вторичным превращениям, приводящим к образованию веществ, нормально в клетке отсутствующих и, возможно, в силу этого производящих на протоплазму «раздражающее» действие.

Все изложенное выше позволяет высказать следующую гипотезу о химической природе стимуляторов («факторов сопротивления» в смысле В. П. Фи-

латова). Когда животные и растительные живые клетки попадают в условия, к которым они не приспособлены в силу всего хода своего филогенетического развития, у них нарушается координация отдельных ферментативных процессов. В простейшем случае, а именно при снижении температуры, термический коэффициент Вант-Гоффа меняется неодинаково для гидролитических и обратных им синтетических процессов, с одной стороны, и окислительно-восстановительных — с другой. Это может привести к появлению в клетке продуктов вторичного изменения аминокислот, жирных кислот, спиртов и сахаров. Вещества эти после восстановления нормальных условий для жизни клеток или при введении их в другой организм могут соединяться с инертными белками и активизировать их, а в случае уже активных ферментов поднять их на более высокий энергетический уровень, что, например, проявилось в наших опытах с повышением качества ферментов в охлажденных ростках огурцов и других растений. С нашей точки зрения, проблема «факторов сопротивления» сводится к образованию в сублетальных условиях веществ, по всей вероятности, непредельного характера, активирующих белковые фероны ферментов и повышающих качество последних, тем самым как бы омолаживая клетки организма.

В этом отношении чрезвычайно интересен опыт, проведенный в нашей лаборатории И. И. Чикало. Для этого опыта был использован препарат протеиназа (госсипина) из ростков хлопчатника, необратимо потерявший активность при длительном хранении и не отзывающийся на действие сероводорода, нормального активатора протеиназ этого типа. И. И. Чикало к смесям этого ферментного препарата и глобулина из семян хлопчатника добавлял вытяжки из охлажденных и неохлажденных ростков хлопчатника, приготовленные как обычно (удаление белков, стерилизация). Результат получился следующий (в миллиграммах прироста аминного азота).

Таблица 17

Прирост азота свободных аминогрупп

	За 1 день	За 3 дня	За 4 дня
Контроль	0,00	0,03	0,07
Добавлена вытяжка из неохлаждавшихся ростков	0,05	0,15	0,23
Добавлена вытяжка из охлаждавшихся ростков	0,29	0,45	0.63

Активирующее действие «факторов сопротивления» выражено здесь совершенно ясно[49].

Конечно, мои предположения о сущности происхождения и действия биогенных стимуляторов требуют и литературных изысканий, и экспериментальных исследований. Является необходимым установить точки соприкосновения моих взглядов на действие, происхождение и биологическое значение продуктов консервации (или, как я их называю, «веществ сопротивления») с данными и взглядами акад. Богомольца и его школы (антиретикуло-эндотелиальная сыворотка, работы проф. Медведевой об аутокатализаторах) с данными работ

[49] Вопрос о раневых гормонах и «травматике» как продукте жизнедеятельности поврежденных клеток (механическая травма, лучистая энергия и т. п.) изложен в статье E. S. Cook, I. C. Fardon The Wound Hormone Concept in Wound Healing Surgery, Gynecology and Obstetrics. August. 1942.

проф. В. В. Ковальского, проф. Штерн (о метаболитах), с учением о раневых гормонах* и данными ряда авторов из области биологии животных и растений (в частности, проф. А. В. Благовещенского). Не могу не отметить с благодарностью те указания, которые давали мне профессора Ф. М. Породко, В. В. Ковальский, А. В. Благовещенский[50], З. А. Цуверкалов и Н. Н. Исаченко.

ЗАКЛЮЧЕНИЕ

Настоящая книга представляет сводку тех результатов, которые получены мной и моей школой по проблеме пересадки роговицы и тканевой терапии (лечение биогенными стимуляторами). Эта вторая проблема органически связана, как я уже указал, с данными, полученными при изучении пересадки роговицы.

20 лет работы моей в области пересадки роговицы убедили меня в том, что, только опираясь на крепкую почву здорового оптимизма, можно, преодолевая препятствия, двигать науку вперед. Не способствуют прогрессу ее те настроения скепсиса и пессимизма, которые проявил, например, американский окулист Джифорд (Giford) в вопросе о пересадке роговицы. Проделав несколько операций пересадки, закончившихся неудачей, он впал в такой скептицизм, что в одной из статей своих написал (лет 10 назад), что он готов заплатить 50 долларов за каждый случай удачной пересадки роговицы с таким зрением, которое делало бы больного трудоспособным и которое было бы прослежено 3 года. Если бы он был еще жив, то ему пришлось бы раскошелиться и для Эльшнига, и для меня, и для ряда других окулистов, добивавшихся оптимистически длительных успехов и добившихся их. И что бы он сказал при взгляде на победное шествие пересадки роговицы с сотнями ее успехов, а также при виде бывших слепых и почти слепых инвалидов, стоящих у станка, работающих в поле, учащихся в школах и институтах, занимающихся педагогикой или, по меньшей мере, ходящих без посторонней помощи и радующихся на окружающий их мир!

Конечно, я с удовлетворением смотрю на достигнутые результаты. Мне отрадно сознание, что мне удалось внести в технику операции новые приемы, которые ее упростили и обезопасили. Мне приятно, что благодаря моим усилиям применение роговиц от трупных консервированных глаз открыло обильный источник пересадочного материала для огромного количества кандидатов на эту операцию. Мне отрадно, что моя школа, произведшая до 1000 пересадок, оказала посильное содействие тому, что по пересадке роговицы советская офтальмология заняла ведущее место и по количеству операций, и по числу успешных результатов. Мне приятно, что пересадка роговицы распространяется благодаря усилиям нашей школы и заботам партии и правительства по СССР.

Но, конечно, я не закрываю глаза на то, что советская наука сильнее одного человека со всей его школой. То, чего мы достигли на данном этапе, не будет стоять на месте, а будет двигаться вперед и вперед, развиваясь, и заменяться новым. Как знать, не будем ли мы с нашими достижениями обогнаны новыми успехами. Пусть так! Но никто не бросит нам упрека в том, что мы не старались двинуть проблему пересадки роговицы вперед, и историческое значение наших работ вряд ли кто отвергнет. С нашей стороны было бы ошибочно не загляды-

---

[50] Литература к данным проф. Благовещенского: Благовещенский А. В., Бюлл. эксп. биол. и мед., т. 11,390, 1936. — Garre 1 A. J. exp. med., 36, 375, 1923; K. J. Amer med. assoc., 82, 205, 1924. — Fischer A., Nature, 144, 112, 1939. — Ham met F. S., Gold. Spring Harbor Symp Quant., 2, 78, 1934 —Bonner J. a. English J. Sci., 86,352, 1937. — Eng1ish J., Bonner a. A. J. Haagen-Smith, Journ. Amer. Chenr. soc., 61, 3434, — 3436, 1939. — Loofbaurow J. K. et al., Nature, 14, 573, 1938; 144,939, 1939; Biochem. Journ., 34, 432, 1537, 1940; 35, 603, 1941; Nature, 150, 1942; 150, 349–350, 1942. — Wildman G. a. Gordon S. A., Proc. Nat. acad., Sci., 28, 217, 1942

вать в будущее пересадки роговицы и не высказать своих взглядов на возможные пути ее развития. Вот некоторые из них.

1. Наркомздравы должны помочь организационными мерами внедрению пересадки роговицы в практику глазных врачей, которые, освоив ее, окажут великое благо и слепым, и инвалидам с бельмами как среди гражданского населения, так и среди бойцов Красной Армии, которые, защищая родину от вторгнувшегося в нее врага, отдали лучшее, что у них было, — зрение!

2. Необходимо углубленное изучение качеств трансплантационного материала и от живых доноров, и от трупов — гомопластического и гетеропластического материала, фиксированного и даже аллопластического.

3. Дальнейшей разработке подлежит мелиорация бельм в связи с методами тканевой терапии и в связи с просветлением бельм.

4. Необходимо поставить выделку инструментов для пересадки роговицы, ныне малоудовлетворительную, на должную высоту, в чем немалую роль должны сыграть экспериментальные мастерские при специальных институтах.

Вторая часть моей книги посвящена тканевой терапии, т. е. лечению консервированными тканями и их дериватами, или, иначе, лечению «биогенными стимуляторами».

Тканевая терапия представляет собой новый принцип лечебной медицины. Впервые этот принцип, предложенный мной, был опубликован в 1933 г. Первоначально он был введен в практику в форме гомопластической частичной пересадки роговицы для лечения роговичных заболеваний реципиента, но в последующие несколько лет тканевое лечение подвергалось значительной переработке. Я не ограничился применением для лечебной пересадки только роговичной ткани. Я стал применять с лечебной целью и другие ткани, полученные от донора, и расширил круг применения их, т. е. стал применять тканевое лечение при многих заболеваниях организма. При этом введение в организм реципиента тканевых материалов не осталось в форме гомопластической пересадки свежего материала. Я перешел на лечение тканевыми материалами гомо-, ауто-, гетерогенного характера и растительного происхождения после предварительного консервирования их в условиях, затрудняющих (но не убивающих) жизненные процессы в них.

Для животных тканей наиболее изученным условием среды является главным образом консервация при относительно низкой температуре, для зеленых растений — консервация в темноте.

Лечение консервированными тканями (и их дериватами — экстрактами, соками) в виде трансплантаций, имплантаций, инъекций и т. д. дало мне и моим ученикам и последователям чрезвычайно ценные, иногда поразительные, результаты как при глазных, так и при различных других заболеваниях организма.

Полученные нами достижения в области тканевой терапии поставлены мной и моей школой на службу нашей героической Красной Армии, и применение тканевой терапии в ряде эвакогоспиталей вполне подтвердило полезность ее при болезнях и ранениях военного времени. Введение тканевой терапии в практику эвакогоспиталей представляется крайне необходимым для лечения как глазных болезней, так и незаживающих язв, для рассасывания рубцов, для лечения воспалений травматического и нетравматического происхождения, для лечения невритов, пендинской язвы и многих других болезней.

«Эффективность этого метода доказана на большом клиническом материале В. П. Филатова и его учеников в госпиталях Среднеазиатского военного округа. Остается пожелать скорейшего распространения этого ценнейшего

метода в практической работе лечебных учреждений в более широких масштабах», — пишет в предисловии к моей книге «Офтальмологию на службу Красной Армии!» начальник Санитарного отдела Среднеазиатского военного округа генерал-майор Э. Н. Парловский.

Я надеюсь, что приведенный в настоящей книге материал является достаточно убедительным и достаточно хорошо, насколько позволяли технические условия, иллюстрированным фотографиями и кривыми.

В настоящей книге использованы по преимуществу материалы Украинского экспериментального института глазных болезней, N-ского глазного госпиталя (нач. — военврач II ранга М. Я. Тиваровский), а также ряда других учреждений.

Для объяснения феноменов и для дальнейшей разработки методики тканевой терапии необходима была гипотеза. Она сводится к следующему.

1. Отделенные от организма животные и растительные ткани подвергаются при воздействии на них факторов среды, которые затрудняют их жизненные процессы, биохимической перестройке. Результатом ее является выработка тканями таких веществ, которые представляют собой стимуляторы биохимических процессов в этих тканях, пребывающих в указанных неблагоприятных для своего существования условиях. Эти вещества, поскольку они позволяют тканям сохранить жизнь при неблагоприятных условиях, называются мной «веществами сопротивления», или «биогенными тканевыми стимуляторами».

2. Указанные «вещества сопротивления», или «биогенные стимуляторы», будучи введены путем пересадки (или имплантации) богатой ими ткани в какой-либо организм, являются стимуляторами для тканей последнего. Повышая клеточный метаболизм, они тем самым повышают физиологические функции организма, что в случае болезни организма усиливает регенеративные свойства последнего и способствует его борьбе с болезнью.

3. Эти «биогенные тканевые стимуляторы» в химическом отношении не определены и обнаруживаются пока только по их действию на живые тесты. Вероятно, они относятся к биогенным аминам.

4. «Вещества сопротивления» возникают и в целых живых организмах, подвергнутых неблагоприятным, но не убивающим их, условиям среды, благодаря биохимической перестройке этих организмов. Эта перестройка, возможно, играет роль и в эволюционном процессе.

5. Как неблагоприятное условие среды, вызывающее перестройку оріанизма с последующим выделением стимуляторов, я рассматриваю болезни организма.

6. Отравление организма патогенетическими продуктами вызывает в нем, с одной стороны, угнетение его способности выделять те вещества сопротивления, которые необходимы для возбуждения его регенеративных свойств; с другой стороны, патологический процесс при известной длительности или интенсивности может повести к усиленному развитию веществ сопротивления («биогенных стимуляторов»). Вспышкой их появления я объясняю феномен кризиса при инфекционных болезнях.

7. Я полагаю, что введение в больной организм тканей, обогащенных веществами сопротивления, влияет как непосредственной стимуляцией метаболизма его клеток, так и ослаблением того угнетения, которое патогенетические продукты оказывают на способность клеток отделять от себя те биогенные стимуляторы, которые необходимы для возбуждения всего организма в его борьбе с болезнью.

8. Развитие «веществ сопротивления» (биогенных стимуляторов) под влиянием факторов среды представляет собой, как я полагаю, общий закон для животных тканей ауто-, гомо- и гетерогенного происхождения, а также и для листьев растений.

9. С точки зрения гипотезы «перестройки живой материи под влиянием вредных, но не убивающих ее условий среды с появлением биогенных стимуляторов» можно искать объяснения многих биологических, физиологических и патологических феноменов.

10. Факторы среды, вызывающие появление «веществ сопротивления», могут быть весьма разнообразны. Вероятно, удастся доказать возникновение факторов сопротивления под влиянием воздействия на ткани и живые организмы различных температур, лучистой энергии, химических агентов и т. д. Наиболее изученным для животных тканей является сохранение их на холоду, а для растительных (листьев) сохранение их в темноте.

Эта гипотеза намечает пути для дальнейшего развития методики. Рождается масса вопросов: как достигнуть максимального действия тканевых стимуляторов? Как их выделить? Стойкость их в отношении способов стерилизации и времени хранения? Возможно ли получение специфических стимуляторов? При каких условиях, кроме уже указанных, они могут получаться? Какие тесты могут быть наилучшими для их обнаружения? Можно задать себе и много других вопросов.

Одному исследователю и его школе не под силу решить эти вопросы, а тем более те, которые могут быть поставлены в области биологии, механики развития, ботаники, эмбриологии и т. д.

Но я уверен, что советская наука выяснит многие из них. Возможно, что гипотеза моя, слабые стороны которой я вполне сознаю, заменена будет другой, более обоснованной. Тем лучше! Но я не боюсь за факты. Пусть обширные клинические наблюдения сузят круг применения биогенных стимуляторов. Но факт терапевтического воздействия переживающих тканей останется. А то или иное объяснение его, несомненно, послужит к углублению наших понятий о процессе выздоровления.

Я колебался, не печатать ли вопрос о пересадке роговицы отдельно, но не сделал этого, учитывая, что пересадка роговицы явилась почвой, на которой не только зародился, но и получил первоначальное развитие общий принцип тканевого лечения; я счел более правильным не отрывать тканевую терапию от ее исторических корней — от офтальмологии.

Офтальмология не может развиваться вне связи со всей медициной в целом, да она никогда и не порывала этой связи. С другой стороны, она неоднократно с пользой служила развитию общей медицины своими, казалось бы, частными успехами (офтальмоскопия, морфология воспаления, «круглый стебель», пересадка роговицы как пример возможности гомопластики у человека и др.).

Соединяя пересадку роговицы с тканевой терапией в одну книгу, я имел в виду объяснить, как родилась тканевая терапия, и показать читателю-неофтальмологу, правда в кратком виде, всю значительность в социальном отношении той славной главы новейшей офтальмологии, которая является ее гордостью, главы, про которую знаменитый хирург Диффенбах в свое время сказал: «Пересадка роговицы — самая смелая идея, которая когда-либо приходила в голову хирургам».

Офтальмология как медицинская дисциплина уже с раннего возраста своего получила правильное идейное питание. «Все, что влияет на целое, влияет

на часть. Все, что влияет на часть, влияет на целое. А посему каждая болезнь организма влияет на орган зрения. Всякое заболевание органа зрения влияет на весь организм». Этот афоризм был высказан одним из основоположников офтальмологии проф. Бером более ста лет назад в его учебнике глазных болезней, изданном в 1830 г.

Перефразируя слова Бера, я скажу: всякое развитие общих основных принципов медицины должно сказываться на прогрессе каждой из ее частных дисциплин и, наоборот, — успехи каждой специальности должны сказываться на движении вперед всей медицины в целом.

Я буду удовлетворен, если тканевая терапия с ее гипотезой, это новое дитя офтальмологии, окажет влияние на развитие тех или иных новых сторон медицины, которая, как и живой организм, по своей сути неделима.

ОБ ОДНОМ НОВОМ ИСТОЧНИКЕ БИОГЕННЫХ СТИМУЛЯТОРОВ[51]

(Лечебное значение экстрактов из пелоидов)

В 1942 г. в книге «Офтальмология на службу Красной Армии», излагая гипотезу тканевой терапии, я высказал предположение, что лечебное значение грязи зависит от тех биогенных стимуляторов, которые организмы, принимавшие участие в образовании грязи, накопили в себе перед гибелью. Это же объяснение лечебного действия грязи много приводится в книге «Оптическая пересадка роговицы и тканевая терапия», а также в ряде статей.

Авторы настоящей работы поставили своей задачей проверить правильность указанного выше предположения.

Для наших исследований мы выбрали грязь одесских лиманов (Kvяльник) по следующим соображениям: во-первых, целебное значение этих грязей не требует доказательств и, во-вторых, она была нам доступна в текущем сезоне. Работа наша сводилась в основном к получению водных экстрактов из грязи, к освобождению этих экстрактов от нерастворимых веществ путем фильтрации и к обнаружению в этих экстрактах стимулирующих свойств путем воздействия на биологические тесты, какими были дрожжи, белые мыши и больные. Животным и больным экстракты вводились подкожно. На этих тестах мы испытывали также действие грязевых отгонов. Методика наших исследований была следующая.

МЕТОДИКА ПРИГОТОВЛЕНИЯ ВОДНОГО ЭКСТРАКТА

Для получения водного экстракта мы пользовались как отработанной грязью, полученной из Лермонтовского курорта, так и свежей грязью, полученной непосредственно с Куяльницкого лимана.

Анализ водных вытяжек, произведенный по общепринятым правилам, показал, что экстракт из отработанной грязи и из свежей грязи содержит растворимых веществ 2,18 и 2,36 %. Применительно к этим количествам мы и взбалтывали грязь с дистиллированной водой, прибавленной в таком количестве, чтобы общее содержание растворимых веществ равнялось 0,85 %.

[51] Впервые опубликована в «Офтальмологическом журнале», № 1, 1946 (совместно с В. А. Бибером и В. В. Скородинской). Печатается в сокращенном виде.

Техника приготовления была такова: смесь грязи с дистиллированной водой настаивалась в колбе двое суток, и за это время водно-грязевая масса подвергалась энергичному взбалтыванию 25–30 раз по 1–2 минуты. Настой грязи фильтровался через бумажный фильтр, кипятился в течение 3–5 минут и повторно фильтровался до получения совершенно прозрачного фильтрата (табл. 1).

Кроме экстракта, мы применяли также отгон. Для получения последнего навеска грязи помещалась в колбу и подвергалась перегонке с водяным паром. Полученный определенный объем отгона нагревался до кипения для удаления содержащегося в нем сероводорода, который образуется в процессе перегонки при гидролизе сернистого желез-а, входящего в состав коллоидного комплекса грязи. Приготовленный таким образом отгон содержал в среднем 60 мг остаточного азота в литре, причем на окисление органических веществ, содержащихся в одном литре, требовалось 18,8 мг кислорода. При титровании йодом 1 л прокипяченного грязевого отгона связывает 50,78 мг йода. Что касается грязевого экстракта с содержанием 0,85 % растворенных веществ, то он содержал в среднем в литре 40,45 мг остаточного азота, причем окисляемость его была равной 22 мг кислорода на 1 л экстракта.

Анализ одного из водных грязевых экстрактов, приготовленного по указанной выше методике и примененного в наших дальнейших опытах, показал следующий состав.

Таблица 1

В 1 л экстракта из отработанной грязи содержится, г:

Общее количество растворимых веществ	8,2027
в том числе: минеральных	7,0015
органических	1,2012
Натрия (Na) (калия К)	2,2666
Кальция (Ca)	0,0880
Магния (Mg)	0,2056
Хлора (Cl)	3,8654
Серной кислоты (SO_4)	0,5179
Азота остаточного	0,0412
Азота белкового	Не найдено
Вероятный состав солей:	
Хлористого натрия (и хлористого калия)	5,7613
Сернокислого кальция	0,2971
Сернокислого магния	0,3859
Хлористого магния	0,4978

Анализ экстрактов из свежей грязи показал близкие результаты.

Таким образом, грязевые отгоны, в которых отсутствуют минеральные соли, отличаются от водных экстрактов еще и повышенным содержанием летучих азотистых веществ. Вот почему мы в настоящее время приступили к изготовлению и проверке лечебной активности более концентрированных грязевых отгонов.

Полученные грязевые экстракты и отгоны разливались по ампулам и стерилизовались в автоклаве в течение часа при 120 °С.

ИСПЫТАНИЕ СТИМУЛИРУЮЩИХ СВОЙСТВ ЭКСТРАКТА И ОТГОНА НА МЫШАХ

Активность водных грязевых экстрактов и отгона была проверена в опытах по заживлению кожного дефекта у белых мышей одного и того же помета (вес каждой мыши был приблизительно 18–20 г). В день опыта у животных на спинке возле хвоста выщипывалась шерсть и производилось иссечение кожи с помощью круглого трепана диаметром 5 мм. Высеченный кружок отсепаровывался ножницами. Применение трепана давало возможность получать дефекты одного размера. Дефекты измерялись по двум взаимно-перпендикулярным меридианам с помощью стеклянной линейки под контролем бинокулярной лупы. Средняя величина двух меридианов позволяла рассчитать площадь дефекта, как площадь круга. Грязевые экстракты и отгон в количестве 0,3 см^3 вводились через день под кожу животного в некотором отдалении от дефекта.

В этой серии под опытом было 15 мышей, из них 3 контрольных.

Действие каждого экстракта было проверено на четырех мышах.

Полученные данные устанавливают значительный лечебный эффект водных грязевых экстрактов и грязевого отгона, несколько меньший — для экстракта из отработанной грязи.

ОПРЕДЕЛЕНИЕ СТИМУЛИРУЮЩЕГО ВОЗДЕЙСТВИЯ ЭКСТРАКТОВ И ОТГОНА В КЛИНИКЕ

Водные экстракты из лиманной грязи и отгон были использованы с лечебной целью при глазных заболеваниях и при общих заболеваниях организма.

Экстракты из свежей грязи с содержанием 0,85 % растворенных веществ и отгон применялись в виде подкожных инъекций по 0,5–2 см^3 через день или ежедневно. Срок наблюдения с момента лечения у наших больных равняется 3–4 месяцам.

Клинические наблюдения позволяют отметить, что наши грязевые препараты аналогичны по действию автоклавированным экстрактам из консервированных тканей животного и растительного происхождения, применяемым по методу академика Филатова.

ЗАКЛЮЧЕНИЕ

Обсуждая вышеизложенное, мы считаем полезным сделать несколько замечаний.

Основным методом применения лиманной грязи служат грязевые ванны и аппликации: кроме этого способа, применяли также грязи per rectum (Кан и его сотрудники) и per vaginam; далее Кан применял водный грязевый ионофорез, он же применял микроклизмы и подкожные инъекции выдавленной из грязи жидкости. Об этой последней форме инъекции мы имели только краткие сведения в рукописи Кана, присланной им акад. Филатову в 1940 г. Никаких подробностей об инъекциях «грязевой воды» в рукописи Кана не содержится. Считаем нужным заметить, что воду, выдавленную из грязи, и водную вытяжку из грязи при помощи дистиллированной воды идентифицировать нельзя.

В книге проф. Живатова приводятся экспериментальные данные об эфирных вытяжках из грязи, называемых грязевым гормоном, а также и о водных экстрактах грязи. В экспериментах на животных в них были обнаружены гормоноподобные вещества типа гормонов передней, средней и задней доли гипофиза, а также проланоподобные гормоны.

В наших наблюдениях мы интересовались не содержанием в экстрактах грязи гормонов, а стремились обнаружить в них вещества типа биогенных стимуляторов, которые относятся нами к небелковым телам и которые являются теплостойкими, т. е. выдерживают 120 °С в автоклаве в течение 1 часа.

Водный экстракт грязи, подвергавшийся неоднократному кипячению, а тем более отгон, не содержали белков; автоклавизация, надо полагать, лишала экстракт и отгон также и гормонов. Автоклавированные экстракты и отгон (который не содержал уже и солей) представляли собою препарат, добытый из грязи, который оказался активным как в эксперименте, так и в клинике.

Мы доказали, что этот препарат может быть применяем в клинике с большим успехом, который констатирован нами пока при атрофии зрительного нерва, миопическом хориоретините, при помутнениях стекловидного тела, при пендинской язве, при бронхиальной астме.

Клиника показывает большое сходство эффектов грязевых экстрактов и отгона грязи с эффектами биогенных стимуляторов, получаемых из животных тканей при консервации их на холоду и растительных тканей при консервации их в темноте. Дальнейшее химическое и биохимическое изучение экстракта и отгона из грязи начато в нашем институте.

В настоящем предварительном сообщении мы указываем на грязь, как на огромный источник биогенных стимуляторов для применения в клинике.

ВЛИЯНИЕ МЫШЕЧНОЙ РАБОТЫ НА ОСТРОТУ ЗРЕНИЯ НОРМАЛЬНЫХ ГЛАЗ[52]

В. П. Филатов (1937), исходя из клинических наблюдений над больными глаукомой, впервые высказал предположение о том, что обычная мышечная деятельность может вызвать понижение внутриглазного давления. По его гипотезе, в крови при мышечной работе накопляются вещества, способные усиливать возбудимость местного сосудистого рефлекса, регулирующего внутриглазное давление.

Правильность этого предположения была доказана в 1937 г. акад. В. П. Филатовым, И. Г. Ершковичем и Фишером, установившими, что у спортсменов внутриглазное давление понижается после бега и игры в медбол.

Тогда же акад. В. П. Филатов, И. Г. Ершкович и В. Е. Шевалев (1937), изучая экспериментальным путем на кроликах влияние мышечной деятельности на внутриглазное давление, установили, что у кроликов после бега в колесе происходит значительное понижение внутриглазного давления. Кровь, взятая у утомленных бегом животных, будучи введена другому неутомленному животному, вызывает у последнего понижение внутриглазного давления; в то же время после впрыскивания крови от неутомленного животного внутриглазное давление не изменяется или даже повышается. Эти данные были подтверждены И. Г. Ершковичем и В. Е. Шевалевым (1937) в опытах на собаках. М. Э. Кашук (1938) наблюдал у здоровых людей после бега повышение систолического давления в лучевой артерии и в центральной артерии сетчатки при одновременном понижении внутриглазного давления.

Продолжая исследования о влиянии мышечной деятельности на орган зрения, мы установили, что острота зрения нормальных глаз при мышечной работе повышается. Этот факт подтвердился в значительном числе наблюдений. Порядок наблюдений был таков: испытуемые в течение 15 минут до опыта находились в состоянии физического и психического покоя. Затем производилось измерение давления крови в лучевой артерии и исследование остроты зрения по таблице Холиной. После этого испытуемые бегали на расстояние

[52] Впервые опубликована в Офтальмологическом журнале, № 4, 1946 (совместно с М. Э. Кашуком).

1000 м. Немедленно по прекращении бега производились повторные измерения кровяного давления и остроты зрения.

Всего таким образом было исследовано 100 здоровых мужчин в возрасте от 20 до 34 лет.

При этом у всех 100 испытуемых систолическое давление в лучевой артерии под влиянием бега значительно повышалось, причем степень повышения колебалась в пределах 15–75 мм рт. ст. и в среднем составляла 32,8 мм рт. ст. Диастолическое давление в лучевой артерии в 17 случаях оказалось повышенным в пределах 2–15 мм рт. ст. и в среднем на 5,6 мм рт. ст. В 12 случаях оно под влиянием бега не изменилось. В остальных 71 случаях оно понизилось в пределах 3–20 мм и средняя величина снижения равнялась 7–8 мм.

Что касается остроты зрения, то у 27 испытуемых на 54 глазах оно осталось таким же, как и до бега, а у абсолютного большинства, т. е. в 73 случаях на 146 глазах, отмечено повышение остроты зрения, степень которого приведена в табл. 1.

В среднем острота зрения под влиянием утомления бегом повысилась на 0,45 %.

Длительность повышения остроты зрения прослежена у 10 испытуемых, причем зрение исследовалось через каждые 10 минут. Для устранения возможности запоминания колец таблице каждый раз придавалось иное положение: вертикальное, горизонтальное, заголовком кверху и книзу; в 4 случаях зрение снизилось до исходной остроты спустя 2 часа, в 4 случаях через 1,5 часа и в 2 случаях через 50 минут.

Максимальное повышение зрения у 6 испытуемых наступило непосредственно после бега и в 4 случаях спустя 10 минут после бега.

Следует подчеркнуть, что повышение остроты зрения под влиянием мышечной работы происходит при неизменяющейся ширине зрачка. Это доказано на 18 принятых наблюдениях, давших нижеследующие результаты.

Таблица 1

Степень повышения остроты зрения под влиянием утомления бегом

В абсолютных цифрах		На скольких глазах	В процентах	На скольких глазах
На	0,15	2	На 10–20	9
»	0,2	1		
»	0,3	18	» 21–30	20
»	0,35	11		
»	0,4	5	» 31–40	39
»	0,45	18		
»	0,5	24	» 41–50	50
»	0,55	2		
»	0,6	23	» 61–70	23
»	0,65	22		
»	0,7	2	80	2
»	0,8	15		
»	1,0	3	100	3

Острота зрения в 3 случаях под влиянием бега не изменилась. У 15 испытуемых из 18 (на 30 глазах) отмечено повышение зрения, и степень повышения колеблется в пределах 0,1–0,7, а в процентном выражении от 10 до 63 %. Средняя величина повышения остроты зрения в процентном выражении составляет 35,8 %.

Что касается ширины зрачка, то она во всех 18 случаях (на 36 глазах) нисколько не изменилась под влиянием мышечного утомления.

Таким образом, объяснить повышение остроты зрения изменением ширины зрачка в данных случаях не приходится.

В литературе имеются указания о влиянии мышечной работы на чувствительность зрения. В частности, К. Х. Кекчеев (1940) сообщил, что легкая для данного испытуемого и кратковременная работа повышает чувствительность зрения, а трудная и длительная ее понижает. Однако объяснения, которые даются этому явлению, не могут считаться исчерпывающими.

С целью выяснения причин повышения зрения при мышечной работе мы в ряде случаев применили в виде подкожных инъекций экстракт из крови, полученной из локтевой вены взрослого человека тотчас после его утомления бегом.

Подвергнуться мышечному утомлению бегом и дать после этого свою кровь любезно согласилась медицинская сестра Одесской глазной клиники Енальева Т., 19 лет.

После интенсивного бега в течение 5 минут зрение у нее повысилось на каждый глаз с 1,35 до 2,0. Тотчас после бега и измерения остроты зрения у нее из локтевой вены получено 10 см^3 крови. Полученная кровь разведена в 90 см^3 дистиллированной воды, прокипячена и профильтрована. После осаждения белка полученный таким образом экстракт разлит по ампулам в количестве 1 см^3 в каждую. Затем ампулы с экстрактом подверглись автоклавированию в течение 1 часа. После бактериологической проверки этой серии ампул на стерильность, давшей положительный результат, экстракт был применен для проверки его влияния на остроту зрения нормальных глаз.

Исследование было произведено на 20 здоровых молодых людях, согласившихся подвергнуться эксперименту. После тщательной проверки остроты зрения по таблице Холиной, измерения кровяного давления и ширины зрачка они получали инъекцию экстракта под кожу в количестве 1 см^3. При этом оказалось, что на кровяное давление и на ширину зрачка инъекции экстракта не оказывали никакого влияния. Что касается остроты зрения, то, как видно из табл. 2, только в 3 случаях из 20 не наблюдалось повышения остроты зрения. В остальных 17 случаях на 34 глазах отмечено повышение зрения от 0,15 до 0,55, в процентном выражении от 12,5 до 50 %. Средняя величина повышения остроты зрения составляет 35 %. Длительность повышения остроты зрения колеблется в пределах 30–50 минут и в среднем составляет 40,5 минуты.

Следует упомянуть, что донору, давшему кровь после мышечной работы для приготовления экстракта, спустя 3 дня был впрыснут под кожу 1 см^3 этого же экстракта и при этом у нее также отмечено повышение остроты зрения от 1,35 до 1,8, продолжавшееся 40 минут.

Для контроля мы, по вышеуказанной методике, приготовили экстракт из крови человека, находившегося в течение 2 часов в состоянии физического покоя. Этот экстракт впрыснут под кожу 16 молодым людям и ни в одном из этих случаев не отмечено изменения остроты зрения.

Таким образом, экстракт из крови человека, проделавшего мышечную работу, будучи введен парентерально в организм, повышает остроту зрения реципиента.

Установив этот факт, мы доказали, что в крови при мышечной деятельности накопляются некоторые вещества, повышающие функции сетчатой оболочки глаза. Данное положение необходимо сопоставить с общим учением В. П. Филатова о биогенных стимуляторах. На огромном клиническом и экспериментальном материале школы акад. В. П. Филатова, а также наблюдениями других исследователей установлено; в тканях животного и растительного происхождения, а также в целых организмах, находящихся в неблагоприятных условиях существования, накапливаются особые вещества (биогенные стимуляторы), которые, будучи введены в организм реципиента, повышают в нем клеточный обмен. Это последнее сказывается в повышении биологических функций организма и усилении процессов рассасывания и регенерации, что в свою очередь способствует выздоровлению организма. При введении этих веществ в здоровый организм происходит повышение некоторых физиологических функций. Так, Д. Г. Бушмич, применяя консервированную кожу в виде пересадок и консервированную плаценту в виде имплантаций и микроклизм получил в ряде случаев повышение остроты зрения, цветового чувства и незначительное повышение темновой адаптации. Проф. О. Э. Файтельберг в опытах на собаках установил, что под влиянием пересадки консервированной кожи наступало усиление работы желез желудка. Следует упомянуть о стимулирующем влиянии консервированных тканей и их дериватов на обмен сахара (Т. П. Шестерикова).

Исследованиями В. П. Филатова, М. А. Баженовой и В. В. Скородинской доказано, что биогенные стимуляторы теплостойки и выдерживают автоклавирование при 120°С в течение часа. Они не являются белками и ферментами. По данным И И. Чикало и А. В. Благовещенского, биогенные стимуляторы усиливают действие ферментов.

Таблица 2

Повышение зрения под влиянием подкожной инъекции экстракта из крови утомленного человека

№ п. п.	Фамилия	Возраст	Острота зрения							Степень повышения зрения		Длит. Повышение зрения в минутах
			До инъекции	Через 10 мин	Через 20 мин	Через 30 мин	Через 40мин	Через 50 мин	Через 60 мин	В абс. цифрах	В %	
1	С.	29	1,35	1,65	1,8	1,8	1,35	1,35	1,35	0,45	33,3	10
			1,35	1,65	1,8	1,8	1,35	1,35	1,35	0,45	33,3	40
2	С.	22	1,2	1,35	1,35	1,2	1,2	1,2	1,2	0,15	12,5	30
			1,2	1,35	1,35	1,2	1,2	1,2	1,2	0,15	12,5	30
3	С.	23	1,0	1,0	1,0	1,0	1,0	1,0	1,0	—	—	—.
			1,0	1,0	1,0	1,0	1,0	1,0	1,0	—	—	—
4	Г.	29	1,0	1,0	1,0	1,0	1,0	1,0	1,0	—	—	—
			1,0	1,0	1,0	1.,0	1,0	1,0	1,0	—	—	—

№ п. п.	Фа-ми-лия	Возраст	Острота зрения							Степень повышения зрения		Длит. Повышение зрения в минутах
			До инъекции	Через 10 мин	Через 20 мин	Через 30 мин	Через 40мин	Через 50 мин	Через 60 мин	В абс. цифрах	В %	
5	М.	23	1,2	1,5	1,65	1,65	1,5	1,2 1	1,2	0,5	37,5	50
			1,2	1,5	1,65	1.65	1,5	1,2 |	1,2	0,45	37	50
6	Д.	23	1,1	1,35	1,5	1,5	1,1	1,1	1,1	0,4	36,4	40
			1,1	1,35	1,5	1,5	1,1	1,1	1,1	0,4	36,4	40
7	К.	25	1,0	1.5	1,5	1,2	1,0	1,0	1,0	0,5	5,0	40
			1,2	1,65	1.65	1,35	1,2	1,2	1,2	0,45	37,5	40
8	М.	20	1.1	1,35	1,5	1,2	1,1	1,1	1,1	0,4	36,4	40
			1,1	1,35	1,5	1,2	1,1	1,1	1,1	0,4	36,4	40
9	В.	21	1,65	1,8	2,0	2,0	1,65	1,65	1,65	0,35	21,2	40
			1,65	1,8	2,0	2,0	1.,5	1,65	1,65	0,35	21,2	40
10	М.	24	1,2	1,2	1,2	1,2	1,2	1,2	1,2	—	—	—
			1,1	1,1	1,1	1,1	1,1	1,1	1,1	—	—	—
11	П.	27	1,35	1,65	1,8	1,65	1,35	1,35	1,35	0,45	33,3	40
			1,35	1,65	1,8	1,65	1,35	1,35	1,35	0,45	33,3	40
12	П.	23	1,0	1,5	1,5	1,35	1,2	1,0	1,0	0,5	50,0	50
			1,0	1,35	1,35	1,2	1,0	1,0	1,0	0,35	35,0	40
13	Х.	21	1,2	1,65	1,65	1,2	1,2	1,2	1,2	0,45	37,5	30
			1,2	1,65	1,65	1,2	1,2	1,2	1,2	0,45	37,5	30
14	Р.	21	1,35	1,8	1,8	1,5	1,35	1,35	1,35	0,45	33,3	40
			1,2	1,5	1.5	1,5	1.2	1.2	1,2	0,3	25,0	40
15	К.	25	1,0	1,35	1,5	1,5	1,2	1,0	1,0	0,5	50,0	50
			1,0	1,2	1,35	1,35	1,0	1,0	1,0	0,35	35,0	40
16	О.	23	1,2	1,5	1,65	1.5	1,2	1,2	1,2	0,45	37,5	40
			1,2	1,35	1,5	1,5	1.2	1.2	1,2	0,3	25,0	40
17	Б.	23	1,0	1,2	1,2	1,0	1,9	1,0	1,0	0,2	20,0	10
			1,0	1,35	1,35	1,1	1,0	1,0	1,0	0,35	35,0	40
18	Д.	30	1,1	1,5	1,65	1,35	1,2	1,1	1,1	0,55	50,0	50
			1,1	1,65	1,65	1,2	1,1	1,1	1,1	0,55	50,0	40
19	Г.	21	1,35	1,65	1,65	1,65	1,35	1,35	1,35	0,3	22,2	40
			1,2	1,5	1,65	1,5	1,2	1,2	1,2	0,45	37,5	40
20	Ш.	22	1,0	1,2	1,5	1,35	1,2	1,0	1,0	0,5	50,0	50
			1,0	1,2	1,1	1,5	1,2	1,)	1,0	0,5	50,0	50

Наблюдая повышение остроты зрения при мышечной работе, мы допустили, что вещества, появляющиеся в крови после бега, аналогичны тем веществам, которые появляются в тканях (а также в организмах) при сильном воздействии внешней и внутренней среды на живую клетку. На этом именно основании и приготовлен был экстракт из крови человека, до некоторой степени утомленного мышечной деятельностью, причем нами была применена та же методика, которая применяется для извлечения биогенных стимуляторов.

Предположение наше оправдалось в том смысле, что эти вещества утомления оказались теплостойкими и сохраняют свое физиологическое действие после автоклавирования при 120 °С в течение 1 часа так же, как и «биогенные стимуляторы».

Отсюда нужно сделать вывод, что вещества типа биогенных стимуляторов могут образовываться в организме и при относительно незначительных нагрузках мышечной работой или напряжением других функций. Эти биогенные стимуляторы исчезают скоро по миновании запроса на них, что сказывается в кратковременности повышения остроты зрения после мышечной работы.

Появление в организме биогенных стимуляторов, по гипотезе В. П. Филатова, объясняет возникновение так называемого второго дыхания у спортсменов, когда крайне утомленный (например, бегом) человек вдруг чувствует новый прилив сил и дыхания и легко продолжает бег. Можно думать, что биогенные стимуляторы, появляющиеся при относительно малых нагрузках, хотя и могут, вероятно, быть отнесены к веществам того же порядка, но в чем-то от них и отличаются.

ВЫВОДЫ

1. Под влиянием мышечной работы (бега) весьма часто происходит повышение остроты зрения нормальных глаз, продолжающееся от 50 минут до 2 часов.

2. Экстракт из крови человека, проделавшего мышечную работу, будучи введен парентерально в организм, в большинстве случаев повышает остроту зрения реципиента в среднем на 35 %; причем длительность повышения зрения колеблется в пределах 30–50 минут.

Повышение остроты зрения при мышечной работе обусловливается происходящим при этом в организме накоплением веществ, аналогичных биогенным стимуляторам акад. В. П. Филатова.

ТКАНЕВОЕ ЛЕЧЕНИЕ КОЖНОГО ЛЕЙШМАНИОЗА[53]

Кожный лейшманиоз (имеющий несколько названий: пендинская язва, кокандка, bouton d'Alepp, ашхабадка) вызывается лейшманиями: заражение кожи происходит в результате укусов москита Phlebotomus caucasicus. В условиях песчаной пустыни кожный лейшманиоз является зоонозом, широко распространенной инфекцией грызунов — песчанок и сусликов. Важнейшим резервуаром вируса являются песчанки; от них по преимуществу москиты и переносят лейшманий на человека. Кожный лейшманиоз встречается в Средней Азии (Туркмении. Узбекистане. Таджикистане), в Восточном Закавказье, в Армении в Азербайджане, в Африке. в Малой Азии, в Иране и т. д.

По предложению Кожевникова, следует различать две главных формы кожного лейшманиоза. Отсылая интересующихся к статье Кожевникова в книге «Проблема кожного лейшманиоза» (Туркменгосиздат, 1941), приведу здесь лишь главнейшие черты того и другого типа кожного лейшманиоза.

Первый тип кожного лейшманиоза характеризуется поздним изъязвлением первоначального инфильтрата, почему Кожевников и рекомендует для этого типа название leishmaniosis tarde et ulcerosis.

Инкубация затяжная — от 2 месяцев до 1 года (иногда и более). Стадия нераспавшегося бугорка тянется несколько месяцев. Процесс затягивается на 1 год и больше (отсюда название «годовик»). Он редко (в 10 % случаев) осложняется лимфангоитами. Лейшманий в инфильтрате и в язве много; тканевой материал из язв мало вирулентен для белых мышей.

Второй тип характеризуется быстрым развитием некроза тканей и образованием язвы; по Кожевникову, эта форма называется остронекротизирующийся лейшманиоз leishmaniosis cito (s. acute) necrotisans). Инкубация короткая (1–6 недель). Некроз наступает быстро (через 5–10 дней). Заканчивается в срок до шести месяцев. Лимфангиты часты (70 % и больше). Лейшманий мало; они высоковирулентны для белых мышей.

Приведенные краткие характеристики двух типов кожного лейшманиоза являются близкой к действительности схемой; но от нее бывают значительные

[53] Впервые опубликовано в журнале «Врачебное дело», № II, 1947 (совместно с канд. мед наук В. В. Скородинской) Печатается в сокращенном виде.

отступления, главным образом в отношении сроков инкубации и выздоровления.

Для лечения кожного лейшманиоза (пендинской язвы) предложено чрезвычайно много способов.

К принципу разрушения пораженной ткани можно отнести: гальванокаустику, мышьяковые мази, сурьмяную мазь, хирургическое удаление бугорка, диатермокоагуляцию, впрыскивание эфира или хлороформа с эфиром, прижигание CO_2, прижигание марганцовокислым калием; мазь из мышьяка, сурьмы, метиленовой синьки и хинина.

Исходя из принципа неразрушающего местного (обычно дезинфицирующего) лечения, применяют: риванол, ксероформ, протаргол, ятрен, бриллиантовую зелень (Филатов — Баккал), эметин, эфир, хлороформ, атебрин, акрихин, ихтиол, сок маклюры.

Средствами внутренними или вводимыми путем инъекций в кровь при кожном лейшманиозе являются: хинин, сурьма, золото, мышьяк, метиленовая синька, стрептоцид, хинозол, акрихин и другие.

Далее идут принципы иммунобиологического лечения. Сюда относятся активная и пассивная иммунизация и неспецифические методы воздействия на ретикулоэндотелий. Из физиотерапевтических методов упомянем ионофорез, кварц, дарсонваль, рентген.

Мы не имеем возможности входить в оценку перечисляемых (весьма кратко) лечебных средств при кожном лейшманиозе; мы рекомендуем ознакомиться по этому вопросу со статьями, напечатанными в сборнике «Проблемы кожного лейшманиоза» (Ашхабад, 1941).

Хотя комбинация тех или иных методов и дает в руках опытных клиницистов-дерматологов хорошие результаты, но можно с уверенностью сказать, что последнего слова в этом вопросе еще не сказано, и поиски методов лучших и более простых, чем именующиеся, вполне обоснованны.

Мы позволяем себе обратить внимание лиц, занимающихся лечением кожного лейшманиоза, на тканевое лечение (лечение биогенными стимуляторами) как на метод, давший нам очень утешительные результаты.

Тканевая терапия нашла себе очень полезное применение при многих глазных (свыше 20 форм) и неглазных заболеваниях (свыше 30 форм). Тканевая терапия, дававшая нам весьма значительные, а иногда разительные успехи, вошла в практику лечения бойцов Советской Армии и инвалидов Отечественной войны.

Клинические и лабораторные данные по тканевой терапии, а также ее методика и гипотеза изложены в значительном (свыше 200) числе работ Филатова и его учеников и последователей: для ознакомления с вопросом могут служить в первую очередь статьи В. П. Филатова в журнале «Врачебное дело» (1938, № 11–12 и 1945, № 11–12) и его книга «Оптическая пересадка роговицы и тканевая терапия» (Медгиз, 1945, Москва). Тканевая терапия (лечение биогенными стимуляторами) была испробована Филатовым и при кожном лейшманиозе. Он опубликовал часть своих исследований по этому вопросу в журнале «Советская медицина» (1937), в Научных материалах Украинского экспериментального института офтальмологии (1939) и в American Review of Soviet Medicine (1944–1945). В настоящую статью входят новые материалы по тканевому лечению пендинской язвы. Так как методика тканевого лечения неоднократно излагалась В. П. Филатовым и его школой, то мы ее здесь не приводим.

При кожном лейшманиозе нами применялись: 1) пересадки тканевых материалов, а именно: пересадка трупной человеческой кожи (нестерилизованной),

но этот метод, вполне эффективный, был позднее оставлен; пересадка кожи кролика (нестерилизованной); 2) имплантация тканевых материалов, а именно: кожи трупа, гетерокожи (кожа бралась у кролика и теленка), плаценты и листа алоэ; 3) инъекции экстрактов, а именно: экстракта алоэ — впрыскивания производились под кожу ежедневно (иногда через день) по 1–2 см^2, по обычным правилам; количество инъекций было от 25 до 45–50 на курс; иногда курсы повторялись через 1–2 месяца; экстракта листьев гороха, выращенного в темноте; экстракта плаценты и экстракта гетерокожи (бралась кожа рогатого скота); 4) инъекции отгона лиманной грязи.

Тканевое лечение производилось в той или иной форме в ряде случаев не только до момента заживления язв, но и после такового; это делалось, чтобы добиться рассасывания остававшегося инфильтрата и образования менее грубого рубца.

Мы располагаем по вопросу о тканевом лечении кожного лейшманиоза материалом в 33 случая. Наблюдения проводились в Ташкенте (частью в глазном эвакогоспитале) и в Одессе среди реэвакуированных из Средней Азии. Диагноз в части наших случаев подтвержден бактериоскопически, в других случаях диагноз ставился только на основании клинических данных. Все больные до начала лечения проходили через консультацию дерматолога (проф. А. А. Фельдман). Он следил и за течением процесса и устанавливал момент выздоровления, каковым считалась полная эпителизация язвы. Рецидива не было ни в одном случае. Сроки наблюдений во всех случаях приведены после выздоровления.

Значительное число больных было демонстрировано в научных заседаниях; так, несколько больных показаны после лечения в заседании Ученого совета НКЗ УССР; кроме того, 9 больных были демонстрированы после лечения на межгоспитальной конференции (проф. Н. А. Богораз).

Описание всех наших случаев заняло бы слишком много места, и к тому же многие из них являются однотипными. Поэтому мы ограничимся более детальным описанием только некоторых из них. Большинство больных фотографированы до и после лечения.

1. Больной Ш., 36 лет. Диагноз: кожный лейшманиоз. Заболел в августе 1943 г. в Средней Азии. Появились вначале на голове и на правой руке бугорки с зудом, которые через 1,5 месяца изъязвились. Язвы образовались по всему телу. Лечился прижиганиями марганцовым калием. В соскобе с язвы на груди обнаружены leishmania tropica. При исследовании обнаружены 93 пендинские язвы. Эти язвы располагались по всему телу, за исключением паховой области. Кожа язвы с подрытыми краями, гнойным дном и с гнойным отделяемым. Кожа вокруг язв резко гиперемирована и инфильтрирована. Железы подмышкой резко увеличены, болезненны. Общее состояние больного тяжелое. Температура 37,5–38,5 °С.

По предложению В. П. Филатова была произведена пересадка консервированной кожи (со сроком консервации 8 суток) на груди слева, кверху от соска. На второй день после пересадки температура повысилась до 38,7 °С. Жалобы на боль в голове. На третий день температура 37,2 °С Общее состояние улучшилось. Все язвы стали суше, гиперемия и инфильтрация кожи вокруг них меньше. За 2 недели после пересадки со стороны язв отмечается значительное улучшение, т. е. они стали суше, отделяемого меньше, кожа вокруг язв менее болезненна. Лимфатические железы уменьшились в размере и менее болезненны. На обеих руках язвы по величине без изменений. *У* больного ежедневно приступы озноба за счет вторичной инфекции язв на руках.

21 октября В. П. Филатовым произведена повторная пересадка трупной консервированной гомокожи со сроком консервации 8 суток. На 3-й день язвы стали суше, края уплостились, лимфатические узлы в подмышечной области почти безболезненны. На 5-й день после вторичной пересадки гомокожи все язвы, за исключением четырех (на правом предплечье и плече и на левом предплечье) покрыты сухими корками.

27 октября, согласно консультации В П. Филатова и А. А. Фельдмана, отмечено, что все язвы на теле зажили, за исключением четырех язв на верхних конечностях. 8 ноября — язвы на верхних конечностях покрыты сухими корками; инфильтрации и гиперемии кожи вокруг язв нет. Состояние больного хорошее, больной прибавил в весе и спокойно спит. Через месяц после второй пересадки и через месяц и 28 дней после первой язвы зажили.

2. Больной Д., 40 лет. Диагноз: кожный лейшманиоз. Заболел в городе Термезе 10 октября1942 г. Бактериологическое исследование подтвердило диагноз пендинской язвы.

4 декабря 1942 г. начато лечение инъекциями экстракта из консервированных в темноте листьев алоэ. Экстракт вводился вблизи язв в зоне здоровой кожи по 2–4 см^3 через день. Улучшение после двух инъекций отмечено в отношении язвы за ухом и после 5 инъекций — на предплечье. Через 2 недели после начала лечения (8 инъекций 30 см^3) язва за ухом зажила, а на предплечье (2 язвы) наступило значительное улучшение. Инфильтрация вокруг язв уменьшилась, разращения на дне язвы уплостились, отделяемого стало меньше и началась эпителизация в центре язвы. Значительно уменьшилась болезненность инфильтратов по ходу лимфатических сосудов предплечья. После 19 инъекций язвы на руке зажили, инфильтраты исчезли и кожа стала безболезненна. Всего проведено 30 инъекций (введено 92 см^3 экстракта), и больной выписан здоровым. Срок наблюдения 1 год.

Приводим случай благоприятного эффекта грязевого отгона.

1. Больная А. Диагноз: кожный лейшманиоз. Больная жила в Ашхабаде с августа 1943 г. до августа 1944 г. В апреле 1945 г. появился прыщ на носу с сильным зудом и покраснением кожи вокруг. В таком состоянии больная оставалась до ноября, а затем постепенно начала развиваться язва. Больная была обследована в январе 1946 г. в институте им. Главча; установлен диагноз пендинской язвы, и больная направлена в Украинский институт глазных болезней для тканевой терапии. С 16 февраля больной было проведено лечение подкожными инъекциями отгона из лиманной грязи по 1 см^3 ежедневно. До лечения язва занимала почти весь нос и часть щеки справа и слева. Края язвы были подрыты, неровны, грануляции вялые с большим количеством гнойного отделяемого, которое образовывало плотную корку. Вокруг язвы кожа отечна и гиперемирована на щеках, в виде пояса, шириной в 1–1,5 см. Кроме этой язвы, имелась вторая на перед ней поверхности правой голени размером 2 х 2,5 см, с глубоким дном, с неровными подрытыми краями. Отделяемое гнойного характера. Вокруг язвы кожа отечна и гиперемирована. На левом плече бугорок 5 мм в диаметре, вокруг которого кожа гиперемирована Жалобы на сильный зуд в области бугорка на плече.

После первых 2 инъекций усилилась гиперемия кожи вокруг язв. Улучшение на лице отмечено после 4 инъекций, а на ноге после 3 инъекций. Бугорок на плече рассосался после 12 инъекций. На ноге язва зажила после 21 инъекции отгона. Состояние язвы на носу улучшилось: уменьшилась отечность и гиперемия кожи; язва после этого увеличилась в размере; в дальнейшем края язвы становились площе, более ровными. Гнойная корка на язве разбилась на две части и постепенно отходила. Под коркой шла эпителизация язвы. После 42 инъекций отгона язва зажила. Больной продолжали инъекции отгона лиманной грязи амбулаторно с целью воздействия на вновь образовавшуюся на месте язвы ткань, дабы не было рубцевания. Срок наблюдения 1 год 6 месяцев.

2. Больная З., 50 лет. Диагноз: кожный лейшманиоз. В июле 1945 г. появился на кончике носа блестящий безболезненный красный бугорок с сильным зудом; в течение 8 месяцев никаких изменений не было В феврале 1946 г. кожа вокруг бугорка начала краснеть, появился отек лица, настолько сильный, что больная из-за отека век ничего не видела и не могла ходить. Инфильтрация кожи носа и щек глубокая, с шелушением Сильная гиперемия кожи носа и лица.

Больная обратилась в Украинский институт глазных болезней. Дерматологом был установлен диагноз сухой шелушащейся формы пендинской язвы с медленным изъязвлением. В соскобе обнаружены лейшмании. Больная с 27 марта подверглась тканевому лечению в форме подкожных инъекций отгона лиманной грязи. Улучшение наблюдалось после 17 инъекций. Уменьшился отек кожи, и гиперемия кожи стала меньше. Шелушение кожи на носу прекратилось после 49 инъекций. Изъязвления не было. Выздоровление наступило после 60 инъекций отгона лиманной грязи. Срок наблюдения — 1 год 6 месяцев.

Наши наблюдения по применению тканевой терапии при лечении кожного лейшманиоза показали, что тканевое лечение дало прекрасный лечебный эффект. Действенными оказались и пересадки гомо- и гетероконсервированных тканей, и имплантации различных консервированных автоклавированных материалов животного и растительного происхождения, и подкожные инъекции водных экстрактов из этих тканей, а также инъекции отгона лиманной грязи. Улучшение во всех случаях пересадок я имплантаций тканевого материала отмечалось на 2–3-й день после пересадки или имплантации, а при инъекциях — после 2–3 инъекций. Срок полного заживления — в среднем 1 месяц 10 дней и только в одном случае (больной Ш., 93 язвы) полное заживление язв отмечено через 58 дней. Наши данные показывают, что этот новый метод лечебной медицины может быть предложен как метод воздействия биогенными стимуляторами на течение кожного лейшманиоза.

ТКАНЕВАЯ ТЕРАПИЯ ПРОКАЗЫ[54]

В настоящей статье мы не имеем в виду подробно останавливаться на эпидемиологии и клинике лепры. Наша задача — изложить некоторые предварительные данные о тканевой терапии этого заболевания, предложенной В. П. Филатовым.

Попытка применить тканевую терапию при проказе мотивируется тем, что удовлетворительного решения вопроса о лечении лепры до настоящего времени пет Множество способов лечения этой страшной болезни, поражающей человечество с очень давних времен, свидетельствует о том, что лепрологи не удовлетворены результатами таких прославленных средств, как чальмугровое масло и его дериваты.

В поисках новых лечебных средств против проказы естественно было обратиться к тканевой терапии (лечения биогенными стимуляторами), давшей и дающей такие блестящие результаты у В. П. Филатова и его школы при самых разнообразных заболеваниях. Мы не будем здесь подробно останавливаться на основах тканевой терапии, так как они хорошо известны из работ В. П. Филатова и его учеников.

Применять тканевое лечение при лепре, по инициативе В. П. Филатова, мы начали в 1938 г. Результаты этих первых наблюдений В. П. Филатов, В. Е. Шевалев и Л. Я. Клопенко опубликовали в 1939 г. в сборнике Научных трудов Украинского института глазных болезней. Тогда мы еще пользовались стерилизованными материалами и делали не имплантацию кожи под кожу, а пересадку консервированной нестерилизованной кожи, взятой от трупа, в дефект, образованный в коже больного. Это лечение было применено у 7 лепрозных больных. Одноразовая пересадка дала только у некоторых больных лечебный эффект — быструю эпителизацию трофических язв и язв, образовавшихся вследствие распада лепром. Однако результаты были непродолжительны. Через 2–3 месяца у большинства больных наступили рецидивы. Пересадка кожи дала хороший результат у больной лепрозным иритом. Большая часть милиарных лепром на радужной оболочке рассосалась, острота зрения увеличилась, и на протяжении 5 месяцев рецидива не было, тогда как до операции они бывали очень часто.

Д-р Лепехов (из Краснодара) сообщил о благоприятном эффекте, наблюдаемом при лечебной пересадке кожи у лепрозных больных.

---

[54] Впервые опубликовано в «Медичному журналі АН УРСР», 1. XVI, 1947 (совместно с И П. Киршфельд. В В. Скородинской и В. Е. Шевалевым). Печатается в сокращенном виде.

Указанные данные кладут начало дальнейшим исследованиям влияния тканевой терапии при лепре. Во время войны В. П. Филатов и В. В. Скородинская совместно с д-рами Мухамедовым, Киршфельдом, Шубиным, Бочкаревым, Фиксом и Душко провели ряд наблюдений над тканевой терапией лепры в Узбекском лепрозории возле Самарканда. Тканевое лечение применялось в форме трансплантации и имплантации консервированных тканей (гомо- и гетерокожа, плацента), а также в форме инъекций водных экстрактов. Из 42 наблюдаемых больных улучшение в той или иной степени отмечено в 22 случаях; в 16 случаях состояние больных оставалось без изменений; в четырех тяжелых случаях, несмотря на лечение, наблюдалось дальнейшее ухудшение процессов. Улучшение протекания заболевания заключалось в следующем: в трех случаях настало полное рассасывание лепром на склере глаза (больные Г., С. и Ш.). В трех случаях лепромы на склере глаза стали более плоскими и уменьшились. В трех случаях отмечено просветление роговицы (больные А., А. и Б.). В шести случаях отмечены уменьшения симптомов ирита и иридоциклита, уменьшение болей, светобоязни, воспалительных процессов в глазу и т. п. Особенно резкое улучшение можно было констатировать у больных К. и Д., у которых до того времени был упорный специфический ирит. В шести случаях наблюдалось частичное рассасывание отдельных лепром кожи (больные М. и А.) и заживание язв на слизистых оболочках и коже (больные Г., С., А. и И.). В 10 случаях зарегистрировано полное или частичное исчезновение неприятных субъективных ощущений (головных болей, ломоты в конечностях, свербежа и т. п.). Наибольший эффект наблюдался у больных Г., П., З. и Х. В шести случаях отмечено улучшение общего состояния. Например, больная П. под влиянием тканевой терапии значительно прибавила в весе; больной С. стал далеко бодрее, у него улучшился аппетит.

Мы не излагаем здесь подробностей только что приведенного материала. Подробный отчет о тканевом лечении проказы в Узбекском лепрозории послан в лепрозный сектор Центрального института малярии и паразитарных болезней Министерства здравоохранения СССР.

По сообщению д-ра Кирюхиной, сотрудницы лепрозория в г. Загорске, возле Москвы, весной 1944 г. у некоторых лепрозных больных наблюдались под влиянием экстракта кожи быстрое заживление язв (очень давних), исчезновение экземы, уменьшение болей и исчезновение сильного и упорного свербежа, на который не действовали никакие ранее применявшиеся способы лечения.

Д-р Кирюхина применяла экстракт кожи трупа, полученный из Института биохимии АН УССР через д-ра Л. И. Палладину под названием «кожного активатора». Этот экстракт готовился из кожи трупа, сохранявшегося в рефрижераторе 6 суток при температуре 4–6 °С; кожа измельчалась на мясорубке, заливалась на сутки физиологическим раствором и фильтровалась через бактериологический фильтр. Экстракт разливался в стерилизованные ампулы. Этот способ изготовления идентичен со способом приготовления кожного экстракта, примененным проф. В. В. Ковальским совместно с. Л. И. Палладиной, Эпельбаум и Рол («Медицина глубокого тыла», 1943, изд. САВО, Ташкент). Этот способ лечения полностью укладывается в принцип тканевой терапии В. П. Филатова.

Главный врач Астраханского лепрозория д-р Воробьева сообщила В. П. Филатову, что в 1942 г. доц. И. И. Назаров докладывал о близких успешных результатах лечения лепрозных поражений глаз по методу В. П. Филатова.

По сообщению д-ра Балуевой, заведующей лепрозным сектором Института малярии АМН СССР, в Загорском лепрозории начали применять с целью лечения лепры стекловидное тело из глаз животных в виде инъекции О впрыскивании стекловидного тела, взятого из глаз животных, консервированных по методу В. П. Филатова на холоде, докладывал на микробиологической секции АМН акад Гамалея в 1944 г. Он применял их в условиях экспериментов регенерации нервов. По мнению акад. Гамалея, действенным фактором стекловидного тела является гиалуроновая кислота. По сообщению д-ра Балуевой, при инъекциях стекловидного тела при лепре получены такие же результаты, как и при применении прочих тканевых материалов, употребляемых В. П. Филатовым. Инъекция глазных жидкостей (стекловидное тело) представляет частный случай метода тканевой терапии. Уже много лет тому назад инъекции водянистой жидкости из консервированных глаз животных производили Филатов, Гульбасарова и Скородинская при сыпном тифе. Инъекции стекловидного тела с успехом применял при лечении некоторых заболеваний сотрудник нашего института Драгомирецкий еще до войны.

Вопрос о действенном факторе этих жидкостей, как и всех других тканевых материалов, еще не изучен. Американские ученые (Инглиш, Боннер, Хаген-Шмит, 1939) как стимулятор выделили травматиновую кислоту, относящуюся к дикарбоновым кислотам. Предположение акад. Гамалея о роли гиалуроновой кислоты как биологического стимулятора необходимо, конечно, исследовать.

В сборнике Трудов о лепре, изданном в Иркутске в 1946 г., можно найти указания на успешное применение тканевой терапии по методу Филатова при лепре (д-р Дмитриев).

В приведенном выше материале — неоспоримые указания на благоприятный лечебный эффект, наблюдаемый под влиянием тканевой терапии, на те или иные проявления лепры. Однако наблюдения не документированы фотографиями, а поэтому мы считаем настоящий материал недостаточно демонстрированным и делаем в этой статье попытку предоставить более убедительные наблюдения. Считаем необходимым предупредить, что материал настоящей статьи наблюдался недостаточно продолжительное время. На основании его нельзя делать вывод о возможности излечения лепры тканевой терапией и даже о стойкости излечения ею тех или иных симптомов этой болезни. Однако наши данные, безусловно, говорящие о возможности благоприятного влияния тканевой терапии на проявление лепры (не претендуя пока что на большее), целиком достаточны для того, чтобы обратить внимание лепрологов на тканевую терапию проказы. Значение ее подробно выяснится только усилиями многих исследователей, что потребует многих лет работы. Мы считаем необходимым сделать тканевую терапию лепры или при лепре всеобщим достоянием, не откладывая на длительный срок.

Ниже публикуемые данные мы собрали в Украинском лепрозории в с. Очеретовке Одесской области. Этот лепрозорий организован Министерством здравоохранения УССР на основании доклада В. П. Филатова в 1946 г.

Под нашим наблюдением было 19 лепрозных больных. Тканевая терапия применялась в форме имплантации консервированной и автоклавированной трупной кожи по описанному выше методу и в форме инъекции водного экстракта консервированных листьев алоэ. Улучшение процесса (в той или иной степени) отмечено у 11 больных, отсутствие изменений — в 8 случаях. Прогрессирования заболеваний, т. е. ухудшения, на данном материале не наблюдалось.

Приводим в качестве примера выписки из историй болезни некоторых случаев.

Случай 1. Больная Ю., 51 года, из Харькова. Диагноз: Lepra tuberosa. Обнаружена лепра в январе 1945 г., когда появились пятна на лице и правом предплечье.

При поступлении в Украинский лепрозорий в апреле 1946 г. состояние больной было следующее: инфильтрация кожи лица; на лбу над левой бровью узел (лепрома) с горошину; на правой части лба два меньших узла; кожа носа инфильтрирована и немного набрякшая; все тело и конечности покрыты узлами разных размеров, плотными на ощупь, на лице и на теле красновато-желтые пятна инфильтрации; на правом предплечье, на внешней поверхности ниже от локтевого сустава,— плотный резко ограниченный инфильтрат бронзового цвета, 7 х 9 см. Чувствительность пониженная на коже конечностей и на спине.

До поступления в Украинский лепрозирий больная на протяжении месяца лечилась 1%-ным раствором кальция, но без успеха.

(С 10 апреля по 25 мая 1946 г. больная ежедневно получала инъекции 1 см^3 экстракта алоэ; с 21 мая те же инъекции делались через день. Через 40 дней после начала лечения цвет лица стал светлее (красно-желтые пятна в местах инфильтрации кожи побледнели). Узлы на лбу уменьшились, инфильтрат на предплечье значительно рассосался и побледнел.

8 июля В. П. Филатов сделал имплантацию консервированной на холоду на протяжении 9 дней автоклавированной гомокожи под кожу правого бока. Узлы на лбу постепенно рассасывались и до 19 августа совсем исчезли. Значительно уменьшились инфильтраты на лице и предплечье. В этих местах кожа стала мягче и легко берется в складку. Узлы на конечностях и спине частично рассосались. Восстановилась болевая чувствительность на спине и частично на конечностях. Больная отмечает, что с начала августа у нее немного чешется в тех местах, где восстановилась чувствительность. Общее состояние больной улучшилось.

19 августа — вторая имплантация автоклавированной консервированной кожи. Узлы на теле и спине у больной рассасываются дальше.

Случай 2. Больной П., 51 года, из Измаильской области. Диагноз: Lepra tuberosa.

Обнаружена лепра в 1934 г., когда появились белые пятна на шее и ногах.

При поступлении в Украинский лепрозорий отмечено: на лбу, шее, туловище и конечностях плотные узлы разных размеров, в области колен на обеих ногах язвы с подрытыми краями 7 х 8 см на правой и 7 х 9 на левой ноге (рис. 1); на правой стопе две перфоративные язвы 2 х 3 и 1 х 1,5 см на левой стопе язва такого же типа 2 х 2 см. Язвы не заживали 7 лет. Обе стопы набрякли. На протяжении многих лет больной лечился могролем, но безрезультатно, процесс прогрессировал.

В Украинский лепрозорий больной поступил в конце июня и с 9 июля, в связи с тяжелым состоянием, к лечению могролем добавлена тканевая терапия в форме подкожных инъекций экстракта алоэ по 1 см^3 ежедневно до 21 июля, а дальше через день. До 21 июля язвы на коленях зажили (рис. 2). Язвы на стопах уменьшились Узлы на руках и туловище стали мягче. До 19 августа одна язва на правой стопе зажила, а вторая уменьшилась в размерах с 2 х 3 см до 1 х 1,5 см. На левой стопе язва полностью зажила. Узлы на лице и теле стали еще более мягкими.

19 августа — имплантация автоклавированной консервированной кожи.

5 сентября, т. е. через два месяца после начала тканевой терапии, значительно (вдвое) уменьшились лепрозные узлы на лбу и туловище. На верхних конечностях часть узлов полностью рассосалась.

Случай 3. Больной К., 41 года, Кара-Калпакия. Диагноз: Lepra tuberosa. Обнаружена лепра в ноябре 1945 г.

При поступлении в Украинский лепрозорий 5 марта 1946 г. обнаружено следующее: кожа лица и шеи покрыта отдельными пятнами темно-бронзового цвета. Кожа туловища и конечностей покрыта большими темными пятнами разных размеров (вид ее напоминает географическую карту); на коже плеча и предплечья такие же пятна, но более светлые (рис. 3), тактильной, болевой и температурной чувствительности на конечностях нет. На коже туловища она понижена. На нижних конечностях местами отмечается лущение кожи. Контрактура пальцев левой руки (рис. 5). На правой руке на тыле кисти — узел величиной с большую горошину. Больной жалуется на боль в суставах в области левою колена.

С 10 июня — тканевая терапия в виде подкожных инъекций экстракта алоэ по 1 см^3 ежедневно. К концу первого месяца лечения пигментация на лице и туловище постепенно уменьшилась. Через 2 месяца 10 дней пигментация на лице исчезла. Появилась болевая чувствительность на коже верхних конечностей. Уменьшилась контрактура пальцев левой кисти Общее состояние больного настолько улучшилось, что он начал работать.

Рис.1. Больной П. Язвы в области колен после лечения могролем и до применения тканевой терапии

Рис. 2. Тот же больной. Шрамы на месте язв, заживших через 22 дня после начала тканевой терапии.

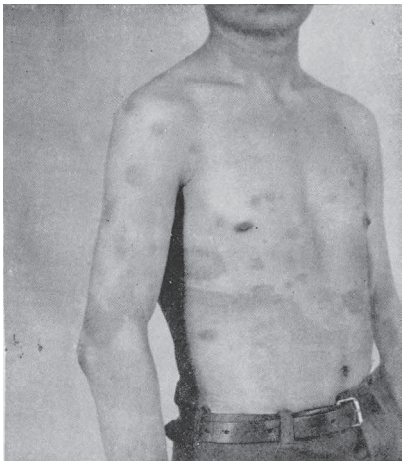

Рис. 3. Тот же больной. Пигментные пятна на теле до начала тканевой терапии.

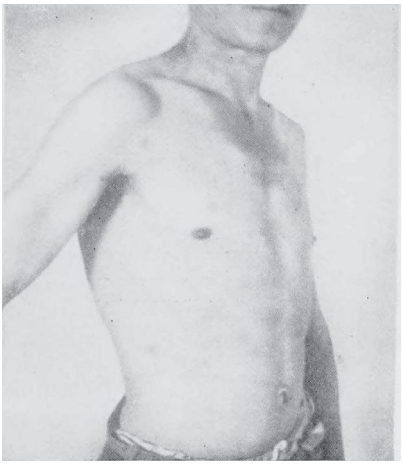

Рис. 4. Тот же больной через 4 месяца после начала тканевой терапии.

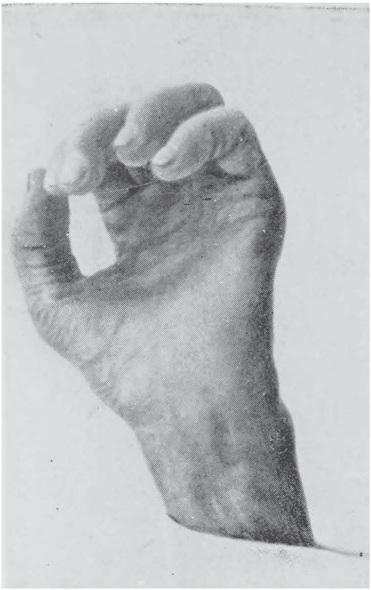

Рис. 5. Тот же больной.
Сгибательная контрактура пальцев левой кисти до начала тканевой терапии.

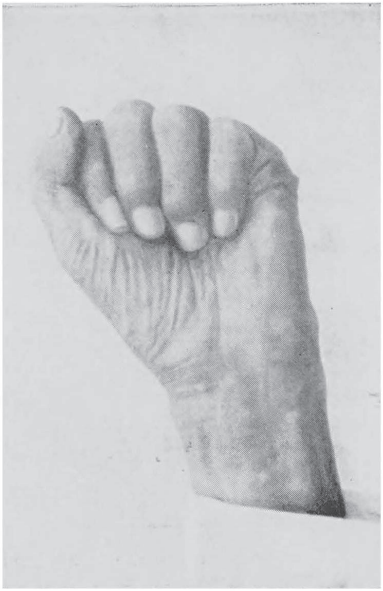

Рис. 6. Тот же больной.
Левая кисть через 4 месяца после начала тканевой терапии.

Рис. 7. Тот же больной. Левая кисть через 4 месяца после начала тканевой терапии.

На 8 июля узел на правой руке почти рассосался. Боли в суставах прошли. Контрактура пальцев левой руки уменьшилась (пальцы разгибаются далеко свободнее).

8 июля — имплантация автоклавированной кожи.

На осмотре 19 августа в состоянии больного отмечено дальнейшее улучшение. Пигментация на туловище почти исчезла (рис. 4). Чувствительность (болевая, тактильная и температурная) на конечностях почти восстановилась. Контрактура пальцев исчезла, и больной свободно сгибает и разгибает пальцы (рубит дрова) (рис. 6 и 7). Узел на правой руке рассосался. Лепрозный процесс прогрессивно улучшился.

Больному сделали вторую имплантацию автоклавированной консервированной кожи.

Случай 4. Больной Н., 21 года, Измаильской области. Диагноз: Lepra neurosa. Обнаружена лепра в 1945 г. Больной не лечился.

При поступлении в Украинский лепрозорий 9 июня 1946 г. отмечено: на обеих верхних конечностях кожа кисти и пальцев отечная; больной не может свести пальцы вместе и не может удержать в руках даже кружки; движения в лучево-запястном суставе ограничены, небольшая инфильтрация кожи лица, чувствительность кожи кистей и предплечий (болевая, тактильная и температурная) отсутствует.

С 9 июня по 28 июля — тканевая терапия в виде инъекций экстракта алоэ по 1 см^3 ежедневно, с 28 июля по 19 августа — те же инъекции через день.

Отек кожи обеих кистей постепенно уменьшился. Через 30 дней после начала лечения появилась чувствительность кожи всех пальцев левой руки и пальцев правой руки, но держать или подымать что-либо больной еще не мог.

Через 80 дней после начала лечения отек кожи кистей рук почти исчез. Больной свободно сжимает и разжимает пальцы. Движения пальцев и движения в лучезапястном суставе свободны. Состояние рук улучшилось настолько, что больной работает плотником. Больной отмечает значительное улучшение общего состояния.

19 августа имплантация автоклавированной консервированной кожи.

Случай 5. Больной В., 50 лет. Диагноз кожи: Lepra tuberosa. Обнаружена лепра в 1944 г.; больной безуспешно лечился могролем.

При поступлении в Украинский лепрозорий отмечено: небольшая инфильтрация кожи лица; выпадение бровей; на подбородке два плотных на ощупь узла; кожа на узлах блестящая; отек кожи обеих кистей и понижение тактильной, болевой и температурной чувствительности обеих верхних конечностей.

Больной получал комбинированное лечение — инъекции экстракта алоэ и инъекции могроля. Через месяц после начала лечения лепромы (узлы) на подбородке стали мягче и отечность верхних конечностей исчезла. Через два месяца после начала лечения узлы (лепромы) на подбородке рассосались. Значительно улучшилось общее состояние больного.

19 августа — имплантация автоклавированной консервированной кожи.

Комбинированное лечение больного продолжается.

Случай 6. Больной Ш., 36 лет. Диагноз: Lepra tuberosa. Лепра обнаружена в 1945 г., больной лечился.

При поступлении в Украинский лепрозорий отмечено: поредение бровей и ресниц; кожа лица бронзового цвета, сильно инфильтрирована; на руках (предплечья и кисти) кожа отечна, натянута так, что ее нельзя взять в складку; ушные мочки увеличены, инфильтрированы; стопы отечны в такой степени, что больной не может носить сапог. В носу — эрозия слизистой оболочки.

С 9 апреля 1946 г. — тканевая терапия (инъекции экстракта алоэ по 1 см^3 ежедневно 45 дней, а дальше через день.

8 июля — имплантация автоклавированной консервированной кожи. Через 30 дней после начала лечения значительно уменьшились отечность ног и инфильтрация кожи на лице. Появились складки на коже лица и стоп. Отечность и инфильтрация ушных мочек почти не уменьшились.

Через 4 месяца после начала лечения инфильтрация кожи лица еще уменьшилась. Окраска кожи приближается к нормальной. Значительно уменьшилась также отечность мочек обоих ушей, и они стали мягче.

Для возможного усиления рассасывания инфильтратов с 11 августа кроме тканевой терапии начали применять инъекции могроля.

Кроме шести больных, краткие выписки из историй болезни которых мы привели, необходимо сказать, что улучшение под влиянием тканевого лечения наблюдалось еще у 5 из наших больных.

Например, у больного Ш. под влиянием тканевой терапии частично рассосались большие лепромы в склерокорнеальной области обоих глаз, что привело к полному возвращению остроты зрения.

У больной П., 19 лет, при поступлении в лепрозорий отмечались

лишь умеренная инфильтрация кожи лица и пигментированное пятно на левом предплечье с пониженной чувствительностью в области пятна.

Под влиянием инъекций экстракта алоэ инфильтрация кожи лица и размеры анестезированной области на левом предплечье уменьшились.

У больного К., 50 лет, с бугристой формой проказы, который долгое время и безуспешно лечился могролем, комбинированное лечение инъекциями экстракта алоэ и инъекциями могроля привело к рассасыванию большого лепрозного узла на шее и размягчению рассеянных на теле лепрозных узлов.

У двух больных констатировано незначительное улучшение.

Интересно также отметить влияние тканевой терапии на эпителизацию кожного рака ulcus rodens, наблюдавшуюся у больной Ш. с тяжелой формой бугристой проказы. Под влиянием тканевой терапии у этой больной наступило небольшое размягчение рассеянных по телу лепром и началась эпителизация карциноматозной язвы на щеке.

Мы уже указывали, что приведенные наблюдения недостаточно длительны и что на основании их нельзя решить вопрос о возможности полного излечения лепры или отдельных ее проявлений при помощи тканевой терапии. Однако наш материал с достаточной убедительностью показывает эффективность тканевого лечения и влияние его на самые различные проявления лепрозного процесса.

Анализ приведенного материала, а также данные наших предыдущих наблюдений позволяют отметить, что при всем многообразии проявлений лепрозного процесса почти нет таких патологических явлений, при которых тканевая терапия не была бы полезна. Мы наблюдали под влиянием тканевой терапии рассасывание лепром, исчезновение пигментации, рассасывание инфильтрации, заживление язв, уменьшение отека и исчезновение контрактур.

Мы наблюдали под влиянием тканевой терапии улучшение лепрозного процесса в глазу (рассасывание лепром радужной оболочки и склеры), улучшение лепрозного процесса на коже и слизистых оболочках, восстановление утраченной чувствительности, что свидетельствует о влиянии тканевой терапии на лепрозные изменения периферической нервной системы и т. д. Эффективность тканевой терапии при лепрозном процессе мы считаем доказанной. Теперь необходима длительная и кропотливая работа в области изучения максимальных возможностей тканевого лечения проказы, установления показаний и подыскивания наиболее эффективных способов применения тканевой терапии.

ВЛИЯНИЕ БИОГЕННЫХ СТИМУЛЯТОРОВ НА ФУНКЦИИ НОРМАЛЬНЫХ ГЛАЗ[55]

В 1933 г. В. П. Филатовым была опубликована основная идея тканевой терапии. Первоначально Филатов имел в виду гомопластическую пересадку тканей в организм больного. В ближайшие за этим годы тканевая терапия стала применяться введением в организм больного гомо-, ауто- и гетерогенных (а также и растительных) тканей, предварительно подвергнутых сохранению в состоянии «переживания». Для тканей животного происхождения наиболее удобным условием для консервации их в состоянии «переживания» является низкая температура (2–4 °С выше нуля), а для листьев растений — темнота. Применение с лечебной целью тканей, консервированных в состоянии «переживания», дает более значительные лечебные эффекты, чем введение свежих тканей. При «консервации» в тканях происходит биохимическая перестройка, сопровождающаяся образованием биогенных веществ, стимулирующих жизненные процессы в породивших их тканях. При введении в организм больного тканей, обогащенных биогенными стимуляторами (или экстрактов из таких тканей), последние усиливают в организме больного процессы рассасывания и регенерации и оказывают благотворное действие в ряде заболеваний глаз и других органов.

В. П. Филатовым было отмечено повышение остроты зрения здорового глаза при применении консервированных тканей. Из литературы известно, что лекарственные вещества влияют на хроматическое зрение (Кравков, Яковлева, Вельфлин, Шульц). Многочисленными опытами доказана также возможность повышения или понижения ахроматического и хроматического зрения под влиянием различных раздражителей — звуковых, ольфактивных, болевых и др. (1–3).

Учитывая эти обстоятельства, мы занялись изучением влияния консервированных тканей на функции нормального глаза и цветовое утомление. Объектами исследования были; острота зрения, поле зрения, адаптация, цветное чувство и цветовая утомляемость (астенопия) нормального глаза.

В своих исследованиях мы пользовались: для определения остроты зрения — таблицами Головина, Сивцева и Холиной, поля зрения — обычным

[55] Впервые опубликовано в сб. «Проблемы физиологической оптики», 1948, т. VI, стр. 238–243 (совместно с Д. Г. Бушмичем и М. Э. Кашуком). Печатается в сокращенном виде.

периметром, адаптации — адаптометром Энгелькинга и цветового чувства и цветовой астенопии — анамалоскопом Нагеля (II модель). Результаты наших наблюдений были опубликованы в «Сборнике трудов Украинского института экспериментальной офтальмологии» (1940) и в III томе «Проблем физиологической оптики».

Так как методика исследования наших испытуемых, равно как и методика применения биогенных стимуляторов, довольно подробно изложена нами в упомянутых выше работах, мы на этом здесь не останавливаемся.

Всего было исследовано 43 глаза 34 испытуемых в возрасте от 16 до 50 лет. Всем испытуемым была произведена трансплантация или имплантация консервированной ткани (срок консервации 6–13 суток).

До применения консервированных тканей острота зрения 1,0 была обнаружена на 31 глазе, острота зрения 1,5 — на 10 глазах и острота зрения 0,9 — на 2 глазах. Поле зрения во всех случаях было в пределах нормы. Адаптация у всех испытуемых была в пределах нормы, причем начальные величины ее колебались в пределах 1000–3000 относительных единиц и конечные величины — в пределах 200 000–1 000 000 относительных единиц. Нормальное цветовое чувство было обнаружено у 32 испытуемых (39 глаз); в одном случае наблюдалась протаномалия (2 глаза) и в одном — дейтераномалия (2 глаза). У двух испытуемых была острая установка до пересадки консервированной ткани, у остальных — относительно широкая установка.

У трех из 17 испытуемых (5 глаз), у двух трихроматов и у одного дейтераномала мы выявили наличие резко выраженной астенопии. Характерно, что, вызывая утомление глаза и получая цветовую астенопию, мы в большинстве случаев имели явное преобладание утомления к красному цвету. Наши данные в этом отношении согласуются с данными Кельнера, который чаще наблюдал при утомлении понижение чувствительности к красному цвету.

Под влиянием тканевых препаратов повышение остроты зрения наблюдалось на 20 глазах, на 6 глазах острота зрения повысилась с 1,5 до 2,0, на 8 глазах — с 1,0 до 1,5 и на 6 глазах — с 1,0 до 1,2. Расширения поля зрения на белый цвет при исследовании объектом в 5 мм^2 ни в одном случае отмечено не было. В трех случаях наблюдалось расширение поля зрения на красный цвет на 10°.

Адаптация незначительно повысилась только в трех случаях, причем это повышение, возможно, относится к индивидуальным колебаниям. При определении широты установки на аномалоскопе Нагеля на 21 глазе получена острая установка и на 4 глазах она стала острее (уже) в сравнении с той, какой она была до применения консервированных тканей. Что касается цветовой астенопии, то у двух трихроматов после тканевой терапии она исчезла, и испытуемые давали острую установку, несмотря на длительное утомление. Влияние тканевой терапии не сказалось ни в одном случае дейтераномалии.

Таким образом, данные исследования показали в 10 случаях из 34 повышение остроты зрения, в трех случаях — расширение поля зрения на красный цвет, в трех случаях — незначительное повышение адаптации, в 25 случаях — повышение цветового чувства и в двух случаях — исчезновение цветовой астенопии.

Для иллюстрации влияния тканевой пересадки на функции нормального глаза приводим некоторые случаи.

1. Больная С., 48 лет (ист. бол. № 1038) Диагноз: бронхиальная астма. Глаза — норма. Эмметропия. Острота зрения 1,0. Дно — норма. Поле зрения и адаптация — норма.

При исследовании правого глаза на аномалоскопе Нагеля 22 мая принимает уравнение 60–13 и категорически отвергает уравнения 88 (красный) с желтым и 0 (зеленый) с желтым. Несомненный трихромат. При определении широты цветовой установки дает

указания 60–13, 60–14 58–15. Постепенно утомляя правый глаз испытуемой, мы получили ряд уравнений 88–5, 75–9, 70–10, 65–11, 60–13, 55–14, 50–20, 40–35, 30–40, 20–60, 10–70 и 80 Полученные уравнения являются характерными для дихромата протаноптического типа После трехминутного отдыха — фиксация равномерно освещенной белой стены — испытуемая категорически отвергает все составленные ею уравнения, кроме основного 60–13.

27 мая операция: трансплантация консервированной кожи на грудь (срок консервации 5 суток).

2 июня. Острота зрения обоих глаз 1,5. Поле зрения и адаптация без изменений. При исследовании цветового чувства на аномалоскопе Нагеля принимает нормальное уравнение 60–13 и категорически отвергает уравнение 88 (красный) с желтым и 0 (зеленый) с желтым. При определении широты установки дает показания 60–13. Острая установка. Несмотря на 40-минутное утомление, нам не удалось вызвать у испытуемой явления цветовой астенопии. Мы получили только некоторое расширение цветовой установки: 60–13, 63–12, 65–10. При повторном исследовании 7 июня на цветовую астенопию мы получали в течение всего опыта неизменно одни и те же показания: 60–13 (острая установка). Аналогичные данные нами были получены у испытуемой при исследовании ее другого глаза на цветовую астенопию.

Таким образом, в данном случае мы наблюдали до тканевой пересадки резко выраженную цветовую астенопию. Под влиянием тканевой пересадки появилась острая установка, несмотря на длительное утомление глаза. Острота зрения повысилась до 1,5.

2. Больная Н., 54 лет (ист. бол. № 1163). Диагноз: себоррея лица. Правый глаз — поверхностный кератит. Левый глаз здоров. Острота зрения правого глаза 0,7. Дно — норма. Острота зрения левого глаза 1,0. Дно — норма. Поле зрения — норма, адаптация в пределах нормы.

31 мая исследование левого глаза на аномалоскопе Нагеля. Цветовое чувство нормально. Принимает уравнение 60–15. Решительно отвергает уравнение 88 (красный) с желтым и 0 (зеленый) с желтым. При определении широты установки дает показания 60–13, 59–16, 59–15.

Постепенно утомляя левый глаз испытуемой путем 40-минутной фиксации цветового поля аномалоскопа, мы получили ряд уравнений: 88–6, 47–7, 72–8, 67–10, 60–14, 50–20, 45-32, 30–45, 30–55, 25–55, 20–60, 15–65, 10-75,0–80 Полученные уравнения и в этом случае являются характерными для дихромата протаноптического типа. После трехминутного отдыха испытуемая отвергает все составленные ею уравнения и принимает только основное 60–15.

31 мая операция, трансплантация консервированной кожи на правый сосцевидный отросток (срок консервации 5 суток).

4 июня. Острота зрения правого глаза 0,7, левого 1,2. При исследовании на цветовую астенопию мы получили ряд уравнений: 65–11, 60–14, 55–20, 45–20, 30–20.

9 июня повторное исследование на цветовую астенопию дает только некоторое расширение первоначальной установки 63–13, 60–14, 57–15, 55–15.

Таким образом, в данном случае мы наблюдали резко выраженную цветовую астенопию до тканевой пересадки, которую нельзя было вызвать после трансплантации кожи. Лишь начиная с 25-й минуты исследования нам удалось получить расширение первоначальной установки в пределах 63–55 левого винта и 13–15 правого. Острота зрения левого глаза повысилась до 1,2.

ВЫВОДЫ

Биогенные стимуляторы, вводимые в организм в виде консервированных тканей или их дериватов, влияют на функции нормальных глаз, что выражается в повышении остроты зрения и цветового чувства, а также в понижении цветового утомления, продолжающегося от 4 недель до 2–3 месяцев.

ТКАНЕВОЕ ЛЕЧЕНИЕ ПИГМЕНТНОГО ПЕРЕРОЖДЕНИЯ СЕТЧАТКИ[56]

Пигментный ретинит, или, точнее, пигментное перерождение сетчатки, представляет собой хроническое заболевание обоих глаз, начинающееся обычно в детстве и нередко кончающееся слепотой в зрелом и пожилом возрасте.

Симптомы этого заболевания очень характерны. У больных развивается так называемая гемералопия — слабость зрения при ослабленном освещении. В сумерки или в полутемном помещении больные с трудом ориентируются, а в темноте становятся совершенно беспомощными. В основе этого явления лежат ослабление светоощущения периферических частей сетчатки (ее палочкового аппарата) и сужение поля зрения; это сужение поля зрения обнаруживается сперва при слабом освещении, но по мере развития процесса оказывается выраженным и при хорошем освещении, так что и днем больные, зрение которых подобно зрению сквозь узенькую трубку, затруднены в своих движениях в толпе, среди предметов и в незнакомой обстановке. Даже при очень сильном сужении поля зрения центральная острота зрения может долгие годы оставаться хорошей, но в конце концов она сильно падает, нередко до полной слепоты.

Сужение поля зрения носит концентрический характер, но нередко оно имеет вид кольцевидного выпадения (скотомы) вокруг центральной области, между окружностью которой и выпавшей крайней периферией лежит кольцо, сохраняющее до поры до времени поле зрения.

Характерно для больных с пигментным ретинитом сильное расстройство приспособления (адаптации) к ослаблению освещения. При офтальмологическом исследовании обнаруживается типическая картина. Сетчатка усеяна пигментными пятнами, имеющими обычно форму, напоминающую форму костных телец. Эти пятна расположены нередко по краям вен; иногда пигментные пятна лежат впереди сосудов сетчатки. В тех местах, где пигментный эпителий сетчатки исчез, становятся заметными сосуды сосудистой оболочки. В ранних стадиях болезни пигментные отложения замечаются главным образом в экваториальной зоне сетчатки; на далекой периферии и в центральных участках глазного дна их нет; по мере развития болезни они распространяются и на периферию, и к центру глазного дна.

---

[56] Впервые опубликовано в журнале «Врачебное дело», № 12, 1948 (совместно с канд. мед. наук В. В. Скородинской). Печатается в сокращенном виде.

Как артерии, так и вены сетчатки сужены. В далеко зашедших стадиях болезни развивается атрофия зрительного нерва, сосочек которого становится бледным, с желтым оттенком; нарушается также питание хрусталика, и он мутнеет. Помутнение развивается сперва в кортикальных слоях у заднего полюса; нередко катаракта имеет медленно прогрессирующий характер.

В некоторых случаях, протекающих клинически вполне типично для пигментного ретинита, отсутствуют пигментные пятна в сетчатке; такое отсутствие пятен при наличии сужения сосудов и атрофии зрительного нерва может наблюдаться в течение многих лет до исхода в слепоту; в других случаях такого retinitis pigmentosa sine pigmento пятна появляются. Эта разновидность пигментного ретинита, а также и другая его разновидность, retinitis albescens, при котором также совсем или долгое время не имеется пятен (вместо которых в сетчатке разбросаны мелкие белые пятнышки), показывают, что нарушения зрительных функций не обусловливаются пигментными отложениями в сетчатке. Причины пигментного перерождения сетчатки не известны. Патологоанатомические изменения при нем сводятся к дегенеративным изменениям сосудов оболочки, пигментного эпителия и сетчатки.

Если процесс дегенерации сетчатки с отложением в ней пигмента и можно свести к расстройству ее питания со стороны хориокапиллярного слоя, то патогенез этого последнего поражения и патогенез клинически наблюдаемых при пигментном ретините расстройств зрительных функций весьма темен.

По мнению некоторых авторов, в основе его лежит А-авитаминоз. Так, А. Сатановский в 1934 г. высказывает мысль, что при пигментном ретините недостаток витамина А ведет к нарушению регенерации зрительного пурпура и это нарушение может быть причиной вторичной атрофии палочек и колбочек, так как зрительный пурпур необходим для правильного их функционирования. Принимая во внимание роль печени в обмене витамина А, Сатановский полагает, что расстройства печени могут быть причиной пигментного перерождения сетчатки. На связь пигментного ретинита с нарушением функциональной деятельности печени указывают и другие. Литература по этому вопросу подробно приведена в статье Одинцова и Шелагурова. Эти авторы в своих исследованиях не могли установить связи между нарушениями функции печени и пигментным ретинитом. По их мнению, при пигментном ретините А-авитаминоза может и не быть. Снабжение витамином А всего организма и сетчатки происходит нормально, так что препятствий для образования зрительного пурпура нет. Все дело в том, что дегенерируют и исчезают палочки.

По вопросу о лечении этой болезни среди окулистов царит пессимизм, высказываемый и в новейших руководствах.

Не оправдали себя ни ртуть, ни антипирин, упоминаемые Панасом (1897), который говорит, что излечение этого заболевания еще не известно. В текущем столетии Крюков (1924) высказался коротко: «лечение безуспешно». То же сказано в руководстве Беллярминова и Мерца (1930), в руководстве Одинцова (1930), Ремера, Аксенфельда (1939). В последние годы к прежним средствам, среди которых излюбленным является стрихнин, добавилось немало новых: амилнитрит, нитроглицерин, меноформан, фолликулин, миотические средства, ацетилхолин, молочнокислый кальций, витамин D, рыбий жир внутрь, витамин А, экстракт щитовидной железы; предлагалось и оперативное лечение: повторные парацентезы, циклодиализ, трепанация лимба и задняя трепанация; производилась неоднократно и резекция верхнего шейного узла симпатического нерва.

Эти попытки не изменили отрицательной оценки лечения пигментного ретинита со стороны авторов новейших руководств. Так, Пирсон (1944) считает лечение в высшей степени неудовлетворительным, так как ничто не влияет существенно на течение болезни. В известном руководстве Фукса (1945) категорически говорится: «терапия пигментного перерождения сетчатки бесполезна». Столь пессимистические взгляды требуют некоторого смягчения: имеется несколько более или менее утешительных случаев при лечении меноформоном, а также и при лечении витаминами.

В. П. Филатов попробовал подойти к лечению пигментного перерождения сетчатки путем применения тканевой терапии — нового метода лечебной медицины, предложенного им.

КЛИНИЧЕСКИЙ МАТЕРИАЛ

Тканевая терапия пигментного ретинита начата мною (В. П. Филатов) совместно с Вербицкой в 1937 г. в форме инъекции рыбьего жира. Мы опубликовали наши результаты в 1938 г. Вербицкая продолжала наблюдения и часть данных, приводимых здесь, заимствована из ее неопубликованной диссертации, в которую вошли и другие методы тканевого лечения пигментного ретинита. Позднее мы ввели в лечение этой болезни имплантации автоклавированной кожи под кожу и инъекций экстракта консервированных в темноте листьев алоэ под кожу. Эти наблюдения приводятся из диссертации В. В. Скородинской.

I. **Межмышечные инъекции рыбьего жира**

Мы не приводим здесь подробно наблюдений Вербицкой о применении рыбьего жира по той причине, что большинство историй болезни исчезло во время оккупации, сохранилось из них только несколько.

Инъекции рыбьего жира были применены у 75 больных, из них только у 9 без успеха. У остальных 66 больных улучшение выражалось то в повышении поля зрения на 15–20° (как на периферии, так и вблизи центра, так что иногда оставалась только кольцевая скотома), то в повышении темновой адаптации, то в комбинации этих элементов. Некоторые из этих больных были прослежены длительно.

II. **Имплантации и пересадки консервированных тканевых материалов, взятых от человека**

1. Имплантация плаценты (нестерилизованной). Наблюдения были обработан Вербицкой. Плацента была имплантирована 28 больным: 6 раз под кожу живота (с успехом у 4 больных) и 22 раза под конъюнктиву склеры (с успехом у 18 больных). При положительном результате повышалась главным образом острота зрения; реже наблюдалось расширение поля зрения и еще реже — повышение адаптации.

2. Имплантация консервированной человеческой печени (нестерилизованной) была произведена у 6 больных, из которых только у одного успех был незначителен. Нижеприводимый случай длительного эффекта заслуживает особого внимания.

Больной К., 19 лет, 3 года назад начал плохо видеть, особенно ночью. Объективно: сосочки бледные, с восковидной окраской; артерии сетчатки умеренно сужены, на периферии незначительнее количество черного пигмента в виде «костных телец». Острота зрения правого глаза равна 0,2, левого — 0.7. Поле зрения концентрически сужено на правом глазу до 5–8°, на левом — до 7–13° Адаптация понижена в 1000 раз.

10 ноября 1938 г. были имплантированы под кожу живота два кусочка (по 1,5 см^2) трупной печени, консервированной при температуре 2–4 °С выше нуля в течение 8 суток. Острота зрения повысилась на правом глазу до 0,5, на левом — до 0,8–0,85. Поле зрения расширилось на правом глазу до 12–17°, на левом — до 15–20° концентрически. Адаптация правого глаза повысилась в 10 раз, левого — в 5 раз. 3 марта 1940 г. была повторно имплантирована под кожу живота консервированная 14 суток печень (3 кусочка по 3–4 мм^3). Эта имплантация вызвала дальнейшее улучшение функций. Полученное улучшение прослежено 2 года.

3. Пересадка человеческой (трупной) консервированной нестерилизованной кожи была произведена у 17 больных, из них у 10 — безрезультатно.

Больной Х., 22 лет. Понижение зрения и гемералопия с детства. Объективно: сосочки зрительных нервов бледные, с восковидным оттенком; ретинальные сосуды сужены. Много пигмента в виде «костных телец», острота зрения обоих глаз равна 0,35. Поле зрения сужено концентрически до 10–12°, на периферии кнаружи имеется просвет между 80 и 90° Адаптация понижена в 10 000 раз. августа 1939 г. пересадка кожи, консервированной 5 суток, на правый висок (3 диска диаметром в 14 мм). Уже через 2 дня острота зрения обоих глаз повысилась с 0,35 до 0,5. Поле зрения значительно расширилось. Адаптация повысилась.

III. **Имплантации тканей (консервированных, автоклавированных)**

1. Кожа человека. Кожа берется с небольшим слоем подкожной клетчатки у трупа, у живого донора (при операциях) или у самого больного. Консервация при 2–4 °С выше нуля 6–7 суток. Автоклавизация при 120 °С в течение часа. В подкожный карман на боку или на животе вводится кусок кожи размером в 6–8 см^2. Швы, наложенные на разрез, снимаются через 8 дней. Повторные имплантации, если нужно, делают через 3–4 недели. Обычно имплантации комбинируются с курсами инъекций экстрактов.

2. Плацента. Куски плаценты хранятся при температуре 2–4 °С выше нуля 6–7 суток. Стерилизация в автоклаве при 120 °С в течение часа. Имплантация в подкожный карман 6–7 см^2. Повторные имплантации через 3–4 недели.

3. Другие ткани человека (яичко, печень, селезенка, нервы, мышцы и т. д.) применяются аналогично.

4. Гетероматериалы — кожа, яичко, нервы, мышцы и т. д. рогатого скота и кролика применяются аналогично. При повторных имплантациях гетеротканей следует менять виды животных во избежание анафилаксии. При туберкулезе легких имплантации делают в малых дозах и только после длительного лечения инъекциями экстрактов.

5. Листья алоэ, сохраненные в темноте. Листья консервируют в темноте в течение 10 дней, затем автоклавируют в чашке Петри 1 час при 120 °С и имплантируют под кожу. Вводят кусок в 6–8 см^2.

IV. **Инъекции экстрактов листьев алоэ**

Инъекции экстракта алоэ из консервированных листьев алоэ стали за последние годы излюбленным по своей простоте и доступности видом тканевой терапии в нашей школе при лечении самых разнообразных заболеваний глаз (в том числе и пигментного ретинита) и всего организма.

Здесь приводятся в первую очередь наши наблюдения[57]. Всего больных было 12 (24 глаза), из них 9 взрослых и 3 детей. У 10 больных была типичная, резко выраженная картина болезни; у одного ребенка — 10-летней девочки — была начальная форма болезни. У 8 больных из 12 был понижен слух и произношение было не совсем чистое.

[57] В дальнейшем инъекции экстракта алоэ с успехом применяла при пигментном ретините мл. науч. сотр. нашего института Липкина.

Все наблюдавшиеся больные и ранее подвергались лечению, большей частью рыбьим жиром (приемы внутрь); некоторым из них рыбий жир вводился внутримышечно. Этот последний род терапии оказывал лечебное действие, но во время войны многие больные не могли продолжать это лечение, и состояние их было очень тяжелым.

Лечение пигментного ретинита экстрактом алоэ проводилось в виде подкожных инъекций по 1–2 см^3 ежедневно или через день, по 25–45 инъекций, после обследования функций глаза и общего состояния больного.

Приводим некоторые из историй болезни.

1. Больной Г., 38 лет. Типичный пигментный ретинит. Болен с 15 лет. Гемералопия резко выражена. Зрение с коррекцией на правом глазу равно 0,1, на левом 0,2. Поле зрения резко сужено. С 23 ноября 1943 г. больной получил 25 инъекций водного экстракта алоэ по 1 см^3 через день. Улучшение началось после 8 инъекций. Повторные курсы по 25 инъекций (ежедневно по 1 см^3) проведены в июне и сентябре 1943 г. Острота зрения оставалась без изменения на правом глазу, а на левом повысилась до 0,3. Поле зрения расширилось. В декабре отмечено: острота зрения правого глаза с прежней коррекцией равна 0,35, левого — 0,25. Улучшилось чтение вблизи. Сумеречное зрение настолько улучшилось, что больной самостоятельно ходит вечером. После 4-го курса (30 инъекций и имплантация консервированного в темноте 15 дней и автоклавированного листа алоэ) зрение правого глаза повысилось до 0,5, левого — до 0,3, гемералопия еще улучшилась Поле зрения стало шире. 23 марта 1944 г. отмечено: острота зрения на правом глазу равна 0,6, на левом — 0,2 (прежняя коррекция). Произведена была имплантация автоклавированного гетерояичка Через месяц больной отметил особенное улучшение гемералопии. Срок наблюдения — 1 год 1 месяц после окончания первого курса лечения.

2. Больная С., 27 лет. Ясно выраженный ретинит. Страдает с 14-летнего возраста. В 1939 г. произведены межмышечные инъекции рыбьего жира и ретинол внутрь, было улучшение. Во время войны лечения не проводила. Поле зрения сужено до 10° на обоих глазах. Зрение правого глаза равно 0,45, левого — 0,4. Речь не совсем ясная, слух понижен. Больная истощена. С 14 декабря 1942 г. проведен первый курс лечения — 30 инъекций экстракта алоэ (по 1 см^3 ежедневно). Улучшение наступило после 11 инъекций. Через месяц второго курса лечения, в марте 1943 г. (30 инъекций по 1 см^3 ежедневно), острота зрения правого глаза равна 0,95 и левого — 0,75, поле зрения расширилось. До мая 1944 г. больная каждые три месяца проводила лечение инъекциями алоэ (20–30 инъекций). При осмотре ее в июле 1944 г. острота зрения оставалась без изменений, поле зрения расширилось, но гемералопия осталась прежней. В данном случае отмечено резкое повышение остроты зрения после 2 курсов лечения, причем зрение не снижалось в течение срока наблюдения. Расширение поля зрения и улучшение чтения вблизи дали возможность больной переменить профессию. Срок наблюдения — 1 год 6 месяцев.

Как видно из приведенных примеров, лечение пигментного ретинита водным экстрактом из консервированных в темноте листьев алоэ показывает, что тканевая терапия в виде подкожных инъекций, микроклизм или внутривенного введения является эффективной. Улучшение наступало после 8, 10 и 13 инъекций. В первую очередь расширялось поле зрения, затем повышалась острота зрения и позднее всего эффект сказывался на адаптации. Надо заметить, что лечение это проводилось повторно через каждые 2–3 месяца, так как уже к концу 3-го месяца после окончания лечения иногда снижалась острота зрения.

Применение экстракта в виде микроклизм также действенно и очень удобно при лечении детей. Кроме того, такой вид лечения можно широко применять в районах, приглашая больного один раз в месяц для обследования (и, если нужно, для имплантации). Несомненную пользу приносит комбинированное лечение — инъекции и имплантации.

Так как лечение экстрактом алоэ в форме подкожных инъекций для больных не затруднительно, то надо продолжать такое лечение долго. По-видимо-

му, попытка повторять его из года в год по нескольку раз в год не должна приносить больному вреда. Понятно, что общее состояние больного должно быть хорошо изучено, особенно в отношении туберкулеза легких, при котором надо начать лечение с минимальных доз (по 0,1 $см^3$).

ВЫВОДЫ

1. Тканевая терапия в различных формах приносит при пигментном перерождении сетчатки несомненную пользу, если процесс не слишком резко выражен.

2. Конечно, нельзя говорить о выздоровлении, но все же наши наблюдения указывают на необходимость применять при этом заболевании тканевую терапию с целью достигнуть либо улучшения функций, либо задержки процесса. Необходимы дальнейшие исследования с длительным лечением и наблюдением.

ТКАНЕВАЯ ТЕРАПИЯ АТРОФИИ ЗРИТЕЛЬНОГО НЕРВА[58]

За 15 лет существования метода тканевой терапии, предложенного мною в 1933 г., имеются значительные достижения в изучении природы биогенных стимуляторов, в выяснении механизма действия этих биогенных стимуляторов и в изыскании новых источников для получения их, а также в усовершенствовании методики изготовления и применения тканевых препаратов, и накоплен большой клинический материал по вопросу лечения многих глазных и неглазных заболеваний.

Не имея возможности в настоящей статье остановиться на указанных достижениях, я ограничусь только изложением тех результатов, которые были получены при лечении одного из наиболее тяжелых заболеваний органа зрения — атрофии зрительного нерва. Мной и моей школой проведены наблюдения, обнимающие 680 глаз, пораженных этим тяжким заболеванием.

Один из моих сотрудников Д. Г. Бушмич применил у 39 больных (78 глаз) с атрофией зрительных нервов с давностью процесса от 1 года до 18 лет тканевое лечение в виде пересадки консервированной на холоде кожи (6 больных) и в виде имплантации консервированной плаценты под конъюнктиву глазного яблока (11 больных); у 22 больных лечение проведено в форме микроклизм из консервированной на холоде плаценты.

В отдельных случаях пересадки и имплантации консервированных тканей производились повторно, с промежутками в 2–3 недели. На табл. 1 представлены результаты лечения. Из 78 глаз в 42 повысилась острота зрения.

Автор в своей статье (Сборник трудов Украинского экспериментального института глазных болезней, Медгиз, 1947) указывает, что если из 36 неэффективных случаев исключить 14 глаз с остротой зрения, равной нулю или светоощущению с неправильной проекцией (6 глаз), где вряд ли можно было рассчитывать на успех, то повышение функции глаза имело место на 42 из 58 глаз. Сроки наблюдения были от 3 месяцев до 2 лет.

В другой работе д-р Д. Г. Бушмич приводит данные по применению межмышечных инъекций рыбьего жира у 49 больных (93 глаза) с атрофией зрительного нерва различной этиологии. Нужно заметить, что мною еще в 1937 г. была высказана мысль, что рыбий жир содержит в себе, кроме витаминов, продукты

[58] Впервые опубликовано в «Офтальмологическом журнале», № 1, 1948.

переживающей печени; последние и действуют на организм больного подобно консервированным тканям.

На табл. 2 представлены результаты лечения.

Таблица 1

Этиология	Количество случаев	Количество глаз	Острота зрения			Поле зрения			Вид тканевой терапии	Срок наблюдения				Всего
			Улучшение	Без изменения	Ухудшение	Улучшение	Без изменения	Не удалось измерить		До 6 мес.	От 6 мес. до 1 года	Свыше 1 года	От 2 до3 лет	
Сифилис	7	14	4	10	–	4	10	–	Смешанная	5	–	2	–	7
Плазмоцид	1	2	–	2	–	2	–	–		—	1	–	–	1
Заболевание оболочек головного мозга	6	12	10	2	–	11	1	–		4	1	–	1	6
Застойный сосок	1	2	2		–	2	–	–		1	–	–	–	1
Ретробульбарный неврит	4	8	4	4	–	6	2	–		2	1	1	–	4
Травма черепа	6	12	6	6	–	8	4	–		3	2	1	–	6
Инфекционные болезни	3	6	4	2	–	2	4	–		1	1	1	–	3
Эмболия центральн. артерии сетчатки	1	2	2	–	–	2	–	–		1	–	–	–	1
Невыясненная	10	20	10	10	–	10	10	–		5	3	I	1	10
Всего	39	78	42	36	–	47	31	–		22	9	6	2	39

Таблица 2

Этиология	Количество больных	Количество глаз	Острота зрения		Поле зрения		Вид тканево терапии	Срок наблюдения		
			Улучшение	Без изменения	Улучшение	Без изменения		От 2 до 5 мес.	От 5 до 10 мес.	От 10 мес. до 2 лет
Табес	9	18	6	12	8	10	Инъекция рыбьего жира	1	4	4
Заболевание оболочек мозга	6	12	8	4	10	2		1	4	1
Плазмоцид	4	8	3	5	3	5		1	1	2
Ретробульбарный неврит	4	8	3	5	4	4		2	2	–
Травма черепа	5	7	5	2	5	2		–	2	3
Застойный сосок	3	6	5	1	3	3		1	2	–
Инфекционные болезни	3	6	3	3	3	3		1	1	1
После кровотечения	–	2	1	1	–	2		–	1	–
Невыясненная	1134	26	17	9	16	10		6	7	1
Всего	49	93	51	42	52	41		13	42	12

Как видно, улучшение функций наблюдалось более чем в половине всех случаев. Следует отметить, что часть больных до тканевого лечения подвергалась другим видам лечения (инъекции стрихнина, препараты йода, церебрин) безуспешно. После проведенной тканевой терапии наблюдалось повышение адаптации, повышение остроты зрения и расширение поля зрения.

Тем же автором совместно с В. П. Гетьман получены положительные результаты при тканевом лечении атрофии зрительного нерва на почве метилалкогольной интоксикации и после боевых травм в период Отечественной войны. Всего под наблюдением было 29 больных (58 глаз), из них 25 больных (50 глаз) с метилалкогольной атрофией; но и в этой группе атрофий (со столь тяжким поражением нерва) на 24 глазах из 50 наблюдалось повышение остроты зрения и расширение поля зрения.

Авторы в своей статье («Вестник офтальмологии», № 1, 1946) приводят результаты наблюдения, которые представлены на табл. 3.

Таблица 3

Этиология	Количество больных	Количество глаз	Острота зрения		Поле зрения			Вид тканевой терапии	Срок наблюдения				
			Улучшение	Без изменения	Улучшение	Без изменения	Не удалось снять		От 2 до 5 мес.	От 5 до 8 мес.	От 8 до 17 мес.	От 9 до 12 мес.	2 года
Метилалкогольная интоксикация	25	50	24	26	24	4	22	Смешанная	8	12	5	–	–
Боевая травма	4	8	6	2	6	–	2		–	–	–	3	1

Другим моим сотрудником, В. В. Скородинской, также проводилось лечение атрофии зрительного нерва различной этиологии инъекциями рыбьего жира. Работа по наблюдению над лечением атрофии зрительного нерва межмышечными инъекциями рыбьего жира была ею доложена в 1940 г. на сессии Академии наук УССР. Лечению подвергалось 23 больных (45 глаз), в 14 случаях имелась атрофия на почве табеса. У этой группы больных наблюдалась чрезвычайно тяжелая картина в отношении расстройства функций глаз.

На табл. 4 представлены результаты лечения.

Результаты, полученные В. В. Скородинской при применении рыбьего жира при атрофии зрительного нерва, указывают на положительный успех и при табетической форме атрофии зрительного аппарата.

Тем же автором испытан был при атрофии зрительного нерва и водный экстракт из консервированных в темноте листьев алоэ.

При применении экстракта из консервированных листьев алоэ В. В. Скородинская из 12 случаев (24 глаза) получила успех на 14 глаз. Кроме повышения остроты зрения, расширения поля зрения, появилась возможность чтения вблизи (2 случая). Автор наблюдал, что у одного больного зрение, равнявшееся

0, после 20 инъекций повысилось до 0,005. В таких случаях можно думать, что нервная ткань еще не погибла, и сказалось возможным под влиянием введения экстракта алоэ вернуть этой ткани некоторую часть функций (табл. 5).

Таблица 4

Данные д-ра Скородинской	Этиология	Количество случаев	Количество глаз	Острота зрения		Поле зрения			Вид тканевой терапии	Срок наблюдения			
				Улучшение	Без изменения	Улучшение	Без изменения	Не удалось измерить		От 8 до 10 мес	От 10 мес. до 1 года	От 1 года до 14 мес	Не установлен
	Табес	14	27	11	16	12	15	–	Инъекции рыбьего жира	–	8	4	2
	Различная	9	18	12	6	12	6	–		2	2	5	–
	Всего.	23	45	23	22	24	21	–		2	10	9	2

Таблица 5

	Этиология	Количество случаев	Количество глаз	Острота зрения			Поле зрения			Виды тканевой терапии	Срок наблюдения						
				Улучшение	Без изменения	Ухудшение	Расширилось	Без изменения	Не удалось измерить		От 1 до 3 мес.	От 3 до 6 мес.	От 3 до 10 мес.	От 6 до 10 мес.	От 6 до 12 мес.	От 10 до 12 мес.	Свыше 1 года
Данные д-ра В. В. Скородинской	Метилалкоголь	7	14	4	10	–	3	–	11	Инъекции экстракта Алоэ	–	–	5	–	2	–	–
	Сыпной тиф	2	4	4	–	–	4	–	–		–	–	1	–	1	–	–
	Малярия	2	4	4	–	–	4	–	–		–	–	1	–	1	–	–
	Травма	1	2	2	–	–	2	–	–		–	–	1	–	—	–	–
	Всего	12	24	14	10	–	13	–	11		–	–	8	–	4	–	–

	Этиология	Количество случаев	Количество глаз	Острота зрения			Поле зрения			Виды тканевой терапии	Срок наблюдения						
				Улучшение	Без изменения	Ухудшение	Расширилось	Без изменения	Не удалось измерить		От 1 до 3 мес.	От 3 до 6 мес.	От 3 до 10 мес.	От 6 до 10 мес.	От 6 до 12 мес.	От 10 до 12 мес.	Свыше 1 года
Данные д-ра Ц.Ю. Каменецкой	Малярия	3	6	6	–	–	4	–	2	Имплантация консервированной плаценты под конъюнктиву и пересадка консервированной кожи	–	–		1		1	1
	Травма	6	10	6	4	–	4	4	2		–	–	–	1	–	4	1
	Арахноидит	2	4	3	1	–	2	2			–	–	–	1	–	–	1
	Плазмоцид	1	2	2	–	–	2	–	–		–	–	–	1	–	–	–
	Сифилис	2	3	1	2	–	–	1	2		–	–	–	1	–	1	–
	Метилалкоголь	1	2	1	1	–	–	2	–		–	–	–	1	–	–	–
	Невыясненная	9	12	12	–	–	12	–	–			–	–	4		4	1
	Всего	24	39	31	8	–	24	9	6		–	–	–	10	–	10	4
Данные д-ра Ершковича	Боевые травмы	38	64	40	22	2	26	16	22	Смешанная	12	12	–	–	6	–	–
	Итого	74	127		«	2	63	25	39		12	12	8	10	10	10	12

Ц. Ю. Каменецкая в статье «Тканевая терапия при атрофиях зрительного нерва» (Сборник трудов Украинского экспериментального института глазных болезней, 1947) приводит наблюдения над 24 больными (39 глаз). Автор применял консервированную кожу в виде пересадки и имплантацию консервированной плаценты под конъюнктиву глазного яблока.

Из табл. 5 видно, что повышение остроты зрения наблюдалось в 31 глазу. Все приведенные случаи прослежены от 6 месяцев до 1 года 3 месяцев.

И. Г. Ершкович в работе, помещенной в № 3 «Офтальмологического журнала» за 1947 г., приводит данные по лечению атрофии зрительного нерва после боевых травм органа зрения у 38 больных (64 глаза). Острота зрения на 24 глазах равнялась от счета пальцев у лица до 0,01, на 24 глазах от 0,01 до 0,1 и только в 5 глазах зрение было выше 0,1; в 11 случаях зрение равнялось 0. Несмотря на значительное понижение остроты зрения и давность процесса (в среднем больше года со дня ранения), тканевая терапия оказалась эффективной.

Как пример успеха привожу историю болезни из его работы.

Летчик Т. (№ ист. бол № 3097). Атрофия зрительных нервов обоих глаз.

В начале 1939 г. при аварии самолета получил ранение головы и общую контузию с потерей сознания. Зрение было резко понижено. После тканевой терапии в Одесском военном госпитале зрение значительно повысилось. С начала Отечественной войны выехал на фронт, где наступило резкое ухудшение.

17 мая 1942 г. поступил в госпиталь со зрением 0,1 на правом и 0,06 на левом глазу при резком сужении поля зрения. После курса инъекций рыбьего жира зрение повысилось с 0,1 до 0,4. Поле зрения значительно расширилось. Повторная тканевая терапия (имплантации консервированной автоклавированной кожи) дала дальнейшее повышение зрения до 0,9 на правом и 0,8 на левом глазу. Поле зрения расширилось почти до нормы. Срок наблюдения около 2 лет.

Приведенный случай (повторные имплантации консервированной кожи в сочетании с инъекциями рыбьего жира) достаточно иллюстрирует эффективность тканевой терапии у больных с атрофией зрительного нерва после ранения.

Представляет интерес материал по применению инъекций экстракта алоэ в сочетании с имплантацией автоклавированного консервированного листа алоэ или автоклавированной консервированной кожи под кожу, собранный Л. Д. Данчевой и представленный на табл. 6.

Таблица 6

Этиология	Количество случаев	Количество глаз	Острота зрения		Поле зрения			Вид тканевой терапии			Срок наблюдения		
			Улучшение	Без изменения	Улучшение	Без изменения	Снять не удалось	Инъекции алоэ, импл. алоэ	Инъекции алоэ, импл. кожи	Инъекции алоэ	От 1 до 3 мес.	1 От 3 до 5 мес.	От 5 мес. до 1 года
Метиловый алкоголь	57	114	86	28	59	47	8	36	15	6	37	10	10
Оптико-энцефалит	10	20	13	7	9	10	1	9	–	1	5	1	4
Травма	10	18	10	8	9	9	–	5	4	1	7	2	1
Табес	3	6	4	2	5	–	1	1	2	–	1	1	1
После неврита	10	19	18	1	13	5	1	4	5	1	6	2	2
Плазмоцид	2	4	4	–	2	2	–	2	–	–	2	–	–
Невыясненная	8	14	12	2	8	4	2	2	6	–	2	5	
Всего	100	195	147	48	105	77	13	59	32	9	60	21	19

Всего исследовано 100 больных (195 глаз). По этиологии наибольшее количество случаев относится к группе метилалкогольной интоксикации с резко пониженными функциями глаза. Улучшение остроты зрения получено на 147 из 195 глаз и расширение поля зрения на 105 глазах.

Все больные приступили к нашему лечению не ранее чем через 1–2 года и более после заболевания и за это время прошли всевозможные виды терапии, не приводившие, однако, к успеху.

Что касается вида тканевой терапии, то в 59 случах были применены инъекции алоэ с имплантациями алоэ, в 32 случаях инъекции алоэ с инъекциями кожи и в 9 случаях только инъекции алоэ.

Указать на преимущество той или иной комбинации применяемой тканевой терапии на нашем материале не удается.

Сроки наблюдения исчислены с начала применения тканевой терапии и распределяются следующим образом:

- от 1 до 3 мес. ..... 60 больных;
- от 3 до 5 мес. .....21 больной;
- от 5 до 12 мес. .....19 больных.

При лечении атрофии зрительного нерва я применил вместе с моими сотрудниками (В. А. Бибер, В. В. Скородинской) отгон лиманной грязи в виде подкожных инъекций. Высказанное мною много лет назад предположение. что лиманную грязь можно использовать как источник биогенных стимуляторов, которые накопили в себе перед гибелью организмы (микрофлора, микробы, микрофауна), принимавшие участие в образовании грязи, нашло подтверждение и в эксперименте, и в клинике.

Это объяснение лечебного действия грязи приведено мною в книге «Оптическая пересадка роговицы и тканевая терапия» (изд. 1945 г.).

Исследованию в этом направлении была подвергнута грязь Куяльницкого лимана в Одессе.

Инъекции отгона лиманной грязи производились по 0,5–1,0 см^3 ежедневно, в некоторых случаях (амбулаторно) через день. На курс 30–40 инъекций.

Из 42 случаев в 22 имелась атрофия зрительного нерва на почве отравления метиловым спиртом с очень низкой остротой зрения. В этой группе больных из 42 глаз улучшение остроты зрения отмечено на 31 глазу, расширение поля зрения и уменьшение скотом на 26 глазах (В. В. Скородинская, Шейн, Пахомова).

Я позволю себе привести один случай.

Больной П. На обоих глазах атрофия зрительного нерва на почве отравления метиловым спиртом. Длительность заболевания 3 года. На обоих глазах типичная картина атрофии зрительного нерва (резкие границы бледного соска зрительного нерва, артерии резко сужены). Острота зрения на обоих глазах 0,03. Центральная скотома 10°, цветоощущение нарушено.

С 5 ноября 1945 г. по 15 января 1947 г. проведено 5 курсов инъекции отгона лиманной грязи — 150 инъекций по 1 см^3. Последний курс лечения был начат в декабре 1946 г. За время лечения острота зрения на правом глазу повысилась до 0,06 и на левом до 0,15. При осмотре больного в начале мая 1947 г. зрение у больного на правом глазу равно 0,08 и на левом 0,1; скотомы уменьшились до 3°, поле зрения расширилось. В мае больному назначен ретинол для внутреннего приема. Срок наблюдения с начала лечения 1 год и 5 месяцев.

На табл. 7 приведены данные, полученные В. В. Скородинской и Я. С. Шейном при лечении атрофии зрительного нерва отгоном лиманной грязи, а на табл. 8 — данные А. И. Пахомовой.

Благоприятное влияние тканевой терапии при атрофии зрительного нерва сказывалось в остановке процесса, в улучшении свето- и цветоощущения, в

расширении поля зрения, уменьшении скотом, в повышении остроты зрения и в улучшении общего состояния организма.

Иногда успехи тканевой терапии превосходят наши ожидания. Как пример могу привести два случая, наблюдаемые лично мною.

1. Больная Л., военфельдшер (ист. бол. № 1495). 2 апреля 1942 г. была контужена с потерей сознания и зрения. Лечилась в ряде госпиталей (получила инъекции 1%-ного раствора марганцевого калия, внутривенные вливания хлористого кальция, ретробульбарные инъекции атропина). Утраченное зрение не восстанавливалось. В июне 1942 г. была произведена пересадка консервированной кожи и проведены инъекции рыбьего жира, после чего у больной на левом глазу появилось светоощущение. В ноябре 1942 г. больная поступила в глазной госпиталь под мое наблюдение с явлениями полной слепоты на обоих глазах. Объективно — на обоих глазах картина атрофии зрительного нерва. Больная получала инъекции плацентарного экстракта, пересадки консервированной кожи (5 раз) и имплантации консервированной автоклавированной кожи.

Лечение производилось в течение полутора лет. Зрение правого глаза повысилось с 0 до 0,08 и на левом — со светоощущения при неправильной проекции света до 0,3.

Таблица 7

	Этиология	Количество случаев	Количество глаз	Острота зрения		Поле зрения			Вид тканевой терапии	Срок наблюдения		
				Улучшение	Без изменения	Улучшение	Без изменения	Не удалось измерить		От 1 до 7 мес.	От 7 мес. до 1 года	1 год и свыше 1 года
Данные д-ра В. В Скороди некой	Метиловый алкоголь	11	22	18	4	14	8	–	Инъекции оттона лиманной грязи	–	5	6
	Различная	4	8	6	2	6	2	–		–	2	2
	Всего	15	30	24	6	20	10	–		–	7	8
Данные д-ров Я. С. Шейна и В В Скоро- динской	Метиловый алкоголь	7	14	8	6	8	6	–		7	–	–
	Различная	5	10	6	4	6	4	–		5	–	–
	Всего	12	24	14	10	14	10	–		12	–	–
	Итого	27	54	38	16	34	20	–		12	7	8

Таблица 8

	Количество случаев	Количество глаз	Острота зрения		Поле зрения			Вид тканевой терапии	Срок наблюдения		
			Улучшение	Без изменения	Улучшение	Без изменения	Снять не удалось		От 1 до 3 мес.	От 3 до 5 мес.	От 5 до 10 мес.
Метиловый алкоголь	4	8	5	3	4	–	4	Инъекции оттона Лиманной грязи	3	–	1
Травма	4	8	7	1	–	6	2		3	–	1
Невыясненная	3	6	4	2	3	1	2		1	1	1
Менинго-энцефалит	2	4	4	–	4	–	–		–	1	1
Плазмоцид	1	2	2	–	–	2	–		1	–	–
Неврит	1	2	2	–	2	–	–		–	–	1
Всего	15	30	24	6	13	9	8		8	2	5

2. Больной И., гвардии старший сержант (ист. бол № 2762).

Ранен 1 октября1943 г. пулей в затылочную область черепа. После ранения был без сознания и потерял зрение. В январе 1944 г. поступил в глазной госпиталь. При поступлении установлена атрофия зрительных нервов. Острота зрения обоих глаз равна нулю, однако реакция зрачков сохранилась. Случай казался безнадежным, однако при систематическом проведении тканевой терапии был получен успех. В данном случае применялись инъекции экстракта из консервированных листьев алоэ, имплантации автоклавированной консервированной плаценты под конъюнктиву глаза и под кожу, а также имплантации автоклавированной консервированной кожи под кожу. Через 5 месяцев зрение обоих глаз равно 0,06. Срок наблюдения 3 года.

В обоих этих случаях, несмотря на тяжесть процесса, тканевая терапия оказала свое полезное действие.

Наблюдения мои и моей школы по применению метода тканевой терапии при атрофии зрительного нерва представлены на табл. 9. Материал охватывает 356 случаев (680 глаз).

На первом месте по этиологии стоит атрофия зрительного нерва на почве метилалкогольной интоксикации — 112 случаев (224 глаза). Эта группа атрофий составляет наиболее тяжкое поражение зрительнонервного аппарата глаза, сопровождающееся полной или почти полной потерей зрительных функций и относящееся обычно к категории безнадежных. Однако наши данные по тканевой терапии при атрофии зрительного нерва метилалкогольной интоксикации показали, что по сравнению с другими методами лечения процент улучшения функций глаза велик — из 224 глаз в 146 наступило улучшение, т. е. успех получен в 66 %. Соответственно наблюдалось и расширение поля зрения (50 %).

Таблица 9

Этиология	Количество случаев	Количество глаз	Острота зрения			Поле зрения			Вид тканевой терапии						Срок наблюдения					
			Улучшение	Без изменения	Ухудшение	Улучшение	Без изменения	Не удалось изме-рить	Пересадка и им-плант, консерв. кожи и плаценты	Рыбий жир	Алоэ	Инъек. и импл. алоэ	Комбинирован-ное тканевое лечение	Оттон	От 1 до 6 мес.	От 6 до 12 мес.	От 1 до 2 лет	От 2 до 3 лет	Свыше 3 лет	Всего
Метиловый алкоголь	112	224	146	78	–	112	67	45	1		13	51	25	22	70	31	11	–	–	112
Сыпной тиф	2	4	4	–	–	4	–	–	–	–	2	–	–	–	1	1	–	–	–	2
Малярия	5	10	10	–	–	8		2	3		2	–	–	–	1	3	1	–	–	5
Травма	32	57	36	21	–	28	25	4	6	5	2	9	6	4	18	12	2	–	–	32
Арахноидит	2	4	3	1	–	2	2	–	2	–	–	–	–	–	–	1	1	–	–	2
Плазмоцид	9	18	11	7	–	9	9	–	2	4	–	2	–	1	4	3	2	–	–	9
Сифилис	9	17	5	12	–	4	11	2	2	7	–	–	–	–	1	6	2	–	–	9
Боевые травмы	42	72	46	24	2	32	16	24	–	–	–	–	42	–	24	9	9	–	–	42
Оптико-энцефалит	10	20	13	7	–	9	10	1	–	–	1	9	–	–	6	4	–	–	–	10
Табес	26	51	21	30	–	25	25	1	–	23	–	3	–	–	5	13	8	–	–	26
Неврит	11	21	20	1	–	15	5	1	–	–	1	9	–	1	8	–	–	–	–	11
Менинго-энцефалит	2	4	4	–	–	4	–	–	–	–	–	–	–	2	1	1	–	–	–	2
Заболевание оболоней мозга	12	24	к	6	–	21	3	–	6	6	–	–	–	–	5	5	1	1	–	12
Ретробульбарный неврит	8	16	7	9	–	10	6	–	4	4	–	–	–	–	4	3	1	–	–	Я
Застойный сосок	4	8	7	1	–	5	3	–	1	3	–	–	–	–	2	2	–	–	–	4
Инфекционные болезни	6	12	7	5	–	5	7	–	3	3	–	–	–	–	2	2	1	1	–	6
Кровотечение	1	2	1	1	–	–	2	–	–	1	–	–	–	–	–	1	–	–	–	1
Различная	19	38	26	12	–	26	12	–	1	9	–	–	–	9	6	6	7	–	–	19
Невыясненная	44	78	55	23	–	49	25	4	19	14	–	8	–	3	20	20	3	1	–	44
Всего	356	680	440	238	2	368	228	84	50	79	21	91	73	42	178	126	49	3	–	356

Вторую группу (по этиологическому фактору) составляют атрофии зрительного нерва травматического происхождения; сюда относятся бытовые и военные травмы. Всего 74 случая (129 глаз). Процент улучшения после тканевого лечения достигает 57,5 %.

Не останавливаясь на остальных случаях, можно указать, что повышение остроты зрения на нашем материале (680 глаз) наблюдалось в 427 глазах, т. е. в 63,5 % всех случаев; улучшение не наступило в 241 глазу, т. е. в 36,2 %; ухудшение отмечено в 2 случаях, т. е. в 0,3 %. Расширение поля зрения отмечено на 361 глазу, т. е. в 53,8 %.

Сроки наблюдения, приведенные в таблице, были различны. Наибольшее количество было под наблюдением до 6 месяцев (178 случаев из 356), до одного года — 126 случаев, до двух лет — 49 и свыше двух лет — 3.

При лечении атрофического процесса зрительного нерва в глазу применялись различные формы тканевой терапии. Вначале более широко оправдались межмышечные инъекции рыбьего жира (79 случаев), пересадки консервированной кожи и имплантации консервированной плаценты под кожу и под конъюнктиву глаза. С 1941 г. были введены инъекции автоклавированного водного экстракта из консервированных листьев алоэ в чистом виде (21 случай) или в комбинации с имплантацией автоклавированного консервированного листа алоэ или автоклавированной консервированной кожи под кожу (91 случай). Широко применялась комбинированная тканевая терапия (инъекции плацентарного экстракта с имплантацией автоклавированной консервированной кожи, инъекции рыбьего жира с пересадками консервированной кожи или с имплантацией автоклавированной консервированной плаценты (68 случаев).

В последнее время тканевая терапия была представлена в форме инъекций отгона из лиманной грязи. Положительный эффект, полученный от тканевой терапии при лечении атрофии зрительного нерва, можно объяснить, как я уже указывал при изложении гипотезы тканевой терапии, тем, что биогенные стимуляторы при введении их в организм в виде экстрактов или отгонов или в виде имплантаций автоклавированных консервированных тканей повышают жизнедеятельность организма в целом.

Я полагаю, что функции угасают раньше, чем окончательно умирает ткань, следовательно, необходимы борьба за оздоровление ткани и восстановление прежних функций ее.

В этом отношении тканевая терапия не раз давала нам радости при лечении атрофии зрительного нерва, особенно после интоксикации метиловым спиртом. Результаты, полученные нами при лечении атрофии зрительного нерва, делают нас оптимистами. При лечении таких больных нет места пессимизму.

Тканевая терапия показала мне и моим последователям, что и в других областях лечебной медицины наше настроение должно быть бодрым. Многих больных мы можем вылечить, большинству даем пользу. Не надо удивляться тому, как это указано в моей книге («Оптическая пересадка роговицы и тканевая терапия», 1945), что круг болезней, при которых мы получаем успех, так велик. Биогенные стимуляторы действуют на весь организм, повышая его оздоровительные реакции.

ВЛИЯНИЕ ЭКСТРАКТА ИЗ КОНСЕРВИРОВАННЫХ ЛИСТЬЕВ АГАВЫ НА ЭЛАСТОТОНОМЕТРИЧЕСКУЮ КРИВУЮ ПРИ МИОПИИ[59]

Метод тканевой терапии, предложенный акад. В. П. Филатовым, расширяется изысканием новых источников биогенных стимуляторов.

Разработанная автором основная гипотеза этого метода, имеющего огромное значение в медицине и биологии, заключается в следующем. В каждой живой ткани, подвергнутой вредным, но не убивающим ее воздействиям, в результате биохимической перестройки накопляются особые вещества. Они обладают большой активностью и названы акад. В. П. Филатовым биогенными тканевыми стимуляторами. Эти данные подтверждаются в клинике и в эксперименте многочисленными работами акад. Филатова, его учеников и последователей.

Известно применение с большой эффективностью водного экстракта из консервированных в темноте листьев алоэ при глазных и неглазных заболеваниях (В. П. Филатов, В. В. Скородинская и др.). По идее акад. В. П. Филатова испытано лечебное действие водных экстрактов из консервированных при отсутствии света листьев других растений: гороха, подорожника, лопуха и др. (В. П. Филатов, «Оптическая пересадка роговицы и тканевая терапия», 1945).

Продолжая эти исследования, мы занялись изучением лечебного действия препаратов из консервированных в темноте листьев агава американа при глазных заболеваниях.

В настоящей статье мы представляем наши исследования о влиянии водного экстракта из консервированных листьев агава американа на эластотонометрическую кривую у миопов.

---

[59] Впервые опубликована в Офтальмологическом журнале, № 1, 1948 (совместно с А. Г. Хорошиной). Корни и листья этого растения применяются в Мексике как народное средство против сифилиса, золотухи и туберкулеза. При тех же заболеваниях агава американа употребляется в медицине в виде декокта, который приготовляется из корня ее. (Энцикл. словарь, Брокгауз и Эфрон. 1890; Гагер, 1903; Реттер, 1923; Б. Медицинская энциклопедия, т. I, 1928).

Родиной рода агав из семейства амариллисовых является Мексика, откуда они расселились в Центральную Америку, южные области Северной Америки и на ближайшие острова. После открытия Америки агавы были ввезены в Европу, где распространились в Средиземноморской области.

У нас, в Советском Союзе, агавы прекрасно развиваются во влажных субтропиках Кавказского побережья Черного моря и на юге Крыма.

Агавы относятся к неядовитым растениям. Туземное население Мексики употребляет сладкую сердцевину агавы в пищу: из цветоносной стрелки, выдалбливая ее, собирают сахаристый сок для приготовления напитка. Также известно приготовление из листьев агавы спирта и патоки (Васильев, 1932; Медведев, 1940).

Действующим началом этого средства являются смолистые вещества, сапонин и агавоза, особый вид сахара, близкий к тростниковому, выделенный из агавы Мишан и Тристан (1893) с формулой $C_{12}H_{22}O_{11}$. Этот вид сахара отличается от других членов своей группы оптической недеятельностью (Гагер, 1903; Шмидт, 1922).

В листьях агавы было найдено острое летучее масло, камеде-смола, лигнин и неорганические соли, кальций, калий, магний и фосфорная кислота (Гагер, 1903; Б. Медицинская энциклопедия, 1928; Медведев, 1940).

Из молодых листьев агава американа, выжимая их, получают кисло-сладкий сок, содержащий много сахара. Этот сок применяется как средство против скорбута и цынги и действует лучше, чем лимонный сок (Эстерлен, 1854; Гагер, 1903).

Нами применялся с лечебной целью водный экстракт, изготовляемый из консервированных листьев агава американа в лаборатории тканевых препаратов института.

СПОСОБ ПРИГОТОВЛЕНИЯ И ПРИМЕНЕНИЯ ВОДНЫХ ЭКСТРАКТОВ ИЗ КОНСЕРВИРОВАННЫХ ЛИСТЬЕВ АГАВЫ

Консервация листа, завернутого в черную плотную бумагу, в темном прохладном месте при температуре 4–5 °С от 15 до 30 и более суток. Экстракт готовится из расчета 1:20, т. е. 10,0 листа на 200,0 дистиллированной воды.

От листа после консервации его отрезается ножом кусочек и взвешивается. Взятый кусочек листа промывается несколько раз дистиллированной водой и размельчается на тонкие маленькие пластинки. Эти пластинки растираются в ступке пестиком и перекладываются в колбу, куда наливается соответствующее количество дистиллированной воды. Содержимое в колбе кипятится 30 минут, после чего колба снимается с огня. Когда жидкость остывает, кусочки агавы перекладываются в ступку и снова растираются пестиком, ступка промывается жидкостью из колбы. Раствор фильтруется через марлю и через фильтровальную бумагу.

Проверка на pH колориметрическим методом Кларка. При этом отмечено, что длительность консервации увеличивает кислотность. После 15 суток консервации листа pH 6,4, после 3,5 месяцев консервации одного и того же листа pH 5,8.

Приготовленный экстракт разливается в стерильные ампулы. Ампулы запаиваются над пламенем спиртовки и автоклавируются при температуре 120 °С 1 час при давлении 1,5 атм.

Бактериологический анализ. Применяется водный экстракт из листа агавы в виде подкожных и субконъюнктивальных инъекций от 0,2 до 1,0; в каплях внутрь по 5–10 капель три раза в день в виде глазных капель; в микроклизмах по две чайных ложки на клизму. На курс лечения производится от 10 до 30 и более инъекций, или 10–20 микроклизм. Прием внутрь экстракта назначается на 1–2 месяца.

Проводя тканевую терапию экстрактом из консервированных листьев агава американа, мы поставили себе задачей проследить влияние этого препарата на эластотонометрическую кривую (э. к.) при некоторых группах глазных заболеваний (миопический хориоретинит и увеиты). Предпосылкой для этого явились данные, установленные проф. С. Ф. Кальфа, об укорочении э. к. в некоторых случаях при прогрессивной близорукости (С. Ф. Кальфа, 1936). Э. к. в этих случаях для соответствующего возраста оказались резко укороченными, размах э. к. быт снижен до 4,3 мм.

Причину такого укорочения э. к. у миопов проф. С. Ф. Кальфа усматривает в резком падении эластической реакции склеры. Свою мысль он подкрепляет данными Цирма, установившего недостаточное развитие сосудистой оболочки в близоруких глазах, благодаря чему трудно допустить более резкую реакцию сосудистой оболочки в миопическом глазу. Понижение эластических свойств оболочек глаза при миопии является подтверждением данных Шнабеля и Херн-Хайзера, видевших причину близорукости в податливости склеры в заднем ее отделе (С. Ф. Кальфа, 1936).

Таблица 1

Возраст	Число больных	Количество глаз
13лет	1	2
От 20 до 30 лет	10	19
» 30 » 50 »	19	37
» 50 » 65 »	4	8
	34	66

Ряд авторов (Долженко, 1939; Я. С. Шейн, 1940; Золотарев, 1944; Ц. Ю. Каменецкая, 1945), занимаясь исследованием э. к. у миопов, подтвердили данные проф. С. Ф. Кальфа об укорочении размаха кривой у этой категории больных.

Профессор Дудинов на основании материала его клиники не нашел укорочения э. к. у миопов — исследования д-ра Еникеевой на 50 глазах (Дудинов, 1945).

Проводя лечение миопических хориоретинитов водным экстрактом из консервированных листьев агава американа, мы исследовали э. к. до лечения и после лечения в утренние часы. Во многих случаях э. к. проверялась после каждых 10 инъекций.

Наш материал состоит из 66 глаз у 34 человек. Распределение по возрасту наших больных приведено в табл. 1.

В основном преобладает возраст от 20 до 50 лет.

Степень миопии была 6,0 диоптрий на десяти, до 20,0 диоптрий на сорока шести и свыше 20,0 диоптрий на семи глазах. Таким образом, почти все больные имели высокую близорукость.

На большей части глаз миопия сопровождалась тяжелыми осложнениями: задними стафиломами, миопическим хириоретинитом. макулитом.

Размах э. к. до лечения и после лечения представлен в табл. 2.

Таблица 2

Подъем эластотонометрической кривой у миопов

Высота кривой	Число глаз до лечения		Число глаз после лечения	
От 2 до 3 мм	1	12	_	
» 3 » 4 »	1		–	
» 5 » 6 »	5		1	3
» 6 » 7 »	5		2	
» 7 » 8 »	16	35	6	33
» 8 » 9 »	19		27	
» 9 » 10 »	13	19	13	30
» 10 » 11 »	5		15	
» 11 » 12 »	1		2	

Из таблицы видно, что размах э. к. был от 2 до 3 мм на одном глазу, от 3 до 4 мм на одном глазу, от 5 до 6 мм на пяти глазах, от 6 до 7 мм на пяти, от 7 до 8 мм на шестнадцати, от 8 до 9 мм на девятнадцати, от 9 до 10 мм на тринадцати, от10 до 11 мм на пяти глазах и от 11 до 12 мм на одном глазу.

Глаукома на нашем материале не найдена ни разу.

Средний размах э. к. до лечения составляет 7,6 мм. Эта цифра значительно ниже средней нормы, установленной проф. С. Ф. Кальфа для нормальных глаз в 9,9 мм, но мало отличается от найденной им в некоторых случаях низкой нормы, равной 7,1 мм.

Средний размах э. к. у наших больных почти совпадает с данными Золотаревой. Кроме укорочения э. к., нами до лечения был обнаружен излом э. к. на 17 глазах, т. е. несколько больше, чем в четверти всех глаз, из них у четырех больных на обоих глазах. В подавляющем большинстве случаев на глазах с изломом э. к. последняя также резко укорочена. Среди этой категории глаз на нескольких отмечены признаки начинающегося прогрессирования миопии. Обнаружены в области желтого пятна и парамакулярно очень мелкие, едва заметные белесые очажки, депигментация, появление мраморности. На остальных глазах были большие задние стафиломы, атрофические очаги, пятна Фукса. Все глаза последней группы представляли резкую патологию.

Излом э. к. у миопов не был отмечен ни разу приведенными выше авторами. Ими также не проводилось наблюдение влияния терапевтического воздействия на характер э. к., кроме пяти случаев доктора Золотаревой. В этих случаях автор, исследуя э. к. у миопов до лечения и после лечения, провела комбинированное лечение: инъекции рыбьего жира и осмотерапию хлористым натром. Она отметила удлинение э. к. в успешных случаях и без изменения э. к., где не было эффективности от терапии.

При анализе полученных нами данных (см. табл. 2) видно, что резкое укорочение размаха э. к. от 2 до 7 мм было на 12 глазах, небольшое укорочение от 7 до

9 мм имело место на 35 глазах. На остальных 19 глазах э. к. оказалась в пределах, приближающихся к средней норме.

Следовательно, на нашем материале большое и небольшое укорочение э. к. найдено на 47 из 66 глаз (71,2 %).

Эти цифры приближаются к данным д-ра Я. С. Шейна и не сходятся с выводами д-ра Золотаревой, которая почти во всех случаях миопии нашла укорочение э. к. Да это и понятно: д-р Золотарева считает размах э. к. от 9 до 10 мм укороченным; мы же относим его к норме, учитывая ошибки при измерении тонометром Маклакова в пределах 1,5 мм. (Головин, 1895; С. Б. Розовская, 1936).

При разборе э. к. у миопов до лечения и подвергнутых лечению тканевой терапией водным экстрактом из консервированных листьев агавы заметно возрастание размаха э. к. и приближение ее после лечения к норме. Средний размах э. к. после лечения увеличился до 9,0 мм. Эта цифра мало отличается от среднего размаха, установленного проф. С. Ф. Кальфа для нормальных глаз.

Излом кривых во всех глазах исчез после лечения. Укорочения кривой ниже 5 мм после лечения мы не находим, укорочение э. к. от 5 до 7 мм осталось только на трех глазах и небольшое укорочение от 7 до 9 мм осталось на 33 глазах. Нормальные э. к. после лечения обнаружены на 30 глазах (почти в половине всех глаз).

Таким образом, после тканевой терапии рост нормальных э. к. у миопов произошел за счет удлинения бывших до лечения укороченных и изломанных э. к.

До лечения у наших больных в 18 случаях из 34 на обоих глазах размах э. к. почти совпадал (больше половины больных). То же самое, приблизительно, отмечено Ц. Ю. Каменецкой и Золотаревой. Из остальных больных у 6 человек до лечения разница в размахе э. к. обоих глаз была до 2 мм, у 4 человек до 3 мм, у 4 человек до 4 мм и у 2 человек до 5 мм.

После лечения число случаев с совпадением э. к. обоих глаз увеличилось до 27, разница подъема э. к. до 2 мм у 5 человек, до 3 мм у 2 человек. Разницы в 4 мм и более после лечения мы уже не находим (табл. 3). Одновременно с удлинением и выравниванием патологической э. к. у миопов повышались значительно и все функции органа зрения. Такой параллелизм отмечен нами во всех случаях.

Таблица 3

Динамика размаха эластотонометрической кривой обоих глаз

До лечения					После лечения				
Совпадение э. к. обоих глаз	Разн. до 2 мм	Разн. до 3 мм	Разн. до 4 мм	Разн. до 5 мм	Совпадение э. к. обоих глаз	Разн. до 2 мм	Разн. до 3 мм	Разн до 4 мм	Разн. до 5 мм
18	6	4	4	2	27	5	2	—	—

Для иллюстрации приводим несколько э. к. и краткие данные о повышении функций глаз.

Больная Г., 39 лет, врач (ист. бол. 1292). Диагноз: миопический хориоретинит и макулит обоих глаз.

Объективно.

Правый глаз. В стекловидном теле мелкие плавающие помутнения. На глазном дне большая задняя стафилома. В окружности ее расположены мелкие хориоретинальные очажки. Парамакулярно и в области желтого пятна имеются мелкие беловатые, нечеткие очажки. Скиаскопически миопия в 13,0 диоптрий с астигматизмом прямого типа в 3,0 диоптрии. По Жавалю астигматизм 3,5 диоптрии прямого типа. Адаптация понижена в 16 раз. Острота зрения с полной коррекцией 0,35. Для близи читает шрифт № 6. По кампиметру центральная относительная скотома 2–3°, окруженная центральной абсолютной скотомой, сливающейся со слепым пятном. Э. к. немного изломана, на уровне 25,2 мм и 16,2 мм (подъем 9,0 мм).

Левый глаз. Картина глазного дна и рефракция, как в правом глазу. Острота зрения с полной коррекцией 0,3. Для близи читает шрифт № 7. По кампиметру относительная центральная скотома на 5–7°, сливающаяся с увеличенным слепым пятном. Э. к. резко укорочена и немного изломана, на уровне 22,0 и 16,8 мм, подъем 5,2 мм.

Больная получила 30 инъекций экстракта агавы по 0,5. К концу лечения острота зрения обоих глаз возросла с той же коррекцией до 0,6. Правым глазом читает шрифт № 4, левым — № 5. Центральные относительные скотомы исчезли, слепые пятна уменьшились до нормы, в правом глазу 35°, в левом 25°. Адаптация дошла до нормы. Одновременно с повышением всех функций глаз э. к. выровнялись и удлинились до нормы. Размах кривых в обоих глазах 10,2 мм и 10,0 мм.

Таким образом, в данном случае высокой осложненной миопии патологические э. к. после тканевого лечения стали нормальными.

2. Больной Т., 20 лет, студент (амб. карт. № 5490). Диагноз: миопический хориоретинит и макулит обоих глаз.

Объективно:

Правый глаз. На глазном дне задняя стафилома. Парамакулярно расположены мелкие атрофические очажки. В области желтого пятна черного цвета паукообразной формы очаг (пятно Фукса). Скиаскопически миопия 12,0 диоптрий, по Жавалю астигматизм 0,75 диоптрий прямого типа. Зрение с коррекцией 0,1. Читает шрифт № 8. По кампиметру парацентральная относительная скотома и увеличенное слепое пятно (45). Э. к. резко изломана и укорочена до 2,6 мм, на уровне 23,6–21,0 мм.

Левый глаз. Глазное дно, рефракция, адаптация, как в правом глазу. Пятна Фукса нет. Острота зрения с коррекцией 0,15 Читает шрифт № 7. Парацентральная относительная скотома по кампиметру и увеличение слепого пятна (45). Э. к. не изломана, но укорочена до 7,7 мм, на уровне 24,5–16,8 мм.

Больной получил 15 инъекций экстракта агавы по 1,0 через день. Острота зрения в правом глазу повысилась до 0,3, в левом — до 0,45. Относительная скотома в правом глазу уменьшилась, слепое пятно почти дошло до нормы, в левом глазу относительная скотома исчезла, слепое пятно почти в норме.

Наряду с этим и резко патологическая э. к. правого глаза выровнялась и удлинилась до 7,1 мм. В левом глазу э. к. несколько удлинилась, подъем 8,9 мм. Через 7 месяцев э. к. обоих глаз не изломаны, подъем 9,0 мм и 9,6 мм.

Следовательно, и у данного больного с тяжелыми изменениями глазного дна, особенно в правом глазу, после тканевой терапии параллельно с повышением всех функций глаз наступили соответствующие улучшения э. к. В правом, худшем, глазу э. к. выравнялась и удлинилась, в левом глазу она приближается к норме. Через 7 месяцев э. к. почти нормальные.

Приведенный выше материал показывает, что эластотонометрические исследования как объективный метод могут служить показателем эффективности тканевой терапии при осложненной миопии.

Литературные данные и наши исследования позволяют нам сделать следующие выводы:

1. Укорочение э. к. у миопов, впервые установленное проф. С. Ф. Кальфа, на нашем материале подтверждается в 71,2 % случаев.

2. Кроме укорочения э. к., мы наблюдали излом этой кривой более чем в четверти всех исследованных глаз.

3. Применение с лечебной целью при миопии экстракта из консервированных листьев агавы, предложенное акад. В. П. Филатовым, выравнивает во всех случаях э. к. и во многих случаях из укороченной приближает ее к норме.

Средний размах э. к., бывший до лечения 7,6 мм, после лечения возрос до 9,0 мм.

4. Эластотонометрия по Филатову — С. Ф. Кальфа, наряду с другими объективными методами исследования, является наиболее показательным клиническим тестом при изучении эффективности тканевой терапии при миопии.

К ВОПРОСУ О ПРИРОДЕ БИОГЕННЫХ СТИМУЛЯТОРОВ ПЕРЕЖИВАЮЩИХ РАСТИТЕЛЬНЫХ ТКАНЕЙ[60]

В тканях, подвергнутых консервации в состоянии «переживания», в результате биохимической перестройки образуются вещества сопротивления, стимулирующие жизненные процессы. Таким неблагоприятным условием для тканей животного происхождения является консервация их при 2–4 °С, для растительных тканей — темнота. Эта гипотеза (В. П. Филатов) подтверждается прежде всего тем, что консервированные ткани и экстракты из них обладают более сильным лечебным эффектом, чем не подвергнутые консервации. Природа биогенных стимуляторов окончательно еще не установлена.

Большинство авторов изучали не природу, а биологическую активность этих стимуляторов. Только А. В. Благовещенским были высказаны интересные соображения о природе и механизме действия биогенных стимуляторов растительных тканей. Основываясь на неодинаковых изменениях температурного коэффициента Вант-Гоффа для отдельных реакций обмена в связи с понижением температуры, А. В. Благовещенский нашел, что в охлажденных тканях окислительно-восстановительные процессы преобладают над гидролитическими и синтетическими. В результате окислительного дезаминирования аминокислот образуются оксикислоты, которые, подвергаясь дегидрированию, могут образовать ненасыщенные кислоты. Ненасыщенные соединения и белковые молекулы образуют комплексные соединения с более высоким уровнем энергии. Объясняя таким образом механизм действия биогенных стимуляторов, А. В. Благовещенский отмечает, что ненасыщенность стимуляторов не является обязательным условием для образования таких комплексов, так как всякое чуждое организму вещество действует на белки протоплазмы. По А. В. Благовещенскому, биогенные стимуляторы консервированных при 2–4 °С растительных тканей представляют кислоты, стимулирующее действие которых связано с их двухосновностью.

Рассмотрев влияние охлаждения, А. В. Благовещенский не остановился на тех изменениях в жизнедеятельности растительных тканей, которые вызывает в последних отсутствие света, а между тем консервирование растительных тка-

[60] Впервые опубликовано в «Докладах АН СССР», т. LX1I, № 2, 1948 (совместно с В. А. Бибер).

ней обязательно требует выдерживания их в темноте. Как известно, в условиях пониженных температур происходит уменьшение дыхательного коэффициента и обогащение тканей кислородом, который расходуется на образование продуктов неполного окисления, в частности на образование органических кислот. Помещение зеленого листа в темноту приостанавливает образование углеводов и ведет к исчезновению крахмала из хлорофилловых зерен. При отсутствии света прекращаются вызываемые им реакции. Если на свету в растении происходит распад и регенерация белков, то в темноте, вследствие недостатка углеводов, необходимых для регенерации белка, ресинтез белков делается невозможным. Это ведет к накоплению аспарагина, глютамина, тирозина, лейцина и других аминокислот. При длительном выдерживании в темноте распаду могут подвергнуться белковые вещества, входящие в состав протоплазмы и ядра, вследствие чего возможно образование продуктов расщепления нуклеиновой кислоты: аденина, ксантина, гуанина и др. Таким образом, при консервации в темноте с одновременным охлаждением преобладание окислительно-восстановительных реакций приводит к образованию кислот и продуктов неполного окисления, а отсутствие света прекращает реакции, которые вызываются им и протекают в присутствии катализаторов. Фотосинтез углеводов становится невозможным, как и побочные реакции, которые имеют место при синтезе формальдегида и гексоз. Леб, Эшер и Пристлей, Бели, Гейльборн и Баркер с целью подтверждения гипотезы Байера осуществили синтез формальдегида и гликолевого альдегида из углекислого газа и воды. Они установили, что одновременно с получением формальдегида образуются перекись водорода и кислород. Для увеличения выхода формальдегида в приемник добавлялись ненасыщенные соединения — салициловый альдегид, пирогалловая кислота и другие поглощающие кислород вещества.

Рассмотрение существующих схем фотосинтеза (Эрленмейера, Вислиценуса, Тунберга, Вилыптеттера и Штолля) показывает, что все они предусматривают выделение активного кислорода, для которого в некоторых из этих схем принята перекисная группировка. Таким образом, консервация растительных тканей в темноте не только приостанавливает фотосинтез углеродов, но и выделение кислорода или перекиси водорода, вследствие чего ненасыщенные соединения, образовавшиеся при выдерживании ткани на холоду, не подвергаются воздействию активного кислорода, сохраняя свою непредельность.

Мы установили, что консервирование листьев алоэ в темноте при 2–4 °С вызывает уменьшение количества органических веществ листа, увеличение количества ненасыщенных соединений и органических кислот, а также некоторое увеличение содержания остаточного азота. Окисляемость и йодное число, рассчитанное на 100 г водорастворимых веществ листа, возрастали на 5-й день консервации: окисляемость на 8 г кислорода, а йодное число на 1,2 г йода[61].

Мы нашли, что в период вегетации листья алоэ отличаются повышенным содержанием непредельных соединений. Повышение стимулирующей активности экстрактов из листьев алоэ, подвергнутых 4-дневной консервации, совпадало с увеличением количества ненасыщенных соединений в них.

При нагревании консервированных растертых листьев алоэ с водой чувствовался приятный запах, напоминающий запах кумарина. При нагревании с водой свежих листьев запах или совсем не появлялся или ощущался весьма слабо. Образование или увеличение количества кумарина в консервированных

[61] Химические изменения в тканях листа при консервации зимой и осенью можно установить на 4–5-й день, тогда как летом и весной изменения наступают позднее.

листьях, надо полагать, вызывается гидролизом глюкозида, содержащего оксикоричную кислоту. Как известно, кумарин в форме глюкозида и глюкозиды коричной кислоты содержатся во многих растениях. Ими пахнет скошенная трава при высыхании. Высыхание сопровождается гидролизом и представляет, как можно думать, особый вид консервации.

Для отделения смолистых веществ и получения экстрактов, обогащенных коричной и оксикоричной кислотами, растертые с водой листья алоэ подвергались обработке 15%-ной серной кислотой и экстракции эфиром. Из отмытых водой эфирных вытяжек отгоняли эфир и остаток, имеющий приятный запах, растворяли в воде. В таком растворе после испарения воды можно было обнаружить под микроскопом характерные кристаллы коричной кислоты. Подобный раствор-вытяжка был изготовлен из листьев алоэ 15-дневной консервации; pH его было 5,6, в 100 мл содержалось 14 мг растворенных веществ.

Из тех же листьев был приготовлен обычный водный экстракт.

100 мл его содержали 326 мг растворенных веществ, pH 5,7. В обоих растворах соотношение между объемом воды и весом листьев было одинаковым (1:5).

Испытание стимулирующей активности действием на подъемную силу дрожжей, на развитие корневой системы прорастающих семян и в опытах на определение интенсивности дыхания корней семян гороха, проросших в этих растворах, показало, что раствор-вытяжка значительно активнее обычного экстракта. Одновременно нами была изучена активность Л4/1000 водных растворов коричной кислоты и ее натриевой соли, кумарина и натриевой соли кумариновой кислоты. Опыты показали, что 1–2 мл М/1000 раствора коричной кислоты, прибавленные к 200 мл дрожжевой суспензии, содержащей 5 г прессованных дрожжей, стимулировали подъемную силу; от прибавления 3–3,5 мл эффект уменьшался, а добавление 10 мл вызывало угнетение. Действие соли коричной кислоты почти не отличалось от действия кислоты. Прибавление 1 мл М/1000 раствора кумарина вызывало небольшое возрастание подъемной силы дрожжей, тогда как 3,5 мл угнетали. Действие натриевой соли кумариновой кислоты вызывало некоторую стимуляцию.

При изучении влияния этих растворов на развитие корневой системы семян мы применили тест А. В. Благовещенского, несколько изменив условия. Прорастание семян велось в растворе Кнопа, к которому прибавлялся равный объем испытуемого экстракта. В контрольных опытах семена прорастали в растворе Кнопа, разбавленном таким же объемом дистиллированной воды. Опыты показали, что М/1000 растворы коричной кислоты и ее натриевой соли угнетают рост корней и ростков. Растворы кумарина и натриевой соли кумариновой кислоты той же концентрации вызывали значительное увеличение объема корней, угнетая рост корней в длину и развитие ростков. Все эти растворы при разведении М/8000 не только оказывали стимулирующий эффект на увеличение объема корней, но вызывали увеличение длины ростков. Точно так же действовал разбавленный в 10 раз экстракт-вытяжка из консервированных листьев алоэ.

Изучение влияния этих растворов на интенсивность дыхания корней велось по Варбургу. Корни отсепаровывались от семян на 4-е сутки. Семена гороха прорастали в растворе Кнопа с добавлением водных растворов изучаемых веществ.

Результаты измерений, приведенные в таблице, выражены в мм кислорода (QO_2), поглощенного 1 мг сухого вещества корней в течение 1 часа. Приведенные данные являются средними из 4 измерений, отличающихся максимально на ± 0,8.

Раствор, в котором велось прорастание	QO_2
Раствор Кнопа + дистил. вода в отнош. 1:1	8,26
Раствор Кнопа + раствор коричной к-ты М/8000 в отнош. 1:1	6,6
Раствор Кнопа + раствор Na-соли коричной к-ты М/8000 в отнош. 1:1	8,7
Раствор Кнопа + раствор кумарина М/8000 в отнош. 1:1	7,8
Раствор Кнопа + экстракт-вытяжка из консервир. листьев алоэ в отнош. 1: 1	10,6
Раствор Кнопа + экстракт-вытяжка из консервир. листьев алоэ в отнош. 1:1	9,0

Водные растворы коричной кислоты и кумарина, автоклавированные в запаянных ампулах 1 час при 120 °С, стимулировали заживление кожных дефектов у кроликов.

ВЫВОДЫ

1. Полученные экспериментальные данные, кратко изложенные в статье, позволяют отнести коричную и оксикоричную кислоты и их производные к тем ненасыщенным соединениям, которые составляют одну из групп биогенных стимуляторов В. П. Филатова.

2. Образование этих кислот при консервации, возможно, является результатом гидролиза соответствующих глюкозидов или, как предполагает А. В. Благовещенский, происходит из тирозина и фенилаланина.

3. При консервации растительных тканей в темноте при 2–4 °С фотосинтез углеводов делается невозможным, вследствие чего образовавшиеся ненасыщенные соединения сохраняют непредельность и накопляются в растительных тканях. Ненасыщенные соединения образуются и в животных тканях при консервации их на холоду (2–4°С). Возможно, что они также представляют собой производные кумарина.

4. Наличие р-гидрокумаровой кислоты (флоретиновой) в моче человека показывает, что оксикоричная кислота принимает участие в окислительно-восстановительных процессах и выделяется из организма в гидрированной, насыщенной форме. Эта же кислота образуется при гниении мяса как продукт расщепления тирозина.

5. Ненасыщенные соединения (коричная и оксикоричная кислоты), составляющие одну из групп биогенных стимуляторов, при введении их в организм человека могут служить акцепторами водорода и стимулировать окислительно-восстановительные процессы, превращаясь при этом в гидрокоричные кислоты или в производные гидрокумарина.

БИОЛОГИЧЕСКАЯ АКТИВНОСТЬ ЭКСТРАКТОВ И ОТГОНОВ ИЗ ЧЕРНОЗЕМА[62]

Предпринятое нами изучение лиманной грязи показало, что, представляя собой подводную почву, она способна удерживать биогенные стимуляторы, накопляющиеся в растительных и животных организмах перед их гибелью. Можно было думать, что почва, как и грязь, генетически связанная с жизнедеятельностью макро- и микроорганизмов, при наличии «почвенного поглощающего комплекса» может служить мощным природным источником для получения биогенно-стимулирующих веществ. В наших опытах мы прежде всего подвергли изучению чернозем по следующим соображениям: плодородность чернозема доказана, он богат гумусовыми веществами, и содержащийся в черноземах кальций закрепляет гуматную часть гумуса, вследствие чего минерализация гумуса в черноземах останавливается на ранних стадиях. Для опытов был взят чернозем из Котовского района Одесской области с участка, не бывшего под пахотой несколько лет. Проба, содержащая 27,9 % влаги, была отобрана зимой после удаления слоя (15–20 см) мерзлой земли.

Анализ водной вытяжки, приготовленной из непросушенной растертой почвы 3-минутным взбалтыванием с 5-кратным количеством не содержащей CO_2 воды, показал следующий состав:

Общее количество растворимых веществ (плоти, остаток в мг/л)	237,0	pH	7,3
Потеря при прокаливании плотного остатка в мг/л	77,0	Окиси алюминия и железа ($A1_2O_3$, F_2O_3)	20,0 %
Общая щелочность в мг HCO_3	80,52	Кальция ССа	18,01 %
Карбонатная щелочность CO_3	Не найдена	Магния (Mg)	2,23 %
Окисляемость в мг кислорода	7,23	Хлора (Cl)	<1 %
Серной кислоты (SO_4)	16,46 %	Кремневой кислоты (H_2SiO_2)	41,5 %

Вытяжки, полученные экстракцией чернозема водой, имели большую

[62] Впервые опубликовано в «Докладах АН СССР», XIII, № 3, 1948 (с водой, с ВМС и с бензолом) и в сокращенном виде.

биологическую активность. Для получения более активных вытяжек чернозем в течение 2 часов нагревали с равным количеством 10%-ной серной кислоты на водяной бане в колбе с холодильником. После охлаждения энергично взбалтывали с эфиром и давали отстояться 4–5 часов. Нагревание (20 минут) с холодильником на водяной бане способствует отделению эфирного слоя. После отделения эфирного слоя остаток еще дважды обрабатывался эфиром. Эфирные вытяжки отмывались дистиллированной водой и фильтровались в колбу. В колбу прибавляли 50 мл воды и отгоняли эфир. Полученную вытяжку нагревали и подвергали фильтрованию. Общее количество веществ, извлеченных из 100 г чернозема, составляло в среднем 0,043 г. Плотный остаток из вытяжки имел приятный медовый запах. Анализ показал, что только 19–20 % (около 0,01 г) соединений, извлеченных из чернозема, растворимы в воде. Эфирная вытяжка содержит 81–80% нерастворимых в воде веществ, в том числе: 1) не омыляемых и не растворимых в эфире (минеральных веществ) 7,67 %, 2) неомыляемых растворимых в эфире 37,2 %, 3) органических кислот 36,3 %.

В наших опытах мы, кроме вытяжки, содержащей водорастворимые вещества, изучали активность кислотной фракции этой вытяжки и фракции, представляющей водный раствор неомыляемых веществ. Эти фракции готовились омылением спиртовой щелочью плотного остатка из эфирной вытяжки, с последующим удалением спирта, растворением в воде и извлечением эфира. Вытяжка и отдельные фракции ее были разлиты в ампулы, автоклавированы 1 час при 120 °С и подвергнуты анализу (табл. 1).

Таблица 1

Вытяжка	pH	Кислотность в мл 0,1-н кислоты в литре	Окисляемость в мг кислорода на 1 л	Йодное число в мг йода на 1 л
Вытяжка из чернозема (водорастворимые вещества)	6,2	0,8	22,4	6,4
Кислотная фракция вытяжки из чернозема	5,0	1.6	31,0	6,4

Йодное число водного раствора неомыляемых веществ было равно нулю. Одновременно с вытяжками изучению были подвергнуты отгоны из чернозема. Для получения отгона 200 г чернозема взбалтывали с 50 мл воды, давали постоять и медленно перегоняли с водяным паром, собирая две порции дистиллата, каждая по 100 мл. Так как анализ этих фракций показал, что они мало отличаются друг от друга, мы отгоняли сразу 200 мл (табл. 2).

Таблица 2

Отгоны из чернозема	pH	Кислотность в мл 0,1 -н кислоты в литре	Окисляе- мость в мг кислорода на 1 л	Йодное число в мг йода на 1 л	Остаточный азот в мг азота на 1 л
1 фракция	4,7	2,7	15,52	6,4	0,3
11 фракция	4 5	3,3	16,32	6,4	0,2

На состав отгонов оказывает влияние скорость дистилляции. Автоклави-

рование отгона велось в запаянных ампулах 1 час при 120 °С. Из почвенного отгона были выделены две фракции: дистиллат, содержащий кислоты, и отгон летучих веществ, не являющихся кислотами. Мы приводим результаты анализа отгона и выделенных из него фракций (табл. 3).

Таблица 3

Препарат	pH	Кислотность в мл 0,1-н кислоты в литре	Окисляемость в мг кислорода на 1 л	Йодное число в мг йода на 1 л
Отгон из чернозема	5,0	2,1	14,5	6,4
Дистиллат, содержащий кислоты	–	3,6	7,5	0,0
Дистиллат, содержащий вещества некислородной природы	6,8	–	14,5	0,0

Стимулирующая активность вытяжек и отгонов из чернозема прежде всего устанавливалась действием их на подъемную силу дрожжей. Показателем стимулирующего действия в этом, разработанном нами тесте служит объем CO_2, выделяющийся при сбраживании раствора сахара отстоявшейся суспензией продажных прессованных дрожжей. Брожение ведется в присутствии фосфатного буфера (pH 6,47). Вытяжки и отгон, подлежащие испытанию, прибавлялись к бродильному раствору в количестве 1 мл. Разность в объемах CO_2 в опыте и контроле дает представление о стимулирующей активности (табл. 4).

Таблица 4

Действие вытяжек и отгонов (среднее из 3 определений) на подъемную силу дрожжей (объем СО., в мл)

Препарат	Опыт	Контроль	Разность опыт — контроль
Вытяжка из чернозема	325	316	9
Отгон из чернозема	322	310	12
Дистиллят, содержащий кислоты	345	319	26
Дистиллат, содержащий вещества некислой природы	318	318	0

Активность вытяжек и отгонов была проверена также действием их на развитие корневой системы прорастающих семян гороха. А. В. Благовещенский применил этот тест при изучении активности дикарбоновых кислот, пользуясь для проращивания семян в контрольных опытах дистиллированной водой. Считая дистиллированную воду биологически не нейтральной, мы применяли в контрольном опыте раствор Кнопа, создав тем самым для прорастающих семян благоприятные условия. Прорастание велось в фарфоровых чашках диаметром 5 см и высотой 2,8 см. В каждую чашку наливали 3 мл раствора Кнопа и равный объем стимулятора. В контрольные чашки к раствору Кнопа прибавляли 3 мл дистиллированной воды. В каждую чашку помещали по 20 зерен гороха, предварительно промытых дистиллированной водой, вес которых

был равен 2,3–2,4 г. Прорастание велось при комнатной температуре. Через 24 часа, не сливая растворов, на дно чашек помещали беззольный фильтр диаметром 4,5 см и при помощи палочки располагали на нем набухшие зерна. Стекла с чашек снимались раз в сутки на несколько минут. Перед измерением корни и ростки отсепаровывались при помощи скальпеля. Средние данные из 3 серий опытов сведены в табл. 5.

Таблица 5

Стимулирующая активность вытяжки и отгонов из чернозема изучалась также в опытах на заживление кожного дефекта у кроликов

Стимулятор	Температура помещения °С	Разность опыт — контроль			
		Продолжительность опыта в сутках	Средняя длина корня, мм	Средняя длина ростка, мм	объем 100 корней, см^3
Вытяжка из чернозема	18–20	5	+ 0,5	+ 1,3	–0,1
Кислотная фракция водной вытяжки	18–20	5	+3,0	–0,8	+0,3
Неомыляемые вещества водной вытяжки	18–20	5	-4,6	–0,8	–0,1
Отгон из чернозема	18–20	5	+ 1,6	+1,3	+0,3
Отгон из чернозема	10–12	8	+4,2	Появление ростков наблюдалось только у отдельных зерен	+0,2
Дистиллят, содержащий кислоты	10–12	8	+4,2		+0,4

ВЫВОДЫ

1. Изучение биологической активности вытяжки, содержащей водорастворимые вещества, и отгона из чернозема показало значительную активность этих препаратов, более высокую для отгона.

2. Биологическая активность кислотных фракций, выделенных из вытяжки и отгона, превышала активность последних.

3. Не содержащие кислот вытяжка и дистиллат из чернозема в наших опытах стимулирующим действием не обладали.

Стимулирующий эффект отгонов и вытяжек из чернозема, не содержащих белков и автоклавированных при 120 °С, имеет много общего с эффектом биогенных стимуляторов, образующихся при консервации на холоде и в темноте растительных и животных тканей.

ЛЕЧЕНИЕ ГЛАУКОМЫ ОТГОНОМ ЛИМАННОЙ ГРЯЗИ[63]

Акад. В. П. Филатов еще в 1942 г. высказал предположение, что лечебные свойства лиманной грязи присущи ей благодаря биогенным стимуляторам, которые в большом количестве образуются в процессе формирования грязи и гибели организмов, принимающих участие в образовании ее (микрофлора, микробы, микрофауна).

В дальнейшем в работах акад. В. П. Филатова, В. А. Бибера и В. В. Скородинской предположение акад. В. П. Филатова нашло полное подтверждение. Экстракты и отгоны, приготовленные из лиманной грязи, оказались очень активными лечебными препаратами, содержащими биогенные стимуляторы. Это было доказано авторами на биологических тестах, к которым относится всхожесть дрожжей и заживление дефектов кожи у мышей. Кроме того, В. П. Филатов и В. В. Скородинская приводят клинический материал, из которого явствует, что грязевые экстракты и отгоны были ими с успехом применены при целом ряде глазных и общих заболеваний.

В частности, отгон грязи был ими применен при следующих глазных заболеваниях: миопических хориоретинитах, атрофии зрительных нервов, помутнениях в стекловидном теле, помутнениях роговой оболочки и увеитах. Авторы наблюдали при миопических хориоретинитах рассасывание помутнений в стекловидном теле, рассасывание кровоизлияний на дне глаза, повышение остроты зрения и адаптации под влиянием лечения грязевым отгоном. При атрофии зрительных нервов на их материале повышалась острота зрения, расширялось поле зрения, уменьшалась центральная скотома, улучшалась адаптация и появлялось цветоощущение.

При помутнениях в стекловидном теле последние рассасывались, и острота зрения повышалась.

В. В. Скородинская, Я. С. Шейн и Пахомова приводят, кроме того, 42 случая атрофии зрительных нервов различной этиологии, леченных грязевым отгоном. В 31 случае они получили повышение остроты зрения и в 26 — расширение поля зрения (цит. по В. П. Филатову).

---

[63] Впервые опубликовано в «Офтальмологическом журнале», № 1, 1949 (совместно с С. Б. Розовской). Печатается в сокращенном виде.

Химический состав отгона был исследован доц. В. А. Бибером. Автор показал, что состав его зависит от состава грязи, из которой отгон добывается. В одном литре отгона содержится, по данным доц. В. А. Бибера, 40–65 мг остаточного азота. Это же количество отгона связывает не менее 40 мг йода. Отгон грязи имеет щелочной характер, pH его 7,9–8,0. Химический анализ отгона позволил обнаружить наличие первичных и вторичных аминов жирного ряда, жирных кислот и весьма небольшое количество алкалоидов.

Все вышеописанные вещества входят в состав отгона в очень небольших количествах.

Из литра отгона автору удалось извлечь эфиром 0,1966 г веществ; вес плотного остатка, который был получен в результате испарения литра отгона в присутствии соляной кислоты, был равен 314,7 мг. Минеральные соли и белки отсутствуют в грязевом отгоне.

При испытывании стимулирующего действия экстрактов и отгонов грязи на заживление кожных дефектов у мышей, а также при проверке дрожжей на всхожесть опыты показали, что вышеупомянутые препараты обладают значительными стимулирующими свойствами, которые, однако, выражены более активно в препаратах грязевого отгона, нежели в экстрактах (В. П. Филатов, В. А. Бибер, В. В. Скородинская).

Вот почему, изучая тканевую терапию при глаукоме и желая испытать воздействие препаратов лиманной грязи на глаукоматозный процесс, мы применяли грязевой отгон. Препарат этот мы получили из лаборатории тканевых препаратов Института глазных болезней им. акад. Филатова (зав. доц. В. А. Бибер), за что приносим свою благодарность.

Кроме того, мы пользовались препаратом отгона грязи, изготовленным Одесским аптекоуправлением по методу акад. Филатова и доц. В. А. Бибера под их наблюдением и носящим название «пелоидодистиллат».

Тканевая терапия глаукомы, впервые примененная акад В. П. Филатовым и ст. научным сотрудником И. Г. Ершковичем в форме инъекций рыбьего жира и имплантаций консервированной плаценты, оказалась, по их данным, ценным вспомогательным методом консервативного лечения глаукомы. Акад. Филатов высказал предположение, что такое же действие должны оказать и другие тканевые препараты, что логически вытекает из его концепции о биогенных стимуляторах.

По предложению акад. В. П. Филатова, С. Б. Розовская занялась изучением воздействия экстракта консервированных и автоклавированных листьев алоэ на глаукому. Благоприятные результаты, полученные ею главным образом в виде повышения функций органа зрения, были уже опубликованы в № 4 «Офтальмологического журнала» за 1946 г.

В настоящей работе мы поделимся результатами тканевой терапии глаукомы в форме инъекций отгона лиманной грязи.

Мы производили инъекции грязевого отгона под кожу по 0,3–0,5 и 1,0 мл. После отгона в шприц набирается 0,3–0,5 мл 1%-ного новокаина для того, чтобы вначале под кожу прошел новокаин, а затем отгон. Таким образом инъекции обезболиваются. Эту же технику мы применяли при впрыскивании экстракта алоэ. Мы производили нашим больным от 30 до 60 инъекций, чаще по 30 инъекций.

Наш материал охватывает 28 больных, у которых исследовалось 42 глаза: хроническая воспалительная глаукома — 21 случай (30 глаз), простая глаукома — семь случаев (12 глаз), из них ранее оперированных — 10 случаев (15 глаз).

По возрасту больные распределялись следующим образом: до 50 лет — пять случаев, от 50 до 70 лет — 18 случаев, свыше 70 лет — пять случаев.

По полу: женщин 18, мужчин 10.

Нами применялась следующая методика исследования: измерялась суточная кривая внутриглазного давления в течение нескольких суток до лечения отгоном для выявления характера ее, затем кривая суточных колебаний измерялась весь период лечения с короткими интервалами. Внутриглазное давление исследовалось тонометром Маклакова в 7 час. утра в постели и от 7 до 9 час. вечера. Эластотонометрические кривые исследовались до и после лечения, в утреннее и вечернее время. Кроме того, проверялась острота зрения, производилась периметрия и кампиметрия.

В амбулаторной обстановке исследования производились только в утренние часы. Эластотонометрические кривые проверялись после каждых 10 инъекций. Из 28 случаев 19 наблюдались нами в стационаре глазной клиники, девять — в глаукоматозном диспансере при нашей клинике.

На нашем материале в 24 случаях (на 36 глазах) мы наблюдали благоприятный эффект. В четырех случаях (на 6 глазах) мы положительного результата не могли отметить.

Не всегда все исследуемые нами тесты (суточные кривые, эластотонометрические кривые, поле зрения и острота зрения) изменялись параллельно.

На 19 глазах из 36 успешных мы наблюдали снижение тензии и повышение функции, что составляет 45 %. На 9 глазах нами отмечалось только расширение поля зрения.

Улучшение только со стороны тензии мы наблюдали в двух случаях и повышение только остроты зрения в трех.

Удлинение эластотонометрической кривой или незначительное повышение внутриглазного давления мы отметили в трех случаях; и то и другое носило временный характер и на повышении функций не отразилось. Таким образом, в 21 случае (глаз) из 36 мы получили снижение внутриглазного давления; в 17 из них отмечалась полная регуляция его.

Если принять во внимание, что из 42 глаз в 6 мы имели дело с нормальной тензией (оперированные глаза), то окажется, что внутриглазное давление снизилось под влиянием впрыскиваний отгона грязи в 58 % случаев.

Ниже приводим случай, демонстрирующий регуляцию внутриглазного давления, наступившую после применения грязевого отгона.

Больная К. (ист. бол. № 12128) страдает хронической воспалительной глаукомой обоих глаз. Внутриглазное давление не регулировалось при длительном пятикратном применении 1 %-ного пилокарпина. Без пилокарпина тензия на левом глазу достигла 45–50 мм, на правом глазу тензия без миотиков не исследовалась. Под влиянием впрыскивания грязевого отгона внутриглазное давление полностью урегулировалось, колебания его уменьшились до нормы и уровень снизился. Больная получила 30 инъекций отгона по 1 *мл* ежедневно Тензия снизилась после второй инъекции, после 5-й и 10-й инъекции внутриглазное давление повысилось до 25 и 27 мм, а затем весь период исследования кривая имела нормальный вид.

Срок наблюдения 1 месяц.

Повышение остроты зрения при наличии катаракты мы наблюдали на нашем материале еще в одном случае на 2 глазах. Больная наблюдается нами около года. Интересно то, что в последнем случае на одном глазу тензия у больной не снизилась, она остается повышенной, достигая иногда 40 мм. (Больная упорно отказывается от оперативного вмешательства).

Интересно отметить, что при лечении глаукомы экстрактом алоэ мы получили только в 18 % случаев снижение внутриглазного давления, в то время как применение тканевой терапии в форме инъекций отгона лиманной грязи дало снижение внутриглазного давления в 58 %, в три раза чаще. Частично мы можем это объяснить тем, что в данной работе мы не испытывали случаи с резким расстройством регуляции внутриглазного давления, выражающимся в суточных колебаниях 10–20 мм и высоким уровнем внутриглазного давления — выше 35–40 мм; алоэ мы испытывали и на таких случаях.

Но только отчасти различным контингентом больных можно объяснить то обстоятельство, что отгон лиманной грязи дает чаще снижение внутриглазного давления и регуляцию его, нежели алоэ.

Кроме того, применяя алоэ, мы наблюдали более благоприятное влияние на внутриглазное давление от введения малых доз его (0,2–0,5 мл), в то время как отгон лучше влиял при дозе 1 мл. Впрыскивая отгон по 1 мл, мы ни разу не наблюдали ухудшения регуляции тензии, наоборот, из 6 случаев, не давших нам успеха, как раз 5 падает на лечение малыми дозами отгона. Впрыскивания алоэ по 1 мл нам иногда давали повышение внутриглазного давления и увеличение суточных колебаний. Поэтому в начале нашей работы мы применяли малые дозы отгона, а потом, убедившись в том, что он лучше и эффективнее действует при дозе в 1 мл, перешли на последнюю.

С этой точки зрения представляет интерес следующий случай.

Больной С. (ист. бол. № 8317). Хроническая воспалительная глаукома, оперированная по Эллиоту на обоих глазах. Хорошие кистовидные рубцы. Тензия урегулирована. Однако острота зрения прогрессивно падает и с 0,8 и 0,7 дошла до 0,15 на обоих глазах. Поле зрения и до операции было резко сужено, после операции сужение его продолжалось. Курс ежедневных инъекций по 0,3 мл в количестве 30 инъекций результата не дал, и больной вошел в данной работе в число случаев, не давших результата.

В настоящее время мы решили испытать на нем отгон по 1 мл. После первых же пяти инъекций острота зрения повысилась справа до 0,3, слева до 0,2. Поле зрения расширилось. Случай нами наблюдается.

Обычно количество инъекций мы доводим до 30, однако, если функции продолжали нарастать, мы продолжали лечение и в одном случае проделали 60 впрыскиваний.

Больной Е. (ист бол. № 7710). На правом глазу простая оперированная глаукома. На левом абсолютная глаукома. Внутриглазное давление справа урегулировалось после оперативного вмешательства. Функции понижались. Под влиянием лечения отгоном острота зрения повысилась с 0,3 до 0,5. Поле зрения расширилось на 15–40°. Ввиду того, что расширение поля зрения происходило медленно, постепенно нарастая, мы произвели больному 60 инъекций отгона. После 50 инъекций повышение функций прекратилось.

Мы отмечали иногда дальнейшее нарастание функции после окончания лечения. Расширение поля зрения мы наблюдали на 27 глазах из 42, т. е. в 63 %. Повышение остроты зрения нами отмечалось в 49 %. Такой же результат дали инъекции алоэ.

Сроки наблюдения у нас колеблются от 3 недель до 14 месяцев; до 2 месяцев нами наблюдается 17 больных и от 4 до 14 месяцев 11 больных.

Не всегда достигнутые результаты закреплялись надолго. Иногда ухудшение наступало через 3–6 месяцев, что заставляло нас повторять курс лечения. В нескольких случаях мы наблюдали стойкое улучшение до 8–14 месяцев, т. е. предельный срок наших наблюдений.

Акад. В. П. Филатов пишет: «Я полагаю, что функции угасают раньше, чем окончательно умирает ткань; следовательно, необходима борьба за оздоровление ткани и восстановление прежних функций ее».

В этом отношении тканевая терапия является очень активным методом воздействия на угасающие функции. Вот почему применение ее столь полезно и при глаукоме.

Биогенные стимуляторы, воздействуя на сосудисто-нервный аппарат, по теории С. Ф. Кальфа, регулирующий внутриглазное давление, способствуют понижению внутриглазного давления, а стимулирующее влияние на зрительно-нервный прибор органа зрения сказывается повышением функций его. Эффективность различных тканевых препаратов при глаукоме неодинакова. Грязевой отгон на нашем материале давал чаще снижение внутриглазного давления, нежели экстракт из листьев алоэ. На другие функции влияние их мало различно.

Грязевой отгон полезен во всех случаях глаукомы. Особенно эффективно его применение при субкомпенсации глаукоматозного процесса, т. е. в тех случаях, где мы имеем нерезкое повышение внутриглазного давления с суточными колебаниями, превышающими норму, при начинающейся глаукоме и в тех случаях, где функции падают, несмотря на регуляцию внутриглазного давления после оперативного вмешательства.

ПРЕПАРАТЫ ИЗ КОНСЕРВИРОВАННОЙ ПЛАЦЕНТЫ[64]

Предложенная акад. В. П. Филатовым консервированная при 2–4 °С (выше нуля) женская плацента и водный экстракт из плаценты наряду с другими консервированными гомо- и гетеротканями свыше 10 лет с успехом применяются в практике тканевой терапии. Широкое применение имеют также препараты из консервированной плаценты, изготовляемые биохимической лабораторией института: водный экстракт, плацента в порошке, сухая плацента, обезвоженная при 2–4 °С, мази и суспензии. Консервация плаценты и процесс изготовления из нее препаратов не требуют специальной аппаратуры и отличаются доступностью и простотой. Консервацию плаценты можно вести в обыкновенном комнатном леднике, который имеется в каждой больнице, в любой клинической лаборатории. Процесс консервации обогащает ткани плаценты биогенными стимуляторами; последние образуются в результате биохимической перестройки в ответ на неблагоприятные условия среды.

Наши исследования установили, что экстракты из консервированной плаценты в опытах *in vitro* и *in vivo* обладали более сильным стимулирующим действием, чем экстракты из плаценты, не подвергнутой предварительной консервации. В результате изучения стимулирующей активности экстрактов, изготовленных из плаценты разных сроков консервации, оптимальный срок консервации плаценты был установлен равным 7 суткам. К этому времени накопление биогенных стимуляторов в тканях плаценты достигает максимальной величины. Техника приготовления плацентарного экстракта весьма проста. В основном она сводится к отмыванию плаценты от слизи и крови, измельчению и растиранию в ступке и настаиванию с 10-кратным количеством дистиллированной воды в течение 1 часа при комнатной температуре. Затем следует нагревание настоявшейся массы на водяной бане, фильтрация, кипячение фильтрата в течение 2 минут и повторное фильтрование. Экстракт получается почти прозрачным, содержит не более 0,1% белкового азота и только слегка опалесцирует. Его разливают по ампулам и автоклавируют 1 час при 120 °С. Автоклавированный экстракт подвергается бактериологическому анализу на стерильность. Многочисленные химические анализы плацентарных экстрактов показали, что колебания в составе экстрактов зависят в основном от особенностей взятого

[64] Впервые опубликована в журнале «Врачебное дело», № 10, 1949 (совместно с В. А. Бибером).

образца плаценты. Допустимые колебания в химическом составе плацентарных экстрактов, изготовленных из женской плаценты, взятой от разных доноров, следующие: 1) плотный осадок — 1200–1500 мг на литр; 2) минеральные вещества — 150–200 мг на литр; 3) pH — 6,7–7,5; 4) окисляемость в мг кислорода на литр — 450–650; 5) общий азот в мг азота на литр — 120–180; 6) остаточный азот в мг азота на литр — 60–90; 7) белковый азот в мг азота на литр (не более 0,01 %) — 60–90.

Биологическая активность плацентарного экстракта, обусловленная наличием биогенных стимуляторов, отдельные группы которых в настоящее время уже выделены, определяется биологическими методами: действием на подъемную силу дрожжей, на развитие корневой системы прорастающих семян и в опытах на заживление кожного дефекта у животных. При хранении в ампулах активность препарата не меняется по крайней мере в течение 5–6 месяцев. Плацентарный экстракт применяется в виде подкожных инъекций: ежедневно 1–3 г, на курс 25–30 инъекций; повторные курсы возможны после месячного перерыва. Методика приготовления и применения плацентарного экстракта и консервации плаценты детально описаны в инструкции по изготовлению и применению тканевых препаратов для лечения биогенными стимуляторами по методу В. П. Филатова (1946–1948) и в книге акад. В. П. Филатова «Оптическая пересадка роговицы и тканевая терапия» (1945).

Мы считали необходимым кратко остановиться на этом вопросе, чтобы показать, что предложенная методика изготовления не вызывает затруднений и ни в какой мере не может ограничить применение тканевых препаратов, как это кажется проф. Н. С. Харченко («Врачебное дело», № 2, 1949). Это было учтено в приказе Министра здравоохранения Союза ССР (от 8 марта 1949 г. № 157), предусматривающем организацию широкого производства тканевых препаратов, в частности экстракта из консервированной плаценты, для лечения биогенными стимуляторами по методу акад. В. П. Филатова. В той же статье Н. С. Харченко, не приводя никаких данных, подтверждающих отрицательные, по его мнению, стороны изготовления тканевых препаратов по В. П. Филатову, указывает на свой метод консервации плаценты путем дегидратации сухим воздухом, как на вполне удовлетворительный метод, дающий препараты без недостатков. Как сообщалось проф. М. Б. Фабрикантом («Хирургия», № 10, 1947), Н. С. Харченко для получения сухой плаценты предложил специальный аппарат, который нагнетает под давлением теплый воздух (37–38 °С), проходящий через сосудистую систему плаценты в течение 10–12 часов. Высушенная этим способом плацента автоклавируется в запаянных ампулах 1 час при 110 °С. Таким образом, способ консервации Н. С. Харченко требует специального аппарата, компрессора для нагнетания воздуха и, очевидно, особой установки для нагревания последнего. Способ консервации тканей акад В. П. Филатова не требует никаких затрат на оборудование и доступен любому периферическому врачу. Это настолько очевидно, что не требует доказательств.

Перейдем к более существенному вопросу: является ли дегидратация плаценты по способу Н. С. Харченко консервацией, т. е. процессом, вызывающим накопление биогенных стимуляторов в тканях плаценты?

Постепенное лишение ткани влаги ставит клетки в трудные для жизни условия и тем самым способствует накоплению биогенных стимуляторов. Для получения сухой плаценты по нашей методике мы ведем дегидратацию тканей при 2–4 °С в течение 6–7 суток, без продувания воздуха. Накопление биогенных стимуляторов в этих условиях нами доказано экспериментально. Как влияет

дегидратация плаценты по способу Н. С. Харченко на накопление биогенных стимуляторов, а в связи с этим и на лечебный эффект высушенного препарата — нам не известно, так как экспериментальные данные в этом направлении отсутствуют. Мы можем только заметить, что пропускание теплого воздуха в течение 10–12 часов будет способствовать разрушению (окислению) некоторых гормонов, в первую очередь пролана, присутствие которых в плаценте, по мнению Н. С. Харченко, делает этот препарат особенно ценным.

Но действительно ли гормоны, витамины и ферменты являются основным действующим веществом плаценты? Наши исследования показали, что действующими веществами плаценты в основном являются биогенные стимуляторы. Вопреки мнению Н. С. Харченко, наличие биогенных стимуляторов в переживающих тканях не только доказано, но и установлена химическая природа некоторых из них. Биогенные стимуляторы представляют сложный комплекс активаторов. В настоящее время достаточно изучены две группы биогенных стимуляторов: группа дикарбоновых кислот, представителем которых является янтарная кислота, и группа непредельных ароматических кислот и оксикислот типа коричной и оксикоричной кислот. Опытами установлена неспецифичность действия биогенных стимуляторов, способность их активировать ферменты и повышать интенсивность дыхания тканей. Известно также, что биогенные стимуляторы не являются белками, растворимы в воде, термостабильны и частично способны перегоняться с водяным паром. Последним свойством биогенных стимуляторов мы и воспользовались для решения вопроса об основных действующих веществах плаценты. Оказалось, что стимулирующая активность отгонов, полученных обработкой тканей консервированной плаценты водяным паром, не уступала активности экстрактов, изготовленных из той же плаценты. Если в экстрактах содержится небольшое количество белка, то в отгонах белок полностью отсутствует. Анализами было установлено отсутствие в отгонах витаминов и ферментов. Методами Аллен-Дойзи и Б. Цондека на кастрированных и инфантильных мышах нами совместно с Л. С. Державиной было установлено отсутствие фолликулина и пролана не только в отгонах, но и в плацентарном экстракте, изготовленном по нашей методике. Биологическая активность плацентарных отгонов, не содержащих белков, витаминов, гормонов и ферментов, не уступающая активности экстрактов, достаточно убедительно подтверждает, что стимулирующий эффект плаценты в основном зависит от биогенных стимуляторов. Последние успевают образоваться и в свежей плаценте, так как от момента взятия плаценты до применения ее для изготовления препаратов проходит достаточно времени.

Как показали опыты, консервация тканей в указанных нами условиях способствует накоплению биогенных стимуляторов, в результате чего получаются полноценные активные тканевые препараты. Отсутствие гормонов в плацентарном экстракте показывает, что при нашем методе экстракции они не извлекаются. Л. С. Державина подвергла анализу полученные от нас образцы свежей, консервированной, автоклавированной и неавтоклавированной плаценты. Ее исследования установили, что свежая ткань плаценты содержит небольшие количества фолликулина и пролана. Не только автоклавирование, но и консервация плаценты в течение суток разрушает пролан, тогда как фолликулин не разрушается ни при консервации, ни при автоклавировании (1 час при 120 °С). Найденное Л. С. Державиной количество фоликулина составляло 1 м. е. в 0,1 г плаценты и соответствовало данным Б. Цондека. Нам совместно с Л. С. Державиной не удалось обнаружить пролан в сухой плаценте, изготовленной по

Н. С. Харченко (Харьковский завод «Здоровье трудящимся»), тогда как количество фолликулина оказалось несколько больше, чем найденное Н. С. Харченко.

Опыты показали, что подсадка под кожу кастрированным мышам-самкам сухой плаценты, изготовленной по методу А. С. Харченко (завод «Здоровье трудящимся») в количестве 0,01–0,03 г течки не вызывала. Подсадка 0,04–0,05–0,07–0,09 г вызывала течку. Таким образом, 1 м. е. фолликулина содержится в 0,04 г сухой плаценты. Реакция течки у инфантильных мышей как результат подсадки высушенной плаценты, которую наблюдал А. С. Харченко («Врачебное дело», № 2, 1949), не дает права говорить о присутствии пролана А, так как эту реакцию мог вызвать содержащийся в высушенной плаценте фолликулин. Допустим даже, что те ничтожные количества пролана А и прожестина, о которых сообщает Н. С. Харченко, действительно содержатся в высушенной плаценте. Но ведь в клинике применяется не высушенная плацента. Высушенная плацента еще автоклавируется 1 час при 110 °С. Сохраняются ли пролан и прожестин после автоклавирования? Нам кажется, что Н. С. Харченко следовало исследовать не высушенную плаценту, а высушенную и автоклавированную, т. е. тот препарат, который получает больной. Теперь представим себе, что все найденное Н. С. Харченко количество гормонов сохраняется при автоклавировании плаценты. Вес подсаживаемого кусочка высушенной плаценты, по Харченко, равен 0,3 г. И вот выходит, что при подсадке больной получает 3 м. е. фолликулина, 4 м. е. пролана А и 0,03 кр. е. прожестина.

Мы позволим себе для сопоставления привести некоторые данные. Для пролиферации слизистой оболочки матки у женщины требуется 300 000 м. е. фолликулина, причем ежедневно интрамускулярно вводится по 10 000 м. е. Клиническая овариотропная доза пролана 10–15 000 к. е., по 1000–1500 к. е. ежедневно, 2000 к. е. пролана Б. Цондек рассматривает как минимальное количество при аменорее. В офтальмологии при пигментном ретините фолликулин применялся интрамускулярно ежедневно по 100–5000 м. е. При кожных заболеваниях применяются ежедневные инъекции 5000 м. е. фолликулина и 3–5000 к. е. пролана. Уже одно сопоставление количества гормонов показывает, насколько ошибочны рассуждения Н. С. Харченко, пытающегося объяснить лечебный эффект при подсадке плаценты «высоким содержанием в ней гормональных веществ». Если подобное объяснение Н. С. Харченко в прошлом («Врачебное дело», № 11, 1947) можно было рассматривать как недоразумение, то подтверждение того же взгляда на гормоны как на основные действующие вещества сухой плаценты, после того как им самим обнаружены столь малые количества их, приводит нас в крайнее недоумение.

В заключение мы считаем необходимым остановиться на результатах анализа свежей и высушенной плаценты, приведенных А. С. Харченко («Врачебное дело», № 2, 1949). Н. С. Харченко установил, что 0,1 г высушенной плаценты соответствует 1 г свежей. Выходит, что при высушивании по методу Н. С. Харченко плацента теряет 90 % влаги. Проведенное нами определение содержания воды в разных образцах плаценты методом высушивания ее при 100 °С до постоянного веса показало, что в свежей плаценте максимально содержится 85 % влаги. Следовательно, или при сушке плаценты, по Н. С. Харченко, последняя, кроме воды, теряет некоторое количество летучих веществ, в результате чего получается неполноценный препарат, или установленный Н. С. Харченко эквивалент не верен. Рассмотрение результатов анализов Н. С. Харченко показывает, что более правильным является второе предположение. Если бы эквивалент был верен, то содержание компонентов в высушенной плаценте по сравнению со све-

жей должно быть увеличено в 10 раз. Между тем из данных анализа видно, что содержание общего азота в высушенной плаценте превышает содержание его в свежей в 4,1 раза, кальция в 2 раза, фосфора в 5 раз и железа в 10 раз. Такой разнобой вызван не погрешностями в анализах, а, как нам кажется, тем, что сушка плаценты, по Н. С. Харченко, дает препарат с резко неодинаковым содержанием влаги, вследствие чего точная дозировка такого препарата невозможна.

Заканчивая наше критическое сообщение, мы еще раз подчеркиваем, что биогенные стимуляторы, а не гормоны, витамины и ферменты являются основным действующим веществом препаратов плаценты. Мы всецело присоединяемся к мнению Н. С. Харченко, что широкое применение тканевой терапии заставляет более внимательно отнестись к применяемым препаратам и к механизму их действия. В то же время мы никак не можем согласиться с Н. С. Харченко, что акад. В. П. Филатов является «основоположником внедрения у нас тканевого лечения». Акад. В. П. Филатов является автором тканевой терапии, о чем свидетельствует полученная им в 1940 г. Сталинская премия, присужденная ему за пересадку роговицы и работы по тканевой терапии.

БИОЛОГИЧЕСКАЯ АКТИВНОСТЬ ЭКСТРАКТОВ ИЗ ОСЕННИХ ЛИСТЬЕВ[65]

Согласно гипотезе акад. В. П. Филатова, любая ткань или целый организм животного или растительного происхождения, будучи подвергнут воздействию факторов среды, затрудняющих его жизненные процессы (несвойственная температура, освещение, питание влажность или действие на организм лучистой энергии и химических веществ), биохимически перестраивается. В результате этой перестройки в ткани (организме) накапливаются биологически активные вещества, содействующие приспособлению к изменившимся внешним условиям или, иначе, содействующие сопротивлению организма внешним неблагоприятным факторам.

Эти вещества названы акад. В. П. Филатовым биогенными стимуляторами или веществами сопротивления.

Многочисленными исследованиями акад. В. П. Филатова (1945) и его школы установлено, что водные экстракты, полученные из тканей, подверженных воздействию неблагоприятных для жизни факторов, в частности пониженным температурам или темноте (для растений), действуют стимулирующим образом не только на больной и здоровый организм человека и животных, но и на культурные растения, значительно увеличивая их урожайность.

Работами С. П. Скрипченко (1949), В. В. Скородинской и Кокуева (1945) установлено, что вымачивание семян культурных растений в экстрактах из консервированных на холоду и в темноте листьев алоэ (А. *arborescens)* увеличивает урожайность сельскохозяйственных растений на 25–30 %.

Ввиду ограниченного количества алоэ дальнейшее развитие работ по широкому применению биогенных стимуляторов в сельском хозяйстве выдвинуло задачу изыскания более доступных источников.

Разрешение этого вопроса могло быть не менее полезным и для клиники, так как значительно удешевило и упростило бы изготовление тканевых препаратов.

---

[65] Впервые опубликовано в Ученых записках Украинского экспериментального института глазных болезней им. акад. В. П. Филатова, т. I, 1949 (совместно с А. Ф. Сысоевым).

С этой целью мы решили испытать осенние листья некоторых деревьев.

Отмирание листьев осенью связано с длительным периодом пребывания их в стадии «переживания», что с точки зрения указанной выше гипотезы должно привести к накоплению в листовой пластинке биогенных стимуляторов или веществ сопротивления.

В работе имелось в виду выяснить следующие вопросы:

1. Происходит ли действительно накапливание биогенных стимуляторов в отмирающих осенних листьях?

2. Если экстракты из осенних листьев обладают биологической активностью, то насколько она выше или ниже активности экстрактов из других источников?

Для исследования были взяты осенние листья клена остролистного *(Acer platonoides)* и платана *(Platanusarientalis).* Листья были собраны в период их опадания (октябрь) и сохранялись в сухом прохладном месте.

Кроме экстрактов из листьев, были получены также отгоны с паром. Для этого навеска воздушно-сухих листьев загружалась в колбу, обливалась горячей водой из расчета 1:1 и после стояния в течение 1 часа в колбу пропускался пар до накопления дистиллята в десятикратном размере от взятых листьев.

Полученные таким образом экстракт и отгон испытывались в различных разбавлениях.

1. ВЛИЯНИЕ ЭКСТРАКТОВ ИЗ ОСЕННИХ ЛИСТЬЕВ НА ИНТЕНСИВНОСТЬ ПРОРАСТАНИЯ СЕМЯН И РОСТ ВСХОДОВ

Прежними работами (В. П. Филатов, 1945) было установлено, что присутствие биогенных стимуляторов в тканевых препаратах можно установить изучением активирования прорастания семян. Для опыта были взяты экстракты из осенних листьев клена и платана и их отгоны.

Методика опыта заключалась в следующем: отсчитанное количество семян помещалось в чашку Петри и обливалось экстрактом или отгоном. Чашка закрывалась и ставилась в темном месте. Количество растворов бралось равное весу семян. Контролем служило намачивание семян в дистиллированной воде. Первый подсчет тронувшихся в рост семян производился через 2 суток. Для оценки влияния экстрактов и отгонов на рост всходов последние выращивались в тех же чашках до 20 суток. Недостаток влаги пополнялся дистиллированной водой.

Уже первые опыты показали, что экстракты в концентрации 1:20 угнетают прорастание семян, что заставляло нас перейти к изучению различных концентраций экстрактов и отгонов. Результаты опытов приведены в табл. 1.

Из приведенной таблицы видно, что экстракты и отгоны из осенних листьев увеличивают интенсивность прорастания семян и рост всходов. Этими опытами также установлено, что экстракты из осенних листьев активны только в определенных концентрациях. Концентрированные экстракты угнетают интенсивность прорастания, хотя в дальнейшем при росте всходов это угнетающее действие сменяется некоторой стимуляцией. Тем не менее рост всходов при концентрации 1:20 все же более замедленный по сравнению с другими концентрациями. Наиболее оптимальными концентрациями оказались разведения 1:50 и 1:100.

Этими опытами установлено также, что между экстрактами из осенних листьев клена и платана особой разницы нет.

Следующим этапом работы было сравнительное изучение биологической активности экстрактов из осенних листьев клена и платана с экстрактами, полученными из свежих и консервированных на холоду листьев клена, при приведении их концентрации к одному количеству абсолютно сухого вещества. Опыт был поставлен на семенах белой фасоли. Изучалась интенсивность прорастания через 2 и 3 суток. Отношение экстракта к весу семян 1:1.

Результаты опыта приведены в табл. 2.

Из приведенных данных видно, что наиболее активным является экстракт из осенних листьев клена. Второе место по активности занимает экстракт из консервированных листьев. Наименее активным является экстракт из свежих листьев клена. Что касается влияния концентрацией экстрактов, то, как и в предыдущем опыте, наиболее оптимальной концентрацией является для осенних листьев клена разведение 1:100, в то время как для свежих листьев она сдвигается в сторону больших концентраций. Укажем также, что нами не отмечено какой-либо разницы в активности экстрактов, полученных из сухих осенних листьев при хранении их 8 и более месяцев, что подтверждает данные И. И. Чикало (1946).

Таблица 1

Влияние экстрактов и отгонов, полученных из осенних листьев клена и платана, на интенсивность прорастания и рост всходов пшеницы Одесская 3 (Среднее из пяти серий опытов)

Наименование и концентрация экстракта	Процент проросших семян через 48 часов	Прибавка в величине растений через 20 суток (к контролю)		Ширина листовой пластинки	Прибавка в весе зеленой массы через 20 суток (к контролю)	
		в мм	в %		в г	в %
Экстракт из осенних листьев клена 1:20	81	35	15,2	3,5	6,2	13,4
1:50	118	40	17,4	3,5	9,3	20,0
1:100	125	15	6,5	3,5	7,6	16,5
1:200	114	5	2,2	3,0	6,5	14,1
1:300	112	0	0	3,0	0,57	1,2
Отгон из осенних листьев клена 1:10	122	33	14,0	3,5	7,0	15,3
1:50	116	15	6,5	3,5	5,1	12,0
Контроль (вода)	100	–	–	3,0	–	–
Экстракт из осенних листьев платана 1:20	85	50	21,7	3,5	2,7	5,6

1:50	122	50	21,7	3,5	8,6	17,9
1:100	115	25	11,3	3,5	6,7	13,8
1:200	110	30	13,6	3,5	6,3	12,7
1:300	109	15	6,8	3,0	0.65	1,3
Отгон из осенних листьев платана 1:10	118	35	15,2	3,5	6,6	13,2
1:50	110	15	6,5	3,5	4,1	8,3
Контроль (вода)	100	–	–	3,0	–	–

Таблица 2

Влияние экстрактов из различных источников на интенсивность прорастания фасоли (Среднее из трех серий опытов)

Наименование экстрактов	Количество ростков через 2 суток концентрации экстрактов			всего	Количество ростков через 3 суток концентрации экстрактов			всего
	1:50	1:100	1:200		1:50	1:100	1:200	
Экстракт из осенних листьев клена	33	35	25	93	43	53	35	131
Экстракт из осенних листьев платана	13	33	30	83	33	45	33	111
Экстракт из свежих листьев клена	18	25	13	55	43	40	20	103
Экстракт из консервированных на холоду в течение 14 суток листьев клена	28	25	40	83	43	30	55	128

2. ВЛИЯНИЕ ЭКСТРАКТОВ ИЗ ОСЕННИХ ЛИСТЬЕВ КЛЕНА НА ГИДРОЛИТИЧЕСКУЮ АКТИВНОСТЬ ИНВЕРТАЗЫ

Опытами проф. А. В. Благовещенского и Кологривовой (1945), Тошевиковой (1945) и Чикало (1945) установлено, что экстракты из охлажденных проростков маша *(Phaseolus aurens)* и хлопчатника активируют каталазу и протеолитические ферменты в опытах *in vitro*.

Мы задались целью изучить влияние экстракта из свежих и осенних листьев клена на прижизненную активность инвертазы по вакууминфильтрационному методу, разработанному А. Кирсановым (1936).

Изучалась гидролитическая активность инвертазы. Экстракты добавлялись к раствору 0,1 мг сахарозы в таких количествах, чтобы создать требуемую концентрацию инфильтрируемого раствора. В качестве объекта для инфильтрации были взяты листья сирени. Листья сирени, взятые приблизительно из

одинакового яруса, разрезались (исключая среднюю жилку) каждый на 8 частей. Навеска каждой части 7 г.

Взятые навески имели следующее назначение:

1) служили для определения сухого вещества в листьях;

2) водный контроль, для установления содержания сахарозы в листьях;

3) контроль сахарозный (без добавления экстрактов).

К остальным пяти навескам добавлялись испытуемые экстракты. После инфильтрации навески подвергались экспозиции в течение 2 часов, после чего фиксировались кипячением и поступали для определения сахаров. Последние определялись методом Бертрана до инверсии и после инверсии. Расчет найденных сахаров производился на 1 г сухого вещества листьев.

Приводим полученные данные в табл. 3.

Таблица 3

Влияние экстракта из осенних листьев клена различной консервации на прижизненную гидролитическую активность инвертазы

	Первый опыт			Второй опыт		
	общий сахар в мг	моноз в мг	% гидролиза	общий сахар в мг	моноз в мг	% гидролиза
Контроль (сахароза)	143	70	49,3	105	53	49,5
Экстракт из осенних листьев 1:100	133	47	35,6	139	51	36,8
То же 1:500	137	65	47,7	146	73	50,5
1:1000	128	88	68,8	93	59	63,3
1:3000	133	93	72,4	108	77	70,0
1:5000	124	79	64,1	81	52	64,2

Из табл. 3 видно, что экстракты из осенних листьев клена в определенных концентрациях значительно активируют гидролитическую деятельность инвертазы. Этими опытами также установлено, что концентрированные экстракты угнетают инвертазу.

3. ВЛИЯНИЕ ЭКСТРАКТОВ ИЗ ОСЕННИХ ЛИСТЬЕВ НА УРОЖАЙНОСТЬ НЕКОТОРЫХ РАСТЕНИЙ В ПОЛЕВЫХ УСЛОВИЯХ

Как уже указывалось, изучение влияния экстрактов из осенних листьев на урожайность культурных растений было особенно ценно ввиду доступности этого источника биогенных стимуляторов.

Предварительно опыты были поставлены с редиской. Опыт был заложен на участке института в двух повторениях. Размер делянки 2 м^2, количество экстракта к весу семян 1:1. Замочка однократная в течение двух суток. После того как примерно 1/3 корней на контрольных делянках достигла потребительской зрелости, все растения опыта были убраны и произведен подсчет и взвешивание урожая.

Полученные данные приведены в табл. 4.

Таблица 4

Влияние экстрактов и отгона из осенних листьев, а также экстрактов из почек клена на урожай редиски

	Средний вес одного куста			Средний вес листьев одного куста			Средний вес одного корня		
	в г	прибавка урожая в г	прибавка урожая в %	в г	прибавка урожая в г	прибавка урожая в %	в г	прибавка урожая в г	прибавка урожая в %
Контроль (вода)	8,30	–	–	3,30	–	–	5,0	–	–
Экстракт из осенних листьев клена, 1:50	9,35	1,05	12,6	3,50	о,1	3,0	5,90	0,90	18
1:100	10,60	2,30	27,7	4,80	1,40	41,0	5,70	0,70	14
Отгон из осенних листьев клена, 1:10	10,10	1,80	21,7	3,35	0,0	0	6,75	1,75	35,0
Экстракт из неконсервированных почек клена, 1:50	11,80	3,50	42,1	4,40	1,00	29,4	7,45	2,45	49,0
Экстракт из консервированных почек клена, 1:50	10,45	2,15	25,9	4,10	0,70	20,6	6,30	1,30	62,0

Из приведенных в таблице данных видно, что наиболее высокий общий урожай дало применение экстракта из свежих почек клена. Экстракты из осенних листьев клена заняли второе место. Более полный опыт экстрактами из осенних листьев клена был проведен с яровой пшеницей.

Опыт был заложен на участке института в трехкратной повторности. Размер делянки 2 м^2. Количество экстракта 33 % к весу семян. Норма высева из расчета 120 кг на га. Посев произведен в бороздки вручную 7–8 апреля. Фенологические наблюдения не проводились. За период вегетации не было ни одного дождя. Полученные данные приводим в табл. 5.

Из приведенной таблицы видно, что обработка семян яровой пшеницы экстрактами из осенних листьев, несмотря на неблагоприятные метеорологические условия года (отсутствие дождя), значительно увеличила урожайность. Наиболее оптимальной концентрацией экстракта оказалось разведение 1:50.

Кроме этих опытов, на участке института были проведены опыты с фасолью. Однако в связи с засухой данные по опыту получились плохо выровненными в повторениях, поэтому мы приводим их лишь как предварительные.

Таблица 5

Влияние экстрактов из осенних листьев на урожай яровой пшеницы (среднее из трех повторений)

	Валовой урожай 100 растений		Урожай зерна из 100 растений		Вес 200 зерен		Вес соломы	
	в г	в %	в г	в %	в г	в %	в г	в %
Контроль (вода)	131,0	100	43,32	100	6,22	100	87,7	100
Экстракт из осенних листьев клена: 1:20	151,3	115,5	42,79	97,5	5,72	83,1	108,5	123
1:50	169,7	129,5	60,52	139	6,72	116,9	109.2	124
1:100	154,0	117,5	50,90	117,8	7,03	117,3	103	117
1:150	151,0	115,2	51,65	119,2	7,00	115,0	99,3	103

Таблица 6

Влияние экстракта и отгона из осенних листьев клена, а также экстрактов из почек клена на урожай фасоли (Среднее из трех повторений)

	Урожай 100 кустов фасоли в г
Контроль (вода)	180
Экстракт из осенних листьев клена, 1:50	280
Экстракт из осенних листьев клена, 1:100	182
Отгон из осенних листьев клена, 1:10	161
Экстракт из свежих почек клена, 1:50	270
Экстракт из консервированных почек клена, 1:50	348

ВЫВОДЫ

1. Экстракты из осенних листьев обладают биологической активностью. Это доказано как лабораторными, так и полевыми опытами. Тем самым подтверждается высказанное в начале статьи предположение о возможном образовании и накоплении биогенных стимуляторов в осенних листьях.

2. Экстракты из осенних листьев клена могут служить доступным источником биогенных стимуляторов для применения их в сельском хозяйстве.

Кроме биологически активных веществ, экстракты из осенних листьев содержат в значительных количествах другие органические и минеральные вещества. Подробная химическая характеристика экстрактов и выделение из них чистых фракций биогенных стимуляторов является нашей дальнейшей задачей.

ОПРЕДЕЛЕНИЕ АКТИВНОСТИ БИОГЕННЫХ СТИМУЛЯТОРОВ ДЕЙСТВИЕМ НА ПОДЪЕМНУЮ СИЛУ ДРОЖЖЕЙ[66]

Наличие и активность биогенных стимуляторов, открытых акад. В. П. Филатовым, образующихся в растительных и животных тканях, подвергнутых консервации в состоянии «переживания», могут быть установлены путем воздействия на организм больного. Лечебный эффект тканевых препаратов в настоящее время является общепризнанным.

Исследование стимулирующей активности тканевых препаратов, как уже применяющихся в клинической практике, так и новых, которые требуют систематического изучения, нуждается в быстрых и точных тестах. До настоящего времени изучение стимулирующей активности тканевых препаратов велось главным образом путем наблюдений за действием их на заживление кожного дефекта у белых мышей. Этот метод, разработанный В. В. Скородинской, состоит в том, что в день опыта животным на спинке у хвоста выщипывается шерсть, после чего иссекается кожа с помощью круглого трепана диаметром 5 мм, и иссеченный кружок кожи отсепаровывается ножницами. Применение трепана дает возможность получить дефекты одного размера. Экстракт, подлежащий изучению, вводится через день под кожу животного в некотором отдалении от дефекта. Измерение дефектов производится при помощи стеклянной линейки и бинокулярной лупы по двум взаимноперпендикулярным направлениям. Средняя величина диаметра дефекта позволяет рассчитать площадь дефекта как площадь круга. Опыт длится 15–17 дней и требует большого количества подопытных животных одного и того же возраста, веса, и, по возможности, одного и того же помета. Несмотря на полную убедительность результатов, этот метод не может быть применен при быстрых массовых испытаниях.

Рекомендуемый нами метод определения активности биогенных стимуляторов действием на подъемную силу дрожжей отнюдь не умаляет значения и ценности теста по заживлению кожного дефекта, но делает применение его

[66] Впервые опубликовано в «Ученых записках», т. 1, 1949, стр. 106–113 (совместно с В. А. Бибером и Л. И. Адаманисом).

необходимым главным образом для окончательной проверки новых тканевых препаратов перед испытанием их в клинике.

1. ОПИСАНИЕ МЕТОДА

В предлагаемом нами методе определения активности биогенных стимуляторов действием на подъемную силу дрожжей в качестве показателя подъемной силы дрожжей принимается объем выделяющейся углекислоты.

Сбраживанию подвергается сахарный раствор известной концентрации, в который прибавляется определенное количество продажных прессованных дрожжей и вводится подлежащий испытанию тканевой экстракт. Наблюдение за выделением углекислого газа продолжается в течение 3-х часов, причем измеряют объем углекислоты, выделяющейся за каждые полчаса. Одновременно ведется наблюдение за выделением углекислого газа в контрольном опыте, где сбраживанию подвергается тот же раствор сахара с тем же количеством дрожжей в совершенно аналогичных условиях, но в отсутствие биогенно-стимулирующих веществ.

Измерение объема углекислого газа каждые полчаса дает возможность получить представление о характере стимулирующего действия тканевого экстракта. Разность в объемах углекислого газа, выделившегося в опыте с экстрактом и в контрольном опыте, позволяет вывести заключение об активности тканевого экстракта. В тех случаях, когда объем выделившейся в контрольном опыте углекислоты превышает таковой, образовавшийся в параллельном опыте с экстрактом, разность в объемах получает отрицательное значение, величина которой определяет степень угнетающего действия исследуемого препарата.

Для проведения испытания требуются два одинаковых флакона, каждый емкостью 450–500 мл и два одинаковых флакона несколько меньшего размера, емкостью каждый в 300–400 мл. Каждый из этих флаконов закрывается хорошо подобранной резиновой пробкой, причем пробки для двух флаконов меньшей емкости имеют по одному отверстию, а пробки для второй пары флаконов имеют по два отверстия. При помощи стеклянных и резиновых трубок флакон большей емкости соединяется с меньшим. Таким образом, составляются два совершенно одинаковых прибора, в которых флакон большей емкости соединен с меньшим при помощи изогнутой стеклянной трубки, плотно вставленной в резиновую пробку и заканчивающейся непосредственно под пробкой в каждом из флаконов. Во второе отверстие пробки, которой закрыт больший флакон, плотно вставлена доходящая до дна флакона изогнутая под углом стеклянная трубка, конец которой опущен в медный цилиндр.

Флаконы меньшей емкости каждого из приборов погружены в водяной термостат (достаточного размера наполненный водой сосуд), снабженный мешалкой и термометром. Схема собранной установки показана на чертеже. В случае отсутствия флаконов последние могут быть заменены колбами. Подобную установку применяют в заводских лабораториях для определения подъемной силы дрожжей по методу Круссерова.

2. ОПРЕДЕЛЕНИЕ СТИМУЛИРУЮЩЕЙ АКТИВНОСТИ ТКАНЕВЫХ ЭКСТРАКТОВ

Работу начинают с проверки приборов. Приготовление дрожжевой суспензии, содержащей 10 % продажных прессованных дрожжей, ведется сразу для

двух приборов, причем дрожжевая суспензия заготовляется в количестве не менее 110 мл. Соответствующая навеска продажных прессованных дрожжей растирается в ступке с небольшим количеством физиологического раствора. Полученную однородную массу переносят в колбу, смывая ступку и пестик физиологическим раствором; колбу до метки доливают физиологическим раствором, хорошо взбалтывают и фильтруют через сложенную в несколько раз марлю. Полученный фильтрат помещают в отстойник Лысенкова и дают отстояться в течение часа. 150 *мл* отстоявшейся суспензии при помощи сифона или пипетки сливают в колбу и нагревают на водяной бане до 35–36 °С.

Одновременно в каждый из флаконов меньшей емкости всыпают по 20 г тростникового сахара или глюкозы, вливают по 150 мл физиологического раствора и помещают их в водяной термостат, причем ставят флаконы на подставки в некотором отдалении от дна термостата. Через некоторое время раствор сахара приобретает температуру термостата. Два флакона большей емкости наполняют обыкновенной водой. Если возникает необходимость в получении не сравнительных, а абсолютных данных об объеме выделяющейся при брожении углекислоты, водопроводная вода в этих флаконах подкисляется небольшим количеством серной кислоты, чтобы предотвратить возможное растворение углекислого газа. Когда температура дрожжевой суспензии достигает 35 °С, колбу закрывают, тщательно взбалтывают и сейчас же при помощи пипетки отбирают по 50 мл суспензии и вливают в каждый из флаконов меньшей емкости.

Закрыв плотно флаконы пробками, их присоединяют к большим флаконам. Замечают время и ведут наблюдение в течение 3-х часов за вытеснением воды из больших флаконов, поступающей в мерные цилиндры. Объем воды равен объему углекислого газа, образовавшегося в процессе брожения. Температуру воды в термостате все время поддерживают равной 35–36 °С. В случае отсутствия водяного термостата с электрическим нагревом необходимую температуру удобно поддерживать подливанием в термостат горячей воды, причем избыточная вода сливается при помощи сифона. Следует иметь в виду, что флаконы в термостате должны быть погружены всегда до одного и того же уровня. При отсутствии электрической мешалки размешивание воды в термостате ведется вручную.

Приборы можно считать правильно смонтированными и всю установку годной для определения активности тканевых экстрактов только в том случае, если объемы вытесненной в течение 3-х часов воды в каждом из приборов отличаются не более чем на 1–2 мл.

Получить такие совпадающие результаты сравнительно легко, когда флаконы и диаметры соединительных трубок одного из приборов ничем не отличаются от таких у второго прибора и когда оба прибора обладают необходимой герметичностью. Если эти условия соблюдены и все же объемы вытесненной воды в приборах разнятся более чем на 2 мл, то можно попробовать устранить расхождение, выдвинув немного изогнутую стеклянную трубку, по которой стекает вода, из резиновой пробки, вставленной в горло большого флакона.

Таким поднятием или опусканием трубки в одном из приборов можно полностью устранить небольшие расхождения в показаниях приборов. Когда требуется установить биологическую активность экстракта без учета объема углекислого газа за каждые полчаса, мы особенно рекомендуем собирать газ в эвдиометры емкостью 200 мл, наполненные 1–2%-ной серной кислотой. Такой эвдиометр легко изготовить, припаяв к горлу мерной колбы емкостью 150 мл бюретку. Опыт заканчивают, когда газ частично наполнит бюретки.

После проверки приборов, которая должна всегда предшествовать проведению испытания, приступают к определению активности экстракта. Приготовление дрожжевой суспензии ведется так же, как это было описано выше. Точно так же, как и при проверке приборов, в меньшие флаконы всыпают по 20 г сахара, вливают по 150 мл физиологического раствора и помещают их в термостат при 36 °С. Когда раствор сахара примет температуру термостата, в каждый флакон при помощи пипетки вливают по 50 мл тщательно взболтанной и нагретой до 35 °С дрожжевой суспензии. Затем в один из флаконов прибавляют 10 мл разбавленного соответствующим образом испытуемого экстракта, а в другой 10 мл (равный объем) физиологического раствора. Флаконы одновременно плотно закрывают пробками и сейчас же соединяют с большими флаконами, наполненными водой до одного и того же уровня. Замечают время и ведут наблюдения за объемом вытесняемой воды в продолжение 3-х часов. Разность в объемах углекислого газа, выделившегося в опыте с экстрактом и в контрольном приборе дает представление об активности испытуемого экстракта.

Для всех наших опытов мы пользовались прессованными дрожжами Одесского дрожжевинокуренного завода. Следует иметь в виду, что для проведения испытаний годными являются дрожжи, которые хранились в леднике не более 4-х суток по выходе из заводского фильтропресса. Применение дрожжей с большим сроком хранения приводит иногда к неправильной оценке активности испытуемого экстракта вследствие изменений, происходящих в дрожжах при их длительном хранении.

Мы считаем необходимым остановиться еще на одном обстоятельстве: продажные дрожжи иногда обладают весьма большой подъемной силой, вероятно, вследствие содержания некоторого количества маточных дрожжей. Объем выделяющегося в течение 3-х часов углекислого газа при работе с такими дрожжами может быть больше объема флакона, наполненного водой. Активность дрожжей устанавливается при проверке приборов, и если она окажется высокой, то дрожжевую суспензию готовят не 10%-ную, а с содержанием 7 % дрожжей, оставляя количество сахара и объем физиологического раствора без изменений.

Наконец, следует указать, что при массовых определениях число отдельных приборов в термостате может быть увеличено и доведено по крайней мере до четырех.

В описанных условиях нами была изучена стимулирующая активность некоторых тканевых препаратов. В первую очередь такой проверке был подвергнут отгон из лиманной грязи. Как известно, предположение, высказанное акад. В. П. Филатовым и подтвердившееся последующими работами, дало возможность рассматривать лиманную грязь как мощный источник получения биогенно-стимулирующих веществ, которые организмы, принимавшие участие в образовании грязи, накопили в себе перед гибелью.

В настоящем сообщении мы не останавливаемся на методике приготовления тканевых препаратов, в том числе и грязевого отгона, так как приготовление их описано в специальной инструкции.

Определение стимулирующей активности отгона из лиманной грязи показало, что грязевой отгон обладает значительной активностью. Стимулирующая активность грязевого отгона была подтверждена в опытах по заживлению кожного дефекта у белых мышей. Результаты измерения стимулирующей активности грязевого отгона выражены графически и представляют средние данные 6 определений.

Значительной стимулирующей активностью обладают экстракты из консервированной кожи. Экстракт из консервированной кожи кролика представляет водный экстракт (1:10), при изготовлении которого мы придерживались правил, указанных в инструкции по изготовлению тканевых препаратов. Для определения стимулирующей активности экстракт из кожи кролика был разбавлен в 10 раз и взят для опыта в количестве 10 мл.

Нами были испытаны экстракты из консервированной на холоде плаценты и установлен стимулирующий эффект таких экстрактов, причем все изученные в отношении стимулирующей активности тканевые препараты предварительно подвергались автоклавированию в течение 1 часа при 120 °С.

Проведенное нами, по просьбе д-ра Барг, изучение активности экстракта из крови кролика до и после травмирования показывает, что предложенный метод определения биогенно-стимулирующих веществ обладает достаточной чувствительностью.

Кровь, взятая у кролика, была разбавлена водой в отношении 1:10 и двухкратным непродолжительным кипячением (2–3 минуты) с последующим фильтрованием почти освобождена от белков, разлита по ампулам и, как все тканевые экстракты, подвергнута стерилизации в автоклаве при 120 °С в течение 1 часа. Затем кролик был травмирован иссечением на брюшке участка кожи с последующим наложением швов. На третий день после наложения швов снова была взята кровь и подвергнута указанной выше обработке. Стимулирующее действие препарата из крови после травмирования достаточно очевидно. Для определения активности мы применяли в этом случае по 3 мл экстракта из крови, к которому добавлялось 7 мл физиологического раствора.

Выше уже было отмечено, что величина стимулирующего эффекта тканевых экстрактов может быть представлена как разность в объемах углекислого газа, выделенного в опыте с экстрактом и в контрольном. Результаты измерений стимулирующей активности некоторых тканевых препаратов представлены в таблице.

Название экстракта	Разность в объемах CO_2 в мл (опыт — контроль за 3 часа
Отгон из лиманной грязи	+24
Экстракт из консервированной кожи кролика	+13
Экстракт из консервированной плаценты	+16
Экстракт из крови кролика до травмирования	–3
Экстракт из крови кролика на 3-й день после травмирования	+18
Экстракт из консервированных листьев алоэ (разведение 1:50)	–46

Из приведенных в таблице данных видно, что водный экстракт из консервированных в темноте и на холоде, по методу акад. В. П. Филатова, листьев алоэ действует угнетающе. Не только разведение 1:50, но и 1:100 и 1:200 вызывает ослабление подъемной силы дрожжей. Стимулирующее действие экстрактов

из консервированных листьев алоэ проявляется при разведениях больших, чем 1:500. Экстракты из консервированных на холоде и в темноте листьев агавы на подъемную силу дрожжей оказывают подобное же действие, причем стимулирующая активность этих экстрактов проявляется при очень малых концентрациях.

Изучение экстрактов и отгонов из консервированных растительных и животных тканей показало, что растительные экстракты (алоэ, агава) отличаются от экстрактов животных прежде всего величиной pH, которая в экстрактах из консервированных листьев агавы и алоэ всегда меньше семи, причем величина pH для экстрактов из листьев алоэ колеблется от 4,8 до 5,8 в зависимости от возраста растения. В связи с этим мы попробовали при определении активности экстрактов из листьев алоэ вводить во флакон, в котором идет брожение, фосфатный буферный раствор, имеющий pH 6,47. Определение активности экстрактов из листьев алоэ и агавы показало, что в присутствии буфера для выявления стимулирующей активности их не требуется больших разбавлений и можно пользоваться лечебными экстрактами, разбавленными в 8–10 раз. Прибавление экстрактов из консервированных листьев алоэ (разведение 1:50) и агавы в количестве 10 мл, к бродильной смеси в присутствии буферного раствора увеличивало объем выделившегося за 3 часа углекислого газа на 8–16 см по сравнению с контролем.

Так как прибавление буферного раствора дает возможность избежать больших разведений, то определение активности экстрактов из консервированных растительных тканей начинают с приготовления фосфатного буфера. С этой целью 11,876 г $Na_2HPO_4 \cdot 2H_2O$ растворяют в литре дистиллированной воды. После полного растворения и тщательного взбалтывания 60 мл первого раствора (Na_2HPO_4) смешивают с 140 мл второго раствора ($2H_2PO_4$), причем pH полученной смеси равно 6,47. Этот буферный раствор служит для приготовления дрожжевой суспензии, содержащей 10 % продажных прессованных дрожжей. Пригтовление дрожжевой суспензии ведется так же, как это уже было описано, причем в каждый флакон вливают по 50 мл такой суспензии. Количество глюкозы или сахара и объем физиологического раствора, необходимый для их растворения, остаются без изменений. Работу начинают, как и при испытании активностиэкстрактов из животных тканей, с проверки приборов, полностью сохраняя указанные выше условия опыта.

Заканчивая настоящее сообщение, мы не делаемсравнительной оценки предложенных методовв смысле предпочтения одного метода перед другим. Нам кажется, что два эти метода могут быть использованы при испытаниях препаратов, содержащих биогенные стимуляторы. Способ, в котором показателем активности тканевых препаратов является количество выделяющейся в опыте углекислоты, дает возможность при помощи сопоставлений оценить активность тканевых препаратов. Второй способ, состоящий в наблюдениях над заживлением кожного дефекта у белых мышей или у кроликов, применим для окончательной проверки и оценки тканевого препарата перед испытанием в клинике.

О БИОЛОГИЧЕСКОЙ АКТИВНОСТИ ГИАЛУРОНОВОЙ КИСЛОТЫ ИЗ СТЕКЛОВИДНОГО ТЕЛА ГЛАЗ[67]

Внутриглазные жидкости привлекали внимание многочисленных исследователей. Химический состав их изучался еще Берцелиусом (1832). В русской офтальмологической литературе имеются обстоятельные исследования проф. Е. Ж. Трона (1926–1928).

Полный химический анализ стекловидного тела лошади, произведенный Дюк Эльдером (см. табл. 1), указывает на большую сложность его минерального и органического состава, но оставляет открытым вопрос о высокой вязкости стекловидного тела при большом содержании воды (99,68 %).

Работы последнего времени освещают этот вопрос. Изучая химическое и физиологическое значение мукополисахаридов, Мейер и Пальмер выделили из стекловидного тела гиалуроновую кислоту (h-ацетилглюкозамин глюкуроновой кислоты).

При дальнейшем изучении свойств выделенной гиалуроновой кислоты было установлено, что с водой она образует коллоидные растворы высокой вязкости, так, например, вязкость 0,1%-ного раствора при 20 °С в 12 раз больше вязкости воды. С другой стороны, микробиологические исследования фактора проницаемости, начатые в 1928 г., привели к открытию фермента, вернее — комплекса ферментов, способного расщеплять гиалуроновую кислоту. В 1941 г. Мак Клин, использовав работы многих ученых в этой области и в результате обширных исследований, проведенных им самим, окончательно установил идентичность фактора диффузии и ферментной системы гиалуронидазы. Причем приблизительно в это же время было установлено, что расщепление проходит по меньшей мере через два этапа. Сперва проходит довольно быстро деполимеризация мукополисахарида, в результате чего коллоидные растворы гиалуроновой кислоты теряют свою вязкость, что можно проследить вискозиметрическим методом. Вторая стадия расщепления гиалуроновой кислоты характеризуется более медленным распадом молекулы с выделением редуцирующих веществ и появлением в растворе ацетилглюкозамина.

---

[67] Впервые опубликовано во «Врачебном деле», № 3, 1950 (совместно с А. Ф. Сысоевым).

Такое энзиматическое расщепление наблюдалось многими авторами. За сравнительно короткий срок, с 1939 по 1941 г., фактор диффузии был основательно изучен. Тогда же было установлено, что все препараты, содержащие гиалуронидазу, ослабляют свою активность при нагревании в течение 30 минут до 65 °С и полностью инактивируются при 100 °С. Инактивирование выражается в том, что эти препараты перестают снижать вязкость растворов гиалуроновой кислоты и теряют способность увеличивать проницаемость красок в коже.

Таблица 1

Химический состав внутриглазных жидкостей лошади (в г на 100 мл)

Наименование компонентов		Водянистая влага	Стекловидное тело	Сыворотка
1.	Вода	99,6221	99,6813	93,3238
2.	Плотный остаток при 100 °С	1,0869	1,1087	9,5362
3.	Общие протеины:	0,0201	0,0662	7,3692
	Альбумины	0,0078	0,0077	2,9557
	Глобулины	0,0123	0,0115	4,4135
	Мукопротеин	—	0,0211	—
	остаточные протеины	—	0,0250	—
4.	Фибриноген	Следы	Следы	+
5.	Иммунные тела	»	»	+
6.	Ферменты	»	»	+
7.	Жиры	0,0040	0,0070	0,1300
8.	Холестерин	Следы	0,0005	Имеется
9.	Азот небелковый	0,0236	0,0264	0,0236
10.	Общий азот	0,0269	0,0301	—
11.	Мочевина	0,0280	0,0290	0,0270
12.	Аминокислоты	0,0290	0,0300	0,0350
13.	Креатины	0,0020	0,0010	0,0020
14.	Органические кислоты	Следы	Следы	—
15.	Сахар	0,0983	0,0973	0,0910
16.	Натрий	0,2787	0,2731	0,3351
17.	Калий	0,0189	0,0192	0,0201
18.	Кальций	0,0062	0,0068	0,0101
19.	Магний	0,0026	0,0020	0,0028
20	Хлор	0,4371	0,4168	0,3664
21.	Неорганический фосфор (P_2O_5)	0,0033	0,0031	0,0030
22.	Неорганическая сера (SO_4)	0,0061	0,0062	0,0058

Гиалуроновая кислота, помимо стекловидного тела, обнаружена и в других органах и тканях животного организма. Она имеется во всех образованиях соединительнотканного происхождения. Особенно много гиалуроновой кислоты в пупочных канатиках (обычный объект для ее выделения), синовиальной жидкости суставов, эмбриональных тканях, коже и др. В некоторых тканях гиалуроновой кислоте сопутствуют другие мукополисахариды — хондроитинсерная кислота, гепарин и т. д. Гиалуроновая кислота не найдена в растениях.

Биологическое значение гиалуроновой кислоты в настоящее время окончательно не выяснено. Некоторые авторы считают, что она может иметь значение: 1) в удержании воды в интерстициальных пространствах, 2) в сохранении связи между клетками, 3) в создании амортизации толчков в суставах. Кроме этого, можно предположить, что, относясь к классу мукополисахаридов, составляющих основную массу биологических слизей, гиалуроновая кислота может играть крупную роль в защите организма от бактерий. В этом случае, помимо механического буфера, благодаря малому поверхностному натяжению и большой липкости гиалуроновая кислота может составить среду, где происходит лизис бактерий.

Биологическая роль гиалуроновой кислоты и гиалуронидазы в стекловидном теле глаза также еще не ясна. Наиболее очевидна их роль в поддержании соответствующего тургора стекловидного тела в глазу. Возможно, что нарушение соотношения между гиалуроновой кислотой и активностью фермента гиалуронидазы имеет значение в появлении глаукомы.

В последние годы стекловидное тело находит применение в клинической практике. В. П. Филатов считает, что при консервировании глаз в условиях пониженных температур можно ожидать образования в стекловидном теле биогенных стимуляторов. Поэтому применение стекловидного тела в клинике есть частный случай тканевой терапии.

Исходя из этого, А. Драгомирецкий в 1940–1941 гг. весьма успешно применил стекловидное тело из консервированных на холоде глаз при лечении некоторых глазных заболеваний. Н. Ф. Гамалея сообщает, что им и Н. П. Грачевой с успехом испытано стекловидное тело из консервированных на холоде в течение 8 дней глаз при лечении экспериментального и клинического туберкулеза, а Л. Г. Балуева и М. И. Глаголева применили консервированное стекловидное тело при лечении лепры. При этом Н. Ф. Гамалея, исходя из учения В. П. Филатова об образовании в тканях, подвергнутых действию неблагоприятных условий среды, биогенных стимуляторов, полагает, что биогенные стимуляторы В. П. Филатова это и есть гиалуроновая кислота.

Н. Ф. Гамалея считает, что значение консервации тканей при пониженных температурах сводится к освобождению до того связанной с белками гиалуроновой кислоты благодаря аутолизу. Действительно, по некоторым литературным данным, гиалуроновая кислота при физиологических значениях pH может находиться в комплексном соединении с белком. Однако имеются и противоположные данные, отрицающие существование солеобразных соединений гиалуроновой кислоты и белка вследствие их полной диссоциации.

Н. Ф. Гамалея обосновывает свой взгляд на значении гиалуроновой кислоты как фактора регенерации ссылкой на присутствие гиалуроновой кислоты во всех эмбриональных тканях, которые, как известно, обладают свойством стимулировать рост культуры тканей. Однако необходимость консервирования стекловидного тела для его биологической активации этим обосновать нельзя, так как эмбриональные экстракты применяются без всякого предварительного

консервирования и, следовательно, с точки зрения Н. Ф. Гамалея, гиалуроновая кислота должна была бы быть при этом в связанном состоянии с белком и биологически недеятельной.

С другой стороны, если допустить, что в свежем стекловидном теле гиалуроновая кислота находится в подвижной связи с белком, то тогда трудно объяснить, почему в свежем эмбриональном экстракте она активна, а в стекловидном теле становится активной только после предварительной консервации в условиях пониженных температур.

Ввиду того, что эти вопросы имеют принципиальное значение для выяснения природы и роли биогенных стимуляторов в живом организме, нами были поставлены широкие опыты по химическому и биологическому изучению стекловидного тела из бычьих глаз, а также выделенной из стекловидного тела гиалуроновой кислоты.

Первый этап работы заключается в изучении биологической активности стекловидного тела, полученного из свежих глаз и из глаз, предварительно консервированных различное число дней при температуре + 4–6 °С. Эксперимент был проведен на принятом в институте биологическом тесте, а именно: на ускорении заживления дефектов кожи у кроликов под влиянием соответствующих препаратов стекловидного тела.

Приготовление препаратов из стекловидного тела производилось следующим образом: глаза, полученные с бойни спустя 2–3 часа после убоя скота, тщательно очищались от мышц ножницами. Часть из них, предназначенная для получения стекловидного тела из свежих глаз, тотчас поступала в опыт; остальные глаза после поверхностной стерилизации путем опускания на одну секунду в 5%-ный раствор карболовой кислоты ставились в рефрижератор на консервацию. Через 2, 4, 6, 8 дней консервации глаза равными частями поступали на получение из них стекловидного тела.

Для извлечения стекловидного тела из глаза последний разрезался скальпелем по меридиану с задней стороны и стекловидное тело вместе с хрусталиком выливалось в чашку Петри. Хрусталик, пигмент и ретина тщательно удалялись при помощи ножниц и пинцета. Полученное стекловидное тело сливалось в колбу, энергично взбалтывалось 5–20 минут, затем подогревалось до кипения и фильтровалось через бумажный фильтр. Фильтрат разливался в ампулы и автоклавировался при 120 °С в течение одного часа.

Полученные препараты стекловидного тела очень слабо опалесцировали. Необходимо отметить, что по мере удлинения сроков консервирования стекловидное тело понижало свою вязкость и после 8 и 10 дней консервирования было маловязкой жидкостью. Это указывало косвенным образом на наличие при консервировании процессов ферментативного расщепления гиалуроновой кислоты.

Для испытания биологической активности препаратов стекловидного тела было выделено 6 групп кроликов по пяти в каждой группе. Трепаном диаметром 14 мм наносился дефект на коже с внутренней стороны уха кролика. В тот же день, а затем через каждый день кролики получали инъекции по 0,5 мл соответствующего препарата, а именно: группа № 1 — контрольная — инъекции физиологического раствора, № 2 — инъекции свежего стекловидного тела, № 3 — стекловидного тела 2 дней консервации, № 4 — 4 дней консервации, № 5 – 6 дней консервации, № 6 — 8 дней консервации.

В течение эксперимента кролики получили по 7 инъекций препаратов. Динамика заживления учитывалась путем измерения площади дефекта. Для этого

на дефект накладывалась целлулоидная пленка и на ней иглой обводился контур дефекта. По этому контуру, при помощи миллиметровой бумаги или планиметра, измерялась площадь дефекта. В табл. 2 приводятся полученные в этом эксперименте данные[68].

Таблица 2.

Динамика заживления дефектов кожи у кроликов под влиянием инъекций стекловидного тела из бычьих глаз различных дней консервации (средние данные по группе)

Наименование группы	21 мая	25 мая	29 мая	4 июня	8 июня	10 июня	12 июня	14 июня
Физиологический раствор	141	115	115	105	38	19	10	0
Стекловидное тело свежее	141	115	108	89	36	18	6	0
2 дней консервации	149	123	113	73	21	14	6	0
4 дней консервации	147	121	106	94	51	18	3	0
6 дней консервации	147	121	108	58	12	2	0	0
8 дней консервации	152	126	103	52	16	0	0	0

Результаты проведенного эксперимента показывают, что по мере увеличения длительности консервирования глаз биологическая активность стекловидного тела возрастает. Несмотря на то, что, исходный размер дефекта в группе, получавшей препараты 8-дневнои консервации, был на 11 мм^2 больше по сравнению с размером дефекта у кроликов, получавших препараты свежего стекловидного тела, дефекты зажили в этой группе на 4 дня раньше. Таким образом, при консервировании бычьих глаз в стекловидном теле происходит накапливание биологически активных веществ, действующих ускоряюще на регенерационные процессы.

Однако остается открытым вопрос, за счет каких именно веществ происходит увеличение активности стекловидного тела: за счет ли накопления биогенных стимуляторов, образующихся, как указывает В. П. Филатов, в любых тканях при их консервировании, или в связи с накоплением в стекловидном теле гиалуроновой кислоты, как полагает Н. Ф. Гамалея. Мы считали, что выяснению этого вопроса могло бы содействовать химическое изучение содержания гиалуроновой кислоты в стекловидном теле различных дней консервации. Определение содержания гиалуроновой кислоты в стекловидном теле производилось методом осаждения ее 5-кратным количеством 96%-ного этилового спирта и определением в осадке редуцирующих веществ после гидролиза кислотою.

Подробно методика заключалась в следующем: стекловидное тело для осаждения белков обрабатывалось 15%-ным раствором трихлоруксусной кислоты. После стояния в рефрижераторе в течение 12 часов осадок отфильтровывался. В полученном фильтрате осаждалась гиалуроновая кислота 5-кратным количеством 96%-ного этилового спирта. После стояния в течение ночи в рефрижераторе выпавший осадок гиалуроновой кислоты отфильтровывался на взвешенный фильтр. Осадок с фильтром подсушивался до постоянного веса,

[68] В проведении эксперимента принимала участие А. И. Платонова.

после чего определялся вес осадка гиалуроновой кислоты. Затем в осадке определялась гиалуроновая кислота по количеству редуцирующих веществ, определяемых после гидролиза осадка соляной кислоты.

Предварительными анализами на препарате гиалуроновой кислоты, выделенной из пупочных канатиков, было установлено, что добавление 5 мл 25%-ной соляной кислоты к 40 мл раствора осадка гиалуроновой кислоты приводит к полному гидролизу при кипячении смеси на кипящей водяной бане в течение 1 часа. Редуцирующие вещества определялись по методу Вильштеттера и Шудля. Количество гиалуроновой кислоты из глюкозы вычислено по формуле: глюкоза*1,16*100/60,2, где 1,16 — коэффициент перевода молекулярного веса глюкозы в молекулярный вес h-ацетилглюкозамина глюкуроновой кислоты, 60,2 — процент редуцирующих веществ в гиалуроновой кислоте по Мейеру и Пальмеру.

Этим методом было определено содержание гиалуроновой кислоты в препарате дважды переосажденной гиалуроновой кислоты из пупочных канатиков. Оно равнялось 94–95 %.

Кроме анализов по определению содержания гиалуроновой кислоты в осадке, для контроля полноты осаждения гиалуроновой кислоты спиртом определялись редуцирующие вещества до гидролиза и после гидролиза в спиртовом фильтрате, после того как он путем отгона полностью освобождался от спирта и доводился водой до первоначального объема. Исследования со спиртовым осадком из стекловидного тела и спиртовым фильтратом произведены по дням консервации. Полученные данные приведены в табл. 3.

На основании полученных данных можно сделать следующее заключение: 1) количество осаждаемой спиртом гиалуроновой кислоты в стекловидном теле уменьшается при консервировании глаз, составляя к 10-му дню консервации 78,5 % первоначального количества; 2) осаждение гиалуроновой кислоты спиртом является полным, так как количество редуцирующих веществ в спиртовом фильтрате после гидролиза увеличивается лишь незначительно по сравнению с редуцирующими веществами до гидролиза; 3) ввиду того, что количество гиалуроновой кислоты при консервировании глаз уменьшается, а биологическая активность стекловидного тела, как показали предыдущие эксперименты, увеличивается, можно считать, что биологическая активность консервированного стекловидного тела не обусловливается гиалуроновой кислотой.

После этих исследований явилось необходимым выяснить, за счет какой фракции стекловидного тела повышается его биологическая активность при консервировании.

Для биологического испытания были приготовлены следующие препараты из стекловидного тела: 1) стекловидное тело, полученное из свежих бычьих глаз; 2) стекловидное тело из глаз 8-дневной консервации; 3) то же, но лишенное гиалуроновой кислоты путем осаждения 5-кратным количеством спирта, отгонки последнего на водяной бане и доведения до прежнего объема; 4) гиалуроновая кислота, приготовленная из пупочных канатиков по Хаасу и дважды переосажденная спиртом, в концентрации 144,4 мг%; 5) то же в концентрации 288,8 мг%; 6) дистиллат (отгон) из свежего стекловидного тела; 7) дистиллат из стекловидного тела глаз, консервированных в течение 8 суток, приготовленный по той же методике; 8) стекловидное тело из глаз 8-дневной консервации после отгона 10 % дистиллата и доведенное до прежнего объема; 9) стекловидное тело из глаз 8-дневной консервации, лишенное белков путем осаждения трихлоруксусной кислотой и последующей нейтрализации; 10) физиологиче-

ский раствор в качестве контроля.

Таблица 3

Влияние консервирования глаз на содержание гиалуроновой кислоты в стекловидном теле[69]

Дни консервации	Осадок гиалуроновой кислоты в мг %	мл 0,1-н J на 100 мл стекловидного тела	Гиалуроновая кислота в осадке в мг %	% гиалуроновой кислоты к исходному	Редуцирующие в спиртовом фильтрате			
					до гидролиза		после гидролиза	
					мл 0,1-н J на 100 мл стекловидного тела	мг % глюкозы	мл 0,1-н J на 100 мл стекловидного тела	мг % глюкозы
0	144,0	7,80	134,5	100	4,8	43,2	5,3	47,7
4	143,3	7,79	134,4	100	5,0	45,1	5,26	47,3
6	139,4	7,58	130,7	97,1	6,3	56,8	6,53	56,8
8	118,6	6,53	108,5	80,6	6,3	56,8	6,55	58,9
10	117,8	6,13	105,6	78,5	7,96	71,7	8,24	74,1

Таким образом, подвергая биологическому испытанию препараты стекловидного тела, содержащие гиалуроновую кислоту и лишенные ее, а также препараты из одной гиалуроновой кислоты, мы имели в виду окончательно решить вопрос, связана ли биологическая активность консервированного стекловидного тела с присутствием в нем гиалуроновой кислоты. С другой стороны, испытание препаратов стекловидного тела, лишенных белков, должно было выяснить роль белков в активности консервированного стекловидного тела. Наконец, препараты, состоящие из дистиллатов, могли указать на возможность присутствия биогенных стимуляторов в стекловидном теле и их роль, так как известно, что биогенные стимуляторы обладают свойством частично перегоняться с паром.

Все вышеуказанные препараты были испытаны в опыте по заживлению дефектов кожи на внутренней стороне уха кроликов. Дефекты наносились 14-миллиметровым трепаном. Измерение дефектов производилось по вышеуказанной методике. Инъекции препаратов производились по 0,5 мл через день. За время опыта каждая группа получила по 6 инъекций. В каждой группе было по 5 кроликов. Полученные в этом эксперименте данные приводим в табл. 4.

Таблица 4

[69] В проведении опыта принимала участие М. В. Голубцева.

Динамика заживления дефектов кожи у кроликов под влиянием инъекций различных препаратов, полученных из стекловидного тела бычьих глаз

№ п п	Наименование препаратов	Площадь дефекта в мм^2									
		28 мая	1 июня	6 июня	8 июня	10 июня	11 июня	13 июня	14 июня	16 июня	19 июня
1	Контроль — физиологический раствор	145,1	137,0	74,0	65,8	32,5	29,6	14	11	6	0
2	Стекловидное тело свежее	145,5	120,2	84,4	53,9	25,4	21,2	15	12	0	0
3	То же консервированное	145,1	113,4	65,6	54,7	25,3	6,0	5	0	0	0
4	То же без гиалуроновой кислоты	143,0	125,7	76,8	47,7	11,8	8.8	7	0	0	0
5	Гиалуроновая кислота 144,4 мг %	145,5	142,1	73,5	65,0	41,7	23,3	8	2	0	0
6	Гиалуроновая кислота 288,8 мг %	145,2	138,8	97,0	64,8	39,5	36,2	26	22	12	6
7	Дистиллят из свежего стекловидного тела	145,1	136,3	97,5	49,8	27,7	21,2	16	10	0	0
8	То же из стекловидного тела 8-дневной консервации	147,0	120,0	53,3	39,8	8,2	0	0	0	0	0
9	Стекловидное тело без дистиллата	145,2	136,8	93,6	54,3	35,2	19,9	9	5	3	0
10	Стекловидное тело 8-дневной консервации без белков	145,4	125,3	79,6	46,0	8,6	8,6	7	0,8	0	0

На основании полученных данных можно сделать заключение, что наибольшей биологической активностью обладает дистиллат из стекловидного тела 8-дневной консервации, значительно ускоривший заживление дефектов. Близко к нему по активности стоит препарат стекловидного тела из глаз 8-дневной консервации. Точно так же проявляет активность препарат, в котором гиалуроновая кислота была осаждена спиртом. Препарат гиалуроновой кислоты, взятой в концентрации 144,4 мг%, дал неопределенные результаты.

Что же касается гиалуроновой кислоты, взятой в концентрации 288,8 мг%, то она проявила угнетающее действие на заживление дефектов кожи у кроликов.

Биологическая активность консервированного стекловидного тела и особенно то, что биологически активные вещества заключены в его летучей части, было также подтверждено нами методом активирования фермента каталазы в опыте *in vitro*.

Известно, что водные экстракты из консервированных тканей обладают свойством активировать ферментные процессы *in vitro* благодаря присутствию в них биогенных стимуляторов.

Постановка опыта заключалась в следующем: стекловидное тело 9-дневной консервации было разделено на две части: одна часть была помещена в фарфоровую чашку и упарена досуха на водяной бане, полученный плотный остаток, лишенный летучей части, вновь был растворен в воде. Другая часть упариванию не подвергалась и, следовательно, содержала все летучие вещества. Для сравнения были взяты стекловидное тело из свежих глаз и водный контроль. Концентрация стекловидного тела везде 1:10.

Методика опыта следующая: навески по 2 г кукурузной муки заливались 20 мл одного из таких растворов: 1) дистиллированная вода, 2) раствор стекловидного тела свежих глаз, 3) раствор стекловидного тела из глаз 9-дневной консервации, 4) раствор стекловидного тела из глаз 9-дневной консервации, которое было упарено и вновь разведено водой до концентрации 1:10. Колбы с растворами ставились в рефрижератор на 20 час, после этого срока вытяжки отфильтровывались и фильтрат поступал на определение активности каталазы. Определение производилось газометрическим методом: 10 мл вытяжки + 10 мл 2%-ной перекиси водорода.

Полученные результаты приведены в табл. 5.

Таблица 5

Влияние стекловидного тела на активность каталазы

Минуты	Кислород в мл			
	Водный контроль	Стекловидное тело		
		Свежее	9-дневной консервации	9-дневной консервации упаренное
5	1,0	1,3	1,8	1,1
10	2,2	2,6	4,6	2,6
15	3,5	4,8	7,5	4,1
20	4,9	6,6	9,9	5,7
25	6,3	8,2	12,3	7,5
30	7.7	10,0	14,3	9,1

Из приведенных в таблице данных видно, что упаривание стекловидного тела приводит к обеднению его веществами, активирующими фермент каталазу. В этом опыте, как и в предыдущих, отчетливо видно, что стекловидное тело из свежих глаз, содержащее наибольшее количество гиалуроновой кислоты, обладает меньшей биологической активностью, чем стекловидное тело из консервированных глаз.

В заключение следует указать на данные Сенека и других о влиянии гиалуроновой кислоты на жизнедеятельность и размножение лейшманий и кишечных амеб в условиях культуры. Исследованиями установлено, что в 0,5%-ном растворе гиалуроновой кислоты лейшмании становятся менее подвижными, хотя и сохраняют свою подвижность. При действии гиалуроновой кислоты на амеб изменяется строение последних — отмечается гиалинизация всего тела паразита, постепенная дегенерация и разрушение. Полное исчезновение амеб происходило в 0,5%-ном растворе за 15 минут, а в 0,25%-ном растворе за 70 минут. Амебы из культуры со слабой концентрацией гиалуроновой кислоты погибали при пересевах в 3–5 поколениях.

Сопоставляя экспериментальные данные по изучению биологической активности стекловидного тела из свежих и консервированных бычьих глаз с проведенными химическими исследованиями, можно сделать следующее заключение.

ВЫВОДЫ

1. По мере консервирования стекловидного тела возрастает его биологическая активность. Наибольшей биологической активностью обладает стекловидное тело 6–8 дней консервации.

2. Количество гиалуроновой кислоты по мере консервации глаз уменьшается в стекловидном теле вследствие гидролизующего действия фермента гиалуронидазы.

3. Стекловидное тело из свежих глаз, содержащее наибольшее количество гиалуроновой кислоты, обладает слабой биологической активностью.

4. Высокую биологическую активность стекловидного тела из консервированных глаз нельзя объяснить повышенной активностью гиалуронидазы, так как автоклавирование препаратов при 120 °С приводит к под. ной инактивации фермента.

5. Если, кроме всего изложенного, учесть, что гиалуроновая кислота отсутствует в растительных тканях, в то время как растительные ткани, консервированные в темноте и на холоде, оказываются также более биологически активными, чем свежие ткани, то мы можем сказать, что гиалуроновая кислота не обусловливает активности консервированного стекловидного тела.

Биологическая активность стекловидного тела из консервированных глаз связана с веществами, образующимися в стекловидном теле при консервировании глаз в условиях пониженной температуры. Эти вещества названы В. П. Филатовым веществами сопротивления, или биогенными стимуляторами. Биогенные стимуляторы образуются всюду, где живой ткани или организму приходится бороться с действием на них неблагоприятных условий внешней среды.

ОТГОНЫ И ЭКСТРАКТЫ ИЗ ТОРФА. ИХ ХИМИЧЕСКАЯ ХАРАКТЕРИСТИКА И БИОЛОГИЧЕСКАЯ АКТИВНОСТЬ[70]

Нашими прежними работами установлено, что лиманная грязь и чернозем могут быть источником для получения биогенных стимуляторов. Биогенно-стимулирующие вещества грязи и чернозема подобны тем биогенным стимуляторам, которые образуются в «переживающих» тканях. Изготовленные нами отгон и экстракт лиманной грязи содержат биогенно-стимулирующие вещества и в виде подкожных инъекций уже более двух лет успешно применяются для лечения глазных и других болезней.

Наши исследования подтвердили наличие в природе огромных запасов биогенных стимуляторов, где они находятся в уже готовом виде и могут быть легко выделены. Продолжая исследования таких природных источников и следуя намеченному плану, мы предприняли изучение торфа. Лечение торфяным илом или грязями, приготовленными из минерализованного торфа, известно было еще в XIX ст. Для получения торфяной грязи к приготовленному особым способом порошку торфа прибавлялась минеральная вода, и вся масса тщательно размешивалась. Приготовленная таким образом торфяная грязь применялась в виде ванн или местных аппликаций. Следует отметить, что обыкновенный торф-сырец был признан негодным для изготовления торфяной грязи.

В 1931–1932 гг. в московской областной клинике физических методов лечения был применен для местных и общих аппликаций обычный низинный торф хорошего разложения без предварительной сложной обработки. Действие такого торфа, предварительно увлажненного (влажность 70 %) и нагретого до 42–52 °С, было изучено на большом числе больных, страдавших заболеваниями двигательного аппарата[71].

Многочисленные наблюдения установили высокую лечебную активность торфа-сырца. Это обстоятельство позволило широко внедрить торфолечение в практику. Рассматривая механизм действия торфолечения, Н. А. Ягубов придает первенствующее значение тепловому фактору. При этом не исключается

[70] Впервые опубликовано в Сборнике, посвященном В. П. Филатову, Изд-во АН УССР, 1950 (совместно с В. А. Бибером и Н. С. Боголюбовой).

[71] Н. А. Ягубов, Торф и его лечебное применение, 1946.

воздействие химического фактора — всасывание кожей тех органических веществ, которые содержатся в торфе. По мнению Н. А. Ягубова, торфолечебная процедура является сложным комплексным раздражителем физикохимического и биологического порядка. Небер применял торф в хирургии при лечении ран с гнойными и серозными выделениями, использовав его высокую адсорбционную способность. Г. А. Вайсман и Л. Д. Лензенская рекомендуют при лечении желудочно-кишечных заболевании пользоваться изготовленным ими «торфоленом». Это стерилизованный порошок торфа, причем для внутреннего употребления его таблетируют[72].

Рассматривая торф как один из природных источников, содержащих биогенные стимуляторы, мы считаем, что лечебное значение торфяной грязи и торфа определяется в первую очередь содержанием в них тех биогенных стимуляторов, которые образовались в клетках растительных тканей перед их отмиранием и затем накопились в торфе. Торф состоит из остатков болотной растительности. Разложение растительного покрова при образовании торфа происходит постепенно, при большой влажности и недостатке кислорода.

В наших опытах мы пользовались главным образом низинным торфом из окрестностей г. Кременца (с. Сапаново). Пробы торфа были взяты вручную из нижнего слоя. Верхний слой, толщина которого равнялась 50 см, был предварительно снят. Влажность торфа составляла 26,6 %, зольность равнялась 10,1 %, реакция торфа была кислая.

Второй образец торфа был доставлен нам из г. Лубны, Полтавской области. Этот образец представлял собой минерализованный торф, реакция его была щелочная, влажность равнялась 28 %, а зольность составляла 21,5 %. Пробы торфа сохранялись в прохладном месте в герметически закрытых банках.

Для извлечения из торфа биогенных стимуляторов мы воспользовались способностью их растворяться в воде и перегоняться с водяным паром.

ПРИГОТОВЛЕНИЕ ЭКСТРАКТА

Для изготовления экстракта отбирали среднюю пробу торфа. Торф тщательно растирали в фарфоровой ступке. Отвешенный в необходимом количестве измельченный торф помещали в колбу, где он настаивался при комнатной температуре и периодическом взбалтывании в течение

24 часов с пятикратным количеством дистиллированной воды. После настаивания его фильтровали через бумажный фильтр. Фильтрат кипятили 1–2 мин. и подвергали повторному фильтрованию. Полученный прозрачный экстракт, окрашенный в зеленовато-желтый цвет, разливали в ампулы. Ампулы с экстрактом запаивали и подвергали автоклавизации в течение 1 часа при 120 °С. Экстракты, полученные из двух разных образцов торфа, были подвергнуты анализу.

Для определения плотного остатка ь экстрактах выпаривали 25 мл экстракта на водяной бане и сушили полученный остаток в сушильном шкафу при 100 °С до постоянного веса. Плотный остаток прокаливали до полного озоления его.

Для определения pH мы пользовались электрометрическим методом. Кислотность определяли титрованием 25 мл экстракта 0,01-н. щелочью в присутствии фенолфталеина. Для определения общей щелочности титрование проводилось 0,01-н. кислотой в присутствии метилоранжа. Окисляемость экстрактов устанавливали титрованием их 0,01-н. раствором перманганата калия в присутствии серной кис-

[72] Г. А. Вайсман и Л. Д. «Пензенская, «Врачебное дело», № 11, 1948.

лоты, йодное число определяли титрованием 25 мл экстракта 0,01-н. раствором йода в присутствии крахмала до появления синего окрашивания, не исчезающего в течение 5 сек. Йодное число выражалось в мг йода/л экстракта.

Общий азот в экстракте определяли по методу Кьельдаля. Подкисленный серной кислотой экстракт выпаривали в кьельдалевской колбе. Сжигание полученного после выпаривания остатка и отгонку аммиака вели по обычным правилам. Для поглощения аммиака мы пользовались 0,01-н. серной кислотой.

Остаточный азот в экстракте определяли по способу Кьельдаля после осаждения белков реактивом Банга.

Результаты анализов экстрактов приведены в табл. 1.

Таблица 1

Название экстракта	Плотный остаток, мг/л	Потеря при прокаливании плотного остатка, г	pH	Кислотность 0,1-н кислоты, мг/л	Щелочность 0,1-н. щелочи, мг/л	Окисление кислорода, мг/л	Йодное число йода, мг/л	Азот общий, мг/л	Азот остаточный, мг/л
Экстракт из торфа образца № 1	512	296	7,0	1,4	–	96	19	19,2	18,1
Экстракт из торфа образца № 2	1704	456	8,1	–	40,5 (общая)	120	19	23,8	14,6

Результаты анализов экстрактов, приготовленных из двух разных образцов торфа, показывают, что эти экстракты так же, как и самые образцы, отличаются разным характером реакции и неодинаковым составом плотного остатка. Экстракт торфа образца № 1 имеет кислую реакцию, причем содержание органических веществ в плотном остатке равно 57,8 %, минеральных — 42,2 %. Экстракт торфа образца № 2 — щелочной. Плотный остаток содержит 26,76 % органических и 73,24 % минеральных веществ. Экстракт торфа образца № 2 богаче растворимыми веществами как минеральными, так и органическими, вследствие чего окисляемость его повышена. В то же время йодные числа двух экстрактов одинаковы. Это обстоятельство позволяет сделать заключение, что органические вещества, извлеченные из двух образцов торфа, отличаются по составу.

ПРИГОТОВЛЕНИЕ ОТГОНА

50 г измельченного торфа растирали в ступке с водой. При растирании постепенно добавляли воду до 125 мл. Массу оставляли набухать при комнатной температуре в течение 24 часов. Набухшая масса количественно переносилась в круглодонную литровую колбу. Ступку смывали 25 мл дистиллированной воды и эту воду также вливали в ту же колбу. Содержимое колбы подвергали перегонке с водяным паром. Собирали 125 мл дистиллата. Перегонка проводилась медленно: получение 125 мл дистиллата продолжалось около двух часов. Дистиллат разливали в стеклянные ампулы, которые после этого запаивали и автоклавировали в течение часа при 120 °С. Дистиллаты, полученные из двух образцов торфа, были подвергнуты анализу.

Результаты анализов показаны в табл. 2.

Таблица 2

Название отгона	pH	Кислотность 0,1-н. кислоты, мг/л	Окисляемость кислорода, мг/л	Йодное число, мг/л	Азот, мг/л
Отгон из торфа образца № 1	6,7	1,0	3,6	6,3	4,8
Отгон из торфа образца № 2	7,3	1,0	3,2	6,3	29,8

Как видно из приведенных данных, отгоны из торфа образцов № 1 и 2 различаются главным образом содержанием летучих соединений азота. Отгон из торфа (образец № 1) был подвергнут более детальному исследованию: из него были выделены кислотная фракция и дистиллат, не содержащий кислот. Для получения кислотного дистиллата к 200 мл торфяного отгона прибавляли 10 мл 10%-ного раствора едкого натрия

и выпаривали на водяной бане до 20–30 мл. Остаток после выпаривания переносили в круглодонную колбу, прибавляли 10 мл разбавленной (1:3) серной кислоты и перегоняли с водяным паром, собирая 200 мл дистиллата. Полученный дистиллат содержал только кислоты, и объем его равнялся объему торфяного отгона, который был применен для выделения кислот.

Для получения дистиллата, свободного от кислот и содержащего основания, тот же торфяной отгон в количестве 200 мл после прибавления 10 мл 10%-ной H_2SO_4 выпаривали на водяной бане до 15–20 мл.

Выпаренный раствор количественно переносили в круглодонную колбу и после прибавления раствора щелочи (до щелочной реакции) перегоняли с паром. Собирали 200 мл дистиллата, в котором могли содержаться аминные основания в том случае, если они входили в состав торфяного отгона. Данные анализа этих двух дистиллатов и торфяного отгона, служившего для их изготовления, приведены в табл. 3.

Таблица 3

Название отгона	pH	Кислотность 0,1-н кислоты, мл/ л	Щелочность 0,1-н. щелочи, мл/л	Окисляемость кислорода, мг/л	Йодное число йода, мг/л	Азот, мг/л
Отгон из торфа (образец № 1)	6,7	1,0	—	3,3	6,3	5,1
Дистиллат, содержащий кислоты	6,1	1,0	—	0,8	6,3	3,6
Дистиллат, содержащий аминные основания	7,5	—	2,0	2,4	0,0	1,2

Примечание. Кислотность дистиллатов определяли титрованием 0,01-н. щелочью в присутствии фенолфталеина. Щелочность устанавливали титрованием 0,01-н. раствором кислоты в присутствии метилоранжа.

СТИМУЛИРУЮЩАЯ АКТИВНОСТЬ ТОРФЯНЫХ ЭКСТРАКТОВ И ОТГОНОВ

Биологическая активность экстрактов и отгонов устанавливалась с помощью трех тестов. Изучалось действие экстрактов и отгонов на подъемную силу дрожжей, на прорастание семян и на заживление кожного дефекта у кроликов. Показателем активности в опытах с дрожжами был принят объем CO_2, выделяющийся при сбраживании раствора сахара суспензией продажных прессованных дрожжей. Брожение проходило в присутствии фосфатного буфера (pH 6,47).

Таблица 4

Активность	Торф образца № 1								Торф образца № 2			
	Экстракт		Отгон		Отгон, содержащий кислоты		Отгон, содержащий аминные основания		Экстракт		Отгон	
Разведение	1:10	1:100	1:10	1:100	1:10	1:100	1:10	1:100	1:10	1:100	1:10	1:100
Разность объема CO2 в мл (опыт — контроль)	+ 7	+ 11,2	+ 19	+24	+27	+ 13	+ 2	0	+6,1	+22,8	+2	+14

Экстракты и отгоны, разбавленные соответствующим образом, прибавлялись к бродильному раствору в количестве 1 мл. Разность объемов CO_2 в опыте и контроле характеризует стимулирующую активность экстракта или отгона. Результаты измерения активности приведены в табл. 4 в виде средних данных из четырех-пяти определений для каждого препарата.

Данные табл. 4 показывают, что торфяные экстракты и отгоны активируют подъемную силу дрожжей, причем стимулирующая активность отгонов из торфа образца № 2 ниже, чем активность из образца № 1. Возможно, что щелочная реакция торфа образца № 2 затрудняет переход в отгон биологических веществ. Опыты показали, что активность отгонов выше активности экстрактов, и установили высокий стимулирующий эффект кислой фракции торфяного отгона.

Активность экстракта и отгона из торфа изучалась также действием их на развитие корней и ростков у прорастающих семян маиса. Прорастание велось в фарфоровых чашках с плоским дном диаметром 5 см. В чашки наливали по 2 мл раствора Кнопа и равный объем подлежащего испытанию препарата. В контрольные чашки к раствору Кнопа прибавляли равный объем дистиллированной воды. В каждую чашку помещали 20 зерен маиса, вес которых был равен 2,9–3,0 г. Зерна перед погружением в чашки отмывали дистиллированной водой. Семена находились в комнатной температуре (20–22 °С). Чашки покрывали стеклами, причем последние два раза в сутки снимали на несколько минут. Кор-

ни и ростки перед измерением их отделяли при помощи скальпеля. Результаты опытов приведены в табл. 5 в виде средних данных из трех серий опытов.

Таблица 5

Стимуляторы	Разность опыт – контроль средней длины корня, мм		Разность опыт – контроль средней длины ростка, мм		Разность опыт – контроль объема 100 корней, $см^3$		Разность опыт – контроль объема 100 ростков, $см^3$	
Разведение	1:10	1:100	1:10	1:100	1:10	1:100	1:10	1:100
Экстракт из торфа (образец № 1)	+2	+ 14	+ 1,0	+3,5	–1,4	+ 1,0	+0,2	+2
Экстракт из торфа (образец № 2)	+ 1	+2	0,0	+2	–0,5	0,0	+ 1,5	+0,5
Отгон из торфа (образец № 1)	+3	+ 11	–	+5	+2	+ 1,5	–	+ 2
Отгон из торфа (образец № 2)		+4	–	+8	–	+0,1	–	+2
Отгон, содержащий кислоты (образец № 1)	+22	+7	–10	+3	–2	+0,2	–2	+ 1.5
Отгон, содержащий аминные основания (образец № 1)	–2	+1,5	–3	–2,5	–0,2	0,0	–2,5	0,0

Из данных табл. 5 следует, что экстракты и отгоны из торфа при разведении 1: 100 хорошо стимулируют рост корней и развитие ростков семян маиса. Экстракт торфа образца № 1 действует активнее, чем экстракт торфа образца № 2. Отгон из торфа образца № 1 (разведение 1:100) особенно хорошо стимулирует рост корней, тогда как отгон из торфа образца № 2 способствует развитию ростков. Изучение биологической активности отдельных фракций торфяного отгона показало, что фракция аминных оснований не только не стимулирует прорастание семян, но даже вызывает небольшое угнетение, тогда как фракция, содержащая кислоты, при соответствующем разведении (1:100) оказывает стимулирующее действие. Подобные результаты, подтверждающие активность торфяных экстрактов и отгонов, а также активность кислой фракции торфяного отгона, мы получили при изучении влияния этих препаратов на активность брожения.

Активность препаратов, изготовленных из первого образца торфа, была проведена с точки зрения их воздействия на заживление кожного дефекта у кроликов. Животные были взяты почти одинакового веса. В день опыта у них на внутренней поверхности уха иссекали кожу при помощи трепана диаметром 14 мм. Применение трепана давало возможность получить дефекты одного и того же диаметра. Кружок высеченной кожи отсепаровывали ножницами. Инъекции экстракта, отгона и дистиллатов, содержащих отдельные группы веществ, выделенных из торфяного отгона, производили через день подкож-

но по 0,5 мл в область спины. Для испытания каждого препарата были взяты четыре кролика. Контрольным кроликам вводили подкожно физиологический раствор по 0,5 мл через день. Дефекты измеряли по двум перпендикулярным направлениям. Площадь дефекта рассчитывалась как площадь круга. Результаты опытов, выраженные графически, показывают значительную активность отгона и экстракта торфа. Отдельные фракции торфяного отгона как кислая, так и фракция аминных оснований — оказали несколько более слабое действие на заживление кожного дефекта.

ВЫВОДЫ

Результаты проведенной работы показывают, что отгон и экстракт, полученные из торфа-сырца, обладают значительной биологической активностью. Активность отгона и экстракта торфа, установленная в опытах *in vitro* и *in vivo*, не уступает активности таких же препаратов, приготовленных из лечебной грязи одесских лиманов (Куяльник). Как и следовало ожидать, оба образца торфа (низинный и минерализованный) оказались пригодными для получения достаточно активных препаратов, так как они состоят из растительных остатков с большей или меньшей примесью минеральных веществ. Опыты показали, что стимулирующий эффект отгона и экстракта торфа имеет много общего с эффектом биогенных стимуляторов, содержащихся в экстрактах и отгонах, приготовленных из переживающих растительных и животных тканей. Биологически активные вещества торфа, подобно биогенным стимуляторам, растворимы в воде, способны частично перегоняться с водяным паром, термически устойчивы. Они не являются белками. Это обстоятельство позволяет нам отнести экстракт и отгон из торфа к тканевым препаратам с хорошим стимулирующим эффектом. Биологическая активность отгонов и экстрактов торфа-сырца, установленная нашими опытами, подтверждает большое значение химического и биологического факторов в торфолечении. Что касается биологической активности отдельных фракций торфяного отгона, то наши опыты достаточно четко установили значительную активность кислотной фракции отгона.

О ЖИЗНЕСПОСОБНОСТИ И РЕАКТИВНЫХ СВОЙСТВАХ ИЗОЛИРОВАННОЙ КОЖИ ТЕПЛОКРОВНЫХ, СОХРАНЯЕМОЙ ПРИ ПОНИЖЕННОЙ ТЕМПЕРАТУРЕ[73]

Вопрос о жизнеспособности и биологических свойствах изолированных тканей, сохраняемых при пониженной температуре, приобрел особенно большой интерес после того, как клиническими и экспериментальными наблюдениями В. П. Филатова и его сотрудников было показано, что роговичная ткань изолированного глаза даже после длительной (до 15–16 дней) его консервации при пониженной температуре (2–4 °С) сохраняет способность к истинному приживлению при гомотрансплантации.

Наблюдения показали, что переживающая в таких условиях ткань приобретает ряд новых свойств, позволяющих широко использовать ее с терапевтической целью при различных заболеваниях.

Согласно теории В. П. Филатова, в отделенных от организма животных и растительных тканях, сохраняемых при пониженной температуре, изменяются биохимические процессы; при этом в них образуются вещества, которые позволяют тканям оставаться жизнеспособными в неблагоприятных условиях. Введенные в организм, эти вещества — биогенные стимуляторы — активируют в нем жизненные функции, увеличивают его сопротивляемость к патогенным факторам и усиливают его регенеративные свойства.

Многочисленные наблюдения, проведенные в этом направлении В. П. Филатовым и его сотрудниками, позволили прийти к заключению, что биогенные стимуляторы являются продуктом живой, а не мертвой ткани. Тот факт, что изолированная ткань при пониженной температуре действительно остается жизнеспособной, подтверждается опытами Баженовой (1936, 1938), в которых была использована методика тканевых культур, наблюдениями Скородинской (1939) и Пучковской (1940) над процессами регенерации в роговице изолированных глаз,

[73] Опубликовано в журнале «Бюллетень экспериментальной биологии и медицины», № 10, 1951 (совместно с С. Р. Мучник и И. Ф. Ковалевым).

опытами Мучника (1949) по суправитальной окраске консервированных тканей, гистоморфологическими исследованиями Пупенко (1936) и Войно-Ясенецкого (1949), экспериментами Иоффа (1947), изучавшего процесс заживления искусственно вызванных дефектов на изолированных плавниках головастика и др.

Продолжая развивать эту проблему, мы провели серию опытов по исследованию жизнеспособности сохраняемой при пониженной температуре кожи теплокровных. Помимо наблюдений над изменением реактивности консервируемой ткани, мы в этой работе преследовали цель изучить способность такой ткани к приживлению в условиях аутопластики.

Наблюдения, проводимые в этом направлении, представляли не только теоретический, но и практический интерес, тем более что литературные данные по этому вопросу весьма немногочисленны.

Объектом для исследований мы избрали кожу кролика. Методика опытов сводилась к следующему. В области наружной поверхности уха кролика выкраивался квадратный кожный лоскут размером 2 х 2 см, последний отсепаровывался от подлежащей ткани, укладывался в стерильную стеклянную чашку и в таком виде сохранялся в рефрижераторе, в котором поддерживалась температура 2–4 °С. После определенного срока хранения консервированный лоскут пересаживался тому же кролику. С этой целью на одном из ушей животного иссекался участок кожи, равный по величине пересаживаемому лоскуту. На образовавшуюся раневую поверхность после тщательного гемостаза укладывался консервированный трансплантат и укреплялся по углам 4 узловатыми швами. Пересаживаемый лоскут располагался таким образом, чтобы направление волос на его поверхности было противоположно направлению волосяного покрова на коже уха. Края трансплантата предварительно освежались. Свежеиссеченный лоскут кожи из уха реципиента пересаживался обычно на второе ухо кролика и служил для контрольных наблюдений.

Отметим тут же, что мы, как правило, не пользовались никакими антисептиками ни для обработки трансплантата, ни для смазывания операционного поля, так как предварительные опыты показали, что обычно применяемые препараты (бриллиантовая зелень, йодная настойка, спирт и др.) вызывают на коже у кроликов интенсивное раздражение, сопровождающееся образованием толстых корок и отторжением поверхностного слоя эпидермиса. Эти изменения осложняли процесс приживления трансплантатов. Вместе с тем, мы уже после первых проведенных нами операций убедились в том, что, несмотря на отсутствие строгой асептики, послеоперационный период у оперированных животных протекал гладко, без нагноений и со значительно менее резко выраженной воспалительной реакцией, чем в случаях, когда применялись антисептики.

Переходя к описанию результатов наших опытов, укажем прежде всего на то, что при свободной аутопластике свежеиссеченной кожи мы, как правило, получали приживление пересаживаемых лоскутов. В этих случаях трансплантаты в ближайшие 2–3 дня после пересадки иногда оказывались слегка отечными, но в последующие дни отечность исчезала, и они приобретали нормальный вид, ничем не отличаясь от окружающих здоровых участков ткани. Пограничные корочки отторгались к 8–10-му дню после операции, и в местах соприкосновения совмещаемых тканей оставались тонкие рубчики.

Клиническая картина приживления лоскутов кожи, консервировавшихся в течение 1–16 дней, мало отличалась от той, которую мы наблюдали при аутопластических пересадках свежеиссеченной кожи. В некоторых случаях можно было отметить только несколько более выраженную отечность трансплантата

в первые дни после операции. Последняя, однако, не оказывала сколько-нибудь заметного влияния на ход приживления пересаживаемой ткани. Пограничные корочки и в этих опытах отторгались на 10–12-й день.

В пересаженных трансплантатах, консервировавшихся в течение 1–16 дней, мы не наблюдали ни явлений отторжения поверхностных слоев эпидермиса, ни выпадения волос. Приживший лоскут, начиная со 2-й недели после операции, отличался от окружающей ткани только тем, что волосы на нем продолжали расти в направлении, противоположном тому, которое отмечалось на остальной поверхности уха.

Случалось иногда, что один из 4 укреплявших трансплантат швов в ближайшие часы после операции прорезывался, и пересаженный лоскут в этом участке отделялся ог подлежащей ткани. В таких случаях

отставший участок трансплантата мумифицировался, остальная же часть лоскута сохранялась и приживала обычным путем.

Проводившиеся нами параллельные наблюдения над суправитально окрашенными (нейтральной краской) препаратами сохранившихся в условиях пониженной температуры лоскутов кожи показали, что функция гранулярного отмешивания краски в клеточных элементах росткового слоя эпидермиса, в эпителии выводных протоков сальных желез, а также в блуждающих элементах ее соединительной ткани сохранялась только до 12–15-го дня переживания. После этого срока клетки консервированной ткани, как правило, диффузно окрашивались. Таким образом, уже на основании этих опытов можно было прийти к выводу, что приживление изолированно сохранявшихся кожных трансплантатов может происходить и после того, как реакция на прижизненный краситель в виде гранулообразования уже не выявляется, т. е. тогда, когда ткань пребывает в состоянии так называемого паранекроза.

Кожные лоскуты, консервировавшиеся на протяжении 18–20 дней, при аутопластике приживали не во всех случаях. В послеоперационном периоде мы часто наблюдали на таких трансплантатах образование корочки, интенсивное слущивание поверхностных слоев эпидермиса с частичным выпадением волос. Отдельные участки трансплантата при этом некротизировались. Такие явления наблюдались в тех случаях, когда процесс консервации осложнялся разрастанием на большей или меньшей части раневой поверхности трансплантата колоний грибков или бактерий. Это загрязнение вызывалось тем, что мы, по указанным выше причинам, не применяли никаких антисептических веществ для обработки консервировавшихся лоскутов. Плохое приживление трансплантатов обусловливалось, очевидно, нарушением функциональных свойств ткани, вызванным длительным воздействием грибковой и бактериальной флоры.

Указанные обстоятельства, осложнявшие процесс консервации, заставляли нас несколько изменить методику заготовки трансплантационного материала. В дальнейших наших опытах мы начали консервировать не отдельные отсепарованные кусочки кожи, а отрезанное целиком ухо кролика, которое в стерильной стеклянной чашке хранилось в рефрижераторе. В день операции из консервированного уха вырезался соответствующий участок кожи, который пересаживался на второе ухо того же кролика.

Пользуясь этим методом консервации, мы получали приживление пересаженных трансплантатов, добытых из ушей, сохранявшихся при пониженной температуре в течение 50–56 дней.

В этих случаях клиническая картина приживления трансплантата в основном не отличалась от той, которую мы наблюдали при пересадке свеже-

иссеченной ткани. Только в отдельных опытах приживление лоскутов кожи, вырезанных из ушей, консервировавшихся дольше 45–50 дней, сопровождалось слущиванием поверхностных слоев эпидермиса и частичным выпадением волос, а иногда и некрозом отдельных участков пересаженной ткани. И в этих случаях нарушение обычной клинической картины приживления было связано с поражением микроорганизмами поверхности консервируемого уха. Развитие последних вызывало нарушение структуры ткани. Кожа при иссечении оказывалась рыхлой, дряблой; при захватывании пинцетом поверхностные слои ее отделялись часто вместе с волосами.

При микроскопическом исследовании такой кожи обнаруживалось обычно глубокое поражение ее эпителиальной поверхности мицелиями грибков. Таким образом, и здесь основная причина гибели ткани заключалась не столько в процессах аутолиза, сколько в поражении ее микроорганизмами.

Весьма вероятно, что при создании таких условий, которые исключали бы возможность возникновения этих осложнений, длительность сохранения кожи и ее способность к приживлению увеличились.

Приведенные опыты показали, таким образом, что изолированная ткань, сохраняемая в условиях пониженной температуры, остается жизнеспособной и не утрачивает свойства приживать при аутопластических операциях.

О том, что в наших опытах мы имели дело с истинным приживлением пересаженной кожи, можно было судить прежде всего на основании клинических наблюдений. Мы ни в одном случае не получали отторжения трансплантатов — явления, как правило, наблюдавшегося нами после гомопластических пересадок. Об этом свидетельствовали также гистологические исследования препаратов иссеченных участков пересаженной и прижившей кожи, показавших полную сохранность ее структурных элементов: эпителия, соединительнотканной части и придатков. Ткань трансплантата непосредственно сливалась с тканью хозяина и только в месте перехода отмечалось утолщение эпителиального покрова.

Об истинном приживлении трансплантатов свидетельствует и тот факт, что волосы на пересаженном лоскуте кожи полностью сохранялись, чего мы никогда не наблюдали при регенеративном замещении трансплантированной ткани. Больше того, в наблюдениях была выявлена одна особенность, которая, на наш взгляд, представляет большой интерес. Оказалось, что на трансплантатах, хранившихся до операции в течение длительного срока (30 дней и дольше), рост волос происходил значительно интенсивней, чем на окружающей коже. Уже через 5–6 недель после операции трансплантат выделялся на фоне остальной поверхности уха не только тем, что волосы росли на нем в необычном направлении, но и длиной и густотой самой растительности (см. рис. 15, стр. 350).

Эти факты, закономерно наблюдавшиеся нами при пересадках длительно консервированной кожи, свидетельствуют о том, что обменные функции в пересаженном лоскуте проходят на более высоком уровне, чем в других участках кожи.

Указанные явления можно связать только с предварительным пребыванием трансплантируемой ткани в условиях неблагоприятного существования; это подтверждает и то обстоятельство, что отмеченные нами особенности проявлялись в зависимости от сроков консервации кожи; наиболее интенсивный рост волос на пересаженных лоскутах наблюдался чаше всего после длительного (более 30 дней) хранения материала.

Приведенные данные подтверждают теорию В. П. Филатова о накоплении биогенных стимуляторов в переживающих при пониженной температуре тканях.

НАЛИЧИЕ БИОГЕННЫХ СТИМУЛЯТОРОВ В КРОВИ РЕКОНВАЛЕСЦЕНТА[74]

Акад. В. П. Филатов высказал предположение о том, что процесс выздоровления организма от того или иного заболевания осуществляется при помощи накопления в нем в большом количестве биогенных стимуляторов, которые являются высокоактивными веществами, играют роль регуляторов физиологических, биохимических и биофизических процессов в организме. Болезнь, как таковая, создавая неблагоприятные условия для организма, вызывает тем самым усиленную выработку биогенных стимуляторов, которые, активируя защитные силы организма, способствуют выздоровлению его.

Дальнейшим логическим выводом данного предположения явилась предпосылка о наличии в большом количестве биогенных стимуляторов в организме больного в момент кризиса.

Кризис, являясь разрешающим этапом в процессе острого заболевания, представляет собой кульминационный пункт в смысле накопления защитных сил организма. Поэтому, по мнению акад. В. П. Филатова, в момент кризиса кровь больного должна изобиловать биогенными стимуляторами.

В монографии «Оптична пересадка рогівки і тканинна терапія», напечатанной в 1948 г., по этому поводу сказано следующее: «Вещества сопротивления» или «биогенные стимуляторы» возникают и в целых живых организмах, подвергшихся неблагоприятным, но несмертельным для них условиям среды, вследствие биохимической перестройки этих организмов. Неблагоприятным условием среды, которая является причиной перестройки организма, с последующим образованием стимуляторов, я считаю также и болезни организма. Отравление организма патогенетическими продуктами вызывает в нем, с одной стороны, угнетение его способности выделять вещества сопротивления, необходимые для возбуждения его регенеративных свойств, с другой стороны, патологический процесс при определенной продолжительности или интенсивности может привести к усиленному развитию биогенных стимуляторов. Бурным их проявлением я объясняю феномен кризиса при инфекционных заболеваниях».

---

[74] Впервые опубликовано в «Офтальмологическом журнале», № 4, 1951, стр. 163–166 (совместно с С. Б. Розовской).

С целью подтверждения данного положения акад. В. П. Филатов предложил проверить наличие биогенных стимуляторов в крови реконвалесцента тотчас после кризиса, чему и посвящена данная работа.

Объектом исследования являлась кровь больного, перенесшего инфекционное заболевание. Кровь была взята у больного через несколько часов после кризиса.

Из крови был изготовлен экстракт. Следует заметить, что кровь была взята без цитрата и не подвергалась консервации.

Экстракт крови был изготовлен в биохимической лаборатории Института им. акад. В. П. Филатова при любезном содействии доцента В. А. Бибера. К одной части крови добавлялось 10 частей дистиллированной воды, затем экстракт освобождался от белков и подвергался кипячению и автоклавизации. Последнее обстоятельство исключает наличие в экстракте специфических иммунобиологических веществ, которые, как известно, отличаются крайней неустойчивостью по отношению к высокой температуре.

Экспериментальными животными служили белые мыши. Тестом являлся процесс регенерации.

Техника эксперимента была следующая:

26 белых мышей весом 18–20 г были разделены на три группы. Различными красками на головке, хвосте и боках делались пометки. Таким образом, каждая мышь была пронумерована. Накануне опыта на спине мыши вблизи хвоста была выщипана шерсть, затем всем мышам в этой области была произведена трепанация кожи трепаном диаметром 4 мм. Полученный дефект измерялся по двум взаимно перпендикулярным направлениям при помощи циркуля и миллиметровой линейки, а также для контроля пупилометром Гааба, как это делается при измерении диаметра зрачка.

В первую группу вошло 10 мышей. Начиная со следующего после нанесения дефекта дня, им через день вводился под кожу экстракт крови больного, перенесшего инфекцию, взятой у него после кризиса. Этот экстракт вводился в дозе 0,2 мл до полного заживления дефекта.

Во вторую группу также вошло 10 мышей. Эта группа являлась контрольной. Мышам этой группы в такой же дозировке вводился экстракт крови здорового человека, приготовленной в той же лаборатории.

В третью группу вошло 6 мышей. Им через день вводился под кожу физиологический раствор в дозе 0,2 мл. Таким образом, данная группа также служила для контроля и сравнения.

Весь эксперимент длился от 13 июня 1949 г. до 17 июля 1949 г., т. е. 34 дня. Началом его был день нанесения мышам дефекта, концом — день заживления дефекта у последней мыши.

Величина полученных после трепанации дефектов кожи у мышей колебалась от 3,5 до 6 мм в диаметре (измерение начато на следующий после трепанации день).

Если сравнить суммарную площадь дефектов по группам, получится следующая картина:

подопытная группа (экстракт крови реконвалесцента) — 10 мышей, 209 мм^2; контрольная группа (экстракт крови здорового человека) — 10 мышей, 202 мм^2; контрольная группа (физиологический раствор) — 6 мышей, 104 мм^2.

Таким образом, наибольшая площадь дефектов оказалась в подопытной группе.

Несмотря на это, процесс заживления прошел в наиболее короткий период в этой группе. После 6-й инъекции дефект заэпителизировался у пяти мышей, после 7-й инъекции — у девяти, а после 8-й инъекции зажили все дефекты в подопытной группе животных.

Иная картина получилась в контрольных группах. Так, во второй группе животных, которым вводился экстракт крови здорового человека, после 6-й инъекции заэпителизировались дефекты только у двух мышей и лишь после 9-й инъекции — у шести мышей. После 10-й инъекции дефекты заэпителизировались полностью у семи мышей, одна мышь погибла с дефектом 4 х 4 мм, а у двух оставшихся дефекты зажили только после 16-й инъекции.

В следующей, контрольной группе животных, которым вводился физиологический раствор, заживление дефектов происходило следующим образом после 7-й инъекции заэпителизировался дефект у двух мышей, после 8-й — у трех и после 9-й инъекции — у пяти мышей, у шестой мыши заживление наступило лишь после 14-й инъекции.

Таким образом, в подопытной группе заживление дефектов прошло между 6-й и 9-й инъекциями, в первой контрольной между 6-й и 16-й инъекциями, а во второй контрольной между 7-й и 14-й инъекциями.

Следует отметить, что скорость заживления в нашем опыте не зависела от первоначальной величины дефекта. Так, например, у мыши № 5 первоначальный дефект равнялся 3,5 х 3,5 мм, т. е. был самый малый, а зажил только после 7-й инъекции, в то время как у мыши № 2, у которой дефект зажил после 6-й инъекции, первоначальная величина его равнялась 5 х 5 мм.

Мы также не можем приписать более раннее заживление дефектов у подопытной группы животных отсутствию инфицирования.

У всех трех групп были случаи вторичного заживления, которые выражались в том, что дефект изъязвлялся, изъязвление распространялось на окружающую кожу и получалась большая язва, покрытая коркой. В первых двух группах таких случаев было по четыре, а в третьей группе — три.

Однако следует отметить, что в подопытной группе эти очаги инфекции ликвидировались значительно раньше, чем в контрольных группах.

Резюмируя результаты проведенного эксперимента, мы можем отметить, что в подопытной группе животных, которым под кожу вводился экстракт крови больного, перенесшего инфекцию, после кризиса дефекты кожи зажили значительно ранее, нежели в двух контрольных группах, несмотря на то что площадь дефектов в подопытной группе была больше, нежели в контрольных. Это можно объяснить наличием в экстракте крови больного после кризиса высокоактивных стимулирующих веществ, которых либо не было, либо было значительно меньше в жидкостях, вводимых контрольным группам животных.

Высокая активность стимулирующих веществ в экстракте крови реконвалесцента проявилась еще значительно более быстрой ликвидацией инфицирования артефактов у подопытной группы, наблюдавшейся нами в эксперименте, по сравнению с контрольными группами.

Мы не можем в данном случае указать точно природу стимуляторов, однако можем сказать, что это не белки, так как в процессе изготовления экстракта крови белки осаждены. Кроме того, следует указать, что экстракты крови больного и здорового человека приготовлялись одинаково, однако экстракт крови здорового человека, как это видно из описанного выше эксперимента, не обладал качествами, присущими экстракту крови реконвалесцента.

Вещества эти также не принадлежат к специфическим иммунобиологическим, так как последние отличаются большой неустойчивостью по отношению к температуре, а примененные нами экстракты автоклавировались и кипятились в процессе приготовления их.

Вместе с тем в литературе имеются указания о том, что биогенные стимуляторы обладают свойством активизировать процессы регенерации.

В. В. Скородинская, И. Г. Ершкович и Д. Г. Бушмич пользовались для доказательства этого феномена, как тестом, наблюдением за регенерацией кожи у мышей и кроликов.

В диссертации В В. Скородинской «Лечебное значение листьев алоэ» имеются указания на то, что под влиянием автоклавированного экстракта из консервированных листьев алоэ автор наблюдал более раннее заживление дефектов кожи у мышей, нежели у животных, которым вводился экстракт из неконсервированных и неавтоклавированных листьев алоэ. Эти факты разрешили автору сделать заключение, что таким образом с несомненностью подтверждается предположение акад. В. П. Филатова о накоплении биогенных стимуляторов в процессе консервации не только в животных (как это было доказано ранее), но и в растительных тканях.

И. Г. Ершкович в своей работе «Значение рентгеновского облучения в выработке биогенных стимуляторов» также показал, что в тканях, облученных лучами Рентгена, происходит накопление стимулирующих веществ, способствующих ускорению заживления дефектов кожи у мышей.

Точно так же Д. Г. Бушмич в своей работе о накоплении в организме и изолированных тканях биогенных стимуляторов под влиянием ультрафиолетовых лучей пришел к выводу, что в организме кролика под влиянием облучения участка кожи ультрафиолетовыми лучами вырабатывались стимулирующие вещества, которые способствовали более быстрой регенерации дефекта кожи у кроликов по сравнению с контролем.

В нашем эксперименте экстракт крови реконвалесцента оказывал аналогичное стимулирующее влияние на процессы регенерации. Это подтверждает мою мысль, что в данном случае активно действующей силой являются биогенные стимуляторы. Наличие биогенных стимуляторов в большом количестве в крови реконвалесцента после кризиса выявляется еще тем, что экстракт его в нашем эксперименте обладал значительно более активизирующими свойствами, нежели экстракт крови здорового человека.

Эти факты в свою очередь служат подтверждением нашего предположения о механизме процесса выздоровления, который, по нашему мнению, осуществляется путем накопления в организме в течение болезни большого количества биогенных стимуляторов, активизирующих защитные силы организма.

В свете этих фактов еще более понятна эффективность тканевой терапии при большом количестве разнообразных заболеваний, так как при тканевом лечении осуществляется введение в организм готовых биогенных стимуляторов, облегчающих и ускоряющих его оздоровительные реакции.

БИОЛОГИЧЕСКИЕ ОСНОВЫ ТКАНЕВОЙ ТЕРАПИИ[75]

Идея тканевой терапии родилась на почве проблемы пересадки роговицы при бельмах, причиняющих слепоту и инвалидность.

В настоящее время основной оптической операцией при бельмах является пересадка роговой оболочки.

Идея пересадки роговицы возникла в начале прошлого столетия; однако около 120 лет прошло, пока эта операция стала действительно практическим способом устранения инвалидности и слепоты вследствие бельм.

Наилучшие результаты достигаются частичной сквозной пересадкой роговицы. Сущность операции состоит в том, что в бельме делается отверстие и в него вставляется такой же величины кусочек прозрачной роговицы глаза человека (удаленного по поводу тяжкой болезни или травмы). Глаза животных не годятся.

Благодаря ряду усовершенствований техники операции и появлению новых инструментов, предложенных мной, операция пересадки роговицы стала доступной каждому окулисту и нашла широкое применение в офтальмологической практике. Доказав, что для пересадки роговой оболочки можно пользоваться глазами трупов, я открыл для этой операции обильный источник пересадочного материала.

К 1 августа 1949 г. мной была закончена первая тысяча пересадок роговицы и создан, таким образом, своеобразный мировой рекорд.

В настоящее время, по состоянию на 1 июля 1951 г., мной и моими учениками сделано 2134 операции и отечественными окулистами 1930 операций частичной сквозной пересадки роговицы.

Таким образом, 4064 операции далеко оставили позади аналогичную продукцию всего мира за 130 лет существования проблемы пересадки роговицы. Процент успеха, т. е. стойкого прозрачного приживления трансплантата, в среднем равен 65 %, а по некоторым категориям бельм (мы их делим на пять категорий) он достигает 90 %.

Печально, когда пересаженный кусочек роговицы в послеоперационном периоде мутнеет. Исходя из учения о культурах тканей, для борьбы с помутнением трансплантата я испробовал глазные ванночки из куриного зародышевого экс-

[75] Впервые опубликовано в «Известиях Академии наук СССР», № 6, 1951.

тракта. Недостаточно удовлетворенный полученным результатом, я использовал другой факт из области культуры тканей.

Известно было, что рост переставшей расти «одряхлевшей» тканевой культуры можно возбудить, подсадив к ней новый кусочек того же зоологического и гистологического вида ткани. Этот феномен объяснялся действием особых веществ — «десмонов», специфических не только в видовом, но и в гистологическом отношении. Опираясь на этот феномен, я попробовал срезать около мутнеющего трансплантата на небольшом участке поверхностные слои бельма и сажать на получившийся дефект соответствующей величины кусочек поверхностных слоев роговицы человеческого глаза (удаленного у какого-нибудь пациента по поводу тяжкого заболевания). Этот метод подсадки роговицы дал заметный успех и был опубликован в 1933 г. Этим было положено начало тканевой терапии, которая так пышно развилась в настоящее время. Вначале тканевая терапия применялась в виде гомопластической пересадки ткани и притом свежей, но затем она начала развиваться в других направлениях. Вскоре после этого были опубликованы мои наблюдения над оптической пересадкой трупной роговицы, консервированной до 3-х суток при температуре 2–4 °С выше нуля. Полученные результаты показали, что трупный материал приживает не только не хуже свежего, но и лучше его. Уже эти данные наводили на мысль, что при консервации на холоде в тканях роговицы накапливаются вещества, благоприятствующие ее приживлению. Кроме того, бросился в глаза еще один замечательный факт.

Уже давно отмечалось, что вокруг прижившего трансплантата бельмо иногда несколько просветлевает. Мной также наблюдался этот феномен. Первоначально я, как и мои предшественники, не сделал из этого никаких выводов. Но когда я стал пользоваться для пересадки с оптической целью роговицами трупных глаз, сохраненных на холоде, случаи просветления бельм стали наблюдаться гораздо чаще и в более сильной степени.

Эти наблюдения позволили сделать вывод, что консервация трупных глаз на холоде ведет к накоплению в тканях глаза каких-то веществ, которые возбуждают процесс приживления в трансплантате и регенеративные свойства бельма.

С этого времени поверхностные подсадки трупной консервированной роговицы мы начали применять не только при помутнении трансплантата, но и для лечения целого ряда заболеваний роговицы.

Полученный успех побудил к разработке лечения консервированными тканями не только заболеваний глаза, но и других болезней, прежде всего болезней кожи.

В качестве материала для тканевого лечения была применена трупная кожа, консервированная 7 суток на холоде, которая пересаживалась в дефект кожи больного вблизи от места заболевания. Надо заметить, что в то время я не был свободен от влияния теории специфических десмонов и для лечения болезней роговицы пользовался поверхностной частичной пересадкой роговичного же материала, и притом около заболевшей ткани. Вот почему и для лечения кожных заболеваний я начал пересаживать именно кожу, взятую от трупа и выдержанную на холоде 7 суток. Первый же случай применения лечебной пересадки кожи (при волчанке) превзошел все мои ожидания. Вскоре клинические и экспериментальные наблюдения освободили меня от тормозящего гипноза теории специфических десмонов. Я убедился в том, что для лечебной цели можно пользоваться любой тканью человека или животного, причем такая ткань не

должна непременно совпадать по своему гистологическому характеру с тканью организма, которая поражена болезненным процессом, и что эта ткань не должна непременно пересаживаться вблизи заболевшей ткани или больного органа.

Все эти заключения позволили сделать первое важное обобщение, которое легло в основу гипотезы тканевого лечения. Основой для этого обобщения послужили следующие рассуждения: кусок ткани, отделенный от организма, будучи помещен в прохладную температуру, продолжает жить при весьма неблагоприятных условиях. В отделенном от организма куске ткани, в нашем примере — в коже, прекращено кровообращение, а следовательно, и питание клеток; крайне затруднено тканевое дыхание, отсутствует иннервация и, следовательно, нарушена трофика. Кроме того, низкая температура, хотя и защищает до известной степени консервированную ткань от влияния микробов, но в то же время угнетает биохимические процессы, которые протекали при более высокой температуре, пока ткань не была отделена от организма.

Общеизвестен факт, что отделенные от организма ткани продолжают некоторое время оставаться, живыми, если условия их сохранения не столь неблагоприятны, что убивают их сразу (например, высокая температура).

Раз ткань, отделенная от организма и сохраняемая на холоде, живет, то приходится допустить, что она биохимически перестраивается с образованием каких-то веществ, которые стимулируют при указанных неблагоприятных условиях ее жизненные процессы. Исходя из этих рассуждений, я и сделал мое следующее первое обобщение: всякая ткань человека и животного, будучи отделена от организма и сохраняема в неблагоприятных, но не убивающих ее условиях, перестраивается биохимически с образованием особых веществ — биогенных стимуляторов, которые поддерживают в породившей их ткани биохимические жизненные реакции.

Будучи введены в больной организм, биогенные стимуляторы усиливают в нем его жизненные реакции, что и ведет к выздоровлению. И свежие ткани, будучи пересажены в организм, могут проявлять целебное действие, но целебное значение свежих тканей значительно слабее лечебного действия тканей, сохраненных на холоде.

Указанное первое положение относительно образования биогенных стимуляторов в животных тканях было затем расширено и перенесено и на растительный мир. Можно было предположить, что живые части растений в условиях их переживания должны накапливать в себе биогенные стимуляторы.

Неблагоприятные условия для жизни зеленых растений создавались мной не путем хранения их на холоде, а путем хранения их в темноте, поскольку для зеленого листа необходимым условием полной его жизни является солнечный луч.

Мои предположения вполне подтвердились. Водные экстракты из сохраненных в темноте листьев оказались целебными, и притом в более сильной степени, чем экстракты из не консервированных в темноте листьев. Это позволило мне расширить первое обобщение, высказанное относительно тканей человека и животных, и сформулировать его так: всякая живая ткань (человека, животного и растения), будучи отделена от организма и сохранена в условиях неблагоприятных, но не убивающих се, подвергается биохимической перестройке с образованием биогенных, стимуляторов, которые, будучи введены в больной организм, возбуждают в нем жизненные реакции и способствуют выздоровлению.

КРАТКАЯ МЕТОДИКА ПРИГОТОВЛЕНИЯ И ПРИМЕНЕНИЯ КОНСЕРВИРОВАННЫХ АВТОКЛАВИРОВАННЫХ ТКАНЕЙ

Перехожу к краткому изложению методики тканевого лечения[76].

В первый период развития тканевой терапии, когда мы пользовались нестерилизованными материалами, очень серьезным был вопрос о возможной передаче скрытых инфекционных заболеваний донора (человека и животных) нашим пациентам при имплантации им тканей.

По счастью, все трудности в этом вопросе были устранены благодаря открытию одного замечательного свойства биогенных стимуляторов.

Мной и доктором В. В. Скородинской было доказано, что биогенные стимуляторы теплостойки и свободно выдерживают температуру 120 °С при нагревании в автоклаве в течение часа; при этом они не только не теряют своей силы, но даже усиливаются в своем действии. Поэтому ткань, обогащенная биогенными стимуляторами, обязательно стерилизуется в автоклаве в день операции или накануне и только в таком виде вводится в подкожный карман. Нестерилизованные ткани для лечебных целей человека в нашей школе теперь не применяются и нашей инструкцией не рекомендуются. Кроме автоклавизации, возможны — для экстрактов — и другие виды стерилизации, например тиндализация и ультрафильтрация. Применение этих методов требует строжайшего соблюдения существующих правил.

Тканевая терапия может быть применена в следующих видах:

1) имплантация консервированных автоклавированных тканей хирургическим путем или при помощи нагнетающего шприца;

2) инъекции водных экстрактов и отгонов, полученных из консервированных тканей; инъекции биологических жидкостей; инъекции экстрактов и отгонов из материалов, полученных из природы и содержащих уже биогенные стимуляторы;

3) внутреннее применение в виде порошков и капель;

4) наружное применение (мази и примочки).

Материалы для имплантации

Кожу человека можно получить от трупа. Кожа трупа пригодна для лечебных целей в срок не более чем через 10 часов после смерти.

После дезинфекции поверхности кожи у трупа иссекают кусок кожи с подкожной клетчаткой, разрезают на куски и в стеклянных банках, закрытых стеклянной пробкой, ставят в рефрижератор или в ледовое отделение ледника на дощечку поверх льда. Температура в леднике для консервации должна сохраняться в пределах 2–4 °С выше нуля. Банки с кожей сохраняются на льду 6–7 суток. В день операции куски кожи освобождаются от подкожной клетчатки и стерилизуются в автоклаве при 120 °С в течение часа в чашках Петри, завернутых в бумагу. Перед самой операцией стерильно отрезают куски кожи в 6–8 см^2 для имплантации взрослому человеку; для детей — обычное уменьшение по возрасту.

Кожа может быть взята и от живого донора, например при операции (иссеченные излишки кожи), а также и от самого пациента.

---

[76] Подробно методика описана в специальной инструкции, изданной Украинским институтом глазных болезней. Одесса, 1950.

В последнем случае кожа с подкожной клетчаткой вырезается у самого пациента на животе, бедре или ягодице. При расчете величины куска надо помнить, что консервированная на холоде кожа после автоклавизации сокращается вдвое.

Методика и техника имплантации кожи

В каком-либо месте тела пациента, лучше всего на боку по аксилярной линии, захватив кожу в толстую складку, производят хорошую анестезию ее инъекцией 6–8 см^3 1%-ного новокаина. Затем делают разрез кожи до подкожной клетчатки длиной в 2–2,5 см, образуют подкожный карман скальпелем или тупоконечными ножницами на глубину 6–7 см. В этот карман при помощи анатомического пинцета глубоко вводится кусок кожи величиной 6–8 см^2. Два шва на края раны. Клеоловая повязка. Швы снимаются через 7 дней. При соблюдении асептики нагноений не бывает.

Рис. 1.



Рис. 2.

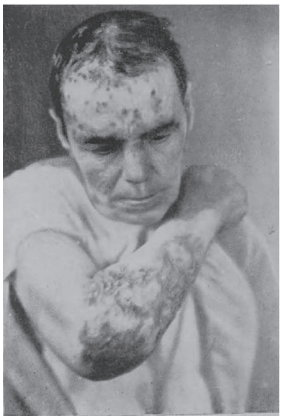

Рис. 3.

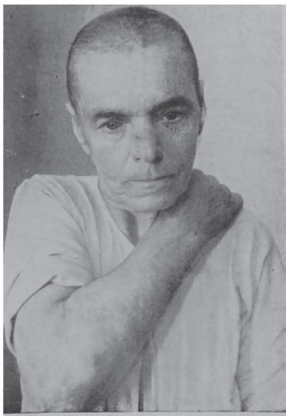

Рис. 4.

Рис. 5.

Рис. 6.

Рис. 7.

Рис. 8.

По материалам нашего института, оно встретилось 12 раз на 11 тысяч имплантаций, что составляет 0,11 %. Операция может проводиться амбулаторно (но с наблюдением в течение 6–7 дней). Повторные имплантации делаются через 3–4 недели. Даже при хорошем эффекте полезно повторять их два-три раза в году. При затяжных процессах их делают не менее пяти-шести раз в год.

Можно проводить все лечение на одних имплантациях без комбинации с экстрактами. Предпочтительнее же имплантации сочетать с инъекциями экстрактов и консервированных тканей.

Имплантацию кожи и нижеуказанных материалов при туберкулезе легких и гортани можно применять только в очень уменьшенной дозировке, начиная с 1 см^2, следя за температурой больного, и притом после предварительных инъекций экстракта, тоже в малых дозах. Аналогичная осторожная дозировка применяется и к аллергическим формам скрофулеза у детей.

Рис. 9.

Рис. 10.

Рис. 11.

Рис. 12.

В 1938 г. впервые мной был применен метод введения под кожу измельченных тканей. С 1949 г. для имплантации тканей наш институт применяет большой «нагнетающий шприц (конструкции А. Курсикова) с винтовым поршнем». Шприцевой метод, равнозначащий хирургическому, чрезвычайно облегчает введение консервированных тканей и уход за больными. В 1945 г. шприцем пользовался Думбадзе. Малый нагнетательный шприц в 1947 г. применял Т. П. Нешич.

Для имплантации могут быть применены плацента человека и другие гомоматериалы. Получение яичка, мышцы, мозга, нервов, селезенки, подкожной клетчатки, глазных тканей и т. д. (от трупа) описания не требует. Консервация, автоклавизация и имплантация производятся, как указано выше[77].

Материалы от животных получают на бойне (от взрослых животных и от молодых) тотчас после убоя. Для тканевой терапии могут быть использованы

[77] Консервация мозговой ткани продолжается только 2–3 дня.

ткани крупного рогатого скота, овец и свиней. Можно пользоваться материалом от кролика. Методика и техника имплантации этих материалов понятна из вышеизложенного[78].

Количество вводимого материала для взрослого человека 2,5–3 г. Автоклавированные материалы животных при повторном применении, как показали многолетние клинические наблюдения и опыты на животных, анафилактических явлений не вызывают.

Замечу, кстати, что при имплантации гетерогенных тканей (по преимуществу кожи) нагноения встретились нам один раз на 600 имплантаций, что составляет 0,17%[79].

Водные экстракты из консервированных тканей человека и животных. Плацентарный экстракт

Кусок консервированной семь суток плаценты отмывается от крови и слизи пятикратным погружением ее каждый раз в чистую дистиллированную воду. Отмытая плацента измельчается ножницами и пестиком в ступке. На каждые 10 г добавляют 100 г физиологического раствора, перемешивают и оставляют на 1 час при температуре +10–15 °С. Затем массу переносят в колбу, нагревают на водяной бане 25–30 мин. при 70–80 °С, фильтруют через бумажный фильтр, фильтрат кипятят 1–2 мин. и снова фильтруют. Полученный экстракт разливают по ампулам, запаивают их и стерилизуют в автоклаве 1 час при 120 °С.

Проверка на стерильность — по обычным правилам. Ампулы хранятся при прохладной температуре. Годность препарата — не менее 6 месяцев.

В основном той же методикой пользуются при изготовлении экстрактов из органов и тканей человека (трупа) и животных: кожи, яичка, мышцы, мозга, печени, селезенки, брюшины и т. д. Ткани консервируют, настаивают с водой, вытяжки кипятят, фильтруют и автоклавируют.

Небольшие изменения в технике изготовления зависят от особенностей ткани.

Инъекции экстракта делаются ежедневно подкожно по 1–4 мл на инъекцию, на курс в среднем 30–45 инъекций. Курсы инъекций даже при благоприятном эффекте надо повторять четыре раза в год.

Как показали наши наблюдения, анафилактических явлений даже при длительных перерывах в применении экстрактов из тканей животных не происходит.

Экстракты из консервированных листьев растений (алоэ, агавы, подорожника, люцерны, ботвы свеклы и др.)

Листья кладут на тарелку и ставят в полную темноту на 12 суток при температуре 4–8 °С выше нуля либо помещают в мешочки из черной бумаги. После консервации обмывают листья от возможной пыли, измельчают ножницами и разминают в ступке пестиком. На 10 г массы прибавляют 50 г физиологического раствора. Оставляют кашицу из листьев на 1–2 часа при комнатной тем-

---

[78] Материалы от животных применяются с 1937 г. (В. П. Филатов и И. А. Вассерман 1938) Перечисление их имеется в моих монографиях: 1942 г. (Ташкент), 1945 г’ (Москва), 1948 г. (Ташкент, Киев) и в инструкциях 1946, 1949 и 1950 гг. (изданных в Одессе).

[79] Приоритет применения гетерогенных тканей принадлежит мне, а не Колпакову и не Г. Е. Румянцеву.

пературе, затем нагревают до легкого кипения (1–2 мин.). Масса фильтруется, фильтрат кипятится 2 мин. и разливается по ампулам, которые запаиваются и автоклавируются при 120 °С 1 час. Бактериологическая проверка — по обычным правилам. Хранение в прохладном помещении. Активность экстракта сохраняется не менее 6 месяцев. Впрыскивание производится по 1–4 см^3 ежедневно. На курс — 25–45 инъекций. Курсы повторяют в году четыре-пять раз[80].

Отгон из лиманной грязи (пелоидодистиллат)

К перечисленным выше биологическим материалам нужно добавить еще некоторые, которые природа дает нам уже в готовом виде.

Не образуются ли биогенные стимуляторы и в целых живых организмах, когда они поставлены в неблагоприятные условия существования, и не борются ли они за жизнь путем своей биохимической перестройки? На этот вопрос можно ответить утвердительно.

В качестве объекта для исследования была взята грязь Одесского лимана, целебные свойства которой всем известны. Так как грязь образуется при участии микрофлоры и микрофауны лимана, то можно было предположить, что при отмирании их должны были образоваться биогенные стимуляторы.

Вместе с В. В. Скородинской и В. А. Бибером я доказал, что экстракт из лиманной грязи обнаруживает целебные свойства, аналогичные экстрактам из упомянутых выше животных и растительных материалов. Больше того, перегоняя грязь с водяным паром и собирая полученный дистиллат в перегонной колбе, мы установили, что такой дистиллат продолжает сохранять целебные свойства и действует так же, как упомянутые ранее тканевые препараты. Этот дистиллат, или грязевой отгон, не содержит совершенно белков, в нем нет гормонов, присутствие которых еще можно было предположить в экстрактах из грязи.

Такой же лечебный отгон получен мной и А. Ф. Сысоевым из осенних листьев деревьев, а также В. А. Бибером из чернозема, ила пресных озер, торфа и морской воды (В. П. Филатов, А. Ф. Сысоев, С. П. Скрипченко).

Методика получения отгонов приведена в инструкции.

Нами разработаны также методы приготовления и использования тканевых препаратов для наружного и внутреннего употребления (мази, суспензии, примочки из экстрактов, капли, порошки) и в виде микроклизм*.

*Нашей школой доказано наличие биогенных стимуляторов в рыбьем жире. Они попадают в него в процессе обработки печени трески.

Поскольку тканевая терапия является весьма обширной проблемой, имеется много предложений со стороны применяющих ее врачей, как в отношении выбора материалов для тканевой терапии, так и способа приготовления и введения в организм тканевых препаратов.

В. И. Спасский, Б. С. Бродский и Г. Г. Кудояров предложили как тканевой препарат консервированную пуповину, акад. Н. Ф. Гамалея использовал ранее предложенное мной стекловидное тело консервированных глаз животных. Г. Е Румянцев отдает предпочтение некоторым тканям молодых животных (надпочечники, селезенка, яичко и яичник).

Среди предложений, касающихся приготовления тканевых препаратов,

[80] При туберкулезе легких, гортани и при ирритативных формах скрофулеза применение экстрактов из плаценты или алоэ надо начинать с малых доз (0,2 мл), постепенно повышая дозу и следя за температурой больного. То же относится и к терапии лепры. Имплантации при этих заболеваниях проводятся в уменьшенной дозе, после 10–12 инъекций экстракта.

можно указать на предложение проф. Н. С. Харченко обрабатывать плаценту подогретым воздухом до сухого состояния. Проф. Н. И. Краузе консервирует ткани в хлорациде.

Есть предложения консервировать ткани в хлорамине, в формалине, в фитонцидах, ацетоне и т. д. Проф. А. П. Крымов рекомендует применять свежие ткани.

Г. Е. Румянцев, используя основу моей методики консервации тканей (сохранение 7 суток при 2–4 °С выше нуля), рекомендует консервацию тканей производить в банках, дно которых смазано медом, или вместо меда применять 40%-ный раствор глюкозы. При этом автор не дает какого-либо научного обоснования этому нововведению в методику консервации. Между тем в печати появились сообщения о том, что имплантация ткани, консервированной по способу Г. Е. Румянцева, приводит к большому числу нагноений.

К. Режабек имел 390 случаев имплантации ткани по способу Г. Е. Румянцева, из них 243 раза имплантирована селезенка и 71 раз селезенка в комбинации с другими тканями. «Наиболее частым осложнением, — пишет он, — являются нагноения в области подсадки. Причем возникают они в ближайшие дни после операции и сопровождаются выходом тканей вместе с гноем. Мы отметили, — пишет д-р К. Режабек, — 85 таких случаев»[81].

По моему поручению Н. И. Шпак в нашем институте произвел наблюдения над действием тканей, консервированных в меду, как предлагает Г. Е. Румянцев. Наблюдения производились при бронхиальной астме, причем имплантировался консервированный надпочечник (рекомендованный Г. Е. Румянцевым при этой болезни).

Имплантация надпочечника по способу Г. Е. Румянцева сделана 36 раз 19 больным. Без осложнения было только пять подсадок, в восьми случаях заживление протекало вторичным натяжением. После 13 подсадок было нагноение с обильным выходом гноя, из них повышение температуры и озноб были в двух случаях. Относительно 10 имплантаций сведений нет, так как больные ушли из-под наблюдения.

Некоторые из перечисленных предложений отходят от теоретических положений и фактических данных тканевой терапии, доказанных мной и моими учениками. Например, Г. Е. Румянцев высказывает мнение, что ткани имеют специфическое значение при тех или иных болезнях. Например, при бронхиальной астме Г. Е. Румянцев рекомендует применять имплантацию ткани надпочечника; при рубцах, воспалительных инфильтратах и других заболеваниях, *оканчивающихся* на *itis* (курсив мой, — В. Ф.) — ткань селезенки; при кожных заболеваниях — ткань половых желез и т. д.

В действительности же такой специфичности не существует. Ниже будет показано, что в настоящее время руководимая мной школа располагает клиническим материалом по тканевой терапии, который охватывает по отдельным, например глазным, заболеваниям до тысячи и более случаев, длительно прослеженных.

При тканевом лечении каждого из этих заболеваний нами были применены различные гомогенные и гетерогенные материалы животного происхождения, экстракты из растительных тканей (алоэ, агава и др.), отгон из лиманной грязи и прочее.

Несмотря на такое разнообразие тканевых препаратов, мы не могли обнаружить какой-либо разницы в их действии при том или ином заболевании.

---

[81] К. Режабек, «Медицинский работник» от 10 мая I960 г.

С другой стороны, весьма характерными являются следующие данные: препарат из консервированных листьев алоэ, который, как известно, не содержит каких-либо продуктов метаболизма, специфически близких к тому или иному органу человека, тем не менее с огромным успехом применен при более чем 50 формах различных заболеваний.

По данным нашего института, при лечении бронхиальной астмы различными тканевыми материалами (кроме ткани надпочечника) клинический эффект получен в 169 случаях из 210, т. е. в 80 %, —такой же, как и при лечении тканью надпочечника, рекомендованной Г. Е. Румянцевым специально для лечения астмы.

Все это указывает, что тканевая терапия действует на весь организм в целом, а не на отдельные заболевания (подробнее об этом будет сказано ниже). Представление Г. Е. Румянцева о каких-то «бронхиальноастмических» или «кожных» биогенных стимуляторах, которые только и направлены на эти заболевания, не имеет под собой никакого научного основания.

* * *

Перехожу к вопросу — что же дает нам в клинике тканевая терапия или лечение биогенными стимуляторами?

Лечение консервированными тканями и их дериватами нашло применение при очень многих заболеваниях. Из глазных заболеваний оно с большим успехом применяется при кератитах различного происхождения, воспалительных процессах сосудистого тракта, помутнениях стекловидного тела, пигментном ретините и других ретинитах, миопическом хориоретините, при атрофии зрительного нерва, трахоме, блефарите, весеннем катарре, отчасти при глаукоме (табл. 1). Наблюдалось также улучшение зрительных функций здорового глаза.

Интересующиеся могут найти более полные и подробные данные по этому вопросу в моих монографиях 1945–1948 гг., в Трудах института и в другой литературе.

Таблица 1

Результаты тканевой терапии при некоторых глазных заболеваниях

Название заболевания	Число леченных глаз	Число успешных случаев
Воспаление роговой оболочки	998	934
Хориоретиниты у близоруких	1199	1025
Пигментное перерождение сетчатки	532	458
Атрофия зрительных нервов	958	622
Воспаление сосудистого тракта	590	463
Симпатическое воспаление	56	43
Всего	4333	3545

На основании этих данных я считаю возможным утверждать, что тканевая терапия при лечении глазных болезней является для офтальмологов могучим средством, которое в связи с остальными нашими ресурсами сильно укрепляет лечебные позиции офтальмологов.

Тканевая терапия дает значительные успехи, а нередко и полное излечение при заболеваниях и других органов и тканей организма.

Я приведу список тех заболеваний, при которых получены весьма значительные успехи — улучшения ц выздоровления. Вот этот список: обыкновенная волчанка, туберкулезные язвы кожи и гортани, различные (в том числе трофические) длительно не заживающие язвы, гуммозные гранулемы и язвы, рубцовые сужения пищевода, стриктуры уретры, рубцовые контрактуры, пендинская язва, красная волчанка, склеродермия, псориаз, травматическая и генуинная эпилепсия, шизофрения, воспалительные заболевания периферической нервной системы, нейродермиты, бронхиальная астма, язва желудка и двенадцатиперстной кишки, воспалительные заболевания женской половой сферы, фурункулез, артриты, каузалгия и фантомные боли, лепра, облитерирующий эндартериит, скрофулез, дистрофия детей после дизентерии и др.

В общей сложности тканевая терапия была успешной при более чем 40 формах общих заболеваний.

Большое значение тканевая терапия имеет как эффективный метод подготовки больного к оперативному вмешательству и в послеоперационном периоде как средство, повышающее жизнедеятельность организма. Я широко применяю этот метод в руководимом мной институте.

Отмечу также, что мной и другими авторами установлено, что при заболеваниях, требующих специфического лечения, тканевая терапия усиливает действие последнего. Такой метод особенно зарекомендовал себя у сифилидологов Одессы.

Тканевая терапия оказывает большую услугу при санаторном лечении и широко применяется в санатории «Красная Москва» в Сочи и в ряде санаториев Одессы.

Тканевая терапия может быть комбинирована с другими медикаментозными средствами — с применением дезинфицирующих веществ (сульфидин, пенициллин), с витаминами (я охотно применяю витамины B_1 при атрофии зрительных нервов), с инсулином (при диабете), с гормонами, а также с физическими методами лечения.

Я коснулся здесь только части обширных материалов, имеющихся в институте, в статьях многочисленных авторов, особенно врачей периферии. Обработка и анализ этого материала сейчас проводится.

Как видно из вышеизложенного, диапазон действия тканевой терапии чрезвычайно широк. Это и понятно, если исходить из выдвинутого мной положения о том, что тканевая терапия действует на весь организм в целом, а не на болезнетворный агент, о чем будет подробно сказано ниже.

Тем не менее я полагаю, что тканевая терапия может быть противопоказана или по крайней мере ограничена при таких заболеваниях, как тяжелые расстройства сердечно-сосудистой системы; тяжелые поражения почек; при беременности, начиная с 7-го месяца; при свежих кровоизлияниях в мозг.

Таким образом, тканевая терапия является весьма ценным методом лечебной медицины. Полученные клинические данные стоят на совершенно прочном основании.

Сравнительных цифровых данных об эффективности тканевой терапии и других способов лечения в настоящее время пока еще мало.

Основываясь на опыте нашего института, я могу утверждать, что действие тканевой терапии сильнее, чем действие многих других общепринятых методов лечения.

Примером преимущественного действия тканевой терапии при глазных заболеваниях перед другими способами терапии может явиться ее лечебное действие при таких заболеваниях, как атрофия зрительного нерва и пигментная дегенерация сетчатки. Все употреблявшиеся ранее попытки лечения этих тяжелейших заболеваний зрительно-нервного аппарата глаза были безуспешными.

Применяя тканевую терапию, мы получаем, как указывалось выше, терапевтический эффект, выражающийся в повышении остроты зрения, расширении поля зрения и улучшении адаптации.

Преимущество тканевой терапии перед другими методами лечения может доказываться также ее эффективностью при таких тяжелейших общих заболеваниях, как волчанка, красная волчанка, пендинская язва и другие.

Свидетельством большой лечебной эффективности тканевой терапии является ее широкое распространение по Советскому Союзу.

Она также широко применяется в народных республиках — Румынии, Болгарии, Чехословакии, Венгрии, Монголии и в Китае.

По тканевой терапии опубликовано более 400 клинических и экспериментальных работ.

В клиническую и экспериментальную разработку тканевой терапии в настоящее время включились многочисленные медицинские учреждения.

Вот несколько фотографий, иллюстрирующих эффекты тканевой терапии (рис. 1–2, 3–4, 5–6, 7–8, 9–10, 11–12).

ГИПОТЕЗА ТКАНЕВОЙ ТЕРАПИИ

Разительные клинические эффекты тканевой терапии, приведенные выше, побудили меня к постановке целого ряда экспериментальных исследований в области проблемы тканевой терапии, а именно: по химии стимуляторов биологического происхождения, по механизму их действия, по их роли в физиологии, патологии, биологии и т. д.

Исследования эти отчасти были выполнены еще до войны. Опираясь на полученные данные в увязке с клиническими эффектами, мне представилась возможность еще в 1942 г. опубликовать гипотезу тканевой терапии. С тех пор гипотеза проверена и подтверждена целым рядом других экспериментов — моими и моих учеников, а также других биологов и биохимиков.

Основные положения теоретического обоснования метода тканевой терапии сводятся к следующим восьми пунктам:

1. Отделенные от организма животные или растительные ткани при воздействии на них таких факторов среды, которые затрудняют их жизнь, подвергаются биохимической перестройке. При этом в тканях вырабатываются вещества, стимулирующие биохимические процессы в них. Указанные вещества, способствующие тканям сохранять жизнь в неблагоприятных условиях, названы мной «стимуляторами биологического происхождения», или, короче, «биогенными стимуляторами».

При этом необходимо подчеркнуть два положения:

1. Образование биогенных стимуляторов следует рассматривать как выработанный эволюционным путем способ приспособления обмена веществ организма к действию условий среды, если это действие не превышает какой-то максимальной, уже убивающей степени.

2. Биогенные стимуляторы образуются в тканяіх пока они живы и находятся в состоянии «переживания».

О том, что отделенные от организма ткани при сохранении их на холоде могут длительно сохранять жизненные процессы, свидетельствуют многочисленные литературные данные. Упомяну общеизвестные исследования Б. Д. Морозова и приведу некоторые данные, полученные по этому вопросу в клинике и лабораториях руководимого мной института.

О жизнеспособности консервированных на холоде тканей говорит прежде всего огромный материал по пересадке роговицы от человека к человеку. Среди многих сотен удачных пересадок имеется очень много случаев, где прозрачное приживление трансплантата прослежено в течение многих (10–15) лет. В условиях эксперимента роговица приживала даже после 15-дневного консервирования на холоде (С. Л. Вельтер, И. А. Вассерман), а также при высушивании и хранении на холоде (М. А. Баженова). При этом патологоанатомически было показано, что трансплантат не является регенератом по каркасу, а имеет место истинное приживление его.

М. А. Баженова в лаборатории культуры тканей изучала влияние длительности консервации роговицы на ее рост, а также на рост подсаженной к ней свежей роговицы, в условиях культуры тканей. Техника опытов заключается в следующем: роговица, предназначенная для подсадки, вырезалась из только что энуклеированного глаза взрослого кролика и укладывалась на дно стерильной стеклянной баночки, в которой хранилась при температуре 2–4 °С выше нуля от 1 до 10 суток. Перед постановкой опыта таким же образом вырезалась другая (свежая) роговица; затем свежая и консервированная роговица промывались многократно рингеровским раствором и разрезались на кусочки диаметром 2–3 мм (по возможности одинакового размера). Среда для культур употреблялась обычная и состояла из плазмы кролика, заранее приготовленной впрок путем добавления, во избежание свертывания, антитромбина (в разведении 1:5000), и из селезеночного экстракта аутогомологического, иногда гетерологического. Культуры приготовлялись в чашках, куда пастеровской пипеткой вводились плазма и экстракт (1/3 плазмы и 2/3 экстракта); затем они перемешивались; после того в толщу среды погружались ножом Грефе попарно свежие и консервированные кусочки роговицы, по две пары в каждую чашку. Кусочки укладывались обычно на минимальном расстоянии один от другого (0,25–0,5 мм). Чашки закрывались ватными пробками, заливались парафином и ставились в термостат с температурой 14–37 °С. Для контроля одновременно приготовлялись культуры из свежей и из консервированной роговицы отдельно без подсадки, а в некоторых случаях — из свежей роговицы вместе со свежей или из консервированной с консервированной в те же сроки.

Последние две группы опытов производились для того, чтобы проверить, оказывает ли влияние подсадка именно консервированной роговицы к свежей или же, быть может, имеет значение просто расположение кусочков попарно, без различия, свежие они или консервированные.

Суммируя результаты всех опытов, можно сделать следующие выводы:

1. При эксплантации свежей роговицы рядом со свежей и консервированной с консервированной в те же сроки оба кусочка растут одинаково, совершенно самостоятельно, но значительно слабее, чем в культурах из роговицы без подсадки.

2. Подсадка к свежей роговице роговицы, консервированной в течение от 1 до 10 суток, сопровождается, по мере увеличения сроков консервации, все большим усилением роста одного из кусочков и ослаблением роста другого.

3. При консервации подсаженного кусочка до 4 суток лучше растет свежая роговица, начиная с 5 суток преобладает рост консервированной, с 6 суток до 9 включительно растет только консервированная роговица, причем рост ее значительно больше, чем в контроле.

4. При подсадке роговицы, консервированной в течение 10 суток и больше, картина меняется: снова, и притом очень обширно, начинает расти свежая роговица, в то время как консервированная совершенно не растет.

5. Подсадка к свежей роговице кусочков роговицы, убитой сухим жаром при температуре 100 °С в течение получаса, и особенно предварительно консервированной, а затем убитой, как бы продолжает последнюю группу опытов, так как также вызывает рост свежей роговицы, но такой интенсивный, что зона его распространяется и на подсаженную роговицу, охватывая ее не только с ближайших сторон, но и с противоположной стороны.

Д. О. Пупенко, по моему предложению, исследовал гистологические изменения роговицы при хранении ее на холоде (2–4 °С выше нуля). Опытами было установлено, что, начиная с 7-го дня консервации, отмечается проникновение в роговицу клеток с лимба, в тканях которого наблюдается размножение клеток (преимущественно прямым делением); то же наблюдалось и при исследовании других консервированных тканей (легкие, печень, костный мозг и др.). Автор отмечает, что на основании гистологических данных нельзя говорить о полной остановке жизненных процессов в тканях, консервируемых на холоде, при 2–4 °С выше нуля в течение 10 суток.

И. А. Пучковская выяснила, что после соскабливания эпителия роговицы энуклеированного глаза кролика происходит регенерация, которая начинается очень быстро, если глаз сохранять при температуре 14–37 °С выше нуля. По данным же В. В. Скородинской, регенерация эпителия при хранении глаза при температуре 2–4 °С выше нуля также наступает, но только через 6 суток, что можно объяснить достаточным накоплением биогенных стимуляторов к этому сроку.

В. В. Войно-Ясенецкий получил обстоятельные данные при гистоморфологических исследованиях роговиц консервированных на холоде глаз. Основная масса клеточных элементов роговицы почти не изменяет своей обычной морфологической структуры на протяжении 10–15 суток консервации. Более стойкими являются малодифференцированные клеточные элементы. Митозы наблюдаются в них до 12–15 суток консервации. Происходит дифференциация или функциональное раздражение некоторых соединительнотканных клеток и миграция их с образованием клеточных скоплений в роговице. Наиболее выражено это явление начиная с 7–8 суток консервации. При ожогах роговицы, произведенных в разные сроки консервации, В. В. Войно-Ясенецкий наблюдал реактивные митозы, регенераторное надвигание эпителия на место ожога и скопление в роговице макрофагои лейкоцитоподобных клеток (рис. 13). При заражении роговицы золотистым стафилококком в разные сроки консервации автор наблюдал образование клеточных воспалительных инфильтратов в ней

(рис. 14). Наблюдалось также увеличение количества митозов в роговице при консервации глаз в растворе Рингер-Локка, к которому добавлялся экстракт из тканей, консервированных на холоде.

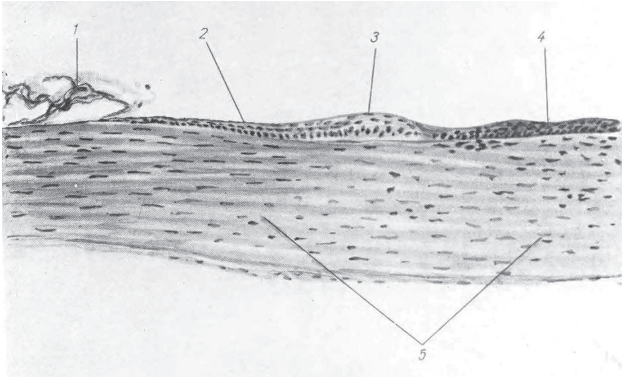

Рис. 13.

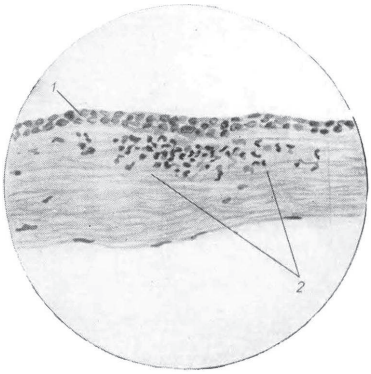

Рис. 14

Рис. 15.

Данные, полученные в нашем институте, показывают не только то, что ткани при сохранении их на холоде длительное время остаются живы, но что в определенный период воздействия неблагоприятных условий некоторые жизненные реакции их даже повышаются. Об этом говорят вышеприведенные эксперименты М. А. Баженовой. Б. О. Пупенко и В. В. Войно-Ясенецкого, а также многочисленные клинические данные по пересадке консервированной роговицы глаза.

Характерными в этом отношении экспериментами являются также следующие.

С. Р. Мучник изучал реактивные процессы в консервированных тканях методом суправитальной окраски. Критерием жизнедеятельности клеток служила их способность отмешивать витальную краску (нейтральная красная) в виде гранул. Эти исследования показали, что в определенные периоды консервации реактивность тканей, выражающаяся в реакции гранулообразования клеток, даже повышается. Так, например, в роговичной ткани глаза лягушки пятидневной консервации реакция гранулообразования оказывается значительно более выраженной, чем в свежей роговице.

Следует, однако, отметить, что даже после того, как функция гранулообразования клеток полностью утрачивается, клетки длительное время еще остаются живы. Это было показано в опыте, проведенном мной совместно с С. Р. Мучником и И. Ф. Ковалевым.

Методика опыта была следующая: у кролика отрезалось ухо и сохранялось длительное время (до 56 дней) в чашке Петри в условиях пониженной температуры. К концу этих сроков при окраске тканей витальными красителями мы уже не находили гранул в клеточных элементах. Однако пересадка лоскута кожи из такого консервированного уха на другое ухо того же кролика, как правило, давала нам истинное и стойкое приживление, прослеженное в течение многих месяцев. Мы обычно пересаживали лоскут таким образом, чтобы направление роста его волос не совпадало с направлением роста волос реципиента. Любопытно отметить тот факт, что волосы на таком трансплантате растут гуще и более интенсивно, чем на остальной поверхности уха (рис. 15). Этот опыт, с одной стороны, служит лишним доказательством сохранения процесса жизнедеятельности в изолированной ткани при длительном пребывании последней в условии пониженной температуры, а с другой — свидетельствует о том, что в такой ткани после перенесения ее в оптимальные условия физиологические функции протекают более интенсивно.

О сохранении жизненных реакций тканей и их биохимической перестройке в период консервации говорят также данные биохимических исследований.

Т. П. Шестерикова и др. в биохимической лаборатории института изучали динамику биохимических процессов в роговице бычьих глаз при их консервации при 2–5 °С выше нуля до 12–14 суток.

Эти исследования, о которых будет подробнее сказано в 5-м пункте гипотезы, показали, что в первый период консервации (7–8 суток) имеют место: сохранение активности ферментов (протеиназы, липазы и каталазы), причем было установлено, что активность каталазы и липазы к 8-му дню консервации даже увеличивается; увеличение в период консервации редуцированной аскорбиновой и молочной кислот; при условии введения в переднюю камеру глаза раствора глюкозы на фосфатном буфере можно обнаружить способность к синтезу гликогена; наличие неглубоких аутолитических процессов.

Эти данные, следовательно, отмечают не только наличие жизненных про-

цессов в консервированной роговице, но и некоторые особенности обмена веществ в ней по сравнению с обменом веществ в свежей

роговице, что указывает на биохимическую перестройку, происходящую в тканях при консервации их на холоде.

Таким образом, можно считать твердо установленным, что биогенные стимуляторы образуются в тканях пока они живы. Это положение необходимо особенно подчеркнуть, так как некоторые авторы пытаются утверждать, что действующим началом тканевой терапии являются продукты мертвой или дважды мертвой (как говорит проф. Краузе) ткани.

Нельзя, конечно, отрицать наличия некоторого процесса распада клеток при консервации. Этот процесс, как известно, имеет место также и в нормальном организме, но я считаю, что истинно мертвые ткани или клетки, не обладающие каким-либо обменом веществ, не могут также образовать и биогенных стимуляторов, которые только и могут появиться в процессе нарушенного, но еще действующего обмена веществ.

Нужно полагать, что в консервированных тканях, лишенных регулирующего влияния нервной системы, нормального притока питательных веществ и кислорода, а также оттока продуктов метаболизма, обменные процессы протекают особыми путями, связанными с перестройкой биохимических процессов, возможно, в сторону анаэробного метаболизма. Характерной особенностью этого метаболизма является накопление недоокисленных продуктов. Из литературы уже давно известно, что повреждающее влияние факторов среды приводит к повышению кислотности клеточного сока. Однако никто из авторов ранее не указал на биологическое значение этих процессов для самого организма.

Повышение некоторых жизненных реакций консервированных тканей связано, как нами установлено, с накоплением и действием биогенных стимуляторов.

Образованием биогенных стимуляторов в тканях при действии на них пониженных температур также, видимо, объясняются результаты опытов Н. А. Иофф с головастиками лягушек *(Rana ridibunda).* Методика этого опыта состояла в следующем: у головастика отрезали оба зачатка задних конечностей. Один из них, контрольный, тотчас возвращался на старое место, а другой помещался в рефрижератор при температуре 2–4 °С на двое суток, после чего вновь помещался на свое место. Через 10–15 суток консервированный зачаток обнаруживал более интенсивный рост и ускорение дифференциации ткани (рис. 16).

2. Биогенные стимуляторы, будучи введены в какой-либо организм тем или иным путем (имплантация обогащенной ими ткани или инъекции экстракта из нее), активируют в нем жизненные процессы. Усиливая обмен веществ в организме, они тем самым повышают физиологические функции организма. Этим они увеличивают сопротивляемость к патогенетическим факторам и усиливают его регенеративные свойства, что и способствует выздоровлению.

В доказательство этого пункта гипотезы можно было бы привлечь всю совокупность клинических данных, указывающих на усиление физиологических функций в результате лечения тканевыми препаратами.

Кроме того, приведу нижеследующие экспериментальные данные. Проф. Р. Э. Файтельберг и В. А. Евдокимов в нашей лаборатории физиологии изучали изменения отделительной работы желудочных желез у собак при пересадке им консервированной кожи. Наблюдения были проведены на 11 собаках с изолированными желудочками по Павлову. Лоскут собачьей кожи величиной 4 х 6 см консервировался при температуре 2–4 °С выше нуля и пересаживался в область

эпигастриума, откуда за 5–10 минут до пересадки удалялся кусочек кожи такого же размера.

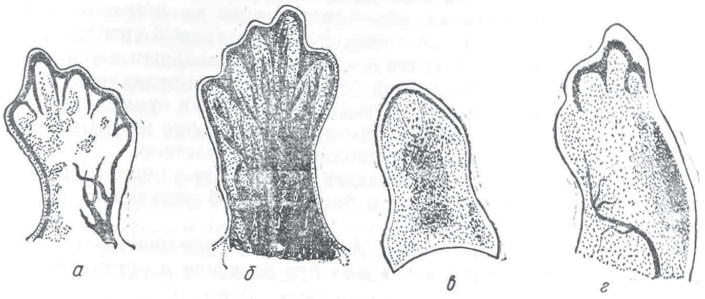

Рис. 16. Влияние низких температур на темп роста и дифференцировку органа у головастиков Rana ridibunda (по данным Н. А. Иоффа).

а — контрольная конечность; б — конечность, консервированная на холоду в течение 2 суток; в — контрольная конечность: г — предварительно изолированная и консервированная конечность через 10 суток после ее возвращения на донора (донор — сам подопытный головастик).

Животные после 16-часового голодания ставились в станок. Затем давался пищевой раздражитель — в одних опытах молоко в количестве 600 см^3 в других — нежирное мясо в количестве 200 г. Выделяющийся желудочный сок собирался за каждые 15 минут. Часовые порции сливались в отдельные пробирки, и сок подвергался анализу. Учитывалось общее количество сока за сокоотделительный период, продолжительность сокоотделения и латентный период. Общая кислотность сока определялась титрованием щелочью, переваривающая способность белкового фермента — по способу Метта. В целях контроля одновременные наблюдения проводились на собаках с искусственно произведенными дефектами кожи. Авторы получили следующие результаты.

1. Пересадка кожи, консервированной на холоде при температуре +2–4 °С, резко повышает отделительную работу желудочных желез; увеличивает количество сока, выделяющегося на пищевой раздражитель, удлиняет сокоотделительный период, повышает кислотность сока. Переваривающая сила сока не изменяется.

2. Наблюдающиеся в деятельности желез сдвиги наступают на следующий день после пересадки кожи и длятся у различных собак от 1 до 6 месяцев.

3. Искусственно произведенный дефект кожи не дает изменений в деятельности желудочных желез.

Мной и Д. Г. Бушмичем изучалось влияние биогенных стимуляторов на функцию нормальных глаз. С этой целью у 34 испытуемых были исследованы функции 43 нормальных глаз. Возраст испытуемых от 16 до 50 лет. Острота зрения определялась по таблице Головина и Сивцева, при постоянном освещении таблицы. Поле зрения исследовалось белыми и цветными объектами в 0,5 см, темновая адаптация — при помощи адаптометра Энгелькинга, цветовое чувство — аномалоскопом Нагеля.

Все исследования производились в одно и то же время, за 2 дня до применения тканевой лечебной пересадки или имплантации и через каждые 5 дней после тканевой терапии.

Под влиянием тканевых препаратов повышение остроты зрения наблюдалось в 10 случаях (на шести глазах с 1,5 до 2,0, на восьми глазах с 1,0 до 1,5; на шести глазах с 1,0 до 1,2). В трех случаях наблюдалось расширение поля зрения на красный цвет (на 10°). В трех случаях повысилась темновая адаптация.

Повышение цветового чувства отмечено в 25 случаях и исчезновение цветовой астенопии в двух случаях. Повышение функции нормального глаза под влиянием биогенных стимуляторов сохранялось в течение 1–3 месяцев.

При введении биогенных стимуляторов в здоровый организм животных ускоряется заживление дефектов на коже. На этом основан один из широко применяемых в институте тестов обнаружения биогенных стимуляторов. Обычно для этой цели на спинке у мыши или на внутренней стороне уха кролика при помощи трепана иссекают круглый участок кожи (для мыши применяют 5-миллиметровый трепан, для кролика — 14-миллиметровый. В тот же день и в дальнейшем через день животным производят инъекции под кожу тканевых препаратов (кролику по 0,5 мл, мыши по 0,1 мл). Кроликам можно также применять имплантации тканей в количестве 0,5 г. Контрольной группе животных вместо тканевых препаратов вводят физиологический раствор.

По ускорению динамики заживления дефектов в опытной группе по сравнению с контрольной судят о биологической активности тканевого препарата.

Т. П. Шестерикова, а также А. Ф. Сысоев установили повышение активности фермента каталазы крови при введении в организм биогенных стимуляторов.

Сюда же относятся данные по увеличению роста и ускорению укоренения растений, а также по повышению урожайности сельскохозяйственных культур под влиянием обработки семян растворами тканевых препаратов. В. И. Кокуев, работая с хлопчатником, показал, что обработка семян хлопчатника экстрактами из консервированных листьев алоэ и проросшего хлопчатника увеличивает урожай хлопка на 15–20 % и ускоряет цветение на 2–3 дня.

Наши опыты с зерновыми культурами с 1945 по 1948 г. дали увеличение урожайности от 10 до 20 % и выше в зависимости от года. Также получено повышение урожая в опытах с картофелем. В опытах с помидорами, которые проводились в Москве в Ботаническом саду и у нас, кроме повышения урожая, замечено также ускорение созревания плодов.

Г. И. Кобяковой был проведен опыт по влиянию тканевой терапии на откорм скота в условиях откормочных баз. Опыты показали, что те животные, которые получили по 20 инъекций тканевого препарата, увеличили живой вес по сравнению с контрольными животными в среднем на голову на 10 килограммов.

К. И. Туркевич применял тканевые препараты для ликвидации яловости у коров. Из 159 голов, подвергнутых тканевой терапии, в 126 случаях (79 %) получено полное излечение. Автор также отмечает увеличение удоя молока у коров, леченных тканевой терапией.

Целый ряд опытов указывает на увеличение сопротивляемости организма под влиянием биогенных стимуляторов.

В исследованиях, проведенных в микробиологической лаборатории института, было установлено, что биогенные стимуляторы активируют различные защитные функции организма.

Д. С. Щастный и Е. Ф. Тамберг изучали влияние тканевых экстрактов на быстроту исчезновения из тока крови непатогенных и условно патогенных микробов.

Методика опытов заключалась в следующем: для опыта отбирались два кролика одинакового веса, пола и породы. Одному из них производились пять

подкожных инъекций экстракта алоэ в количестве 0,5 мл через день. Другой кролик оставался контрольным. После последней инъекции обоим кроликам вводилось одинаковое количество микробной суспензии Bad. prodigiosum или Bad. colt (от 100 млн до 1,5 млрд). После этого на протяжении двух суток через 2–3 часа из ушной вены бралась кровь для определения наличия введенных микробов.

В результате проведенных исследований (на 12 парах кроликов) было установлено, что у кроликов, получивших предварительную тканевую подготовку, введенные микробы исчезают из тока крови в 2–4 раза быстрее, чем у контрольных кроликов.

Исследованиями Е. Ф. Тамберг установлено, что фагоцитарная деятельность клеточных элементов на 3–8-й день после введения препарата алоэ повышается в 3–4 раза. По наблюдениям Д. С. Щастного и М. Б. Вургафта, аллергическая чувствительность к туберкулину у туберкулезных кроликов, получивших тканевые препараты, понизилась в 1,5 раза по сравнению с контрольными.

Увеличение сопротивляемости организма под влиянием биогенных стимуляторов можно иллюстрировать рядом опытов (проведенных Е. С. Шулюмовой и ее сотрудниками), в которых изучалось действие тканевых экстрактов на повышение иммунобиологических свойств организма.

Например, известно, что бруцеллезная агглютинирующая сыворотка получается от кролика путем гипериммунизации их бруцеллезным антигеном. От контрольного кролика, гипериммунизированного по обычной методике, была получена агглютинирующая сыворотка с титром 1:1800. От кроликов, которым в процессе гипериммунизации вводились биогенные стимуляторы, получена сыворотка с титром 1:4500 — 1:7500.

Тканевые препараты повышают, как показали опыты проф. Е. С. Шулюмовой и Баланюк, также титр гемолитической сыворотки. Известно, что для получения гемолитической сыворотки пользуются кроликами, которых гипериммунизируют эритроцитами барана. При этом титр гемолизина получается от 1:2000 до 1:3000. Иногда кролики в процессе гипериммунизации погибают от шока. От кроликов, которым в процессе гипериммунизации вводились биогенные стимуляторы, была получена гемолитическая сыворотка с титром от 1:4200 до 1:9500.

При получении антитоксических сывороток у части лошадей обычно наблюдается прогрессирующее падение титра сывороток в процессе гипериммунизации. Восьми лошадям с таким прогрессирующим падением титра антитоксической сыворотки проф. Е. С. Шулюмова вводила биогенные стимуляторы. В результате этих опытов у шести лошадей отмечено повышение титра антитоксина.

Положительные результаты вышеуказанных опытов побудили проф. Е. С. Шулюмову применить тканевые экстракты при хронической форме сапа у лошадей. Известно, что при далеко зашедшей форме сапа реактивность организма настолько понижается, что исчезает из крови комплемент, фиксирующий антитела. Поэтому реакция связывания комплемента (РСК) становится отрицательной. Пяти лошадям с такой отрицательной РСК в течение 25 дней вводились биогенные стимуляторы, после чего у трех лошадей появилась положительная РСК. Это указывает, что реактивность организма повысилась, в крови появился комплемент, фиксирующий антитела.

Укажу также на данные, полученные И. Р. Дробинским и доложенные им на Украинской конференции по эпидемиологии и иммунитету в 1950 г. И. Р. Дро-

бинский изучал комплементарную энергию крови больных бруцеллезом. Как известно, величина комплемента крови служит показателем сопротивляемости организма к инфекциям. При многих заболеваниях титр комплемента крови падает. Из 30 человек, больных бруцеллезом и леченных тканевыми препаратами, у 23 наряду с общим улучшением состояния титр комплемента крови поднялся до нормы. По данным этого же автора, тканевая терапия стимулирует образование специфических для бруцеллеза, брюшного тифа и дизентерии агглютининов. Исследования З. В. Крюковой и З. Я. Кремневой (из клиники И. Р. Дробинского) показали, что при тканевой терапииувеличивается содержание в крови протромбина, особенно в случаях с резкой гипопротромбинемией.

К. П. Петров установил, что проращивание семян растений в растворах тканевых препаратов увеличивает их устойчивость к последующему угнетению избытком CO_2.

Так, например, если прорастить одни семена в воде, а другие в экстрактах из консервированных тканей, а затем те и другие герметически закупорить в пробирки и подвергнуть таким образом удушению углекислотой, то спустя некоторое время при высеве семян окажется, что при почти полной гибели контрольных семян среди опытных большинство проростков останется живыми и будет продолжать развиваться.

Таким образом, вышеприведенные экспериментальные данные показывают, что введение в организм биогенных стимуляторов повышает функции организма, производит сдвиг в энергетических процессах и увеличивает сопротивляемость организма.

3. Биогенные стимуляторы возникают и в целых организмах, подвергнутых неблагоприятным, но не убивающим их условиям среды, внешним или внутренним, в процессе биохимической перестройки этих организмов.

Первоначальным фактом, доказывающим это положение, послужили опыты А. В. Благовещенского и И. И. Чикало, которые при выращивании гороха в атмосфере углекислоты и на холоде получили из проростков биогенные стимуляторы. Впоследствии были получены и другие факты, подтверждающие это положение.

Н. В. Янык в опытах с аксолотлями показала, что имплантация ткани, взятой у охлажденных в течение 5 суток аксолотлей, не охлаждавшимся аксолотлям вызывает у последних икрометание в необычное для этого зимнее время, в то время как имплантация ткани от неохлажденных аксолотлей не дает никакого эффекта.

Опыт был поставлен следующим образом. В январе самка аксолотля была охлаждена в сосуде с водой при температуре +4 °С в течение 5 суток. Кусочки плавника этой самки были имплантированы самцу и самке аксолотлей не охлаждавшимся (первая пара). Второй паре аксолотлей была имплантирована ткань, взятая у неохлажденной самки аксолотлей. Третья пара аксолотлей служила контролем и никаким воздействиям не подвергалась.

Результаты опыта были следующие: через 4 суток выметала икру первая пара аксолотлей, которой была имплантирована ткань охлажденной самки; на десятые сутки выметала икру самка-донор; вторая и третья пара икры не метали.

С. П. Скрипченко установил, что экстракты, полученные из растения алоэ, консервированного целиком в темноте и холоде, обладают большей биологической активностью, чем экстракты из свежего алоэ. В. А. Бибер и И. М. Фарбман установили накопление биогенных стимуляторов в незеленых частях деревьев

в зимнее время. В. В. Скородинская, освещая целые растения алоэ рентгеном, доказала появление биогенных стимуляторов в экстракте из этих растений.

Й. Г. Ершковичем изучалась стимулирующая активность автоклавированных экстрактов кожи и крови кроликов, подвергнутых местному рентгеновскому облучению. Контролем служили те же экстракты кожи и крови (как свежих, так и консервированных на холоде) необлученных кроликов.

Тестами для наблюдения служили скорость регенерации кожных дефектов и активация процессов дрожжевого брожения.

Облучение рентгеном кожи производилось однократно на боковой поверхности спинки кролика, обнаженной от шерсти. Условия облучения были следующие: напряжение тока во вторичной цепи — 85 кв, сила тока — 4 ма, фильтр — 0,5 мм алюминия, кожнофокусное расстояние — 25 см, продолжительность облучения — 24 мин., доза — 1280 рентгенов, величина облучаемого поля 6 х 8 см, аппарат «Буревестник».

После рентгеновского облучения у кролика иссекался участок кожи или бралась для приготовления экстракта через сутки после рентгеновского облучения, на высоте рентгеновской реакции и после исчезновения рентгеновской реакции. Участок кожи иссекался как из места облучения, так и из отдаленной от облучения области.

Опыты показали, что через сутки после рентгеновского облучения при указанных условиях стимулирующие вещества не появляются, а, наоборот, экстракты кожи, взятые с места облучения и из отдаленной области, обладают тормозящим действием на регенерацию дефектов кожи. На высоте рентгеновской реакции также не удалось обнаружить стимулирующих веществ.

В противоположность этому экстракты из кожи и крови облученного животного, взятые через 3 недели после освещения, т. е. по затихании рентгеновской реакции, обладали значительно выраженной стимулирующей активностью.

Следующая серия опытов показала, что стимулирующая активность экстракта крови облученного животного через 3 недели после освещения и крови необлученного животного, но консервированной на холоде, одинакова. Свежая кровь необлученного животного стимулирующей активностью не обладала.

Д. Г. Бушмич изучал появление стимулирующих веществ в организме кролика при освещении его ультрафиолетовыми лучами. Облучению ультрафиолетом подвергался депилированный участок кожи на спине кролика размером 10 х 10 см. Расстояние от поверхности кожи до горелки лампы Баха было равно 30 см. Длительность экспозиции 10 минут.

Первая серия опытов показала, что под влиянием облучения ультрафиолетом у этих кроликов ускоряется заживление дефектов, произведенных на внутренней стороне уха.

В следующих сериях опытов было установлено, что имплантация кусочка автоклавированной кожи, взятой у облученных кроликов как с места облучения, так и с отдаленного от облучения участка, другим кроликам также влияет на ускорение заживления дефектов кожи. Наиболее сильное стимулирующее действие наблюдалось при имплантации кусочков кожи, взятой из отдаленного от облучения места спустя 10 суток после облучения (разница в заживлении дефектов кожи на 6 суток), в то время как в группе, где была имплантирована кожа, взятая с места облучения, дефекты зажили на 3 дня раньше, чем в контрольной группе.

Активность экстрактов, приготовленных из кожи и крови кроликов до облучения и в разные сроки после облучения, была испытана на тесте по уско-

рению дрожжевого брожения. При этом было установлено, что биологическая активность наиболее выражена у тех экстрактов из крови, которые были приготовлены спустя 3 и 5 дней после облучения. В то же время наиболее активными из экстрактов кожи оказались те, которые были приготовлены из кожи, взятой из отдаленного участка спустя 10 суток после облучения.

В. А. Бибер, В. В. Скородинская и И. М. Фарбман установили накопление биогенных стимуляторов в дрожжах при их консервировании на холоде. Подъемная сила консервированных дрожжей превосходила подъемную силу свежих дрожжей на 10–30 %. Экстракт и дистиллат, полученные из консервированных дрожжей, оказались высокоактивными препаратами.

Таким образом, вышеприведенные данные подтверждают третий пункт гипотезы о возможном образовании биогенных стимуляторов и в целом организме при воздействии на него неблагоприятных, но не убивающих факторов среды.

4. Факторы среды, вызывающие появление биогенных стимуляторов, могут быть разнообразны.

Из неблагоприятных условий, способствующих образованию биогенных стимуляторов, наиболее изученным является сохранение ткани животных при относительно низкой температуре (2–4 °С выше нуля), а в отношении листьев растений — сохранение их в темноте (листья алоэ, проростки хлопка, листья агавы, люцерны, ботва сахарной свеклы и др.).

В. В. Скородинской доказано возникновение биогенных стимуляторов в отделенных от растений листьях под влиянием лучей рентгена. Другие факторы (химические агенты, повышение температуры, лучистая энергия), могущие вызвать образование биогенных стимуляторов в отделенных от организма тканях, в настоящее время изучаются в руководимом мной институте.

Из неблагоприятных факторов, способствующих образованию биогенных стимуляторов в целом организме, изучены следующие.

Травматические повреждения. В опытах Ц. М. Барг у здорового пятимесячного кролика была взята кровь из ушной вены в количестве 5 мл. После этого, с целью нанесения травмы, на брюшке у кролика был вырезан кусок кожи площадью 5 х 10 см; на рану тотчас наложены швы. На 3, 7 и 12-й день после травмы у кролика снова была взята кровь. Из полученной крови каждый раз приготовлялись экстракты. Испытание активности полученных экстрактов проведено на тесте по ускорению заживления дефектов кожи у мышей.

Наиболее активным оказался экстракт из крови, взятой спустя 3 дня после травмы. Следовательно, травма привела к появлению в крови биогенных стимуляторов.

Сюда же следует отнести упомянутые выше опыты Д. Г. Бушмича по освещению кроликов ультрафиолетовыми лучами, а также опыты В. В. Скородинской, которая получила биогенные стимуляторы из листьев алоэ после облучения целого растения рентгеновскими лучами. А. Е. Волокитенко показал, что при введении кроликам антиретикулярной цитотоксической сыворотки А. А. Богомольца в крови у них появляются биогенные стимуляторы. Для этого кроличья АЦС с титром 1:1000 вводилась кроликам по 1,5 мл в область брюшины (это количество соответствовало стимулирующей дозе 0,0015 мл АЦС). Инъекции производились через 3 дня, всего три инъекции. До введения АЦС и затем на 4,7, 10, 15 и 20-й день от начала введения АЦС у кролика из ушной вены бралось по 5 мл крови. Из полученной крови были приготовлены экстракты по обычной методике приготовления экстрактов из консервированных тканей.

Биологическая активность экстрактов была проведена на принятых в институте тестах, а именно: по ускорению заживления кожи у белых мышей и по усилению брожения дрожжей.

В экспериментах с заживлением дефектов были получены следующие результаты: наиболее интенсивно заживление проходило у 5-й и 6-й групп, где применялись экстракты, полученные из крови, взятой на 10-е и 15-е сутки от начала введения АЦС (раны зажили через 12–13 суток против 18 суток в контрольной группе).

Величина стимулирующего эффекта экстрактов из крови на дрожжевом тесте (при разведении экстракта 1:2000) также оказалась наибольшей в 5-й и 6-й группах +34,7 мл и +14,9 мл CO_2 против +1,1 мл в контроле).

Кроме того, возникновение биогенных стимуляторов возможно и при некоторых физиологических условиях, например при мышечной работе (усиленный бег людей и животных). Этот вопрос разрабатывался мной, Фишером, И. Г. Ершковичем, В. Е. Шевалевым и М. Э. Кашуком. Приведу один пример из этих опытов (Кашук). Испытуемые в течение 15 мин. до опыта находились в состоянии физического и психологического покоя. Затем производилось измерение давления крови в лучевой артерии и исследование остооты зрения. После этого испытуемые бегали на расстояние 1000 м. Немедленно по прекращении бега производились повторные измерения кровяного давления и остроты зрения. Из 100 случаев в 73 отмечено повышение остроты зрения. В 20 случаях вводился под кожу 1 мл экстракта из крови человека, утомленного бегом. При этом отмечалось повышение зрения у реципиента. Для контроля 16 молодым людям вводили экстракт из крови человека, находящегося в течение 2 часов в состоянии физического покоя. В этом случае ни у одного из реципиентов не было отмечено изменения остроты зрения.

Я считаю, что результаты этих опытов при дальнейшем их развитии могут привести к очень важным выводам о роли биогенных стимуляторов в физиологических отправлениях организма, а также о необходимости мышечной деятельности для человека.

Таким образом, вышеприведенные данные достаточно отчетливо иллюстрируют появление биогенных стимуляторов в организме при действии на него разнообразных факторов среды.

5. Биогенные стимуляторы накапливаются в тканях и организмах при действии на них таких внешних и внутренних факторов, которые приводят к нарушению их нормального обмена и в химическом отношении являются продуктами такого нарушенного обмена.

Пребывание тканей или организмов в неблагоприятных условиях приводит к нарушению нормального обмена веществ. Нарушается обмен всех основных групп веществ — белков, жиров, углеводов и их комплексов.

В результате нарушения обмена веществ накапливаются различные недоокисленные промежуточные продукты.

Помимо повышенного накопления отдельных промежуточных веществ, нормально встречающихся и принимающих участие в нормальном обмене, здесь могут появиться такие вещества, которые по химической природе далеко отстоят от веществ, образуемых в условиях нормального обмена. Известно, какое большое значение имеют такие промежуточные продукты в автокаталитических процессах в нормальном организме.

По мнению А. В. Благовещенского, условием накопления промежуточных продуктов, например при действии пониженных температур, может явиться то

обстоятельство, что скорости отдельных биохимических реакций по-разному меняются с понижением температуры. Это приводит к нарушению того равновесия между отдельными биохимическими процессами, которое так характерно для нормальной жизнедеятельности организма. Так, процессы окислительного дезаминирования в этих условиях начинают преобладать над процессами образования пептидных связей.

Некоторые представления о химических изменениях, протекающих в тканях при консервации в условиях пониженных температур, дают нам следующие опыты.

Т. П. Шестерикова совместно с Е. И. Гелелович, Е. Л. Розенфельд, А. В. Ясиновской и К. М. Магазинер изучала динамику биохимических изменений в роговице при хранении глаз в условиях пониженной температуры в течение 14 дней. Методика опытов была следующей: бычьи глаза, доставленные с бойни, хранились в леднике при температуре 25 °С. Исследованию подвергались как свежие глаза, так и глаза, консервированные различное число дней. В роговице исследовались азот белка, липиды, кетоновые тела, холестерин, гликоген, редуцирующие вещества, молочная кислота, активность ферментов каталазы и липазы содержание аскорбиновой кислоты. Исследовались также дыхание роговицы и способность ее к синтетическим процессам.

Этими исследованиями было показано, что при консервации в роговице глаза происходят изменения в распределении азотистых веществ.

При этом установлено, что количество нерастворимых белков в свежих роговицах составляет 85 % всех азотистых веществ. В первый период консервации наблюдается процесс пептизации нерастворимых белков, т. е. неглубоко идущий автолиз. На 5-й день консервации содержание азота нерастворимых белков падает до 77,2 % и в дальнейшем остается стабильным. С другой стороны, количество азота растворимых белков к 5–6-му дню консервации несколько повышается, а в дальнейшем постепенно снижается. Количество остаточного азота к 5–6-му дню повышается незначительно, но в следующие дни консервации резко возрастает.

В табл. 2 приведены данные по динамике изменения других веществ.

Таблица 2

Динамика изменения биохимических показателей в роговице бычьих глаз при консервации в условиях пониженной температуры (в % на сухую ткань)

	Дни консервации								
	I	III	IV	V	VI	VIII	X	XII	XIV
Липиды %	0,83	–	–	–	–	0,88	0,85	0,43	0,31
Кетоновые тела (мг %)	14 55	17,8	–	37,59	–	60,45	–	–	48,14
Холестерин (мг %)	464	474	409	–	383	305	–	258	206
Гликоген (%)	2,25	0,395	0,370	–	0,348	0,318	0,085	0,098	0,079
Редуцирующие вещества (%)	0,457	0,424	0,436	–	0,419	0,433	0,404	0,316	0,302

Молочная кислота (мг %)	273	298	355	–	456	286	331	317	256
Аскорбин. кислота, вос-станов-ленная (мг %), осень	92,9	121,7	116,0	–	131,6	65,7	42,2	–	34,1
Глютатион, восстанов-ленный (мг %), осень	203	–	174	–	176	98	90	81	–
Каталаза (мг H_2O_2 на 1 г), осень — зима	44,9	44,8	51,1	–	50,5	58,4	58,1	46,7	52,3
Липаза в мл N/50 CaOH на 1 г ткани)	18,3	21,4	22,9	–	19,0	21,6	–	24,0	21,6
Дыхание (O_2 на 1 мг тка-ни)	0,675	0,538	0,581	–	0,385	0,398	0,368	–	0,309
Синтез гли-когена: а) контроль	—	1111	776	–	450	472	–	221	–
б) опыт (в переднюю камеру глаза вве-ден раствор глюкозы на фосфатном буфере)	—	1029	1085	–	924	883	–	–	260

Приведенные данные отражают изменения в обменных процессах, происходящие при консервации в условиях пониженной температуры, а также показывают, что в определенный период консервации происходит повышение накопления некоторых промежуточных продуктов (кетоновые тела, молочная кислота, аскорбиновая кислота).

В. А. Бибер и И. М. Фарбман изучали некоторые биохимические показатели экстрактов из листьев алоэ *(A. arborescens)* свежих и консервированных в течение 5, 15 и 20 дней в темноте при 2–4 °С (табл. 3).

Таблица 3

Изменение в составе экстрактов из листьев алоэ (A. arborescens), вызванные консервацией листьев в темноте при 2–4 °С

	Экстракт из листьев алоэ, срезанных осенью				Экстракт из листьев алоэ, срезанных зимой				Экстракт из листьев алоэ, срезанных весной			
	Срок консервации				Срок консервации				Срок консервации			
	свежие	5 суток	15 суток’	20 суток|	свежие	5 суток	15 суток	20 суток	свежие	5 суток	15 суток	20 суток
Плотный остаток в мг на 1 л	3041	3122	3135	3180	3211	3455	3521	3502	3416	3896	4080	4275
Минеральные вещества плотного вещества в %	41,6	42,9	43,3	43,5	40,2	41,7	42,1	42,7	35,6	39,4	42,0	41,8
Органические вещества плотного остатка (потеря при прокаливании) в %	58,4	57,1	53,7	56,5	59,8	58,3	57,9	57,3	64,4	60 6	58,0	58,2
Ph	5,8	5,6	5,6	5,5	5,7	5,6	5,5	5,5	5,5	5,5	5,1	5,1
Окисляемость в мг кислорода на 1 г плотного остатка	359	452	488	495	332	412	436	440	462	468	486	501
Йодопоглотительная способность в мг йода на 1 г плотного остатка	39	56	64	72	31	43	56	55	62	66	72	74
Остаточный азот в мг на 1 г плотного остатка	110	120	126	123	125	134	130	136	85	82	—	92
Стимулирующая активность в мл CO2 Разность (опыт —контроль)	6	0	14	13	4	9	15	12	10	8	15	15

Из приведенных в табл. 3 данных видно, что при консервации листьев алоэ в них происходят сдвиги в биохимических процессах, заключающиеся главным образом в незначительном увеличении количества водорастворимых веществ и остаточного азота, что указывает на поверхностный автолиз; в уменьшении

величины pH, что указывает на накопление кислых продуктов; наконец, в повышении йодопоглотительной способности, что указывает на накопление непредельных соединений.

Подобное же исследование проведено В. А. Бибером и Л. И. Адаманис с консервированной на холоде плацентой.

Из физико-химических свойств биогенных стимуляторов установлено:

1) теплостойкость: они сохраняют биологическую активность при нагревании их до 120 °С в течение одного часа;

2) биогенные стимуляторы растворимы в воде;

3) они способны частично перегоняться с парами воды;

4) биогенные стимуляторы не являются белками и ферментами. Как доказано работами А. В. Благовещенского, В. В. Ковальского и нашими, тканевые препараты сохраняют свое биологическое действие и после осаждения белков химическим путем. Л. И. Палладина и А. М. Гудина для разрушения белков в тканевых экстрактах применяли трипсин. При этом активность экстрактов также сохранялась. Когда же экстракт подвергался диализу, то активность недиализировавшейся части экстракта падала.

Эти исследования также говорят о том, что биогенные стимуляторы не являются белками.

Наличие биогенных стимуляторов в тканевых препаратах определяется, как уже указывалось, на биологических тестах:

1) по активированию заживления кожных дефектов у животных;

2) по усилению процессов дрожжевого брожения, а также по размножению дрожжей;

3) по ускорению прорастания семян и роста растений;

4)по усилению активности ферментов;

5)по усилению всасывающей способности растений, определяемой потометром;

6)по усилению дыхания растительных тканей.

Химическая природа биогенных стимуляторов в настоящее время изучается. Исходя из данных литературы, указывающих, что при действии на ткани повреждающих факторов в них происходит накапливание кислых продуктов, а также из работ Инглиш, Боннер и Хааген-Смит, выделивших из оболочки бобов дикарбоновую кислоту (названную ими травматиновой), которая вызывает деление клеток, А. В. Благовещенский высказал предположение, что и при действии пониженных температур в тканях могут накапливаться дикарбоновые кислоты путем дезаминирования и дальнейшего окисления соответствующих аминокислот. Так, например, из аспарагиновой аминокислоты могут образоваться яблочная, фумаровая и янтарная кислоты, из фенилаланина коричная кислота, из тирозина — параоксикумаровая и т. д. При этих исследованиях А. В. Благовещенского и А. Ю. Кологривовой было показано, что коричная, янтарная и аспарагиновая кислоты, взятые в определенных концентрациях, ускоряют рост корешков при прорастании гороха.

Более определенные данные по химической природе биогенных стимуляторов получены следующими авторами.

И. И. Чикало прямым определением установил, что в охлажденных в течение 10 суток листьях алоэ (*A. striata)* и в ботве сахарной свеклы происходит накапливание яблочной и винной кислот; позже К. П. Петров выделил из водной вытяжки рыбьего жира, полученного из консервированной на холоде печени ската, янтарную кислоту; в дальнейшем В. А. Бибер и И. М. Фарман, исследуя

кислую фракцию экстрактов из консервированных листьев алоэ (*A. arborescens),* выделили коричную и оксикоричную кислоты, последнюю в виде лактона-кумарина.

Кроме того, в тех же консервированных тканях В. А. Бибером и Н. С. Боголюбовой были обнаружены в небольших количествах гуминовые кислоты, которые оказались активными в сильно разбавленных растворах.

Таким образом, биогенные стимуляторы по своей химической природе, по-видимому, представляют сложный комплекс веществ. В настоящее время из этого комплекса выделены отдельные представители, которые могут быть отнесены к следующим группам органических кислот:

1) к группе дикарбоновых кислот жирного ряда; 2) к группе дикарбоновых оксикислот того же ряда; 3) к группе непредельных ароматических кислот и оксикислот; 4) к группе ароматических кислот с большим молекулярным весом.

Этими группами не исчерпывается весь состав биогенных стимуляторов. Мы не отдаем предпочтения какой-либо одной группе или, тем более, одному какому-нибудь веществу. Наиболее полно, по нашему мнению, будет стимулировать тот «букет» веществ, который образуется в ткани при ее консервировании. Более или менее полно состав биогенных стимуляторов представлен в водных вытяжках из консервированных тканей.

К этому следует добавить, что исследования наших советских ученых А. Е. Браунштейна и М. Г. Крицман указывают на огромную роль дикарбоновых аминои оксикислот в окислительно-восстановительных и транспортных реакциях организма.

Говоря о химической природе биогенных стимуляторов, я должен отметить, что веществ, обладающих способностью стимулировать обменные процессы организма, существует очень много. Я же отношу к биогенным стимуляторам только те вещества, которые образуются в тканях и организме при действиях на них неблагоприятных факторов, и полагаю, что только эти вещества наиболее полно отвечают потребностям организма в его биохимической перестройке в процессе приспособительной реакции.

Таковы наши сведения, пока еще далеко не полные, о механизме образования и химической природе биогенных стимуляторов.

6. Появление биогенных стимуляторов под влиянием неблагоприятных факторов среды представляет собой общий закон для всей живой природы. Биогенные стимуляторы образуются всюду, где идет борьба за жизнь и приспособление к новым условиям существования.

С этой точки зрения понятно доказанное нами наличие биогенных стимуляторов, например, в лиманной грязи, в морской воде, иле пресных озер и других материалах, содержащих остатки животных и растительных организмов, погибших в борьбе за существование. Биогенные стимуляторы обнаружены также в черноземе, торфе и осенних листьях деревьев.

Я считаю, что биогенные стимуляторы имеют огромное значение в эволюционном процессе, в частности в механизме индивидуальной изменчивости организмов, и надеюсь, что биологи, которые проявляют большой интерес к моему учению, в скором времени дадут этому многочисленные доказательства. Для иллюстрации приведу некоторые выдержки из книги А. В. Благовещенского «Биохимические основы эволюционного процесса у растений», в которой автор развивает мои положения применительно к эволюции растительных форм: «Биогенные стимуляторы надо считать мощным фактором естественного отбора у растений. Напомним данные о памирских растениях с их высоким энерге-

тическим уровнем, несомненно, выработанным и закрепленным наследственностью, предельными термическими условиями этой высокогорной области... Ускоренное развитие, образование мощной корневой системы, повышение стойкости к грибным заболеваниям, увеличение числа цветущих в первый год растений — все это явления, несомненно, благоприятные для организма, для его выживаемости. В то же время все они связаны с повышением энергетического уровня ферментов данного организма, с его «арохимозом». В этой реакции растительного организма на неблагоприятные условия среды можно отметить черты глубокой взаимосвязанности процессов организма с окружающей его средой: неблагоприятные, отличающиеся от нормальных, условия среды нарушают исторически сложившийся обмен веществ в организме, расшатывают всю структуру его и, приводя важнейшие для жизни вещества — активные белки ферментов — во взаимодействие с веществами, образующимися при этих ненормальных условиях, они вызывают деформацию этих активных белков, переводят их на более высокий энергетический уровень, повышают стойкость и жизнеспособность организма. В результате организм приобретает высокую пластичность, получает способность к разнообразным приспособительным изменениям в соответствии с влиянием внешней среды и, закрепляя эти изменения, дает начало новому эволюционному ряду».

Приведенная выдержка из книги А. В. Благовещенского является первой попыткой истолкования причины индивидуальной изменчивости с позиций учения о биогенных стимуляторах.

В биологии накопился обширный материал по стимулирующему действию на организм различных неблагоприятных факторов.

С. А. Шейнис установила, что при замораживании млекопитающих в первый период охлаждения наблюдается резкий подъем интенсивного метаболизма (обмена). А. Карель, а также Б. Д. Морозов в опытах с культурой тканей показали, что кратковременное охлаждение, «дряхлеющей» культуры тканей возвращает ей способность к дальнейшей пролиферации. А. М. Эмме установил, что содержание грены тутового шелкопряда при температуре 45 °С в течение 30 дней является лучшим условием для ее развития. В области растениеводства к этому близки работы И. И. Туманова по предпосевному охлаждению семян в целях повышения морозоустойчивости.

Кратковременное действие повышенной температурой также приводит к активированию метаболизма. Так, Б. Астауров показал, что кратковременное сублетальное действие повышенных температур приводит к искусственному партеногенезу у яиц тутового шелкопряда. В растениеводстве С. И. Воробьев, действуя на семена температурой +80 °С в течение 40 мин., увеличивал устойчивость растений к засухе.

Известно, что прогревание семян практикуется иногда в целях искусственного прерывания периода покоя.

В биологии имеется немало сведений по стимулирующему действию на организм травм, барометрического давления, действия химическими веществами и короткими лучами спектра.

Как неблагоприятное условие среды, вызывающее перестройку организма с последующим образованием биогенных стимуляторов, можно рассматривать болезни организма. Отравление организма патогенетическими веществами вызывает в нем, с одной стороны, угнетение способности выделять те биогенные стимуляторы, которые необходимы для возбуждения регенеративных процессов; с другой стороны, патологический процесс при известной длительности

и интенсивности может повести к усиленному развитию биогенных стимуляторов. Вспышкой их появления, например, быть может, объясняется явление кризиса при инфекционных заболеваниях.

Мной, совместно с С. Б. Розовской, показано, что экстракт из крови, взятой у инфекционного больного в период кризиса, обладает значительно большей биологической активностью, чем экстракт из свежей крови.

Действием биогенных стимуляторов можно объяснить усиленный рост этиолированных растений. Ими же в значительной степени можно объяснить пользу удобрения почвы перегноем.

Появлением биогенных стимуляторов можно объяснить эффект некоторых способов лечения больного организма, например различных физических методов, так называемых неспецифических методов лечения и т. д. Например, при аутогемотерапии Г. В. Панфилова установила появление в организме биогенных стимуляторов.

Можно привести очень много примеров явлений биологического характера, которые объясняются при помощи теории стимуляторов биологического происхождения. Но объяснение, само по себе взятое, не есть еще доказательство правильности приложения теории биогенных стимуляторов к данному явлению. Необходимо это объяснение научно доказать. В процесс такого научного обоснования обязательно входит обнаружение биогенных стимуляторов, которые, как предполагается, участвуют в данном биологическом явлении.

7. *Биогенные стимуляторы действуют на весь организм в целом. Этим и объясняется широта диапазона их влияния на организм.*

О том, что биогенные стимуляторы действуют на весь организм в целом, говорят многочисленные клинические данные по применению тканевой терапии при самых различных заболеваниях.

Среди эффектов тканевой терапии мы видим влияние на воспалительные процессы инфекционного и неинфекционного характера, на дегенеративные процессы, на рассасывание экссудатов и рубцов, на эндокринные расстройства, на процессы роста и т. д. С этой точки зрения тканевая терапия является новым принципом медицины.

Нередко применение тканевой терапии с пользой при очень многих заболеваниях вызывает недоумение у лиц, знакомящихся в чтении или на докладах с тканевой терапией. Меня упрекают в том, что я, рекомендуя тканевую терапию для лечения очень широкого круга болезней, тем самым будто бы пытаюсь представить ее «универсальным» способом лечения.

На это я даю следующее объяснение. Уже давно в медицине установился взгляд, что для лечения какой-либо болезни надо отыскать и подействовать на пораженный орган определенным, специфическим лечебным агентом. Это течение в медицине получило особенно уродливое направление после работ Вирхова.

Основной порок этого направления, как известно, заключается в том, что центр внимания врача при лечении организма переносится на пораженную ткань и орган или на микроб, в то время как организм в целом, с его сложной системой взаимосвязи и взаимозависимости органов, осуществляемых при помощи нервной системы, уходил из поля зрения врача и исследователя.

Между тем и раньше было известно, что влияние самого организма на течение той или иной болезни очень велико, но никто из медицинских деятелей, находившихся всецело в плену модных в свое время идей, конечно, не допускал мысли, чтобы действие целостного организма было решающим в лечении. Слу-

чаи же самоизлечения, иногда от очень тяжелых заболеваний, расценивались обычно не более как курьез и игра случайности.

Начало нового направления в медицине положено трудами наших великих ученых-соотечественников и получило свое полное развитие в трудах И. М. Сеченова и И. П. Павлова, указавших на роль целостности организма и значение в этом нервной системы и коры головного мозга.

Тканевая терапия является ярким примером правильности и действенности этого нового направления в медицине в его практическом приложении.

Я должен заметить, что организм человека (или животного) принципиально может выздороветь почти от любой болезни — например, и от чумы, если она не локализовалась в легких. При этом выздоровление может наступить и без медицинской помощи. Следовательно, организм обладает такими функциями, такими динамическими реакциями, которые приводят к норме его равновесие, нарушенное патогенетическими факторами. Лечение биогенными стимуляторами, повышающими общий тонус организма, его физиологический градиент, усиливает оздоровительные реакции организма, которые принципиально могли бы иметь место и без нашего воздействия на него. Мы не удивляемся широте диапазона благотворного влияния на больных с разными болезнями климата, физических методов лечения, курортов, санаториев и т. д.; биогенные стимуляторы повышают энергетические процессы организма, и в этом их благотворная роль. Замечу при этом, что биогенные стимуляторы проявляют свой эффект не только тогда, когда они вводятся в организм искусственно, в готовом виде, в форме «препарата»; они могут поступать в него из окружающей среды — например, из грязи, торфа, морской воды и т. д.; наконец, они могут возникать в самом организме, при тех или иных условиях, т. е. при лечебных мероприятиях (например, при ультрафиолетовых или рентгеновских облучениях).

Следовательно, я могу сказать, что до известной степени «универсальное» лечебное средство существует это сам организм с его целостными, динамическими, защитными реакциями.

Отмечая огромную роль этих реакций при лечении, я считаю, что нервная система при тканевой терапии играет такую же руководящую роль, какую она выполняет при других видах лечения. Я полагаю, что в животном организме нервная система благодаря своей высокой активности первая вовлекается в процесс при лечении биогенными стимуляторами.

Биогенные стимуляторы тканевых препаратов не специфичны ни в гистологическом, ни в видовом отношении; более того: биогенные стимуляторы растительного происхождения действуют на ткани и организм животных и человека, а биогенные стимуляторы этих последних (животных и человека) действуют на растительные организмы.

Большой клинический материал не дает основания считать, что против той или иной болезни действует та или иная ткань, которая как бы специально на нее направлена.

Поскольку экстракты из консервированных тканей (и сами эти ткани) содержат целый набор биогенных стимуляторов, оказывающих влияние на основные стороны обмена веществ, постольку эти экстракты, не имея гистологической и видовой специфичности, действуют на организм весьма сходно, но так как возможно получение экстрактов, разнящихся по составу биогенных стимуляторов, то в связи с этим теоретически можно допустить разницу во влиянии экстрактов на обменные процессы организма и тем самым на процессы выздоровления. Но пока нам не удалось установить эту разницу.

Вопрос о различиях в действии тех или иных стимуляторов на обменные процессы, возможно, выяснится при исследовании отдельных стимуляторов, входящих в состав экстрактов (при выделении их в чистом виде).

8. *Интимная сторона действия биогенных стимуляторов выражается в изменении обменных и энергетических процессов организма.*

Коснемся действия биогенных стимуляторов на ферменты.

Первые в этом направлении исследования были проведены И. И. Чикало (из лаборатории А. В. Благовещенского), который показал, что экстракты из консервированных листьев растений, лишенные белков, усиливают действие протеолитических ферментов *in vitro*, в то время как добавление к ферментам экстрактов из свежих растений такого активирования не вызывает.

Для опыта был взят протеолитический фермент госсипаин, который от длительного хранения потерял свою активность, и добавление к нему сероводорода — обычного активатора протеиназ этого типа — уже не приводило к восстановлению его активности. Но когда к этому ферменту была добавлена вытяжка из охлажденных проростков хлопчатника, активность фермента значительно повысилась.

Данные И. И. Чикало, полученные в этом опыте, приведены в табл. 4.

Таблица 4

Влияние биогенных стимуляторов на ферменты (по И. И. Чикало)

	Прирост аминоазота		
	1 сутки	2 суток	4 суток
Белок + фермент + H_2S	0,00	0,30	0,70
Те же + вытяжка из неохлажденных проростков	0,50	1,50	2,30
Те же + вытяжка из охлажденных проростков	2,90	4,50	6,30

В этом опыте, как указывалось, для исследования был взят фермент, который от длительного хранения потерял свою активность. Поэтому представляло интерес испытать влияние вытяжек из консервированных проростков на фермент с нормальной активностью. С этой целью к ферменту, полученному из неохлажденных проростков хлопка, И. И. Чикало в одном случае добавлял вытяжку из охлажденных проростков. Перед употреблением вытяжки были прокипячены с той целью, чтобы убить ферменты, которые могли перейти в вытяжку из ткани проростков. Данные этого опыта приведены в табл. 5.

Таблица 5

Активирование фермента госсипаина водной вытяжкой из охлажденных и неохлажденных проростков хлопчатника (по И. И. Чикало)

Часы	Прибавка в мл 20-н спиртового раствора КОН			Процент активирования
	Контроль (неохлажд.)	Опыт (охлажд.)	Разность	
24	0,60	2.00	1,40	233
49	0,85	3,00	2,55	300
72	1,45	4,00	2,55	176
96	1,60	4,85	3,25	203

Из приведенных в таблице данных видно, что добавление вытяжки из консервированных проростков значительно увеличивало активность фермента протеиназы хлопка.

В. В. Ковальским и В. Н. Кефер было установлено, что, кроме активирования ферментов, в этом случае имеет место также расширение и смещение температурного оптимума действия ферментов.

Однако опыты по активированию ферментов *in vitro* еще не доказывают, что такое же явление имеет место и в организме при действии на него неблагоприятных факторов. Этот вопрос изучала Л. Г. Тощевикова (из лаборатории А. В. Благовещенского), которая работала с протеиназой, выделенной из проростков гороха маша. Препарат фермента был выделен как из охлажденных проростков, так и из неохлажденных. Изучение активности фермента, кроме того, было проведено с добавлением и без добавления вытяжек из консервированных проростков гороха маша. Оказалось, что при действии на организм неблагоприятных факторов (в данном случае пониженной температуры) в нем происходит такое же активирование ферментов, какое наблюдается при действии на ферменты экстрактов *in vitro*.

Характерно, что добавление экстракта к активированному в результате охлаждения ферменту уже более не увеличивало его активность.

Наконец, оставался неразрешенным вопрос, имеет ли место активирование ферментов в организме *in vivo* при введении биогенных стимуляторов извне в виде тканевых препаратов. Этот вопрос отчасти был затронут в работе Т. П. Шестериковой и др. еще в 1939 г.

А. Ф. Сысоев для изучения действия биогенных стимуляторов на ферменты растительного организма пользовался вакуум-инфильтрационным методом, предложенным А. Кирсановым. Для этого биогенные стимуляторы вводились в живые листья растений и затем, после 2–3-часовой экспозиции, определялась гидролитическая активность фермента инвертазы. Оказалось, что этот фермент значительно повышает свою гидролитическую активность под влиянием введенных биогенных стимуляторов.

А. Ф. Сысоев и В. В. Скородинская изучали динамику активности фермента каталазы крови у больных, подвергнутых тканевому лечению. При этом было установлено, что активность каталазы крови повышается (табл. 6).

Таблица 6

Изменение активности каталазы крови под влиянием тканевой терапии (средниеданные по 15 больным) (по А. Ф. Сысоеву и В. В. Скородинской)

	До лечения	Дни лечения						
		6	10	18	20	24	28	32
Показатель каталазы	53,4	57,3	60,6	60,4	61,5	64,0	63,8	63,2
		Число больных						
Активность увеличилась	—	10	13	13	13	13	14	13
Активность уменьшилась	—	5	2	2	2	2	1	2

Результаты этих работ оказались ценными с точки зрения разработки объективного метода клинического контроля тканевой терапии, так как этот метод дает возможность судить о действии тканевой терапии в зависимости от индивидуальной реактивности организма.

Авторы отмечают, что под влиянием тканевой терапии изменяется также качество каталазы крови в организме.

В. В. Андреева, С. А. Бархат и М. М. Эненштейн установили, что сахарная кривая скрофулезных больных, которым была применена тканевая терапия, нормализуется.

Механизм активирования биогенными стимуляторами ферментов в настоящее время изучается А. В. Благовещенский полагает, что в этом случае происходит присоединение биогенных стимуляторов к молекулам белка фермента.

Установленное нами действие биогенных стимуляторов на ферменты не противоречит высказанному выше положению о руководящей роли нервной системы при тканевом лечении. Я полагаю, что нервная ткань потому и активна в физиологическом отношении, что содержит необходимые высокоактивные ферментные системы. Некоторые данные по этому вопросу уже имеются в литературе.

Академик А. В. Палладии отмечает, что при изучении фермента амилазы мозга установлено (Е. Я. Рашба), что этот фермент расщепляет на 100 г ткани в один час до 150 мг полисахаридов, в то время как мышечная амилаза расщепляет 6–10 мг.

Квестл и Ветли установили, что разные отделы нервной системы дышат с неодинаковой интенсивностью. Наиболее интенсивно потребляет кислород корковый слой мозга, менее всего — белое вещество мозга.

П. А. Кометиани и В Э. Клейн изучали активность ферментов сукциндегидрогеназы, сукциноксидазы, холинеэстеразы, адреналиноксидазы и глютамикодегидрогеназы в разных отделах мозга крупного рогатого скота. Из приведенных ими данных видно, что серое вещество мозга, являясь наиболее активным в физиологическом отношении, обладает также более мощной ферментативной системой.

Естественно предположить, что ферменты нервной системы, будучи наиболее активными, нужно полагать, являются и наиболее чувствительными и первые испытывают влияние биогенных стимуляторов, чем и обеспечивается руководящая роль нервной системы при тканевом лечении.

Однако это не исключает влияния биогенных стимуляторов на различные гуморальные системы и ферменты других тканей. Это особенно видно из указанного выше влияния биогенных стимуляторов на растения, где нервная система не обнаружена. На этом я заканчиваю изложение лабораторных данных, преимущественно моего института, которые подтверждают основные положения выдвинутой мной гипотезы тканевой терапии. Считаю необходимым подчеркнуть, что мои исследования в области биогенных стимуляторов, начатые в 1933 г. и затем развитые в 1936 и в следующих годах, опираются на очень широкую клиническую базу. Данные, полученные в клинике по эффективности применения тканевой терапии при различных заболеваниях, стоят на совершенно прочном основании. Что же касается экспериментальных исследований в области теории тканевой терапии, то они, конечно, нуждаются еще в дополнительных наблюдениях; особенно это касается биохимических исследований.

Я не сомневаюсь в том, что дальнейшие работы биохимиков помогут нам окончательно раскрыть сущность учения о биогенных стимуляторах и тем самым окажут содействие развитию медицины в ее новом направлении.

РЕАКЦИЯ РАДУЖНОЙ ОБОЛОЧКИ СОХРАНЕННЫХ НА ХОЛОДЕ ИЗОЛИРОВАННЫХ ГЛАЗ НА НЕРВНЫЕ ЯДЫ[82]

Изучение свойств изолированных тканей, сохраняемых в условиях пониженной температуры, приобрело особый интерес в связи с работами акад. В. П. Филатова и его сотрудников, показавшими, что консервированная роговица может быть с большим успехом использована для кератопластических целей и что в тканях в процессе консервации образуются и накапливаются биологически активные вещества, обладающие высокими терапевтическими качествами.

Данные морфологического анализа консервированных тканей, в частности ткани роговицы, а также результаты исследования их функциональных свойств позволили прийти к заключению, что такие ткани на протяжении определенного периода консервации остаются жизнеспособными и сохраняют свойство реагировать на некоторые внешние раздражения аналогично неконсервированным, живым тканям.

Об этом убедительно свидетельствуют опыты по изучению свойств консервированной роговицы с применением метода тканевых культур (В. П. Филатов и М. А. Баженова, 1936; М. А. Баженова, 1939, 1940), опыты с суправитальным окрашиванием различных консервированных тканей (С. Р. Мучник, 1950), эксперименты В. В. Войно-Ясенецкого (1948, 1949, 1950), изучавшего местную реакцию таких тканей на термический ожог и микробное заражение, данные Пупенко (1936) и др.

Новые факты, полученные академиком В. П. Филатовым и его сотрудниками в процессе изучения морфологических и функциональных свойств консервированных тканей, убеждают в том, что даже наиболее чувствительные элементы в изолированных тканях и органах, при сохранении последних в условиях пониженной температуры, продолжают переживать в течение относительно длительного времени.

Некоторые наблюдения в этом направлении будут приведены в настоящем

---

[82] Впервые опубликовано в «Офтальмологическом журнале», 1952, № 1, стр. 3–10 (совместно с С. Р. Мучником и В. В. Войно-Ясенецким).

сообщении. Этим наблюдениям предшествовали выполненные в институте работы по морфологическому изучению нервных элементов консервированных тканей (С. Р. Мучник, 1950; Степанок, 1950). При помощи метода окраски метиленовой синькой было установлено, что нервные элементы роговицы теплокровных и холоднокровных животных еще после 8–10 суток хранения глаз при температуре от +2 до +4 °С не утрачивают свою морфологическую структуру и способность окрашиваться метиленовой синькой, существенно не отличаясь в этом отношении от нервов роговицы свежеизвлеченного глаза. При этом, как показали наблюдения, сохраняется и глубокая сеть основного нервного сплетения роговицы, а также поверхностно расположенные элементы. Аналогичные данные были получены при использовании метода серебрения препаратов.

Приведенные данные морфологических наблюдений над нервными элементами роговицы консервированных глаз побудили нас заинтересоваться вопросом о том, способны ли нервные элементы глаз к переживанию; сохраняют ли они при этом и функциональные свойства; как долго эти свойства могут проявляться в процессе консервации? В качестве начального этапа этих исследований мы изучали реакцию нервных элементов на некоторые фармакологические воздействия.

О том, что радужная оболочка изолированных глаз не сразу утрачивает способность реагировать на нервные яды, мы нашли указания в литературе. Так, Алексеев (1925) наблюдал сужение и расширение зрачка при пропускании через сосуды изолированного глаза раствора Рингер-Локка с добавлением малых количеств (1:100000 — 1:5000) атропина и пилокарпина. С. С. Головин (1927), экспериментируя на изолированных глазах, получал ясно выраженную сосудистую реакцию в ответ на воздействие различных ваготропных и симпатикотропных веществ. Уже эти исследования дают основание признать возможным участие нервных элементов в указанных процессах. Эти авторы, однако, не изучали вопроса о длительности сохранения этих функций изолированным переживающим органом. Между тем этот вопрос представляет определенный теоретический и практический интерес, так как данные в этом направлении углубляют и расширяют наши представления о сущности и механизме изменений, происходящих в переживающих тканях и органах.

МАТЕРИАЛ И МЕТОДИКА ИССЛЕДОВАНИИ

Объектом исследования мы избрали радужную оболочку глаза. Опыты ставились на глазах теплокровных и холоднокровных животных. Испытанию подвергались радужки свежеэнуклеированных глаз, а также глаз, консервированных в течение разных сроков.

Свойство радужной оболочки сокращаться и расслабляться и соответственно этому менять ширину зрачка обусловлено, как известно, наличием в радужке сфинктера и дилятатора — двух гладких мышц с различно направленными мышечными волокнами. Сфинктер радужной оболочки иннервируется в основном глазодвигательным нервом, а дилятатор — веточкой шейного симпатического нерва.

Для воздействия на нервные элементы мы применяли сернокислый атропин (1%-ный раствор), солянокислый пилокарпин (1%-ный раствор), солянокислый адреналин в концентрации 1:1000. Помимо этих веществ, испытывалось также действие 0,25%-ного раствора эзерина.

Методика опытов в основном сводилась к следующему: после энуклеации измерялись размеры зрачка глаза; часть глаз подвергалась действию испытуемых ядов тотчас же после энуклеации; остальные глаза предварительно сохранялись в плотно закрытых стеклянных чашках в рефрижераторе при температуре 2–4 °С выше нуля в течение разных сроков.

Применявшиеся нами вещества вводились при помощи шприца в переднюю камеру глаза после вскрытия ее ножом Грефе. Исключение составляют опыты на глазах белых мышей и частично на глазах кошек, в которых вскрытие передней камеры не производилось. В этих опытах примененные нами вещества действовали через неповрежденные стенки глаза. Так как вскрытие передней камеры и связанное с этим вытекание камерной влаги само по себе изменяло величину зрачка, испытание начиналось спустя 30 минут после опорожнения камеры. Наблюдения показали, что изменения в величине зрачка, связанные с указанным вмешательством, к этому сроку приостанавливались. Перед введением веществ размеры зрачка вновь измерялись.

Величина зрачка регистрировалась через 30 минут и через 1 час после воздействия; в некоторых случаях глаза после воздействия на них теми или иными веществами оставлялись в рефрижераторе на 24 часа, после чего величина зрачка вновь измерялась.

В опытах с глазами кошек и кроликов величина зрачка определялась либо путем непосредственного измерения, либо с помощью пупиллометра, изготовленного по типу пупиллометра Гааба, применяющегося в клинике. При испытании изолированных глаз мелких животных (белые мыши, лягушки) зрачок зарисовывался с помощью рисовального аппарата через микроскоп. При этом мы пользовались постоянными оптическими системами и всегда одинаковым положением бумаги относительно рабочего столика; площадь зрачка, нанесенная на бумагу, измерялась планиметром и, таким образом, представлялась возможность сравнивать величину зрачка после разных на него воздействий. Для удобства зарисовывания зрачка глаз помещался в специально приготовленную луночку из парафина, благодаря чему он в продолжение всего опыта сохранял одно и то же положение. О методике дополнительных наших экспериментов мы скажем отдельно.

Всего было подвергнуто исследованию 26 глаз кроликов, 22 глаза белых мышей, 29 глаз кошек и 70 глаз лягушек.

РЕЗУЛЬТАТЫ ИССЛЕДОВАНИЙ

Наши предварительные опыты показали, что в условиях живого организма глаза различных животных проявляют неодинаковую чувствительность к воздействию применявшихся нами веществ. Наиболее чувствительными к указанным ядам оказались глаза кошек. Менее чувствительны глаза кроликов. Глаза лягушек заметно не реагировали на введение этих веществ даже в тех случаях, когда последние вводились подконъюнктивально.

Указания на малую чувствительность глаз кроликов и особенно глаз лягушек к атропину мы нашли у Кравкова и у Скворцова (1948).

Радужная оболочка изолированных глаз, как мы уже упоминали, не утрачивала способности реагировать на нервные яды. Мы убедились также в том, что для получения соответствующей реакции радужки изолированного глаза нет необходимости пропускать действующие вещества через сосуды. Выраженный эффект удается получить при введении растворов в переднюю камеру глаза

после предварительного вскрытия ее. Оказалось далее, что глаза лягушек, не отвечавшие на воздействия ядов в применявшихся нами концентрациях, после изоляции начинали хорошо реагировать на атропин, пилокарпин и адреналин. На возможном объяснении этого факта мы остановимся несколько ниже.

Прежде чем приступить к основным своим наблюдениям, мы сочли необходимым произвести ряд контрольных опытов с целью выяснить, какое влияние оказывают на состояние зрачка те или иные побочные действия, имевшие место при постановке наших экспериментов. В частности, важно было определить значение самой энуклеации и вскрытия передней камеры, а также изменений температуры окружающей среды. Эти опыты показали, что величина зрачка у различных животных неодинаково изменяется после энуклеации. Так, например, зрачки глаз кроликов резко суживаются, в то время как зрачки глаз кошек максимально расширяются. В процессе хранения глаза на холоде величина зрачка также изменяется. Табл. 1 иллюстрирует динамику изменений размеров зрачка двух парных глаз кролика при хранении их в условиях температуры в 2–4 °С выше нуля.

Таблица 1

Размеры зрачка до энуклеации	Размеры зрачка через 5 мин. после энуклеации	Размеры зрачка в разные сроки хранения глаз на холоде, мм						
		1 сутки	2 суток	3 суток	4 суток	5 суток	6 суток	7 суток
6,5 x 6,5	3,0 x 3,0	6,0 x 6,0	6,5 x 7,0	6,5 x 7,5	6,5 x 7,5	6,5 x 7,5	6,5 x 7,5	6,5 x 7,5
6,5 x 6,5	3,0 x 3,0	6,0 x 6,5	6,5 x 8,0	7,0 x 8,5	7,0 x 8 5	7,0 x 8,5	7,0 x 8,5	7,0 x 8,5

Как видно из таблицы, сузившийся сразу после энуклеации зрачок глаза кролика постепенно расширяется и, достигнув на третьи сутки консервации некоторой средней величины, остается в дальнейшем в условиях хранения на холоде без изменений. В опытах на глазах белых мышей и лягушек были получены аналогичные данные. Можно отметить лишь, что резкое сужение зрачка глаз лягушек держалось в ряде случаев и в более поздние сроки хранения глаз на холоде. Что касается глаз кошек, то широкий после энуклеации зрачок начинает довольно быстро суживаться и, пройдя стадию почти максимального сужения, через 2–3 дня начинает вновь расширяться и принимать средние размеры. Отмеченные нами явления находятся в соответствии с данными Е. А. Вербицкой (1923), специально изучавшей влияние температурных условий на состояние гладких мышц изолированной радужной оболочки.

Опыты показали также, что ширина зрачка изменяется в зависимости от вскрытия передней камеры глаза. Обычно после такой операции на изолированных глазах теплокровных (кроликов, кошек) наблюдается большее или меньшее сужение зрачка. На глазах лягушек зрачок после вскрытия передней камеры обычно расширяется. Рассмотрим результаты отдельных серий наших наблюдений.

Опыты на глазах лягушек

Мы уже указывали, что пребывание изолированных глаз лягушек в условиях температуры от 2 до 4 °С выше нуля сопровождается, как правило, довольно

значительным сужением зрачка. Такое сужение наблюдается уже в первые часы после энуклеации. После вскрытия передней камеры, вне зависимости от того, как долго консервировался глаз, зрачок обычно расширяется.

Реактивные свойства радужной оболочки глаза лягушки сохраняются и после весьма длительной консервации последнего. Как видно из табл. 2, зрачок глаза продолжает реагировать на атропин и адреналин расширением, а на пилокарпин — сужением еще на 13–16-е сутки переживания. Следует при этом отметить некоторую разницу в силе и продолжительности действия пилокарпина, атропина и адреналина. Расширение зрачка от атропина и адреналина отличается постоянством и большей силой. После введения пилокарпина сужение зрачка иногда почти отсутствует или даже наблюдается расширение его. Кроме того, отмечается, что, в то время как действие атропина нарастает в продолжение 24 часов, пилокарпин прекращает свое действие почти всегда уже в течение первого часа.

При воздействии на изолированные глаза лягушки эзерином мы не получили определенного эффекта: зрачок глаза часто расширялся, иногда оставался без особых изменений. Этот факт понятен с точки зрения имеющихся в фармакологической литературе сведений о механизме действия эзерина.

Местом воздействия как пилокарпина, так и эзерина являются концевые аппараты парасимпатической нервной системы. При этом, как указывает Лихачев (1940), пилокарпин действует на указанные аппараты непосредственно возбуждающим образом, так же, как и ацетилхолин, который является физиологическим возбудителем. Что касается эзерина, то он сам по себе не способен вызвать возбуждения, а лишь усиливает действие ацетилхолина. Такого же представления придерживаются Мейер и Готлиб (1934). На изолированном глазу поэтому и не следует ожидать действия эзерина, так как образование ацетилхолина нарушается в связи с выключением центральной нервной системы и отсутствием постоянного тонуса парасимпатического нерва.

Необходимо подчеркнуть, что приведенные результаты получены на глазах, которые в момент воздействия на них ядами и после этого находились в условиях прохладной температуры (около 8–10 °С выше нуля). В тех же случаях, когда опыты на предварительно консервированных глазах (при температуре от +2 до +4 °С) ставились при более высокой температуре (25–30 °С), реакция радужной оболочки на воздействие указанных веществ оказывалась непостоянной и очень часто извращенной уже после первых суток консервации.

Опыты на глазах теплокровных

Относительно изменения ширины зрачка изолированных глаз теплокровных животных после энуклеации и в процессе хранения их на холоде было сказано выше Опыты показали, что способность радужной оболочки специфически реагировать на воздействие пилокарпина, атропина и адреналина сохраняется в изолированных глазах теплокровных животных (мыши, кролики, кошки) после консервации их при температуре от +2 до +4 °С в пределах не менее 7–8 суток.

В качестве иллюстрации мы приводим табл. 3 и 4, в которых представлены результаты двух серий опытов на глазах кошек и белых мышей. Опыты показали, что радужная оболочка изолированных и консервированных при пониженной температуре глаз кошек менее резко реагирует на воздействие применявшихся нами веществ по сравнению с глазами других теплокровных и лягушек.

Вместе с тем нам и в экспериментах с этими глазами в ряде случаев удавалось наблюдать достаточно выраженное реактивное изменение размеров зрачка.

Результаты наших наблюдений позволяют прийти к заключению, что сокращение и расслабление мышц радужной оболочки может быть обусловлено не только влиянием со стороны центральной нервной системы, но и раздражением местных нервно-мышечных элементов Указанные элементы сохраняют свою жизнедеятельность в течение длительного времени при консервации изолированного глаза в условиях пониженной температуры, специфически реагируя на нервные яды Эти явления могли быть прослежены на глазах как холоднокровных, так и теплокровных животных.

Можно думать, что наблюдавшиеся нами эффекты связаны с влиянием пилокарпина, атропина и адреналина на нервные элементы глаза. На это указывает тот факт, что при воздействии на глаз эзерином мы не получали реакции, подобной той, которую давал в наших опытах пилокарпин, в то время как на глазах живых животных оба эти вещества вызывают сужение зрачка. Согласно современным фармакологическим данным, пилокарпин, как мы уже указывали выше, оказывает непосредственное возбуждающее действие на концевые аппараты парасимпатических нервов, эзерин же лишь усиливает действие ацетилхолина.

Таблица 2

Реакция радужной оболочки изолированных и консервированных при пониженной температуре глаз лягушек на воздействие нервных ядов[83] (Наблюдения проводились при температуре +10 °С)

Сроки консервации в сутках	Действующее вещество	Размеры зрачка после энуклеации	Размеры зрачка ко дню исследования	Размеры зрачка после вскрытия передней камеры	Через 30 минут после введения яда	Через 60 минут после введения яда	Через 24 часа после введения яда
Консервации не было	Атропин	37,7	–	29,3	46,4	43,1	54,2
	Адреналин	54,3	–	20,0	53,4	50,1	–
	Пилокарпин	38,3	_	33,1	28,2	19,8	15,2
	Эзерин	61,5	_	22,0	32,6	39,0	–
1	Атропин	35,1	16,6	20,4	35,0	36,0	49,0
	Пилокарпин	35,5	27,2	17,4	–	11,7	13,3
	Эзерин	105,4	–	77,0	81,5	104,2	–
2	Атропин	46,4	19,0	21,0	30,0	36,4	48,2
	Адреналин	23,5	9,3	10,6	40,0	45,0	–
	Пилокарпин	20,1	11,2	13,2	11,5	11,1	–
	Эзерин	47,0	9,5	38,5	47,7	46,0	–

[83] Цифры, приведенные в данной таблице, выражают собою размеры (в см^2) площадей зрачков, спроецированных на бумагу с помощью рисовального аппарата. Их следует рассматривать как относительные величины.

Сроки консервации в сутках	Действующее вещество	Размеры зрачка после энуклеации	Размеры зрачка ко дню исследования	Размеры зрачка после вскрытия передней камеры	Через 30 минут после введения яда	Через 60 минут после введения яда	Через 24 часа после введения яда
3	Атропин	34,8	10,9	18,3	25,1	29,2	40,2
	Адреналин	102,0	5,3	26,8	46,5	48,5	–
	Пилокарпин	33,5	13,2	24,3	16,4	18,1	21,9
	Эзерин	102,7	9,8	25,4	19,1	18,4	–
5	Атропин	40,0	13,2	28,0	46,6	57,2	88,0
	Адреналин	40,1	5,7	13,7	–	25,5	–
	Пилокарпин	52,4	20,9	21,9	18,3	–	84,5
	Эзерин	54,4	6,0	19,5	–	19,3	–
6	Атропин	64,3	14,3	28,3	50,5	56,5	58,2
	Пилокарпин	–	14,3	29,2	28,7	30,6	46,2
7	Атропин	51,3	10,3	16,0	31,6	40,6	35,4
	Адреналин	47,3	10,0	26,4	–	57,4	–
	Пилокарпин	37,3	10,8	21,6	26,6	27,8	28,4
	Эзерин	52,4	7,6	27,2	–	40,0	–
8	Атропин	54,4	19,9	22,1	30,1	34,1	–
	»	–	33,3	56,2	125,4	–	–
	Пилокарпин	56,0	16,5	20,4	22,8	29,5	–
	»	–	44,8	47,3	40,4	–	73,1
	Эзерин	–	50,9	62,3	58,4	–	–
9	Атропин	–	39,0	32,0	44,8	–	–
	Адреналин	23,1	21,5	21,3	–	51,7	–
	Пилокарпин	–	42,2	55,7	44,3	–	–
	Эзерин	22,3	13,0	17,3	–	32,5	–
13	Атропин	–	36,1	61,1	73,4	–	–
	Пилокарпин	–	57,0	82,5	69,3	–	–
16	Атропин	–	64,2	65,8	78,5	–	–
	Пилокарпин	–	87,4	95,6	94,6	–	–

Таблица 3

Реакция радужной оболочки изолированных и консервированных на холоде глаз кошек на воздействие нервных ядов (Наблюдения проводились при температуре 12–14 °С выше нуля)

Сроки консервации в сутках	Действующее вещество	Размеры зрачка после энуклеации	Размеры зрачка ко дню исследования	Размеры зрачка перед введением яда	Через 30 минут после введения яда	Через 60 минут после введения яда	Через 24 часа после введения яда
Консервации не было	Атропин	10,5 x 11,0	—	11,0 x 11,0	11,0 x 12,5	12,0 x 12,5	—
	Пилокарпин	11,0 x 11,0	—	10,0 x 10,5	10,0 x 11,0	11,0 x 11,0	—
2	Атропин	8,0 x 8,5	8,0 x 8,5	7,0 x 7,5	—	7,5 x 8,0	
	Пилокарпин	8,0 x 8,5	8,0 x 8,5	4,5 x 5,0	—	4,5 x 5,0	—
3*	Атропин	7,0	6,5	4.0	—	6,5	—
	Пилокарпин	7,0	6,5	6.5	2,0	2,5	—
4	Атропин	4,0 x 5,0	0,5x2,5	0,5 x 2,5	6,0 x 6,0	6,0 x 6,0	—
5	Атропин	7,0	7,0	6,5	—	7,5	7,0
	Пилокарпин	7,0	7,0	6,5	—	6.5	5,5
6	Атропин	14,0	6,0	6,5	7,5	—	7,0
	»	—	7,5 x 9,0	7,5 x 9,0	10,0 x 11,0	11,0 x 11,0	—
	Пилокарпин	—	6,5	6,5	6,5	—	5,5
	»	—	9,0 x 9,0	10,0 x 10,0	10,0 x 10,0	11,0 x 11,0	—
7	Атропин	10,0 x 10,0	8,0 x 8,0	5,5 x 6,5	—	6,0 x 6,5	—
	»	—	6,0 x 8,0	6,0 x 7,5	—	6,5 x 8,0	—
	Пилокарпин	8,5 x 8,5	7,5 x 8,0	5,5 x 6,5	—	5,5 x 6,0	—
	» Атропин	—	6,5 x 8,0	7,5 x 8,0	—	7,0 x 8,0	—
8	Антропин	—	2,5 x 4,5	2,5x4,5	—	4,5 x 5,5	—
	Пилокарпин	—	3,0 x 4,5	3,0 x 4,5	—	4,5 x 5,5	—

Таблица 4

Реакция радужной оболочки изолированных и консервированных на холоде глаз белых мышей на воздействие нервных ядов[84] (Наблюдения проводились при температуре 4-10°)

Сроки консервации в сутках	Действующее вещество	Размеры зрачка после энуклеации	Размеры зрачка в день наблюдения перед введением яда[85]	Размеры зрачка через 30 минут после введения яда	Размеры зрачка через 24 часа после введения яда
Консервации не было	Атропин	8,0	8,0	9,4	14,5
	Пилокарпин	6,4	6,4	3,2	—
1	Атропин	6,4	5,5	10,7	5,6
	Пилокарпин	10,8	6,5	1,2	5,5
2	Атропин	4,4	1,1	4,3	—
	Пилокарпин	2,5	0,9	0,7	—
3[86]	Атроп	12,1	6,0	8,7	10,6
	Пилокарпин	6,0	3,5	1,6	—
5	Атропин	9,7	1,8	7,5	—
	Пилокарпин	9,1	0,9	0,9	—
6	Атропин	8,1	9,2	12,4	—
	Пилокарпин	9,1	9.5	4,0	—

Следует также отметить, что атропин и адреналин, как правило, давали более выраженный и более постоянный эффект по сравнению с пилокарпином. Последний иногда вызывал на изолированном и консервированном глазу весьма кратковременное сужение зрачка (до 60 минут). В отдельных случаях мы наблюдали, как после кратковременного сужения происходило резкое расширение зрачка. Подобные явления могут быть объяснены функциональным изменением самих нервных элементов в изолированном глазу под влиянием неблагоприятных факторов; можно, кроме того, допустить, что при воздействии пилокарпином возбуждение окончаний парасимпатического нерв сменяется быстро угнетением, что и приводит к парадоксальной реакции.

---

[84] см. примечание к табл. 2.

[85] Передняя камера глаза не вскрывалась. Растворы накапывались на глаз.

[86] Передняя камера глаза не вскрывалась; на роговицу были положены кристаллики действующего вещества.

Нельзя пройти мимо и того факта, что радужная оболочка глаз лягушек, в отличие от радужки теплокровных, проявляет видимую реакцию на атропин, пилокарпин и адреналин только после энуклеации глаза. Этот факт можно было объяснить так, что при местном воздействии тем или иным фактором конечный эффект в условиях целого организма определяется состоянием центральной нервной системы животного. Последняя оказывает регулирующее влияние на течение местных процессов. Для подтверждения нашего предположения нами была поставлена дополнительная серия опытов. Содержание их сводилось к следующему.

Лягушке в области одного из глаз подконъюнктивально вводилась 1/20 мл 1%-ного атропина. Такая доза, как показали предварительные эксперименты, равно как и простое многократное закапывание атропина в глаз, не вызывает изменений в величине зрачка ни тотчас же после введения яда, ни через длительный период. Если, однако, через некоторое время (от 5 минут до нескольких часов) после введения атропина изолировать глаза, то очень быстро наступает расширение зрачка того глаза, в область которого производилась инъекция атропина. Величина зрачка другого, контрольного глаза остается без изменений. Такую же картину мы получали в опытах с адреналином. При воздействии пилокарпином и эзерином мы при аналогичной постановке опытов получали после изоляции глаз сужение зрачка.

В настоящее время нами подробно изучается механизм этого интересного явления. Результаты этих исследований будут сообщены дополнительно. Однако и приведенные опыты свидетельствуют о том, что развитие местной фармакодинамической реакции зависит от деятельности центральной нервной системы.

Приведенные нами данные показывают, что радужная оболочка изолированных глаз, консервируемых в условиях пониженной температуры в течение определенного срока, специфически реагирует на воздействие нервных ядов. Это свидетельствует о том, что нервные элементы радужки на протяжении этого времени остаются жизнеспособными и сохраняют свои функциональные свойства.

ВЫВОДЫ

1. Радужная оболочка изолированных глаз холоднокровных и теплокровных животных сохраняет способность специфически реагировать на воздействие нервных ядов; эта реакция проявляется в соответствующих изменениях размеров зрачка.

2. Способность отвечать на воздействие нервных ядов определенной реакцией сохраняется радужной оболочкой изолированных глаз, консервированных в условиях температуры от +2 до +4 °С. На глазах холоднокровных (лягушек) она может быть наблюдаема еще после 16 суток консервации, на глазах теплокровных — в пределах не менее чем 7–8 суток консервации.

3. Приведенные в работе данные позволяют полагать, что нервные элементы радужки изолированных глаз, содержащихся в условиях температуры от +2 до +4 °С, длительно сохраняют не только морфологические, но и функциональные свойства.

К ВОПРОСУ О ЖИЗНЕДЕЯТЕЛЬНОСТИ ОРГАНОВ И ТКАНЕЙ, ОТДЕЛЕННЫХ ОТ ОРГАНИЗМА РОСТ ВОЛОС И НОГТЕЙ[87]

Вопрос о сохранности жизнеспособности тканей, отделенных от организма, стал изучаться в связи с применением для пересадки роговицы трупных консервированных на холоде глаз и применением консервированных тканей с терапевтической целью.

Соответствующие исследования показали, что при сохранении изолированных глаз при пониженной температуре (от +1 до +5 °С) ткани роговицы сохраняют свою жизнеспособность не менее 12 суток. М. А. Баженова (1935, 1936, 1939) доказала, что ткани роговицы, консервированной на холоде до 12 суток, дают рост в тканевой культуре. Д. О. Пупенко (1936) гистоморфологическими исследованиями показал, что ткани роговицы при консервации не только длительно остаются жизнеспособными, но что в них происходит миграция клеток. В. В. Скородинская (1939) наблюдала регенерацию эпителия роговицы при нанесении искусственного дефекта его с 4–6 суток консервации. Сохранность жизнеспособности роговицы и других тканей в течение 12 и более суток была доказана также С. Р. Мучником (1949, 1950) с помощью метода витальной окраски консервированных тканей. В. В. Войно-Ясенецкий (1949, 1950) своими гистоморфологическими наблюдениями с полной убедительностью доказал, что в тканях роговицы при консервации глаз на холоде происходит ряд активных жизненных процессов: деление клеток путем митоза, миграция клеток с образованием густых инфильтратов при ожоге или микробном заражении роговицы во время консервации, регенераторное надвигание эпителия роговицы на место ожога ее.

В. В. Войно-Ясенецкий также наблюдал активацию жизнедеятельности тканей роговицы при консервации глаз в растворе Рингера с добавлением малых количеств экстрактов из консервированных тканей.

---

[87] Работа печатается в сокращенном виде. Впервые опубликована в «Ученых записках Украинского экспериментального института глазных болезней им. акад. В. П. Филатова», т. 11, 1952 (совместно с В. В. Войно-Ясенецким и Е. Г. Степанок).

Данные клинических наблюдений над пересадкой консервированной на холоде роговицы и над биологической и терапевтической активностью консервированных тканей и их экстрактов, подкрепленные многими литературными данными из разных областей медицины и биологии, легли в основу теории тканевой терапии, или теории «биогенных стимуляторов».

Ввиду большого принципиального значения вопроса о жизнеспособности и жизнедеятельности отделенных от организма и сохраняющихся на холоде тканей для теории и практики тканевой терапии и пересадки трупной консервированной роговицы, изучение этого вопроса продолжается.

Общеизвестно народное наблюдение, что волосы продолжают расти некоторое время после смерти: гладко выбритое к моменту смерти лицо мужчины покрывается «щетинкой» на трупе. Вопрос о росте волос на трупе, конечно, важен для судебномедицинской экспертизы. Тем не менее, судебными медиками не произведено основательных исследований по этому вопросу. В различных руководствах по судебной медицине можно найти предвзятое мнение, что наблюдающийся на трупах рост волос является только кажущимся. Этот «кажущийся» рост волос на трупе объясняют обычно, без достаточных оснований, тем, что части волос, остающиеся после бритья в толще кожи, просто выступают на поверхность вследствие подсыхания кожи или сокращения m. m. arrector pili при трупном их окоченении.

Еще в 1912 г. акад. Н. П. Кравков, изучая фармакологическое действие веществ на сосуды изолированного пальца человека, сохраняющегося по предложенному им способу, наблюдал рост ногтей. О том же свидетельствует С. В. Аничков (1922), который отмечает рост ногтя на пальце и рост волос на кроличьем ухе при применении способа сохранения изолированного органа, предложенного Н. П. Кравковым.

Мы поставили своей целью специальное изучение вопроса о росте волос и ногтей на переживающих органах. Основной вопрос, интересовавший нас, — рост придатков кожи на изолированных органах, сохраняющихся при температуре от +1 до +5 °С.

Проделанные нами исследования можно разделить на две группы:

1. Исследования по вопросу о росте волос на изолированном органе.

2. Наблюдения над ростом ногтей на изолированных пальцах.

И те и другие исследования производились в условиях сохранения изолированного органа при температурах 0–1, 4–5, 4–18 и 4–20 °С.

I. НАБЛЮДЕНИЯ НАД РОСТОМ ВОЛОС

Объектами исследования служили: 1) изолированные куски кожи волосистой части головы или кожи лобка, взятые от трупов людей, погибших от травмы (преимущественно) или от туберкулеза в сроки от 1 часа 30 мин. до 48 часов после смерти; 2) лапки (задние) и уши кроликов, взятые через несколько минут после смерти (воздушная эмболия). При взятии кожи волосистой части тела от трупов людей прежде всего коротко состригались ножницами волосы. Затем это место смазывалось 0,5%-ным водным раствором Brilliant grün и тщательно выбривалось стерильной бритвой. В опыт поступали куски кожи, вырезанные с выбритого участка, величиной около 20 см^2. При взятии ушей или лапок кролика обработка участка кожи, на котором наблюдался рост волос, производилась также, как и кожа человеческого трупа. Раневая поверхность органа, отделенного с соблюдением правил асептики и с приме-

нением 0,5%-ного водного раствора Brilliant grün, заливалась легкоплавким парафином.

Методика определения наличия и интенсивности роста волос сводилась к следующему: 1) производилось макроскопическое наблюдение (с применением бинокулярной лупы) за появлением над поверхностью кожи концов волос в течение всего опыта; 2) через определенный срок сохранения органа вне организма вырезался кусочек кожи и из него делались толстые гистологические срезы (около 30 микрон) или извлекались волосы после предварительного варения и мацерации. В толстых гистологических препаратах, окрашенных гематоксилин-эозином и по Ван-Гизону, с помощью окуляр-микрометра производились измерения глубины залегания волосяных луковиц под поверхностью кожи. Волосы, извлеченные после мацерации, заключались под покровное стекло в канадский бальзам и измерялись с помощью окуляр-микрометра при слабом объективе микроскопа (X4).

В качестве контроля при макроскопических наблюдениях за ростом волос служил вид поверхности обритого участка кожи в момент постановки опыта (отсутствие сколько-нибудь значительного выстояния волос над поверхностью кожи), при микроскопическом исследовании контролем служили гистологические препараты (толстые срезы, волосы, извлеченные после варения и мацерации), приготовленные из подопытных участков кожи данного органа, иссеченных при постановке опыта. Как в опыте, так и в контроле в каждом препарате производилось 10 измерений длины волос или глубины залегания волосяных луковиц. Средние арифметические из полученных цифр служили показателем длины волос или глубины залегания луковиц в контроле и опыте.

Подготовленный к опыту орган сохранялся при температуре от +1 до +5 °С или от +18 до +20 °С. В первом случае орган помещался в склянку, которая закрывалась с помощью парафинированной бумаги; во втором случае орган сохранялся по методу, предложенному акад. Н. П. Кравковым. Этот метод заключается в том, что место отсечения органа заливается парафином и этим залитым концом (место его отсечения) вставляется в горлышко колбы, на дне которой налито немного воды с каплей хлороформа; эта колба со вставленным в нее органом покрывается стеклянным колпаком.

Ввиду того, что в данной работе преследовалась в основном цель — выяснить возможность роста волос на изолированном органе, сроки сохранения его до момента приготовления гистологических препаратов были по возможности большие — от 9 до 50 дней. Срок сохранения органа в значительной мере диктовался теми изменениями, которые наблюдались в изолированном органе: подсыхание, развитие на его поверхности плесневого грибка или колоний микробов. Наблюдения над ростом волос на коже человеческих трупов производились при температуре от +1 до +5 °С. Общее количество опытов — 22. Производилось микроскопическое наблюдение и измерение длины волос, извлеченных с помощью мацерации. Аналогичные исследования произведены на 36 лапках кроликов. На 5 ушах кроликов, сохранявшихся при температуре от +1 до +5 °С, и на 5 ушах кроликов, сохранявшихся при температуре от +18 до +20 °С, производились макроскопические наблюдения, измерения глубины залегания волосяных луковиц под поверхностью кожи и длины волос в толстых гистологических препаратах.

В дополнение к указанным исследованиям изучались гистологические препараты кожи кролика, сохранявшейся при температуре от +1 до +5 °С в течение разных сроков — от 1 до 15 суток. Гистологическая техника обычная: целло-

идиновые срезы толщиной в 10–12 микронов, окраска гематоксилин-эозином и по Ван-Гизону.

Результаты исследований

Макроскопические наблюдения показали, что при сохранении изолированного органа как при температуре от +1 до +5 °С, так и при температуре от +18 до +20 °С над поверхностью бритой кожи действительно появляются концы волос, которые после бритья при постановке опыта совершенно не выступали наружу В ряде опытов выступание волос над поверхностью кожи было весьма значительным, приблизительно на 1–1,5 мм. Поверхность кожи покрывалась «щетинкой». Выступание волос на бритом участке не всегда равномерно. Весьма показательно отсутствие «щетинки» на тех участках кожи, где рано развились плесневые грибки или образовались мокнущие участки, в которых при бактериологическом исследовании обнаруживались микробы (обычно коккобациллы). Не наблюдалось появление «щетинки» в тех местах, где кожа рано подсыхала и образовывались так называемые пергаментные пятна.

При сохранении органа при температуре от +1 до +5 ° появление «щетинки» над поверхностью кожи наблюдалось, как правило, только с пятых-шестых суток, реже с четвертых суток, иногда — с седьмых суток. При сохранении органа при температуре от +18 до +20 °С волос над поверхностью наблюдается раньше: со вторых, третьих или четвертых суток.

Измерения глубины залегания волосяных луковиц в препаратах, изготовленных через 9–20 суток от начала опыта, показали, что она не только не изменяется, но, наоборот, даже несколько увеличивается (на 6–55 микрон). Это можно связать с некоторым набуханием кожи. Последнее, как и некоторое увеличение глубины залегания волосяных луковиц, наблюдается даже и в тех случаях, когда с поверхности кожа выглядит подсохшей. При подсыхании кожи с поверхности и образовании вследствие этого плотной пленки, через которую волос не может выйти на поверхность, в гистологических препаратах наблюдалось спиралеобразное изгибание, очевидно, удлиняющегося растущего волоса

Полученные данные показывают, что выступление волос над поверхностью бритой кожи при сохранении органа вне организма не зависит от уменьшения глубины залегания волос в коже. Эти данные, следовательно, свидетельствуют об истинном росте волос на переживающих вне организма органах.

Такое заключение вполне подтверждается и результатами измерений длины волос, извлеченных после мацерации кожи.

Измерения показали, что прирост длины волос в конце опыта в большинстве случаев весьма значительный, достигает 1–1,5 мм и в некоторых опытах даже более 2 мм, реже прирост длины меньше 1 мм.

Гистологические исследования препаратов кожи кролика, сохранявшейся в течение разных сроков при температуре от +1 до +5°, показали следующее. Основная масса клеточных элементов как покровного эпителия, так и эпителия волосяных луковиц и влагалищ не теряет морфологических особенностей обычных живых клеток до 10–12–15 суток. В части клеток, преимущественно в средних и поверхностных слоях покровного эпителия и в периферических слоях волосяных луковиц, с восьмых— десятых суток наблюдаются некробиотические изменения. Эти изменения выражаются в набухании клеток с ослаблением окраски, сморщивании и пикнозе ядер или укрупнении их хроматиновой сети. Клетки волосяных влагалищ и луковиц сохраняются дольше и луч-

ше, чем клетки покровного эпителия. Во внутренних слоях волосяных луковиц наблюдаются митозы до 13–14 суток. Правда, в эти сроки встречаются фигуры митозов, несколько атипичные, с плохо выделяющимися хромозомами. Однако обнаруживаются и совершенно несомненные обычные фигуры митоза.

Таким образом, гистоморфологические изменения, происходящие в коже во время сохранения ее при температуре от +1 до +5 °С, не исключают возможности роста волос в этих условиях.

II. НАБЛЮДЕНИЯ НАД РОСТОМ НОГТЕЙ НА ИЗОЛИРОВАННЫХ ПАЛЬЦАХ ЧЕЛОВЕКА

Объектами наблюдений служили пальцы трупов людей, погибших от туберкулеза. Срок от момента смерти до взятия материала равнялся 24 и 48 часам. Трупы до момента взятия от них материала сохранялись при прохладной температуре (зимой). Пальцы от трупов отделялись так же, как и органы кролика при наблюдении над ростом волос.

Произведено две серии опытов: одна при сохранении пальцев в условиях пониженной температуры — от +1 до +5 °С, другая при температуре от +18 до +20 °С. В последнем случае был применен метод сохранения органа, предложенный Н. П. Кравковым. При тех и других температурных условиях произведено по 10 опытов.

Методика наблюдения над ростом ногтей заключалась в том, что в суставную полость между средней и ногтевой фалангами пальца вбивалась стерильная игла; прочно фиксированная таким образом игла служила тем пунктом, от которого с помощью циркуля измерялось расстояние до конца ногтя. Это расстояние измерялось через каждые 2–5 дней.

Наблюдения показали, что во всех опытах происходил прирост длины почти на 1–2 мм. Следует отметить, что начало удлинения ногтя при сохранении пальца в условиях пониженной температуры началось с 5–7 дня и иногда продолжалось до 15 суток. При температуре от +18 до +20 °С прирост длины ногтя наблюдался уже на третьи сутки. Величина прироста длины ногтя, как и величина прироста волос в условиях сохранения изолированного органа при разных применявшихся нами температурах, приблизительно одинакова.

ВЫВОДЫ

1. На изолированных органах, сохраняющихся при температурах от +1 до +5 °С и от +18 до +20 °С, происходит рост волос и ногтей.

2. Судя по макроскопическим наблюдениям над ростом волос и ногтей на изолированных органах, рост начинается позже при сохранении органа в условиях пониженной температуры (от +1 до +5 °С) и раньше при более высокой температуре (от +18 до +20 °С).

Предел роста придатков кожи на изолированных органах ограничивается сроком сохранности жизнеспособности тканей в условиях сохранения их при той или иной температуре.

ЛЕЧЕБНОЕ ДЕЙСТВИЕ ПРЕПАРАТОВ ИЗ ТОРФА[88]

Торф как лечебное средство известен уже давно. В клинической медицине торф начал применяться еще в прошлом столетии. Однако торфолечение в России, несмотря на большие запасы торфа, развивалось медленно. Применялся только минерализованный торф, а обыкновенный сырец был признан негодным для лечебных целей.

Советскими учеными была доказана возможность использования с лечебной целью торфа без предварительной обработки, именно торфасырца. Работы сотрудников Московского областного института физиотерапии и физиопрофилактики показали, что обычный торф по своим лечебным свойствам не уступает минерализованному. Лечебное применение обычного торфа-сырца способствовало быстрому распространению торфолечения.

В настоящее время лечение торфом применяется при различных заболеваниях, например, при заболеваниях органов движения, периферической нервной системы, при травматических повреждениях мирного и военного времени, при заболеваниях женской половой сферы, при болезнях органов пищеварения. Основной метод торфолечения — аппликации. В гинекологической практике, помимо аппликаций на кожу, применяется также введение торфяной грязи во влагалище, в прямую кишку. При болезнях органов пищеварения, сопровождающихся усиленными процессами брожения и газообразования, употребляется торф в виде таблеток для приема внутрь.

Торфолечение широко применялось в фронтовых и армейских госпиталях во время Великой Отечественной войны, особенно в госпиталях для легко раненых.

Несмотря на то, что при некоторых заболеваниях торфолечение дает положительный эффект (работы Ягубова, Магазиника, Небера и др.), во многих случаях оно не применимо. Часто воспалительные процессы резко обостряются под влиянием торфолечения. Большое количество противопоказаний снижает ценность этого метода лечения. В офтальмологии торф до последнего времени не получил применения.

---

[88] Впервые опубликовано в книге «Тканевая терапия», Изд-во АН УССР, 1953 (совместно с Т. П. Филипповой и А. П. Кулешом).

В. П. Филатов впервые предложил применять отгон из торфа в виде подкожных инъекций. Работа В. П. Филатова, В. А. Бибера и Н. С. Боголюбовой показала, что торф является источником биогенных стимуляторов. Биологическая активность экстрактов и отгонов торфа, приготовленных по методу В. П. Филатова, была испытана на различных тестах: действие на подъемную силу дрожжей, на прорастание семян и на заживление кожного дефекта у кроликов. Результаты исследования показали, что отгон торфа обладает значительной биологической активностью.

По своему действию отгон торфа аналогичен экстрактам и отгонам, приготовленным из переживающих тканей животного и растительного происхождения, широко применяемых в клинике. Биологически активные вещества торфа по своим физико-химическим свойствам аналогичны биогенным стимуляторам В. П. Филатова.

Методика приготовления отгона торфа описана в сборнике Академии наук УССР, посвященном 75-летию В. П. Филатова и выпущенном в 1950 г.

Впервые в клинике отгон торфа был применен в 1949 г. при различных глазных заболеваниях и в двух случаях — при поражении кожи (псориаз и волчанка).

Подвергались лечению следующие заболевания глаз: кератит — три случая (шесть глаз), атрофия зрительного нерва — два случая (четыре глаза), диссеминированный хориоретинит — два случая (четыре глаза), пигментный ретинит — один случай (два глаза), миопия — три случая (шесть глаз), скрофулез — один случай (два глаза). Больным вводился подкожно отгон торфа в дозах от 0,1 до 1,0 мл. Количество инъекций на курс — от 30 до 45.

У части больных степень заболевания была очень тяжелой, с большими поражениями внутренних оболочек глаза. Заболевание в некоторых случаях длилось годами. Несмотря на тяжесть процесса, положительный эффект от лечения отгоном торфа наблюдался во всех 13 случаях. Произошло просветление роговицы, расширение поля зрения, уменьшение скотом и повысилась острота зрения.

Улучшалось и общее состояние больных: сон, аппетит, отдельные больные прибавили в весе. В двух случаях неглазных заболеваний (псориаз и волчанка) наступило значительное улучшение, отмеченное и специалистами-дерматологами.

Срок наблюдения — от шести месяцев до трех лет. Из 15 больных длительно прослежены (от двух до трех лет) восемь человек. Больные получали повторные курсы инъекций отгона торфа в той же дозировке, что и в первом курсе лечения. У всех наблюдаемых больных эффект лечебного действия первого курса сохранился, а в некоторых случаях отмечалось дальнейшее улучшение функций глаз: повышение остроты зрения, расширение поля зрения, уменьшение скотом.

В качестве примера приводим некоторые истории болезни.

1. Больной Р., 28 лет (ист. бол. № 5956). Страдает керато-увеитом обоих глаз смешанной туберкулезно-люэтической этиологии. Реакция Манту 1:10 000 ++, реакция Вассермана +4. Давность заболевания — один год. Получил 30 инъекций отгона торфа по 0,3 мл ежедневно. Кроме инъекций, в правый глаз закапывали 0,25%-ный раствор скополамина.

В результате лечения прошла светобоязнь, помутнения в передних слоях роговицы рассосались, в задних слоях осталась легкая муть. На задней поверхности роговицы преципитаты в значительной степени рассосались. Острота зрения правого глаза повысилась с 0,04 до 0,5. Острота зрения левого глаза — с 0,5 до 1,0.

Через шесть месяцев приехал в институт вторично. Результаты, полученные после первого курса лечения, сохранились. Провел второй курс. Срок наблюдения —один год.

2. Больная П., 30 лет (ист. бол. № 5192). Атрофия зрительных нервов после отравления плазмоцидом. Давность заболевания 13 лет. Получила 30 инъекций отгона торфа по 0,5 мл ежедневно. Острота зрения правого глаза повысилась с 0,4 до 0,8, острота зрения левого глаза осталась без изменения — 0,3.

После повторного курса (30 инъекций отгона торфа по 1,0 мл ежедневно) острота зрения правого глаза осталась 0,8, левого глаза повысилась до 0,4.

3. Больная Ш., 26 лет (ист. бол. № 5356). Диссеминированный хориоретинит обоих глаз. Реакция Манту 1:1000 +-. Поступила в институт через месяц после начала заболевания. Зрение обоих глаз прогрессивно падало. Получила 30 инъекций отгона торфа по 0,2 мл ежедневно и три курса внутривенных вливаний 10%-ного раствора хлористого, кальция по 10 мл. На каждый курс 10 вливаний. После 10 инъекций отгона торфа и 10 вливаний хлористого кальция понижение остроты зрения приостановилось, дойдя до 0,1. Затем началось улучшение, и больная выписалась со зрением правого глаза 0,2 и левого 0,3. В полях зрения обоих глаз центральные скотомы. Больная регулярно получала повторные курсы инъекций отгона торфа в дозе 0,2 мл ежедневно (на курс 30 инъекции). Перерыв между курсами два месяца.

Через шесть месяцев острота зрения правого глаза повысилась до 0,5, левого глаза до 0,4. Через год зрение правого глаза поднялось до 0,9, левого — до 0,5. Больная прослежена в течение трех лет.

Аспирантом А. Е. Кулеш проведено наблюдение над лечебным действием отгона торфа на 15 больных (25 глаз) люэтическим паренхиматозным кератитом.

Малая эффективность лечения паренхиматозного кератита антилюэтическими и другими средствами и успешное применение тканевых препаратов В. П. Филатова позволили нам провести наблюдения над действием отгона торфа при этом заболевании.

Под наблюдением были больные в основном в возрасте от 16 до 25 лет и с давностью заболевания от двух месяцев и больше, что, несомненно, отразилось на клинической картине и лечении болезни.

Клиническая картина состояния роговицы была в большинстве случаев типичной для люэтического паренхиматозного кератита. Выражалась она в наличии шероховатости роговицы, диффузной глубокой инфильтрации ее слоев, васкуляризации глубокими сосудами, в понижении чувствительности и остроты зрения.

У одной больной была бессосудистая форма. У части больных в воспалительный процесс вовлекалась и сосудистая оболочка. До лечения все больные были обследованы также и сифилидологом. У 12 больных реакция Вассермана и цитохоль оказались положительными, у трех —отрицательными. Трое последних больных получили до поступления в институт по несколько курсов специфического лечения. У двух из них до специфического лечения реакция Вассермана была положительной. У третьей больной имеются анамнестические указания на люэс у родителей. Наряду со специфическим лечением многие больные лечились и другими методами, которые оказались малоэффективными. Лечение отгоном торфа паренхиматозного кератита было начато в первой половине 1949 г. Больные получали от 30 до 60–70 подкожных инъекций по 1,0 мл препарата. Восемь больных, помимо подкожных инъекций, получили по 5–10 подконъюнктивальных инъекций по 0,2 мл через день. В процессе лечения отгоном торфа в состоянии глаза наступало значительное улучшение. Явления раздражения проходили, инфильтраты, помутнения роговицы рассасывались, глубокие сосуды запустевали, чувствительность роговицы и острота зрения повышались.

Как прогрессивный, так и регрессивный периоды сокращались. Средняя продолжительность пребывания больных в стационаре — 53 дня. За этот сравнительно короткий период у трех больных наблюдалась нормализация глаз в смысле рассасывания помутнения роговицы и повышения остроты зрения до 1,0 и выше. У остальных больных отмечено значительное рассасывание помутнений роговицы с повышением остроты зрения. О динамике повышения остроты зрения свидетельствует табл. 1.

Как видно из таблицы, в большинстве случаев (13 глаз) острота зрения после лечения была от 0,2 до 1,2. До лечения острота зрения выше 0,2 была только на трех глазах.

В. В. Скородинская, А. Г. Хорошина и др. отмечают, что у больных, приступивших к тканевому лечению в период прогрессирования болезни, результаты лечения были лучшими, чем у больных, поступивших на лечение в регрессивный период.

Сроки наблюдения указаны в табл. 2.

Как видно из таблицы, большинство больных прослежено в течение более двух лет. Ни в одном случае мы не отмечали рецидивов. Помутнения продолжали рассасываться, а острота зрения повышаться и после окончания курса тканевой терапии.

Таблица 1

Изменение остроты зрения при паренхиматозном кератите под влиянием лечения отгоном торфа

Острота зрения до лечения	Количество глаз	Острота зрения после лечения													
		0,01	0,02 0,03	0,07	0,08	0,09	0,1	0,2	0,25	0,3	0,4	0,45	0,5	1,0	1,2
Светоощущение	7	–	1	1	1	–	1	–	–	1	1	–	–	1	–
Счет пальцев улица	5	3	–	–	–	–	1	–	–	–	–	–	–	1	–
0,01	4	–	1	–	1	–	–	1	1	–	–	–	–	–	–
0,02–0,05	4	–	–	–	–	1	1	–	–	–	1	–	1	–	–
0,09	2	–	–	–	–	–	–	–	–	–	1	–	1	–	–
0,25	1	–	–	–	–	–	–	–	–	–	–	1	–	–	–
0,7	2	–	–	–	–	–	–	–	–	–	–	–	–	1	1
Всего	25														

Приводим следующие истории болезней.

Больная К. (ист. бол. № 11670). Люэтический паренхиматозный кератит правого глаза. Давность заболевания — два месяца. Родственники болели люэсом. Больная сифилис отрицает. Имела мертворожденного ребенка. Реакция Вассермана ++++. |Диагноз венеролога — lues congenita tarda. Получила 37 инъекций отгона торфа по 1,0 мл ежедневно. Улучшения начались после 12-й инъекции: уменьшились явления раздражения правого глаза, помутнение роговицы стало меньше. Выписалась со значительным улучшением: роговица просветлилась полностью, при осмотре на щелевой лампе выявлены глубокие полузапустевшие сосуды. Повысилась чувствительность роговицы. Острота зрения повысилась с 0,85 до 1,2. Реакция Вассермана при выписке вместо показала ++.

Таблица 2.

Сроки наблюдения	Количество больных
От 3 до 6 месяцев	3
От 1 до 1,5 лет	4
2,5 года до 3 лет	5
3 года	3
Всего	15 человек

Следующая история болезни иллюстрирует эффективность лечения отгоном торфа при бессосудистой форме паренхиматозного кератита. По поводу течения и исхода этой формы заболевания Одинцов (1938) пишет: «Рассасывание помутнений в таких случаях идет особенно медленно, и никогда не получается полного просветления роговицы».

Больная С., 20 лет (ист. бол. № 5342). Бессосудистая форма паренхиматозного кератита обоих глаз. Давность заболевания— 10 месяцев. Отец заболел сифилисом за 14 лет до рождения больной, лечился, но нерегулярно. Мать больной имела два самопроизвольных аборта, проводит специфическое лечение. До поступления в институт больная получила три курса специфического антилюэтического лечения: местно в оба глаза — атропин, желтую ртутную мазь, дионин. Улучшения не отмечала.

При поступлении зрение правого глаза равно 0,001, левого глаза — светоощущение с правильной проекцией света. Роговица обоих глаз диффузно мутна, имеются отдельные глубоко лежащие инфильтраты. Эпителий роговицы истыкан. Чувствительность роговицы резко снижена. Реакция Вассермана отрицательная. Диагноз венеролога — lues congenita tarda.

Получила 46 подкожных инъекций отгона торфа по 1 мл ежедневно и 26 подконъюнктивальных инъекций по 0,2 мл через день в каждый глаз. Улучшение началось после восьми инъекций.

После проведенного курса тканевого лечения острота зрения правого глаза повысилась с 0,001 до 1,0, левого глаза — со светоощущения до 1,0. Помутнения роговицы рассосались полностью, значительно повысилась чувствительность ее.Больная получила возможность снова учиться в педагогическом институте, который ей пришлось, оставить из-за заболевания глаз.

Больной Б. (ист. бол. № 6407). Паренхиматозный люэтический кератит правого глаза. Давность заболевания — три года. Сифилис отрицает. Наследственность не отягощена. Реакция Вассермана +++. Состояние глаза при поступлении: роговица диффузно мутная. Цвета матового стекла средней интенсивности. Муть во всех слоях роговицы, больше в глубоких. Видны складки десцеметовой оболочки. Эпителий роговицы истыкан. Сверху из-под лимба наползают поверхностные сосуды. Чувствительность роговицы резко снижена. Глазного дна не видно. Острота зрения 0,02, не коррегируется. Левый глаз здоров. Острота зрения 1,0.

Получил 32 подкожные инъекции отгона торфа по 1,0 мл и шесть подконъюнктивных инъекций того же препарата по 0,2 мл. После 10 инъекций отмечено интенсивное рассасывание помутнения роговицы. Началось прорастание сосудов в глубокие слои роговицы.

После окончания курса тканевого лечения раздражение глаза прошло, роговица значительно просветлела, чувствительность ее повысилась, появился рефлекс с глазного дна. Острота зрения увеличилась с 0,02 до 0,09.

По месту жительства проведен повторный курс инъекций отгона торфа и два курса специфической антилюэтической терапии. Субъективно больной отмечал улучшение зрения.

Через 10 месяцев обратился в институт вторично с такими показателями: роговица правого глаза гладкая, в центре ее имеются отдельные глубокие помутнения. Глазное дно нормальное. Острота зрения правого глаза 1,0.

Этот случай интересен: 1) хорошим исходом лечения (почти полное рассасывание помутнения роговицы, повышение остроты зрения с 0,02 до 1,0); 2) поздним проникновением глубоких сосудов в толщу роговицы; 3) наличием наряду с глубокими сосудами и поверхностных сосудов.

Приведенные нами результаты применения отгона торфа для лечения некоторых глазных и неглазных заболеваний показывают высокую лечебную активность этого препарата.

ВЫВОДЫ

1. Отгон из торфа является тканевым препаратом, оказывающим лечебное действие, сходное с действием других тканевых препаратов, приготовляемых по методу В. П. Филатова.

2. Введение препарата в виде подкожных инъекций, впервые предложенное В. П. Филатовым, расширяет границы применения торфа в лечебной практике.

Методика приготовления отгона из торфа проста, доступна каждому лечащему врачу. Применение возможно в различных областях медицины.

ИЗМЕНЕНИЕ АККОМОДАЦИИ ЗДОРОВЫХ ГЛАЗ ПОД ВЛИЯНИЕМ ТКАНЕВОЙ ТЕРАПИИ[89]

Метод тканевой терапии, предложенный В. П. Филатовым в 1933 г., в настоящее время уже далеко вышел за пределы офтальмологии и превратился в новый принцип лечебной медицины. Благотворное действие тканевой терапии при целом ряде глазных и неглазных заболеваний теперь является уже неоспоримым фактом. Об этом свидетельствует огромное количество работ, вышедших из различных клиник за последние 15 лет.

В 1939 г. В. П. Филатовым впервые было отмечено, что при тканевой терапии, проводимой по поводу заболевания одного глаза, нередко наступает улучшение функций второго, здорового глаза. В своей работе «Улучшение функции второго, здорового глаза при тканевых пересадках» В. П. Филатов приводит примеры повышения остроты зрения здоровых глаз под влиянием тканевого лечения.

В 1940 и 1946 гг. Д. Г. Бушмич, в 1948 г. В. П. Филатов и Д. Г. Бушмич описали изменения под влиянием тканевой терапии некоторых функций здорового глаза и установили повышение остроты зрения и цветового ощущения, а также понижение цветового утомления под влиянием вводимых в организм биогенных стимуляторов в виде консервированных тканей и их дериватов.

В. П. Филатов и М. Э. Кашук (1946–1948) доказали накопление биогенных стимуляторов в здоровом организме, утомленном бегом, и повышение вследствие этого остроты зрения как у самого утомленного субъекта, так и у того, которому впрыскивали экстракт его крови (т. е. вводились готовые биогенные стимуляторы).

Проф. Р. Э. Файтельберг (1947) наблюдал в опытах на здоровых собаках повышение секреторной способности желудка при пересадке консервированной кожи. Работы Т. П. Шестериковой (1940), В. П. Филатова и А. Ф. Сысоева (1949) свидетельствуют об активизации ферментативных свойств организма под влиянием биогенных стимуляторов.

---

[89] Впервые опубликовано в книге «Тканевая терапия», Изд-во АМН СССР, 1953 (совместно с И. Д. Рахлиной).

Целью настоящей работы было изучение влияния тканевой терапии на аккомодацию здорового глаза.

Под нашим наблюдением находилось 165 здоровых глаз у 126 испытуемых, которые получали тканевую терапию в виде инъекций автоклавированного экстракта из консервированных листьев алоэ, агавы, препарата ФиБС, а также в виде имплантаций консервированных и автоклавированных гомо- и гетеротканей.

87 человек (87 глаз) были больные, страдавшие различными заболеваниями одного глаза при втором, здоровом глазе; 39 человек (78 глаз) лица с обоими здоровыми глазами, получавшие тканевую терапию либо как подготовку к операции на придатках глазного яблока, либо по поводу того или иного общего заболевания (бронхиальная астма, язва желудка, радикулит), либо с целью общего укрепления организма.

По возрасту наблюдаемые распределялись так: больные от 17 до 20 лет — 21 глаз, от 21 до 30 лет — 54 глаза; от 31 до 40 лет — 39 глаз; от 41 до 50 — 16 глаз; от 51 до 60 — 26 глаз и старше 60 лет — 9 глаз.

Из 165 наблюдавшихся глаз с эмметропической рефракцией было 96, с миопией или миопическим астигматизмом 30, с гиперметропией или гиперметропическим астигматизмом — 39.

Амбулаторных больных и здоровых людей было 39 (72 глаза), стационарных больных — 87 человек (93 глаза).

МЕТОДИКА ИССЛЕДОВАНИЯ

Для исследования аккомодации мы пользовались методом чтения мелких шрифтов, имеющих минимальные угловые размеры. Метод этот предложен в 1940 г. Зимкиным, Климовичем и Лушиным. В работе «Сравнительная оценка некоторых методов исследования аккомодации» И. Д. Рахлиной было установлено, что этот метод является наиболее точным и доступным.

Исследования производились при помощи сконструированной модели аккомодометра, описанной в той же работе.

У каждого испытуемого два или три раза в течение нескольких дней до лечения и затем в процессе лечения в среднем после каждых пяти инъекций тканевого препарата производилось измерение ближайшей точки ясного зрения. В тех случаях, когда мы имели возможность наблюдать наших испытуемых после окончания курса тканевой терапии, аккомодация исследовалась через каждые 10–15 дней на протяжении трехчетырех месяцев и больше. Ближайшая точка ясного зрения определялась во всех случаях монокулярно, а у лиц с обоими здоровыми глазами и сохраненным бинокулярным зрением (38 испытуемых, 76 глаз) — также и бинокулярно.

Получив определенное значение для расстояния ближайшей точки ясного зрения, мы вычисляли величину объема аккомодации по формуле:

A = P — Rx (/); P= 1/p (P — расстояние ближайшей точки ясного зрения от узловой точки), *R = 1/r* рефракция глаза (r — расстояние дальнейшей точки).

При этом пресбиопия коррегировалась и затем коррекция учитывалась при вычислении объема аккомодации. Амметропия, как правило, коррегировалась, и тогда, как и при эмметропии, в формуле (I) R = 0. В тех случаях, когда амметропия не коррегировалась (например, у пожилых людей — миопов), величина ее принималась во внимание в формуле (I). Следует заметить, что применение или неприменение коррекции принципиального значения не имеет. Мы неодно-

кратно проверяли это обстоятельство, и оказывалось, что объем аккомодации, полученный при коррегировании амметропии и без него, одинаков.

РЕЗУЛЬТАТЫ ИССЛЕДОВАНИЯ

Из общего количества 165 находившихся под наблюдением глаз на 100 глазах (60,6 %) было обнаружено повышение объема аккомодации; на 43 глазах (26 %) объем аккомодации не изменился; 22 глаза (13,4 %) дали понижение объема аккомодации.

Несмотря на то, что наши испытуемые получали тканевую терапию в виде различных препаратов (экстракт из консервированных листьев алоэ, агавы, препарат ФиБС, имплантации гомо- и гетеротканей), зависимости характера изменения аккомодации от вида препарата не наблюдалось. Это вполне согласуется с высказываемым В. П. Филатовым положением о неспецифическом действии тканевого лечения.

Реакция со стороны аккомодационного аппарата, если она имела место, как правило, начинала проявляться после третьей–пятой инъекции тканевого препарата или через три — пять дней после имплантации консервированной ткани. Эффект нарастал постепенно до 10–15-й инъекции и, достигнув своего максимума, больше уже не изменялся.

Весьма характерные особенности в изменении аккомодации наблюдались в зависимости от возраста испытуемых.

Таблица 1

Возрастные изменения объема аккомодации

Возрастные группы в годах	Всего глаз	Повышение объема аккомодации						Отсутствие изменений объема аккомодации		Понижение объема аккомодации				Общее количество	
		на 0,2—0,5 D	на 0,6—1,0 D	на 1,1—2,0 D	Больше 2,0 D	Общее количество		Количество глаз	%	на 0,2—0,5 D	на 0.6—1,0 D	на 1.1—2,0 D	Больше 2,0 D	глаз	%
						глаз	%								
17—20	21	1	–	2	3	6	28,6	10	47,6	2	2	1	–	5	23,8
21—30	54	1	6	8	3	18	33,3	24	44,5	5	2	5	–	12	22,2
31—40	39	3	12	12	1	28	71,8	7	17,9	1	1	2	–	4	10,3
41—50	16	2	9	1	1	13	81,2	2	12,5	1	–	–	–	1	6,3
51—60	26	3	9	14	–	26	100	–	–		–	–	–	–	–
Старше 60	9	–	–	8	1	9	100	–	–		–	–	–	–	–
Всего	165	10	36	45	9	100	–	43	–	9		8	–	22	–

Оказалось, что в пределах различных возрастных групп изменение аккомодации под влиянием тканевой терапии идет по-разному. Как видно из табл. 1, у лиц в возрасте до 20 лет в 28,6 % случаев наступало увеличение объема аккомодации, в 47,6 % случаев он оставался без изменений и в 23,8 % случаев уменьшался. В возрастной группе от 21 до 30 лет объем аккомодации увеличивался в 33,3 % случаев, оставался без изменений в 44,5 % и уменьшался в 22,2 % случаев. В группе от 31 до 40 лет повышение объема аккомодации наступало чаще в 71,8 % случаев, без изменений он оставался в 17,9 % и уменьшение наступало в 10,3 % случаев.

Еще чаще — в 81,2 % случаев — объем аккомодации повышался у лиц в возрасте от 41 до 50 лет, и, наконец, у испытуемых старше 50 лет повышения аккомодации наблюдались в 100 % случаев.

Мы не можем еще с достоверностью сказать, что является точкой приложения биогенных стимуляторов при их действии на аппарат аккомодации — эластические свойства хрусталика, сила цилиарной мышцы или возбудимость нервного аппарата.

По-видимому, и здесь подтверждается высказанное В. П. Филатовым положение о руководящей роли нервной системы при тканевой терапии.

Не исключена возможность также и того, что биогенные стимуляторы одновременно действуют на эластические свойства хрусталика, повышая их. В этом направлении в настоящее время ведутся дальнейшие исследования.

Как уже было сказано выше, у 39 человек (78 глаз) с нормальным бинокулярным зрением измерение положения ближайшей точки глаза производилось не только монокулярно, но и бинокулярно. Бинокулярная ближайшая точка ясного зрения либо соответствовала монокулярной ближайшей точке каждого глаза в отдельности (если обе они были одинаковыми), либо совпадала с той монокулярной ближайшей точкой, которая была ближе, а чаще всего оказывалась несколько ближе обеих монокулярных ближайших точек. Последнее, очевидно, следует отнести за счет усиления импульса к аккомодации в связи с импульсом к конвергенции. Особой разницы в изменении под влиянием тканевой терапии бинокулярной ближайшей точки по сравнению с монокулярной не было.

Доказательством того, что изменения в соединении аккомодации аппарата являются следствием действия именно тканевой терапии, а не каких-либо других фактов (отдых от работы в условиях стационара, улучшение питания), служат два следующих обстоятельства:

1) из 126 наших испытуемых 39 человек, т. е. почти треть, составляли амбулаторные больные, условия жизни которых оставались такими же, как и до начала лечения. Никаких особых изменений со стороны аккомодационного аппарата у этой группы испытуемых по сравнению со стационарными больными не было выявлено;

2) с целью контроля мы подвергли исследованию группу лиц, отдыхающих в санатории и не подвергающихся тканевой терапии. Это было проведено на 50 глазах у 28 человек, находившихся в санатории ВЦСПС 3 г. Одессы в августе и сентябре 1949 г. По возрасту они распределялись следующим образом: лица от 17 до 20 лет — 6 глаз; от 21 до 30 — 6 глаз; от 31 до 40 — 13 глаз; от 41 до 50 — 12 глаз; от 51 до 60 — 11 глаз и старше 60 лет — 2 глаза.

Глаз с эмметропической рефракцией было 20, с миопией или миопическим астигматизмом — 18, с гиперметропией или гиперметропическим астигматизмом — 12.

Исследования каждого испытуемого производились в первые два дня по прибытии его в санаторий и затем в среднем через каждые четыре — семь дней в течение всего срока пребывания в санатории (обычно 24 дня). Методика исследования была та же, что и для основной группы наших испытуемых.

Достаточно убедительным нам представляется тот факт, что ни у кого из этой группы лиц, не подвергавшихся тканевому лечению, не было обнаружено повышение объема аккомодации.

Таблица 2

Объем аккомодации у лиц, не получавших тканевой терапии, но пользовавшихся длительным отдыхом

Характер изменения объема аккомодации	Количество глаз	%
Повышение	–	–
Понижение	10	20
Отсутствие изменении	40	80
Всего	50	100

На 40 глазах из 50 объем аккомодации остался к концу пребывания в санатории таким же, каким он был и при поступлении. На 10 глазах было обнаружено уменьшение объема аккомодации (табл. 2). Эти глаза принадлежали семи лицам различных возрастов, причем все они в обычных условиях занимаются работой, требующей постоянного напряжения аккомодации.

В этих случаях можно предположить снятие спазма аккомодации под влиянием отдыха.

Все изложенное выше приводит нас к следующим выводам.

1. Биогенные стимуляторы, вводимые в организм в виде различных тканевых препаратов, приготовленных по методу В. П. Филатова, оказывают в большинстве случаев стимулирующее влияние на функцию аккомодационного аппарата здорового глаза.

2. Характер действия биогенных стимуляторов на аккомодацию находится в тесной зависимости от возраста испытуемого: частота повышения объема аккомодации увеличивается с возрастом, достигая у лиц старше 50 лет 100 %. В молодом возрасте повышение объема аккомодации наблюдается значительно реже: в 28,6 % случаев в возрасте до 20 лет и в 33,5 % случаев в возрасте от 21 до 30 лет. Почти все случаи (41 из 43), когда объем аккомодации остался без изменения, относятся к возрасту до 40 лет и большинство из них (34) — к возрасту до 30 лет.

3. Понижение объема аккомодации наблюдается редко: оно было отмечено на 22 глазах из 165, что составляет 13,4 %. Почти все случаи понижения объема аккомодации (21 из 22) относятся к лицам до 40-летнего возраста.

4. Влияние тканевой терапии на аккомодацию, если оно имеет место, как правило, начинает сказываться после 3–5-й инъекции тканевого препарата, постепенно увеличиваясь в среднем до 10–15 инъекций; в дальнейшем объем аккомодации обычно уже не меняется.

5. Особенности в изменении аккомодации в зависимости от того, какой тканевой препарат был применен для лечения, не наблюдаются.

6. Наблюдавшееся нами повышение аккомодативной способности, безусловно, является следствием действия тканевой терапии, а не каких-либо других факторов. Об этом свидетельствуют одинаковый характер изменений в группе амбулаторных больных по сравнению со стационарными, а также отсутствие повышения аккомодации у контрольной группы испытуемых, не получавших тканевого лечения.

Обнаруженный факт-стимуляция работы аккомодационного аппарата объясняется гипотезой тканевой терапии, согласно которой под влиянием тканевых препаратов наступает повышение физиологических функций организма. С другой стороны, этот факт подтверждает одно из положений гипотезы тканевой терапии, свидетельствующее о том, что самые разнообразные функции организма поддаются влиянию биогенных стимуляторов.

РАЗВИТИЕ ТКАНЕВОЙ ТЕРАПИИ В СССР[90]

С тех пор, как метод тканевой терапии предложен (В. П. Филатов, 1933), прошло уже более двадцати лет.

За это время метод тканевой терапии опробован при очень многих заболеваниях организма и получил всеобщее признание. Опубликованный в феврале 1951 г. приказ министра здравоохранения СССР № 100 о внедрении тканевой терапии в широкую практику медицины способствовал ее повсеместному распространению.

Тканевая терапия в настоящее время применяется во всех 16 республиках Советского Союза. Мы располагаем наиболее полными данными о распространении тканевой терапии на Украине. Здесь тканевая терапия применяется во всех 26 областях. Менее полные данные мы имеем о распространении тканевой терапии в районных центрах. Совершенно достоверные сведения имеются о 64 пунктах УССР, где тканевая терапия внедрена. На Украине деятельно разрабатывает тканевую терапию проблемная комиссия по тканевой терапии при МЗ УССР при активном участии нашего института.

Более скудные статистические данные о распространении тканевой терапии мы имеем по другим союзным республикам. Здесь мы располагаем данными, и то, конечно, неполными, только по областным центрам. Всего по РСФСР насчитывается 98 пунктов, где применяется тканевая терапия.

В 1951 г. при Ученом совете МЗ РСФСР была организована проблемная комиссия по разработке тканевой терапии, которая охватила 33 научно-исследовательских и учебных медицинских заведения. Отчет о работе этой комиссии за год (1951–1952 гг.) был опубликован проф. Н. И. Краковским в виде обзорной статьи в журнале «Советская медицина», № 8, 1953.

В Москве, по данным проблемной комиссии, в 1951 и 1952 гг. тканевая терапия применялась в 12 научно-исследовательских и учебных медицинских учреждениях.

Такие медицинские институты, как Ставропольский, Ижевский, Горьковский, Краснодарский, Воронежский, Ростова-на-Дону, Саратовский, Смоленский, Хабаровский, Иркутский, Ленинградский, Новосибирский, Омский, Сталинград-

---

[90] Впервые опубликовано в «Офтальмологическом журнале», 1954, № 3, стр. 135–141 (совместно с А. Ф. Сысоевым).

ский, Астраханский, Сталинский, являлись учреждениями-исполнителями проблемной комиссии при Ученом совете МЗ РСФСР, поэтому во многих клиниках этих институтов применялась и применяется в настоящее время тканевая терапия.

Данные об эффективности тканевой терапии, собранные главным бразом по материалам проблемной комиссии УССР по состоянию на 1 марта 1954 г., не являются полными даже для Украины, так как многие медицинские учреждения, применяющие тканевую терапию, не входят в проблемную комиссию, однако они в достаточной мере могут характеризовать лечебное значение тканевой терапии.

Тканевая терапия применялась всего 6530 больным глазными заболеваниями, и успешные результаты получены у 5130, что составляет 78,5 %.

При неглазных заболеваниях тканевая терапия применена 9525 больным, и получен успех у 6982, что составляет 73,3 %. При некоторых формах заболеваний число больных, которым было применено тканевое лечение, исчисляется сотнями.

Что касается других республик Советского Союза, то там также накоплен огромный материал по применению тканевой терапии. Но мы, к сожалению, не располагаем сколько-нибудь систематизированными данными по этому вопросу.

В упомянутой выше статье профессора Н. И. Краковского приводятся данные за 1951–1952 гг. о 4290 глазных больных и 2865 больных другими заболеваниями, которым была применена тканевая терапия по методу В. П. Филатова.

Естественно, при статистике тканевой терапии не могут быть приняты во внимание данные, полученные некоторыми клиницистами при испытании модификации тканевой терапии по Г. Е. Румянцеву, поскольку эта модификация порочна уже тем, что дает большое число нагноений, имеющих иногда тяжелые последствия.

О широком развитии тканевой терапии свидетельствуют многочисленные публикации. В настоящее время по тканевой терапии опубликовано свыше 1000 отечественных работ и около 350 за рубежом.

В 1953 г. вне Украины защищено 12 диссертаций и опубликовано несколько брошюр и обзорных статей по тканевой терапии.

Несколько слов о развитии тканевой терапии в странах народной демократии. По сообщениям печати, тканевая терапия применяется почти во всех больницах и клиниках Болгарии.

Широкое распространение метод тканевой терапии получил в Китае. В 1951 г. Министерство здравоохранения Китая опубликовало указание о внедрении в практику лечебных учреждений Китая метода тканевой терапии. В настоящее время во многих крупных больницах Китая созданы и работают группы врачей по освоению и внедрению в практику метода тканевой терапии. Пионером в этом вопросе является Мукденский мединститут. Вслед за ним тканевую терапию стали применять в Пекине, Харбине, Тяньцзине, Кантоне, Ухане и других городах.

Ли Хэ-минь сообщает, что, по неполным статистическим данным, тканевая терапия в Китае применялась 52 тысячам больных. Из них выздоровело около 36 тысяч, что составляет около 70 %. Автор указывает, что тканевая терапия пользуется большим доверием у масс. На китайском языке выпущена монография по тканевой терапии д-ра Ко Шио-луна.

Тканевая терапия применяется в Монголии, Венгрии, Чехословакии, Польше, Германской Демократической Республике и Демократической Республике

Вьетнам. На польском языке выпущена монография о тканевой терапии д-ра Несик-Щербинского.

К сожалению, мы не располагаем данными об узловых пунктах распространения тканевой терапии в этих странах.

В Румынии, в г. Бухаресте, организован центр по тканевой терапии, который имеет филиалы во всех крупных городах страны.

Тканевая терапия применяется и в других странах: в Японии организовано общество имени акад. В. П. Филатова. Во Франции опубликована монография о тканевой терапии Гате и Вашон. Д-р Мартен в журнале «За мирі» сообщает о широком применении тканевой терапии в западных странах. В Италии опубликована монография Мавра Кордаро и брошюра Гланфранцеско Петрини.

К недостаткам тканевой терапии в западных странах следует отнести ограничение препаратов только плацентарной тканью.

Таким образом, широкое распространение тканевой терапии в странах народной демократии и других странах свидетельствует о том, что тканевая терапия воспринята медицинскими деятелями этих стран как важное достижение советской медицины.

Тканевая терапия в последние годы начала усиленно применяться в ветеринарии. Пионером в этой области является Ташкентский ветеринарный институт, где тканевая терапия при участии нашего института начала применяться еще в 1943 г. А. И. Тарасовой. Впоследствии А. И. Кобякова из этого института защитила диссертацию на тему о применении тканевой терапии в ветеринарии.

Большая заслуга в деле развития тканевой терапии в ветеринарии принадлежит проф. Е. С. Шулюмовой (Одесский с.-х. институт), выполнившей совместно с сотрудниками ряд интересных исследований, в частности о влиянии тканевых препаратов на иммунобиологические реакции организма. В конце 1952 г. в Москве при Академии сельскохозяйственных наук имени В. И. Ленина был созван пленум по тканевой терапии в ветеринарии, где было заслушано более 25 докладов. По этому же вопросу было проведено совещание при Министерстве сельского хозяйства под председательством маршала С. М. Буденного.

Тканевая терапия в ветеринарии имеет очень широкую базу и большую будущность. Мы очень заинтересованы в развитии тканевой терапии в ветеринарии, поскольку ее развитие здесь могло бы служить своеобразной экспериментальной базой для медицины.

Учение о биогенных стимуляторах вызывает глубокий интерес среди научных работников, растениеводов, главным образом селекционеров, а также биологов вообще. Большое значение имеет работа проф. А. В. Благовещенского, подтвердившего высказывания В. П. Филатова о значении биогенных стимуляторов в эволюционном процессе.

Таким образом, развитие тканевой терапии в настоящее время идет довольно широким биологическим фронтом. С удовлетворением можно отметить, что гипотеза о биогенных стимуляторах воспринята целым рядом ученых как общебиологическая концепция.

Имеющийся в настоящее время опыт применения тканевой терапии и теоретическая ее разработка (В. П. Филатов, 1942) указывают на широкие перспективы дальнейшего развития этого метода.

Новаторская мысль медицинских работников вносит все новые и новые рациональные предложения, улучшающие отдельные стороны этого метода. Ценные предложения обычно быстро входят в теорию и практику тканевой терапии и широко используются. Достаточно указать, что в настоящее время мы со-

всем оставили применявшийся ранее хирургический метод введения консервированных тканей в организм и перешли к методу введения их при помощи винтового шприца, значительно облегчающего и ускоряющего введение тканей. За последнее время в конструкцию шприца внесен ряд полезных изменений. Изменена также подготовка консервированного автоклавированного материала для использования его в шприце. Предложены новые тесты для определения биогенных стимуляторов в тканях и экстрактах, отличающиеся быстротой выполнения и повышенной точностью. Имеются ценные работы, вскрывающие химическую природу и механизм действия биогенных стимуляторов.

Наряду с ценными работами, к сожалению, имеются и такие, которые не направлены к дальнейшему развитию тканевой терапии, а преследуют только стремление их авторов внести в этот метод обязательно что-нибудь свое, «новое», безотносительно к пользе этого предложения.

Некоторые предложения прямо свидетельствуют о недостаточном знакомстве их авторов с литературой по тканевой терапии. Так, например, применение с лечебной целью тканей различных животных, начатое в нашем институте еще в 1937 г., выдвигалось как совершенно новое предложение за последние годы уже несколько раз.

В 1950 г. из газеты «Медицинский работник» мы с интересом узнали о намечающемся «новом» важном открытии в тканевой терапии — о возможности изготовления и применения экстрактов из консервированных тканей. Мы были этим особенно удивлены, так как в нашем институте начиная с 1939 г. не только широко применяются экстракты, но и ежегодно сообщается об этом в публикуемых работах.

Некоторая часть предложений направлена к введению в тканевую терапию новых, якобы особенно мощных по своему лечебному действию, тканевых препаратов.

С этой целью, например, врач Н. И. Козаков, по имеющимся у нас сведениям, рекомендует «подкармливать» в процессе консервации куски мозга сложной питательной смесью, которая по его рецепту состоит из раствора глюкозы, физиологического раствора, сбитой «скотской» (повидимому, домашнего скота) или донорской крови, куриного белка и витаминизированного рыбьего жира. Помимо смазывания кусочков мозга перед консервированием, он рекомендует их обертывать такими органами, как диафрагма, желудок, сердечная сумка, толстый кишечник и др.

Собственно тканевый препарат, которому Н. И. Козаков дает замысловатое название «кмоалект», состоит из смеси двух жидкостей: жидкости, скопляющейся на дне стерилизатора после стерилизации подготовленных указанным выше способом кусочков мозга, и жидкости «отгона бульона», скопившейся на дне стерилизатора после стерилизации также обмазанных указанным способом кусочков трубчатых костей частично с прикрепленными к ним мышцами. Жидкости сливаются вместе, и после нагревания смеси она охлаждается и с поверхности ее снимается слой жира.

По указанию Н. И. Козакова, его «кмоалект» довольно стоек и долго сохраняется. Признаком его негодности является «появление мутной жидкости и трупного запаха».

Нетрудно понять, что предлагаемая врачом Н. И. Козаковым кулинария ничего общего не имеет с методами приготовления тканевых препаратов и лекарств вообще и просто сильно отдает знахарством, опасна и может только принести вред больным.

Подобные Н. И. Козакову авторы, по-видимому, считают, что в области тканевой терапии основные законы научного исследования теряют свою силу и не являются обязательными.

Только этим можно объяснить «оригинальную» методику врача Г. И. Былинского, который производил своим больным до 70 имплантаций в область лобка в короткие промежутки времени (два раза в неделю). При этом были случаи нагноения и рожистого воспаления. К счастью, подобные эксперименты составляют редкость и быстро пресекаются.

Вместо строгого изучения процессов консервации тканей и механизма действия тканевой терапии некоторые авторы дают иногда этим процессам самые различные, произвольные толкования. Например, врач В. А. Готов предлагает признать существование у кусочков консервированной ткани самостоятельного сложного и осмысленного поведения, что не соответствует современному научно-материалистическому пониманию жизненных процессов.

«Ткани, — пишет он, — переживая неблагоприятную среду жизни, как бы ищут поддержку (спасение) друг у друга, цепляясь друг за друга».

Л. Д. Моргулис считает, что при выборе ткани для подсадки необходимо учитывать наследственные данные животных, от которых берутся ткани. Сам автор приводит пример столь «разумного и обоснованного» подхода к выбору материала для подсадки. «Так, — пишет Л.Д. Моргулис, — в случае, когда у молодой матери не хватает своего молока для кормления грудью грудного ребенка, следует применять подсадочный материал от высокопродуктивных пород крупного рогатого скота».

Предложения, подобные вышеприведенным, представляют собой наиболее яркие курьезные случаи извращенного понимания механизма действия тканевой терапии и они, разумеется, быстро отметаются практикой, но среди отдельных предложений и гипотез встречаются такие, которые требуют более глубокого анализа.

Разберем для примера взгляды, развиваемые проф. С. М. Павленко.

Известно, что первое положение гипотезы тканевой терапии указывает, что при действии неблагоприятных условий на изолированные ткани животных или растений в них накапливаются биогенные стимуляторы. Это положение подтверждено многочисленными экспериментами и является основой лечебного применения консервированных тканей в клинике.

Однако проф. С. М. Павленко не согласен с тем, что «биогенные стимуляторы как вещества защиты вырабатываются в равной мере в неблагоприятных условиях среды как в клетках изолированных тканей растений, так и в клетках изолированных тканей животных» (журнал «Советская медицина», 1953, № 8), ибо, как полагает С. М. Павленко, у животных тканей благодаря возросшей роли центральной нервной системы в процессе эволюции защитные механизмы утрачены, поэтому «изолированные ткани высших животных, будучи отделены от центральной нервной системы, регулирующей и направляющей их трофические процессы, жить не могут; они медленно умирают, подвергаясь постепенному распаду»... «Став на подобную точку зрения (т. е. точку зрения В. П. Филатова), — пишет С. М. Павленко, — мы должны были бы предположить самостоятельную, автономную жизнедеятельность клеточных элементов тканей высших животных вне зависимости от влияния их центральной нервной системы, т. е. мы скатились бы к л о к а л и с т и ч е с к и м представлениям целлюлярной патологии» (разрядка наша. — В. Ф. и А. С.).

Из этого следует, что С. М. Павленко делит организм на жизнетворящую центральную нервную систему и лишенные жизнедеятельности все прочие ткани. И это он называет основами павловского учения.

Вряд ли кто согласится с такой метафизической трактовкой процессов жизнедеятельности и роли центральной нервной системы в организме. Такая точка зрения представляет собой крайнюю позицию «вульгарных нервистов», подвергшихся суровой критике в нашей стране.

Как известно, настоящий мичуринско-павловский взгляд на жизне деятельность организма основывается на признании решающей роли в жизненных процессах обмена веществ. В высшем животном организме центральная нервная система не отделена от жизнедеятельности всего организма и отдельных его тканей, а, наоборот, регулирующая роль самой центральной нервной системы, ее обмен веществ постоянно находятся в зависимости от обмена веществ в других тканях.

Многочисленными работами, в том числе и работами, вышедшими из Украинского экспериментального института глазных болезней, которые не могут быть неизвестны проф. С. М. Павленко, показано, что изолированные ткани, лишенные таким образом связи с центральной нервной системой, не только длительно сохраняют жизнь, но и способны в определенный период, вопреки мнению С. М. Павленко, проявлять активную жизнедеятельность. (Сюда относятся процессы регенерации, гранулярное отмешивание витального красителя, клеточная инфильтрация в очаги ожога или заражения ткани, синтетические процессы и др.).

Опытами В. П. Филатова, С. Р. Мучника и И. Ф. Ковалева показано, что пересадка лоскута кожи с изолированного и консервированного при 2–4 °С уха кролика на другое ухо того же кролика давала хорошее приживление даже после 62 суток консервации на холоде.

Поскольку в изолированных и консервированных на холоде животных тканях сохраняются хотя и нарушенные в своем течении ферментативные процессы и, следовательно, обмен веществ, создаются все условия для накопления биогенных стимуляторов. Об этом, собственно, и говорит пункт 5-й гипотезы тканевой терапии: «Биогенные стимуляторы накапливаются в тканях и организмах при действии на них таких внешних и внутренних факторов, которые приводят к нарушению их нормального обмена и в химическом отношении являются продуктами нарушенного обмена».

Следовательно, принципиального различия между растительными и животными тканями и способностями образовывать биогенные стимуляторы при действии неблагоприятных условий нет, что и подтверждено целым рядом работ.

Обращает на себя внимание стремление С. М. Павленко вместо биогенных стимуляторов вновь протащить в качестве основы действия тканевой терапии «белковый компонент» — довод, который еще в начале тканевой терапии был тщательно обследован в нашем институте и другими учеными и решительно отвергнут.

Позволительно спросить у С. М. Павленко, как можно применить его представление о важности белкового ингредиента в тканевой терапии к экстрактам, и особенно отгонам, лишенным белков.

На этом вопросе мы более останавливаться не будем.

Нам предстоит еще кратко остановиться на статье проф. А. Г. Бржозовского, опубликованной в том же номере журнала «Советская медицина».

Изучая гипотезу тканевой терапии, А. Г. Бржозовский вдруг обратил внимание, как ему показалось, на странную характеристику биогенных стимуляторов. «Что это за вещества?» — спрашивает А. Г. Бржозовский. — С одной стороны, это вещества крайне неопределенные, а с другой — обладающие необычайными свойствами, они, по В. П. Филатову, не являются ни белками, ни ферментами, они «неспецифичны ни в гистологическом, ни в видовом отношении... они выдерживают нагревание в автоклаве до 120 °С».

Все эти свойства никак не вяжутся с представлениями проф. А Г. Бржозовского.

«Обладание подобными качествами, — пишет А. Г. Бржозовский, — делает биостимуляторы настолько неуловимыми, что понятие «биогенные стимуляторы» становится непригодным для логических и научных построений... В связи с этим возникает законное сомнение в самом их существовании в подсаживаемом веществе».

Итак, по мнению А. Г. Бржозовского, биогенные стимуляторы — это всего лишь гипотетические вещества. Что же по А. Г. Бржозовскому является активным началом тканевых препаратов? Может быть, опять белки, ферменты, гормоны? Нет, это все результат глубокого заблуждения, и проф. А. Г. Бржозовский охотно описывает «заблуждения» А П. Филатова, Н. Ф. Гамалея, Краузе и других, высказавших различные точки зрения на механизм действия подсадок. Действительно научное понимание сущности действия тканевой терапии, по мнению А. Г. Бржозовского, заключается в том, что в подсаженном кусочке ткани действует... «факт подсадки».

«Таким образом, — пишет А. Г. Бржозовский, — мы имеем множество противоречивых и трудно согласуемых данных, в которых почти невозможно уловить связывающее общее, которое только и может указать путь к правильному, действительно научному пониманию сущности лечебного действия тканевой терапии. В массе описанных фактов и высказанных мнений улавливается только одно общее — самый факт подсадки».

Для доказательства этого своего взгляда А. Г. Бржозовский подсаживал 105 различным больным шелковый шнурок и отметил улучшение у 55 больных, т. е. у 52,4 % больных.

Следует заметить, что полученный лечебный эффект от подсадки шелкового шнурка не лишен основания. Однако этими исследованиями А. Г. Бржозовский не мог опровергнуть факт образования и действия биогенных стимуляторов, поскольку он не устранил в своих исследованиях основного условия, необходимого для образования биогенных стимуляторов, а именно — неблагоприятного воздействия, вызываемого введением и пребыванием в организме в течение 2–3 недель шелкового шнурка.

Проф. А. Г. Бржозовский, по-видимому, не обратил внимания на то обстоятельство, что тканевая терапия имеет две стороны своего действия.

Одна сторона — это воздействие неблагоприятными агентами на самый организм. Образующиеся при этом в организме биогенные стимуляторы будут способствовать повышению защитных реакций и, следовательно, выздоровлению организма. Сюда можно отнести применение специфических средств при сифилисе, облучение рентгеновскими и ультрафиолетовыми лучами, нанесение травмы, благоприятное действие физического утомления и, наконец, самая болезнь при известных условиях может привести к накоплению биогенных стимуляторов. Образование биогенных стимуляторов при действии на организм лучистой энергии, утомления, травмы, а также болезни показано работами нашего института.

Этим же можно объяснить и эффект от шелкового шнурка, полученный А. Г. Бржозовским. Шнурок, находясь в организме в течение 2–3 недель, раздражает, в силу хотя бы механического давления и некоторой травматизации, прилегающие ткани и нервные окончания, что и приводит к образованию биогенных стимуляторов в организме. Нужно поражаться прозорливости древних китайских врачей, установивших полезность таких методов лечения как «заволока» и «фонтанель», объяснение действия которых дается только теперь учением о биогенных стимуляторах.

Разумеется, биогенные стимуляторы этим путем образуются в организме также и при проведении тканевой терапии способом подсадок в результате некоторой травматизации тканей организма и механического давления имплантата. Однако это действие не является столь значительным, особенно при проведении тканевой терапии инъекциями экстрактов.

Другая сторона тканевой терапии — это введение в организм готовых биогенных стимуляторов извне с тканевым препаратом. Попытка проф. А. Г. Бржозовского истолковать действие при этом тканевой терапии не биогенными стимуляторами, а одним фактом подсадки не может объяснить различия в эффективности, получаемого, например, при введении в организм тканевых препаратов из свежих тканей и консервированных, хотя факт подсадки или инъекции представлен при этом в равной мере, не говоря уже о различиях, получаемых при инъекциях физраствора и экстракта из тканей.

Нельзя обойти молчанием взгляды Г. Е. Румянцева, высказываемые им в последней его брошюре по тканевой терапии.

Известно, что этот автор в стремлении быть оригинальным внес своими работами большую путаницу в вопросы консервации тканей и их применения в клинике. (Подробная рецензия нашего института на книгу Г. Е. Румянцева опубликована в журнале «Врачебное дело», 1951, № 12).

В последней работе Г. Е. Румянцев, совершенно игнорируя многочисленную литературу по тканевой терапии, делает попытку построить свою, «оригинальную» концепцию в «теоретическом обосновании тканевой терапии».

И вот как выглядит механизм действия тканевой терапии, по Г. Е. Румянцеву. «Мы считаем, — пишет Г. Е. Румянцев, — что тканевые препараты, подвергшиеся консервации и автоклавированию, содержат в себе жизнеспособные вещества. Возможно, что после подсадкиэти вещества, попадая в благоприятные условия, развиваются в живое вещество, а затем испытывают в организме ряд п р е в р а щ е н и й» (разрядка наша — В. Ф. и А. С.).

Благо, что Г. Е. Румянцев не договаривается до превращения имплантата в гомункулус, скажем, после подсадки «букета» известных тканей, которые он практикует.

Трудно допустить, чтобы в наше время мог найтись кто-нибудь иной, кроме Г. Е. Румянцева, кто мог бы всерьез принять, что ткань имплантата, подвергшаяся автоклавированию при 120 °С, представляет собой жизнеспособное вещество.

Конечно, нельзя считать, чтобы Г. Е. Румянцев, Н. И. Козаков и Г. И. Былинский могли серьезно повлиять на то русло, по которому направлена тканевая терапия и где она творчески поддерживается тысячной армией врачей и самим народом. Но учитывая, что отдельные вопросы теории тканевой терапии еще не являются окончательно разработанными, взгляды, подобные вышеуказанным, могут не только задержать дальнейшее развитие тканевой терапии, но и дискредитировать ее, чем может быть причинен большой вред советскому здравоохранению.

Огромную будущность тканевой терапии мы видим в том, что она в своем действии опирается на естественные физиологические защитные механизмы организма.

Свойство организмов при известных условиях усиливать свои физиологические оздоровительные процессы, постулировавшееся и ранее другими учеными, только теперь, с успехами тканевой терапии, получило свое полное раскрытие. Только теперь благодаря достижениям тканевой терапии мы начинаем понимать, сколь могущественными и, по существу, неограниченными являются возможности, которыми обладает человеческий организм в борьбе с любым заболеванием.

В настоящее время многими признается, что с методом тканевой терапии в медицину внесен новый принцип воздействия на патологическое состояние организма.

Для советской медицины важно то, что этот принцип открывает заманчивую перспективу и его дальнейшая разработка может привести к совершенно неожиданным и очень важным результатам.

БИОГЕННЫЕ СТИМУЛЯТОРЫ И МЫШЕЧНАЯ РАБОТА[91]

Всему живому свойственны компенсаторные способности, реакции приспособления к изменяющимся условиям существования. В клинической и экспериментальной медицине имеется большое количество наблюдений в этой области.

Научное исследование механизмов компенсаторных явлений направлено главным образом на изучение роли центральной нервной системы. В работах академика И. П. Павлова и его школы показано, что в возникновении приспособительных реакций большую роль играют центральная нервная система и ее высшие отделы.

Не подлежит сомнению, что механизмы компенсации функций чрезвычайно сложны, что во взаимоотношениях организма со средой, в сохранении его целостности и единства со средой участвует целый комплекс защитно-физиологических явлений.

Разработка метода тканевого лечения привела к возможности подойти к разрешению ряда вопросов общебиологического значения и к важным не только практическим, но и теоретическим обобщениям.

В теории тканевой терапии, в учении о биогенных стимуляторах развивается положение об участии биологически активных веществ в интимном механизме приспособительных процессов.

В основном теоретические предпосылки учения о биогенных стимуляторах сводятся к следующему: отделенные от организма самые разнообразные животные и растительные ткани (например, листья) при воздействии на них таких влияний окружающей среды, которые не убивают ткани, а лишь затрудняют жизненные процессы, подвергаются биохимической перестройке. При этом в них появляются вещества, которые поддерживают биохимические процессы в породившей их ткани. Эти вещества — биогенные стимуляторы, введенные тем или иным путем в организм, — активируют в нем жизненные процессы. Изменяя таким образом обмен, они тем самым нормализуют физиологические реакции организма.

---

[91] Впервые опубликовано в сборнике, посвященном 50-летию научной деятельности проф. Фольборта, Изд-во АН УССР, 1955 (совместно с Ц. М. Барч).

Биогенные стимуляторы повышают сопротивляемость организма болезнетворным факторам, усиливают его восстановительные свойства, способствуют компенсации утраченных или нарушенных функций.

Биогенные стимуляторы возникают и в целых живых организмах при тех или иных воздействиях внешней или внутренней среды. Факторы среды, вызывающие появление биогенных стимуляторов, разнообразны. Появление биогенных стимуляторов под влиянием неблагоприятных факторов среды представляет собой общий закон для всей живой природы.

Биогенные стимуляторы образуются всюду, где идет приспособление к новым условиям существования или борьба за жизнь.

Появление биогенных стимуляторов в организме установлено при травмах, при воздействии ультрафиолетовых и рентгеновских лучей, при интоксикациях, при кризисе у инфекционных больных.

Наличие биогенных стимуляторов доказывается на тестах биологическими пробами, в частности на размножении дрожжевых клеток и на искусственно вызванных патологических процессах.

Биогенные стимуляторы обнаруживаются и в готовом виде в природе. Их нашли в лиманной грязи, в образовании которой принимали участие микрофлора и микрофауна, в осенних листьях, черноземе, торфе, морской воде.

Препараты лиманной грязи и торфа получаются путем перегонки и с большим успехом применяются при лечении многих заболеваний.

Биогенные стимуляторы являются продуктом живой, борющейся за свое существование, а не мертвой ткани.

Биологически активные вещества появляются в живом организме и при некоторых физиологических условиях. Интерес в этом отношении могут представить исследования, проводимые в Институте глазных болезней в течение ряда лет и касающиеся изучения биологически активных веществ при мышечной деятельности.

Изучение влияния мышечной работы на орган зрения было начато в Институте глазных болезней в 1937 г. Вопрос о том, почему внутриглазное давление даже у людей со здоровыми глазами утром бывает выше, чем вечером, вызвал предположение (В. П. Филатов, 1937), что ночью, при мышечном покое, в крови уменьшается количество веществ, участие которых, быть может, наряду с другими факторами, необходимо для регуляции внутриглазного давления. В 1937 г. были опубликованы первые результаты проверки гипотезы об участии мышечной работы в регуляции суточных колебаний давления в глазу. В одном случае упорной хронической застойной глаукомы, несмотря на частые применения миотиков, давление не снижалось и приступы наблюдались ежедневно. Больной были рекомендованы ежедневные прогулки по утрам в течение 1–2 часов. Уже спустя несколько дней приступы прекратились, внутриглазное давление понизилось, острота зрения улучшилась; операция стала возможной, и глаз был с успехом оперирован (В. П. Филатов, 1937). Аналогичные наблюдения были описаны И. Г. Ершковичем (1940).

Помимо клинических наблюдений, над глаукомными больными был предпринят ряд исследований по влиянию той или иной мышечной работы на внутриглазное давление у здоровых людей.

Оказалось, что после значительной физической нагрузки, как игра в медбол, бег, упражнения с гантелями, внутриглазное давление понижается на 3–6 мм рт. ст. и эластотонометрическая кривая укорачивается при одновременном повы-

шении кровяного давления и vчашении пульса, а также повышении давления в сосудах сетчатки.

Кровяное давление и пульс к исходному состоянию приходят значительно раньше, чем внутриглазное давление (В. П. Филатов, И. Г. Ершкович, Е. М. Фишер, 1937; М. Э. Кашук, 1938, 1947).

Закономерное снижение внутриглазного давления вызывает и утренняя гигиеническая гимнастика. Из 40 человек, обследованных доктором Л. М. Гомолко (1954), более чем у 75 % через 5 мин. после окончания упражнений было отмечено снижение внутриглазного давления на 21–5 мм рт. ст. На этом уровне внутриглазное давление держалось в течение часа. К понижению внутриглазного давления приводит и привычный физический труд.

По нашему (В. П. Филатов) предложению, С. Я. Миминошвили изучал влияние физической работы на уровень офтальмотонуса.

В результате систематических измерений внутриглазного давления у 63 строительных рабочих (плотников, каменщиков, штукатуров, и каменотесов) у преобладающего большинства (83,3 %) после работы отмеченоснижение уровня внутриглазного давления.

Проведенные контрольные измерения внутриглазного давления в те же часы у рабочих в дни отдыха, а также специальные исследования колебании офтальмоконуса у 64 человек, работавших в ночную смену, убедили в том, что снижение внутриглазного давления после работы обусловлено физическим трудом.

Таким образом, очевидно, что при мышечной деятельности повышается возбудимость и усиливается функция рефлекторного аппарата, регулирующего внутриглазное давление.

Участвуют ли в этом процессе биологически активные вещества, накопляющиеся в результате работы мышц?

Ответ на этот вопрос дают результаты экспериментальных исследований. При утомлении кроликов бегом в колесе в течение 10 мин. внутриглазное давление у этих животных падало до 1/2и даже 1/3 начальной величины.

Внутривенное вливание дефибринированной крови, плазмы или сыворотки крови от утомленного бегом кролика другому кролику вызывает у него выраженное понижение внутриглазного давления, которое держится на протяжении нескольких часов. Введение таких же количеств крови от животных, находившихся в покое, вызывает повышение внутриглазного давления (В. П. Филатов, И. Г. Ершкович, В. Е. Шевалев, 1937).

Аналогичные результаты получены в опытах на собаках (И. Г. Ершкович, В. Е. Шевалев, 1937; В. Е. Шевалев, 1938).

У собак после бега в треке наблюдалось значительное понижение давления, составляющее 40 % исходной величины. Восстановление его наступало через 23–26 часов после бега. Как и у кроликов, введение крови от бегавшей собаки вызывало у собак, находившихся в покое, снижение внутриглазного давления на 20–30 %. Существенно важно, что это свойство присуще только крови животного, утомленного бегом. Поэтому следует думать, что в процессе мышечной работы вырабатываются и поступают в кровь вещества, способные влиять на функцию аппарата, регулирующего внутриглазное давление.

В 1954 г. в лаборатории физиологии нашего института Л. И. Ярошевская изучала влияние судорожного приступа на внутриглазное давление. В литературе имеется ряд работ, в которых освещены вопросы, связанные с колебаниями внутриглазного давления при судорожном приступе. Гейне и Краузе (Heine u.

Krause) наблюдали понижение внутриглазного давления при диабетической коме, Вольф и де Лонг (Wolff и. de Longh) — при отравлении инсулином. Другие авторы вызывали судороги кардиазолом, камфарой, пирамидоном или пропусканием электрического тока через центральную нервную систему.

Естественно, что при такой методике вызывания судорожного приступа не исключена возможность непосредственного влияния на офтальмотонус эндокринного, фармакологического факторов или электрического тока.

Исследования Л. Н. Ярошевской проведены на высокочувствительной линии белых крыс, полученной Л. В. Крушинским, у которых под влиянием сильного звукового раздражителя (звонка) развивается резкое двигательное возбуждение, обычно переходящее в судорожный приступ. Эта так называемая рефлекторная эпилепсия крыс, как показали исследования Л. Н. Ярошевской, является удобным объектом для изучения влияния двигательного возбуждения и судорожного приступа на уровень внутриглазного давления. На 125 крысах проведено 125 опытов. Внутриглазное давление у крыс измерялось тонометром Маклакова весом 2 г.

У 87 крыс из 125 наблюдались двигательное возбуждение (бег по катлере) и судорожный приступ, в 22 опытах — только двигательное возбуждение; в 16 опытах действие звукового раздражителя не сопровождалось какой-либо двигательной реакцией.

Из 87 опытов, в которых действие звукового раздражителя сопровождалось двигательным возбуждением и судорогами, непосредственно после этого в 75 опытах у крыс наблюдалось снижение офтальмотонуса от 2 до 12 мм рт. ст., а в 12 опытах внутриглазное давление не изменилось.

Из 22 опытов, в которых действие звукового раздражителя сопровождалось только двигательным возбуждением, непосредственно после этого в 18 опытах наблюдалось снижение офтальмотонуса на 2–10 мм рт. ст., в одном опыте было отмечено повышение и в трех опытах внутриглазное давление не изменилось.

В 16 опытах, в которых действие звукового раздражителя не сопровождалось у крыс двигательной реакцией, каких-либо закономерных изменений офтальмотонуса выявлено не было.

Интересно то, что в опытах Л. И, Ярошевской наблюдался параллелизм между общей длительностью мышечной работы (бег + судороги) и степенью снижения внутриглазного давления (табл. 1). Чем дольше длилась мышечная работа, тем больше оказывалось в среднем снижение давления.

Таким образом, можно считать твердо установленным влияние мышечной работы на снижение внутриглазного давления, а также и то обстоятельство, что при этом кровь животного приобретает гипотензивные в отношении глаз свойства.

Представляет интерес развитие этих исследований, которые были направлены к выяснению того, появляются ли при мышечной работе биологически активные вещества, способные стимулировать функции и оздоровительные реакции организма, обладают ли они качествами и свойствами веществ, названных биогенными стимуляторами.

Общая продолжительность интенсивной мышечной деятельности (двигательное возбуждение + судорожный приступ) в сек.	Количество опытов, в которых отмечено снижение офтальмотонуса на					Количество опытов, в которых не было отмечено изменений офтальмотонуса	Среднее снижение внутриглазного давления в мм рт. ст.
	2–4 мм рт. ст.	4–6 мм рт. ст.	6–8 мм рт. ст.	8–10 мм рт. ст.	10–12 мм рт. ст.		
30— 60	–	2	–	–	–	1	3,33
60— 90	1	2	3	–	–	2	4,25
90—120	3	4	9	3	–	2	5,67
120—150	5	11	9	3	1	7	4,75
150—180	5	5	5	3	1	–	5,95

При дальнейшем изучении влияния мышечной деятельности на орган зрения было установлено, что острота зрения нормальных глаз при мы шечной работе повышается. Этот факт подтвердился на значительном количестве наблюдений. Порядок наблюдений был таков: испытуемые — 100 здоровых мужчин в возрасте 20–34 лет — в течение 15 мин. до опыта находились в. состоянии физического и психического покоя. Затем производилось измерение давления крови в лучевой артерии и исследование остроты зрения по таблице Холиной. Немедленно по прекращении бега производились повторные измерения кровяного давления и остроты зрения. После бега у 73 из 100 испытуемых острота зрения в среднем повысилась на 0,45.

Автоклавированный экстракт из крови, взятой у человека после бега, был введен парентерально другой группе исследуемых, находившихся в покое. При этом у большинства реципиентов после впрыскивания было также отмечено повышение остроты зрения в среднем на 0,35. Последующие опыты на мышах показали, что автоклавированный экстракт из крови утомленного бегом человека обладает значительной стимулирующей активностью в смысле его влияния на процессы регенерации кожных дефектов, а также способствует повышению процесса брожения дрожжей (М. Э. Кашук, 1947).

Общность биологического действия, растворимость в воде, термостабильность дают основание биологически активные вещества, обнаруживаемые в крови после мышечной работы, отнести к группе биогенных стимуляторов.

Возник вопрос: необходима ли для появления активных веществ в организме интенсивная работа мышц, близкая к утомлению? Возможно ли усиление биологической активности крови в обычных физиологических условиях, при переходе мышцы из состояния покоя в состояние деятельности?

Мы (В. П. Филатов, Ц. М. Барг, 1954) создали такие условия опыта, чтобы мышечное сокращение происходило в отдельной небольшой группе мышц, при полном покое всего организма и без активного участия испытуемого.

При помощи ручки Майера гальваническим током вызывалось сокращение нескольких мышц предплечья. Сила тока — 10 ма сокращение мышц — с частотой 30 в 1 мин. Длительность процедуры — 10 мин.

Испытуемые — физически здоровые мужчины в возрасте от 20 до 25 лет. Во время процедуры испытуемый находился в удобном положении. Никаких субъективных неприятных ощущений от гальванизации никто не отмечал. После описанной процедуры у испытуемого с его согласия из кубитальной вены извлекалось 2–3 мл крови, из которой изготовлялся экстракт с последующим его автоклавированием.

Такой же экстракт изготовлялся из крови данного лица, взятой до гальванизации.

В табл. 2 приведены результаты изучения влияния этих экстрактов на размножение дрожжевых клеток в чистой культуре. В этой таблице приведены так называемые коэффициенты размножения, указывающие, во сколько раз увеличилось количество дрожжевых клеток в чистой культуре после прибавления испытуемых экстрактов (через 10 часов пребывания в термостате).

Таким образом, оказалось, что стимулирующая активность испытуемых экстрактов, полученных из крови после кратковременного сокращения группы мышц гальваническим током, во всех случаях выше активности экстрактов крови того же субъекта, взятой до гальванизации.

Чтобы исключить влияние гальванического тока на изменение активности экстрактов крови, пять испытуемых были подвергнуты постоянной (не прерывистой) гальванизации, которая не вызывает сокращения мышц. Место приложения электродов, сила тока и длительность процедуры оставались теми же, что и в первом варианте.

Экстракты, приготовленные из крови испытуемых до гальванизации (контрольные) и после гальванизации, изучены на том же тесте — размножении дрожжевых клеток в чистой культуре.

Приведенные в табл. 3 показатели свидетельствуют о том, что гальванизация предплечья в течение 10 мин. при силе тока в 10 ма почти не изменяет состояния активности крови, если при этом не происходит мышечных сокращений.

Таблица 2

Влияние экстрактов крови на коэффициент размножения дрожжевых клеток при прибавлении к чистой культуре

№ серии	№ опыта	Контрольный экстракт	Испытуемый экстракт
I	1	6,5	25
	2	9,5	100
II	1	12	26
	2	29,5	70
III	1	13	22
	2	21	41,5

IV	1	69	117
	2	54	99,5
V	1	18,9	26,5
	2	180	261
VI	1	69	117
	2	55	85,5
VII	1	107	179
VIII	1	98	224
	2	101	177
IX	1	153	240
X	1	45	127

Таблица 3

Влияние экстрактов крови на коэффициент размножения дрожжевых клеток при прибавлении к чистой культуре

№ серии	№ опыта	Контрольный экстракт	Испытуемый экстракт
I	1	55	52
	2	52	53
II	1	52	53
	2	50	54,5
III	1	65,5	67
	2	82	92
IV	1	108	108
	2	53	59
V	1	110	99,5
	2	120	125

Следующий вариант опытов был поставлен так. Пять испытуемых работали на эргографе — поднимали в течение 10 мин. груз в 0,5 кг средним пальцем руки (ритм работы — 30 движений в 1 мин.).

Результаты испытания экстрактов крови, полученной после упражнения на эргографе, и контрольных экстрактов крови от тех же субъектов, взятой до работы, представлены в табл. 4.

Показатели испытания активности экстрактов крови после работы на эргографе аналогичны данным, полученным при исследовании экстрактов крови после прерывистой гальванизации группы мышц предплечья (табл. 1). И в первых, и в последнем опытах была применена мышечная работа. Наши исследования показали, что для усиления биологической активности крови достаточно кратковременной деятельности даже изолированной группы мышц.

Приведенные в настоящей работе материалы дополняют многочисленные экспериментальные и клинические факты, которые были установлены при разработке учения о биогенных стимуляторах, и показывают, что на одном из этапов сложного процесса — реакции организма на изменение внешней среды — образуются биологически активные вещества.

Мы не будем здесь касаться большого и сложного вопроса о биохимических процессах, происходящих при мышечной деятельности. Возможно, что ни один из известных современных исследователей химических продуктов, оонаруженных при работе мышцы, не определяет природы тех веществ, присутствие которых так отчетливо проявляется в действии веществ, названных биогенными стимуляторами.

Биогенные стимуляторы по своей химической природе, по-видимому, представляют сложный комплекс. В настоящее время из этого комплекса выделены отдельные вещества, которые могут быть отнесены к некоторым группам органических кислот. Веществ, обладающих способностью стимулировать обменные процессы организма, существует очень много. К биогенным стимуляторам относятся только те активные вещества, какие образуются в тканях и организме при воздействии на них факторов, приводящих к нарушению нормального обмена. Эти вещества растворимы в воде и термостабильны.

Что касается механизма действия биогенных стимуляторов, то материалы по этому вопросу имеются уже в работах нашего института (В. П. Филатов, И. И. Чикало, Л. С. Жолнерович, А. Ф. Сысоев, В. В. Скородинская). Можно с достаточным основанием утверждать, что биогенные стимуляторы приводят прежде всего к сдвигам в состоянии ферментов, причем выясняется, что происходит не беспорядочное активирование ферментов, а стимуляция процессов определенной направленности. В зависимости от состояния этих процессов в той или иной ткани, а следовательно, и от функционального состояния этих тканей степень активирования ферментов может быть неодинаковой и определяется функциональным состоянием ткани, органа в целом и прежде всего состоянием нервной системы организма. Биогенные стимуляторы, надо полагать, действуют в первую очередь на ферменты нервной системы, особенно центральной, которая ими очень богата.

Таблица 4

Влияние экстрактов крови на коэффициент размножения дрожжевых клеток при прибавлении к чистой культуре

№ серии	Контрольный экстракт	Испытуемый экстракт
I	101	236,5
II	101	189,5
III	72	116
IV	99	200
V	87	138

Ферменты центральной нервной системы, по данным академика А. В. Палладина и его сотрудников, более активны, чем такие же ферменты других тканей.

Работами А. В. Палладина и его учеников установлено, что тренировка вызывает в мышцах глубокие изменения, при этом в них накапливается ряд веществ, повышается активность многих ферментов, усиливаются окислительные процессы, и мышцы становятся более стойкими к утомлению. Можно утверждать, что выносливость, здоровье, ловкость и сила, которые приобретаются в результате занятий спортом и физкультурой, в значительной степени обязаны биогенным стимуляторам, вырабатывающимся при мышечной работе.

Можно утверждать, что труд — это не только необходимость социальная, труд — это также необходимость биологическая. Физический труд играет роль мощного регулятора физиологических функций организма.

НЕСКОЛЬКО СООБРАЖЕНИЙ О ПУТЯХ ЛЕЧЕНИЯ И ПРОФИЛАКТИКЕ БЛИЗОРУКОСТИ[92]

В настоящей статье мы считаем нужным высказать несколько соображений по вопросу о профилактике и лечении прогрессивной близорукости. В это изложение не войдут случаи рефракционной близорукости.

Уже много лет наш институт занят вопросом лечения хориоретинитов у лиц, страдающих прогрессивной осевой близорукостью. По этому вопросу нами накоплен огромный материал по тканевой терапии, из которого достаточно прослежено более 1500 больных. Эти наблюдения послужили основанием для ряда вышедших из нашего института статей и диссертаций (В. П. Филатов, В. В. Скородинская, Я. С. Шейн, С. А. Заец, Г. А. Драгомирецкий, А. Е. Волокитенко, Т. В. Шлопак, А. Г. Хорошина и др.). Проведенными наблюдениями доказано весьма эффективное действие тканевой терапии на хориоретиниты как в области заднего полюса, так и на периферии глазного дна. Благоприятное действие тканевой терапии выражалось в повышении зрительных функций глаза (повышение остроты зрения, исчезновение скотом и расширение поля зрения), а также и повышении адаптации. Но, кроме этих функциональных улучшений, у части близоруких можно было видеть и объективные изменения (рассасывание кровоизлияний в сетчатке, помутнение стекловидного тела и рассасывание экссудата и пигмента в так называемом свежем фуксовом пятне).

Улучшение состояния иногда бывает поразительное. Нам неоднократно приходилось наблюдать повышение остроты зрения у близоруких с 0,1–0,2 до 0,8–0,9. Остановка процесса (или улучшение) нередко являлась очень длительной и прослеживалась на протяжении ряда лет, при условии, что больной достаточно долго проводил повторные курсы тканевого лечения. У недостаточно аккуратно лечившихся больных бывает и снижение достигнутого результата с новым подъемом зрения при возобновлении лечения. Кроме повышения функции и улучшения состояния глазного дна, тканевое лечение ведет к изменению эластотонометрической кривой. Таковая, как установлено исследованиями С. Ф. Кальфа, у близоруких укорочена, а тонометрическое давление, измеря-

[92] Впервые опубликовано в Офтальмологическом журнале, № 1, 1955, стр. 6–11 (совместно со старш. научн. сотр. В. В. Скородинской).

емое тонометром Маклакова (при весе 10 г), оказывается нередко пониженным (до 15–18).

При тканевом лечении, как показала работа В. П. Филатова и А. Г. Хорошиной, эластотонометрические кривые удлинялись, приближаясь к нормальной средней эластотонометрической кривой.

Мы настолько убедились в пользе тканевой терапии у больных, страдающих осложнениями прогрессирующей близорукости, что уже давно применяем ее не только при близорукости с выраженными изменениями на глазном дне (хориоретинитом) и резким упадком остроты зрения, но и у лиц, когда их близорукий глаз, в котором нельзя еще увидеть хориоретинальных изменений, не дает при тщательной коррекции его и при отсутствии помутнений преломляющих сред полной остроты зрения. *У* таких близоруких мы уже считаем глаза больными вследствие начавшегося, но еще не обнаруженного офтальмоскопом процесса. В этих случаях мы обычно при лечении отмечали повышение остроты зрения до нормы на длительное время. Эти наблюдения описаны в работах В. П. Филатова, А. Е. Волокитенко и В. В. Скородинской.

Сама идея о возможности лечения миопического процесса, протекавшего без видимых изменений на глазном дне, была высказана В. П. Филатовым в совместной с А. Е. Волокитенко статье, в которой приводятся данные, полученные в результате применения осмотерапии (10%-ный хлористый натрий внутривенно). Тканевая же терапия, как таковая, была применена при таких процессах В. В. Скородинской в 1938–1940 гг.

В настоящей статье мы ставим другой вопрос: возможно ли останавливать развитие самой прогрессивной близорукости или даже уменьшать ее степень?

При решении этого вопроса могли быть предложены следующие пути.

Во-первых, самый факт, что у части больных рефракция при применении тканевой терапии далее уже не увеличивалась в течение длительного времени, дает основание допустить, что дальнейшее удлинение оси при таком лечении, очевидно, не происходило.

Другими словами, тканевая терапия, по-видимому, увеличивала сопротивляемость склеры на растяжение. В таких случаях можно было бы попытаться воспользоваться этим явлением у молодых субъектов, у которых близорукость еще не достигла высоких степеней. Надо принять во внимание также и то, что ослабление самого патологического процесса в сетчатке, сопровождающегося воспалительным опуханием сетчатой и сосудистой оболочек, должно было бы при уменьшении этого опухания несколько увеличивать длину переднезадней оси глаза. У отдельных близоруких мы действительно и наблюдали иногда небольшое усиление близорукости непосредственно после уменьшения патологических изменений на глазном дне.

Можно было бы выяснить, что происходило с рефракцией глаза у пациентов, подвергавшихся лечению тканевой терапией по поводу изменения глазного дна при прогрессивной миопии. К сожалению, на этом вопросе в свое время не было достаточно заострено внимание и имеющийся многочисленный материал не был систематически использован. При этом само определение рефракции до и после лечения, проводившееся обычным методом, не было столь точным, как это надо для определения тех малых величин, на которые здесь можно было бы ожидать изменение рефракции. Все же у нас имелось несколько случаев, в которых близорукость, несомненно, немного уменьшилась. Уменьшение близорукости можно объяснить следствием вышеуказанного укорочения переднезадней оси. Если остановка процесса зависит от большей сопротивляемости склеры на

растяжение, то уменьшение рефракции может зависеть, очевидно, от увеличения упругости склеры, в которой имеются, как известно, эластические волокна.

При повышении сопротивляемости склеры на растяжение (происходящем под влиянием нормального внутриглазного давления) упругие элементы склеры должны своей функцией уменьшить растянутость склеры и тем вызвать уменьшение рефракции. Но повторяем, что факты уменьшения рефракции у больных, с успехом леченных тканевой терапией, пока еще страдают недостаточной доказательностью в силу возможных неточностей определения рефракции, на которую не было устремлено специальное внимание.

Другой путь для выяснения поставленного нами вопроса может заключаться в следующем. Надо среди школьников младших классов отобрать таких, у которых развитие близорукости только началось. Установив ежемесячными наблюдениями за их рефракцией тип прироста (кривую) их близорукости в течение, скажем, 2–3 лет, следует затем назначить им тканевую терапию в дополнение ко всем санитарно-гигиеническим мерам, которые обычно предписывают этим школьникам с начала наблюдения над ними. Прекращение на 3–4-м году наблюдения прироста миопии или существенное уменьшение ее подъема свидетельствовали бы о влиянии тканевой терапии на уменьшение растяжимости склеры. Такие наблюдения требуют не менее пяти лет, а может быть, и больше.

В этом направлении уже были начаты исследования. По нашему поручению, д-р Л. Е. Ермолаева обследовала школьников от 1-го до 7-го класса и среди 2345 учащихся выявила около 100 с начинающейся близорукостью. При повторных, каждые 3 месяца, исследованиях в течение 1,5–2 лет она получила кривые роста их близорукости. У некоторых из них после назначения тканевой терапии прирост прекратился и близорукость не повышалась (при повторных курсах лечения) в течение 1–1,5 лет. При всей немногочисленности наших наблюдений результаты представляются нам очень существенными. Вопрос уменьшения рефракции при тканевом лечении этими наблюдениями пока недостаточно выясняется, хотя определение рефракции поставлено на удовлетворительный уровень. В дальнейшем, однако, его надо еще более уточнить.

Третий путь, который позволяет судить о возможности лечения миопии тканевой терапией, — это путь аналогии в отношении влияния тканевой терапии на растяжимость и упругость различных тканей. Если такая аналогия есть, то наша мысль о влиянии тканевой терапии на склеру (на ее растяжимость и упругость) получает убедительное подтверждение.

Одна такая аналогия у нас имеется, а именно — с тканями глаза. Это данные о тканевом лечении кератоконуса: при этом заболевании роговица, вследствие ослабления элементов роговичной ткани, истончается и вытягивается в виде конуса. Нарушение упругости и эластичности связано с нарушением обменных процессов. При проведении тканевой терапии с улучшением обмена калия и кальция улучшается и состояние роговицы: она уплощается (радиус кривизны уменьшается), острота зрения повышается, причем меняется степень рефракции и астигматизм.

Кроме этой, очень существенной, аналогии, мы наметили обследование влияния тканевой терапии на растяжимость и упругость других тканей человеческого организма.

На основании вышеизложенных соображений мы ставим вопрос о возможности лечения самой близорукости при помощи введения в организм близорукого биогенных стимуляторов путем имплантации тканей, обогащенных ими, инъекций экстрактов алоэ и отгонов под кожу и в виде внутренних приемов

экстрактов. Надо заметить, что нами и другими авторами отмечено, что нередко у близоруких наблюдаются нарушения в организме в виде плоскостопия, энтероптоза, грыжи и т. д. Такое состояние, может быть, позволит выявить влияние тканевой терапии и на эти нарушения.

Кроме того, надо иметь в виду, что биогенные стимуляторы могут образоваться и в самом организме под влиянием различных факторов, как внутренних, так и внешних; мы подчеркиваем значение функции мышечной системы. Доказано, что даже при физиологической мышечной работе в организме человека и животных появляются биогенные стимуляторы (В. П. Филатов, И. Г. Ершкович, В. Е. Шевалев, М. Э. Кашук и др.). Поэтому разумно поставленная физкультура в детском возрасте должна иметь огромное значение и может оказать действие на близорукость. Понятно, что все остальные способы оздоровления организма должны быть также вводимы в борьбу с начинающейся близорукостью.

Можем ли мы что-нибудь почерпнуть из литературы в пользу нашего предположения о борьбе с близорукостью?

В своей статье «Происхождение близорукости по современным взглядам» проф. С. С. Головин дает обзор гипотез происхождения близорукости. В качестве основных гипотез он указывает следующие:

1. Гипотеза школьной или рабочей близорукости (Кон, 1867). В этой гипотезе за причину развития близорукости принимается влияние работы вблизи.

2. Аккомодационная гипотеза, в создании которой большую роль сыграл В. И. Добровольский. В разработке этой гипотезы близорукости и ее разновидностей принимали участие Вуд, Грюнер, Зольм и др. Гипотеза эта, как таковая, оставлена.

3. Конвергенционная гипотеза, принимающая, что при конвергенции происходит сплющивание глаза под влиянием давления мышц, заинтересованных в конвергенции, что и может являться причиной удлинения оси глаза.

4. Гипотеза, кладущая в основу развития близорукости натяжение зрительного нерва.

5. Гипотеза связи близорукости с особенностями строения черепа.

6. Гипотеза связи близорукости с действием силы тяжести.

7. Гипотеза биологическая (Штейгера), ныне отвергаемая.

8. Гипотеза связи близорукости с состоянием склеры.

Мы не останавливаемся на критике тех или иных гипотез, а затронем лишь одну из них, которая излагается С. С. Головиным как гипотеза связи близорукости со склерой.

Большинство авторов, кладущих в основу своих гипотез близорукости тот или иной момент, молчаливо признают значение склеры.

С. С. Головин пишет: «Так как удлинение оси глаза, признаваемое всеми, является необходимым анатомическим субстратом близорукости и неизбежно связано с соединительнотканным скелетом глаза (т. е. со склерой), то и эта оболочка не ускользнула от внимания исследователей. Ряд исследователей стал допускать уменьшение ее плотности, как предрасполагающий момент для удлинения оси глаза даже при нормальном внутриглазном давлении. Одни авторы причину этого усматривают в местных врожденных особенностях наследственного характера (Мейргоф, 1914), другие — в недостатке эластических волокон (Ланге, 1905), третьи — в плохом развитии фибробластов склеры (Кис, 1925), четвертые— в дегенеративных изменениях (Зидлер, Гюгенин, 1923), пятые — в общих дистрофиях организма и заболеваниях обмена веществ.

Так, Ремер предполагал существование особого вида склеромаляции, аналогичной остеомаляции, которая развивается в период роста организма и в тяжелых случаях может продолжаться целые десятилетия. Некоторые указывают на ослабление склеры в связи с расстройством внутренней секреции (Сурарский, Арганарец).

Наконец, с этой точки зрения заслуживает внимания работа Кугеля (1923), считающего близорукость одним из проявлений общего понижения опорной соединительной ткани в организме. Оно выражается в слабости мускулов, растяжении связок, искривлении позвоночника (сутуловатость), в плоской стопе».

Как мы видим из перечня, сделанного С. С. Головиным, рядом авторов уменьшение плотности склеры рассматривается как условие, предрасполагающее к удлинению оси глаза даже при нормальном внутриглазном давлении. Эта слабость склеры может зависеть от различных причин. Мы думаем, что именно эта гипотеза и является основой в вопросе о развитии близорукости. Слабость склеры должна учитываться в той или иной мере и в других гипотезах.

В списке факторов, влияющих на состояние склеры, вплоть до понятия склеромаляции Ремера, обычно не указывается такой фактор, как инфекционные болезни, из которых надо особенно помянуть корь, скарлатину, дифтерию, туберкулез в детском возрасте. А между тем одним из нас (В. В. Скородинской) было отмечено, что, по имеющимся данным, в 45 % случаев близорукость начала развиваться непосредственно после вышеуказанных инфекций, перенесенных в первые годы школьной жизни. Немалую роль играют также заболевания зубов и миндалин (В. В. Скородинская, 1954). Вместе с тем, у этих близоруких при общем обследовании нередко имелись явления плоскостопия, грыжи, птоз внутренних органов, сутулость, что можно толковать как понижение функции опорной соединительной ткани в организме.

Конечно, мы не отвергаем и других факторов, влияющих на развитие близорукости, какими могут являться гигиеническо-санитарные условия в школе и дома, правильный режим питания и отдыха и так далее.

Исходя из изложенного, мы поставили своей задачей выяснить подробнее условия развития миопии в связи с общим состоянием организма (в частности, с состоянием соединительной ткани) и подойти ближе к борьбе с самим этим заболеванием. В программу нашего исследования входят:

1) исследование близорукого по определенной системе;

2) изучение сопутствующих близорукости изменений соединительной ткани в организме (связки, позвоночник, плоскостопие и т. п.);

3) дальнейшее изучение изменений состояния органа зрения и функций его у школьников на протяжении ряда лет;

4) изучение эластотонометрии и тонометрии в близоруких глазах по методу Филатова — Кальфа;

5) определение растяжимости и упругости склеры глаз человека и животных (патологоанатомический материал и эксперимент у животных).

Далее, учитывая распространенность прогрессивной миопии и важность профилактики этого заболевания, мы считаем необходимой, кроме чисто исследовательских мероприятий, организацию диспансера для близоруких.

И, наконец, поскольку центральным местом нашей работы по борьбе с развитием близорукости является вопрос о возможности влияния тканевой терапии на растяжимость и упругость склеры в самых начальных стадиях развития близорукости, то особенно важным в этой проблеме является изучение роли тканевой терапии в лечении и профилактике близорукости.

Имеются ли у нас какие-нибудь положительные данные по этому вопросу?

Под нашим наблюдением находилось несколько близоруких, у которых прекращение нарастания близорукости совпало с проведением тканевого лечения, что дает основания считать, что тканевая терапия в этих случаях, или, по крайней мере, в части из них, и была причиной, предотвратившей дальнейшее развитие процесса.

Вот эти примеры.

1. Ученик, 14 лет (ист. бол. № 60531).

При поступлении в школу зрение равно 1,0. рефракция — эмметропия. В 1950 г. болел инфекционным заболеванием, после чего отметил ухудшение зрения. При проверке в сентябре 1951 г. отмечена близорукость в 1,0 диоптрию, а в декабре степень ее была 2,0 диоптрии. Назначены очки. Однако при ношении очков, при проверке рефракции и остроты зрения каждые 3 месяца, степень близорукости на протяжении 1952 г. усилилась до 3,0 диоптрий, а на правом глазу зрение с коррекцией — 3,0 диоптрии равно 0,85, на левом — 1,0. В декабре 1952 г. начато лечение в виде подкожных инъекций экстракта алоэ по 1 см^3 ежедневно, на курс 45 инъекций. Несмотря на лечение, степень близорукости усилилась до 4,0 диоптрий и таковой остается до 1 января 1955 г. при систематическом лечении тканевой терапией (4 курса с полуторамесячными перерывами). Острота зрения с коррекцией –4,0 диоптрии равна 1,2 на обоих глазах.

В данном примере можно полагать, что тканевое лечение, при общем воздействии на организм, способствовало остановке прогрессирования близорукости и восстановлению остроты зрения.

2. В., ученица, 14 лет (ист. бол. № 90005).

Находится под наблюдением с 1947 г. Зрение равно 1.0, рефракция эмметропическая. В сентябре 1947 г. болела корью. Через 5 месяцев после болезни мать заметила, что девочка с трудом стала видеть предметы вдали. Обратилась в наш институт в феврале 1948 г. Была обнаружена близорукость в степени 1,5 диоптрий, зрение равно 0,8 с коррекцией — 1,5 диоптрий. Были прописаны очки, но девочка не носила их до 2-го класса. При проверке в 1949, 1950 и 1951 гг. степень близорукости усилилась, и уже в 4-м классе она была в степени 5,0.

Была назначена тканевая терапия в виде инъекций, но лечение проводилось несистематично, и в 1952 г. степень близорукости была равна 6,0 диоптрий, зрение с коррекцией равно 0,6. Это заставило родителей отнестись серьезно к состоянию дочери, и с октября 1952 г., когда степень близорукости дошла до 7,0 диоптрий, было проведено в течение года четыре курса тканевого лечения по 45 инъекций алоэ; зрение повысилось до 0,8. До сентября 1953 г. при лечении степень близорукости равнялась 8,0 диоптрий, зрение после трех курсов стало равным 1,0, близорукость не прогрессировала. На глазном дне изменений нет.

Таким образом, на протяжении 1,5 лет мы не наблюдали усиления степени близорукости и снижения зрения.

3. П., ученица, 14 лет (ист. бол. № 69645).

В 1950 г. болела корью, после чего через 6 месяцев заметила ухудшение зрения (по данным школьного врача, зрение до школы было равно 1,0, рефракция — эмметропия).

В 1-м классе степень близорукости была 1,5 диоптрий. Очки не носила и во 2-м классе, после гриппа, перенесенного в августе, степень близорукости резко усилилась и в ноябре она достигла 4,5 диоптрий. Назначены очки, но близорукость в дальнейшем усилилась, и в 1953 г. в марте она стала равной 6,0 диоптрий. Ввиду такого быстрого нарастания близорукости назначено тканевое лечение в виде инъекций экстракта алоэ по 1 см^3 ежедневно, 45 инъекций на курс подкожно, которое проводилось систематически с июня 1953 г. по декабрь 1954 г. После первого курса лечения острота зрения с коррекцией равна 1,2, степень близорукости остается в пределах 6,9 диоптрий.

Таким образом, нам с помощью тканевого лечения удалось задержать развитие близорукости.

4. Д., ученик, 17 лет (ист. бол. № 60731).

До поступления в школу зрение равно 1,0, рефракция не определялась. После перенесенной в 1948 г. скарлатины заметил слабость зрения. Был на проверке у глазного врача в ноябре 1948 г. Обнаружена близорукость в степени 1,5 диоптрий; начал очки носить;

но уже в 4-м классе степень близорукости была равной 7,0 диоптрий и зрение со стеклами равнялось 0,6. Несмотря на пользование стеклами, степень близорукости усилилась, и в феврале 1953 г. она была равна 9,0 диоптрий. После проведенного тканевого лечения (4 курса по 45 инъекций в течение года) степень близорукости остается равной 9,0 диоптрий и острота зрения повысилась до 0,8.

Таким образом, тканевая терапия в данном случае оказала свое действие на процесс в близоруком глазу и повысила остроту зрения.

5. Т., ученик, 12 лет (ист. бол. № 90321).

При обследовании в 1951 г. обнаружена была близорукость в 1,5 диоптрий на обоих глазах, которая развилась через 4 месяца после кори. Проверяя каждые 3 месяца, мы отметили рост близорукости. Степень ее к весне 1952 г. повысилась до 3,5 диоптрий.

В августе 1952 г. перенес воспаление легкого. При проверке состояния зрения в ноябре 1952 г. степень близорукости была уже равна 5,75 диоптрий на обоих глазах. Тогда же назначено тканевое лечение в виде внутреннего употребления экстракта алоэ.

При проверке в 1954 г. мы не отметили дальнейшего повышения степени близорукости. Зрение с коррекцией остается равным 1,0. Общее состояние ребенка значительно улучшилось.

Приведенные случаи, конечно, могут быть подвергнуты той или иной критике прежде всего потому, что встречаются лица с близорукостью, которая и без применения тканевой терапии, сама по себе, останавливается в развитии, но, однако, эти наблюдения все же дают право подчеркнуть значение тканевой терапии в вопросе борьбы с начальными формами близорукости.

Намечая программу борьбы с близорукостью и вводя в нее другие мероприятия, мы считаем возможным уделить тканевой терапии особое внимание.

Попытка изучить действие тканевой терапии при близорукости совершенно безопасна, и на общее состояние организма ребенка, если оно так или иначе нарушено, такое лечение может оказать только благотворное влияние.

Тканевая терапия может применяться или в виде инъекций экстракта алоэ или в виде внутренних приемов. Заметим, что применение тканевой терапии путем приемов внутрь имеет особое значение при широком использовании этого метода лечения, так как облегчает больным проведение систематического лечения вне больничной обстановки, что особенно важно у детей.

В нашем институте имеется большой клинический материал, доказывающий, что внутреннее применение тканевых препаратов, в частности алоэ, несомненно, приносит пользу при ряде заболеваний, а именно: при миопических хориоретинитах, при скрофулезе и даже при пигментном ретините в недалеко зашедших формах.

Близорукость является крайне распространенным заболеванием, и мы считаем, что необходимо широкое изучение и применение всех методов, которые могут оказаться эффективными в борьбе с нею.

ВЛИЯНИЕ ТКАНЕВОЙ ТЕРАПИИ НА РАСТЯЖИМОСТЬ И ЭЛАСТИЧНОСТЬ СКЛЕРЫ[93]

МЕТОДИКА

Для изучения влияния тканевой терапии на функциональные свойства склеры, определяющие ее растяжимость и эластичность, необходимо было разработать соответствующую методику.

Склера, как известно, представляет с механической стороны систему коллагенных и эластических волокон, расположенных в виде сложно переплетенной корзинки с разной толщиной этой оболочки в отдельных частях глаза (для человеческого глаза от 0,3–0,4 мм у экватора до 1 мм в области зрительного нерва).

Расположение коллагенных волокон, как это показано, очень характерно для глазного яблока и обеспечивает, с одной стороны, значительную прочность его, а с другой — незначительную, но все же имеющую место растяжимость при повышении внутриглазного давления. Наличие эластичных волокон обеспечивает эластичность склеры, т. е. (в данном случае) возвращение к исходному состоянию после смещения тканей склеры при растяжении или других видах деформации, например, травматического порядка.

При этом склера, как основная механическая опора — оболочка глаза, очень мало растяжима. Известно, что введение в глазное яблоко даже малых количеств жидкости резко увеличивает внутриглазное давление. Таковы данные Костера, Шиотца, Пристлей-Смита.

Кроме того, эластичность и упругость склеры неодинаковы. Еще Шельско (1864), изучая эластичность склеры, растягивал полоски ее и нашел неоднородность свойств эластичности в разных участках.

Такая неоднородность свойств отдельных участков склеры понятна, если посмотреть на ее строение (рис. 1). Поэтому изучение упругости и эластичности отдельных участков, полосок не может дать представления о функциональном состоянии склеры в целом, как живой оболочки глаза.

Действительно первые наши попытки изучить свойство склеры на вырезанных из нее полосках были не показательны. Такая полоска в зависимости

[93] Доклад на 3-м съезде глазных врачей Украины в 1956 г. (совместно с проф. С. А. Никитиным).

от участка глаза, где она была взята вначале, показывала известное сопротивление растяжению приложенной калиброванной пружины, но одновременно происходило смещение волокон, полоска удлинялась и расползалась на отдельные пучки волокон. Получалось впечатление, как если бы мы хотели измерить прочность хорошо сплетенной корзинки или плетенки, вырезая из нее полосы и растягивая их.

На основании этих соображений мы решили измерять растяжимость и упругость склеры в целом. Причем главным образом нас интересовало растяжение по глазной оси. Для этой цели и был сконструирован прибор, изображенный на рис. 2.

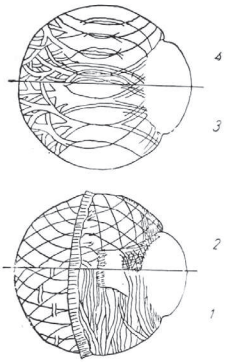

Рис. 1. Схема строения склеры глаза.

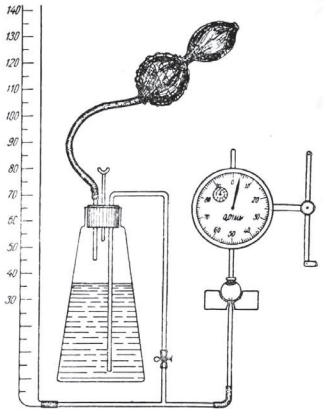

Рис. 2. Схема установки для измерения растяжимости склеры.

При помощи прибора можно было изучать не только растяжимость и упругость данного глаза, но и изменение этих свойств при повторных нагрузках, что, как выяснилось в дальнейшем, сказалось полезным для данной работы. В испытываемый глаз, очищенный от мышц и конъюнктивы, в надрез зрительного нерва на расстоянии 2–3 мм от входа его в глазное яблоко вставлялась стеклянная канюля и прочно закреплялась шелковой лигатурой под самым яблоком. Глаз помещался в углубление парафинового столика с отверстием для канюли на дне этого углубления. Канюля жестко соединяется с системой стеклянных трубок при помощи тройника. Один конец его ведет к канюле, другой — к вертикальной широкой трубке, калиброванной в сантиметрах, что позволяет создавать во всей системе давление вод. ст. до 260 см, т. е. в пересчете до 192 мм рт. ст. Третий конец тройника соединен с сосудом, из которого вся система наполняется водой под известным давлением накачиванием воздуха резиновой грушей. Таким образом, прибор позволяет создавать внутри глаза различное давление и измерять влияние его на свойство склеры, в том числе на растяжимость глаза по глазной оси. Растяжение глаза измеряется по приросту его глазной оси при помощи динамометра, из которого вынута пружина амортизатора, причем показания его соответствуют лишь удлинению оси глаза, который при растяжении подымает легкий стержень динамометра, имеющий на нижнем конце пластинку, упирающуюся в поверхность глаза.

Первое деление шкалы динамометра соответствует 0,01 мм. Измерение производится следующим образом.

При закреплении глаза на канюле устанавливается контакт канюли со стекловидным телом глаза, что обнаруживается по выходу некоторого количества жидкости из глаза в канюлю. После этого канюля заполняется водой и вставляется в отрезок резинового шланга, надетого на конец тройника. Пузырек воздуха, который появляется в этом месте, наклоном тройника удаляется в трубку или канюлю. Глаз устанавливается в углубление парафинового столика и давление во всей системе доводится до 30 см вод. ст., что соответствует давлению 22 мм рт. ст., которое и было принято исходным для глаза. После этого на глаз при помощи кремальеры универсального штатива опускается динамометр до небольшого сдвига стрелки динамометра, что показывает на плотное прилегание пластинки к поверхности роговицы глаза. После этого передвижная шкала динамометра устанавливается на 0 и резиновой грушей создается давление в сосуде, а затем открыванием зажима оно передастся и распределяется по всей системе. Столб воды в трубке подымается на соответствующую высоту, показывая, какое давление испытывают оболочки глаза.

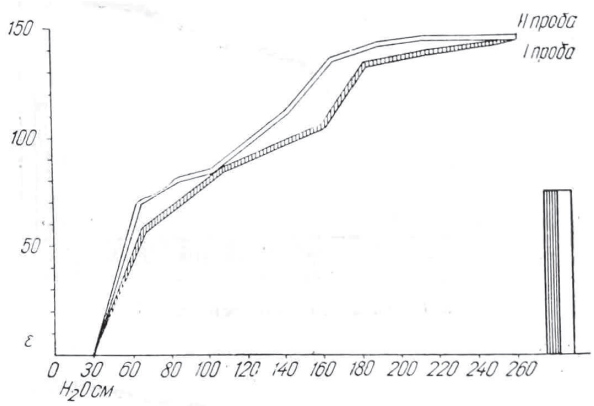

Рис. 3. Кривая растяжимости склеры.

Последовательно открыванием зажима на глаз создавалось давление в 30, 60, 80, 100, 120, 140, 160, 180, 200, 220, 240 и 260 см вод. ст., что соответствует давлениям от 22 до 191 мм рт. ст. После этого открыванием зажима и крана давление в системе опять приводилось к 30 см вод. ст. (22 мм рт. ст.) и такое испытание производилось повторно.

Данные обоих испытаний наносились на график и служили для характеристики растяжимости и эластичности испытуемого глаза. На оси абсцисс откладывались применяемые давления в см вод. ст., а на оси ординат — приращение глазной оси в сотых долях миллиметра. Общий вид такого графика для нормального глаза кролика показан на рис. 3.

Метод повторного растяжения глаза оказался полезен для определения механических свойств склеры. Результаты первого растяжения показывали степень растяжимости исследуемого глаза, а второе растяжение определяло ее упругость и эластичность, т. е. способность склеры сохранить или утратить после первого растяжения свои основные свойства.

ОСОБЕННОСТИ МЕХАНИЧЕСКИХ СВОЙСТВ СКЛЕРЫ НОРМАЛЬНЫХ ГЛАЗ ЖИВОТНЫХ И ЧЕЛОВЕКА

В результате опытов по испытанию свойств склеры указанным методом выяснилось, что свойства нормальных энуклеированных глаз кроликов и кошек индивидуально довольно различны. Всего испытанию подверглись, помимо предварительных опытов, глаза 41 животного. Обнаружено, что способность к растяжению склеры у нормальных взрослых кроликов приблизительно одного веса и возраста имеет заметные индивидуальные колебания как при первом, так и при втором растяжении. Вначале глаз отвечает на повышение внутриглазного давления заметным приращением своей оси, затем, начиная от давления 100–200 см вод. ст. (75–90 мм рт. ст.), растяжение ослабевает и на последующие давления глаза отвечает лишь незначительным удлинением оси или же порой не растягивается после 200 см вод. ст. (150 мм рт. ст.) вовсе. Получается характерная для данного глаза кривая первого растяжения.

При повторном растяжении кривая могла совпадать с первой или же отклоняться от нее в ту или иную сторону.

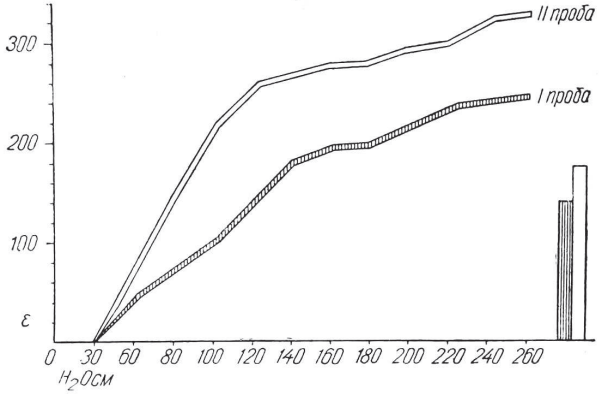

Рис. 4. Кривая растяжимости склеры.

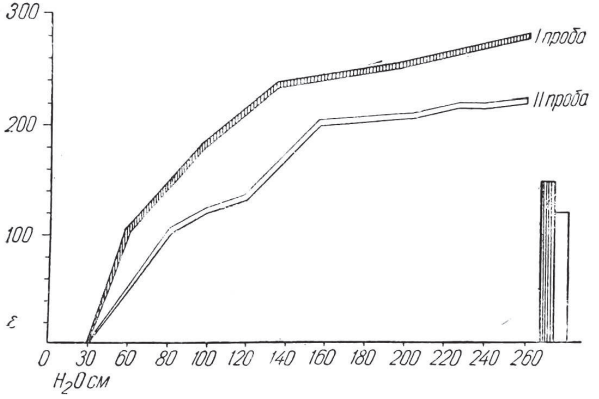

Рис. 5. Кривая растяжимости склеры.

Приводимые ниже кривые иллюстрируют вышесказанное (рис. 4, 5). При условии, принятом в опыте (нарастание внутриглазного давления от 22 до 190 мм рт. ст.), удлинение оси глаза может колебаться при первом давлении от 1,5 мм до 4,6 мм, т. е. индивидуально растяжимость склеры весьма различна. При повторном растяжении глаза под теми же давлениями индивидуальные различия еще более заметны, поэтому исследованные глаза можно разделить на 3 группы.

Глаза первой группы и после первого, и после второго растяжения сохраняют эластичность и возвращаются к первоначальному состоянию без остаточной деформации, хотя степень растяжимости их может быть различной. Глаза второй группы при повторном растяжении, т. е. при приложении тех же давлений, дают большее растяжение по оси глаза.

Это показывает на наличие остаточной (пластической) деформации, т. е. на наличие частичных нарушений в структуре коллагеновых волокон склеры, иначе говоря, обнаруживает меньшую прочность этой структуры.

Наконец, в третьей группе после первого же растяжения обнаруживается недостаточная эластичность склеры. Глаз не возвращается к первоначальному объему и при повторном приложении давлений растяжение его меньше, чем при первом испытании. Глаз не обладает достаточной эластичностью, а возможно, и достаточной прочностью коллагеновой сети. Особенно отчетлива такая реакция склеры у глаз молодых животных (крольчат, котят), характерных и меньшей растяжимостью и еще меньшей эластичностью. Такие глаза, следовательно, легче, чем глаза взрослых животных, дают стойкое удлинение оси глаза, не возвращаясь к первоначальному объему из-за малой эластичности склеры.

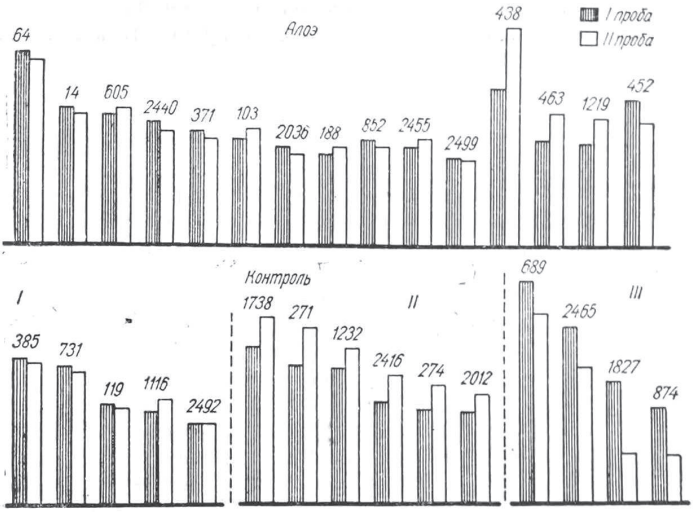

Рис. 6. Влияние тканевой подготовки на растяжимость склеры.

Указанные свойства склеры как некоего материала, как видно из приведенных выше примеров, определяются ее механическими свойствами и могут рассматриваться с точки зрения правил сопротивления материалов. Но в то же время эти свойства склеры, как живого и обновляющегося постоянно образо-

вания, не статичны, а функциональны, зависят от состояния организма и могут быть изменены воздействием на последний. Положение это было доказано в последующих опытах по влиянию тканевой терапии на растяжимость и эластичность склеры. Опыты были поставлены на молодых кроликах-самцах породы шиншилла, весом от 1700 до 2000 г, одного происхождения. Всего под опытом было 30 кроликов, 15 из них прошли курс инъекций алоэ по 0,5 лм через день в течение месяца.

Остальные 15 кроликов находились в тех же условиях содержания и никаким воздействиям не подвергались.

После окончания курса тканевой терапии были исследованы глаза этих кроликов по описанной выше методике. Результаты опытов представлены на рис. 6.

Как видно из приведенных данных, в группе из 15 контрольных кроликов у пяти была обнаружена достаточная прочность и эластичность склеры, т. е. возвращение к первоначальному объему при первом и при повторном растяжении. У остальных же кроликов при тех же условно принятых в опыте давлениях наблюдались различные отклонения, показывающие на наличие остаточной деформации склеры, т. е. меньшая прочность склеры, а у 4 кроликов, кроме того, и недостаточную эластичность. В группе кроликов, получивших курс инъекций алоэ, общая картина была иная. Большинство из них (11 из 15) обнаружили достаточную прочность и эластичность склеры без остаточной деформации ее после повторного растяжения. Только 4 кролика показали относительную неполноценность склеры в смысле ее прочности и лишь один из них показал недостаточную эластичность при довольно большой растяжимости. Таким образом, под влиянием инъекций алоэ у кроликов заметно улучшается функциональное состояние склеры в смысле ее эластичности, а у большинства таких животных отсутствует и остаточная деформация склеры, определяемая повторным растяжением, т. е. повышается прочность коллагеновой сетки. Опыты эти показывают, что эффективность тканевой терапии при профилактике и лечении осевой близорукости определяется в известной степени влиянием такой терапии на функциональное состояние склеры в смысле повышения ее механической прочности и эластичности.

ТКАНЕВАЯ ТЕРАПИЯ[94]

(Лечение биогенными стимуляторами)

Тканевые препараты применяются в форме водных экстрактов для подкожных инъекций, в форме имплантаций под кожу обогащенных биогенными стимуляторами тканей, в форме применения тканевых препаратов внутрь (экстракты, высушенные порошки), в форме микроклизм (водные экстракты), ионтофореза в виде наружного применения. К этому надо прибавить, что тканевая терапия, или лечение биогенными стимуляторами, может быть осуществлена и методами вызывания их образования (биогенных стимуляторов) в самом организме без введения их в него извне.

Очевидно, что для овладения многообразными способами лечения биогенными стимуляторами требуется со стороны врача известный клинический опыт. Для приобретения последнего я и считаю необходимым дать здесь несколько общих указаний по тканевой терапии и несколько частных сведений по тому или иному виду ее.

1. Надо раз навсегда усвоить, что тканевые препараты, как существующие в продаже, в аптеках, так и приготовляемые в лечебных учреждениях (по правилам, изложенным выше), в своих лечебных эффектах в клинике, как я уже указывал, приблизительно одинаковы и не обладают «специфичностью» по отношению к той или иной болезни. Если и существуют несколько видов препаратов, то это потому, что они были созданы в период изучения различных видов материалов, и для того чтобы дать врачу и лаборатории, их изготовляющей, возможность использования флоры, фауны и готовых природных материалов (грязи, торфа) взамен таких источников, которых в данной местности (Дальний Север) нет, например алоэ. Кроме того, мы учитывали и то возможное сомнение — не создается ли при длительном применении одного и того же препарата «привычки» (наличие которой, впрочем, и не доказано).

Наконец, имеется основание считаться и с тем доверием, которое оказывается пациентом тому или иному препарату. Итак, все препараты, описанные выше, в общем равнозначны, но один из препаратов имеет специальное отличие от них — это препарат ФиБС, который может быть назван смесью тканевого экстракта с определенным химическим веществом и предложен был мною,

[94] Рукопись статьи, подготовленной в 1956 г. в «Руководство по глазным болезням». Печатается в сокращенном виде.

В. А. Бибером и В. В. Скородинской в 1948 г.; препарат показан в особенности при тромбофлебитах, эмболиях. ФиБС дает не худшие результаты, чем дикумарин, и вместе с тем не имеет тех опасных свойств, которыми обладает дикумарин. ФиБС изготовляется в Одессе на фабрике тканевых препаратов.

Надо помнить, что биогенные стимуляторы не влияют на бактерии убивающим образом и даже, наоборот, в эксперименте способствуют размножению бактерии на питательных средах; так, один из тестов для обнаружения биогенных стимуляторов — это размножение дрожжевых клеток в питательной среде, прибавление биогенных стимуляторов к питательной среде позволяет выявить рост таких бактерий, которые на обычных средах без прибавления биогенных стимуляторов растут плохо. Эти данные у некоторых врачей вызывают тревогу о возможности усиления размножения бактерий в инфицированном организме.

Однако факты говорят против такого опасения и неопровержимые наблюдения неизменно показывают одно: инфекционное заболевание организма не усиливается, а ослабевает, и наступает выздоровление. Это объясняется тем, что биогенные стимуляторы влияют на живой организм, повышая его физиологические функции, усиливая активность его ферментов и значительно повышая его фагоцитоз. Нет никаких оснований отказываться от биогенных стимуляторов при инфекционных заболеваниях местных и общих, как бактерийных, так и вирусных. На последнее антибиотики, как известно, не действуют, а между тем действие биогенных стимуляторов, например при ультравирусном герпесе роговицы, далеко превосходит другие методы лечения.

Биогенные стимуляторы не действуют на патогенетические факторы, уничтожая их, а влияют повышающим образом на сопротивление организма к ним.

Таким образом, я считаю неправильным, когда называют тканевую терапию патогенетической терапией, как это делают некоторые медики.

2. Примерами действия биогенных стимуляторов при инфекциях могут служить прекрасные лечебные эффекты, полученные при сыпном тифе, при чирьях, при хронической дизентерии, при гоноррее и др., а также ряд экспериментальных данных.

Я подчеркиваю полную целесообразность применения биогенных стимуляторов одновременно с антибиотиками.

3. У некоторых лиц возникают опасения о возможности вредного влияния биогенных стимуляторов при злокачественных опухолях. Воздерживаясь пока от суждения об отношении биогенных стимуляторов к саркомам, могу сказать, что эти опасения по поводу рака фактами опровергаются.

Так, имеются прямые наблюдения над заживлением раковых язв кожи при лечении инъекциями под кожу тканевых экстрактов. Это было подтверждено наблюдениями проф. Коздобы и Заболотного, в которых участки кожи после заживления язв вырезались и подвергались серийному микроскопическому исследованию. При этом раковых клеток в препаратах не оказывалось. При неоперируемых раках (желудка, матки) с изъязвлением их поверхности, сопровождающихся болями, тканевое лечение облегчает страдания больных. Понятно, что при лечении раковых опухолей, пока они не дошли до неоперируемого состояния, на первом месте стоят хирургия и радиои рентгенотерапия.

4. Нередко незнакомые еще с тканевой терапией практические врачи высказывают удивление по поводу того, что круг действия тканевой терапии так широк.

Среди эффектов тканевой терапии мы видим лечебное влияние на воспалительные процессы инфекционного и неинфекционного характера, на деге-

неративные процессы, на рассасывание рубцов, на эндокринные расстройства, процессы роста и т. д.

Тканевая терапия является ярким примером правильности и действенности нового направления в медицине, основанного трудами великих ученых И. П. Павлова и И. М. Сеченова. В свете павловского учения организм с его сложной системой взаимосвязей и зависимостей, осуществляемых при помощи нервной системы, является целостным и неделимым. Насколько велика роль целостности организма, показывает хотя бы такой пример. Н. А. Иофф наносил дефекты в одном случае на изолированном от организма хвостовом плавнике головастика, а в другом — непосредственно на хвостовом плавнике. Регенерация дефектов протекала с различной скоростью; на изолированном от организма плавнике она шла бурно, к 3–4 дню обычно заканчивалась, в то время как регенерация дефекта на неизолированном плавнике только начиналась. Следовательно, в последнем случае сказывалось тормозящее действие всего организма (очевидно, его нервной системы) на избыточную регенерацию.

Решающим в лечении той или иной болезни является влияние на патологический процесс самого организма. Следовательно, лечить надо не больной орган, а весь организм в целом.

Известно, что человек (или животное) может выздороветь почти от любой болезни, например и от чумы, если она не поразила легкие. При этом выздоровление может наступить и без медицинской помощи. Следовательно, организм обладает такими функциями, такими динамическими реакциями, которые приводят к норме его равновесие, нарушенное патогенетическими факторами. Лечения биогенными стимуляторами, повышающими общий тонус организма, усиливает оздоровительные реакции организма, которые могли бы иметь место и без нашего воздействия на него. Мы не удивляемся, например, благотворному влиянию на больных разными болезнями климата, физических методов лечения, курорта, санатория и т. д. Тогда почему же многие врачи удивляются широте диапазона применения тканевой терапии? Ведь с теоретической точки зрения действие курортного лечения и многих физиотерапевтических процедур сводится к повышению защитных сил больного организма, так сказать, к укреплению его в борьбе с болезнетворным началом. В этом же направлении действует и тканевое лечение. Однако, как показывают наблюдения, оно оказывается в большинстве случаев более энергичным, более эффективным, чем многие так называемые «общеукрепляющие» способы лечения. С другой стороны, если все согласны, что укрепление организма больного путем соответствующего режима, питания, помещения его в наиболее благоприятные климатические условия и т. п. может быть полезно при самых разнообразных заболеваниях, то в еще большей мере окажет пользу больному правильно проводимое тканевое лечение. Биогенные стимуляторы повышают энергетические процессы организма, и в этом их ценность. При этом биогенные стимуляторы проявляют свои эффект не только тогда, когда они вводятся в организм искусственно, в готовом виде, в форме «препарата». Они могут поступать в организм из окружающей среды, например из грязи, торфа, морской воды и т. д. Наконец, биогенные стимуляторы могут возникать в самом организме при тех или иных условиях; в том числе при лечебных мероприятиях (например, при ультрафиолетовых или рентгеновских облучениях).

Отмечая огромную роль этих реакций при лечении, я считаю, что центральная нервная система при тканевой терапии играет такую же важную роль, какую она выполняет при других видах лечения. Можно с основанием предпола-

гать, что в животном организме нервная система (кора головного мозга) благодаря своей высокой активности первая вовлекается в процесс при лечении биогенными стимуляторами.

Биогенные стимуляторы тканевых препаратов не специфичны ни в гистологическом, ни в видовом отношении. Более того, биогенные стимуляторы растительного происхождения действуют на ткани и организм животных и человека, а биогенные стимуляторы этих последних — на растительные организмы.

Большой клинический материал не дает основания считать, что против той или иной болезни действует та или иная ткань, которая как бы специально на нее направлена.

Представление о том, что те или иные ткани действуют только на определенные заболевания, например: ткань надпочечника — на бронхиальную астму, ткань селезенки — на рубцы, ткань половых желез на кожные заболевания, не является научно обоснованным.

Препараты биогенных стимуляторов отличаются от применявшихся в медицине лизатов тем, что лизаты — продукты ферментативного или кислотного расщепления тканей — применялись часто из расчета специфического их действия за счет гормонов, оставшихся в гидролизате.

Высокая температура, при которой стерилизуются тканевые препараты (автоклавизация при 2,0 атм) в значительной мере снижает активность лизатов, тогда как биогенные стимуляторы не разрушаются при обработке высокой температурой. По своей природе биогенные стимуляторы являются продуктами переживающей живой ткани и действуют неспецифично на весь организм, на его обменные процессы.

Поскольку экстракты из консервированных тканей (и сами эти ткани) содержат целый комплекс биогенных стимуляторов, оказывающих влияние на основные стороны обмена веществ, то эти экстракты, не имея гистологической и видовой специфичности, действуют на организм весьма сходно. Но так как возможно получение экстрактов, разнящихся по составу биогенных стимуляторов, то в связи с этим теоретически можно допустить разницу во влиянии экстрактов на обменные процессы организма и тем самым на процессы выздоровления. Но пока нам не удалось установить этой разницы.

Вопрос о различии в действии тех или иных стимуляторов, входящих в состав экстрактов, возможно выяснится при выделении их в чистом виде.

5. Интимная сторона действия биогенных стимуляторов выражается в изменении обменных и энергетических процессов организма. Коснемся действия биогенных стимуляторов на ферменты. Известно, какая огромная роль в обмене веществ принадлежит ферментам. Не удивительно поэтому, что связь между биогенными стимуляторами и ферментами заинтересовала биохимиков при изучении механизма их действия на организм.

Первые исследования в этом направлении были проведены И. И. Чикало (из лаборатории профессора А. В. Благовещенского), который показал, что воздействие на ростки хлопчатника таких неблагоприятных факторов, как холод (2–4 °С выше нуля) и темнота, приводит к активированию протеолитического фермента в ростках. Тогда же установлено, что активирование этого фермента происходит за счет веществ, образующихся в ростках при их охлаждении. Наиболее показательным был следующий опыт: И. И. Чикало исследовал фермент хлопчатника — протеиназу, которая от длительного хранения потеряла свою активность; добавление к этому ферменту сероводорода — обычного активатора протеиназы этого типа — уже не приводило к восстановлению ее активно-

сти. Когда к этому ферменту была добавлена вытяжка из охлажденных ростков хлопчатника, в которой предварительным кипячением ферменты и белки были разрушены, утраченная активность протеиназы значительно восстановилась.

Характерно при этом, что добавление экстракта к активированному в результате охлаждения растения ферменту уже более не увеличивало его активности.

Эти наблюдения заставили меня допустить возможность воздействия тканевых препаратов на ферментные системы в животных организмах при тканевой терапии.

Наблюдения И. И. Чикало в дальнейшем были подтверждены другими авторами, работающими с иными растениями и ферментами. Например, Тощевикова показала повышение активности протеиназы проростков фасоли после ее охлаждения. Профессором В. В. Ковальским и В. Н. Кефер было установлено, что, кроме активирования ферментов, биогенные стимуляторы также расширяют и смещают температурный оптимум действия ферментов. Это было установлено в опытах на ферментах уреазе и каталазе.

В животных тканях, как об этом говорилось выше, повышение активности ферментов наблюдали Н. Д. Попов, Ю. Хурый и другие.

Оставался неразрешенным вопрос, имеет ли место активирование ферментов в организме при введении биогенных стимуляторов извне в виде тканевых препаратов. Этот вопрос отчасти был затронут в работе Т. П. Шестериковой еще в 1939 г.

А. Ф.Сысоев для изучения действия биогенных стимуляторов на ферменты растительного организма пользовался вакуум-инфильтрационным методом, предложенным А. Л. Курсановым. Для этого биогенные стимуляторы вводились в живые листья растений и затем после 2–3-часовой экспозиции определялась гидролитическая активность фермента инвертазы. Оказалось, что этот фермент значительно повышает свою гидролитическую активность под влиянием введения биогенных стимуляторов.

В дальнейшем А. Ф. Сысоев и В. В. Скородинская изучали динамику активности фермента каталазы крови у больных, подвергнутых тканевому лечению. При этом было установлено, что активность каталазы крови повышается. Результаты этих работ оказались ценными с точки зрения разработки объективного метода клинического контроля тканевой терапии, так как этот метод дает возможность судить о действии тканевой терапии в зависимости от индивидуальной реактивности организма. В. В. Андреева, С. А. Бархаш и М. М. Энештейн установили, что сахарная кривая скрофулезных больных, которым была применена тканевая терапия, нормализуется.

И. И. Чикало изучал влияние подсадок конденсированной на холоде гетерокожи и инъекций вытяжки из такой кожи кролика на состояние фермента угольной ангидразы в тканях глаза; он нашел, что во всех случаях происходит изменение активности этого фермента. При этом активирование наиболее выражено при инъекциях экстракта.

В. П. Романов и А. И. Селивра исследовали цитохромоксидазную, холинэстеразную и дегидразную активность скелетной мышцы, почки, печени, мышцы сердца и других тканей кроликов после подсадки им консервированной на холоде селезенки. В большинстве тканей авторы наблюдали повышение активности цитохромоксидазы и дегидразы. Надо сказать, что однообразного изменения активности ферментов во всех тканях не наблюдается, но этого и не следует ожидать, поскольку различные ткани между собой функционально не одинаковы и характеризуются своеобразием биохимических процессов.

Механизм активирования биогенными стимуляторами ферментов в настоящее время изучается. Проф. А. В. Благовещенский полагает, что в этом случае происходит присоединение биогенных стимуляторов к молекулам белка ферментов.

Установленное действие биогенных стимуляторов на ферменты не противоречит высказанному положению о роли нервной системы при тканевом лечении.

Исследования акад. А. В. Палладина с сотрудниками, П. А. Каметиани и др. показали наличие в нервной ткани разнообразных высокоактивных ферментов и доказали, что изменения состояния нервной системы сопровождаются изменением активности ферментов нервной системы.

Особенности обменных процессов нервной системы позволяют допустить более быструю реакцию ее на введение тканевых препаратов в организм.

Я полагал, что при тканевой терапии можно наблюдать изменение активности ферментов и в нервной ткани. В работе, проведенной Л. С. Жолнерович, установлено, что в сером и белом веществе больших полушарий мозга повышается активность сукциноксидазы и дегидразы.

И. И. Чикало в сером и белом веществе мозга отметил усиление активности фермента угольной ангидразы.

А. И. Селивра и В. П. Романов установили, что при подсадках кроликам консервированной на холоде селезенки повышается цитохромоксидазная и дегидразная активность мозга и т. д.

Однако это, как было показано выше, не исключает одновременного влияния биогенных стимуляторов на различные гуморальные системы и ферменты других тканей. Это особенно ясно видно из указанного выше влияния биогенных стимуляторов на растения, где нервная система отсутствует. Таковы наши данные по механизму действия биогенных стимуляторов.

На этом я заканчиваю изложение лабораторных данных, преимущественно Украинского научно-исследовательского экспериментального института глазных болезней и тканевой терапии, которые подтверждают основные положения выдвинутой мною гипотезы тканевого лечения. Мои исследования в области биогенных стимуляторов опираются на очень широкую клиническую базу. Что же касается экспериментальных исследований в области теории тканевой терапии, то они, конечно, являются еще не законченными. Особенно это касается биохимических исследований.

Из изложенного следует, что тканевая терапия действительно должна иметь и имеет очень широкий диапазон действия на организм при его заболеваниях, но она находит применение также и в профилактическом отношении. Это доказывается экспериментальными исследованиями В. В. Скородинской, Г. В. Панфиловой, Щастного, которые предварительным введением биогенных стимуляторов животным предупреждали развитие воспалительных процессов. Г. В. Панфилова предупреждала таким образом при заражении вирусом герпеса развитие в роговице герпетического кератита. Этим свойством наш институт пользуется для профилактики нагноений при внутриглазных операциях. Число нагноений очень упало даже в допенициллинное время.

6. Опасность подкожного введения тканевых экстрактов практически можно считать равной нулю в отношении нагноения. Что касается имплантации, то здесь цифры таковы. В одной из серий имплантации на 11 000 подкожных консервированных тканей по моему методу мы получили местное осложнение только в 10 случаях, т. е. значительно меньше чем 0,1 %. Я подчеркиваю по «мо-

ему методу», так как в тканевую терапию проникли некоторые вредные варианты ее, особенно способов Г. Е. Румянцева, при котором нагноение получалось в огромном количестве случаев; по данным Режабека, на 390 случаев применения способа Румянцева было 85 нагноений. Я лично получил при проверке способа Румянцева на 25 больных нагноений в 50 % случаев. Сам Г. Е. Румянцев указывает в своей книге «Тканевая терапия» только 5 %. Уже и это много, но его данные противоречат данным других авторов.

7. Обращаю внимание, что и гетерогенные имплантации не опасны в смысле анафилаксии; нагноение было 1 раз на 700 имплантаций.

Я подчеркиваю необходимость следить и тщательно контролировать правильную работу автоклава, в котором должно соблюдаться давление 2,0 атм и температура 120 °С.

Тканевая терапия в настоящее время производится в нашем институте по следующей схеме; в одних случаях все лечение проводится только на одних подкожных инъекциях водных экстрактов из консервированных тканей. Перечисленные выше экстракты в своем действии приблизительно одинаковы. Можно пользоваться любым из них. При более затяжных процессах (как при глазных, так и при неглазных заболеваниях) мы проводим, как правило, четыре курса в год, каждый курс из 45 инъекций (по 1 мл на каждую инъекцию взрослому), с перерывами в 1,5 мес. между курсами. Такое лечение проводится при ряде очень хронических процессов (например, при пигментном ретините, при хронических хориоретинитах, туберкулезных хориоретинитах, при хронических симпатических увеитах и т. п.) даже несколько лет. Конечно, когда заболевание закончилось относительно скоро и безрецидивно, продолжать лечение годами нет необходимости.

Такое лечение только экстрактами вполне оправдано наблюдениями института. Как мы увидим ниже, лечение экстрактами может быть комбинировано с имплантациями тканей.

Второй способ лечения, который применяется многими, — это тканевая терапия при помощи одних только имплантаций консервированных тканей. При таком способе имплантации делаются повторно 1 раз в месяц, причем некоторые врачи делали их 10–12 раз; активность этого лечения доказана клиническими наблюдениями. Я лично не сторонник такого изобилия имплантаций, но я не возражаю против нескольких повторных имплантаций (6–8). Замечу, что я не видел вредных последствий не только от ауто- и гомоимплантаций, но и от имплантации гетеротканей. Для многих врачей, не имеющих винтового шприца, остается в силе имплантация тканей хирургическим способом.

Третий способ — это комбинированный, при котором на каждый курс инъекций рекомендуется делать одну имплантацию. Это и есть излюбленный способ нашего института. Делать имплантации вблизи очагов болезни необходимости нет. При туберкулезе мы даем малые дозы.

Последние годы большое значение приобрело в нашей школе применение тканевых препаратов внутрь. Наиболее ходовым способом являются приемы водных экстрактов. Методика приготовления и дозировка описана выше. На целом ряде больных эффективность такого лечения вполне доказана, даже и при тяжелом поражении легких с кавернами и язвой гортани.

Больной Ш., находившийся в состоянии полной инвалидности и «приговоренный к смерти», практически выздоровел и вот уже несколько лет благополучно работает на службе. Как раз туберкулезным больным и показано лечение внутренними приемами тканевых экстрактов. Мы часто пользуемся им с успехом

при лечении скрофулезных детей. Внутренние приемы экстрактов заслуживают полного внимания, в особенности в тех случаях, когда больной по условиям своей жизни не может систематически подвергаться лечению инъекциями и имплантациями. Мы назначаем его уезжающим от нас в отдаленные места больным с пигментным ретинитом, осложненной близорукостью, туберкулезными поражениями, научив их приготовлять экстракты самим. Внутрь можно применять и высушенные препараты в виде порошков. Методика лечения порошками внутрь проста и доступна больному для проведения систематического тканевого лечения. Их легко пересылать больным, особенно на далекий север (в ампулах препараты замерзают), активность при этом не снижается; активность порошков при длительном хранении при обычной комнатной температуре не меняется. Этот метод лечения испытан с успехом при ряде заболеваний.

Наконец, тканевые препараты (экстракты) можно вводить в организм в виде микроклизм, что удобно применять детям.

Нередко у врачей возникает вопрос относительно эффективности местного лечения процесса тканевыми препаратами. Я не отвергаю действия биогенных стимуляторов, наносимых на местный процесс, но наши наблюдения доказывают, что и при местном воздействии участвует весь организм; так при воздействии на незаживающую язву экстрактом алоэ оказалось, что в крови отмечено повышение активности фермента каталазы, т. е. из очага болезни биогенные стимуляторы всасывались в организм и повышали активность фермента.

Тканевое лечение в любом его виде может быть свободно комбинировано со всякими другими методами лечения — например, с антибиотиками с гормональным лечением (диабет, базедова болезнь) и др. В лечении сифилиса тканевая терапия как вспомогательный метод лечения заслужила высокую оценку со стороны сифилидологов. Полезно сочетание тканевого лечения с витаминами, например B_6, B_{12}, C, PP и др.

Очень большую пользу оказывают биогенные стимуляторы при лечении больных на курортах, особенно тем больным, которые направляются по ошибке на такие курорты, в которых они не могут использовать специальные методы лечения, свойственные этим курортам. Такой опыт был произведен в санатории ВЦСПС «Красная Москва» в Сочи, где больные, не использовав методы лечения этого курорта, с успехом поправлялись от тканевого лечения (инъекции экстракта алоэ). Тканевое лечение полезно и в санаторно-курортных условиях.

Я очень настаиваю на продолжительности тканевого лечения. Некоторые врачи, сделав один курс инъекций экстрактов и не получив достаточного успеха, бросают тканевое лечение. Это решительная ошибка. Лечить больного надо долго. Длительное лечение туберкулеза, сифилиса и др. не вызывает ни у кого протеста, а от тканевого лечения требуют чудес. Оно дает великолепные «чудесные» результаты, но при хронических заболеваниях только тогда, когда тканевое лечение проводят больному длительно и систематически. Великолепным примером может служить наблюдение Ю. Щетинина. Из этого наблюдения вытекает, что восстановление функций (в данном случае зрительного нерва) наступает иногда через долгий, долгий срок.

Делают ошибку те врачи, которые почему-то начинают применять тканевое лечение не в начале болезни, а тогда, когда патологический процесс дошел почти до необратимого состояния. Это, конечно, ошибка. Но ошибкой будет и то, когда отказываются лечить тканевой терапией так называемых безнадежных больных. В основу тканевого лечения должен быть положен оптимистический принцип, что функции тканей или органов исчезают раньше, чем наступает ги-

бель тканевых элементов (Филатов); даже при безнадежных состояниях тканевое лечение надо длительно испытать, например: при пигментном ретините, атрофии зрительного нерва (различной этиологии), при далеко зашедшей глаукоме, паренхиматозном кератите, не поддающемся специфическому лечению, при сужении пищевода и уретры, незаживающих язвах (даже длительностью в 15–20 лет), экземе, склероме, спаечной болезни и т. д.

Необходимо во всех случаях глазных заболеваний, которые интересуют по преимуществу читателей этой главы, производить не только тщательное исследование органа зрения по всей строгости методики исследования, но необходимо также анамнезом и обследованием всего организма выяснить, нет ли у данного пациента каких-либо других заболеваний организма. Такое отношение к больному необходимо для установления этиологии и патогенеза заболевания и позволит окулисту набрать материал для суждения об эффективности тканевого лечения и при других соматических заболеваниях и тем самым подтвердит действие тканевых препаратов на весь организм.

Тканевое лечение должно быть применяемо и с профилактической целью. Сюда относится тканевое лечение близорукости у школьников при первых намеках на начало развития этого заболевания. Оно, по нашим наблюдениям, является очень важным дополнением ко всем общим мероприятиям в борьбе с близорукостью. Это относится и к детям, родители которых страдают пигментной дегенерацией сетчатки. До сих пор я говорил о тканевом лечении в форме введения биогенных стимуляторов извне, полученных при обработке тех или иных тканей живых организмов в условиях лаборатории или фабрики. Вкратце было упомянуто, что биогенные стимуляторы могут иметься в готовом уже виде в различных природных материалах. Биогенные стимуляторы были обнаружены нами в лиманной грязи, черноземе, торфе, буром угле, в нефтяной воде и т. д. Здесь я укажу, что биогенные стимуляторы могут не только вводиться в организм, но могут и образовываться в самом организме при мышечной работе.

После мышечной работы наличие биогенных стимуляторов в крови доказывается при помощи биологических проб — тестов: по размножению дрожжей, по размножению эпителия в роговице лягушки, по прорастанию семян и т. д.

Этими образованиями биогенных стимуляторов в крови при мышечной работе можно пользоваться в клинике. Так, мною было установлено, что мышечная работа может помогать снижению внутриглазного давления при глаукоме. Мы к дополнению лечения миотиками широко назначаем мышечную работу при глаукоме, но главным образом в форме прогулок на чистом воздухе до легкого утомления и лечебную физкультуру. Дальнейшие наблюдения С. Я. Миминошвили показали, что и у здоровых людей при физическом труде происходит понижение давления в физиологических пределах и может изменяться обычный ритм внутриглазного давления. Так, начатая работа ведет к обратному типу этого ритма — утром давление снижается, а вечером повышается. Появление биогенных стимуляторов при мышечной работе освещает очень многие стороны гигиены и спорта. Мышечную работу надо признать за необходимо полезный физиологический для организма фактор. Особое значение приобретают биогенные стимуляторы для спорта и физкультуры.

КЛИНИЧЕСКИЕ НАБЛЮДЕНИЯ ПО ТКАНЕВОЙ ТЕРАПИИ

ГЛАЗНЫЕ БОЛЕЗНИ

Перехожу к вопросу о том, что же дает нам в клинике тканевая терапия или лечение биогенными стимуляторами.

Лечение консервированными тканями и их дериватами нашло применение при очень многих заболеваниях как глазных, так и неглазных. Из глазных заболеваний оно с большим успехом применяется при кератитахразличного происхождения, воспалительных процессах сосудистого тракта, помутнениях стекловидного тела, при пигментном ретините и других заболеваниях сетчатки воспалительного и дегенеративного характера, миопическом хориоретините, при атрофии зрительного нерва, трахоме, блефарите, весеннем катаре, отчасти при глаукоме. Наблюдалось также улучшение функций здорового глаза.

Первая группа. Заболевание роговицы

1. Помутнения трансплантата. Помутнения трансплантата (наблюдающиеся нередко в послеоперационном периоде) во многих случаях проясняются как при частичной послойной пересадке роговицы около него, так и после подкожных инъекций экстрактов консервированных тканей (плаценты, алоэ и т. д.) и имплантации консервированных тканей под кожу. Тканевое лечение проводится нами до и после пересадки роговицы во всех случаях, и в тканевой терапии мы видим залог того большого успеха пересадки роговицы, который мы имеем в последние годы (Филатов, 1933; Петросянц, 1939, и др.).

2. Паренхиматозный кератит. Чрезвычайно благоприятное влияние тканевой терапии на течение паренхиматозного кератита на почве врожденного люэса доказано вне всякого сомнения наблюдениями моими (1937), кандидата мед. наук В. В. Скородинской (1939 и 1946), А. Г. Хорошиной (1950) и Кулеша (1951).

Только в нескольких случаях алоэ не был доказан. Улучшение процесса весьма разительное получилось нами как при лечебных послойных пересадках консервированной трупной роговицы, при имплантациях автоклавированной консервированной ткани под кожу, так и при инъекциях экстрактов из консервированных тканей (алоэ, агавы, плаценты, грязевого отгона и отгона торфа).

Важно отметить, что блестящие успехи получались не только у пациентов, подвергавшихся специфической терапии (нередко без пользы для глаз), но и в случаях до начала специфической терапии.

О тканевом лечении люэса будет сказано ниже.

3. Туберкулезные кератиты (а также кератосклериты и склериты). В той группе неоднократно наблюдались очень большие положительные эффекты. Применялись различные виды тканевой терапии. Наичаще мы прибегаем к инъекциям экстрактов и к имплантациям консервированных тканей под кожу. Лечебные пересадки роговицы ввиду успешности указанных способов стоят на втором плане. По данным В. В. Скородинской (1939), лечебная пересадка роговицы была успешна в 17 из 25 случаев со сроком наблюдения от 1 до 3,5 лет.

Я подчеркиваю необходимость проводить тканевое лечение 4 раза в год, каждый курс 30–45 инъекций экстрактов и одна имплантация на курс. Инъекции начинать с дозы 0,1–0,2 мл, постепенно повышая до 1 мл. Имплантации — в уменьшенной дозе (1–1,5 г).

Относящаяся сюда литература: В. В. Скородинская (1939, 1946), Б. Р. Бродский (1939), В. П. Филатов и И. Г. Ершкович (1938), И. Ф. Копп (1939), А. Г. Хорошина (1950), В. П. Филатов и Т. П. Филиппова (1951).

Понятно, что тканевая терапия не препятствует прочим методам лечения туберкулеза организма.

4. Скрофулезный кератит. При лечении скрофулезных кератитов (главным образом у детей и подростков) успехи можно назвать блестящими и притом они нередко без рецидива.

Начинать лечение надо с малых доз (0,05 мл), постепенно повышая их соответственно возрасту. В случае обострения надо после небольшой передышки вернуться к еще меньшей дозе, но не отказываться от лечения, как это неправильно рекомендует А. Я. Конторович (из клиники проф. Самойлова, 1949).

Удобно и полезно проводить тканевое лечение приемами внутрь в виде капель и в виде микроклизм.

Литература вопроса: Б. С. Бродский (1939), В. В. Андреева (1950), Турьяиская (1949), В. В. Скородинская (19^6), С. А. Бархаш (1950).

5. Розацеа-кератит. При розацеа-кератите тканевая терапия в виде лечебных пересадок роговицы, имплантаций и инъекций тканевых препаратов дала много успехов, вплоть до полной остановки процесса при наблюдении свыше 1–2 лет.

Надо заметить, что отдельные случаи розацеа-кератитов, при которых применялась самая разнообразная терапия, не поддавались тканевой терапии. Обычно улучшается и состояние кожи лица (В. П. Филатов, 1938; Мачавериани, 1940; В. В. Скородинская, 1934; А. Г. Хорошина, 1950).

6. Герпетические кератиты. Герпетические ультравирусные кератиты, включая и разновидности его (дисковидный, древовидный), как известно, трудно поддаются лечению, но тканевое лечение чрезвычайно эффективно при этом тяжком поражении роговицы. о нашим наблюдениям, было немало случаев герпетических кератитов, как развившихся у больных, страдавших рецидивами малярии, так и таких, у которых последняя не была доказана.

В ряде случаев мы получали быстрое прекращение данного рецидива и дальнейших рецидивов. Очень характерно быстрое затихание болей, рассасывание помутнений и повышение зрения. Многие случаи прослежены более двух лет.

Случаи герпетических кератитов описаны мною, Ц. М. Барг, В. В. Скородинской (1946), А. Г. Хорошиной (1950), И. Ф. Копп (1939).

Во всех случаях диагноз герпетического кератита был вне всякого сомнения, но во многих из них материал, взятый из очага воспаления, прививался с положительным результатом в роговицу кролика.

7. Другие кератиты и заболевания роговицы. Тканевая терапия в разных формах воспаления роговицы давала хорошие результаты; так, при кератите после эпидемического конъюнктивита, после кори С. Ф. Кальфа (1947) успешно применил тканевое лечение при эпителиальной дистрофии роговицы.

8. Кератоконус. Совершенно неожиданно благоприятный успех получен в ряде случаев кератоконуса.

Заболевание это, как известно, связано с нарушениями эндокринной системы. Различные методы лечения не давали успеха. Эльшниг произвел несколько раз пересадки роговицы, но без успеха. Мне лично в одном случае кератоконуса удалось улучшить зрение пересадкой роговицы.

Вопрос о пересадке роговицы при кератоконусе в настоящее время в институте разрабатывается. Тканевая же терапия в наших наблюдениях приносила несомненно пользу.

По данным нашей сотрудницы д-ра Е. А. Петросянц, у нее было под наблюдением 76 больных с двусторонним кератоконусом. Тканевая терапия во всех глазах дала повышение остроты зрения (иногда на несколько десятых); это повышение держалось в течение нескольких лет. Объективно отмечено: улучшение формы роговицы (на 8 глазах на 1,5–5–9 диоптрий), частичное рассасывание помутнения роговицы и уменьшение колец Флейшера. Наблюдения Е. А. Петросянц в течение от 1 до 17 лет подтверждают положительный эффект тканевой терапии при кератоконусе.

Тканевое лечение благоприятно отражалось на обмене кальция и калия. Значение тканевой терапии при кератоконусе очень велико.

9. Помутнение роговой оболочки после кератитов. В целом ряде случаев тканевая терапия (лечебные послойные пересадки, имплантации под кожу, инъекции экстрактов), несомненно, вызывала прояснение даже давних помутнений роговицы (10–17 лет) и повышение зрения (даже на несколько десятых). Тканевая терапия приобрела в нашей школе практическое значение и применяется в тех случаях, когда ослабление зрения недостаточно велико для твердых показаний к пересадке роговицы (В. П. Филатов, 1934; В. В. Скородинская, 1939; В. В. Андреева, 1939; Ц. Ю. Каменецкая, 1943; Смирнова, 1955).

Я и мои ученики наблюдали под влиянием тканевой терапии рассасывание остатков экссудата на передней сумке хрусталика и задних синехий (В. П. Филатов. С. Л. Вельтер, В. В. Андреева, 1938, 1939, 1940).

Вторая группа. Заболевания сосудистого тракта

В эту группу вошли случаи разлитых воспалений сосудистого тракта (увеитов в широком смысле этого слова), случаи рассеянных хориоретинитов. Заболевания эти имели различное этиологическое происхождение? обусловленные туберкулезом, возникшие на почве ревматизма, перене сенных инфекций (гриппа) и т. д. Кроме того, здесь немало было случаев контузионного характера, на почве травм военного времени, как прободные ранения и непрободные. В эту группу вошли наблюдения, опубликованные мной (1942), С. Б. Дайновской (1950), Ц. Ю. Каменецкой (1947), И. Г. Ершковичем (1943), В. В. Скородинской (1946), Е. Б. Копельман (1948), Ц. Ш. Гриншпон (1947), Гладкова (1955), Т. П. Филиппова (1956). В эту группу вошли случаи, подлежащие опубликованию. При небольших размерах настоящей главы совершенно невозможно останавливаться сколько-нибудь подробно на разнообразной казуистике наших наблюдений. Мы принимали во внимание при оценке тканевой терапии те сдвиги к лучшему, которые имелись в отношении повышения функций глаза (острота зрения, расширение поля зрения, адаптация и иногда цветоощущение). Иногда улучшение наблюдалось в отношении одной функции, а иногда и нескольких сразу. Из объективных признаков нами учитывались состояние переднего отдела глаза (перикорнеальная инъекция, если она имела место), осадки на задней поверхности роговицы, изменение радужки, задние синехии, помутнение стекловидного тела, наличие организованного экссудата, состояние глазного дна, внутриглазного давления и т. д.

В случаях длительного наблюдения принимался во внимание вопрос о рецидивах.

Тканевое лечение проводилось по возможности в чистом виде, но, конечно, иногда без добавочного лечения обойтись было невозможно. Сюда относится атропин, пьявки, тепло, осмотерапия, хлористый натрий, иногда салициловые препараты, антибиотики. Тканевая терапия проводилась главным образом в виде подкожных инъекций экстрактов из консервированных тканей (алоэ, ФиБС, плацента, агава) и грязевого отгона. На курс применялось 30–45 инъекций и одна или две имплантации автоклавированной консервированной ткани под кожу, по возможности повторно 4 раза в году.

На основании нашего большого опыта мы пришли к твердому убеждению в том, что тканевая терапия является могущественным средством для лечения различных воспалений сосудистого тракта.

Особый интерес представляют такие случаи, где неправильная проекция света становилась после тканевого лечения правильной, внутриглазное давление приходило к норме; нам удавалось таким больным делать оптические операции с хорошим результатом. И. Г. Ершковичу и мне одновременно удалось установить, что даже начальные формы атрофии глаз настолько улучшались под влиянием тканевой терапии, что на них успешно производились оптические операции (иридэктомия, экстракция катаракты). Таким образом, тканевая терапия оказалась способной спасать от окончательной слепоты инвалидов Отечественной войны. Наш военный материал по увеитам значительный. В моих монографиях 1945 и 1948 гг. приводится целый ряд убедительных случаев тканевого лечения воспаления сосудистого тракта и исходов их в виде помутнений стекловидного тела.

Симпатическое воспаление. Симпатическое воспаление представляет собой, как известно, тяжкое заболевание. Много средств было предложено для лечения этого заболевания, имеющего то более острое, то хроническое с обострениями течение. Имеются, конечно, случаи выздоровления, нередко с инвалидностью, под влиянием лечения ртутью, салициловыми препаратами и т. д., но в большинстве случаев дело кончается плохо — слепотой или глубокой инвалидностью.

Наш опыт применения тканевой терапии основывается на 128 случаях этого заболевания, из которых ни один не прослежен менее 1 года.

Явное улучшение в виде уменьшения воспаления и осадков на задней поверхности роговицы, рассасывания синехий, помутнений стекловидного тела, повышения остроты зрения и регуляции внутриглазного давления. Целый ряд случаев можно считать излеченными. В качестве примеров можно привести случаи из материала С. А. Заец и Л. Т. Терентьевой.

Основным методом лечения симпатического воспаления являлось удаление травмированного глаза, если он не был удален. Повторные инъекции экстрактов в комбинации с имплантациями консервированной автоклавированной ткани (преимущественно кожи).

О тканевом лечении симпатического воспаления имеются статьи мои (1948), С. А. Заец (1950), Л. С. Терентьевой (1955 и 1956 гг.).

По моему глубокому убеждению, тканевая терапия симпатического воспаления представляет собой огромный шаг вперед в деле борьбы с этим тяжелым заболеванием

Третья группа. Миопический хориоретинит

Миопический хориоретинит во всех его многообразных проявлениях представляет собой чрезвычайно благодарную для тканевой терапии болезнь. Как в случаях относительно свежих, так и в случаях очень застарелых, мы в громад-

ном большинстве случаев получаем тот или иной успех, сказывающийся то повышением остроты зрения, то расширением поля зрения с изчезновением скотом, то с улучшением адаптации, а нередко все эти функции вместе.

Вместе с тем отмечалась во многих случаях регуляция внутриглазного давления в случаях близорукости с изменением глазного дна, когда внутриглазное давление понижено, а эластотонометрическая кривая укорочена и изломана. Под влиянием тканевого лечения внутриглазное давление регулировалось и эластотонометрическая кривая выравнивалась. Такое состояние оставалось без изменений на длительный срок, даже если тканевое лечение не продолжать долго.

Основным моим требованием при миопическом хориоретините, как и при других заболеваниях, — это длительность лечения. Я обычно предупреждаю о необходимости продолжительного лечения.

Следует заметить, что падение зрения при высокой миопии происходит и в случаях без видимых изменений. Тканевая терапия и здесь оказывает положительный результат.

Я считаю возможным сформулировать следующее правило: всякий случай миопии, не осложненный другими заболеваниями, но не дающий при надлежащей коррекции стеклами полной остроты зрения, подлежит тканевому лечению. При высоких степенях миопии делается, понятно, при определении остроты зрения поправка на уменьшение изображения коррегирующим стеклом. Тканевая терапия применялась чаще в форме подкожных инъекций экстракта алоэ, агавы, плаценты, отгона из лиманной грязи, торфа. В настоящее время тканевая терапия применяется с профилактической целью у детей-школьников.

Четвертая группа. Заболевание сетчатки

Пигментное перерождение сетчатой оболочки (пигментный ретинит). До последнего времени болезнь эта считалась (да еще многими и считается) неизлечимой. Описаниям отдельных случаев улучшения ее, полученного при применении тех или иных средств, либо не доверяли, либо они рассматривались как счастливый курьез, которого другие авторы добиться не могли. Со времени введения мною тканевой терапии в лечение пигментного ретинита (в 1937 г.) вопрос этот должен быть решительно пересмотрен. На основании изучения в моей школе более 600 случаев этой болезни я утверждаю, что в огромном большинстве случаев тканевое лечение приносит больному большую пользу. Острота зрения повышается иногда на несколько десятых, поле зрения расширяется адаптация повышается. Понятно, что когда на тканевое лечение попадает больной, у которого перерождение сетчатки существует уже много лет и выражено резко, то и улучшение функций не будет столь разительным, как в случаях относительно свежих и не слишком далеко зашедших по пути к полной инвалидности и слепоте. В случаях последнего рода скептики не стараются устанавливать точными методами исследования имеющиеся у больного малые улучшения, имеющие великое принципиальное значение. В особенности это имеет значение в отношении адаптации. По заявлению больного, гемералопия не исчезла, и врач-скептик довольствуется этим указанием, чтобы признать здесь неудачу. Но адаптометрия показала бы ему возрастания функции во много раз! В случаях, менее запущенных, эффекты от тканевого лечения более заметны. Но необходимо пояснить, что возрастание адаптации во многих случаях

дает больному лишь некоторую большую свободу в сумерки, но гемералопия полностью не устраняется и у таких больных.

Многие больные благословляют тканевую терапию. Но, естественно, является вопрос — насколько прочен результат лечения? Среди множества наших больных имеется немало случаев, где улучшение или остановка прогресса болезни наблюдались долго.

Нам приходилось видеть больных, когда тканевая терапия давала несомненный успех, длившийся месяцами, но потом несколько снижавшийся и вновь повышавшийся после повторения лечения. Я считаю, что при такой хронической болезни, как пигментный ретинит, лечение должно быть систематическим и длительным в течение ряда лет; обычная наша схема — 4 курса в год по 30–45 инъекций экстрактов (алоэ, агава, плацента, грязевой отгон, отгон торфа и др.) с 1–2 имплантациями на курс (гомо- или гетеротканей).

Объективно не удается на дне глаза установить изменений под влиянием тканевой терапии. Вероятно, те грубые патологические явления, которые уже имеются, если и изменяются к лучшему, то в незаметной для нас степени. Вероятно, лечебный эффект зависит от воздействия на те дистрофические явления, которые нарушили функцию, не погубив еще клеток рецептора.

В основе моего оптимизма лежит утверждение, что функция прекращается раньше смерти ткани. Замечу, однако, что признаки объективного улучшения иногда наблюдаются не на глазном дне. В свое время В. В. Скородинская установила, что при пигментном ретините могут встречаться отложения пигмента на задней поверхности роговицы и на передней поверхности радужки. Эти отложения при тканевой терапии в двух случаях из 36 исчезли.

Степень стойкости излечения пигментного ретинита (конечно, не до полного исчезновения всех симптомов — функциональных и объективных) может быть установлена только в будущем. Но никто из окулистов, по моему глубокому убеждению, основанному на огромном материале, не имеет права отправлять больного с указанием бесполезности лечения и обязан рекомендовать ему длительное тканевое лечение. Оно помогает даже в случаях «семейного» пигментного ретинита. Еще раз доказательство тому, что наследственность не есть что-то роковое и незыблемое.

В отношении способа воздействия тканевой терапии на процесс я повторяю то, что сказано мной выше. Тканевая терапия действует на весь организм в целом, на его обмен; ведущая роль принадлежит коре головного мозга, ферменты которой особо чувствительны к действию биогенных стимуляторов.

Пятая группа. Атрофия зрительного нерва

Под наблюдением моей школы имелось свыше тысячи глаз, пораженных атрофией зрительного нерва. Этиология заболевания была самая разнообразная: сифилис, табес, заболевания оболочек головного мозга (арахноидит), оптико-энцефалит, застойный сосок, травмы черепа, инфекционные болезни (сыпной тиф, малярия), эмболия центральной артерии сетчатки, отравление плазмоцидом, атрофия после ретробульбарных невритов, кровотечения, отравления антифризом, хинином, метилалкогольное отравление, леберовская атрофия и другие.

Большая часть наших наблюдений относилась к гражданскому населению, но немало было и инвалидов Отечественной войны. Длительность заболевания была от 1 года (редко меньше) до 18 лет, и степень поражений зрительных

функций, как правило, была тяжелая. В силу давности и тяжести процесса не было, конечно, никаких оснований думать, что тканевое лечение (как и никакое другое) не давало бы в тех или иных случаях отсутствия эффекта, но все же тс 65 % успеха, которые мы получили от тканевой терапии по всему нашему материалу, надо признать огромным достижением. Эффективность успехов еще более выиграла бы, если бы из всего нашего материала выделить в особую группу очень тяжелые случаи, как, например, случаи табетической атрофии со зрением, равным светоощущению или даже нулю, случаи атрофии зрительного нерва после сыпного тифа, случаи интоксикаций метил; лкоголем, плазмоцидом и другими ядами давнего происхождения и с сильнейшим упадком зрения, леченных при том различными способами до тканевой терапии. Но основываясь даже только на «валовом» эффекте тканевого лечения, я могу сказать, что за пятьдесят лет моей офтальмологической деятельности я только в тканевой терапии обрел тот могучий способ лечения, который заменил начавший развиваться у меня пессимизм по отношению к лечению атрофии зрительного нерва здоровым оптимизмом.

Можно было бы заметить, что часть наших случаев атрофии зрительного нерва могла бы улучшиться и при других способах лечения, но эти другие способы лечения уже, как правило, применялись больным без существенной пользы до нас.

Нет возможности разбирать здесь наш огромный материал казуистически, но считаю необходимым подчеркнуть полезность тканевого лечения в некоторых группах особо тяжелых форм болезни. Таковы, например, табетические атрофии зрительного нерва, атрофии после отравления плазмоцидом и метиловым алкоголем, атрофии после боевых травм, ухудшившиеся после внутричерепных операций (удаление опухолей и спаек на почве арахноидита).

Улучшение функций глаза касалось остроты зрения, внешних границ поля зрения, скотом, цветоощущения и т. д. Объективно в отдельных случаях наблюдалось и порозовение сосочков зрительного нерва, улучшение зрительных функций. Острота зрения не всегда измерялась десятыми, но, конечно, повышение зрения с 0,01 до 0,08 надо считать большим достижением, а иногда повышение зрения являлось огромным. То же относится и к полям зрения.

Но, кроме улучшения функции, имеется и другая сторона эффективности тканевой терапии. Это остановка прогрессирования процесса, сопровождался ли он малым или большим приростом функций после лечения. Таких случаев в нашей практике немало.

Непременным условием для достижения хорошего результата тканевого лечения атрофии зрительного нерва является систематичность и продолжительность лечения. Его надо вести по вышеуказанной при миопическом хориоретините и пигментном ретините схеме и мне незачем здесь повторяться. Мы применяли тканевое лечение в виде инъекций различных экстрактов, чаще всего экстракта алоэ и имплантаций гомо- и гетеротканей, а также инъекций рыбьего жира, отгона лиманной грязи и торфа.

В большинстве случаев тканевое лечение проводилось в чистом виде, но нередко в последние годы мы комбинируем его с инъекциями витамина B_6.

Опять-таки я полагаю, что биогенные стимуляторы, активирующие ферменты, действуют главным образом на таковые коры головного мозга, что и ведет к улучшению трофики зрительных нервов. Попутно отмечу и благоприятное влияние тканевой терапии на общее состояние больных. Вполне понятно, что при тканевом лечении показаны все другие мероприятия, укрепляющие организм и психику больного (санатории, питание и т. д.).

Шестая группа

1. Трахоматозный паннус. В 1936 г. я начал производить при тяжелых формах трахоматозного паннуса лечебную пересадку трупной консервированной на холоде слизистой оболочки губы и конъюнктивы (мои первые опыты, давшие прекрасные результаты, опубликованы в «Вестнике офтальмологии» в 1938 г.).

Техника операции в то время была такова: в верхней половине глазного яблока удаляется небольшой кусочек склеры и на дефекте укрепляется швами кусочек слизистой оболочки, истонченной с раневой поверхности ножницами. Такие пересадки Ф. М. Костенко (1939) провел в 68 случаях тяжелого трахоматозного паннуса, безуспешно леченного до того и дававшего рецидивы. В этой серии наблюдения длились от 1 года до 4 лет. В большинстве случаев 2–3 года. В очень многих случаях эффекты лечебной пересадки были блестящими, причем только в 10 случаях были рецидивы обострений паннуса, которые до тканевого лечения были очень частыми.

В ряде случаев, несмотря на хороший эффект, тканевые пересадки слизистой делались повторно. Слизистая оболочка довольно скоро рассасывается. Не менее хороший успех получил Ф. М. Костенко от пересадки сохраненной на холоде брюшины. Многие случаи эффекта тканевой пересадки прослежены Ф. М. Костенко по 10—И лет безрецидивно и без другого лечения (1950).

Позднее были использованы для лечения трахоматозного паннуса консервированная роговица (В. В. Скородинская, 1946, и И. Ф. Копп, 1939), склера (Я. С. Шейн, 1939), хрящ (Ц. И. Гриншпон, 1940) и плацента. Эти материалы имплантировались в подконъюнктивальный карман. Имплантация под конъюнктиву чрезвычайно проста (технику смотри в методике). Кроме указанных пересадок и имплантаций на глазном яблоке, для лечения паннуса в моей школе применяются имплантации консервированных тканей под кожу (кожа, гомо- и гетероткани, плацента и другие ткани гомо- и гетерогенного происхождения). Все имплантации под конъюнктиву и под кожу делаются стерилизованным материалом. Пересадки консервированных материалов (слизистой и кожи на поверхность глазного яблока), применявшиеся ранее нами, оставлены, они полностью заменены имплантацией автоклавированных консервированных тканей. Кроме имплантаций, нами при трахоматозном паннусе применяются подкожные инъекции экстракта из консервированных на холоду тканей (алоэ, агава, плацента, отгон лиманной грязи, морская вода).

Тканевая терапия в различных ее видах дает не только непосредственное улучшение паннуса, но и прекращение его рецидивов, что доказано длительными наблюдениями. Около 400 случаев тканевого лечения паннуса опубликовали мои ученики: Ф. М. Костенко (1938, 1939, 1942, 1950), Д. Г. Бушмич (1947), М. Э. Кашук, Я. С. Шейн (1937), Ц. И. Гриншпон (1940), Ш. Ю. Збарский (1947), В. В. Скородинская (1946), Н. Г. Гольдфельд, С. Ф. Кальфа (1942), И. Ф. Копп (1939), Бер (1947), Томкевич (1940).

Тканевое лечение паннуса является излюбленным методом нашей школы. Тканевая терапия при паннусе действует на процесс через весь организм. Это доказывается введением тканевых препаратов вдали от глаза и наблюдениями случаев, в которых введение материалов под конъюнктиву одного глаза вызывало улучшение паннуса и на другом глазу.

Сводку по тканевому лечению трахоматозного паннуса можно найти в моей монографии «Оптична пересадка та тканинна терапія», 1948 г. Тканевая тера-

пия в различных своих видах оказывает лечебное действие на трахоматозный процесс и в конъюнктиве.

В работе Ф. М. Костенко показано, что при пересадке трупной консервированной слизистой оболочки губы (трахома II и III стадии диагностирована в 15 случаях) под конъюнктиву процесс в конъюнктиве закончился в восьми случаях, а в семи — перешел в III стадию.

До пересадки консервированной слизистой конъюнктивы трахома II и III стадий диагностирована в 30 из 34 случаев и только в 4 случаях диагностирована трахома IV; а под конец наблюдения трахома IV стадии имелась в 21 случае; наконец, в 22 случаях из 27 до пересадки консервированной трупной кожи диагностировалась трахома II и III стадии, а IV стадии — в 5 случаях, под конец наблюдения трахома IV стадии имелась в 13 случаях, а II стадии совсем не было.

Благоприятное влияние тканевой терапии на трахоматозный паннус — как путем имплантации тканевых материалов под конъюнктиву, так и путем имплантаций тканевых материалов под кожу и подкожных инъекций экстрактов — вне сомнения. Действует тканевая терапия в разных видах и на трахоматозный процесс в конъюнктиве. Однако я не задумываюсь поставить на первом месте для массового лечения трахомы, в особенности в ее свежих случаях, повторные выдавливания трахоматозных зерен, которые являются более скорым способом лечения этой болезни. Но я считаю, что там, где это возможно, необходимо применять и тканевое лечение, как добавочное к повторным выдавливаниям. Замечу, что при повторных выдавливаниях целительной является не только местная реакция, но, надо думать, что при этом от травмы происходит образование биогенных стимуляторов. Образование их при травматических повреждениях доказано экспериментально Ц. М. Барг в нашем институте. Биогенные стимуляторы должны вовлекать в процесс выздоровления весь организм.

Кроме перечисленных заболеваний, я упомяну еще о нескольких.

2. Тканевая терапия глаукомы. Применение тканевой терапии при глаукоме было начато мной совместно с И. Г. Ершковичем с 1939 г. сначала в виде внутримышечных инъекций рыбьего жира. Затем мы перешли к трансплантациям и имплантациям различных тканей (кожи, плаценты, селезенки, мышцы и др.), а в последние годы (совместно с С. Б. Розовской и И. Г. Ершковичем, Л. Д. Данчевой) к инъекциям тканевых экстрактов (листа алоэ, плаценты), пелоидодистиллата, ФиБСа и др. препаратов в чистом виде или в комбинации с имплантациями консервированных и автоклавированных тканей.

Имеющийся в моем распоряжении клинический материал (свыше 200 больных первичной глаукомой в различных стадиях развития глаукоматозного процесса), значительная часть которого опубликована в Трудах института и Офтальмологическом журнале, указывает на значительную ценность тканевой терапии как вспомогательного метода лечения глаукомы.

Благоприятное действие тканевой терапии на внутриглазное давление наблюдается главным образом при начинающемся заболевании с нерезко нарушенной регуляцией внутриглазного давления или в случаях оперированной глаукомы, где после операции не наступило полной компенсации внутриглазного давления. В отдельных случаях наблюдался эффект и при более резком расстройстве регуляции внутриглазного давления.

Более резко выражено и с большей закономерностью отмечается влияние тканевой терапии при глаукоме на зрительные функции, которые могут значительно улучшиться и при повышенном внутриглазном давлении.

Это улучшение сказывается в повышении остроты зрения, расширении поля зрения, уменьшении величины скотом и повышении адаптации. Особенно ценно влияние тканевой терапии на функции глаукоматозного глаза в случаях далеко зашедшего процесса с резким распадом зрительных функций.

Под влиянием тканевого лечения, несмотря на высокое внутриглазное давление, не поддающееся действию миотиков, наблюдается повышение остроты зрения и расширение поля зрения. После антиглаукоматозной операции достигнутое тканевой терапией улучшение функций сохраняется в течение продолжительного срока наблюдения.

Огромное значение приобретает тканевая терапия в тех, сравнительно редких, случаях, когда после операции, произведенной в далеко зашедшей стадии глаукомы, зрительные функции, несмотря на полную компенсацию внутриглазного давления, продолжают прогрессивно понижаться. В этих случаях повторные курсы тканевой терапии могут недолго стабилизировать зрительные функции и даже вызвать их повышение.

Мои многолетние наблюдения убеждают меня в том, что тканевая терапия, примененная в дополнение к миотическим средствам или антиглаукоматозной операции, является ценным вспомогательным методом лечения глаукомы, заслуживающим широкого применения.

3. Язвенные блефариты. Тканевая терапия при язвенном блефарите применяется в комбинации с местной терапией в виде выжимания секрета из мейбомиевых желез и смазывания бриллиантовой зеленью.

4. Весенний конъюнктивит. Это заболевание поражает главным образом молодой возраст и отражается на общем состоянии больного. Я не раз наблюдал благотворное действие тканевой терапии при весеннем катаре, как в чистом виде, так и в комбинации с кортизоном.

5. Катаракта. Наблюдения при катарактах имеются, но недостаточный срок наблюдения не позволяет сделать выводы. Необходимы дальнейшие наблюдения, которые проводятся в заведуемом мною институте.

Более детальные сведения о значении тканевой терапии при глазных заболеваниях интересующиеся могут найти в статьях авторов (см. библиографический указатель) и в моих монографиях 1945 и 1948 гг. Большую роль играет тканевая терапия в лечении боевых травм у инвалидов Отечественной войны.

Тканевая терапия чрезвычайно укрепила позицию офтальмологов в лечении очень многих, считавшихся даже почти неизлечимыми, заболеваний.

НЕГЛАЗНЫЕ ЗАБОЛЕВАНИЯ

При заболеваниях других органов от тканевой терапии также получены значительные успехи (а при некоторых даже стойкое излечение): при обыкновенной волчанке, туберкулезных язвах кожи и гортани, костном туберкулезе, туберкулезе легких и длительно незаживающих язвах, гуммозных грануломах и язвах, рубцах, рубцовых сужениях пищевода, стриктурах уретры, контрактурах, пендинской язве, красной волчанке, склеродермии, псориазе, травматической и генуинной эпилепсии» шизофрении, воспалительных заболеваниях периферической нервной системы, нейродермитах, бронхиальной астме, кожном раке, язвах желудка и двенадцатиперстной кишки, воспалительных заболеваниях женской половой сферы, фурункулезе, экземе, болезненных костных мозолях, артритах, при гипертонической болезни, базедовой болезни, ограничении подвижности суставов после травмы, сыпном тифе (смягчение нервно-мозго-

вых явлений), каузалгии и фантомных болях, бруцеллезе, пеллагре, подагре, лепре, несрастающихся переломах, при заболеваниях слухового нерва, облитерирующем эндартериите, при детских болезнях (скрофулезе и дистрофии после дизентерии), при нарушении углеводного обмена и т. д.

Я не имею возможности останавливаться в настоящей главе офтальмологического руководства на разборе всего клинического материала неглазных заболеваний всего организма. Сообщу здесь только главнейшее. При обыкновенной волчанке эффективность тканевой терапии решительно превосходит все другие методы лечения. Имеется целый ряд случаев полного и при том стойкого излечения процесса при сроках наблюдения в течение нескольких (до пяти) лет. То же относится к туберкулезным язвам кожи.

Многочисленные наблюдения в военное и послевоенное время показали огромный эффект тканевой терапии при различных «незаживающих» язвах кожи, в том числе и трофических (наблюдения мои, А. И. Мещанинова, Е. Ю. Крамаренко, Ю. Ю. Крамаренко, И. В. Дунье, А. П. Соколова, Н. Н. Баринштейна, Г. И. Ланда, М. Э. Кашука, С. А. Голигориского, проф. В. В. Ковальского, Ц. М. Барг и целого ряда периферических врачей).

Характерным эффектом при тканевой терапии является рассасывание рубцов. Тканевая терапия служит могучим средством при рубцовых стяжениях пищевода (по данным проф. С. А. Баккала) и уретры (по данным доц. А. В. Ага), а также при контрактурах (В. П. Филатов, М. А. Попов, Н. Я. Хорошманенко).

Пендинская язва (51 случай) проходит в 100 % случаев (даже длительных), не оставляя грубых рубцов (В. П. Филатов, В. В. Скородинская).

При красной волчанке на 45 случаев превосходный результат получен в 31 (В. П. Филатов, В. В. Скородинская, А. А. Фельдман, Шварцблат).

При склеродермии получены очень ценные эффекты. При псориазе, экземе, фурункулезе и др. кожных заболеваниях получены во многих случаях полное выздоровление, длительно прослеженное (наблюдения совместно с проф. А. А. Фельдманом).

Гуммозный сифилис, как показали мои наблюдения совместно с проф. А. А. Фельдманом, А. Д. Перкелем и С. М. Якунером, представляет собой благодарную почву для тканевой терапии, применяемой без специфической терапии.

Воспалительные процессы периферической нервной системы (радикулиты, люмбоишалгии, невриты, в том числе бруцеллезные, нейродермиты, каузалгии) хорошо поддаются тканевой терапии, как показали более 150 случаев, наблюдавшихся С. Л. Вельтер, М. Л. Бошанской, Ц. И. Гриншпон, И. А. Вассерман, М. В. Дунье.

Бронхиальная астма во многих случаях дает излечение. Так, на 210 случаев в 169 припадки прекратились на время наблюдения (в течение 12 лет). В других случаях наблюдается серьезное улучшение (В. П. Филатов, В. В. Скородинская, Н. И. Шпак).

Гинекологические воспалительные заболевания, по данным проф. Г. Живатова, П. Е. Ровинской, Л. С. Державиной и В. Н. Нехаевой, дали превосходный результат в 258 случаях из 270 наблюдений.

При язвах желудка и двенадцатиперстной кишки, по данным моим и проф. Б. И. Кранцфельда, М. В. Дунье, Ю. Ю. Крамаренко, Л. Л. Маршалковича, С. А. Баккала, Короб и др. хирургов, обнимающих более 200 случаев, эффекты от тканевой терапии весьма ценны. В большинстве случаев исчезает и ниша.

При спонтанной гангрене, по данным проф. С. А. Байкала, С. Н. Бутягина, моим и др., тканевая терапия является огромным подспорьем в лечении. Успехи

в детских болезнях (дистрофии после дизентерии и скрофулеза) представлены проф. Е. Е. Гранат и отчасти мною.

При травматической эпилепсии успехи, полученные проф. С. А. Баккалом, Л. Л. Попадато, А. А. Масловым и М. Н. Ластовецким, надо признать чрезвычайно ценными. Тканевая терапия — лучший способ лечения травматической эпилепсии. Тканевая терапия полезна и при генуинной эпилепсии, а также, по данным А. А. Маслова, М. Н. Ластовецкого и Б. И. Копиеловича, она полезна и при шизофрении.

При сыпном тифе я, А. А. Гульбасарова, В. В. Скородинская и проф. Л. К. Коровицкий наблюдали смягчение нервных явлений (головных болей, депрессии, возбуждения) и укорочение длительности повышенной температуры.

Хорошие успехи получены при заболеваниях суставов; при туберкулезе гортани и легких, как показали наблюдения мои и Одесского тубинститута (Малишевская и др.), могут быть наблюдаемы успехи при применении малых доз тканевых препаратов.

При лепре тканевая терапия дала ряду исследователей (В. Е. Шевалев, Л. Я. Клопенко, Н. А. Лепехов, Н. И. Кирюхина, Л. Г. Валуев, И. И. Назаров, а также В. П. Филатов совместно с И. П. Киршфельдом, В. Е. Шевалевым, Д. А. Бочкаревым, С. С. Юшко, Фиксен) утешительные результаты, избавляя лепрозных от мучительных проявлений болезни (язвы, невриты, параличи, невыносимый зуд, боли и т. д.). Такой же результат получен во Вьетнаме доктором Фам Нгок Тхаком.Следует отметить, что снятие болевого синдрома является общим свойством тканевой терапии и неоднократно наблюдалось нами при многих заболеваниях (язвы желудка и двенадцатиперстной кишки, облитерирующий эндартериит и др.).

В общей сложности тканевая терапия была успешной при более чем 40 формах общих заболеваний.

Большое значение тканевая терапия имеет как эффективный метод подготовки больного к оперативному вмешательству (и в послеоперационном периоде), как средство, повышающее жизнедеятельность организма. Я широко применяю этот метод в руководимом мною институте.

Отмечу также, что мною и другими авторами установлено, что при заболеваниях, требующих специфического лечения, тканевая терапия усиливает действие последнего. Такой метод особенно зарекомендовал себя у сифилидологов Одессы.

Тканевая терапия оказывает большую услугу при санаторном лечении и широко применяется в санатории «Красная Москва» в Сочи и в ряде санаториев г. Одессы.

Тканевая терапия может быть комбинирована с другими медикаментозными средствами — с применением дезинфицирующих веществ (сульфидин, пенициллин), с витаминами (я охотно применяю витамин B_1 при атрофии зрительных нервов), с инсулином (при диабете), с гормонами, с физическими методами лечения, с антибиотиками, АКТГ, кортизоном.

Я коснулся здесь только части обширного материала, имеющегося в институте, в статьях многих авторов, особенно врачей периферии. Обработка и анализ этого материала лично проводится.

Как видно из вышеизложенного, диапазон действия тканевой терапии чрезвычайно широк. Это и понятно, если исходить из выдвинутого мною положения о том, что тканевая терапия действует на весь организм в целом, а не на болезнетворный агент, о чем будет подробнее сказано ниже.

Тем не менее, я полагаю, что тканевая терапия может быть противопоказана или по крайней мере ограничена при таких заболеваниях: при тяжелых расстройствах сердечно-сосудистой системы; при тяжелых поражениях почек; при беременности, начиная с 7-го месяца; при свежих кровоизлияниях в мозг.

Таким образом, тканевая терапия является весьма ценным методом лечебной медицины. Полученные клинические данные стоят на совершенно прочном основании.

Выше я изложил данные о лечебных эффектах тканевой терапии при глазных болезнях и неглазных заболеваниях организма.

Результаты лечения биогенными стимуляторами можно считать во многих случаях блестящими по сравнению с действием многих других лечебных мероприятий. В особенности это выступает ярко в отношении таких заболеваний, при лечении которых мы не имеем «специфических» средств. Таковы, например, миопические хориоретиниты, герпетические кератиты, большинство атрофий зрительного нерва, пигментное перерождение сетчатки, большинство случаев бронхиальной астмы, спонтанная гангрена, пендинская язва и др.

По моему глубокому убеждению, тканевая терапия в разных своих видах представляет собой громадное достижение в области лечения больного человека. Я позволяю себе высказаться в том смысле, что тканевая терапия полезна больному организму почти при любой форме заболевания, так как она поднимает его физиологические функции, что и ведет к усилению борьбы организма с патологическим процессом. Но было бы большой ошибкой думать, что стоит только начать тканевое лечение, как тотчас наступит блестящий эффект. Уже вышеприведенные цифры показывают, что это далеко не так! Что даже в руках моих и моей школы хороший успех или выздоровление наступает не всегда. Прежде всего это зависит от того, что на тканевое лечение попадают, как это было и в нашей статистике, случаи, в которых болезненное состояние организма было слишком длительным или зашедшим слишком далеко. Не все равно— начать ли тканевое лечение больного в начальной или в относительно свежей стадии болезни или тогда, когда она «запущена». Я знаю случай, когда врачи, желая попробовать тканевую терапию, начинали применять ее пациентам, близким к смерти или к слепоте; это относится из глазных болезней, например, к пигментному ретиниту 15–20-летней давности, при зрении, равном 0,02–0,03, и при почти точечном поле зрения.

Конечно, подбирая такой материал, врач вынесет пессимистическое заключение о значении тканевого лечения, но он будет вдвойне неправ. Выбор случаев для наблюдений был неудачен, а кроме того, он не потрудился при помощи точных методов исследовать, что все же у такого больного имелось некоторое повышение зрения, расширение поля зрения и повышение адаптации, проверенной, конечно, адаптометром.

Я полагаю, что указанная нами выше статистика, которая проведена «на валовом» материале (в котором имелись и свежие и старые случаи, умеренное развитие болезни и довольно далеко зашедшие), недостаточно ярко характеризует благодетельную роль тканевой терапии. В будущем я имею в виду делить случай той или иной болезни на отдельные группы и для каждой группы вести отдельную статистику, как мы это уже сделали для статистики успехов пересадки роговицы. Уместно здесь еще раз остановить внимание читателя на необходимости правильного применения тканевой терапии.

Нередко приходится видеть целый ряд ошибок в применении тканевой терапии.

Основная ошибка это та, что ограничиваются при лечении более или менее затяжных заболеваний применением одного-двух курсов лечения 4 раза в году, а при таких хронических болезнях, как атрофия зрительных нервов, осложненная близорукость, пигментный ретинит, язва желудка, спонтанная гангрена, бронхиальная астма, лечение надо продолжать годами. Больной при таком лечении никогда не претерпевает вреда, а только испытывает улучшение общего состояния и пользу для сопутствующих болезней. Понятно, что в начале лечения, если у больного имеются признаки повышенной реактивности, например при скрофулезе роговицы или при туберкулезе легких, надо начинать или вернуться к пониженной дозировке лечения.

Для тех, кто действительно хочет глубоко ознакомиться с тканевой терапией, я рекомендую изучить ее в том виде, в каком я ее предлагаю и не увлекаться такими предложениями, которые часто являются скороспелыми и даже опасными. При этом я рекомендую применять ее по возможности в чистом виде; для этого, конечно, подходят не все случаи. Я и мой институт имели возможность выявить всю ценность тканевой терапии в чистом ее виде. Но тогда, когда дело идет не о чисто научном наблюдении, допустимом состоянием больного, мы охотно применяем и многие другие лечебные мероприятия или присоединяем ее к тому лечению, которое больной уже получил или получает.

СОДЕРЖАНИЕ

ТОМ 1

Уважаемые читатели! 3
Вступительная статья
В. П. Филатов. «Обыкновенный русский гений» 5
От редакционной коллегии 13
Предисловие 14
Владимир Петрович Филатов 17

Оригинальные статьи

К технике полной сквозной пересадки роговицы 27
Материалы к вопросу о полной пересадке роговицы 32
О пересадке роговицы. Случай частичной сквозной пересадки 36
К технике частичной сквозной пересадки роговицы 57
Случай аутотрансплантации роговицы 61
Об укреплении трансплантата при частичной сквозной пересадке 65
К вопросу о пересадке роговицы 67
Случай удачной аутотрансплантации роговицы 71
К вопросу о частично-сквозной пересадке роговицы 73
К вопросу о пересадке роговицы 75
К вопросу о полной пересадке роговицы 78
Несколько соображений по поводу пересадки роговицы 87
К вопросу о пересадке роговицы 93
Дальнейшие материалы по вопросу о пересадке роговицы 99
К технике частичной сквозной пересадки роговицы (опорные роговичные швы) 105
Новый трепан для частичной сквозной пересадки роговицы 108
Роговица трупа как материал для пересадки 110
Заметки по вопросу о технике пересадки роговицы 114
Аллопластика при полных «безнадежных» бельмах 120
Вопросы техники пересадки роговицы 125

Вопросы техники частичной сквозной пересадки роговицы 129
Дальнейшие материалы к вопросу о пересадке роговой оболочки от трупа 136
Показания к пересадке роговицы 145
Несколько соображений по поводу мелиорации бельм и подсадки роговицы 153
Дополнение к статье «Несколько соображений по поводу мелиорации бельм и подсадки роговицы» 158
Гетеротрансплантация консервированной роговицы 159
Просветляющая частичная несквозная пересадка роговицы при бельмах 160
Перспективы оптической пересадки роговицы 162
Выработка категорий бельм для пересадки роговой оболочки 168
Пересадка роговицы при бельмах военного времени 174
Срезание бельм 182
К вопросу о полной (тотальной) пересадке роговицы 189
К анализу причин помутнения трансплантатов после частичной сквозной пересадки роговицы 194
Динамика приживления трансплантатов при частичной сквозной пересадке роговицы 205
Пересадка роговицы и тканевая терапия при огнестрельных ранениях и повреждениях глаз 226
Частичная сквозная пересадка роговицы трепаном ФМ-3 с диаметром коронки 5,05 мм 240
О пересадке роговицы у детей 246
Гетеротрансплантация роговицы в эксперименте 255
Современное состояние проблемы пересадки роговой оболочки в СССР 264
Перспективы дальнейшего развития проблемы пересадки роговой оболочки 282
Перспективы развития проблемы пересадки роговой оболочки 286

Выступления

Демонстрация больного после пересадки роговой оболочки 297
Из отчетов ученых обществ 299
Из отчетов офтальмологических обществ 300

Монографии и руководства

Оптическая пересадка роговицы 303
Болезни роговой оболочки и склеры 378
Операции на роговице и склере 462
Труды В. П. Филатова по проблеме пересадки роговой оболочки 511

ТОМ 2

От редактора ... 517

1937 г.

От оптической пересадки роговицы к лечению кератитови некоторых заболеваний кожи методом тканевой трансплантации ... 522
Лечебный эффект тканевых пересадок ... 531

1938 г.

От оптической пересадки роговицы к лечебной пересадке тканей ... 535
К вопросу о лечебной пересадке тканей ... 545
Лечебная тканевая пересадка при внутриглазных заболеваниях ... 556
Лечебная пересадка консервированной кожи при глазных заболеваниях ... 557
Пересадка трупной консервированной кожи при близорукости ... 560
Лечебная пересадка роговицы при кератоконусе ... 561
Аутопластическая пересадка консервированной кожи при рубцовом вывороте век ... 563
О лечебной гомопластической пересадке консервированной на холоду слизистой оболочки ... 564
Лечебная гетеропластическая пересадка кожи при люпусе ... 565
Лечение уплотненных рубцов кожи аутотрансплантацией консервированной кожи ... 566
Гомотрансплантация трупной консервированной кожи при язве двенадцатиперстной кишки ... 567
Гомотрансплантация трупной консервированной кожи при туберкулезе легких ... 569
Гомотрансплантация консервированной кожи с лечебной целью при туберкулезе гортани ... 571

1939 г.

Улучшение функции второго, здорового глаза при тканевых пересадках ... 572
Имплантация консервированной плаценты при пигментном ретините ... 573
Имплантация консервированной печени при пигментном ретините ... 575
Лечение хориоретинита имплантацией плаценты ... 577
Лечение пигментного ретинита внутримышечными инъекциями рыбьего жира ... 578
К вопросу о лечении и профилактике миопических хориоретинитов ... 584
Случай лечебной пересадки кожи при диабете и глаукоме ... 588
Гомотрансплантация трупной консервированной кожи при язве желудка ... 590
Лечение бронхиальной астмы внутримышечными инъекциями рыбьего жира ... 592

Лечебная пересадка консервированной кожи при бронхиальной астме ... 594
Эритематозная волчанка, с успехом леченная пересадкой консервированной трупной кожи ... 596
Опыт лечебной гомотрансплантации консервированной кожи у лепрозных больных ... 597
Лечение acne vulgaris имплантацией консервированной плаценты ... 599
Влияние трансплантации консервированной кожи на течение туберкулезного процесса у экспериментальных животных ... 600
Лечебная пересадка тканей ... 603

1940 г.

Дальнейшие материалы по вопросу о лечебном значении консервированных тканей ... 609
Лечение глазных заболеваний консервированной аутокровью ... 615

1943 г.

Тканевое лечение в условиях военного времени ... 621
Тканевое лечение при хирургических и других заболеваниях ... 628
Тканевое лечение в офтальмологии ... 636
Тканевая терапия при некоторых заболеваниях ... 644
Рабочая гипотеза тканевого лечения ... 647

1945 г.

Лечебное применение консервированных тканей (из монографии) ... 654

1946 г.

Об одном новом источнике биогенных стимуляторов (лечебное значение экстрактов из пелоидов) ... 796
Влияние мышечной работы на остроту зрения нормальных глаз ... 800

1947 г.

Тканевое лечение кожного лейшманиоза ... 806
Тканевая терапия проказы ... 811

1948 г.

Влияние биогенных стимуляторов на функции нормальных глаз ... 819
Тканевое лечение пигментного перерождения сетчатки ... 822
Тканевая терапия атрофии зрительного нерва ... 828
Влияние экстракта из консервированных листьев агавы на эластотонометрическую кривую при миопии ... 839
К вопросу о природе биогенных стимуляторов переживающих растительных тканей ... 846
Биологическая активность экстрактов и отгонов из чернозема ... 850

1949 г.

Лечение глаукомы отгоном лиманной грязи 854
Препараты из консервированной плаценты 859
Биологическая активность экстрактов из осенних листьев 864
Определение активности биогенных стимуляторов действием на подъемную силу дрожжей 871

1950 г.

О биологической активности гиалуроновой кислоты из стекловидного тела глаз 877
Отгоны и экстракты из торфа. Их химическая характеристика и биологическая активность 887

1951 г.

О жизнеспособности и реактивных свойствах изолированной кожи теплокровных, сохраняемой при пониженной температуре 894
Наличие биогенных стимуляторов в крови реконвалесцента 898
Биологические основы тканевой терапии 902

1952 г.

Реакция радужной оболочки сохраненных на холоде изолированных глаз на нервные яды 938
К вопросу о жизнедеятельности органов и тканей, отделенных от организма рост волос и ногтей 948

1953 г.

Лечебное действие препаратов из торфа 953
Изменение аккомодации здоровых глаз под влиянием тканевой терапии 959

1954 г.

Развитие тканевой терапии в СССР 965

1955 г.

Биогенные стимуляторы и мышечная работа 974
Несколько соображений о путях лечения и профилактике близорукости 983

1956 г.

Влияние тканевой терапии на растяжимость и эластичность склеры 990
Тканевая терапия 996

Репринтное издание
В. П. ФИЛАТОВ
ИЗБРАННЫЕ ТРУДЫ
в четырех томах

Подписано в печать 18.04.2025 Формат 60/90 1/16
Бумага офсетная. Печать офсетная.
Тираж 100 экз.

Отпечатано в ООО «Т8 Издательские Технологии»
Г. Москва, Волгоградский пр-т, 42, корп. 5